This is a digital copy of a book that was preserved for generations on library shelves before it was carefully scanned by Google as part of a project to make the world's books discoverable online.

It has survived long enough for the copyright to expire and the book to enter the public domain. A public domain book is one that was never subject to copyright or whose legal copyright term has expired. Whether a book is in the public domain may vary country to country. Public domain books are our gateways to the past, representing a wealth of history, culture and knowledge that's often difficult to discover.

Marks, notations and other marginalia present in the original volume will appear in this file - a reminder of this book's long journey from the publisher to a library and finally to you.

**Usage guidelines**

Google is proud to partner with libraries to digitize public domain materials and make them widely accessible. Public domain books belong to the public and we are merely their custodians. Nevertheless, this work is expensive, so in order to keep providing this resource, we have taken steps to prevent abuse by commercial parties, including placing technical restrictions on automated querying.

We also ask that you:

+ *Make non-commercial use of the files* We designed Google Book Search for use by individuals, and we request that you use these files for personal, non-commercial purposes.

+ *Refrain from automated querying* Do not send automated queries of any sort to Google's system: If you are conducting research on machine translation, optical character recognition or other areas where access to a large amount of text is helpful, please contact us. We encourage the use of public domain materials for these purposes and may be able to help.

+ *Maintain attribution* The Google "watermark" you see on each file is essential for informing people about this project and helping them find additional materials through Google Book Search. Please do not remove it.

+ *Keep it legal* Whatever your use, remember that you are responsible for ensuring that what you are doing is legal. Do not assume that just because we believe a book is in the public domain for users in the United States, that the work is also in the public domain for users in other countries. Whether a book is still in copyright varies from country to country, and we can't offer guidance on whether any specific use of any specific book is allowed. Please do not assume that a book's appearance in Google Book Search means it can be used in any manner anywhere in the world. Copyright infringement liability can be quite severe.

**About Google Book Search**

Google's mission is to organize the world's information and to make it universally accessible and useful. Google Book Search helps readers discover the world's books while helping authors and publishers reach new audiences. You can search through the full text of this book on the web at `http://books.google.com/`

**Über dieses Buch**

Dies ist ein digitales Exemplar eines Buches, das seit Generationen in den Regalen der Bibliotheken aufbewahrt wurde, bevor es von Google im Rahmen eines Projekts, mit dem die Bücher dieser Welt online verfügbar gemacht werden sollen, sorgfältig gescannt wurde.

Das Buch hat das Urheberrecht überdauert und kann nun öffentlich zugänglich gemacht werden. Ein öffentlich zugängliches Buch ist ein Buch, das niemals Urheberrechten unterlag oder bei dem die Schutzfrist des Urheberrechts abgelaufen ist. Ob ein Buch öffentlich zugänglich ist, kann von Land zu Land unterschiedlich sein. Öffentlich zugängliche Bücher sind unser Tor zur Vergangenheit und stellen ein geschichtliches, kulturelles und wissenschaftliches Vermögen dar, das häufig nur schwierig zu entdecken ist.

Gebrauchsspuren, Anmerkungen und andere Randbemerkungen, die im Originalband enthalten sind, finden sich auch in dieser Datei – eine Erinnerung an die lange Reise, die das Buch vom Verleger zu einer Bibliothek und weiter zu Ihnen hinter sich gebracht hat.

**Nutzungsrichtlinien**

Google ist stolz, mit Bibliotheken in partnerschaftlicher Zusammenarbeit öffentlich zugängliches Material zu digitalisieren und einer breiten Masse zugänglich zu machen. Öffentlich zugängliche Bücher gehören der Öffentlichkeit, und wir sind nur ihre Hüter. Nichtsdestotrotz ist diese Arbeit kostspielig. Um diese Ressource weiterhin zur Verfügung stellen zu können, haben wir Schritte unternommen, um den Missbrauch durch kommerzielle Parteien zu verhindern. Dazu gehören technische Einschränkungen für automatisierte Abfragen.

Wir bitten Sie um Einhaltung folgender Richtlinien:

+ *Nutzung der Dateien zu nichtkommerziellen Zwecken* Wir haben Google Buchsuche für Endanwender konzipiert und möchten, dass Sie diese Dateien nur für persönliche, nichtkommerzielle Zwecke verwenden.

+ *Keine automatisierten Abfragen* Senden Sie keine automatisierten Abfragen irgendwelcher Art an das Google-System. Wenn Sie Recherchen über maschinelle Übersetzung, optische Zeichenerkennung oder andere Bereiche durchführen, in denen der Zugang zu Text in großen Mengen nützlich ist, wenden Sie sich bitte an uns. Wir fördern die Nutzung des öffentlich zugänglichen Materials für diese Zwecke und können Ihnen unter Umständen helfen.

+ *Beibehaltung von Google-Markenelementen* Das "Wasserzeichen" von Google, das Sie in jeder Datei finden, ist wichtig zur Information über dieses Projekt und hilft den Anwendern weiteres Material über Google Buchsuche zu finden. Bitte entfernen Sie das Wasserzeichen nicht.

+ *Bewegen Sie sich innerhalb der Legalität* Unabhängig von Ihrem Verwendungszweck müssen Sie sich Ihrer Verantwortung bewusst sein, sicherzustellen, dass Ihre Nutzung legal ist. Gehen Sie nicht davon aus, dass ein Buch, das nach unserem Dafürhalten für Nutzer in den USA öffentlich zugänglich ist, auch für Nutzer in anderen Ländern öffentlich zugänglich ist. Ob ein Buch noch dem Urheberrecht unterliegt, ist von Land zu Land verschieden. Wir können keine Beratung leisten, ob eine bestimmte Nutzung eines bestimmten Buches gesetzlich zulässig ist. Gehen Sie nicht davon aus, dass das Erscheinen eines Buchs in Google Buchsuche bedeutet, dass es in jeder Form und überall auf der Welt verwendet werden kann. Eine Urheberrechtsverletzung kann schwerwiegende Folgen haben.

**Über Google Buchsuche**

Das Ziel von Google besteht darin, die weltweiten Informationen zu organisieren und allgemein nutzbar und zugänglich zu machen. Google Buchsuche hilft Lesern dabei, die Bücher dieser Welt zu entdecken, und unterstützt Autoren und Verleger dabei, neue Zielgruppen zu erreichen. Den gesamten Buchtext können Sie im Internet unter `http://books.google.com` durchsuchen.

Med 1418.84

The Gift of Friends
19 17

H M
From the Library of
Hugo Münsterberg
Professor of Psychology
1892–1916
Harvard College
Library

# LEHRBUCH

DER

## ALLGEMEINEN UND SPECIELLEN

# PATHOLOGISCHEN ANATOMIE

UND

# PATHOGENESE.

## MIT EINEM ANHANGE

ÜBER DIE

## TECHNIK DER PATHOLOGISCH-ANATOMISCHEN UNTERSUCHUNG.

FÜR ÄRZTE UND STUDIRENDE.

VON

**Dr. ERNST ZIEGLER,**

PROFESSOR DER PATHOLOGISCHEN ANATOMIE UND DER ALLGEMEINEN PATHOLOGIE AN DER UNIVERSITÄT TÜBINGEN.

---

**ZWEITER THEIL.**

SPECIELLE PATHOLOGISCHE ANATOMIE.

---

DRITTE VERMEHRTE UND VERBESSERTE AUFLAGE.

MIT 230 HOLZSCHNITTEN.

JENA,
VERLAG VON GUSTAV FISCHER.
1885.

Med 1418.74

HARVARD COLLEGE LIBRARY
FROM THE LIBRARY OF
HUGO MÜNSTERBERG
MARCH 15, 1917

Uebersetzungsrechte vorbehalten.

22-72
70-2

# Inhaltsverzeichniss.

Seite

## Zweiter Theil.

## Specielle pathologische Anatomie.

### Erster Abschnitt. Pathologische Anatomie des Blutes und der Lymphe.

I. Einleitung . . . . . 3

II. Pathologische Anatomie des Blutes.

1. Die intravasculäre Gerinnung des Blutes, die Thrombose und die daran sich anschliessenden Veränderungen . . . . . 5
2. Veränderungen der Blutmenge und der chemischen Constitution der Blutflüssigkeit . . . . . 16
3. Veränderungen der morphotischen Bestandtheile des Blutes . . . 19
4. Verunreinigungen des Blutes mit geformten Körpern . . . . . 26
5. Schicksal der geformten Bluverunreinigungen . . . . . 29

III. Pathologische Anatomie der Lymphe . . . . . 34

### Zweiter Abschnitt. Pathologische Anatomie des Circulationsapparates.

I. Pathologische Anatomie des Herzens.

1. Missbildungen und abnorme Lagerung . . . . . 36
2. Einfache und degenerative Atrophieen des Herzens. Atherom. Herzerweichung . . . . . 41
3. Vergrösserung des Herzens. Dilatation und Hypertrophie der Muscularis und Lipomatose des Bindegewebes . . . . . 48
4. Endocarditis und Myocarditis. Klappenentartungen, Herzschwielen und Herzabscesse . . . . . 51
5. Infectiöse Granulationsgeschwülste, echte Geschwülste und Parasiten des Herzens . . . . . 59

II. Pathologische Anatomie der Blutgefässe.

1. Einleitung. Missbildungen . . . . . 60
2. Einfache Atrophieen, degenerative Atrophieen und Infiltrationszustände . . . . . 61
3. Hypertrophie und Hyperplasie der Gefässe . . . . . 64
4. Die Entzündung der Gefässe, Arteriitis und Phlebitis . . . . . 65
5. Die Sclerose und das Atherom der Gefässe . . . . . 73

Seite

6. Veränderungen der Weite der Blutgefässe. Aneurysma verum. Varix. Stenosis. Obliteratio . . . . . 76
7. Continuitätstrennungen der Wand der Blutgefässe. Rupturen. Aneurysma dissecans und Aneurysma spurium. Varix aneurysmaticus . 82
8. Geschwülste der Blutgefässe . . . . . 84

III. Pathologische Anatomie der Lymphgefässe . . . . . 85

Dritter Abschnitt. Pathologische Anatomie der Milz und der Lymphdrüsen.

I. Pathologische Anatomie der Milz.
1. Einleitung . . . . . 89
2. Störungen der Circulation und Entzündungen . . . . . 92
3. Atrophie, Degenerationen, Wunden und Rupturen der Milz . . . 97
4. Infectiöse Granulationsgeschwülste . . . . . 98
5. Hyperplasie, Geschwülste und Parasiten der Milz . . . . . 99

II. Pathologische Anatomie der Lymphdrüsen.
1. Einleiltung . . . . . 101
2. Einfache und degenerative Atrophieen. Infiltrationszustände . . 102
3. Die Entzündung der Lymphdrüsen.
a. Lymphadenitis acuta. Bubonen . . . . . 106
b. Lymphadenitis chronica . . . . . 108
4. Neubildungen der Lymphdrüsen.
a. Primäre Neubildungen . . . . . 114
b. Secundäre Neubildungen . . . . . 119

Vierter Abschnitt. Pathologische Anatomie der Leibeshöhle (Enterocoel) und ihrer Auskleidungsmembranen, Peritoneum, Pleura und Pericard.

1. Einleitung . . . . . 120
2. Circulationsstörungen und ihre Folgen . . . . . 121
3. Die Entzündungen der serösen Häute . . . . . 125
4. Die Tuberculose der serösen Häute . . . . . 132
5. Geschwülste, Cysten und Parasiten der serösen Häute . . . . . 135

Fünfter Abschnitt. Pathologische Anatomie der äusseren Haut.

I. Einleitung . . . . . 138
II. Hyperämie, Anämie und Oedem der äusseren Haut . . . 139
III. Hämorrhagieen der äusseren Haut . . . . . 141
IV. Abnorme Pigmentirungen der äusseren Haut . . . . . 142
V. Atrophie der äusseren Haut . . . . . 144
VI. Die Entzündungen der äusseren Haut.
1. Dermatosen mit transitorischem Character, geringer Exsudation und geringer Gewebsveränderung, Erytheme (Roseola), Papeln, Quaddeln (Bläschenbildung) . . . . . 148

Seite

2. Dermatosen mit reichlicher Gewebsinfiltration. Knötchen, Schuppen, Bläschen, Pusteln und Borken bildende Exantheme.
   a. Ueber die histologischen Vorgänge im Allgemeinen . . . . 151
   b. Die einzelnen Formen der Dermatosen.
      α. Acute und chronische, hauptsächlich durch reichliche zellige Infiltration der Cutis und durch Bildung von Epithelschuppen und Papeln characterisirte Dermatosen . . . . 161
      β. Acute und chronische Dermatosen, welche hauptsächlich durch die Bildung von Bläschen und Pusteln characterisirt sind. Phlyctänosen . . . . . 166
3. Hautentzündungen mit Ausgang in Nekrose, Eiterung und Geschwürsbildung. Granulationen bildende Entzündungen. Infectiöse Granulationsgeschwülste . . . . . 177

VII. Erworbene entzündliche Hypertrophieen der äusseren Haut . . . . . 187

VIII. Nicht entzündliche zum Theil auf congenitaler Anlage beruhende Hypertrophieen (Warzen) und Geschwülste der Haut . . . . . 192

IX. Besondere Affectionen der Talgdrüsen, Haare, Schweissdrüsen und Nägel.
1. Hautveränderungen, welche durch Störung der Talgdrüsensecretion bedingt sind . . . . . 203
2. Entzündungen in der Umgebung der Talgdrüsen und Haarbälge . 205
3. Atrophie und Hypertrophie der Haare und Nägel . . . . . 207

X. Die durch Parasiten bedingten Hautkrankheiten.
1. Durch Fadenpilze erzeugte Hautkrankheiten. Dermatomycosen . 209
2. Durch thierische Parasiten bewirkte Hautveränderungen . . . . 214

Sechster Abschnitt. Pathologische Anatomie der Schleimhäute im Allgemeinen.

I. Einleitende Bemerkungen . . . . . 216
II. Hyperämie und Hämorrhagie der Schleimhäute . . . 217
III. Degenerationen, Atrophie und Hypertrophie der Schleimhäute . . . . . 218
IV. Die Entzündung der Schleimhäute . . . . . 220
1. Die katarrhalische Entzündung . . . . . 221
2. Die croupöse Entzündung . . . . . 227
3. Die nekrotisirende Entzündung. Diphtheritis und Gangrän . . . 228
4. Die Phlegmone . . . . . 231
5. Infectiöse Granulationsgeschwülste . . . . . 232
V. Geschwülste der Schleimhäute . . . . . 235

Siebenter Abschnitt. Pathologische Anatomie des Tractus intestinalis.

I. Einleitung . . . . . 237

Seite

II. Pathologische Anatomie des Mundes.
1. Die Entzündungen der Mundschleimhaut . . . . . 238
2. Die Parasiten der Mundhöhle . . . . . 242
3. Hypertrophie und Atrophie, Geschwülste und Cysten der Mundhöhlenschleimhaut, der Lippen, der Zunge und des Zahnfleisches . 244
4. Pathologisch-anatomische Veränderungen der Zähne . . . . . 248
III. Pathologische Anatomie des weichen Gaumens, des Pharynx und der Tonsillen . . . . . 251
IV. Pathologisch-anatomische Veränderungen der Speicheldrüsen . . . . . 255
V. Die pathologisch-anatomischen Veränderungen des Oesophagus . . . . . 257
VI. Die krankhaften Veränderungen des Magens.
1. Einleitende Bemerkungen . . . . . 262
2. Missbildungen des Magens und erworbene Form- und Lageveränderungen, Hypertrophie und Atrophie . . . . . 265
3. Entzündungen, Hämorrhagieen und Verletzungen . . . . . 267
4. Ulcus rotundum ventriculi s. ulcus ex digestione . . . . . 273
5. Die Geschwülste des Magens . . . . . , 275
VII. Die krankhaften Veränderungen des Dünndarmes und des Dickdarmes.
1. Einleitende Bemerkungen . . . . . 278
2. Missbildungen und angeborene Lageveränderungen des Darmcanales . . . . . 279
3. Erworbene Form- und Lageveränderungen, Hernien . . . . . 280
4. Entzündungen, Atrophie und Hypertrophie des Darmes.
a. Entzündungen, welche durch verschiedene nicht specifische Schädlichkeiten hervorgerufen werden; Atrophie und entzündliche Hyperplasie . . . . . 286
b. Entzündungen, welche durch specifische Gifte hervorgerufen werden . . . . . 290
5. Geschwülste des Darmes . . . . . 298
6. Parasiten des Darmes, Darmsteine . . . . . 300

Achter Abschnitt. Pathologische Anatomie der Leber, der Gallengänge, der Gallenblase und des Pankreas.

I. Pathologische Anatomie der Leber.
1. Einleitung. Infiltration und Pigmentirung der Leber . . . . . 304
2. Missbildungen und erworbene Form- und Lageveränderungen. Wunden und Rupturen . . . . . 308
3. Circulationsstörungen in der Leber und ihre Folgen. Cyanotische Atrophie . . . . . 309
4. Einfache und degenerative Atrophieen der Leber . . . . . 311
5. Hypertrophie und Regeneration des Lebergewebes . . . . . 319
6. Die Entzündungen der Leber . . . . . 320
7. Die Geschwülste der Leber . . . . . 335
8. Die thierischen Parasiten der Leber . . . . . 341

Seite

II. Die Veränderungen der Gallenblase und der Gallengänge.
1. Veränderungen des Inhaltes der Gallenblase und der Gallengänge 342
2. Veränderungen der Weite und Configuration der Gallengänge und der Gallenblase . . . . . 344
3. Entzündungen und Geschwulstbildungen der Gallengänge und der Gallenblase . . . . . 345
III. Pathologische Anatomie des Pankreas . . . . . 346

## Neunter Abschnitt. Pathologische Anatomie des Harnapparates.

I. Einleitung. Missbildungen . . . . . 351
II. Pathologische Anatomie der Nieren, des Nierenbeckens und der Ureteren.
1. Einleitung . . . . . 357
2. Nicht entzündliche Circulationsstörungen. Hypertrophie und Atrophie. Primäre Erkrankung der Nierengefässe und deren Folgen 361
3. Ablagerung aus dem Blute stammender geformter Substanzen in den Nieren und den Nierenbecken . . . . . 374
4. Degenerationen des Nierenparenchyms, welche in Folge von Blutverunreinigungen und deren Abscheidung, sowie durch pathologische Ablagerungen im Nierengewebe entstehen . . . . . 381
5. Die hämatogene Nephritis.
A. Allgemeines über hämatogene Nephritis und über deren klinische Formen . . . . . 390
B. Die einzelnen Formen der Nephritis.
a. Die acute Nephritis . . . . . 397
b. Chronische parenchymatöse Nephritis . . . . . 405
c. Chronische indurative Nephritis . . . . . 411
d. Die tuberculöse und die syphilitische Nephritis . . . . 417
6. Ueber die Hemmung des Urinabflusses und die dadurch bedingten Nierenveränderungen. Cysten. Hydronephrose . . . . . 419
7. Die Entzündungen des Nierenbeckens und der Ureteren und die damit zusammenhängenden Nierenveränderungen. Pyelitis und Pyelonephritis . . . . . 421
8. Geschwülste und Parasiten der Niere und des Nierenbeckens . . 424
III. Pathologische Anatomie der Harnblase.
1. Pathologische Veränderungen des Inhaltes . . . . . 426
2. Die pathologischen Veränderungen der Harnblasenwand . . . . 430
IV. Pathologische Anatomie der Harnröhre . . . . . 433
V. Pathologische Anatomie der Nebennieren . . . . . 435

## Zehnter Abschnitt. Pathologische Anatomie des Respirationsapparates.

I. Einleitung . . . . . 437
II. Pathologische Anatomie der Nase und ihrer Nebenhöhlen . . . . . 438

Seite

III. Pathologische Anatomie des Kehlkopfes.
1. Missbildungen und erworbene Formveränderungen . . . . . 440
2. Die Veränderungen der Mucosa und der Submucosa des Kehlkopfes . . . . . 441
3. Die Veränderungen des Knorpelgerüstes des Kehlkopfes . . . 449
IV. Pathologische Anatomie der Luftröhre . . . . . 451
V. Pathologische Anatomie der Bronchien . . . . . 453
VI. Pathologische Anatomie der Lunge.
1. Einleitung. Missbildungen . . . . . 464
2. Die Störungen der Circulation in der Lunge . . . . . 468
3. Lungenveränderungen, welche durch Störungen der Athmung entstehen. Atelectase, Collapsinduration und Emphysem . . . . 475
4. Nicht entzündliche Ernährungsstörungen der Lunge . . . . . 483
5. Die Entzündungen der Lunge.
a. Allgemeines über die Entzündung des Lungengewebes . . 483
b. Die Pneumonieen. Genuine croupöse Pneumonie, embolische Pneumonie, embolische Tuberculose und embolische Syphilis . . . . . 496
c. Pleurogene Pneumonieen. Entzündungen der Lunge nach Entzündungen der Nachbarschaft. Verletzungen der Lunge 508
d. Die Bronchopneumonieen.
1. Bronchopneumonische Processe, welche nicht in das Gebiet der Tuberculose oder anderer infectiöser Granulationsbildungen gehören . . . . . 511
2. Die tuberculöse Bronchopneumonie . . . . . 516
3. Die bei Actinomycose, Rotz und Syphilis vorkommenden Bronchopneumonieen . . . . . 536
6. Geschwülste und Parasiten der Lunge . . . . . 537
VII. Pathologische Anatomie der Schilddrüse . . . . . 540
VIII. Pathologische Anatomie der Tymusdrüse . . . . . 553

## Elfter Abschnitt. Pathologische Anatomie des centralen Nervensystemes.

I. Einleitung . . . . . 556
II. Die Missbildungen des Gehirnes und des Rückenmarkes 577
III. Hyperämie, Anämie und Hämorrhagie. Oedem und Flüssigkeitsansammlungen in präformirten und neugebildeten Hohlräumen . . . . . 592
IV. Einfache und degenerative Atrophieen und ihre Folgezustände. Narben, Erweichungscysten, Strangdegenerationen, Sclerosen.
1. Allgemeines über das Verhalten der nervösen Bestandtheile und der Neuroglia bei Degenerationsprocessen . . . . . 603
2. Die Hauptformen einfacher und degenerativer Atrophie des Centralnervensystemes.
a. Einfache Atrophie . . . . . 613

Seite

b. Die ischämische und hämorrhagische Hirn- und Rückenmarkserweichung . . . . . 623
c. Durch Compression und durch Quetschungen bedingte Hirn- und Rückenmarkserweichungen . . . . . 627
d. Die secundären Strangdegenerationen . . . . . 631
e. Die primären grauen Strangdegenerationen oder Strangsclerosen 634
f. Graue Herddegeneration, Herdsclerose, Ependymsclerose und diffuse Sclerose . . . . . 643

V. Die Entzündungen des centralen Nervensystemes.
1. Entzündungen mit vorwiegend seröser Exsudation. Entzündliches Oedem der Pia, der Ventrikel und der Hirn- und Rückenmarksubstanz . . . . . 651
2. Entzündungen mit eitrigem, eitrig-fibrinösem und eitrig-serösem Exsudat. Leptomeningitis und Meningoencephalitis, Encephalitis und Myelitis purulenta. Hirnabscess . . . . . 652
3. Chronische Leptomeningitis cerebralis und spinalis. Chronische Meningoencephalitis und Meningomyelitis . . . . . 659
4. Heilung von Hirn- und Rückenmarkswunden. Hämatogene solitäre und disseminirte Herdencephalitis und Herdmyelitis mit Ausgang in Sclerose . . . . . 668
5. Die Tuberculose und die Syphilis des Centralnervensystemes . . 677
6. Die Geschwülste und die Parasiten des Centralnervensystemes . 684
7. Pathologische Anatomie der Dura mater, der Pinealdrüse und der Zirbeldrüse . . . . . 694

## Zwölfter Abschnitt. Pathologische Anatomie des peripheren Nervensystems.

I. Einleitung . . . . . 700
II. Einfache und degenerative Atrophie des peripheren Nervensystemes . . . . . 701
III. Regeneration der peripheren Nerven . . . . . 706
IV. Die Entzündung der peripheren Nerven und der Ganglien 711
V. Die Geschwülste der peripheren Nerven . . . . . 715

## Dreizehnter Abschnitt. Pathologische Anatomie des Sehorganes.

I. Einleitung. Anatomie des Sehorganes. Myopie und Hypermetropie . . . . . 719
II. Die Missbildungen des Auges . . . . . 724
III. Degenerationen und atrophische Zustände . . . . . 726
IV. Circulationsstörungen, Anämie, Hyperämie, Blutungen, Oedem . . . . . 746
V. Die Entzündungen des Auges . . . . . 756
1. Die Entzündungen der Augenlider . . . . . 757
2. Die Entzündungen der Conjunctiva . . . . . 758
3. Die Entzündung der Cornea . . . . . 768

Seite

4. Die Entzündungen der Sclera . . . . . 778
5. Die Entzündungen der Uvea, Iritis, Cyclitis, Chorioiditis . . . 779
6. Die Entzündungen der Retina . . . . . 788
7. Die Entzündungen des Opticus . . . . . 793
8. Das Glaucom . . . . . 795

VI. Geschwülste und Parasiten des Auges . . . . . 799

## Vierzehnter Abschnitt. Pathologische Anatomie des Gehörorganes.

I. Einleitung. Missbildungen . . . . . 803
II. Pathologische Anatomie des äusseren Ohres.
1. Die krankhaften Veränderungen der Ohrmuschel . . . . . 807
2. Die krankhaften Veränderungen des äusseren Gehörganges . . . 809
3. Die krankhaften Veränderungen des Trommelfelles . . . . . 814
III. Pathologische Anatomie des Mittelohres . . . . . 818
IV. Pathologische Anatomie des inneren Ohres . . . . . 829

## Fünfzehnter Abschnitt. Pathologische Anatomie des Knochensystems.

I. Einleitung . . . . . 834
II. Die Veränderungen des Knochenmarkes bei verschiedenen normalen und pathologischen Zuständen . . . . . 837
III. Atrophie und Degeneration der einzelnen Gewebe des Stützapparates. Resorption, Caries und Nekrose des Knochens und des Knorpels. Metaplasie der einzelnen Gewebe in andere Gewebsformen . . . . . 842
IV. Regeneration und Hypertrophie der einzelnen Skeletbestandtheile. Heilung von Fracturen, Resectionen und Luxationen. Bildung von Pseudarthrosen, Ankylosen und Nearthrosen . . . . . 856
V. Die Entzündungen des Knochensystems.
1. Allgemeines über die Entzündung des Knochens . . . . . 883
2. Die acuten Entzündungen der Knochen, Gelenke und Synarthrosen und ihre Folgen . . . . . 888
3. Die chronischen Entzündungen der Knochen, der Diarthrosen und der Synarthrosen . . . . . 895
VI. Hämatogene und mechanische Entwickelungs- und Wachsthumsstörungen . . . . . 924
VII. Geschwülste, Cysten und thierische Parasiten der Knochen . . . . . 960

## Sechzehnter Abschnitt. Pathologische Anatomie der Muskeln, Sehnen, Sehnenscheiden und Schleimbeutel.

I. Pathologische Anatomie der Muskeln . . . . . 973
II. Pathologische Anatomie der Sehnen, der Sehnenscheiden und der Schleimbeutel . . . . . 996

Seite

## Siebzehnter Abschnitt. Pathologische Anatomie des männlichen und des weiblichen Geschlechtsapparates.

I. Die Entwickelung des männlichen und des weiblichen Geschlechtsapparates und die wahren und die falschen Zwitterbildungen . . . . . 1000

II. Pathologische Anatomie des männlichen Geschlechtsapparates.

1. Pathologische Anatomie des Hodens, des Nebenhodens und der Tunica vaginalis propria . . . . . 1007

2. Pathologische Anatomie des Samenleiters, der Samenbläschen, des Samenstranges, der Prostata und des Penis . . . . . 1029

III. Pathologische Anatomie des weiblichen Geschlechtsapparates.

1. Pathologische Anatomie der Ovarien . . . . . 1037

2. Pathologische Anatomie der Tuben, des Uterus, der Scheide, des Beckenperitoneum, des Beckenbindegewebes und der äusseren Genitalien . . . . . 1055

3. Pathologische Anatomie des schwangern und des puerperalen Uterus und der Eihüllen . . . . . 1093

IV. Pathologische Anatomie der Brustdrüse . . . . . 1111

# ZWEITER THEIL.

## Specielle pathologische Anatomie.

---

# ERSTER ABSCHNITT.

# Pathologische Anatomie des Blutes und der Lymphe.

## I. Einleitung.

§ 221. Blut und Lymphe sind Flüssigkeiten, welche zu den verschiedenen Lebensprocessen der Gewebe in innigster Beziehung stehen. Auf den Bahnen des Blutes und der Lymphe wird den einzelnen Theilen des Organismus das zu ihrer Erhaltung und ihrer Function nöthige Nährmaterial, sowie der Bedarf an Sauerstoff zugeführt, wird ferner das überschüssige und unbenutzbare Material aus den Geweben wieder abgeführt.

Der Sauerstoff und das Nährmaterial stammen aus der Aussenwelt; ersterer gelangt von der Lunge, letzteres gewöhnlich von dem Darmtractus aus in den Organismus, doch kann von jeder Körperstelle aus unter geeigneten Bedingungen resorptionsfähiges Material aufgenommen werden. Die Bahnen, auf welchen die Resorption sich vollzieht, sind die kleinen Blut- und Lymphgefässe.

Das Material, welches aus den Geweben als unbenutzbar entfernt wird, ist theils im Ueberschuss zugeführtes Nährmaterial, theils Product des Stoffwechsels in den Geweben. Es wird aus den betreffenden Theilen abgeführt, um entweder anderswo weiter verwerthet, oder um aus dem Organismus entfernt zu werden.

Unter normalen Verhältnissen decken sich Einnahme und Ausgabe.

An den nämlichen Stellen, an welchen Blut und Lymphe ihre normalen Bestandtheile beziehen, können sie auch dem gesunden Organismus fremde Substanzen aufnehmen. Dieselben stammen ebenso theils aus der Aussenwelt, theils aus Geweben des Körpers selbst, in denen sie durch abnormen Stoffwechsel entstanden sind. Die Folge dieser Resorption ist zunächst eine kürzere oder längere Zeit dauernde Verunreinigung der Lymphe und des Blutes. In manchen Fällen vermag das Blut sich dieser Substanzen sehr bald, und ohne Schaden zu nehmen, namentlich durch Nieren, Darm und Leber, zu entledigen, in anderen dagegen erhält sich die Verunreinigung längere Zeit. Häufig leidet dabei die Constitution des Blu-

tes, und seine Depuration ist nur durch eine dauernde oder vorübergehende Verunreinigung und gleichzeitige Schädigung dieses oder jenes Gewebes oder zahlreicher Organe möglich.

Die pathologischen Substanzen, welche ins Blut gelangen, können selbstverständlich in verschiedenem Aggregatzustande sich befinden. Am häufigsten handelt es sich um Gase oder gelöste, also tropfbar flüssige Substanzen. Immerhin kommt es auch nicht selten zu Verunreinigung des Blutes mit corpusculären Elementen. Diese sind es auch, welche den pathologischen Anatomen, weil durch anatomische Untersuchung direct nachweisbar, in erster Linie interessiren.

Die chemische Zusammensetzung des Blutes unterliegt keinen beliebigen Abänderungen, im Gegentheil schwankt der Gehalt desselben an Eiweisskörpern, Salzen, Eisen etc. nur in engen Grenzen, seine Constitution bleibt durch Stoffaufnahme und Abgabe stets annähernd dieselbe, sodass also schon erhebliche Abweichungen in dem Gehalt an normal vorkommenden Bestandtheilen als pathologisch angesehen werden müssen.

Das Blut ist ein lebendes Gewebe.

Wenn auch die chemischen Umsetzungen im Blute lange nicht so bedeutende sind, wie man dies früher vermuthete, als man den Sitz der Krankheiten in die Körpersäfte zu legen suchte, so ist doch das Blut nicht lediglich als eine Lösung verschiedener chemischer Substanzen anzusehen. Blut enthält stets auch lebende Zellen, denen verschiedene Functionen zufallen. Wenn auch die rothen Blutkörperchen in hohem Maasse umgebildet sind, und sich dadurch von dem gewöhnlichen Typus einer Zelle erheblich entfernen, so kommt ihnen doch die Bedeutung lebender Zellen zu, und wenn man dieselben auch nicht als lebende Zellen betrachten wollte, so blieben immer noch die farblosen Blutkörperchen, die ebenfalls einen unentbehrlichen Bestandtheil des Blutes bilden.

Das Blut verhält sich in manchen Beziehungen auch unter pathologischen Verhältnissen wie ein lebendes Gewebe. Wie wir einen örtlichen Tod der festen Gewebe kennen, so gibt es auch einen örtlichen Tod des Blutes, und die regressiven und progressiven Veränderungen der Zellen und der Zwischensubstanz, die wir als den Ausdruck kranken Lebens der Gewebe auffassen, finden sich auch an den Bestandtheilen des Blutes wieder. Eine ganze Reihe von krankhaften Processen im Blute besteht danach nicht nur in einer Veränderung der chemischen Zusammensetzung, sondern gleichzeitig auch in einer Aenderung der morphologischen Beschaffenheit und der Menge der geformten Bestandtheile, und in manchen Krankheiten spielt das Verhalten der farblosen Blutkörperchen eine sehr bedeutsame Rolle.

## II. Pathologische Anatomie des Blutes.

### 1. Die intravasculäre Gerinnung des Blutes, die Thrombose und die daran sich anschliessenden Veränderungen.

§ 222. Wie in § 35 erörtert wurde, tritt bei dem Absterben des Blutes meist eine Gerinnung ein, d. h. es scheidet sich in der Blutflüssigkeit eine feste Masse, das **Fibrin** ab, welches entweder aus Körnern und körnigen Fäden besteht oder mehr eine homogene Beschaffenheit besitzt. Tritt eine solche Gerinnung innerhalb des Gefässsystems während des Lebens ein, so nennen wir den Vorgang eine **Thrombose**, das Gerinnungsproduct einen **Thrombus**.

Die Gerinnung des Blutes besteht darin, dass sich durch Vereinigung zweier Eiweisskörper, der fibrinogenen und der fibrinoplastischen Substanz, unter dem Einfluss eines Fermentes ein fester Körper bildet. Wie in § 35 auseinandergesetzt wurde, ist die fibrinoplastische Substanz in den farblosen Zellen des Blutes und in den Blutplättchen (Bizzozero), die fibrinogene dagegen in der Blutflüssigkeit enthalten. Kommt es zur Gerinnung, so ist dies ein Zeichen, dass die Blutplättchen und ein Theil der farblosen Blutkörperchen abgestorben sind, in dem Blutplasma sich aufgelöst und dabei das zur Gerinnung nöthige Ferment und das Globulin geliefert haben.

Die Gerinnung erfolgt bald innerhalb eines in Ruhe, bald innerhalb eines in Bewegung befindlichen Blutes, und je nach der Genese pflegt auch der Thrombus ein verschiedenes Aussehen zu zeigen. Ist das Blut in Ruhe, so gerinnt die ganze Masse desselben. Dementsprechend hat der Thrombus eine dunkelschwarzrothe Farbe und besteht aus körnigen und fädigen Fibrinmassen, zahllosen rothen und spärlichen farblosen Blutkörperchen. **Rothe Thromben** entstehen am häufigsten nach Verschluss von Blutgefässen, ferner bei hochgradigen Stauungen. Kurz nach ihrer Entstehung sind sie weich und reich an Blutflüssigkeit. Später werden sie fester, derber und trockener, indem der Faserstoff sich zusammenzieht und einen Theil der Flüssigkeit auspresst. Gleichzeitig werden sie blasser, braunroth oder grauroth; es tritt eine Entfärbung ein ähnlich wie in hämorrhagischen Herden.

Erfolgt die Thrombose in strömendem Blute, so gerinnt nicht die ganze Blutmasse, sondern es werden nur einzelne Theile derselben abgeschieden und zwar hauptsächlich farblose Blutkörperchen (Zahn) und Blutplättchen (Bizzozero) nebst einer wechselnden Menge von rothen Blutkörperchen. Je nach der Menge und der Gruppirung der letzteren sind die Thromben weiss oder grauweiss oder grauröthlich oder bunt ge-

färbt und geschichtet und werden als **weisse und gemischte Thromben** bezeichnet.

Bei der Bildung der rein weissen Thromben werden nur die eben genannten farblosen Elemente des Blutes abgeschieden. Sowie an irgend einer Stelle die nöthigen Bedingungen der Thrombose gegeben sind, setzen sich diese Gebilde an der Innenfläche der Gefäss- oder Herzintima fest, und häufen sich successive in immer grösseren Massen an. In der ersten Zeit sind die einzelnen Elemente noch sichtbar. Schon nach 24 Stunden indessen lassen sich die ursprünglichen Zellgrenzen nicht mehr erkennen, und die ganze Masse ist in feinkörniges oder homogenes Fibrin verwandelt.

Die ersten Niederschläge bilden nicht selten zarte durchscheinende Auflagerungen. Das weitere Wachsthum des Thrombus erfolgt wie die erste Entstehung durch fortgesetzte Anhäufung ungefärbter Blutelemente. Bleiben dabei auch rothe Blutkörperchen haften, so erhält der Thrombus mehr und mehr eine rothe Färbung; erfolgt der Niederschlag rother Blutkörperchen schubweise, d. h. unter zeitweiligem Aussetzen, so werden die Thromben roth und weiss geschichtet. Letzteres wird am ehesten dann geschehen können, wenn das Blut an der betreffenden Stelle bald in Ruhe ist bald in Bewegung.

Die grundlegenden Untersuchungen über Thrombose verdanken wir Virchow (*Gesammelte Abhandlungen 1856*), der sowohl den Gerinnungsvorgang selbst als auch dessen Folgen für die Circulation auf experimentellem Wege verfolgte. Zahn hat gezeigt (*Virch. Arch. 62. Bd.* und *Revue médic. de la Suisse romande 1881*), dass man die Bildung des Thrombus direct unter dem Mikroskope verfolgen kann, indem man in einem der mikroskopischen Untersuchung zugänglichen Blutgefässe eines Frosches durch Verletzung des Gefässes, oder durch Auflegen eines Kochsalzkrystalles auf das Gefäss etc. eine Thrombose hervorruft. Seiner Untersuchung verdanken wir namentlich die Kenntniss von dem Verhalten der farblosen Blutkörperchen. In neuester Zeit hat Bizzozero nachgewiesen (*Centralbl. f. med. Wissensch. 1882 u. 1883*, *Virch. Arch. 90. Bd.* und *Arch. ital. de biol. I, II u. III*), dass im Blute farblose blasse flachovale Körper, welche nur halb so gross sind als die gewöhnlichen farblosen Blutkörperchen, kreisen. Er bezeichnet sie als Blutplättchen und erklärt sie für identisch mit den von Hayem beschriebenen Hämatoblasten. Im Blute, das in gewöhnlicher Weise den Gefässen entnommen wird, zerfallen sie zu den durch M. Schultze bekannt gewordenen Körnerhaufen. Nach Bizzozero hat ihre Auflösung in Flüssigkeit, die fibrinogene Substanz enthält, Gerinnung zur Folge, auch bilden sie einen wesentlichen Bestandtheil der weissen und gemischten Thromben.

Die Angaben von Bizzozero werden von Hlava (*Arch. f. exper. Pathol. XVII*), Rauschenbach (*Wechselwirkung zw. Protoplasma und*

*Blutplasma, Dorpat 1883*), Nicolai Heyl (*Zählungsresultate betr. d. farbl. u. roth. Blutkörperchen, I. D. Dorpat 1882*) und Weigert (*Fortschritte der Med. I, 1883*) zum Theil bestritten, indem sie im Allgemeinen die von A. Schmidt (*Die Lehre von den fermentativen Gerinnungen, Dorpat 1876*) vertretenen Anschauungen acceptiren. Alle wenden sich vornehmlich gegen die Annahme, dass die Auflösung der Blutplättchen allein die Ursache der Gerinnung sei. Es kann auch nach ihren Angaben nicht bezweifelt werden, dass auch die farblosen Blutkörperchen bei ihrer Auflösung Globulin und Fibrinferment liefern und dass bei der Gerinnung ein Theil der farblosen Blutkörperchen sich auflöst. Wenn nicht alle farblosen Blutkörperchen dabei untergehen, so hat dies seinen Grund darin, dass dieselben verschiedene Eigenschaften besitzen und nicht alle im Blutplasma sich auflösen. Von Hlava wird die Ansicht vertreten, dass die Blutplättchen Zerfallsproducte der farblosen Blutkörperchen seien. Laker (*Sitzungsber. d. Wiener Acad. 86. Bd. 1882*) dagegen betrachtet sie als constante Formelemente des Blutes.

§ 223. **Thrombenbildung** wird durch zwei Momente hervorgerufen, nämlich durch Erkrankung der Gefässwände und durch Verlangsamung und Aufhebung der Circulation. Bei der Entstehung der meisten Thromben machen beide Momente gleichzeitig ihren Einfluss geltend.

Der Grund, weshalb Erkrankung der Gefässintima und Verlangsamung der Circulation Gerinnung hervorruft, liegt wahrscheinlich darin, dass unter normalen Verhältnissen die Gerinnung des Blutes durch den Contact mit dem lebenden Gefässendothel, vielleicht auch durch die ständige Bewegung hintangehalten wird. Geht das Endothel durch Erkrankung der Intima zu Grunde, oder kann in Folge Aufhebung oder Verlangsamung der Circulation das Blut nicht mehr durchgehends in Contact mit der lebenden Gefässwand gelangen, so fällt der gerinnungshemmende Einfluss weg. Man beobachtet dementsprechend Thrombosen auch am häufigsten bei Degenerationen und Entzündungen der Intima des Herzens und der Gefässe, sowie unter Verhältnissen, die, wie z. B. Compression, Verengung oder Erweiterung der Gefässe, Herzverfettung etc. eine Verlangsamung oder Aufhebung der Circulation bedingen. Zu Thrombenbildung führt ferner auch eine Verletzung der Gefässwand, bei welcher die Intima mitbetheiligt ist. Eine perforirende Gefässwunde, die nicht zu gross ist, wird durch farblose Blutkörperchen und Blutplättchen, die sich an den Rändern der Oeffnung, sowie in deren Umgebung anlagern, geschlossen. Es bildet sich in der Wunde ein in das Gefässinnere prominirender weisser Thrombus.

Je nach den Beziehungen der Thromben zum Gefässrohr pflegt man verschiedene Formen zu unterscheiden. So bezeichnet man als **wandständige Thromben** solche, die einer Gefässwand, als **klappenständige** solche, die einer Herz- oder Venenklappe auf-

sitzen. Sie können beide nur aus zarten durchscheinenden membranartigen hyalinen Auflagerungen bestehen, sind indessen häufig auch dicker und derber und springen in das Gefässlumen vor. Wird durch einen Thrombus das Lumen eines Gefässes verschlossen, so nennt man ihn **obturirend.** Die erstentstandenen Gerinnungen bezeichnet man als **primäre** oder **autochthone,** die weiterhin daran sich ansetzenden als **fortgesetzte Thromben.** Durch ein appositionelles Wachsthum kann ein wandständiger Thrombus zu einem obturirenden werden. Dabei kommt es nicht selten vor, dass an einen ursprünglich weissen oder gemischten Thrombus sich ein rother ansetzt, indem der Beginn der Thrombose bei strömendem Blute stattfindet, während später nach Verschluss des Gefässes das Blut stille steht und als Ganzes gerinnt. Das Umgekehrte kommt vor, wenn in einem Gefässe ein obturirender rother Thrombus auf ein kleineres Volumen sich zusammenzieht und dadurch einen Theil der Blutbahn wieder freilässt. Beides kann man nicht selten bei den **marantischen Thromben** d. h. bei jenen Formen beobachten, welche sich bei anämischen heruntergekommenen Individuen, deren Gefässsystem verhältnissmässig zu weit ist, und deren Blut stellenweise sehr langsam strömt oder zu Zeiten stille steht, bilden.

Thromben können an allen Stellen des Gefässsystems vorkommen. Im Herzen sind es besonders die Herzohren, ferner die Recessus zwischen den Trabekeln, in denen sie sich ansetzen. An beiden Stellen beginnt ihre Entstehung in der Tiefe, allein durch fortgesetzte Apposition bilden sich grössere Gerinnungsmassen, welche sich in Form polypöser Gebilde über die Oberfläche erheben, und daher als **Herzpolypen** bezeichnet werden. Auch auf entzündeten Klappen schlagen sich oft Gerinsel nieder. Herzwand- und Klappenpolypen können sehr umfangreich werden und einen grossen Theil der Herzhöhle ausfüllen.

In den arteriellen Gefässstämmen finden sich Thromben an den verschiedensten Orten. Nicht selten bilden sich bei marantischen Individuen mit stark degenerirter Arterienintima wandständige, weisse oder gemischte, der Oberfläche adhärente Thromben in der Aorta. In den Venen entwickeln sich die Thromben am häufigsten in den Taschen der Venenklappen, aus denen sie allmählich herauswachsen und zu obturirenden Thromben werden. Oft auch wächst ein Thrombus aus einer kleineren Vene, wo er sich primär gebildet hat, in das Lumen einer grösseren Vene hinein. So kann z. B. eine Thrombose, die von einer kleinen Vene der unteren Extremität ihren Ausgang genommen hat, schliesslich bis in die Vena cava inferior hinaufsteigen und bis zum Herzen gelangen. Thrombosen in den kleinsten Gefässen entstehen am häufigsten als Folge von Gewebserkrankungen, namentlich von Entzündungen und nekrotisirenden Processen und haben meist eine hyaline Beschaffenheit. Von da aus können dann weiterhin auch Thromben in den abführenden Venen hervorgerufen werden, theils

dadurch, dass durch Verlegung zahlreicher Capillaren das Blut in den Venen langsam fliesst, theils auch dadurch, dass zerfallende farblose Blutkörperchen in grösserer Menge in die Venen gerathen. In ersterem Sinne wirken natürlich auch Capillarverödungen oder Arterienverengerungen, welche in irgend einer anderen Weise entstanden sind.

Experimentell lassen sich ausgedehnte Gerinnungen leicht durch Injection von fremdartigem oder lackfarbenem Blut in die Gefässbahn erzeugen.

Während des Lebens entstandene Thromben sind von Gerinseln, welche sich in der Agone oder nach dem Tode gebildet haben, meist leicht zu unterscheiden. Nach dem Tode gerinnt das Blut häufig so, dass die Blutkörperchen in die Gerinsel eingeschlossen bleiben; alsdann findet man bei der Section dunkelschwarzrothe, weiche Cruormassen. In anderen Fällen kommt es vor der Faserstoffabscheidung zu einer Trennung von Blutplasma und rothen Blutkörperchen. Gerinnt das erstere, so bilden sich weiche, speckige, feuchte, leicht gelblich gefärbte, etwas durchscheinende, mässig elastische Gerinsel. Von diesen speckhäutigen Gerinseln unterscheiden sich die weissen oder gemischten Thromben durch ihre grauweisse oder graurothe Farbe und mehr opake Beschaffenheit, häufig auch durch ihre Schichtung. Ferner sind sie derber, trockener, weniger elastisch, ihre Rissfläche treppenartig abgestuft; endlich sind sie der Gefäss- oder Herzwand adhärent, die Gerinsel dagegen nicht. Unter dem Mikroskope unterscheidet der grössere Gehalt an farblosen Blutkörperchen die weissen Thromben sofort von Leichengerinseln

Schwieriger ist die Unterscheidung des rothen Thrombus vom rothen Leichengerinsel und bei kurz vor dem Tode eingetretener Gerinnung ist sie unmöglich. Bei etwas älteren Gerinnungen bieten die grössere Derbheit und Trockenheit, ferner die Adhärenz an der Gefässwand die hauptsächlichsten unterscheidenden Merkmale. Bei noch älteren Thromben gesellt sich hiezu noch die Entfärbung, welche das dunkle Schwarzroth des frisch geronnenen Blutes in ein Braunroth überführt. Nicht selten sind Thromben von Leichengerinseln überlagert.

Ueber die Folgen der Thrombose für die Circulation sind § 22 bis § 25 und § 30 nachzusehen.

§ 224. Der ausgebildete fertige Thrombus ist eine an der Innenfläche eines Gefässes oder des Herzens festsitzende, ziemlich derbe, trockene Masse, deren Farbe und Structur die oben erwähnten Verschiedenheiten zeigt. Der verhältnissmässig geringe Gehalt des Thrombus an Flüssigkeit ist dadurch erklärlich, dass die Fibrinmassen nach ihrer Abscheidung sich zusammenziehen und die Flüssigkeit auspressen. Durch diese Schrumpfung kann bei obturirenden Thromben die Blutbahn wieder eröffnet werden.

In manchen Fällen geht dieselbe ziemlich weit. Der Faserstoff verwandelt sich in eine derbe Masse, die sich in diesem Zustande lange erhält und schliesslich **verkalkt.** Auf diese Weise bilden sich kreidige Concremente, welche man in den Venen als **Phlebolithen** bezeichnet. Auch Thromben, die auf entzündeten Herzklappen oder auf rauhen Stellen der Aorta sitzen, können verkalken. Gegen neue Auflagerungen sind diese geschrumpften und verkalkten Thromben durch einen neugebildeten Endothelüberzug geschützt.

Schrumpfung und Verkalkung ist ein verhältnissmässig günstiger Ausgang der Thrombose. Weit ungünstiger sind die sehr häufig vorkommenden Zerfallsprocesse, welche man als einfache und als puriforme oder septische gelbe Erweichung bezeichnet. Bei der **einfachen Erweichung** wandeln sich zunächst die central gelegenen Theile der Thromben in eine breiige graurothe oder graue oder grauweisse Masse um, welche aus zerfallenen und geschrumpften rothen Blutkörperchen, Pigmentkörnern und farblosen körnigen Zerfallsmassen besteht. Greift die Erweichung auch auf die oberflächlichen Lagen über, und ist gleichzeitig in der Umgebung des Thrombus noch eine gewisse Strömung vorhanden, so gerathen die Zerfallsproducte desselben in den Kreislauf. Dies geschieht sowohl bei Herzpolypen als auch bei Venenthromben, namentlich wenn etwa die Spitze des Thrombus einer kleineren Vene in eine grössere noch von Blut durchströmte Vene hineinragt. Die Folge solcher Erweichungsprocesse ist die Bildung von Embolieen (vergl. § 30 und § 33).

Der ungünstigste Ausgang der Thrombose ist die **gelbe puriforme** oder **septische Erweichung,** bei welcher der Thrombus zu einer gelben oder graugelben oder röthlichgelben, eiterähnlichen, breiigen, rahmigen, übelriechenden Masse verflüssigt wird. Diese Flüssigkeit enthält neben Eiterkörperchen eine grosse Menge einer feinkörnigen Substanz, die zum Theil als fettiger und albuminöser Detritus anzusehen ist, zum Theil indessen aus Mikrokokken besteht. Letztere bilden nicht selten Colonieen und sind die Ursache der Erweichung. Diese puriform erweichten Thromben wirken auf die Umgebung destruirend und Entzündung erregend. Die Intima wird in Folge dessen trübe. In der Media und der Adventitia, sowie in der Umgebung des Gefässes stellt sich eine eitrige Entzündung ein. Nach kurzer Zeit sind sämmtliche Gefässhäute infiltrirt und zeigen ein schmutzig gelbes oder graugelbes Aussehen. Schliesslich kommt es zu einem jauchigen Gewebszerfall. Werden die puriformen Massen durch den Blutstrom an andere Orte verschleppt, so führen sie auch dort zu Nekrose und fauliger Zersetzung des Gewebes und zu eitriger Entzündung, welche nicht nur auf die Gefässwand, sondern auch auf das benachbarte Gewebe sich erstreckt.

Den Vorgang der puriformen Erweichung eines Venenpfropfes verbunden mit einer eitrigen Infiltration der Venenwand bezeichnet

man als eine **Thrombophlebitis purulenta.** Ihre Genese ist häufig eine solche, dass zuerst, wie es oben angenommen wurde, ein Thrombus sich bildet, der später unter dem Einfluss von Mikrokokken erweicht. In anderen Fällen ist die Entzündung der Venenwand das primäre, die Thrombose das secundäre. Am häufigsten begegnet man dieser Affection in der Umgebung inficirter Wunden und Geschwüre.

§ 225. Die **Organisation des Thrombus** ist der günstigste Ausgang der Thrombose. Man versteht darunter eine **Substitution des Fibrins und der rothen Blutkörperchen durch gefässhaltiges Bindegewebe.**

Der Vorgang der Bindegewebsneubildung ist meist ein entzündlicher, d. h. das neue Gewebe entwickelt sich aus einwandernden farblosen Blutkörperchen; nur in geringem Umfange nehmen auch regenerative Wucherungen der Endothelien an dem Processe Theil. Nicht selten fehlen letztere ganz. Der Thrombus selbst hat an der Organisation keinen Antheil, er ist eine todte Masse, ein Fremdkörper und wirkt auch als solcher auf die Umgebung Entzündung erregend. Diese Entzündungsvorgänge verlaufen ganz in derselben Weise, wie an anderen Orten sich abspielende productive Entzündungen. Was die histologischen Vorgänge betrifft, so wiederholen sich dieselben Erscheinungen, die in § 108—111 für die entzündliche Gewebebildung beschrieben sind. Ebenso findet auch das in § 112—114 über das Verhalten der Gewebe gegen Fremdkörper Gesagte Anwendung. Von den productiven Entzündungen der verschiedenen Organe steht die Thrombusorganisation derjenigen der serösen Häute am nächsten. Ein Blutgefäss ist ja eigentlich auch nichts anderes als eine seröse Höhle, welche sich nur durch eine besondere Configuration und einen besonderen Bau ihrer Wandungen auszeichnet.

In den ersten Stadien des Processes stellt sich an einzelnen Stellen der Gefässwand eine kleinzellige Infiltration ein und zwar sowohl innerhalb der Adventitia und Media (Fig. 130 *e*), als auch der Intima *(f)*. Bald sammeln sich auch im Inneren des Gefässlumens Zellen an *(g)*, theils innerhalb des Coagulums selbst, theils zwischen letzterem und der Gefässwand. Die zuerst auftretenden Zellen sind klein und rund und besitzen einen Kern, der sich mit Farbstoffen intensiv färbt. Später liegen neben den kleinen Zellen grössere mit hellen bläschenförmigen Kernen *(h)*, welche aus den ersteren sich entwickelt haben. Sie zeigen sehr verschiedene, theils runde, theils gestreckte und verzweigte Formen *(h)* und sind nichts anderes als Bildungszellen. Haben sie sich bis zu einem gewissen Grade vermehrt, so dass sie da oder dort dicht bei einander liegen, so entwickelt sich aus ihnen Bindegewebe und gleichzeitig bilden sich auch Blutgefässe.

Dies ist der Gang des Processes im Allgemeinen; im Einzelnen kann derselbe mancherlei Verschiedenheiten bieten. Handelt es sich z. B. um eine Organisation eines Thrombus nach der Un-

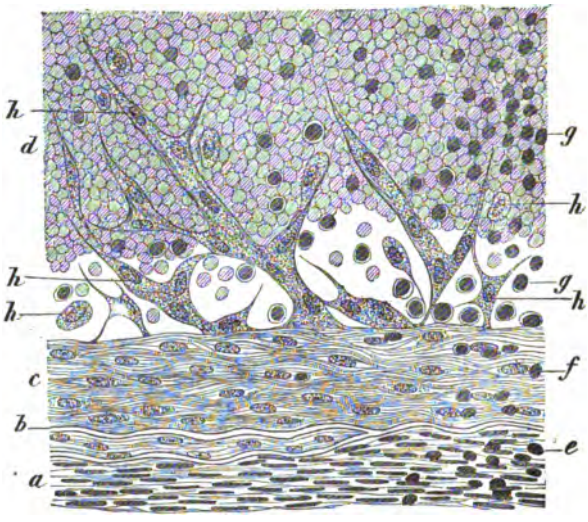


**Fig. 130.** Schnitt aus einer thrombosirten Schenkelarterie eines alten Mannes 3 Wochen nach der Unterbindung. Hämatoxylinpräparat. Vergr. 350.

*a* Media. *b* Elastische Grenzlamelle. *c* Durch ältere chronische Entzündungsprocesse verdickte Intima. *d* Geronnenes Blut. *e* Zellige Infiltration der Media, *f* desgleichen der Intima. *g* Rundzellen, theils innerhalb des Blutcoagulums, theils zwischen letzterem und der Intima. *h* Verschiedene Formen von Bildungszellen.

terbindung bei einem jüngeren kräftigen Individuum, so wird die Anhäufung der Rundzellen eine weit bedeutendere sein, als in dem abgebildeten Falle Fig. 130, der einen alten Mann betrifft, dessen Arterie bereits durch frühere Processe nicht unbedeutend verändert war. Unter Umständen kann durch massenhafte Zellanhäufung das Gewebe einem gewöhnlichen Granulationsgewebe ähnlich werden. Auch die Raschheit, mit welcher der Process abläuft, ist sehr verschieden. Operirt man an Thieren, so kann man schon nach zwölf Tagen vascularisirtes Gewebe finden. In dem in Fig. 130 abgebildeten Falle hatten sich nach drei Wochen die ersten Bildungszellen entwickelt.

Die Rundzellen stammen aus den Vasa vasorum und den dem thrombosirten Blutgefässe nahe gelegenen Gefässen. Sie dringen namentlich von der Unterbindungsstelle aus, wo die Intima eingerissen ist und die Gefässwände überhaupt am stärksten verletzt sind, ein. Die Blutgefässe stammen ebenfalls aus den Vasa vasorum und entstehen durch Sprossung, doch kommt es auch zu einer Eröffnung von Blutbahnen vom freien Lumen des alten Gefässes aus.

Handelt es sich um einen Unterbindungsthrombus, so entsteht auf diese Weise auf der Unterbindungsstelle (Fig. 131) ein mit Gefässen *(e)* reichlich versehenes Narbengewebe *($d_1$)*, welches einerseits an der Aussenwand des Gefässes mit der Adventitia *(a)* in Verbindung steht, andererseits aber auch sich in das Lumen des

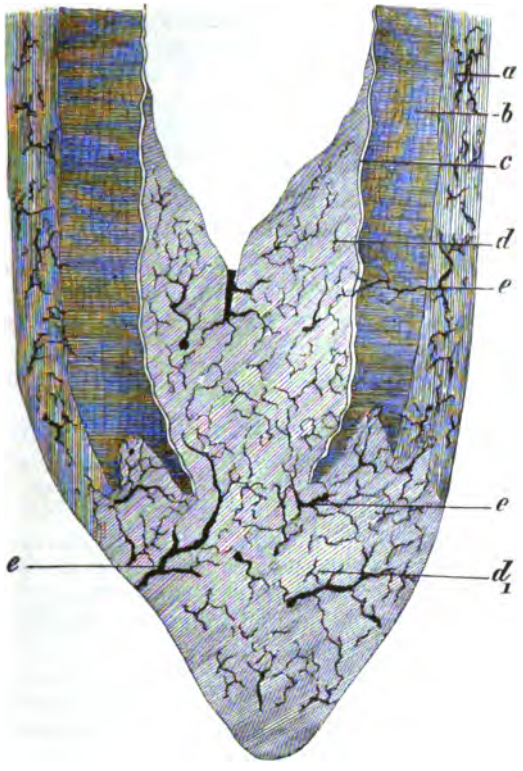


Fig. 131. Schematischer Längsschnitt durch ein unterbundenes Gefäss, dessen Thrombus durch organisirtes und vascularisirtes Gewebe vollkommen ersetzt ist. *a* Adventitia. *b* Media. *c* Intima. *d* Neugebildetes Bindegewebe innerhalb, $d_1$ ebensolches ausserhalb des Gefässlumens. *e* Blutgefässe.

Gefässes selbst fortsetzt *(d)* und hier einen Verschluss desselben bildet. In den der Unterbindungsstelle zunächst gelegenen Theilen verlieren sich die verschiedenen Arterienhäute im Narbengewebe.

An der Bildung der Gefässnarbe nehmen endotheliale Wucherungen nur geringen Antheil. Da wo der Thrombus sitzt, ist das Endothel verloren gegangen und ist danach eine Wucherung von vorneherein nicht möglich. Dieselbe beschränkt sich auch auf jenes Gebiet, wo der Thrombus an das offene Lumen des bluthaltigen Gefässes angrenzt, und die Endothelien sich intakt erhalten haben. An dieser Stelle können sie den Thrombus mit einer endothelialen Decke versehen, möglich ist auch, dass sie sich hier an der Bindegewebsbildung mitbetheiligen.

**Die Organisation des Thrombus ist sowohl in früherer Zeit als auch in den letzten Jahren vielfach Gegenstand anatomischer,**

namentlich aber auch experimenteller Untersuchung gewesen. Von neueren Arbeiten sind zu nennen: Schultz, *Deutsch. Zeitschr. f. Chirurgie, IX. Bd.*; Raab, *Arch. f. klin. Chirurg. 23. Bd. und Virch. Arch. 75. Bd.*; Riedel, *Dtsch. Zeitschr. f. Chir. 1875*; Baumgarten, *Die sogen. Organisation des Thrombus. Leipzig 1877*; Durante, *Wiener med. Jahrb. III und IV*; Senftleben, *Virch. Arch. 77. Bd.*; Tillmanns, *Virch. Arch. 78. Bd.*; Auerbach, *Ueber die Obliteration der Arterien nach Ligatur. In.-Diss. Bonn 1877.*

In den meisten Arbeiten ist hauptsächlich die Frage discutirt worden, ob die Generatoren des Bindegewebes die farblosen Blutkörperchen seien oder nicht. Dieselbe ist von den einzelnen Autoren verschieden beantwortet worden. Nach dem, was ich durch eigene Untersuchung gesehen, muss ich mich auf Seite derjenigen stellen, welche den Wanderzellen die Hauptrolle bei der Gewebebildung zuerkennen.

Im Allgemeinen ist, wie mir scheint, die Thrombusorganisation allzusehr als ein Process sui generis angesehen worden. Ich kann lediglich darin einen Unterschied gegenüber anderen pathologischen Bindegewebsneubildungen finden, dass der ganze Process sich innerhalb einer Röhre abspielen und gleichzeitig eine Resorption todter Substanzen stattfinden muss. Diese Bindegewebsneubildung entsteht hauptsächlich aus entzündlichen Granulationsbildungen, doch ist eine active Betheiligung der Endothelzellen nicht ausgeschlossen. Von grossem Interesse scheint mir, dass nach Angabe von Riedel die Verwachsung der Innenwände einer Arterie nach Ausschluss eines Blutgerinsels lediglich durch Wucherung der Endothelien zu Stande kommen kann. Es spricht dies dafür, dass der Thrombus es ist, welcher im Verein mit mechanischer Läsion der Gefässwand die Entzündung hervorruft.

Bezüglich der Canalisation des Thrombus von dem Lumen des alten Gefässes aus, die namentlich Schultz betont, glaube ich annehmen zu dürfen, dass sie ursprünglich nicht die Bedeutung ächter Gefässbildung besitzt, sondern auf eine durch Schrumpfung des Faserstoffs bedingte Lückenbildung zurückzuführen ist. Später wandeln sich diese Canäle in Gefässe um, die mit den von den Vasa vasorum stammenden Gefässen in Verbindung treten.

§ 226. Die obige Darstellung der Organisation des Thrombus gilt zunächst für den Unterbindungsthrombus einer Arterie. Es geht indessen die Organisation anderer Thromben in derselben Weise vor sich. Bei Anwesenheit älterer marantischer Venenthromben ist die Wand der Venen zellig infiltrirt, und die Peripherie des Gerinsels theils in granulationsähnliches Gewebe, theils bereits in vascularisirtes Bindegewebe umgewandelt. Bei wandständigen Thromben, wie sie in grossen Arterien, z. B. in der Aorta, vorkommen, geht offenbar die Organisation sehr langsam vor sich. Man kann oft bei Thromben, die schon alt sind, umsonst nach einer Organisation suchen, in anderen Fällen findet man nur in der äussersten Peri-

pherie einzelne Züge von Bindegewebe in verschiedenen Stadien der Entwickelung. Auch die Thromben in Aneurysmen werden nur sehr langsam und in sehr unvollkommener Weise durch Bindegewebe substituirt.

In ähnlicher Weise wie die Organisation des Thrombus erfolgt auch die **Heilung der Gefässwunden.**

Nach Untersuchungen von SCHULTZ bildet sich nach Ablauf der Blutung an der Rissstelle ein Thrombus aus angehefteten farblosen Blutkörperchen. Später buchtet sich der betreffende Verschluss etwas aus, wird aber durch farblose Blutkörperchen wieder gefüllt. Dieselben entwickeln sich sodann weiter und bilden unter Beihülfe von Gefässen, die aus der Nachbarschaft eindringen, schliesslich Narbengewebe (vergl. Aneurysma spurium).

Das an Stelle des Thrombus gesetzte Narbengewebe schrumpft im Laufe der Zeit mehr oder weniger. Unterbindungsnarben werden dadurch sehr klein. In der Continuität eines Gefässes kann eine solche Narbe sich später lediglich wie eine Wandverdickung präsentiren, oder es bleiben nur Fäden und Balken übrig, welche das Lumen des früher thrombosirten Gefässes durchziehen. In Folge dessen kann der Blutstrom die betreffende Stelle wieder ohne wesentliche Hindernisse passiren.

In § 223 ist bereits erwähnt worden, dass bei Zerfall der Thromben sich Stücke von denselben loslösen und in den Blutstrom gelangen können. Es ist ferner angegeben worden, dass bei der puriformen Erweichung da, wo die abgeschwemmten Massen liegen bleiben, Entzündung und Eiterung entstehen. Anders verhalten sich dagegen blande Pfröpfe. Vermögen dieselben die Capillaren nicht zu passiren, so keilen sie sich an irgend einer Stelle der arteriellen Bahn und zwar meistens an der Theilungsstelle einer Arterie ein, z. B. einer Lungenarterie, falls der Embolus aus einer Körpervene oder dem rechten Herzen stammt. Als erste Folge der Embolie lagern sich auf den Pfropf neue Gerinsel ab, so dass derselbe, auch wenn er ursprünglich das Gefäss nicht verschloss, obturirend wird. Die Folgen dieser Obturation für die Circulation sind in § 30 besprochen worden.

Der **Embolus** selbst kann dieselben Veränderungen durchmachen, wie der primäre Thrombus; er kann erweichen oder schrumpfen und verkalken oder durch Bindegewebe ersetzt werden.

Nach der Organisation, die in derselben Weise sich vollzieht, wie es oben für den Thrombus beschrieben wurde, besitzt das neugebildete Bindegewebe stets ein erheblich geringeres Volumen als der ursprüngliche Pfropf. Nach Wochen und Monaten ist die Stelle, an welcher der Embolus sass, oft nur noch durch eine Bindegewebsleiste oder durch eine knötchenförmige oder flache Excrescenz auf der Intima gekennzeichnet. In anderen Fällen ist das Gefässlumen von Bindegewebsfäden durchzogen. welche entweder isolirt verlau-

fen oder durch gegenseitige Verbindung ein grossmaschiges Netzwerk bilden.

## 2. Veränderungen der Blutmenge und der chemischen Constitution der Blutflüssigkeit.

§ 227. Wie in § 221 bereits erwähnt wurde, ist das Blut eine Flüssigkeit, deren Menge und deren chemische Zusammensetzung normaler Weise nur mässigen Schwankungen unterworfen ist. Es wird dies dadurch erreicht, dass Stoffaufnahme und Stoffabgabe sich das Gleichgewicht halten, und allfällig aufgenommene abnorme Bestandtheile des Blutes sehr bald wieder ausgeschieden werden. Unter pathologischen Bedingungen kann dieses Verhältniss sich ändern, sodass sowohl die Menge des Blutes, als auch die chemische Zusammensetzung desselben kürzere oder längere Zeit von der Norm abweichen.

Was zunächst die Vermehrung oder die Hyperplasie des Blutes, die **Plethora vera** betrifft, so kommt dieselbe als ein länger dauernder Zustand nicht vor. Wird aus irgend einem Grunde, z. B. durch die Amputation einer Extremität nach Zurückdrängen des Blutes in den Körper, die Menge des Blutes relativ zu gross, so wird das überschüssige Blut sehr bald verbraucht und nicht wieder ersetzt. Die Plethora ist also nur ein vorübergehender Zustand.

Den Gegensatz zu der Plethora vera bildet die Verringerung der Blutmenge, die **Oligämie** oder **Anämie.** Jeder in irgend einer Weise eingetretene abnorme Blutverlust setzt zunächst eine Anämie. Ueberschreitet dieselbe ein gewisses Maass nicht, und ist die Blutbildung nicht gehindert, so wird der Verlust bald wieder ersetzt, der Zustand ist ein vorübergehender. Geht der Blutverlust dagegen über ein gewisses Maass hinaus, oder wiederholt er sich mehrmals, oder dauert er längere Zeit an, so wird auch die Anämie eine dauernde. Am Lebenden macht sich ein solcher Zustand durch die Blässe der Haut und der Schleimhäute bemerkbar, an der Leiche erkennt man ihn an dem geringen Blutgehalt der verschiedenen Organe.

Bei der Regeneration des Blutes nach einem stattgehabten Verlust tritt der Wiederersatz der Flüssigkeit schneller ein, als derjenige der rothen Blutkörperchen. Das Blut ist daher zu einer gewissen Zeit im Verhältniss zur Menge der Flüssigkeit arm an Blutkörperchen. Ein solcher Zustand wird als **Oligocythämie** bezeichnet. Er kommt bei fieberhaften Krankheiten, ebenso auch bei Blei- und Quecksilbervergiftungen etc. sehr häufig vor und ist als eine Folge der Herabsetzung der Ernährung anzusehen. In anderen Fällen müssen wir annehmen, dass eine mangelhafte Function der Blut bereitenden Organe (vergl. § 230) die Ursache bildet; häufig sind wir indessen nicht in der Lage, die Ursache des Leidens anzugeben (essentielle Anämie).

Wird Wasser im Blute zurückgehalten (z. B. bei Functions-

störungen in der Niere), so dass die Masse des Blutes dadurch erhöht wird, so bildet sich eine **hydrämische Plethora.** Wird das Blut durch Verminderung seines Eiweissgehaltes verhältnissmässig arm an Eiweiss und reich an Wasser, so bezeichnet man den Zustand als **Hypalbuminose** und als **Hydrämie.** Die Ursachen der Verminderung der Eiweisskörper sind entweder auf verminderte Eiweisszufuhr oder auf erhöhten Eiweissverbrauch, oder auf beides zugleich zurückzuführen. Sehr häufig entsteht sie durch chronische Störungen der Verdauung, lange dauernde profuse Darmentleerungen, Dysenterie, chronische Eiterungen, abnorm gesteigerte Function einzelner Drüsen (Lactation), öftere Blutverluste, Eiweissverluste bei Nierenerkrankungen, Zerfall von Geschwülsten etc. In manchen Fällen entzieht sich ihre Ursache der Ermittelung (essentielle Anämie). Bei Oligocythämie sowohl als bei Hydrämie ist der **Hämoglobingehalt** des Blutes **vermindert.** Während unter normalen Verhältnissen 100 Cub.-Centm. Blut etwa 14 Gramm Hämoglobin enthalten, sinkt bei Anämie dessen Menge auf 8 bis 6 bis 3 Gramm. Das Blut ist dementsprechend dünnflüssig, blass, hellroth, Fleischwasser ähnlich.

Bei Oligocythämie erklärt sich diese Abnahme durch die Verminderung der Zahl der rothen Blutkörperchen. Ist ihre Zahl normal, so muss entweder ihre Grösse (Mikrocythämie vergl. § 230) oder ihr Gehalt an Hämoglobin verringert sein. Beides kommt vor. Ist letzteres der Fall, so erscheinen unter dem Mikroskope die einzelnen Blutkörperchen auffallend blass. Man beobachtet dies namentlich bei der Chlorose.

Den Gegensatz zu der Hydrämie bildet die **Anhydrämie,** d. h. ein verminderter Wasser- und Salzgehalt des Blutes bei Erhaltung des Bluteiweisses. Ein solches Blut erscheint eingedickt, theerartig in Consistenz und Farbe. Bei dem Menschen erfolgt eine solche Eindickung am häufigsten durch acute profuse Darmentleerungen, z. B. bei der Cholera, ferner bei starken Wasserverlusten durch die Haut.

Bei manchen Krankheiten ändert sich auch der Gehalt des Blutes an Fibrin bildenden Substanzen. Bei allen Entzündungskrankheiten, namentlich aber bei croupöser Pneumonie, bei Rheumatismus, Erysipelas, ist er erhöht, so dass bei Eintritt von Gerinnungen eine vermehrte Menge von Fibrin gebildet wird.

Man bezeichnet dies als Hyperinose und setzt ihr die Hypinose, d. h. einen Zustand entgegen, bei welchem die Fibrinmenge des Blutes verringert ist. Ob bei letzterer die Fibringeneratoren in zu geringer Menge vorhanden sind oder ob die Gerinnung aus anderen Ursachen verhindert wird, ist noch fraglich. Man beobachtet ein Ausbleiben der Gerinnung des Blutes bei Erstickungstod, bei Schwefel- und Kohlenwasserstoffvergiftungen, bei Cloakengas-, Alcohol- und Blausäurevergiftungen sowie bei verschiedenen Infectionskrankheiten.

Der Hämoglobingehalt des Blutes ist je nach dem Lebensalter nicht unerheblichen Schwankungen unterworfen (vergl. Leichtenstern, *Untersuchungen über den Hämoglobingehalt des Blutes, Leipzig 1878* und Hoppe-Seyler, *Physiolog. Chemie, Berlin 1877—81*). Am reichlichsten ist derselbe z. Z. der Geburt. Er sinkt in den ersten Lebensjahren auf die Hälfte, um vom 5. Jahre ab bis zum 45. auf etwa $^2/_3$ des ursprünglichen Gehaltes anzusteigen. Von da an nimmt er wieder ab. Bei Männern ist der Hämoglobingehalt etwas höher als bei Frauen. In der Schwangerschaft nimmt der Hämoglobingehalt ab.

Nach den Untersuchungen von Maas (*Deutsche Zeitschrift für Chirurgie, Bd. XVII*) hat eine rasche Wasserentziehung bei Thieren ein rasches Sinken des Blutdruckes und der Temperatur zur Folge. Maas hält dafür, dass die Mehrzahl der Fälle von sogen. Hitzschlag durch Anhydrämie zu erklären sei.

§ 228. Bei den in dem letzten Paragraphen besprochenen Veränderungen des Blutes handelt es sich lediglich um quantitative Abweichungen der Bestandtheile von der Norm. Neben denselben gibt es auch eine grosse Zahl von qualitativen Veränderungen, welche auf einem Gehalt des Blutes an ihm fremden gelösten Substanzen beruhen. Da im Blute selbst chemische Processe nur in sehr beschränktem Maasse vorkommen, so sind diese Substanzen entweder aus der Aussenwelt aufgenommen oder sind Producte des Stoffwechsels der Gewebe, der entweder selbst ein abnormer ist oder dessen Erzeugnisse anormaler Weise ins Blut gelangen; nur selten werden abnorme Substanzen im Blute selbst gebildet. Die Mehrzahl dieser Verunreinigungen des Blutes ist der anatomischen Untersuchung nicht zugänglich. So ist z. B. anatomisch der Nachweis von Zucker, Harnstoff, Morphium, Fäulnissalkaloiden etc. im Blute nicht möglich. Nur wenige Substanzen machen eine Ausnahme. Unter den durch Athmung aufgenommenen Gasen verändert das **Kohlenoxyd** das Blut am auffälligsten, indem es demselben eine kirschrothe Farbe verleiht. Bei der Section kommt dieselbe sowohl an dem aus den Gefässen ergossenen als auch an dem noch in den Gefässen der Gewebsparenchyme steckenden Blute zur Geltung. Dementsprechend sind auch die Todtenflecken der Haut auffallend hellroth.

Bei **Kohlensäurevergiftung** ist das Blut dunkel, und dem entsprechend auch die Färbung der Leichenflecken blauroth. Ebenso ist das Blut dunkel, nahezu tintenartig bei Vergiftung mit **Schwefelwasserstoff.**

Von den pathologischer Weise resorbirten Stoffwechselproducten lässt sich der Uebertritt von gallensauren Salzen und **Gallenfarbstoff** in das Blut am leichtesten erkennen. Durch die Anwesenheit des letzteren wird das Blutplasma gallig gefärbt. Dieselbe Wirkung haben wahrscheinlich auch die gallensauren Salze, indem durch sie Blutfarbstoff gelöst und weiterhin Bilirubin gebildet

wird. Zuweilen bilden sich in den Blutgefässen körnige und krystallinische Abscheidungen von Bilirubin. Am leichtesten ist die Resorption von Galle in das Blut an der in ihrem Gefolge auftretenden Gelbfärbung der Gewebe zu erkennen, besonders solcher, die keine Eigenfärbung haben. Man nennt diesen Zustand **Icterus.** Besteht derselbe seit kurzer Zeit, so sind die Gewebe gelblich gefärbt. Nach längerer Dauer werden sie mehr bräunlich, oder graugrünlich. Zu Beginn sind die Gewebe diffus mit Gallenfarbstoff imbibirt. Später bilden sich gelbe und braune Körner, die grossentheils von Wanderzellen aufgenommen und späterhin durch dieselben aus dem Gewebe entfernt werden. Auch der Urin zeigt icterische Färbungen, und es können gerade in ihm die Gallenfarbstoffe leicht durch geeignete Reactionen nachgewiesen werden.

Auch eine Verunreinigung des Blutplasma mit **Hämoglobin,** welches durch Auflösung von rothen Blutkörperchen freigeworden ist, lässt sich nicht selten sowohl an der Veränderung des Blutes, als auch des Urins erkennen. Ist viel Blutfarbstoff im Blutplasma gelöst, so wird das Blut lackfarbig, und der Urin erhält eine blutige hell braunrothe bis dunkel schwarzrothe Färbung (vergl. § 231), doch ist zu bemerken, dass Hämoglobinämie nicht nothwendiger Weise Hämoglobinurie zur Folge hat, indem der Farbstoff sehr rasch durch die Leber abgeschieden werden kann (Ponfick). Bei sehr hochgradiger Hämoglobinämie kann Icterus auftreten (vergl. § 235).

Bei Resorption von Blutextravasaten kann das Blut Hydrobilirubin oder Urobilin enthalten, welches weiterhin durch die Nieren abgeschieden wird (Kunkel).

Bei der Urämie, welche in Folge von Insufficienz der Nierenthätigkeit entsteht, häufen sich im Blute verschiedene Substanzen an, welche auf die Function einiger Organe, namentlich aber des Gehirns einen schädlichen Einfluss ausüben. Auf letzteres weisen namentlich die dabei eintretende Benommenheit des Sensoriums und die Convulsionen hin. Bei Thieren, denen man die Nieren exstirpirt, häufen sich im Blute Harnstoff, sowie verschiedene Extractivstoffe an.

Bei der acuten gelben Leberatrophie finden sich im Blute Leucin und Tyrosin. Bei Leukämie enthält das Blut nach dem Tode zuweilen oktaëdrische Krystalle (Zenker, *D. Arch. f. klin. Med. XVIII),* welche nach Schreiner (*Annal. de Chim. et Pharm. 894. Bd.)* aus einer Verbindung von Phosphorsäure und einer organischen Base bestehen.

### 3. Veränderungen der morphotischen Bestandtheile des Blutes.

§ 229. Die **geformten Bestandtheile des Blutes,** rothe und farblose Blutkörperchen, sind keine beständigen Gebilde, sondern es

gehen fortwährend rothe Blutkörperchen zu Grunde und werden durch neue ersetzt, und auch die farblosen Blutkörperchen werden durch Austritt aus der Blutbahn vermindert, so dass sich ihre Zahl nur dadurch auf einer gewissen Höhe erhalten kann, dass durch Neubildung von Zellen der Verlust gedeckt wird.

Die Zahl der farblosen Zellen im Blute ist schon unter normalen Verhältnissen keine ganz constante. Man rechnet, dass im Mittel ein farbloses auf etwa 300 rothe kommt, oft enthält das Blut indessen mehr (während der Verdauung), oft weniger.

Unter sehr verschiedenen pathologischen Zuständen, z. B. bei Eiterungen, bei infectiösen Erkrankungen wie Typhus recurrens und abdominalis, Pyämie, Erysipelas, Intermittens etc. tritt eine mehr oder minder ausgesprochene Vermehrung der farblosen Blutkörperchen und zwar sowohl der mononucleären als der polynucleären Formen ein, so dass sie im Verhältniss von 1 : 100 oder von 1 : 50, sogar von 1 : 20 rothen gefunden werden. Nach Virchow erfolgt eine Vermehrung namentlich bei jenen Processen, bei welchen die Lymphdrüsen mit afficirt sind. Diesen Zustand der Vermehrung der farblosen Blutkörperchen hat Virchow mit dem Namen **Leukocytose** belegt. Sie ist vorübergehend und abhängig von vorübergehenden Erkrankungen.

Von der transitorischen Leukocytose ist die **Leukämie** (Virchow) zu trennen. Sie ist characterisirt durch eine mehr oder weniger bedeutende dauernde Zunahme der farblosen Blutzellen und ist zugleich verbunden mit einer Abnahme der rothen Blutkörperchen. Es kann das Verhältniss zwischen ersteren und letzteren sich so gestalten, dass sie schliesslich einander an Zahl gleich sind, ja es kann in extrem entwickelten Fällen die Zahl der farblosen Blutkörperchen diejenige der rothen um etwas übertreffen.

Bei hochgradig entwickelter Leukämie ist das Blut schon für die makroskopische Betrachtung deutlich verändert, auffallend blass, hell und dünnflüssig. An der Leiche finden sich die farblosen Zellen sehr oft da und dort so gehäuft, dass ihre Anwesenheit schon mit blossem Auge erkannt wird. So findet man im Herzen und in den grossen Gefässstämmen oft eigenthümlich lehmfarbene Gerinsel statt der speckhäutigen Faserstoffabscheidungen, oder es sind die Gerinsel mit weissen, rahmigen, eiterähnlichen Auflagerungen bedeckt.

Geringere Grade der Erkrankung erfordern zur Diagnosestellung eine mikroskopische Untersuchung des Blutes, die auch eine geringfügige Zunahme der farblosen Zellen gegenüber den rothen erkennen lässt.

Abgesehen von den Blutveränderungen selbst zeigen an der Leiche Leukämischer verschiedene Organe Veränderungen, welche theils als Ursache, theils als Folge der Leukämie aufgefasst werden müssen. Von den bei Leukämischen vorkommenden Hyperplasieen der Milz (vergl. diese), der Lymphdrüsen (vergl. diese) und des Knochenmarkes wird angenommen, dass sie als Ursache

der Blutveränderung anzusehen seien. Die grauweissen, theils diffusen, theils herdförmigen Infiltrationen verschiedener Organe wie z. B. der Leber, Lungen und Nieren lassen wohl kaum eine andere Deutung zu als die, dass ein Theil der im Blute circulirenden farblosen Zellen von den betreffenden Organen zurückgehalten worden ist. Die farblosen Blutkörperchen liegen theils innerhalb der Gefässe, theils in deren Umgebung. Mitunter ist die Beschaffenheit der Herde eine derartige, dass man ihnen keine andere Bezeichnung als diejenige einer weissen Hämorrhagie oder eines weissen hämorrhagischen Infarctes geben kann. Neben diesen Infiltrationen bilden sich zuweilen auch aus lymphadenoidem Gewebe bestehende Tumoren, so z. B. in der Leber und in den Nieren.

Die farblosen Blutkörperchen im Blute Leukämischer sind nicht alle einander gleich. Man kann eine grössere und eine kleinere Form unterscheiden, von denen bald die eine, bald die andere an Zahl dominirt, oder die beide in gleicher Zahl vorkommen. Nach Virchow, dem Entdecker der Leukämie, stammen die grösseren Zellen aus der Milz, und ihre Vermehrung im Blute ist einer Hyperplasie der Milz zuzuschreiben, während die kleineren Formen aus den hyperplasirten Lymphdrüsen stammen. Man kann danach eine lienale und eine lymphatische, sowie eine gemischte Form der Leukämie unterscheiden. Die Beziehung der genannten Organe zu der Leukämie ist so zu verstehen, dass in Folge der Hyperplasie derselben eine vermehrte Bildung lymphatischer Elemente und somit auch eine vermehrte Zufuhr derselben zum Blute stattfindet. Durch die Untersuchungen von Bizzozero (*1869*), Neumann (*Wagners Arch. d. Heilk. XI. Bd.*), Ponfick (*Virch. Arch. 67. Bd.*), Waldeyer (*Virch. Arch. 52. Bd.*) und Anderen ist die Aufmerksamkeit auch dem Knochenmark zugewandt worden. Dasselbe zeigt bei Leukämie nicht selten sehr bedeutende Veränderungen, ist gelblich, eiterartig, indem es eine grosse Menge lymphatischer Elemente enthält. Ausgehend von der Annahme, dass wie aus den Lymphdrüsen und der Milz, so auch aus dem Knochenmark eine Zufuhr lymphatischer Elemente zum Blute stattfinde, hat man neben der lienalen und lymphatischen Leukämie noch eine medulläre Form unterschieden. Dieselbe soll sich meist mit den andern combiniren, selten allein vorkommen.

Bei Leukämie findet man mitunter auch kernhaltige rothe Blutkörperchen im Blute (Erb, *Virch. Arch. 34. Bd.*; Boettcher, *ebenda 36. Bd.*; Klebs, *ebenda 38. Bd.*). Neumann (*Berliner klin. Wochenschr. 1878 Nr. 10*) hält dafür, dass man daraus auf eine Knochenveränderung schliessen könne. Bizzozero und Salvioli (*Centralbl. f. med. Wissensch. 1879*) bestreiten dies und sind der Ansicht, dass diese Zellen auch aus der Milz stammen können.

Genau festzusetzen, welche Rolle die genannten Organe bei der Leukämie spielen, ist nicht möglich. Wir wissen ja auch nicht, ob die genannten Organe alle unter normalen Verhältnissen lym-

phatische Elemente produciren. Ob wirklich dem Knochenmark die wichtige Rolle zukommt, die ihm eben zuerkannt wurde, erscheint noch fraglich; es kann sehr wohl sein, dass die Anhäufung der lymphatischen Elemente in demselben eine secundäre ist.

Die letzte Ursache der Leukämie kennen wir nicht. Eine primäre Erkrankung des Blutparenchyms (Kottmann, *Symptome der Leukämie, Bern 1871*) ist nicht undenkbar. Leube und Fleischer (*Virch. Arch. 83. Bd.*) haben jüngst einen Fall mitgetheilt, bei welchem weder Milz, noch Lymphdrüsen, noch Knochenmark verändert waren. Danach ist also zur Entstehung einer Leukämie eine anatomische Veränderung der genannten Organe nicht absolut nothwendig. Es ist nicht unmöglich (Klebs), dass es sich bei der Leukämie um eine Infectionskrankheit handelt.

Sehr auffällig ist, dass hyperplastische Processe in der Milz und den Lymphdrüsen vorkommen, ohne dass eine entsprechende Leukämie zu beobachten ist. Man bezeichnet diese Affection als malignes Lymphom oder als Pseudoleukämie oder als Anämia lymphatica resp. splenica. Die letztere Bezeichnung hat ihren Grund darin, dass die betreffenden Individuen unter hochgradiger Anämie dem Tode entgegengehen. Mitunter beobachtet man, dass eine Pseudoleukämie in eine echte Leukämie übergeht.

Einen eigenthümlichen Befund bei Leukämie bilden Krystalle, die aus langgezogenen, fast nadelförmigen Oktaëdern bestehen (vergl. Neumann, *Arch. f. mikr. Anat. II. Bd.*).

*Literatur über Leukämie:* Virchow, *Cellularpathologie*; Robin, *Leçons des humeurs 1874*; Mosler, *Handb. d. speciell. Pathologie von v. Ziemssen, VIII. Bd. 2. H.*; Fleischer und Penzoldt, *D. Arch. f. klin. Med. XXVI. Bd.*

Den farblosen Zellen im Blute hat in der jüngsten Zeit Ehrlich (*Verhandl. d. phys. Gesellsch. zu Berlin 1878/79 Nr. 20* und *Zeitschr. f. klin. Med. Bd. I Hft. 3*) besondere Aufmerksamkeit geschenkt und namentlich ihr Verhalten gegen verschiedene Farbstoffe geprüft. Er hat gefunden, dass man eine ganze Reihe von Formen unterscheiden kann. Eine Gruppe von Zellen enthält nur einen ovoiden schwach tingiblen Kern, eine andere dagegen einen oder mehrere rundliche, stark tingible Kerne. Ferner zeigen die einen eigenthümliche Körnungen, deren einzelne Formen sich gegen Farbstoffe verschieden verhalten. Ein Theil derselben zeichnet sich durch höhere Empfänglichkeit für Eosin (eosinophile Zellen) aus als andere.

E. fand, dass bei allen acuten Leukocytosen sowohl die mono- als auch die polynucleären Formen vermehrt sind, nicht dagegen die eosinophilen Zellen. Bei chronischer Veränderung der blutbereitenden Organe dagegen, z. B. bei Leukämie, ist die Menge der eosinophilen Zellen vermehrt.

§ 230. Es ist bereits bei der Besprechung der Abnahme der Gesammtblutmenge, der Anämie, hervorgehoben worden, dass na-

mentlich auch die Zahl der rothen Blutkörperchen abnimmt. Diese **Oligocythämie** lässt sich einestheils an der Abnahme des Hämoglobingehaltes des Blutes, andererseits aber auch in der Verminderung der Zahl der Blutkörperchen in einem dem betreffenden Individuum entnommenen Blutstropfen erkennen. Bei hochgradiger Anämie kann die Zahl der Blutkörperchen auf $^1/_8$ bis $^1/_{10}$ verringert sein. Mit der Abnahme der Menge der rothen Blutkörperchen ist häufig auch eine Veränderung ihrer morphologischen Eigenschaften verbunden. So findet man z. B. sehr oft auffallend kleine bald blass, bald dunkel gefärbte Blutkörperchen von 4—6 $\mu$ statt 6—8 $\mu$ Durchmesser. Man bezeichnet diese Veränderung als **Mikrocythämie.** Bei einigen Anämieen (Chlorose, Bleivergiftung) kommen neben abnorm kleinen auch abnorm grosse rothe Blutkörperchen, **Makrocyten,** vor. Nicht selten trifft man auch auffallend difformirte, zum Theil in Zerfall begriffene Blutkörperchen und man bezeichnet die Erscheinung als **Poikilocytosis.** Die Blutkörperchen zeigen dabei oft die sonderbarsten Formen, sind walzen-, kolben- oder birnförmig, oder besitzen lange Fortsätze und Zacken, oder haben die Gestalt einer Sichel oder eines Komma's, oder sind wohl auch so unregelmässig geformt, dass ein Vergleich mit einem bestimmten Körper nicht möglich ist.

Hinsichtlich ihrer Beurtheilung im gegebenen Falle ist nicht zu vergessen, dass schon sehr bald nach dem Austritt des Blutes aus den Gefässen, durch den Contact mit der Luft, durch Verdunstung etc. die verschiedensten Veränderungen entstehen können. Selbst wenn man das Blut mit grösster Sorgfalt dem Körper entnimmt, so kann man es selten vermeiden, dass nicht einzelne Blutkörperchen difformirt sind. Namentlich häufig beobachtet man, dass sie eckig, höckerig oder sternförmig werden (Maulbeer- und Stechapfelform). Die Entstehung der Mikrocythämie und der echten Poikilocytosis dagegen ist theils durch eine mangelhafte Bildung, theils durch einen gesteigerten und abnormen Zerfall der Blutkörperchen zu erklären. Letzterer spielt dabei wohl die Hauptrolle.

Die Ursachen der genannten Blutveränderungen sind zum Theil bereits in § 227 als Ursachen der Anämie und Hydrämie aufgeführt. Ferner kommen dieselben bei jenen Leiden vor, welche man als Chlorose, Morbus maculosus Werlhofii, Pseudoleukämie, Purpura simplex und Scorbut bezeichnet. Am ausgesprochensten aber pflegen dieselben bei den schweren Formen der Anämie zu sein, welche man gerne als **progressive perniciöse Anämieen** bezeichnet. Letztere sind zum Theil Zustände, welche als Folge irgend einer Organerkrankung auftreten; nicht selten gelingt es indessen nicht, die Ursache des raschen Schwundes des Blutes aufzufinden (Essentielle Anämie).

Bei schweren Anämieen enthält das Blut oft kernhaltige rothe Blutkörperchen (Cohnheim, Litten, Zahn, Hayem).

*Literatur über die Blutveränderungen bei Anämie:* Biermer,

*Corresp.-Bl. f. Schweizer Aerzte II, 1872;* Zenker, *D. Arch. f. klin. Med. XIII.;* Immermann, *ebenda XIII.* und in *v. Ziemssen's Handb. d. spec. Pathol. XIII;* Vanlair et Masius, *De la microcythémie, Bruxelles 1871;* Trousseau, *Clin. méd. II;* Ponfick, *Berl. klin. Wochenschr. 1873;* Quincke, *Virch. Arch. 54. Bd., Samml. klin. Vorträge Nr. 100* und *D. Arch. f. klin. Med. XXVII.;* Eichhorst, *Die progress. pernic. Anämie. Leipzig 1878;* Quinquand, *Parallèles entre les lésions hématiques de maladies diverses, Arch. gén. de méd. Sept. 1879;* Müller, *Die progress. pernic. Anämie, Diss. 1877, Zürich;* Penzoldt, *Sitzungsber. der phys.-med. Soc. zu Erlangen 1878;* Bizzozero, *Centralbl. f. med. Wissensch. Nr. 8. 1881;* Maissurianz, *Exper. Stud. über die Veränd. d. Blutkörper im Fieber. Dorpat 1882;* Laache, *Die Anämie. Christiania 1883;* Waldstein, *Virch. Arch. 91. Bd.* (Progressive Anämie mit darauffolgender Leukämie); Hayem, *Arch. d. phys. III Ser. I. 1883.*

Die Genese der Oligocythämie ist theils auf übergrossen Verbrauch, theils auf mangelhafte Regeneration der rothen Blutkörperchen zurückzuführen. Was letztere anbelangt, so wird von vielen Autoren angenommen, dass sich farblose Blutkörperchen unter Bildung von Hämoglobin in rothe umwandeln. Nach den Einen geschieht dies überall im Blut, nach Anderen nur in der Milz und im Knochenmark. Dabei soll nach einer verbreiteten Ansicht der Uebergang sich so gestalten, dass der Kern schwindet, die Zelle sich abplattet und zugleich roth wird. Als Stütze für diese Anschauung wird namentlich das Vorkommen von kernhaltigen rothen Blutkörperchen angeführt.

In neuester Zeit haben sich verschiedene Autoren gegen diese Angaben ausgesprochen und eine andere Darstellung der Genese der rothen Blutkörperchen gegeben. Nach Hayem entstehen die rothen Blutkörperchen aus „Hämatoblasten", d. h. blassrothen oder gelblichen oder grünlichen zuweilen auch farblosen biconcaven, kernlosen, 1—4 $\mu$ im Durchmesser haltenden Scheiben. Die Scheiben selbst werden in dem Protoplasma farbloser Blutkörperchen der Lymphe gebildet, welche sich derselben entledigen, ehe sie in's Blut gelangen. Cadet und Pouchet machen ähnliche Angaben, doch lässt Letzterer die kernhaltigen rothen Blutkörperchen durch direkte Umwandlung von Leukocyten sich bilden. Malassez und Foa lassen sie aus Knospen kernhaltiger Zellen des Knochenmarkes entstehen. Nach Rindfleisch sollen im Knochenmarke kernhaltige rothe Hämatoblasten vorkommen, welche sich theilen und Tochterzellen produciren, aus denen alsdann der Kern austritt, während der zurückbleibende Theil zu einem rothen Blutkörperchen wird. Bizzozero bestreitet die Richtigkeit der Angaben von Hayem und hält dessen Hämatoblasten für identisch mit seinen Blutplättchen (§ 222), welche mit der Blutbildung in keiner Verbindung stehen. Nach ihm kommen im extrauterinen Leben im Knochenmarke kernhaltige rothe Blutkörperchen vor, welche als junge Blutkörperchen anzusehen sind und welche sich durch Theilung vermehren. Die

Kerntheilung erfolgt dabei unter Bildung karyolytischer Figuren. Im frühen Embryonalleben erfolgt dieser Vermehrungsprocess im ganzen Gefässsystem; im späteren Embryonalleben concentrirt sich derselbe auf Leber und Milz und nach der Geburt auf das Knochenmark. Neumann spricht sich in ähnlichem Sinne aus. Den Kern dieser jungen Blutkörperchen lässt Bizzozero ähnlich wie Rindfleisch austreten, während Foa annimmt, dass derselbe schwindet.

*Literatur über die Bildung der rothen Blutkörperchen:* Bizzozero, *Gaz. med. Lombard. 1869 Nr. 2, Centralbl. f. med. Wissensch. 1869, 1880 u. 1881; Arch. per le science med. vol. IV;* Neumann, *Centralbl. f. med. Wiss. 1868 Nr. 44* und *1869 Nr. 19, Arch. d. Heilk. X und XV, Arch. f. mikrosk. Anatom. XI;* R. Maier, *Allgem. pathol. Anatomie;* Hayem, *Gaz. méd. de Paris 1876 u. 1878, Comptes rend. T. 84 u. 85, Arch. de Phys. 1878 u. 1879 T. V u. VI;* Malassez, *Gaz. méd. de Paris, 1874 u. 1878;* Pouchet, *Journ. de l'anat. et de la phys. T. XV, Gaz. méd. de Paris, Nr. 25 1878;* Rindfleisch, *Arch. f. mikr. Anat. XVII;* Demme, *Ueber die morphot. Bestandtheile des Blutes bei Säuglingen. 18. Jahresber. d. Kinderspital, Bern 1880;* Cohnheim, *Virch. Arch. 58. Bd.;* Litten, *Berl. klin. Wochenschr. 1879;* Zaeslein, *Blutkörperchenzählung bei Typhus abdominalis, I.-D. Basel 1881;* Tizoni, *Archives ital. de biologie I;* Bizzozero, *ebenda I,* Foa, *ebenda I;* Malassez, *Arch. de physiol. norm. et pathol. 1882;* Zahn, *Revue méd. Genève 1881;* Thoma, *Virch. Arch. 87. Bd.;* Cadet, *Étude physiolog. des éléments figurés du sang. Thèse de Paris 1881;* Feuerstack, *Zeitschr. f. wiss. Zool. XXXVIII. 1883.*

§ 231. Durch verschiedene schädliche Einflüsse, welche das Blut treffen, kann der **Zerfall der rothen Blutkörperchen** in acuter Weise sehr erheblich gesteigert werden. Wenn hohe Temperaturen, z. B. bei Verbrennung der Hautdecken, zur Einwirkung auf das Blut kommen, so findet stets ein mehr oder minder reichlicher Untergang von rothen Blutkörperchen statt. Zahlreiche zerbröckeln sofort in kleine Partikel und lösen sich schliesslich auf (Ponfick, Klebs). Andere, die nicht sofort dem Zerfall entgegengehen, werden wenigstens durch die Erhitzung functionsunfähig gemacht (Lesser) und gehen später ebenfalls zu Grunde. Die Zerfallsproducte der Zellen kreisen eine gewisse Zeit im Blute und werden dann aus demselben entfernt.

Aehnlich wie hohe Temperaturen können auch chemisch wirksame Substanzen, wie z. B. Nitrobenzol (Filehne), chlorsaures Kali (Marchand), Pyrogallussäure (Neisser), Schwefelsäure (Leyden und Munk), Amylnitrit (Hoppe-Seyler), Toluylendiamin (Affanasiew), Glycerin (Luchsinger), Morcheln (Ponfick, Boström) durch Aufhebung der Lebensfunction der rothen Blutkörperchen wirken.

Wie Ponfick gezeigt hat, werden nach der Transfusion fremdartigen Blutes die eingespritzten rothen Blutkörperchen aufgelöst. Bei der von Lichtheim zuerst in ihrer Bedeutung rich-

tig erkannten periodischen Hämoglobinurie kommt es in Folge von Erkältung der äusseren Hautdecken ebenfalls zu Zerfall und Auflösung zahlreicher rother Blutkörperchen. Endlich handelt es sich auch bei der Melanämie, welche in Folge von Malariainfectionen entsteht, um abnorm gesteigerten Zerfall der rothen Blutkörperchen im Blute. Die Folge ist, dass das Blutplasma zu Zeiten körniges Pigment frei oder in Zellen eingeschlossen, ferner Pigmentkörnerconglomerate enthält.

*Literatur über Zerfall der Blutkörperchen bei Verbrennung:* Ponfick, *Tageblatt der Naturforschervers. in München 1877* und *Berl. klin. Wochenschr. 1877 Nr. 46*; Lesser, *Virch. Arch. 79. Bd.*; Catiano, *Virch. Arch. 87. Bd.*; *über periodische Hämoglobinurie:* Lichtheim, *Samml. klin. Vorträge v. Volkmann Nr. 134* und *Correspbl. f. Schweizer Aerzte 1883*; Bollinger, *D. Zeitschr. f. Thiermed. III. Bd.*; *über Melanämie bei Malaria:* Mosler, *Handb. der spec. Pathol. von v. Ziemssen, VIII. Bd.*; Arnstein, *Virch. Arch. 61. u. 71. Bd.*; Kelsch, *Arch. de phys. 1875*; Colin, *Traité de fièvres intermitt. Paris 1870*; Marchiafava u. Celli, *Fortschr. d. Med. I*; Arnstein, *Virch. Arch. 61. Bd.*; *über Transfusion:* Landois, *Die Transfusion des Blutes 1875*; Ponfick, *Virch. Arch. 62. Bd.*; *über Vergiftung mit chlorsaurem Kali:* Marchand, *Virch. Arch. 77. Bd.*; *über Morchelnvergiftung:* Ponfick, *Virch. Arch. 88. Bd.*; Boström, *Intoxication durch d. essb. Lorchel, Leipzig 1882*; Lebedeff, *Virch. Arch. 91. Bd.*; *über Toluylendiamin:* Affanasiew, *Zeitschr. f. klin. Med. VI.*

Nach Untersuchungen von Marchiafava und Celli treten bei Malaria in den rothen Blutkörperchen Körnchen auf, die sich mit Methylenblau intensiv färben. Weiterhin bilden sich grössere farblose mit Methylenblau sich färbende Flecken, die schliesslich das ganze Blutkörperchen erfüllen und in ihrem Innern Pigmentkörner enthalten, die aus dem Hämoglobin des Blutkörperchens entstanden sind. Die Bedeutung der Bildungen ist noch unklar.

Birch-Hirschfeld (*D. med. Wochenschr. Nr. 36, 1879*), bezeichnet als epidemische Hämoglobinurie der Neugeborenen eine in der Dresdener Entbindungsanstalt von Winkel beobachtete und beschriebene Krankheit, bei welcher Säuglinge in Folge raschen Zerfalls des Blutes unter Cyanose, Icterus, Hämoglobinurie und Petechienbildung zu Grunde gingen. Die Ursache ist unbekannt.

### 4. Verunreinigungen des Blutes mit geformten Körpern.

§ 232. Die in den § 228—231 besprochenen regressiven Veränderungen des Blutes sind alle mehr oder weniger geeignet, wenigstens temporäre **Verunreinigungen des Blutes** herbeizuführen. Zerfallene Blutkörperchen, wie man sie nach Verbrennungen beobachtet, sind für das Blut nur noch Verunreinigungen, die weggeschafft werden müssen, und auch die Pigmentkörner bei Melanämie,

ferner auch die erweichten und zerbröckelten Gerinsel, welche bei Thrombose in die Circulation gelangen, sind dem gesunden Blute fremde Substanzen. Dieselben haben alle das Gemeinsame, dass sie Zerfallsproducte des Blutes selbst sind. Hierzu gehören auch die Zimmermann'schen Körperchen, d. h. Körnchenhaufen, die im Blute sehr häufig beobachtet werden und nach Riess aus zerfallenen, farblosen Blutkörperchen, nach Leube aus zerfallenen Hämatoblasten, nach Bizzozero aus zerfallenen Blutplättchen entstehen.

Wie Veränderungen des Blutes selbst, so können auch Erkrankungen der Gefässwände zu Verunreinigungen des Blutes führen. So kommt es z. B. vor, dass bei fieberhaften Infectionskrankheiten die Gefässendothelien verfetten, sich loslösen und so in das Blut gelangen. Bei Entzündungen der Innenwand des Herzens und der Blutgefässe sind Losreissungen von Theilen der erkrankten Gewebe oder von Fibrinniederschlägen Etwas sehr häufiges. Ebenso gerathen auch aus fettig degenerirten oder nekrotisch gewordenen Herden der Intima der Gefässe sehr oft Zerfallsproducte und Gewebsstücke in die Gefässbahn.

Sehr häufig gerathen ferner Fremdkörper ins Blut durch Aufnahme von Substanzen, welche in den Geweben liegen. Einen Weg, der die Aufnahme körperlicher Substanzen in das Blut ermöglicht, bilden die Lymphgefässe, und es kann deren Aufnahme so vor sich gehen, dass die Körper frei mit der Lymphe aus den Geweben abgeführt werden. Häufiger werden sie von contractilen Zellen aufgenommen und weiter transportirt. Auf diese Weise werden dem Blute z. B. die Zerfallsproducte von Blutextravasaten in Form Blutkörperchen haltender Zellen, werden die Producte fettiger Degeneration als Fettkörnchenkugeln zugeführt. Wie diese beiden können selbstverständlich auch andere kleincorpusculäre Zerfallsproducte der Gewebe, ebenso auch lebende Zellen z. B. aus Geschwülsten ins Blut gelangen.

Der Weg durch die Lymphbahn ist indessen nicht der einzige. Nicht selten findet auch ein directer Einbruch in die Blutbahn statt. So können z. B. Tuberkel, welche in einer Gefässwand sich entwickelt haben, direct in das Lumen des Gefässes durchbrechen, so dass ihre Masse wenigstens z. Theil vom Blutstrom weggeschwemmt wird. Auf dieselbe Weise brechen auch Geschwülste, z. B. Krebse, in die Blutbahn ein, so dass Geschwulstzellen durch den Blutstrom weiter getragen werden. Ferner können bei Verletzungen von Gefässen auch todte Substanzen, wie z. B. Fett, direct ins Blut gelangen. Demgemäss findet man auch nach Traumen, welche fetthaltiges Gewebe treffen, fast constant Fetttropfen im Blute.

Auf dieselbe Weise wie die eben besprochenen im Körper selbst entstandenen Substanzen gelangen auch aus der Aussenwelt stammende corpusculäre Elemente ins Blut. So kann Kohlenstaub oder Eisenstaub, den man einathmet, durch die Lungenlymphgefässe nicht nur bis in die Lymphdrüsen, sondern von da aus noch weiter bis in die Blutbahn verbracht werden. Wie Weigert nach-

gewiesen hat, geschieht dies nicht nur auf dem Lymphwege, sondern auch durch einen directen Einbruch in die Blutbahn von der Lymphdrüse aus. Wenn in den Bronchialdrüsen sich reichlich Staub ablagert, so stellen sich in der Umgebung der Lymphdrüsen Entzündungsprocesse ein, durch welche sie mit benachbarten Gefässen z. B. mit der Vena azygos verwachsen. Späterhin können sich in den Lymphdrüsen Erweichungsprocesse einstellen, die auch auf die Venenwände übergreifen, bis schliesslich die Staub haltigen Zerfallsmassen in das Gefässlumen und damit in den Blutstrom gerathen. Am wichtigsten unter den von aussen eindringenden Fremdkörpern sind unstreitig die pflanzlichen und thierischen Parasiten. Unter welchen Verhältnissen dieselben eindringen, ist im allgemeinen Theile erörtert worden. Ihr Vordringen bis in die Blutbahn ist theils ein passives, theils ein actives. Was das erstere betrifft, so findet das über die Fremdkörper Gesagte Anwendung; bezüglich des letzteren ist hervorzuheben, dass die Fähigkeit, activ in die Gewebe einzudringen, welche zahlreichen Parasiten zukommt, es ermöglicht, dass verschiedene Bahnen der Invasion eingeschlagen werden, dass sowohl die präexistirenden Bahnen der Lymphwege benutzt, als auch neue Bahnen durch die Gewebe und die Gefässwände hindurch gebrochen werden. Ferner ist daran zu erinnern, dass manche Parasiten, namentlich pflanzliche, die Fähigkeit haben, sich im Blute zu vermehren, so dass in jedem Blutstropfen der Parasit in grösserer oder geringerer Menge zu finden ist. Die schönsten Beispiele dieser Art sind der Milzbrandbacillus und die Recurrensspirille. Bei anderen bacteritischen Mycosen ist es bisher nicht gelungen, eine solche Verbreitung im circulirenden Blute nachzuweisen, wohl aber eine Colonisation innerhalb von kleinen Blutgefässen, z. B. bei Pyämie (vergl. § 185). Unter den thierischen Parasiten kommt im Blute des Menschen nur die Filaria sanguinis (§ 212) in grösseren Mengen vor. Die Trichinen halten sich, falls sie in den Blutstrom gelangen, nur kurze Zeit in demselben auf. Ueber den Sitz des Distoma hämatobium vergl. § 215, über denjenigen des Echinococcus § 218.

Eine besondere Erwähnung verdient die in die Blutbahn eingedrungene Luft. Am häufigsten gelangt dieselbe bei traumatischer Verletzung der in der Nähe des Thorax gelegenen Venenstämme in die Circulation, doch kann sie auch nach Eröffnung von Venenbahnen durch ulceröse Processe z. B. von ulcerirten Magenvenen aus (Jürgensen), in den Blutstrom gelangen. Da sie vom Blute nicht sofort absorbirt wird, verhält sie sich ähnlich wie ein geformter fester Fremdkörper.

Eine physiologische Fettaufnahme in das Blut findet zur Zeit der Verdauung statt, es verschwindet dasselbe indessen sehr bald, indem es dem Stoffwechsel anheimfällt. Bei Säuglingen (vergl. Eimer, *Biolog. Centralbl. II*) sowie bei Diabetikern (Hoppe-Seyler), bei Säufern, bei dyspnoischen Zuständen kann die Menge des Chy-

luxfettes im Blute so bedeutend werden, dass das Serum milchig getrübt wird (Lipämie). Das Fett ist dabei in kleinsten Körnchen im Serum enthalten.

## 5. Schicksal der geformten Blutverunreinigungen.

§ 233. Man kann es als ein allgemein gültiges Gesetz betrachten, dass kein **Fremdkörper** auf die Dauer im circulirenden Blute verbleibt, sondern dass jeder nach einer gewissen Zeit **deponirt** oder **zerstört** oder **aus dem Körper eliminirt** wird. Was zunächst die Deposition betrifft, so liegt es auf der Hand, dass dieselbe an verschiedenen Stellen stattfinden kann. Ein grosser Körper bleibt natürlich in einem grossen Gefässe oder im Herzen stecken, ein kleiner am ehesten in einer Capillare.

Gelangt aus irgend einer Vene gleichzeitig oder rasch hintereinander eine grosse Menge Luft in das rechte Herz, so bildet sie mit dem Blute eine schaumige Masse, welche die Contractionen des Herzens nur ungenügend auszutreiben vermögen. In Folge dessen erhält das linke Herz nur wenig oder selbst gar kein Blut, der Aortendruck sinkt und das betreffende Individuum geht rasch zu Grunde. Gelangt Luft nur in geringer Menge oder nur successive in den Blutstrom, so wird sie in Form kleiner Luftblasen von demselben weiter geführt und kann im ganzen Körper kreisen. Grössere Mengen führen Circulationsstörungen und damit Störungen der Hirn- und Athmungsfunction herbei. Nach einer gewissen Zeit wird die Luft resorbirt.

Kleine Fremdkörper wie Fetttropfen, Pigmentkörner bleiben zunächst in den Capillaren verschiedener Organe stecken. Dabei zeigt sich, dass gewisse Organe in bevorzugter Weise der Sitz der Ablagerung sind. Es sind dies vor allem die Milz und die Leber, häufig auch noch die Niere und das Knochenmark. Von der Leber aus können die Ablagerungen mit dem Lymphstrom in die portalen Lymphdrüsen verschleppt werden. Diese Beobachtungen lassen sich nicht nur gelegentlich bei Sectionen machen, sondern man kann dieselben auch durch das Experiment bestätigen (Ponfick). Die Ursache dieser Erscheinung liegt wohl zunächst in der anatomischen Beschaffenheit dieser Organe, welche es bedingt, dass in ihnen die Blutströmung eine sehr langsame ist. Für die Ablagerung in der Milz kommt ferner in Betracht, dass die grosse Durchlässigkeit der Gefässwände einen Austritt kleiner Körper aus der Blutbahn, zumal solcher, die in contractile Zellen eingeschlossen sind, sehr begünstigt.

Am schönsten sind die Ablagerungen zu verfolgen, wenn pigmentirte Massen, z. B. zerfallenes Blut oder gefärbte Eisenverbindungen oder inhalirte oder ins Blut injicirte körnige Farbstoffe im Blute circuliren. Die Milzpulpa kann dadurch in sehr intensiver Weise gefärbt werden, und auch die Leber auf dem Schnitt eine sehr prägnante Zeichnung erhalten. In ersterer erfolgt die Ab-

lagerung hauptsächlich in der Pulpa, in der Umgebung der Follikel, in letzterer in der Peripherie der Acini. Zu Beginn der Ablagerung liegen die Fremdkörper noch in der Gefässbahn, später treten sie zum Theil aus derselben aus.

Dieser Austritt findet am häufigsten im Innern contractiler Zellen statt, doch ist ein Austritt freier, corpusculärer Elemente aus den Capillaren ebenfalls möglich, namentlich in der Milz.

Das Verhalten der Bacterien in der Blutbahn hat bereits in § 180 seine Besprechung gefunden. Ueber die embolische Verstopfung von Arterien durch grössere Fremdkörper (losgelöste Thromben) und deren Folgen und Ausgänge handeln § 29, § 33 und § 226.

Ueber das Schicksal von Fremdkörpern, welche ins Blut gelangten, sind mehrfache Experimentaluntersuchungen angestellt worden, so namentlich von Ponfick (*Virch. Arch. 48. Bd.*), Slavjansky (*Virch. Arch. 48. Bd.*), Ruppert (*Virch. Arch. 72. Bd.*) und Andern, welche Zinnober oder Kohle oder chinesische Tusche theils direct ins Blut von Thieren einführten, theils durch Inhalation der Lungenlymphe und damit schliesslich auch dem Blute einverleibten. Sie fanden, dass diese Massen in contractile Zellen eingeschlossen, hauptsächlich in der Milz, der Leber, den Nieren und dem Knochenmark ausserhalb der Gefässe abgelagert werden. Die Aufnahme in Zellen erfolgt meist schon vor der Ausscheidung aus dem Blute, doch kann z. B. in der Milzpulpa und im Knochenmark auch erst nachträglich ein Einschluss in contractile Zellen stattfinden. Soyka *(Prager med. Wochenschr. 1878)* und Weigert *(Fortschritte d. Med. 1, 1883)* haben die Ablagerungen des inhalirten Kohlenpigmentes und dessen Eintritt in die Blutbahn beim Menschen genauer untersucht.

*Literatur über Fettembolie:* Scriba, *D. Zeitschr. f. Chir. 1879;* Flournoy, *Contribution à l'étude de l'embolie graisseuse. Paris 1878* u. Hamilton, *Lipaemia and fat embolism in the fatal dyspnoea and coma of Diabetes, Edinburgh medic. Journal 1879.*

Ueber die Folgen von Lufteintritt in die Blutbahn hat vor Kurzem Jürgensen *(D. Arch. f. klin. Med. XXXI)* klinische und experimentelle Beobachtungen mitgetheilt und die früheren Angaben von Bichat, Magendie, Muron, Laborde, Cuty und Anderen theils berichtigt, theils bestätigt und erweitert. Nach ihm erscheint Luft, welche bei Hunden in die rechte Cruralarterie peripher eingeführt wird nach 13 Minuten in der linken Cruralvene, passirt also in dieser Zeit 3 Capillarsysteme. Die eingeführte Luft kann stundenlang kreisen, verschwindet indessen nach einer gewissen Zeit. Gelangt Luft in die Lungengefässe, so tritt dyspnoisches Athmen ein mit kurzen Athmungspausen. Bei drohender Lebensgefahr wird die Athmung verlangsamt. Während der Circulation der Luft ist der Sauerstoffgehalt des Blutes verringert.

§ 234. Das weitere Schicksal der in den Blutgefässen zurückgehaltenen oder aus denselben ausgetretenen Substanzen ist ein verschiedenes, je nachdem es sich um zerstörbare Substanzen handelt oder nicht. Unlösliche Körper, wie Zinnober, Kohle etc. bleiben theils dauernd in den Geweben des Organismus liegen, theils werden sie wieder nach aussen geschafft.

Zunächst zeigt sich bei darauf gerichteten Experimentaluntersuchungen, dass nach vielen Wochen ein Theil der Fremdkörper noch immer in Zellen eingeschlossen in den Geweben liegt. Ferner findet in dieser Zeit noch immer eine Weiterverschleppung statt, insofern als diese Zellen ihren Ort verändern und nicht selten wieder in den Blutstrom gelangen. Ein Theil wird bei diesem Transport nach aussen geschafft und zwar auf verschiedenen Wegen. Zunächst können Drüsen, die ihr Secret nach aussen entleeren, wie z. B. die Nieren, die Leber, die Mamma, mit dem Secret auch die Fremdkörper nach aussen befördern. Aber auch durch Schleimhäute oder durch die Lunge oder durch Wunden, sogar durch die äussere Haut können kleine Fremdkörper aus dem Organismus entfernt werden. Es geschieht dies namentlich dann, wenn an den betreffenden Stellen eine Zellemigration stattfindet.

Wenn man z. B. einem Thiere unlöslichen Farbstoff in reichlicher Menge in Lymphe und Blut einführt und dann irgendwo eine Entzündung erregt, so enthält ein grosser Theil der emigrirenden Zellen diese Farbstoffe in ihrem Protoplasma eingeschlossen.

Trotz dieser Hülfsmittel, welche dem Organismus zu seiner Depuration zu Gebote stehen, bleibt indessen ein Theil der Fremdkörper im Gewebe liegen. Besitzen dieselben Eigenfärbungen, so entstehen dadurch pathologische Pigmentirungen der Organe.

Viele der in das Blut gelangenden Fremdkörper sind löslich und zerstörbar und verschwinden daher nach kürzerer oder längerer Zeit. So wird z. B. inhalirter kohlensaurer Kalk im Blute aufgelöst, Fett, das in grösseren Tropfen im Blute circulirt, verschwindet ebenfalls sehr bald, auch Mikroorganismen zerfallen und verschwinden, sobald sie ihre Lebensbedingungen nicht mehr finden. Auch embolische Pfröpfe, die aus grösseren Massen z. B. aus Thromben, Klappenstücken etc. bestehen, werden mit der Zeit aufgelöst und resorbirt. (Vergl. § 226 und § 113 u. 114).

Pfröpfe, welche aus lebenden Zellen bestehen, können am Orte ihrer Einkeilung sich weiter entwickeln. Es geschieht dies z. B. bei der Bildung von Geschwulstmetastasen, vergl. § 162.

§ 235. Von besonderem Interesse ist die Frage, was aus **zerfallenen rothen Blutkörperchen** wird. Wie in § 229 bereits bemerkt worden, ist schon unter normalen Verhältnissen die Lebensdauer der rothen Blutkörperchen eine sehr kurze. Nach QUINKE beträgt die Lebensdauer eines rothen Blutkörperchens wahrscheinlich nur etwa 2—3 Wochen. Nach dieser Zeit werden sie functionsunfähig, werden von farblosen Blutkörperchen aufgenommen

und aus der Blutbahn eliminirt. Es geschieht dies nach QUINKE vorzugsweise in der Milz und der Leber, möglicherweise auch im Knochenmark. Die in den farblosen Blutkörperchen (Pulpazellen) eingeschlossenen rothen Blutkörperchen, resp. ihre Zerfallsproducte werden zu gefärbten oder zu farblosen Eisenalbuminaten umgewandelt, die sich theils in gelöster, theils in körniger Form mikrochemisch nachweisen lassen. In der Milz und im Knochenmark, vielleicht auch in der Leber wird ein Theil dieser Eisenverbindungen später wieder ins Blut aufgenommen und bei der Neubildung von rothen Blutkörperchen wieder verwerthet, ein anderer Theil des Eisens mit den Gallenfarbstoffen dagegen durch die Leberzellen ausgeschieden.

Tritt eine rasche Auflösung von Blutkörperchen ein, und kommt es zu einem Uebertritt des Hämoglobins in das Blutplasma, besteht also eine Hämoglobinämie, so findet zunächst eine Ausscheidung desselben durch die Leber (PONFICK) statt, so dass der Farbstoffgehalt der Galle sich erheblich steigert. Uebersteigt der Hämoglobingehalt des Blutes ein bestimmtes Maass, so tritt auch eine Ausscheidung durch die Nieren ein, es kommt zu Hämoglobinurie. Vermag die Leber den in erhöhter Menge gebildeten Gallenfarbstoff nicht mehr abzuscheiden, so wird ein Theil desselben durch die Leberlymphgefässe resorbirt, gelangt in das Blut und führt weiterhin zu icterischer Färbung der Gewebe (AFFANASIEW). Es ist also ein durch Hämoglobinämie eintretender Icterus ein hämohepatogener. Blut- und Gallenfarbstoffe dagegen, welche aus den Geweben, z. B. aus hämorrhagischen Herden in die Blutbahn aufgenommen worden sind, werden als Urobilin (KUNKEL) im Urin abgeschieden. Die nicht in Lösung gerathenen Theile der zerfallenen Blutkörperchen gelangen in die Milz, die Leber und das Knochenmark, wo eine gesteigerte Zerstörung derselben stattfindet und zwar sowohl bei Zerfall des Blutes in der Blutbahn, als auch bei Aufnahme zerfallenen Blutes in letztere. Bei reichlicher Zufuhr von Zerfallsproducten kann die Milz nicht unerheblich anschwellen und enthält grosse Mengen freien und in Zellen eingeschlossenen Pigmentes. In der Leber lagern sich im Pfortadergebiete Pigmentschollen ab und in den Nieren treten in der Umgebung der Glomeruli und in den Harncanälchen gelbe, bräunliche und grünliche Körner und Flocken auf. Nach Untersuchungen von PONFICK kann dadurch das Nierengewebe dermaassen verändert werden, dass sich in den Harncanälchen Niederschläge, sog. Harncylinder bilden, welche das Lumen derselben verstopfen und den Abfluss des Nierensecretes hindern.

Die braunen Schollen und Körner der erwähnten Blutablagerungen haben nicht immer dieselbe Zusammensetzung. Zum Theil sind es Blutpigmente, Bilirubin oder Hämatoidin, die sich ans dem Hämoglobin gebildet haben, theils Eisenalbuminate (QUINCKE), theils andere Eisenverbindungen, wie Eisenoxydhydrat (KUNKEL). Offenbar sind Leber, Milz und Nieren nicht mehr im Stande, das

durch den verstärkten Blutzerfall zugeführte Material rasch genug zu zerstören oder mit ihrem Secret, d. h. mit der Galle oder dem Urin nach aussen zu befördern. Es kommt in Folge dessen zu vorübergehender oder bleibender Pigmentirung sowie zu abnormen Eisenablagerungen (QUINCKE, KUNKEL).

Mitunter finden sich die Eisenablagerungen auch in anderen als den genannten Organen.

Nach QUINCKE kommt eine ähnliche Eisenablagerung wie nach gesteigertem Blutzerfall und nach Resorption von extravasirtem Blute auch bei Verhinderung der Blutbildung vor, indem die normal sich bildenden Eisenverbindungen nicht rasch genug zur Neubildung von Blut verbraucht und auch nicht nach aussen abgeschieden werden.

Die obigen Angaben über die Bildung eisenhaltiger Körner bei gesteigertem Blutzerfall stützen sich hauptsächlich auf die Mittheilungen von QUINCKE und KUNKEL. Auch der von HINDENLANG (*Virch. Arch. 79. Bd.*) untersuchte und beschriebene Fall von Pigmentinfiltration zahlreicher Organe, die sich bei einem an morbus maculosus Werlhofii zu Grunde gegangenen Individuum als Folge der Resorption eines massenhaften Blutextravasates vorfand, hat mich in diesen Anschauungen bestärkt. Im letztgenannten Falle fanden sich in der Leber, der Milz, dem Pankreas, den Nieren, sowie auch in anderen Organen gelbbraune Pigmentkörnchenzellen, sowie freie gelbe und braune Pigmentkörner und -Schollen. Da einerseits dieselben nach der Untersuchung von KUNKEL aus Eisenoxydhydrat bestanden und nur Spuren der gewöhnlichen Blutpigmente enthielten, andererseits aber in ihrem Aussehen, wie ich mich durch Nachuntersuchung überzeugt habe, durchaus mit Pigmentinfiltrationen übereinstimmen, die man auch sonst unter ähnlichen Verhältnissen findet, so stehe ich nicht an, die Bildung von eisenhaltigen Pigmentkörnern, welche Blutfarbstoff nicht oder nur in untergeordneter Weise enthalten, auch für andere Fälle anzunehmen. QUINCKE, der das Eisen in Schnitten aus den betreffenden Organen durch chemische Reaction aufgesucht und nachgewiesen hat, fand, dass Eisenablagerung in Form von Körnern, sowie in diffuser Ausbreitung auch in den Drüsenzellen, namentlich der Leber und der Nieren, vorkommt. QUINCKE nennt diese Eisenablagerung in den Organen eine Siderosis, eine Bezeichnung, die jedoch nicht zweckmässig ist, da ZENKER mit diesem Namen bereits eine andere Affection, nämlich die Ablagerung von inhalirtem Eisenstaub in der Lunge belegt hat.

*Literatur:* QUINCKE, *D. Arch. f. klin. Med. XXVII u. XXXIII;* KUNKEL, *Virch. Arch. 79. u. 81. Bd.;* PONFICK, *Berliner klin. Wochenschr. 1877 u. 1883;* AFFANASIEW, *Zeitschr. f. klin. Med. VI.*

## III. Pathologische Anatomie der Lymphe.

§ 236. Die Lymphe ist nichts anderes als aus den Blutgefässen transsudirte Blutflüssigkeit, welche innerhalb der Gewebe noch Producte des Stoffwechsels, an besonderen Stellen auch aus der Aussenwelt aufgenommene Substanzen zugefügt erhält. Ferner wird in den Lymphdrüsen den spärlichen Zellen, welche sie aus dem Blute erhält, noch eine weitere Zahl lymphatischer Elemente hinzugesetzt. Es liegt auf der Hand, dass vermöge dieser mehrfachen Quellgebiete auch Veränderungen der Lymphe unter pathologischen Verhältnissen sehr häufig vorkommen werden. Pathologische Zustände des Blutes sowohl als auch Erkrankungen der Gewebe haben sehr gewöhnlich auch eine Veränderung der Lymphe zur Folge, und alle jene Substanzen, die oben als Verunreiniger des Blutes aufgeführt wurden, benutzen zum Eintritt in die Blutbahn mit Vorliebe die durch die Lymphbahnen gebotenen Wege. Wollte man daher alle Veränderungen der Lymphe aufzählen, so wäre man genöthigt, nicht nur alles das über die Blutverunreinigung Gesagte zu wiederholen, man müsste auch im Einzelnen alle Erkrankungsprocesse

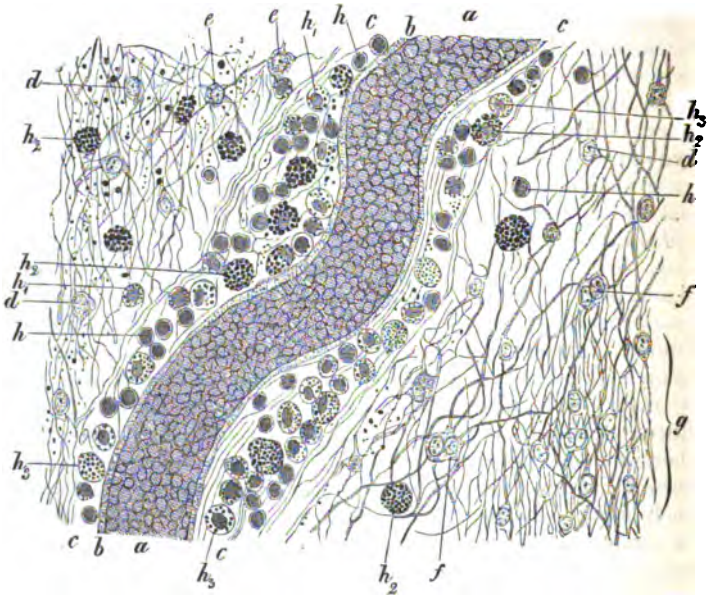


Fig. 182. Schnitt aus einem Degenerationsherd des Gehirns. *a* Blutgefäss mit Blut. *b* Media. *c* Adventitia mit Lymphscheide. *d* Unveränderte Gliazellen. *e* Verfettete Gliazellen. *f* Zweikernige Gliazellen. *g* Sclerotisch aussehendes Gewebe. *h* Rundzellen. $h_1$ Rundzellen mit einzelnen Fetttröpfchen. $h_2$ Fettkörnchen-Kugeln. $h_3$ Pigmentkörnchen-Kugeln. Mit Ueberosmiumsäure beh. Präp. Vergr. 200.

der Gewebe durchgehen, in welchen die Lymphe ihren Ursprung nimmt.

Viele der gesetzten Veränderungen sind physicalisch nicht nachweisbar, da es sich um gelöste Substanzen handelt. Was die morphotischen Bestandtheile der pathologisch veränderten Lymphe betrifft, so handelt es sich im Wesentlichen um eine Veränderung der Quantität und Qualität der in ihr enthaltenen Zellen, sowie um Beifügung geformter Zerfallsproducte der Gewebe oder von aussen stammender Fremdkörper. So treten z. B. bei hämorrhagischen Degenerationsprocessen im Gehirn, in den perivasculären Lymphgefässen (Fig. 132 *c*) neben unveränderten lymphatischen Elementen Zellen auf, welche theils mit farblosen ($h_1$, $h_2$) Zerfallsproducten des Hirngewebes, theils mit zerfallenen Blutkörperchen ($h_3$) beladen sind.

In einem Lymphgefässe, welches einem entzündeten Gewebe entnommen wäre, würde die Zahl der lymphatischen Elemente in der Lymphe sehr bedeutend vermehrt sein, und wäre eine Geschwulst in ein Lymphgefäss eingebrochen, so würde man vielleicht Geschwulstzellen in der Lymphe finden. Bei einer Mikrokokkeninvasion endlich können sich Colonieen dieser Parasiten in den Lymphgefässen entwickeln u. s. w.

# ZWEITER ABSCHNITT.

# Pathologische Anatomie des Circulationsapparates.

## I. Pathologische Anatomie des Herzens.

### 1. Missbildungen und abnorme Lagerungen.

§ 237. Die complicirte Entwickelung des Herzens, deren richtiger Ausgang von dem rechtzeitigen Ineinandergreifen verschiedener eigenartiger Wachsthumsvorgänge abhängig ist, lässt es begreiflich erscheinen, dass Missbildungen höheren und geringeren Grades sehr häufig am Herzen vorkommen. Abgesehen von abnormer Kleinheit des Herzens sind es namentlich **mangelhafte Ausbildung der Septa** einerseits, **Entwickelungsstörungen an den Ostien** andererseits, welche die hauptsächlichsten Veränderungen bilden. Dazu gesellt sich ferner die fehlerhafte Entwickelung der grossen Gefässstämme. Was die Septa der Ventrikel und der Vorhöfe betrifft, so beobachtet man die allerverschiedensten Defecte von dem vollkommenen Mangel angefangen bis zur Persistenz kleiner Oeffnungen, die ohne Bedeutung für die Function des Herzens sind. Am häufigsten bleibt das Foramen ovale offen, oder es findet sich ein Defect im Ventrikelseptum unterhalb der Aortenklappen.

Was die Ostien des Herzens betrifft, so sind zunächst verschiedene Klappenmissbildungen zu nennen. Als eine verhältnissmässig unwichtige Anomalie ist die Vermehrung oder Verminderung der Klappensegel anzusehen, ebenso auch geringe Gestaltveränderungen, sowie mangelhafte Trennungen der einzelnen Segel von einander, sofern sie wenigstens, was nicht immer der Fall ist, die Leistung der Klappen nicht beeinträchtigen. Wichtiger sind Difformirungen der Klappen und der Coni arteriosi, welche zu Verengerungen oder Stenosen der Ostien und zu mangelhafter Schlussfähigkeit derselben, zu Insufficienz führen. Sie sind mitunter sehr bedeutend. Manche von ihnen, namentlich jene, welche als Klappenverdickungen oder Verkürzungen und Verwachsungen sich präsentiren, sind auf Entzündungsprocesse, welche sich in der Fötalzeit abgespielt haben, zurückzuführen. Mitunter zeigen auch andere

Stellen als nur die Klappe ganz evidente Spuren stattgehabter Entzündungen, am häufigsten in Form mehr oder weniger ausgebreiteter sehniger, weisser Verdickungen des Endocards und des Myocards (vergl. § 246 und 247).

Nach Kölliker bildet sich das Herz aus zwei getrennten Endothelschläuchen, die sich vereinigen, zusammenfliessen und zu einem einfachen Schlauch werden. Es bildet alsdann zunächst ein gerades Rohr, das an seinem vorderen Ende zwei Aorten entsendet, während am hinteren Ende zwei Venae omphalo-mesentericae aus dem Fruchthofe eintreten. Alsdann krümmt sich der Schlauch Sförmig und bildet besondere Ausbuchtungen, die den Vorhöfen und den Kammern entsprechen. Das ursprünglich einkammerige Herz wird im Laufe der Entwickelung zweikammerig, doch geschieht dies nicht in der einfachen Weise, dass der primitive Herzkanal in seiner ganzen Länge in zwei zerfällt.

Während sowohl der Venentheil des primitiven Herzens als auch die ursprüngliche Aorta durch eine longitudinale mittlere Scheidewand in zwei Hälften zerfallen, trennt sich auch der primitive Ventrikel durch eine Querwand in zwei Abtheilungen; zugleich rücken der Venentheil, der erst nur mit der linken Kammer in Verbindung steht, und der Truncus arteriosus, der anfänglich allein aus der rechten Kammer entspringt, in ihre späteren Verhältnisse ein. Es geschieht dies vor der vollen Ausbildung der Scheidewände durch besondere Wachsthumsphänomene, durch welche an der hinteren Seite die rechte Kammer in den Bereich des Vorhofs gezogen und vorn die linke Kammer dem Truncus arteriosus genähert wird.

Das Septum ventriculorum bildet sich als eine in der siebenten Woche vom unteren hinteren Theile der Kammer ausgehende niedrige, halbmondförmige Falte. Einmal angelegt wächst das Septum rasch nach oben und vorn. Die venösen Ostien bestehen ursprünglich aus einer einfachen, von Lippen begrenzten Spalte. Aus diesen Lippen entstehen die späteren Klappensegel. Die Papillarmuskeln bilden sich durch Abspaltungen von der musculösen Kammerwand. Die Theilung des Truncus arteriosus in die A. pulmonalis und die Aorta tritt gleichzeitig mit der Ausbildung des Septum ventriculorum ein. Die Trennungsmembran entwickelt sich von dem Bindegewebe der Gefässwand aus. Die ausgebildete Aorta bleibt dabei durch einen Defect, der oben im Septum ventriculorum persistirt und zum Ostium aorticum wird, mit dem linken Ventrikel in Verbindung. Gleichzeitig mit der Trennung bilden sich die Semilunarklappen.

Die Bildung des Septum atriorum beginnt erst nach Bildung des Septum ventriculorum in der achten Woche in Gestalt einer niedrigen, halbmondförmigen Falte, die von der Mitte der vorderen Wand der Vorkammer und von dem oberen Rande des Septum ventriculorum ausgeht. Um dieselbe Zeit entwickeln sich an der

hinteren Wand die Valvula Eustachii und die Valvula foraminis ovalis. Die Scheidung der Vorhöfe bleibt während der ganzen Fötalperiode unvollkommen. Nach der Geburt verschmilzt in der Regel die Valvula foram. oval. mit dem nach rechts von ihr gelegenen Septum und bildet mit ihm das bleibende Septum atriorum.

Die grossen Gefässstämme entwickeln sich in folgender Weise: Aus dem Truncus arteriosus entstehen erst zwei Arcus Aortae, die in ihrem absteigenden Theil gegeneinander convergiren und zu einem unpaaren Stamm verschmelzen. Später entwickeln sich hinter diesen noch vier Bogenpaare, während zugleich die ersteren wieder schwinden. Die bleibenden grossen Arterien gehen im Wesentlichen aus den drei letzten Aortenbogen hervor, doch erhält sich ein Theil des ersten und des zweiten Bogens in der Carotis interna und externa.

§ 238. Von grosser Wichtigkeit ist die **fehlerhafte Entwickelung der grossen ein- und austretenden Gefässstämme.** Es kommen hier namentlich die Arterien in Betracht, weit seltener sind Anomalieen an den Venen. An ersteren beobachtet man Mangel oder Unvollkommenheit der Trennung des Truncus arteriosus, so dass ein gemeinsamer Arterienstamm bleibt. Sehr häufig ist ferner eine fehlerhafte Lage des Septum trunci arteriosi. Mit derselben pflegt eine Abnormität der gegenseitigen Lagerung der grossen Arterienstämme verbunden zu sein, wobei namentlich die Aorta nach rechts verschoben ist. Mitunter entspringt die Aorta aus dem rechten Ventrikel.

Unter den Gefässen, welche nicht mehr direct mit dem Herzen in Verbindung stehen, nimmt das Verhalten des Verbindungsstükkes zwischen Aorta descendens und Pulmonalis, des Ductus Botalli, das grösste Interesse in Anspruch. Er soll sich nach der Geburt schliessen, bleibt aber in zahlreichen Fällen offen, wenn Entwickelungsfehler an der Aorta oder der Pulmonalis seine Persistenz für die Erhaltung des Lebens erheischen. Es geschieht dies z. B. bei Undurchgängigkeit (Atresia) des einen Arterienstammes. Soll dessen Aesten Blut zukommen, so muss dasselbe aus dem durchgängigen Stamm durch den Ductus Botalli bezogen werden. — Es ist überhaupt bei den Missbildungen des Herzens stets im Auge zu behalten, dass viele Anomalieen Folgezustände anderer Bildungsfehler sind. So kann z. B. eine abnorme Lagerung des Septum trunci arteriosi communis eine Verlagerung der Aorta nach rechts zur Folge haben (Rokitansky), wobei ein Defect im Septum ventriculorum bleibt, indem das letztere das Septum trunci nicht erreicht. Es kann ferner auch ein Septumdefect als primärer Bildungsfehler vorkommen und zu secundären Bildungsstörungen führen.

Ist das Ostium atrioventriculare dextrum verschlossen oder verengt, so geht das Blut, welches in den rechten Vorhof kommt, sofort nach dem linken Vorhof. Eine solche Circulation wird natür-

lich den Schluss des Septum atriorum hindern. Es ist überhaupt ein häufiger Befund, dass eine Fehlbildung an einer Stelle durch eine zweite Fehlbildung an einer anderen Stelle bis zu einem gewissen Grade compensirt wird. Mitunter sind die Verbildungen sehr complicirt, so dass es nicht immer ganz leicht ist, die Verhältnisse sofort klar zu übersehen.

Die **Ursachen der Missbildungen** sind theils in mangelhafter Wachsthumsenergie, theils in fehlerhafter Wachsthumsrichtung und in einem falschen Ineinandergreifen der einzelnen Bildungsprocesse, theils in Entzündungen, welche schon frühzeitig im Herzen aufgetreten sind, zu suchen.

Nach Förster kann man folgende Hauptformen unterscheiden:

1. Truncus arteriosus communis nicht oder nur unvollkommen getrennt. Scheidewände ebenfalls fehlend oder rudimentär. Von dieser Missbildung giebt es verschiedene Grade.

a. Das Herz besteht aus zwei Theilen, von denen der eine dem venösen (Vorkammern), der andere dem arteriellen Theil (Kammern) entspricht.

b. Das Herz besteht aus zwei Vorkammern, die Kammer dagegen ist einfach.

2. Bei der zweiten Hauptgruppe ist der Stamm der Aorta oder der Pulmonalis verengert oder verschlossen; zugleich ist der Schluss der Septa unvollkommen.

a. Aorta eng oder geschlossen. Die Art. pulmonalis gibt durch den Ductus Botalli der Aorta und deren Verzweigungen Blut. Das Septum atriorum, oft auch das S. ventriculorum unvollkommen; der linke Ventrikel meist mangelhaft entwickelt, der rechte dagegen gross.

b. Ostium pulmonale verengert oder verschlossen; die Lunge wird von der Aorta aus durch den Ductus Botalli mit Blut versorgt. Die Septa der Vorhöfe und der Ventrikel sind meist unvollkommen gebildet, doch kann letzteres geschlossen sein. Diese Missbildungen kommen nicht selten in ärztliche Behandlung.

3. Fehlerhafte Umbildung des Truncus arteriosus und der Kiemenarterien.

a. Verengerung (Stenose) des Arcus Aortae oberhalb der Einmündungsstelle des Ductus Botalli. Der Ductus Botalli bleibt offen und versorgt von der Pulmonalis aus die Aorta descendens mit Blut.

b. Transposition der Gefässstämme. Die Aorta entspringt aus dem rechten, die Pulmonalis aus dem linken Ventrikel. Scheidewände defect. In seltenen Fällen sind auch die Venenstämme transponirt.

c. Aorta und Pulmonalis entspringen aus dem rechten Ventrikel.

4. Arterienstämme normal, die fötalen Oeffnungen dagegen sind nicht geschlossen oder es sind die Scheidewände defect. Am

häufigsten bleibt das Foramen ovale offen. Kleine Defecte in den Septen sind ohne Bedeutung für die Circulation.

Auch der Ductus Botalli bleibt zuweilen als ein offener Canal längere Zeit bestehen. Auch hier ist die Missbildung bei geringer Weite des Canals ohne Bedeutung. Kleine Defecte im Ventrikelseptum sind etwas seltener. Sie können von Bedeutung werden bei Eintritt anderweitiger Störungen der Herzfunction.

5. Stenose oder Atresie eines venösen Ostiums, so dass die Vorkammer von der ihr zugehörenden Kammer getrennt ist. Bei dieser Missbildung sind auch die Septa defect.

6. Missbildungen der Klappen, Verkümmerung, entzündliche Verwachsung und Difformirung sowie überzählige Bildungen der Klappensegel. Sie können Insufficienz und Stenose bewirken.

Die aufgeführten Herzfehler bedingen häufig Lebensunfähigkeit. In anderen Fällen ist zwar das Leben möglich, aber es treten schwere Circulationsstörungen ein, die sich sehr oft intra vitam durch hochgradige Cyanose (Blausucht) zu erkennen geben.

*Literatur:* Förster, *Handbuch der patholog. Anatomie* und *Die Missbildungen des Menschen, Jena 1865;* Rokitansky, *Die Defecte der Scheidewände des Herzens 1875;* Gruber, *Arch. f. Anat. u. Phys. 1865;* Arnold, *Virch. Arch. 52. Bd.;* Babesiu, *Jahrb. f. Kinderheilk. XIV 1879;* Lorenz, *Wiener med. Jahrb. 1880;* v. Buhl, *Zeitschr. f. Biol. XVI 1880;* Pott, *Jahrb. f. Kinderheilk. XIII 1879;* Chiari, *ebenda XIV u. XV;* Greenfield, *Trans. of the Path. Soc. of London XXVII 1876;* Mackenzie, *ebenda XXXI 1880;* Baginsky, *Berl. klin. Wochenschr. 1879;* Orth, *Virch. Arch. 82. Bd.;* Assmus, *Deutsches Arch. f. klin. Med. XX.;* Reil *ebenda XVII.;* Rauchfuss, *Gerhardt's Handb. d. Kinderkrankheiten IV. Bd.;* Marchand in Ahlfeld, *Berichte u. Arbeiten 1881—1882;* Dilg, *Virch. Arch. 91. Bd.*

§ 239. Nicht selten zeigt das Herz im Verhältniss zum Körpervolumen eine **abnorme Kleinheit.** Man bezeichnet diesen Zustand als **Hypoplasie des Herzens.** Das Herz ist schon bei der Geburt abnorm klein oder bleibt später im Wachsthum zurück. Bei Erwachsenen kann dasselbe eine Grösse besitzen, wie man sie sonst bei 7—8jährigen Kindern findet. Solche hochgradige Verkleinerungen sind selten, häufig dagegen geringere Grade. Nach Virchow ist eine solche Hypoplasie sehr häufig bei Chlorotischen, sowie bei Individuen mit hämorrhagischer Diathese und kommt sowohl bei Männern als bei Frauen vor. Meist sind dabei auch die Aorta und die Arterienstämme eng und dünnwandig. Zuweilen ist auch der Geschlechtsapparat, mitunter der ganze Körper mangelhaft entwickelt. Nicht selten findet man neben abnormer Enge und Dünne der Arterien auch Anomalieen der Arterienstämme, ferner wellenförmige und gitterförmige Erhabenheiten sowie Verfettungen in der Intima der Aorta. In mehreren Fällen ist Ruptur solcher Aorten beobachtet.

**Angeborene Hypertrophie** des Herzens oder eines Theils

desselben beobachtet man namentlich dann, wenn durch Veränderungen an den Ostien und den Gefässstämmen die Fortbewegung der Blutmasse erschwert ist.

Unter den **abnormen Lagerungen** des Herzens ist zunächst die **Transpositio cordis** oder die **Dextrocardie**, d. h. eine Verlagerung des Herzens nach rechts zu nennen. Sie ist meist Theilerscheinung eines Situs viscerum inversus, selten nur besteht sie für sich allein.

Bei Spaltbildungen in der vorderen Brust- und Bauchwand (vergl. § 9) ist das Herz nicht selten nach vorn gelagert (**Ectopia cordis**). Der Herzbeutel ist dabei bald vorhanden, bald fehlt er. Totaler oder partieller Mangel des Herzbeutels ohne anderweitige Missbildung ist sehr selten.

*Literatur über die Grösse des Herzens und die Weite der Gefässstämme unter normalen und pathologischen Verhältnissen:* Virchow, *Ueber die Chlorose und die damit verbundenen Anomalieen am Gefässapparate, Berlin 1872;* Bamberger, *Lehrb. d. Krankheiten des Herzens, Wien 1857;* Benekе, *Die anatomischen Grundlagen der Constitutionsanomalieen, Marburg 1878;* Buhl, *Mittheilungen aus dem pathologischen Institute zu München, Stuttgart 1878;* Thoma, *Untersuchungen über die Grösse und das Gewicht der anatomischen Bestandtheile des menschlichen Körpers 1882.*

Nach Benekе beträgt das Herzvolumen bei Neugeborenen 20—25 Cubctm., nach vollendeter Entwickelung 215—290 Cubctm., im reifen Mannesalter 260—310 Cubctm. Dasselbe kann bei Hypoplasie um ein Drittheil und mehr niedriger sein.

## 2. Einfache Atrophie und Degenerationen des Herzens. Atherom. Herzerweichung. Circulationsstörungen und Blutungen.

§ 240. Die **einfache braune Atrophie des Herzens.** Bei Individuen, die an allgemeinem Marasmus zu Grunde gegangen sind, ist nicht selten das Herz erheblich verkleinert. Meist ist der Herzpanniculus ganz oder nahezu ganz in ein gallertiges, dem Schleimgewebe gleichendes, zuweilen gelblich pigmentirtes Gewebe umgewandelt. Die an der Oberfläche des Herzens unter dem Epicard gelegenen Gefässstämme sind in Folge der Verkleinerung der Unterlage stark geschlängelt; die Herzhöhle ist klein, und die Muskelschicht des Herzens dünner als normal. Zugleich ist sie braun gefärbt, dabei von fester Consistenz. Meist erscheint das Endocard verdickt, doch ist diese Verdickung nur bedingt durch Zusammenrücken der früher über eine grössere Fläche ausgebreiteten Theile, verändert sind in uncomplicirten Fällen nur die Muskelzellen Fig. 133).

Fig. 133. Braune Atrophie des Herzmuskels. Zerzupfungspräp. Vergr. 350.

Dieselben sind zwar noch regelmässig quergestreift, dabei aber kleiner als normal und enthalten zugleich reichlicher als gewöhnlich kleine, gelbe Pigmentkörner, welche namentlich an den Polen der Kerne liegen, zum Theil indessen auch im Protoplasma der Zellen zerstreut sind. Je nach der Menge der anwesenden Pigmentkörner kann man eine einfache und eine braune pigmentöse Herzatrophie unterscheiden.

Nicht selten kommt braune Herzatrophie mit Fettdegeneration verbunden vor.

§ 241. Die **fettige Degeneration des Herzmuskels** ist eine der häufigsten Affectionen des Herzens und nicht selten die Ursache des Todes. Sie ist entweder gleichmässig über das Herzfleisch ausgebreitet oder tritt mehr in kleinen Herden auf. Ist ersteres der Fall und die Degeneration ziemlich weit gediehen, so erscheint der Herzmuskel gelb, blass, schlaff, mürbe und zerreisslich. Tritt die Fettdegeneration in kleinen Herden auf, so ist der Herzmuskel fein gefleckt, getiegert. Am schönsten pflegt die Fleckung in den Papillarmuskeln und den Trabekeln des rechten Herzens ausgebildet zu sein, deren Oberfläche durch die kleinen, oft regelmässig in Reihen angeordneten, gelben Flecken ein zierlich gefeldertes Aussehen bietet. Geringere Grade der fettigen Degeneration geben sich durch gelbliche Verfärbungen zu erkennen. Nicht selten ist indessen eine sichere Diagnose beginnender Verfettung nur durch das Mikroskop möglich. Eine verfettete Muskelzelle (Fig. 134) ist von kleinen farblosen, dunkel conturirten Tröpfchen durchsetzt, deren Zahl je nach dem Grade der Verfettung erheblich schwankt. Zuweilen sind sie so massenhaft vorhanden, dass sowohl der Kern als die Querstreifung der Zellen nicht mehr zu erkennen ist. Grosse Fetttropfen pflegen sich auch bei hochgradiger Verfettung nicht zu bilden.

Fig. 134.

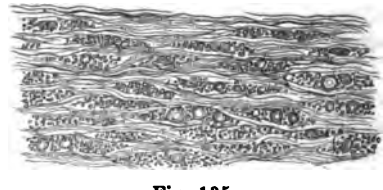

Fig. 135.

Fig. 134. Verfettete Muskelzellen des Herzens. Vergr. 350.

Fig. 135. Durchschnitt durch das verfettete Endocard des Mitralsegels von einem Kinde, das an Scorbut gestorben war. Präp. mit Ueberosmiumsäure behandelt. Vergr. 350.

Die Verfettung des Herzfleisches ist meist ein allmählich sich

entwickelndes Leiden und tritt am häufigsten bei Klappenfehlern des Herzens und bei Lungenemphysem, d. h. also unter Verhältnissen auf, bei welchen einestheils der Druck im Innern des Herzens erhöht, anderentheils die Decarbonisation des Blutes mangelhaft ist. Sie ist ferner eine häufige Erscheinung bei hochgradigen Formen der Anämie. Endlich können auch Verengerungen der Coronararterien oder ihrer Zweige locale oder allgemeine chronische Anämie des Herzens und damit fettige Degenerationszustände verursachen. Nach Eichhorst zieht Durchschneidung des Vagus ebenfalls Herzverfettung nach sich.

Acut eintretende Fettdegeneration des Herzens beobachtet man im Verlauf von Infections- und Intoxicationskrankheiten z. B. bei Vergiftungen mit Phosphor, Arsenik und Schwefelsäure. Hier geht der fettigen Degeneration ein Stadium der **albuminösen Trübung** voran, durch welche der Herzmuskel eine eigenthümlich graugelbe Verfärbung erleidet und einen matten Glanz erhält. Die Muskelzellen erscheinen dabei wie bestäubt, sind von feinen Albuminkörnern durchsetzt, welche bei Zusatz von Essigsäure verschwinden. Einzelne Muskelfasern können dabei auch eine mehr wachsartige hyaline Beschaffenheit annehmen. In späteren Stadien treten auch Fetttröpfchen auf.

Ist die fettige Degeneration des Herzens sehr hochgradig, so kann sie zu Ruptur des Herzens und damit zu tödtlicher Blutung führen.

Die **fettige Degeneration des Endocards** tritt in Form von circumscripten Herden auf, welche opak weisse Flecken bilden und ist zu Beginn durch das Auftreten kleiner späterhin auch grösserer Fetttröpfchen in den Bindegewebszellen (Fig. 135) characterisirt.

Am häufigsten kommen die Fettflecken an den Klappen vor, namentlich an der Mitralis. Sie sind bald klein, bald gross und können einen grossen Theil der Klappe einnehmen. Sie kommen namentlich bei bejahrten Individuen vor, deren Gefässsystem auch sonst Veränderungen zeigt, sind indessen auch bei jüngeren Individuen nicht selten und finden sich namentlich dann, wenn letztere an Marasmus und Anämie zu Grunde gegangen sind.

Eine Degeneration, die ebenfalls nur das Bindegewebe des Herzens betrifft, ist die **amyloide Degeneration.** Geringfügige Entartung, welche sich nur durch geeignete Reagentien und durch das Mikroskop nachweisen lässt, ist nicht selten und kann ihren Sitz in sämmtlichen Theilen der Herzwände haben. Hochgradige für die makroskopische Betrachtung auffällige Entartung dagegen ist selten. Es kommt indessen vor, dass (vergl. § 59) infolge von Amyloidentartung sowohl das Bindegewebe des Endocards als auch dasjenige des Pericards und des Myocards sich mächtig verdickt. Diese Verdickung kann sowohl eine gleichmässige, flächenhaft ausgebreitete als auch eine sehr unregelmässige, höckerige sein, so dass z. B. die Klappen eine granulirte Oberfläche erhalten. In der Muscularis bildet das amyloide Gewebe Herde und Züge, innerhalb wel-

cher das Muskelgewebe mehr oder weniger atrophirt. Von gewöhnlichem Bindegewebe unterscheidet sich das amyloid entartete durch eine mehr durchscheinende stellenweisse fast durchsichtige Beschaffenheit und durch grössere Härte. Wo das amyloid entartete Bindegewebe gefässhaltig ist, pflegen die Gefässwände in bevorzugter Weise an der Degeneration Theil zu nehmen.'

*Literatur über fettige Degeneration des Herzens:* Wagner, *Verh. d. med. Ges. zu Leipzig 1864;* Leyden u. Munk, *Die acute Phosphorvergiftung, Berl. 1865;* Liebermeister, *D. Arch. f. klin. Med. 1866 (Verfettung bei Fieber);* Ponfick, *Berl. klin. Wochenschr. 1872 (Verfettung bei Oligämie);* Perls, *Virch. Arch. 59. Bd. (Oligämie);* Eichhorst, *Die troph. Bez. d. N. vagi z. Herzmuskel, Berlin 1879;* Curschmann, *D. Arch. f. klin. Med. XII (Verfettung d. Ueberanstrengung).*

§ 242. Man kann es fast als physiologisch ansehen, dass in höherem Alter das Endocard namentlich an den Klappen eine gewisse Verdickung erfährt, welche auf einer Volumszunahme des Bindegewebes beruht. Nicht selten erfolgt sie in unregelmässiger Weise, sodass sich flache knotenförmige, zuweilen auch mehr kammartige Erhebungen bilden. Diese Veränderungen finden sich namentlich an den Schliessungsrändern der Klappensegel, doch fehlen sie auch nicht an deren Basis und den Papillarsehnen. An den Aortenklappen verdicken sich namentlich die Noduli.

Die Verdickung beruht meistens auf einer **hyalinen Degeneration** oder **Sclerose des Bindegewebes**, bei welcher das zuvor faserige Gewebe mehr und mehr homogen wird. Gleichzeitig werden die Kerne kleiner und spärlicher und verschwinden schliesslich ganz.

Die homogene Degeneration mit Dickenzunahme hat eine gewisse Aehnlichkeit mit der Amyloidentartung, kann sich auch mit derselben combiniren, kommt indessen meist unter ganz anderen Verhältnissen vor und gibt keine Jodreaction. Sie kann früher oder später zu Nekrose des Gewebes führen, wobei die homogene Grundsubstanz trübe wird und schliesslich zu einer körnigen Detritusmasse zerfällt. Nicht selten geht dem nekrotischen Zerfall Bildung von Fett voraus. Endlich gesellt sich auch häufig eine Ablagerung von Kalksalzen hinzu.

Der ganze Degenerationsprocess wird meist als **Atheromatose** bezeichnet. Bei Eintritt der Verfettung und der Nekrose wird das Gewebe opak weiss oder gelblich weiss, durch die Verkalkung wird es starr und hart.

Neben der homogenen Degeneration, zuweilen indessen auch ohne solche, stellt sich in höherem Alter häufig auch eine **schleimige Degeneration** ein, bei welcher das Gewebe durchscheinend gallertig wird. Die Degeneration tritt herdweise auf, am häufigsten an den Schliessungsrändern der Aortenklappen und der Mitralis;

an ersteren sind die Noduli die bevorzugten Stellen. Bilden sich dabei knötchenförmige Erhebungen, so können dieselben eine entzündliche endocarditische Efflorescenz vortäuschen.

Bei der schleimigen Degeneration erfährt die Grundsubstanz eine Verflüssigung unter Bildung von Mucin. In den höchsten Graden der Entartung kann sie ganz aufgelöst werden. Häufig gesellt sich zu der Verschleimung Verfettung und Verkalkung des Gewebes.

Sowohl an die schleimige als an die homogene Degeneration und an die damit zusammenhängende Nekrose können sich leichte Entzündungsprocesse anschliessen, welche durch das Auftreten kleinzelliger Infiltrationsherde characterisirt sind. Sie treten auch noch dann ein, wenn die atheromatöse Degeneration bis zum Zerfall des Gewebes fortschreitet, so dass sich im Parenchym des Endocards Zerfallshöhlen oder **atheromatöse Geschwüre** bilden. Hat sich einmal eine Entzündung eingestellt, so kann dieselbe in mehr selbstständiger Weise sich weiter entwickeln und ähnlich wie die infectiösen Entzündungen zu Bindegewebsneubildung führen. (Vgl. § 246.)

*Literatur.* Virchow, *Ges. Abhandl. 1856*; Langhans, *Virch. Arch. 36. Bd.*; Honegger, *Beiträge zur Kenntniss d. deg. u. entzündl. Veränd. d. Intima d. Herzens u. d. gr. Gefässstämme. Zürich 1882.*

§ 243. Als **Myomalacia cordis** bezeichnet man passend eine Erweichung des Herzmuskels, wie sie sich nach arterieller Anämie einstellt. Die häufigste Ursache dieser Anämie bilden Erkrankungen (Sclerose und Atherom) der arteriellen Ernährungsgefässe des Herzens, der Kranzarterien und ihrer Aeste, seltener embolische Verstopfungen derselben.

Die Erweichungsherde sehen je nach ihrem Alter und ihrem Gehalt an Blut verschieden aus. Ist die Erweichung noch frisch, so sind sie meist weissgelb, die Muskelsubstanz ist zugleich weich und zerreisslich; zuweilen sinkt die Schnittfläche etwas ein, indem die Substanz bereits erweicht ist. Kommt es in Folge der Obliteration und Verstopfung der Arterien zu Blutaustritt aus den Capillaren, d. h. zu **hämorrhagischer Infarktbildung**, so werden die Herde entweder gleichmässig dunkelroth oder aber dunkelroth, braun und gelb gefleckt. Nach einiger Zeit werden sie graugelb oder graubraun oder wohl auch mehr rostfarben. Schliesslich gewinnen sie eine grau durchscheinende Beschaffenheit und sinken etwas unter das Niveau der Schnittfläche zurück.

Solche Herde bilden sich am häufigsten im linken Ventrikel, namentlich in der Umgebung der Spitze an der Vorder- und Hinterwand, nicht selten finden sie sich indessen auch an anderen Stellen, z. B. in der Wand des rechten Ventrikels. Auch die Papillarmuskeln sind gelegentlich Sitz der Erweichung, ja es kann unter Umständen ein ganzer Papillarmuskel in ein graugelbes oder hämorrhagisches, etwas durchscheinendes Gewebe umgewandelt sein.

Reicht die Erweichung bis an die Intima heran, so sitzen auf den betreffenden Stellen meist Thromben in Gestalt von Herzpolypen.

Hat der Erweichungsherd eine erhebliche Ausdehnung und greift er durch die ganze oder nahezu die ganze Muscularis hindurch, so kommt es zu **Ruptur der Herzwand** und damit zu einem Erguss von Blut in den Herzbeutel. Der Riss hat meist einen unregelmässigen zackigen Verlauf.

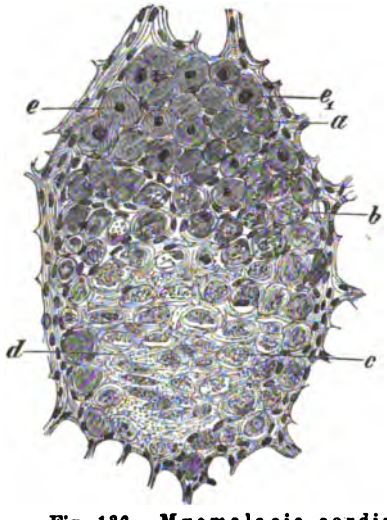


Fig. 136. Myomalacia cordis. Schnitt durch ein in Degeneration befindliches Muskelbündel. Vergr. 300. Hämatoxylin-Carminfärbung. *a* Querschnitt durch eine normale, *b* durch eine in Zerfall begriffene Muskelzelle. *c* Vollkommen zu einem körnigen Detritus zerfallene Muskelzellen. *d* Kernloses Bindegewebe. *e* Querschnitte normaler, $e_1$ geschwollener Muskelkerne.

Die Gewebsveränderungen, auf welchen das verschiedene Aussehen der Herde beruht, sind theils regressiver, theils progressiver Natur. Die Ischämie bewirkt in erster Linie einen Untergang zahlreicher Muskelzellen, und es sind danach in gelb aussehenden Herden die Muskelfasern in verschiedenen Stadien des Zerfalls begriffen. Zuerst stellt sich eine Trübung oder auch eine homogene Entartung und weiterhin eine Zerklüftung der Muskelzellen ein (Fig. 136 *b*), sodass sie in Bruchstücke und schliesslich zu einem körnigen Detritus *(c)* zerfallen. Nicht selten bilden sich dabei auch Fetttröpfchen. Bei diesem Zerfall der Muskelzellen hat es häufig sein Bewenden; in anderen Fällen erleidet auch das Bindegewebe Veränderungen, die namentlich dadurch deutlich hervortreten, dass die Kerne desselben sich stellenweise nicht mehr färben (*d*), und dass auf den blassen Bindegewebsfibrillen ebenfalls Körnchen sich ablagern.

In Fällen, bei welchen zu dem Zerfall des Gewebes noch Hämorrhagie hinzugetreten ist, finden sich sowohl im Bindegewebe als auch an Stelle der zu Grunde gegangenen Muskelfasern Blutkörperchen, theils noch erhalten, theils ebenfalls zerfallen. Später enthält das Gewebe Pigmentkörner.

Hat der Zerfall des Gewebes einen gewissen Grad erreicht, so beginnen, falls um diese Zeit nicht ein tödtlicher Ausgang erfolgt, die reparatorischen Vorgänge. Der Detritus wird resorbirt und fortgeschafft, der entstandene Defect durch Narbengewebe ersetzt.

Bei diesen Vorgängen treten aus den Gefässen Rundzellen aus, es bildet sich in Folge der Nekrose eine reactive Entzündung. Der Detritus wird grossentheils durch die auftretenden Wanderzellen weggeschafft, z. Th. wird er auch frei resorbirt resp. aufgelöst.

Weiterhin bildet sich aus dem durch die emigrirten Rundzellen gegebenen Material, sowie durch regenerative Wucherung der fixen Zellen in der Umgebung des Herdes Bindegewebe. Die Muskeln werden nicht wieder ersetzt. Nach Verlauf einer gewissen Zeit besteht daher die betreffende Stelle nur aus mehr oder weniger Zellen haltigem Bindegewebe. Haben sich irgendwo noch Muskelzellen erhalten, so liegen dieselben in dem hyperplasirten Bindegewebe eingebettet. Hatte eine Hämorrhagie stattgefunden, so enthält das Bindegewebe braune Pigmentschollen und -Körner.

Makroskopisch gibt sich die Narbenbildung durch die Einlagerung eines in der ersten Zeit grau durchscheinenden, später mehr glänzend weissen Gewebes zu erkennen, das in die umgebende Muskelsubstanz ausstrahlt. Das fertige Narbengewebe bezeichnet man als eine **Herzschwiele.** Sie pflegt an Mächtigkeit das Volumen der früher vorhandenen Muskelsubstanz nicht zu erreichen, so dass die Herzwand an der betreffenden Stelle verdünnt ist (vergl. § 248).

Blutungen, welche nicht auf Verstopfung von Arterien beruhen, sind im Herzmuskel im Ganzen selten, kommen indessen sowohl bei hochgradiger Stauung (Erstickungen) als auch bei verschiedenen Infectionskrankheiten, bei Leukämie und Anämie, bei Morbus maculosus Werlhofii, bei Vergiftungen mit Phosphor, Arsenik, Morphium etc. vor. Weit häufiger sind indessen unter den letztgenannten Bedingungen kleine Ecchymosen und grössere Sugillationen im subendocardialen und endocardialen sowie im epicardialen und subepicardialen Bindegewebe. Gehen die Individuen nicht zu Grunde, so wird das Blut später resorbirt.

Der Myomalacie des Herzens ist bisher im Ganzen wenig Aufmerksamkeit geschenkt worden, d. h. sie ist unter sehr verschiedenen Namen aufgeführt worden. Bei den Klinikern geht sie gemeiniglich unter dem Namen der Myocarditis oder wird mit der gewöhnlichen Herzverfettung in eine Linie gestellt. Beides ist nicht richtig. Es handelt sich bei dieser Affection um eine anämische Nekrose. Verfettung und Entzündung kommen zwar dabei vor, jedoch nicht als Hauptveränderung und letztere auch nicht als primärer Vorgang. Die Myomalacie des Herzens ist ein Process, welcher der Encephalomalacie, der Hirnerweichung, durchaus gleichzustellen ist. Sie ist eine Affection, die nicht selten vorkommt und bei erheblicher Ausbreitung den Tod durch Insufficienz des Herzens oder durch Herzruptur herbeiführt. In neuerer Zeit haben Tautain, *De quelques lésions des artères coronaires comme cause d'altération du myocarde Thèse de Paris 1878*, Laveran, *Union med. 1878 No. 23* und Huber, *Virch. Arch. 89. Bd.* darüber Mittheilungen gemacht.

Samuelson (*Zeitschr. f. klin. Med. II. Bd.*) sowie Cohnheim und Schultheiss v. Recheberg (*Virch. Arch. 85. Bd.*) haben die Folgen der Verschliessung der Kranzarterien für das Herz einer

experimentellen Prüfung unterzogen. Nach Cohnheim und Schultheiss hat das Zuklemmen der Coronararterie bei Hunden unmittelbar keinen Einfluss auf die Herzaction, aber schon nach 30—60 Secunden sinkt der Aortendruck plötzlich auf Null, und das Herz steht in Diastole still. Samuelson, der an Kaninchen operirte und abwechselnd eine Schliessung und Oeffnung der Coronararterien vornahm, beobachtete häufiger ein allmähliches Absinken des Aortendruckes. Da beim Menschen der Verschluss der Arterien meist allmählich entsteht und nur einzelne Gefässzweige betrifft, so sind die klinischen Erscheinungen meist andere als sie diese Experimente boten. Es äussert sich die Affection in zeitweiliger Insufficienz der Herzaction mit Stenocardie und Blutstauungen in den Lungen.

Bei Myomalacie beobachtet man in der Umgebung des Degenerationsherdes oft Muskelkerne (Fig. 136 $c_1$), welche ganz enorm vergrössert sind und sich sehr intensiv färben. Da bei Myomalacie keine Regeneration von Muskeln zu constatiren ist, so scheint mir kein Grund vorzuliegen, in dieser Kernschwellung einen progressiven Vorgang zu erblicken. Wahrscheinlich handelt es sich nur um eine Quellung der Kerne.

Nach Angaben von Lancereaux, Iwanowsky, Putjatin (*Virch. Arch. 74. Bd.*) sollen bei verschiedenen chronischen Herzleiden auch Veränderungen der Herzganglien vorkommen, und zwar sowohl degenerative als auch entzündliche.

### 3. Vergrösserung des Herzens. Dilatation und Hypertrophie der Muscularis und Lipomatose des Bindegewebes.

§ 244. **Vergrösserung des Herzens** ist abgesehen von Geschwulstbildungen entweder auf eine Erweiterung der Herzhöhlen oder aber auf eine Massenzunahme des Gewebes, namentlich des Muskelgewebes, zum Theil auch des Fettgewebes zurückzuführen. Nicht selten kommen Erweiterung und Gewebszunahme gleichzeitig vor.

Bei einfacher Erweiterung oder **Dilatation** sind die Höhlen der Kammern und Vorkammern erweitert, die Musculatur durch die Dehnung verdünnt. Nicht selten ist die Dilatation einseitig, d. h. auf das rechte oder das linke Herz beschränkt.

Bei der Massenzunahme des Gewebes handelt es sich meistens um eine ächte **Hypertrophie der Muscularis**, welche daher dicker wird, als unter normalen Verhältnissen. Die Verdickung kann sowohl die eigentliche Muskelwand, als auch das Trabekelsystem und die Papillarmuskeln betreffen. Ist in der hypertrophischen Muskulatur keine secundäre Degeneration eingetreten, so erscheint sie fest, braunroth. Die Structur der Muscularis ist nicht verändert, es sind nur die musculösen Zellen grösser, wohl auch zahlreicher, als gewöhnlich.

Höhere Grade der Hypertrophie kann man meist schon von aussen bei dem Betasten des Herzens mit der Hand erkennen, indem die Resistenz und Festigkeit der Herzwände erhöht ist. Besteht gleichzeitig Dilatation der Herzhöhlen, so spricht man von **excentrischer Hypertrophie**; sind sie verkleinert, von **concentrischer Hypertrophie.** Haben die Höhlen die normale Weite, so bezeichnet man die **Hypertrophie** als eine **einfache.** Sehr häufig betrifft die Hypertrophie nicht das ganze Herz, sondern nur eine Hälfte desselben. Hypertrophie und Dilatation der rechten Herzhälfte hat hauptsächlich eine Vergrösserung in der Breite, Hypertrophie und Dilatation der linken eine solche in der Höhe zur Folge.

Die **Dilatation des Herzens** ist theils Folge der Erhöhung der Widerstände, welche sich der Zusammenziehung des Herzens entgegen stellen, theils Folge von Texturveränderungen.

**Herzhypertrophie** ist Folge erhöhter Arbeitsleistung, ist eine Arbeitshypertrophie. Selbstverständlich setzt der Eintritt der Hypertrophie nach Erhöhung der zu bewältigenden Arbeitsaufgabe voraus, dass das Herz sich unter günstigen Ernährungsbedingungen befinde, anderenfalls ist die Folge der Erhöhung der Widerstände, die sich der Herzaction entgegenstellen, nur Dilatation.

Schon eine angeborene Enge der Aorta kann bei günstigen Ernährungsverhältnissen des betreffenden Individuums, d. h. bei reichlicher Blutproduction, eine Hypertrophie des linken Ventrikels zur Folge haben. Unter den erworbenen Ursachen der linksseitigen Herzhypertrophie spielen Klappenerkrankungen, die Insufficienz und Stenose der Aortenklappen erzeugen (vergl. § 246), Arterienerkrankungen wie Sclerose und Atherom der Intima (vergl. § 258) und Aneurysmen (§ 258), welche die Widerstände im Aortensystem erhöhen, Verödungen von Nierengewebe, in deren Gefolge ebenfalls eine Steigerung der Herzthätigkeit eintritt, endlich Erhöhung der letzteren durch nervösen Einfluss die Hauptrollen. Nicht selten ziehen auch Pericardialobliterationen compensirende Herzhypertrophie nach sich. Hypertrophische Zustände am rechten Herzen sind Folgen von Klappenerkrankungen des linken Herzens oder der Pulmonalis, oder von Lungenerkrankungen, bei welchen ein grosser Theil des Capillargebietes verödet, sowie von ausgedehnten Pleuraverwachsungen.

**Herzhypertrophieen**, welche secundär in Folge erkennbarer anatomischer Läsionen am Gefässapparate sowie an den Nieren, auftreten oder welche sich in Folge Erhöhung der Herzthätigkeit und durch nervösen Einfluss entwickeln, pflegt man als **symptomatische** zu bezeichnen. Daneben soll es auch eine **idiopathische** geben, welche sich nicht auf eine Erhöhung der Herzarbeit zurückführen lässt, doch ist deren Vorkommen nicht erwiesen. Wenn wir auch in manchen Fällen von Herzhypertrophie die Ursache derselben anatomisch nicht nachweisen können, so beweist dies noch nicht, dass intra vitam nicht Bedingungen bestanden haben, welche die Herzar-

beit erhöhten. In dieser Hinsicht ist hervorzuheben, dass nach den in den letzten Jahren gemachten Beobachtungen namentlich andauernde übermässige körperliche Anstrengungen durch Erhöhung der Herzarbeit Hypertrophie desselben bewirken. Nach Traube soll auch üppige Lebensweise einen ähnlichen Effect haben können.

Bei der Vergrösserung des Herzens durch **Lipomatosis** ist hauptsächlich das subepicardiale Bindegewebe der Sitz der Massenzunahme. In Folge überreichlicher Zufuhr und ungenügenden Verbrauches von Fett vergrössert sich das normale Fettpolster. Die Bindegewebszellen wandeln sich auch an Stellen, die normaler Weise kein Fett enthalten, in Fettzellen um, so dass schliesslich nicht nur an der Oberfläche des Herzens Fettgewebe sich entwickelt, sondern auch im Bindegewebe zwischen den Muskelbündeln. Bei sehr hochgradiger Lipomatose kann sich sogar unter dem Endocard Fettgewebe bilden.

Ist die Lipomatose sehr bedeutend, so kann sie die Function des Herzens sehr erheblich beeinträchtigen.

Nach Benekе (*Die anatom. Grundlagen der Constitutionsanomalieen. Marburg 1880*) beträgt das Normalmaass des Herzens im reifen Mannesalter bei 167—175 Ctm. Körperlänge 260—310 Cc. oder 150—190 Cc. auf 100 Ctm. Körperlänge. Die Grössenzunahme des Herzens erfolgt nach der Geburt namentlich in zwei Perioden, nämlich im ersten Lebensjahre und in der Pubertätszeit, während in den Zwischenzeiten das Wachsthum gering ist. Bei Hypertrophie steigt das Volumen des Herzens auf 500—700 Cc. oder bis auf 300—400 Cc. auf 100 Ctm. Körperlänge.

Die Beobachtung, dass in Folge verschiedener Nierenerkrankungen Herzhypertrophie eintritt, hat von Seiten der Autoren eine sehr verschiedene Beurtheilung erfahren. Die Einen suchten die Ursache in einer Erhöhung des Blutvolumens (Traube, Bamberger), Andere wieder (Senator, Ewald) glaubten sie in einer Aenderung der Blutbeschaffenheit, noch Andere (Gull und Sutton) in einer ausgebreiteten Veränderung der Wände der kleinen Arterien zu finden. Buhl hält sie für die Folge der Ueberernährung des Herzens. Nach den bisherigen Untersuchungen ist es wohl zweifellos, dass die Herzhypertrophie nach Nierenerkrankungen von einer Steigerung des Aortendruckes abhängig ist. Cohnheim erklärt diese Steigerung in folgender Weise. Der Gehalt des Blutes an harnfähigen Substanzen ist bestimmend für den Contractionsgrad der Nierenarterien. Bei Nierenleiden wird daher den Nieren ebenso viel Blut zugeführt als gesunden Nieren. Sind nun hinter den Nierenarterien abnorme Widerstände eingeschaltet, so steigt der arterielle Druck.

Nach meinem Dafürhalten kann man die Erhöhung des Aortendruckes nur durch eine Steigerung der Widerstände in den kleinen Arterien des gesammten Körpers erklären. Tritt eine Herzhypertrophie nach einem primären Nierenleiden ein, so muss man an-

nehmen, dass durch letzteres die Widerstände auch ausserhalb der Niere erhöht werden. Dies geschieht durch Contraction der kleinen Arterien, und diese selbst muss entweder direct durch die circulirenden harnfähigen Substanzen oder aber von der Niere aus auf reflectorischem Wege oder endlich durch Einwirkung auf das vasomotorische Centrum hervorgerufen werden.

*Literatur über Herzhypertrophie:* Traube, *Gesamm. Abhndl. III.* Gull & Sutton, *Med. chirurg. Transact. LV. 1852;* v. Buhl, *Mittheil. a. d. pathol. Instit. zu München 1878;* du Castel, *Arch. gén. de méd. 1880;* Spatz, *D. Arch. f. klin. Med. XXX;* Zielonko, *Virch. Arch. 62. Bd. (Histologie des hypertr. H.);* Bamberger, *Ges. Vorträge v. Volkmann Nr. 173;* Ewald, *Virch. Arch. 71. Bd.;* Senator *ib. 73. Bd.;* Grawitz & Israel *ib. 77. Bd.;* Israel *ib. 86. Bd.;* Cohnheim, *Allgem. Pathol. II. Bd.;* Zander, *Morbus Brightii u. Herzhypertrophie. I.-D. Königsberg 1881;* Thoma, *Unters. üb. d. Grösse u. d. Gewicht d. Bestandth. d. menschl. Körp. Leipzig 1882;* Müller, *Die Massenverhältnisse des menschl. Herzens. Leipzig 1883.*

## 4. Endocarditis und Myocarditis. Klappenentartungen, Herzschwielen und Herzabscesse.

§ 245. Die **acute Endocarditis** ist ein Entzündungsprocess, welcher sich unter dem Einfluss eines in die Blutbahn eingedrungenen Entzündungserregers entwickelt. Der häufigste Sitz dieser Entzündung sind die Klappen, doch kommt sie auch an jeder anderen Stelle des Herzinnern vor. Am häufigsten präsentirt sie sich als **Endocarditis verrucosa**, eine Entzündungsform, welche durch die Bildung kleiner hirsekorngrosser und grösserer, entweder hell durchscheinender oder mehr trüber hellgrauweisser oder weissgelblicher über die Oberfläche prominirender Knötchen gekennzeichnet ist. Häufig sind sie mit zarten gallertigen oder weissen, oder mit graurothen gemischten Thromben bedeckt.

Die **endocarditischen Efflorescenzen** sind, falls sie an den Klappen ihren Sitz haben, meist entsprechend dem Schliessungsrande in Reihe gestellt. In anderen Fällen verbreiten sie sich über den grössten Theil der Klappen oder bilden durch Häufung an einer circumscripten Stelle ziemlich umfangreiche, drusige oder warzenförmige Gebilde. Haben sie ihren Sitz nicht an den Klappen, sondern an anderen Stellen, z. B. an der Wand des Vorhofes, am Septum ventriculorum, an der Herzspitze etc., so ist ihre Anordnung meist eine unregelmässige. Zuweilen bilden sie auch hier drusige Haufen. In anderen Fällen sind sie mehr zerstreut und vereinzelt. Sind die einzelnen Efflorescenzen sehr klein, dabei aber sehr zahlreich und dicht nebeneinander stehend, so gewinnt die Oberfläche ein feingranulirtes, rauhes Aussehen oder erscheint bei oberflächlicher Betrachtung nur getrübt. Zuweilen ist eine sehr genaue Betrachtung der Oberfläche nöthig, um die einzelnen Erhebungen zu sehen. Bei den leichtesten Formen der Endocarditis

fehlen Erhebungen über die Oberfläche der Intima. Sie sind dementsprechend auch nur mit Hülfe des Mikroskopes zu erkennen.

Die frischen Efflorescenzen werden wesentlich durch eine subendotheliale Infiltration gebildet.

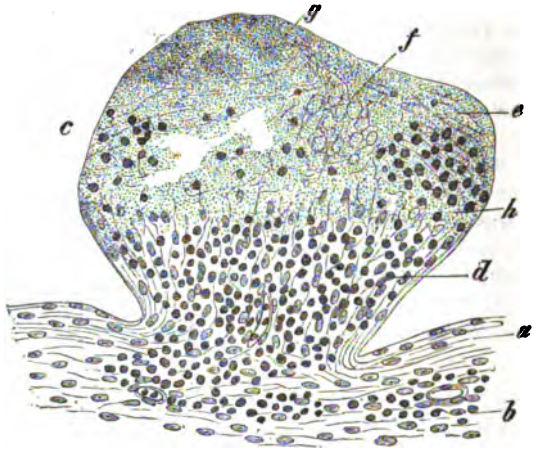


Fig. 137. Durchschnitt durch eine endocarditische Efflorescenz des Vorhofs. Hämatoxylinpräp. Vergr. 150.

*a* Endocard. *b* Subendocardiales Bindegewebe, z. Theil zellig infiltrirt. *d* Zellig infiltrirter Theil der Efflorescenz *c*. *e* Oberster Theil der Efflorescenz aus körnigen und fädigen Gerinnungsmassen bestehend, z. Theil Rundzellen enthaltend. *f* Blasse, kernlose Schollen. *g* Gleichmässig gekörnte Massen (Mikrokokken?). *h* Uebergangszone von dem erhaltenen, aber zellig infiltrirten Gewebe zu dem nekrotischen und von geronnenen Massen durchsetzten Gewebe.

Auf der Höhe der Entwickelung angelangt, bestehen deren oberste Schichten (Fig. 137 *c*) aus körnigen (*e*), seltener aus körnig fädigen Massen und sind grösstentheils nichts anderes als geronnenes Exsudat.

In den körnigen Massen begegnet man zuweilen eigenthümlichen blassen Schollen (*f*), welche wahrscheinlich nichts anderes sind als nekrotische und coagulirte Zellen des Endocards. Dafür spricht wenigstens der allmähliche Uebergang des kernhaltigen Gewebes des Endocards in die kernlosen Massen. In den tieferen Schichten (*d*) des Köpfchens findet sich eine kleinzellige Infiltration des Gewebes, die nach oben zum Theil bis in die körnigen Massen, nach der Tiefe bis in das subendocardiale Gewebe reicht (*b*).

Die Genese und Bedeutung des Processes ist aus der Betrachtung des Knötchens ersichtlich. Es handelt sich um eine exsudative Entzündung, wobei das entzündliche Exsudat ins Gewebe selbst gesetzt wird und theilweise gerinnt. An Stellen, wo das geronnene Exsudat sitzt, ist das Gewebe nekrotisch; wo es nur zu einer kleinzelligen Infiltration gekommen ist, erscheint das Bindegewebe noch erhalten.

So verhält es sich, wenn die Efflorescenzen eine ziemlich bedeutende Grösse erreichen. Sind dieselben nur klein, so fehlt oft ein geronnenes Exsudat und das endocardiale Gewebe erscheint nur aufgequollen und von Rundzellen durchsetzt. Sind makroskopisch keine Efflorescenzen erkennbar, so enthält das Gewebe fast immer nur Rundzellen, dagegen kein Fibrin.

Die endocarditischen Processe, welche in dieser Weise auftreten, entwickeln sich am häufigsten im Verlauf infectiöser Erkrankungen, namentlich der Polyarthritis rheumatica, seltener des Abdominaltyphus, der Nephritis, des Trippers, der acuten Exantheme, der Intermittens, des Typhus recurrens, der croupösen Pneumonie etc.

Häufig treten sie ferner bei Individuen auf, welche an ulcerösen Processen, z. B. an ulcerirendem Uterus- oder Magencarcinom oder an ulceröser Lungentuberculose dahinsiechen. Es ist danach ihre Aetiologie eine verschiedene.

Die Untersuchung auf Bacterien fällt bei diesen Formen meist negativ aus, immerhin kommen Fälle vor, in denen das Exsudat Mikrokokken enthält, von denen man eine causale Beziehung zu der Erkrankung wenigstens vermuthen darf.

Doch gibt es auch Fälle, in welchen die erkrankten Stellen so reichlich Mikrokokken enthalten, dass an eine pathogene Bedeutung derselben nicht gezweifelt werden kann. Diese Formen kommen zunächst als Theilerscheinung einer pyämischen und septischen Wundinfection, seltener einer anderen Infectionskrankheit vor, können indessen auch als das erste und wesentliche Symptom einer bacteritischen Infection auftreten. In letzterem Falle tritt die Erkrankung sowohl sporadisch als auch in grösserer Zahl, also epidemisch, zu einer gegebenen Zeit auf.

Die in Rede stehende **bacteritische Form der Endocarditis** kann zu Beginn der gewöhnlichen verrucösen Form durchaus ähnlich sehen, so dass abgesehen von dem durch plötzlich eintretendes hohes Fieber ausgezeichneten klinischen Verlauf, erst das weitere Verhalten anatomisch sie von der letztern unterscheidet. In anderen Fällen treten die ersten Veränderungen im Endocard in Form von kleinen gelbweissen Flecken auf, welche bald ulceriren und zur Bildung kleiner Geschwüre Veranlassung geben. Hat der Process mit Bildung verrucöser Efflorescenzen begonnen, so stellt sich auch in diesen sehr bald ein Zerfall ein, so dass an ihrer Stelle Geschwüre erscheinen. Es tritt also bei dieser Form der rasche Zerfall des erkrankten Gewebes in den Vordergrund, und der Process behält diesen Character auch noch bei, nachdem sich die ersten Geschwüre gebildet haben. Man kann ihn daher mit vollem Recht als **Endocarditis ulcerosa** bezeichnen.

Hat sich irgendwo z. B. an einem Klappenrand eine Efflorescenz oder ein Geschwür gebildet, so pflegen sich an der rauh gewordenen Oberfläche graue oder grauröthliche oder weisse Fibrinniederschläge verschiedener Mächtigkeit zu bilden. Allein damit wird eine Heilung nicht erzielt. Der Zerfallsprocess geht unter ihnen

ungehindert von Statten, so dass die Geschwüre mehr und mehr in die Tiefe greifen. Wird auf diese Weise die eine Seite eines Klappensegels in ausgedehntem Umfange zerstört, so kann das Gewebe dem Drucke der Blutsäule nachgeben, so dass sich Ausbuchtungen, sogen. **acute Klappenaneurysmen** bilden. Geht die Ulceration noch weiter, so erfolgt **Perforation der Klappe.** Stellen sich ulceröse Zerstörungen an den Papillarsehnen ein, so können die Klappenzipfel von letztern losgerissen werden. Unter Umständen werden auf diese Weise ganze Klappenstücke abgerissen und vom Blutstrome fortgetrieben.

Hat die Entzündung im Wandendocard oder in den Sinus Valsalvae ihren Sitz, so entstehen tief in das Myocard und in die Wand der Aorta eindringende **Herz- und Aorta-Geschwüre,** deren Grund sich nicht selten ausbuchtet, so dass sich sogen. **acute partielle Aneurysmen** bilden. Es kann endlich auch vorkommen, dass die genannten Wände durchbrochen werden.

Sowohl die Efflorescenzen als die Geschwüre sind fast immer von grauen und grauröthlichen Fibrinniederschlägen überdeckt, die häufig eine bedeutende Mächtigkeit erreichen und so dem Rande und Grunde des Geschwüres ein zottiges Aussehen verleihen.

Die Spaltpilze, welche diese Form der Endocarditis wahrscheinlich hervorrufen, sind Mikrokokken. Es enthalten wenigstens schon die kleinsten Erkrankungsherde Mikrokokken-Schwärme und Ballen, welche sich in den Spalträumen des Bindegewebes ausbreiten und in ihrer Umgebung eine Nekrose desselben und weiterhin auch Entzündung veranlassen. In knötchenförmigen Efflorescenzen sitzen sie namentlich in den oberen Schichten, bei Geschwüren nehmen sie das angrenzende Gewebe ein und sind von dem gesunden Gewebe meist durch eine Zone eines von zelligen und fibrinösem Exsudat durchsetzten zum Theil nekrotischen Gewebes getrennt. Sind die Efflorescenzen und Geschwüre von Fibrin überlagert, so enthält auch dieses Mikrokokken.

Da bei der ulcerösen Endocarditis ein Zerfall bacterienhaltiger Gewebe sowie häufig auch Loslösung inficirter Thrombusmassen stattfindet, so pflegen sich embolische Herde in verschiedenen Organen z. B. in der Niere, der Milz, der Leber, dem Gehirn, in der Haut und im Herzmuskel selbst zu bilden, welche ebenfalls Mikrokokken enthalten. Bei Embolie feiner Zerfallsmassen bilden sich kleine meist in Eiterung ausgehende Entzündungsherde, bei Loslösung grösserer Thromben oder Klappenstücke Verstopfung grösserer Gefässe, welcher Infarktbildung nachfolgen kann.

*Literatur über Endocarditis:* Virchow, *Puerperale Endocarditis, Monatsschr. f. Geburtsk. 1858* und *Ueber die Chlorose, Berlin 1872;* Westphal, *Virch. Arch. 20. Bd.* (*End. puerperal.*); Lancereaux, *Gaz. méd. de Paris 1862* und *Arch. gén. de méd. 1873;* (*E. ulcerosa*); Charcot et Vulpian, *Gaz. méd. de Paris 1865* (*E. ulcer.*); R. Meier, *Ueber Endocarditis ulcerosa. Zürich 1870;* Burkhart, *Berl. klin.*

*Wochenschr. 1874;* Heiberg, *Virch. Arch. 56. Bd. (E. ulc.);* R. Meier, *ib. 62 Bd. (E. ulc.);* Eberth, *ib. 57. u. 72. Bd. (E. ulc.);* Hiller, *ib. 62. Bd.;* Köster, *ib. 72. Bd.;* Gube u. Birch-Hirschfeld, *Arch. d. Heilk. XVII;* Klebs, *Arch. f. exper. Path. IV u. IX;* Buhl, *Zeitschr. f. Biol. XVI;* Orth, *Lehrb. d. path. Anat. I 1883;* Litten, *Zeitschr. f. klin. Med. 1881;* Rosenstein, *v. Ziemssens Handb. d. spec. Path. VI;* v. Dusch, *Gerhardt's Handb. d. Kinderkrankh. IV;* Mayer, *D. Arch. f. klin. Med. XXIV (Endoc. d. Pulmonalis);* Ponfick, *Virch. Arch. 58. Bd. (Herzgeschwüre);* Buhl, *Zeitschr. f. Biol. XVI (Perfor. d. Herzsepten);* Rollet, *Wien. med. Jahrb. 1881 (Herzstenose);* Nauwerck, *Deutsch. Arch. f. kl. Med. 1883. (Wandendocarditis).*

Klappenperforationen nach Entzündung sind nicht zu verwechseln mit den Klappenfensterungen, wie sie sich nicht selten als angeborene Bildungen oder als Folge von Gewebsschwund an den Semilunarklappen oberhalb der Schliessungsränder finden. Abgesehen von der Verschiedenheit des Sitzes besteht ein wesentlicher Unterschied darin, dass bei den ersteren in der Umgebung der Lücken entzündliche Infiltrationen oder fibröse Verdickungen vorhanden sind, bei letzteren nicht.

§ 246. Die mycotische ulceröse Endocarditis mit dem eben beschriebenen Verlauf ist nicht die am häufigsten auftretende Form. Die Mehrzahl der Endocarditisformen, welche unter den oben aufgeführten Bedingungen entstehen, nehmen in sofern einen günstigeren Verlauf, als der Entzündungsprocess weniger zu Ulceration als vielmehr zu Gewebsneubildung führt. Freilich bleibt ein Gewebszerfall, sobald sich Efflorescenzen von der oben beschriebenen Beschaffenheit gebildet haben, oft ebenfalls nicht aus, allein die Ulcerationen sind geringfügig und beschränken sich auf jene Gewebszone, welche von geronnenem Exsudat durchsetzt und abgestorben ist. Unter Umständen kann letzteres überdies auch resorbirt werden oder verkalken, und wenn die Entzündung von vornherein ohne Nekrose verlief, so können Geschwürsbildungen vollkommen ausbleiben.

Hat der Entzündungsprocess an irgend einer Stelle mit oder ohne Bildung von Efflorescenzen und Geschwüren eine Zeit lang bestanden, so schliessen sich an die exsudativen Processe productive Vorgänge an, welche zu **Bindegewebsneubildung** und zu **Vernarbung der Defecte** führen. Das Gewebe, von dem diese Neubildung ausgeht, ist dasjenige, innerhalb welches der Entzündungsprocess nur einen mässigen Grad erreicht, in welchem es zwar zu zelliger Infiltration, nicht aber zu Nekrose kommt. Hier ist das Material zu neuer Gewebsbildung gegeben, und auch die fixen Zellen sind noch intact erhalten.

Wochen und Monate nach Beginn der Erkrankung ist oft das verdickte Gewebe der entzündeten Klappen noch auffallend zellreich und stellenweise einem Granulationsgewebe durchaus ähnlich. Sehr wahrscheinlich sind es die emigrirten farblosen Blutkörperchen, daneben wohl auch wuchernde fixe Zellen, welche

als Bildner des neuen Gewebes fungiren. Unterstützt wird ihre Thätigkeit auch hier durch Neubildung von Blutgefässen.

Durch diese plastischen Processe entstehen im Gefolge von Endocarditis mehr oder minder erhebliche Verdickungen des Endocards, welche an den Flächen der Ventrikel und Vorhofwände glänzend weisse, bald kleine ziemlich scharf abgegrenzte, bald umfangreichere über einen grossen Theil eines Ventrikels oder eines Vorhofes sich erstreckende Flecken bilden. Häufig ist gleichzeitig auch das unter dem Endocard gelegene Muskelgewebe in sehniges Bindegewebe umgewandelt.

In seltenen Fällen sind damit auch narbige Schrumpfungen verbunden, welche zu einer Stenose des Herzens d. h. des Conus arteriosus eines Ventrikels führen können. Diese Herzstenose kommt namentlich nach fötaler Endocarditis vor und betrifft dann am häufigsten das rechte Herz, die kann sich indessen auch im extrauterinen Leben entwickeln und tritt dann am linken Ventrikel auf.

Betrifft die Entzündung die Klappensegel, so können sich Verdickungen, Verhärtungen, Verkürzungen und Verwachsungen einstellen, so dass ihre Gestalt in der mannigfaltigsten Weise verändert wird. Meist bilden sich gleichzeitig auch Verdickungen und Verkürzungen der Sehnenfäden, und ihre Verzweigungen verwachsen untereinander zu compacten Bindegewebsmassen.

In dem durch den chronischen Entzündungsprocess hyperplastisch gewordenen Bindegewebe stellen sich späterhin überaus häufig hyaline Degenerationen, Verfettung, Verkalkung und nekrotischer Zerfall, kurz alle jene degenerativen Veränderungen ein, welche auch an dem unverdickten Endocard auftreten können (§ 242). Sie erreichen gerade innerhalb verdickter Klappensegel nicht selten eine solche Höhe, dass sich breiige Zerfallsmassen bilden, welche schliesslich durchbrechen und zur Bildung atheromatöser Geschwüre Veranlassung geben.

Ueberaus häufig erfolgen in entzündlich verdickten Klappen oder auch im verdickten Wandendocard neue exsudative Entzündungsprocesse, welche wie die ursprünglichen Erkrankungen durch Bildung kleiner knötchenförmiger Efflorescenzen characterisirt sind und ebenfalls wieder besonders da auftreten, wo das Gewebe mechanischen Läsionen ausgesetzt ist. Unter Umständen stellen sich in verdickten Klappen späterhin Entzündungen mit ulcerösem Character ein.

Durch alle diese Processe wird sehr häufig die Klappe mehr oder weniger functionsunfähig. Die Verdickungen und Verwachsungen führen zu Verengerung des Ostiums, zu Stenose, und die Retraction, sowie die Difformirung der Klappensegel und der Sehnenfäden zu Insufficienz, zu Aufhebung der Schlussfähigkeit. Sehr häufig stellt sich beides zugleich ein. Alle die zahllosen Modificationen des Processes aufzuführen, wäre nicht möglich. Bei leichteren Formen der Erkrankung sind die Verdickungen nur mässig

und häufig auf den Schliessungsrand und einzelne Papillarsehnen beschränkt. Bei höheren Graden der Erkrankung kann die Form des Klappenapparates ganz verloren gehen. An der Mitralis z. B. findet man nicht selten nur noch ein enges spaltförmiges Ostium mit trichterförmigem Eingang, dessen Umgrenzung von einer derben, festen, unnachgiebigen Bindegewebsmasse gebildet wird. Tritt dazu noch Verkalkung, so wird die Begrenzung des Ostiums vollkommen starr und unbeweglich.

Die Folgen dieser Klappenerkrankungen sind bereits oben besprochen worden. Sie sind im Allgemeinen die, dass das Blut wegen der Erschwerung der Entleerung der Ventrikel, sowie wegen eintretenden Rückflusses sich staut, so dass die rückwärts von der erkrankten Klappe gelegenen Theile des Gefässsystems dauernd mit Blut überfüllt und dadurch ausgedehnt werden. Zur Ausgleichung der Störung entwickelt sich eine Hypertrophie des Herzmuskels und zwar zunächst in demjenigen Theile des Herzens, welcher das Blut durch die erkrankte Klappe durchzutreiben hat.

Die ulceröse Endocarditis wird nicht selten auch als diphtheritische Endocarditis bezeichnet und in Gegensatz zur verrucösen Form gestellt. Es ist diese Unterscheidung insofern nicht ganz richtig, als die gewöhnliche Form der verrucösen Endocarditis grossentheils auch den diphtheritischen Entzündungen zugehört, indem ein Theil des infiltrirten Gewebes der Nekrose verfällt. Zwischen der verrucösen und ulcerösen Form bestehen danach histologisch nur graduelle, nicht principielle Unterschiede, indem bei ersterer die Gewebsneubildung, bei letzterer die Gewebszerstörung in den Vordergrund tritt.

§ 247. Nicht selten gesellt sich zur Endocarditis eine **Myocarditis**, d. h. es greift die Entzündung vom Endocard auf das tiefer liegende subendocardiale und intermusculäre Bindegewebe über. In anderen Fällen kann der Process auch primär in der Muscularis beginnen. Histologisch ist die Entzündung wesentlich durch die Bildung eines kleinzelligen Infiltrates gekennzeichnet.

Nach dem Ausgang kann man zwei Formen der Myocarditis unterscheiden, nämlich eine indurirende und eine abscedirende. Bei der ersteren kommt es zu einer Hyperplasie des Bindegewebes, zur Bildung einer **Herzschwiele** (vergl. § 243). Sie besteht aus weissen sehnig glänzenden Herden oder Zügen von Bindegewebe. Da meistens zugleich auch Endocarditis vorhanden war, so ist auch das Endocard stellenweise sehnig verdickt. Nicht selten ist ein Theil der Muskeltrabekeln in sehnige Bindegewebsstränge verwandelt.

Das neugebildete Bindegewebe (Fig. 138 *e*) ist im fertigen Zustande zellenarm, derb; besteht die Entzündung noch, so enthält es stellenweise kleinzellige Herde (*h*).

An manchen Stellen sind alle Muskelzellen zu Grunde ge-

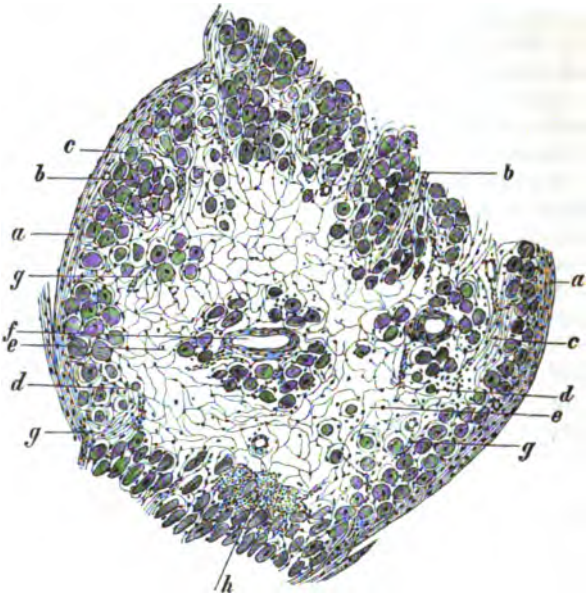


Fig. 138. Herzschwiele. Durchschnitt durch einen fibrös entarteten Muskeltrabekel. *a* Endocard. *b* Querschnitt normaler Muskelzellen. *c* Zellreiche Bindegewebshyperplasie. *d* Atrophische Muskelzellen in hyperplasirtem Bindegewebe. *e* Kernarmes, derbes Bindegewebe ohne Muskelzellen. *f* Vene, in deren Umgebung noch einzelne Muskelzellen erhalten sind. *g* Kleine Blutgefässe. *h* Kleinzellige Infiltration. Hämatoxylinpräparat. Vergr. ca. 40.

gangen, an anderen Stellen, namentlich in der Peripherie der Schwielen, sind dieselben zwar noch erhalten, aber atrophisch (*d*). Ist die Entzündung noch etwas frischer, so ist das Gewebe mehr grau oder grauröthlich und dem entsprechend auch zell- und gefässreicher. Im Beginne der Entzündung findet man nichts anderes als kleinzellige Infiltrationsherde, innerhalb welcher die Muskelzellen in verschiedenen Stadien des Zerfalles begriffen sind. Nicht selten treten auch Blutungen ein. Bei der späteren Bindegewebsneubildung werden diese Muskelzellen nicht wieder ersetzt.

Kleine Schwielen kann das Herz ohne Schaden für seine Function ertragen. Grössere Schwielen, die tief in die Muskularis eingreifen, sind dagegen von nachtheiligem Einfluss auf die Herzaction. Die Schwiele ist nicht contractil, und es zieht sich daher die schwielig entartete Herzwand bei der Contraction des Herzens nicht zusammen. Ist die Schwiele nachgiebig, so wird sie durch den Blutdruck ausgebuchtet, und es entsteht ein **partielles chronisches Herzaneurysma.**

Die **eitrige Myocarditis** tritt namentlich bei pyämischen Infectionen auf und wird durch Spaltpilze, welche entweder von einem endocarditischen Herd aus direct auf das Myocard übergreifen

(§ 245), oder aber letzterem auf dem Blutwege zugeführt werden, verursacht. Auch in letzterem Falle ist häufig eine ulceröse Endocarditis der Ausgangspunct, doch können sie auch ohne eine solche als Folge einer Blutinfection entstehen. Der Beginn der embolischen Abscessbildung wird durch das Auftreten kleiner nekrotischer zuweilen hämorrhagisch infiltrirter Herde in der Umgebung der eingeführten und im Gewebe sich lebhaft vermehrenden Mikrokokken eingeleitet. Später bilden sich gelbe Eiterherde, in denen das Muskelgewebe zerfallen ist. Die Abscesse verkalken in seltenen Fällen (Roth). In anderen Fällen können sie, falls der Tod nicht früher erfolgt, nach aussen oder nach innen durchbrechen oder Perforation des Herzens veranlassen.

Wie sich schon aus der Darstellung ergibt, fällt die Aetiologie der Myocarditis im Allgemeinen mit derjenigen der Endocarditis zusammen, doch können auch Gifte Myocarditis verursachen, welche das Endocard gewöhnlich nicht in Entzündung versetzen. So soll nach Leyden *(Zeitschr. f. klin. Med. IV)* das Gift der Diphtherie häufig Myocarditis verursachen, während Endocarditis bei dieser Affection selten ist. Rosenbach *(Virch. Arch. 79. Bd.)* fand bei Diphtherie körnige und wachsartige schollige Degeneration des Herzmuskels. Nach Leyden führt auch das Gift der Pocken, der Meningitis epidemica und des Typhus recurrens zu Myocarditis.

Ueber die Myocarditis, welche nach Myomalacie auftritt, vergl. § 243.

*Literatur:* Roth, *Virch. Arch. 38. Bd.;* E. Wagner, *Arch. d. Heilk. 1861;* Wunderlich u. Wagner, *ib. 1864;* Schröther, *v. Ziemssen's Handb. d. spec. Path. IV;* Rindfleisch, *Pathol. Gewebelehre;* Rühle, *D. Arch. f. klin. Med. XXII;* Koch, *Mittheil. a. d. k. Gesundheitsamte. Berlin 1881.*

### 5. Infectiöse Granulationsgeschwülste, echte Geschwülste und Parasiten des Herzens.

§ 249. Unter den **infectiösen Granulationsgeschwülsten** kommt am häufigsten der Tuberkel vor. Bei allgemeiner Miliartuberculose findet man im Herzen nicht selten ebenfalls Tuberkel, welche meist unter dem Endocard des rechten Ventrikels sitzen. Grössere verkäsende Knoten oder mehr diffuse käsig indurative Entzündungen kommen am ehesten neben chronischer tuberculöser Pericarditis, seltener auf das Myocard oder das Endocard beschränkt vor, sind indessen an keiner Stelle häufig.

Gummiknoten sind sehr selten. Sie liegen in der Herzwand innerhalb schwieliger Bindegewebshyperplasieen und bilden je nach dem Entwickelungsstadium theils weiche, graurothe oder graue Herde, theils trockene, käsige, gelbe Knoten. Etwas häufiger treten in Folge von hereditärer oder acquirirter Syphilis einfache indurirende Entzündungen des Herzmuskels auf.

Von den **Geschwülsten** im engeren Sinne kommen verschiedene Formen, so z. B. Sarcome, Lymphosarcome, ferner Fibrome, Lipome, Myxome, Rhabdomyome primär im Herzen vor und bilden knotige, zuweilen polypöse, in das Herzlumen vorragende Knoten, sie sind indessen alle selten. Ein Theil der beobachteten Geschwülste war angeboren.

Häufiger sind secundäre Geschwulstbildungen, namentlich Krebse. Die Keime dieser Geschwülste gelangen, abgesehen von denjenigen, die vom Pericard auf das Herz übergreifen, auf dem Blutwege in die Herzwand. Die Geschwulstknoten sitzen bald mitten im Herzfleisch, bald sind sie der Innenfläche oder der Aussenfläche mehr oder weniger genähert und drängen sich gegen die Herz- oder die Pericardialhöhle vor.

Mitunter greifen Geschwülste aus der Nachbarschaft, z. B. vom Mediastinum, vom Oesophagus, vom Magen auf das Herz über.

Die Folgen der Geschwulstbildung sind selbstverständlich je nach der Grösse und dem Sitz derselben verschieden. Grosse Geschwülste können schliesslich Insufficienz der Herzthätigkeit bedingen. Auf Geschwülsten, die in das Herzinnere hineinragen, bilden sich leicht Thromben. Erweichung und Ulceration der Geschwülste kann zu Herzruptur führen.

Von **Parasiten** kommen im Herzen Cysticercus und Echinococcus vor. Echinococcus kann Herzruptur verursachen.

*Literatur über Tuberculose:* Sänger, *Arch. d. Heilk. XIX.*

*Literatur über Syphilis:* Virchow, *Die krankh. Geschwülste II* u. *sein Arch. 35. Bd.*; Wagner, *Arch. d. Heilk. VI*; Grenvoiller, *Thèse de Paris, 1878.*

*Literatur über Geschwülste:* Zander, *Virch. Arch. 80. Bd.* (*Fibrom*); Salvioli, *Riv. clin. di Bologna 1878* (*Myxom*); Virchow, *Charité-Annal. VI* (*Myxom*); Albers, *Virch. Arch. 10. Bd.* (*Lipom*); Bernet, *ib. 41. Bd.* (*Lipom*); Virchow, *ib. 30. Bd.* (*Myom*); Kantzow, *ib. 35. Bd.* (*Myom*); Skrzeczka, *ib. 11* (*Angiom*); v. Recklinghausen, *Monatsschr. f. Geburtsk. XX 1862* (*Myom*); Bodenheimer, *Sarcom des Herzens. I.-D. Bern 1865*; Wiegand, *Oest. med. Woch. 1876* (*Myxom*).

*Literatur über Parasiten:* Mosler, *Zeitschr. f. klin. Med. VI.*

## II. Pathologische Anatomie der Blutgefässe.

### 1. Einleitung. Missbildungen.

§ 250. Die Blutgefässe sind, anatomisch betrachtet, ein Endothelrohr, das an allen grösseren Gefässen durch aufgelagertes Bindegewebe, elastisches Gewebe und Muskelzellen verstärkt wird. Soweit sie eine Wandung von erheblicher Dicke haben, besitzen sie eigene Ernährungsgefässe, die Vasa vasorum.

Die Erkrankungen der Gefässe verlaufen zum Theil als Pro-

cesse, welche auf die Gefässwände beschränkt sind, zum Theil erkrankt gleichzeitig mit ihnen auch ihre Umgebung, oder es ist ihr krankhafter Zustand nur eine Theilerscheinung oder eine Folge der Erkrankung des sie umgebenden Gewebsparenchyms. Letzteres ist namentlich bei kleinen Gefässen, welche in das Parenchym der Organe eingebettet sind, der Fall.

Die Missbildungen der grossen Gefässstämme, welche für den Arzt von Wichtigkeit sind, haben bereits bei der Besprechung der Missbildungen des Herzens Erwähnung gefunden. An dieser Stelle sei nur noch ein Mal auf die mangelhafte Entwickelung des ganzen Gefässsystems, auf die **Hypoplasie** desselben, welche sich durch eine abnorme Enge und Dünnwandigkeit der Gefässröhren, namentlich der Arterienstämme, zu erkennen gibt, hingewiesen. In Betreff der häufig vorkommenden Abnormitäten der Lage, des Verlaufs, der Theilung etc. der Arterien und Venen muss auf die Handbücher der normalen Anatomie verwiesen werden.

Nach Benekе (*Die anatom. Grundlagen der Constitutionsanomalieen. Marburg 1878*) beträgt der Umfang der Aorta ascendens bei einem Neugebornen 20 Mm., beim Erwachsenen 68 Mm.; derjenige der Pulmonalis 23 Mm. und 65 Mm. Oberhalb der Bifurcation beträgt der Umfang der Aorta beim Erwachsenen 32 Mm.

## 2. Einfache Atrophieen, degenerative Atrophieen und Infiltrationszustände der Blutgefässe.

§ 251. **Einfache Atrophie** der Arterien- und Venenwände beobachtet man als Begleiterscheinung des allgemeinen Marasmus und der Atrophie einzelner Organe. Auch nach Amputation eines Gliedes werden die Gefässstämme des Stumpfes kleiner. Häufiger als diese uncomplicirte Atrophie kommt partieller Schwund einzelner Theile der Gefässwände, z. B. der Muskelfasern, als Theilerscheinung entzündlicher oder degenerativer Zustände am Gefässrohr vor.

Unter den **degenerativen Vorgängen** am Gefässrohr spielt die **Verfettung** eine Hauptrolle. Sie kommt am häufigsten an der Intima und Media vor; seltener betrifft sie die Adventitia.

Die fettige Degeneration der Innenwand findet man am häufigsten an der Aorta, nicht selten jedoch auch an den grossen Arterienstämmen und an der Pulmonalis.

Die leichtesten Grade der Verfettung sind mit unbewaffnetem Auge nicht erkennbar. Bei stärkerer Verfettung gewinnen die betreffenden Stellen ein opak weisses oder gelblich weisses Aussehen und bilden verschieden gestaltete Flecken. Im Beginn ist die Oberfläche glatt, später mehr uneben sammtartig.

Der Process beginnt mit einer fettigen Degeneration der Zellen, die sich dabei (Fig. 139) mit Fetttröpfchen füllen. Ueberschreitet die Verfettung eine gewisse Grenze, so lässt sich eine bestimmte



A

Fig. 139.

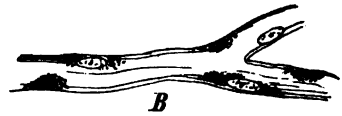

B

Fig. 140.

Fig. 139. Fettig degenerirte Zellen der Intima der Aorta von der Fläche gesehen.

Fig. 140. Fettig degenerirte Hirncapillare. Ueberosmiumsäurepräp. Vergr. 350.

Anordnung der Fetttröpfchen nicht mehr erkennen, indem dieselben sich nicht nur an Stelle der Zellen, sondern auch sonst zwischen den Fasern der Zwischensubstanz anhäufen. Ist die fettige Degeneration sehr weit gediehen, so bilden sich subendothelial gelegene Erweichungshöhlen. Um diese Zeit treten alsdann meist auch Rundzellen auf, welche aus den Vasa vasorum stammen, sich in dem Degenerationsherd anhäufen und die fettigen Zerfallsproducte in sich aufnehmen. Auf diese Weise bilden sich Fettkörnchenzellen.

Die Verfettungen in der Aorta finden sich namentlich dicht oberhalb der Klappen und an den Abgangsstellen der grossen und kleinen Gefässstämme. Sie treten besonders bei anämischen Individuen und im höheren Alter auf. In der Pulmonalis entstehen sie am häufigsten dann, wenn aus irgend einem Grunde sich das Blut im kleinen Kreislauf staut und in Folge dessen einen starken Druck auf die Gefässwandungen ausübt und gleichzeitig seiner Kohlensäure sich mangelhaft entledigt. Auch in der Intima der Venen bilden sich Fettflecken besonders nach längerem Bestehen von Circulationsstörungen.

Häufig kommt fettige Degeneration an Capillaren vor (Fig. 140), theils in Folge von einfachen Circulationsstörungen, theils in Folge von Blutveränderungen, wie sie durch Infectionskrankheiten sowie durch Intoxicationen (Phosphor- und Arsenikvergiftungen) herbeigeführt werden.

Wie in der Intima, kommt fettige Degeneration auch in der Media vor und betrifft hier namentlich die Muskelzellen. Sie kann unter Umständen zu Ruptur der Arterien Veranlassung geben. Sodann tritt im Anschluss an Verfettung sehr leicht Verkalkung ein, wodurch das Gefässrohr seine Elasticität verliert und starr wird.

Fettige Degeneration der Zellen der Adventitia findet man sowohl neben entsprechenden Degenerationszuständen in den inneren Gefässhäuten als auch neben fettiger Degeneration des sie umgebenden Gewebsparenchyms. Eine besondere Bedeutung kommt ihr nicht zu. Nicht selten ist überdies Fett, welches in der Adventitia liegt, nicht in loco entstanden, sondern durch die Lymphbahnen zugeführt.

*Literatur:* Virchow, *Sein Arch. I. u. III. Bd. u. Ges. Abhdlgn. 1856, p. 439* und Langhans, *Virch. Arch. 36. Bd.;* Honegger *Beitr. z. Kenntn. d. degen. Veränd. d. Intima. Zürich 1882.*

§ 252. **Amyloidentartung** kommt an den Gefässen sehr häufig vor, indem das Blutgefässsystem bei der Amyloidablagerung in bevorzugter Weise in Mitleidenschaft gezogen wird. In grossen Gefässstämmen ist die Intima, in kleinen die Media, zum Theil auch die Adventitia vornehmlich der Sitz der Amyloidbildung.

Als **hyaline Degeneration** der Gefässe werden Veränderungen beschrieben, die offenbar nicht immer dieselbe Bedeutung haben. Zunächst geht unter diesem Namen eine Umwandlung der Intima grösserer Gefässe in ein homogenes kernarmes Bindegewebe, mit welcher in manchen Fällen die atheromatöse Degeneration (vergl. § 259) beginnt. Eine zweite Form homogener Gefässdegeneration betrifft vornehmlich die kleinsten Arterien und Capillaren und wird namentlich häufig in der Niere (Glomeruli), in der Chorioidea und im Gehirn beobachtet. An den Capillaren geht zuweilen der Degeneration eine Wucherung der Kerne vorauf (Oeller). Weiterhin bilden sich an der Aussenfläche des Endothelrohres homogene Massen, die erst vereinzelt in Klumpen auftreten, schliesslich indessen das Capillarrohr ganz umscheiden. Zu dieser Wandveränderung kann sich die Bildung eines Thrombus hinzugesellen, der nach einiger Zeit ebenfalls eine homogene Beschaffenheit annimmt.

An den kleinen Arterien kann die homogene Entartung sämmtliche Häute betreffen oder nur auf die eine oder die andere derselben beschränkt sein. Es können ferner auch hyaline Einlagerungen zwischen den Gefässwänden auftreten. Zuweilen gehen der Entartung Kernwucherungen voran. Ferner kann sich an die Wanderkrankung eine Thrombose anschliessen.

Die Genese der hyalinen Substanz ist nicht in allen Fällen mit Sicherheit zu erkennen. Sie scheint indessen hauptsächlich durch homogene Gerinnung intravasculär gelegener oder ausgetretener oder die Gefässwände infiltrirender farbloser Blutkörperchen zu entstehen. In anderen Fällen handelt es sich um eine homogene Metaplasie oder Sclerose (Virchow) des Bindegewebes.

**Verkalkung** der Gefässe findet sich namentlich, wenn die Ernährung der Gefässwand herabgesetzt und die Gefässwand selbst auch sonst verändert ist. Sie gesellt sich besonders häufig zu Verfettung, Sclerose und Atherom (vgl. § 258 u. 259). Der Sitz der Kalkablagerung in den Arterien ist die Intima oder die Media. An ersterer sind es namentlich die sclerotischen und atheromatösen Herde selbst, welche verkalken, so dass nicht selten förmliche Kalkplatten entstehen, die sich in toto herausheben lassen. Ist die Media der Sitz der Kalkablagerung, so kann sie bei bedeutender Ausdehnung des Processes in ein starres hartes Rohr verwandelt werden. Es kommt dies namentlich an den grösseren

und mittelgrossen Körperarterien vor. Ihre Innenfläche erhält dabei ein geripptes Aussehen, indem die verkalkten Muskelzüge in Form feiner, weisser, circulär verlaufender Rippen nach Innen vorspringen.

Die Ablagerung des Kalkes erfolgt in kleinen glänzenden Körnern, welche in den Körperarterien theils in den Muskelzellen selbst, theils im Zwischengewebe liegen. In der Media der Aorta (Fig. 141) lagern sie sich in unregelmässiger Verbreitung in die zwischen den elastischen Lamellen gelegenen Theile ein.

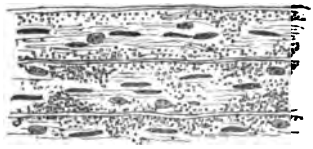

Fig. 141. Verkalkung der zwischen den elastischen Lamellen gelegenen Theile der Media der Aorta. Vergr. 250.

Verkalkung der Capillaren kommt namentlich in Geschwülsten des Centralnervensystems vor.

Auch in den Venen begegnet man Verkalkungen, jedoch seltener als in den Arterien. Sie finden sich namentlich in erweiterten Venen, sog. Varicen, und haben ihren Sitz hauptsächlich in den inneren Lagen der Media.

**Nekrose** der Gefässwände tritt am häufigsten in Folge von Entzündungen ein, welche sich in der Umgebung von Gefässen entwickeln und selbst ihren Ausgang in Gewebsnekrose und Zerfall nehmen. Hierher gehören namentlich die diphtheritischen und verkäsenden tuberculösen Entzündungsprocesse. Die Nekrose der Gefässe zeigt dieselbe Eigenthümlichkeit wie diejenige ihrer Umgebung. Neben dieser acut einsetzenden Nekrose kommt auch eine mehr allmählich entstehende Nekrobiose der Gefässwand vor, bei welcher das Gewebe erst homogen wird und dann zerfällt. Sie betrifft namentlich die Intima (vgl. § 258 und 259).

*Literatur über hyaline Gefässdegeneration:* Wedl, *Sitzgsber. der Wien. Akad. XLVIII 1863;* Thoma, *Virch. Arch. 71. Bd.;* Ziegler, *Dtsch. Arch. f. klin. Med. XXV;* Arndt, *Virch. Arch. 49. Bd.;* Lubimoff, *ib. 57. Bd. u. Arch. f. Psych. 1874;* Neelsen, *Arch. der Heilk. XVII 1876;* Gull u. Sutton, *Med. chir. Transact. 1872;* Kolessnikoff, *Virch. Arch. 85. Bd.;* Wassilieff, *Centralbl. f. med. Wiss. 1876 Nr. 36;* Leyden, *Ztschr. f. klin. Med. III;* Wieger, *Virch. Arch. 78. Bd.;* Junge, *Arch. f. Ophtalm. Bd. V;* Schweigger, *ebenda V;* Oeller, *Virch. Arch. 86. Bd.;* v. Recklinghausen, *Dtsche. Chir. Lief. 2 u. 3.*

## 3. Hypertrophie und Hyperplasie der Gefässe.

§ 253. Wahre **Hypertrophie der Arterien**, d. h. Massenzunahme sämmtlicher Arterienhäute bei Erhaltung ihrer Structur beobachtet man in sehr prägnanter Form bei Arterien, welche nach Verschluss eines Gefässes den collateralen Kreislauf vermitteln. Am evidentesten bildet sie sich aus nach Verschluss grösserer Gefässstämme, wobei die collateralen Arterien sowohl an Weite

als an Länge zunehmen, so dass sie sich schlängeln, während gleichzeitig ihre Haut sich verdickt. In ähnlicher Weise kann eine Gefässwand auch in Folge Steigerung des Druckes vor einer verengten Stelle hypertrophisch werden. Ist der Seitendruck im Aortensystem allgemein erhöht, so kann es auch zu allgemein verbreiteter Hypertrophie der arteriellen Gefässe kommen.

Auch bei dem Aneurysma racemosum (§ 141) handelt es sich um eine Erweiterung, Schlängelung und Hypertrophie von Arterien und Capillaren. Bei der Hypertrophie eines Organs, sowie bei der Entwickelung einer Neubildung werden die betreffenden Arterien ebenfalls mehr oder minder hochgradig hypertrophisch.

Wie Arterien, so können auch Venen und Capillaren hypertrophiren, so namentlich unter Verhältnissen wie die letztgenannten, überhaupt bei stärkerem Blutzufluss.

Neben der Hypertrophie der Blutgefässe, bei welcher die Zahl der Wandungselemente, nicht aber die Zahl der Gefässe zunimmt, ist auch die **Hyperplasie der Gefässe**, d. h. Vermehrung ihrer Zahl ein überaus häufiges Vorkommniss. Im allgemeinen Theil ist mehrfach darauf hingewiesen worden, dass bei Neubildung irgendwie erheblicher Gewebsmassen stets auch eine Neubildung von Blutgefässen stattfinden muss, und in § 86 ist der Modus dieser Gefässneubildung näher auseinandergesetzt worden. Es bilden sich dabei zunächst nur Capillaren, aber durch Zunahme der Wandelemente und Differenzirung derselben entstehen weiterhin auch Arterien und Venen.

### 4. Die Entzündungen der Gefässe, Arteriitis und Phlebitis.

§ 254. **Entzündliche Veränderungen an den Gefässwänden** sind in früheren Capiteln bereits in zweierlei Formen Gegenstand der Besprechung gewesen. Einmal ist der Alteration der Gefässwände als einer Veränderung gedacht worden, welche bei jedem Entzündungsprocess eintritt und es bedingt, dass es zu einer quantitativen und qualitativen Veränderung des aus den Gefässen in das Gewebe austretenden Flüssigkeitsstromes kommt. In Folge Erhöhung der Durchlässigkeit der Gefässwände treten aus den Capillaren und Venen nicht nur reichlich Flüssigkeit, sondern auch farblose, mitunter auch rothe Blutkörperchen in grosser Menge (vergl. § 96) aus. Die zweite Form der Gefässentzündung fand ihre Besprechung bei der Organisation des Thrombus (§ 225). Bei letzterer handelt es sich um eine Entzündung der Gefässwand in Folge Anwesenheit eines Fremdkörpers, des Thrombus, welche zu der Bildung eines Granulations- und Narbengewebes an der Innenfläche einer Vene oder Arterie führt. In Rücksicht auf den Endeffect des Processes könnte man den Vorgang sehr wohl als eine Endarteriitis oder Endophlebitis plastica obliterans bezeichnen.

Sieht man von diesen beiden Processen ab, so bleiben noch eine Reihe anderer Entzündungsvorgänge an den Gefässen übrig, welche im Wesentlichen im Parenchym der Gefässwände ablaufen und hier zu einer temporären oder persistirenden Veränderung des ganzen Durchschnittes der Gefässwand oder eines Theils desselben führen. Die Bezeichnung Arteriitis und Phlebitis wird vornehmlich für diese parenchymatösen Entzündungen der Gefässe gebraucht, und beide werden unter dem Namen **Vasculitis** zusammengefasst.

Diese Entzündungsprocesse können als eigenartige Gefässerkrankungen auf das Gewebe der Gefässwände beschränkt sein. In anderen Fällen erkrankt gleichzeitig die Umgebung, oder es ist die Gefässerkrankung nur die Folge einer bestehenden Gewebsentzündung. Letzteres gilt namentlich für die Entzündung kleinerer, in Gewebsparenchyme eingebetteter, nur mikroskopisch deutlich abgrenzbarer Gefässe.

§ 255. Die **purulente Arteriitis** mit Ausgang in Vereiterung und Zerfall des Wandparenchyms der Arterien ist ein Process, der am häufigsten secundär innerhalb eiternder Wunden und Geschwüre eintritt. Der Entzündungsprocess und der nekrotische Zerfall des Gewebes greifen von der Umgebung auf die Gefässwand über, zunächst auf die Adventitia, dann aber auch auf die inneren Arterienhäute. In Folge der eitrigen Entzündung erscheint die Gefässwand verdickt, gelblichweiss oder graugelb verfärbt. Auch die Intima ist trübe, ebenfalls gelblichweiss oder graugelb, eitrig infiltrirt. Nicht selten kommt es zu einer Zerreissung der brüchig und morsch gewordenen Gefässwand und damit zur Blutung. So sind z. B. die Nachblutungen in Wunden, die Blutungen aus phthisischen Lungen, aus ulcerirenden Krebsen etc. auf solche nekrotisirende Entzündungen zurückzuführen. Eitrige Entzündungen der Nabelgefässe führen bei Neugeborenen nicht selten den Tod herbei. Zuweilen trägt der nekrotisirende Process (Tuberculose) einen käsigen Character. Bei den eitrigen Entzündungen in Wunden spielt jedenfalls die Invasion von Mikrokokken eine Hauptrolle.

Zuweilen entsteht die eitrige nekrotisirende Arteriitis durch Einfuhr eines Entzündungserregers auf dem Blutwege. Es geschieht dies bei der Embolisirung infectiöser Pfröpfe. Greift dabei die Nekrose und die Entzündung der Gefässwand auch auf das benachbarte Gewebe über, so bilden sich metastatische Abscesse.

Die Eiterkörperchen, welche sich bei diesen Processen in der Gefässwand ansammeln, stammen theils aus den Vasa vasorum, theils aus den Blutgefässen der Umgebung.

Die **eitrige Phlebitis** findet sich unter ähnlichen Verhältnissen wie die Arteriitis. Die Wände der Venen sind dabei verdickt, gelblich oder graugelb verfärbt, die Intima trübe. Sehr häufig enthält ihr Lumen frische oder puriform erweichte Thromben. Die Gerinnung des Blutes kann der eitrigen Entzündung der Venenwand vorangehen oder nachfolgen. Nicht selten ist das Verhält-

niss beider Vorgänge ein derartiges, dass zunächst Gefässwanderkrankungen eine Thrombose bedingen, dass dann aber der unter dem Einfluss eingedrungener Mikrokokken vor sich gehende puriforme Zerfall der Thromben den Entzündungsprocess zu einem eitrigen, nekrotisirenden steigert. Sehr häufig begegnet man diesen als **Thrombophlebitis** bezeichneten Vorgängen im Gebiete der Pfortaderwurzeln, wo sie sich im Grunde geschwüriger Herde im Darmtractus (Dysenterie) entwickeln. Häufig kommen sie auch in eiternden Wunden vor. Durch Aufnahme der erweichten Thrombusmassen d. h. der Mikrokokken in den Blutstrom kommt es zu Pyämie und zu Bildung der oben erwähnten metastatischen Abscesse.

§ 256. Die **Arteriitis hyperplastica** lässt sich in ihren ersten Entwickelungsstadien am besten an Präparaten jener im Ganzen selten auf den Leichentisch kommenden Affection untersuchen, welche man als Aortitis acuta bezeichnet. Es ist dies eine Erkrankung, die nur bei erheblicher Ausbreitung rasch zum Tode führt, während bei geringerer Ausdehnung der frischen Entzündungsherde ein solcher Ausgang nicht eintritt.

Sie setzt Veränderungen, welche durchaus dem Process der Endo- und Myocarditis ähnlich sind.

An den entzündeten Stellen erscheint die Oberfläche getrübt, wie aufgelockert, oder es erheben sich grau durchscheinende Körner über die Oberfläche, oder es finden sich grössere Efflorescenzen, welche den im Endocard vorkommenden durchaus ähnlich sehen. Nicht selten liegen an der Oberfläche auch zarte Fibrinauflagerungen.

Gleichzeitig enthält die Media, namentlich aber die Adventitia graue oder graurötliche Herde; doch ist nur in wenigen Fällen die Grösse und Ausbreitung der Herde eine so erhebliche, dass sie makroskopisch leicht zu erkennen sind.

Die mikroskopische Untersuchung stark afficirter Theile ergibt, dass es sich um eine Entzündung sämmtlicher Arterienhäute handelt, welche sich, abgesehen von einer starken Füllung der Vasa vasorum, durch Anwesenheit eines theils kleinzelligen, theils körnig faserigen, geronnenen Exsudats zu erkennen gibt (Fig. 142 $d$, $d_1$, $d_2$, $e$, $e_1$). Zuweilen zeigt die Adventitia ($c$) die auffälligsten Veränderungen, d. h. sie ist theils durch diffuse zellige Infiltration, theils durch kleinere, knötchenförmige, um die Vasa vasorum gelegene, zellige Herde ($d_2$) erheblich verdickt. Auch in der Media ($b$) gruppiren sich die Infiltrationsherde um die Vasa vasorum ($d_1$), und erreichen nicht selten eine ganz bedeutende Grösse.

Die Intima zeigt zunächst ebenfalls Anhäufung kleiner Rundzellen ($d$) in den Bindegewebsspalten, daneben aber oft noch geronnene, körnige Faserstoffmassen ($e$, $e_1$), die theils innerhalb ($e_1$) der erweiterten Gewebsspalten, theils an der Oberfläche ($e$) der Intima liegen.

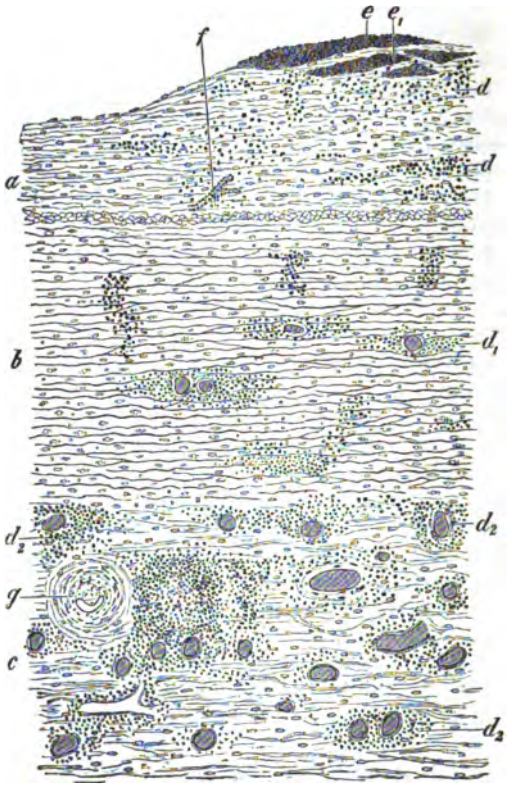


Fig. 142. Durchschnitt durch die Aortenwand bei Aortitis acuta. *a* Intima in Folge früher stattgehabter Entzündungen verdickt, bei *d* frische, zellige Infiltration. *b* Media mit kleinzelligen Infiltrationsherden $d_1$. *c* Adventitia mit zelligen Infiltrationsherden $d_2$. *e* Der Intima aufliegende, $e_1$ im Gewebe der Intima sitzende körnige Faserstoffmassen. *f* Blutgefäss innerhalb der hyperplasirten Intima. *g* Kleine durch sclerotische Verdickung der Intima verengte Arterie. Carminpräp. Vergr. 25.

Stirbt der Kranke nicht zu einer Zeit, in welcher die Entzündungsprocesse noch in ihren ersten Stadien begriffen sind, so tritt im Anschluss an die eben beschriebenen Veränderungen eine Neubildung von Bindegewebe und von Blutgefässen ein. Bei geringfügiger Exsudation mag das Infiltrat wohl wieder resorbirt werden; hält die Entzündung an, so entwickeln sich Fibroblasten und aus diesen Bindegewebe. Ob dabei wesentlich die fixen Bindegewebszellen oder die farblosen Blutkörperchen die Hauptmasse des Bildungsmateriales liefern, ist schwer zu entscheiden.

Je nach dem hauptsächlichen Sitz des Entzündungsprocesses unterscheidet man 3 Formen der Arteriitis, nämlich eine Endo-, eine Meso- und eine Periarteriitis. Sehr gewöhnlich combiniren sich dieselben unter einander.

Wird die **Endarteriitis** chronisch, so bildet sich in der Intima Bindegewebe, und es entstehen beetartig erhabene Plaques, welche innerhalb der Arterienstämme, namentlich der Aorta, oft in grosser Zahl und Ausdehnung vorkommen. Sie bestehen (Fig. 142 *a*) aus derbem Bindegewebe, welches dem Narbengewebe gleicht; die Structur der normalen Intima pflegt verloren zu gehen. Meist entwickeln sich auch neue Blutgefässe (Fig. 142 *f*). In anderen Fällen ist das Gewebe lockerer, mehr dem areolären Bindegewebe oder dem Schleimgewebe ähnlich.

Man bezeichnet diesen Zustand der Bindegewebshyperplasie der Gefässintima als eine **Arterio-Sclerose** (vergl. § 258). Sie kommt nicht nur in grossen, sondern auch in kleinen Gefässen vor und führt bei letzteren zu ganz bedeutenden Verengerungen des Lumens. Es wird daher der Erkrankungsprocess wohl auch als **Endarteriitis obliterans** bezeichnet. Hat die Endarteriitis einmal begonnen, so pflegt sie sich in Nachschüben zu wiederholen, so dass die Affection sowohl durch Vergrösserung der ersten Plaques, als durch Bildung neuer Herde zunimmt.

Die **Mesarteriitis** ist meist ein Begleitungsprocess der Endarteriitis, bei welchem in der Media zellige Infiltrationsherde und weiterhin fibröse Verdickungen sich bilden, während gleichzeitig das normale Gewebe, namentlich die Muskelzellen zu Grunde gehen. Meist erreichen die Veränderungen der Media nicht den hohen Grad wie in der Intima, doch kann stellenweise das ursprüngliche Gewebe der Media vollkommen zu Grunde gehen und durch Narbengewebe verdrängt werden.

Die **Periarteriitis** führt zu fibröser Verdickung und Verdichtung der Adventitia. An freiliegenden Gefässen bilden sich entweder diffuse, fibröse Verdickungen oder fibröse Züge oder aber Knoten. Letztere Form der Verdickung haben zuerst Maier und Kussmaul beschrieben und als Periarteriitis nodosa bezeichnet.

Der hyperplasirenden Arteriitis entsprechend gibt es auch eine zu Hyperplasie des Bindegewebes führende Entzündung der Venen, eine **Phlebitis hyperplastica** und man kann auch bei dieser eine **Endo-, Meso-** und **Periphlebitis** unterscheiden. Als ein auf das Gefässsystem beschränkter Process kommt sie seltener vor als die Arteriitis. In der Intima pflegen die Verdickungen lange nicht so bedeutend zu werden, als in den Arterien.

Am häufigsten kommt es zu fibröser Hyperplasie der Venenwände in Folge von Thrombose, sowie in Folge chronischer Entzündungen, welche von dem umgebenden Parenchym auf die Venenwände übergreifen.

Das zellige Infiltrat bei der Aortitis stammt jedenfalls aus den Vasa vasorum. Dafür spricht schon die Gruppirung der Zellen um diese Gefässe. Wo die Zellen weiter von Gefässen entfernt liegen, wie an einzelnen Stellen der Intima, da sind sie durch Wanderung im Gewebe hingekommen.

Kussmaul und Maier (*Deutsch. Arch. f. klin. Med. I*) fanden in einem Falle die Arterien der verschiedensten Parenchyme mit Knötchen von Mohnsamen- bis Erbsengrösse besetzt. Die Knötchen waren theils zellreich, theils mehr faserig und sassen hauptsächlich in der Adventitia, zum Theil auch in der Media. Einen ähnlichen Fall beschrieb Meyer (*Virch. Arch. 72. Bd.*).

*Literatur über Arteriitis:* Virchow, *Ges. Abhandl. 1856*; Maier und Buhl, *Bayr. ärztl. Intelligenzbl. 1870* (*Aortitis verrucosa*); Heydloff, *D. Zeitschr. f. prakt. Med.* (*Aortitis verrucosa*); Buchwald, *D. med. Wochenschr. 1878* (*Aort. verruc.*); Schnopphagen, *Wien. acad. Sitzungsber. LXXII 1875*; Lewaschew, *Virch. Arch. 92. Bd.*; Köster, *Sitzungsber. d. Niederrhein. Gesellsch. f. Natur- und Heilkunde in Bonn 1877*; Talma, *Virch. Arch. 77. Bd.*; Koster, *Die Pathogenese der Endarteriitis, 1874*; Stroganow, *Recherches sur l'origine des éléments cellulaires dans l'endarteriite de l'aorte, Arch. d. phys. norm. et pathol. 1876*; Winiwarter, *Arch. f. klin. Chir. XXIII*; Léger, *Étude sur l'aortite aigue, 1878*; Zahn, *Virch. Arch. 72. Bd.*; Trompetter, *Ueber Endarteriitis, J. D. Bonn 1876*; Giovanni, *Archives italiennes de biologie I*; Israel, *Virch. Arch. 86. Bd.*; Marchand, *Eulenburgs Realencyclop. IV p. 545, 1882.*

§ 257. Die **Aetiologie der hyperplasirenden Entzündungen der Gefässhäute** ist keine einheitliche. Zunächst ist daran zu erinnern, dass alle diejenigen entzündlichen Processe, welche zu Hyperplasie des Bindegewebes irgend eines Organes führen, auch auf die zugehörigen Gefässe übergreifen und eine Wandverdickung herbeiführen können. Häufig ist dabei hauptsächlich nur die Adventitia betroffen, doch werden nicht selten auch die anderen Häute mit afficirt. Diese Formen der Arteriitis und Phlebitis haben demgemäss die gleiche Aetiologie wie die betreffenden Organerkrankungen selbst.

Aber auch die Entzündungsprocesse, welche auf die Gefässwände beschränkt vorkommen, verdanken nicht einer einzigen Schädlichkeit ihre Entstehung. Zunächst können dieselben Schädlichkeiten, welche Endocarditis hervorrufen, auch Endarteriitis erzeugen. Dafür spricht schon das gleichzeitige Vorkommen beider Processe. Wie es scheint, ist indessen die Zahl der Schädlichkeiten, welche Entzündung der Arterien hervorzurufen vermögen, noch grösser als bei der Endocarditis, wenigstens findet man diese Gefässentzündungen auch unter Verhältnissen, unter denen endocarditische Veränderungen nicht vorzukommen pflegen.

Eine besonders wichtige Rolle spielen unter den Ursachen chronischer Gefässentzündungen die Syphilis und die Tuberculose.

Der **Arteriitis bei Syphilitischen** hat zuerst Heubner besondere Aufmerksamkeit geschenkt und gezeigt, dass dieselbe ein häufiges Vorkommniss ist. Sie tritt in 2 Hauptformen auf, nämlich entweder als eine für sich bestehende Affection, oder aber als

Theilprocess einer localen syphilitischen Erkrankung. Im ersten Falle finden sich an den erkrankten Gefässen Verdickungen der Intima und der Adventitia, welche entweder in circumscripten, grau durchscheinenden oder weisslichen Herden auftreten, oder einen ganzen Gefässabschnitt in einen derben, weissen oder grauweissen Strang verwandeln. Diese Form bietet makroskopisch vor den durch nicht syphilitische Bindegewebshyperplasieen erzeugten Verdickungen nichts Characteristisches, und auch histologisch sind diagnostisch verwerthbare Differenzen nicht gegeben. Die andere Form der luetischen Arteriitis kommt innerhalb luetischer Entzündungsherde vor, also unter Verhältnissen, bei denen die Gefässe entweder von kleinzelligen Massen, sogenannten gummösen Granulationsherden (§ 123 Fig. 37) oder aber von narbigem Bindegewebe umgeben sind. In diesen Fällen sind meist alle Häute der betreffenden Gefässe namentlich aber die Intima (Fig. 143 *a*) und die Adventitia (*d*) verändert und verdickt.

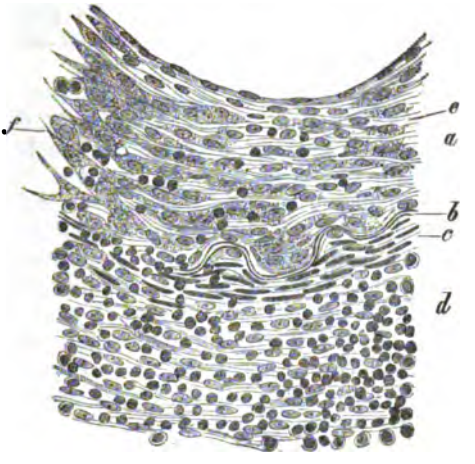


Fig. 143. Arteriitis syphilitica. *a* Mächtig verdickte Intima. *b* Membrana fenestrata links durchbrochen. *c* Muscularis, links von grossen und kleinen Zellen durchsetzt. *d* Durch bindegewebige Hyperplasie und kleinzellige Infiltration verdickte Adventitia. Die Verdickung der Intima wird theils durch zellig fibröses Gewebe (*e*), theils durch eine rein zellige Neubildung (*f*) bedingt. Daneben findet sich kleinzellige Infiltration. Carminpräp. Vergr. 150.

Ist der Process noch frisch, im Stadium der Granulationsbildung, so besteht auch die verdickte Intima aus einem zellreichen (*a*) Gewebe. Die Zellen sind theils klein, rund, theils grösser, spindelförmig oder sternförmig (*f*), verschiedenen Formen von Fibroblasten entsprechend. Aehnlich verhält sich die Adventitia. Die Media (*c*) ist meist nur in mässigem Grade von Zellen durchsetzt. Ist die syphilitische Erkrankung älteren Datums, hat sich im Entzündungsbezirke bereits Bindegewebe gebildet, so sind auch die verdickten Arterienhäute mehr fibrös und zellärmer. Die Media ist entweder noch gut erhalten oder stellenweise atrophisch, fibrös. Etwas Specifisches liegt in den histologischen Einzelheiten des Processes nicht. Immerhin kann man sagen, dass bei der gewöhnlichen Arteriitis kleiner Arterien eine solche massenhafte Zellinfiltration, wie sie bei syphilitischen Entzündungen sich findet, nicht vorzukommen pflegt, dass namentlich die Adventitia nicht diese hochgradige Veränderung zeigt.

Die Verdickung der Gefässhäute bei Syphilis ist oft eine sehr erhebliche. Sie kann so bedeutend werden, dass das Lumen der betroffenen Arterien nahezu oder ganz verschlossen wird.

Wie die Arterien, so können auch die Wände der Venen Sitz syphilitischer Entzündungen sein.

Noch erheblich häufiger als die syphilitische ist die **tuberculöse Vasculitis**, indem Arterien und Venen, welche innerhalb tuberculös erkrankter Parenchyme verlaufen, ebenfalls in den Erkrankungsprocess hineingezogen werden. Es können sich in ihrer Wand sowohl Tuberkel, als auch mehr diffuse Entzündungsprocesse entwickeln. Gehen die Granulationsherde in Verkäsung über, so verkäst nicht selten auch die Gefässwand. Ist das erkrankte Gefäss eine Arterie, so tritt häufig eine Berstung und damit auch eine Blutung ein, ist es eine Vene, so können bei Zerfall der Venenwand die Zerfallsproducte und damit auch Tuberkelbacillen in den Blutstrom gerathen. Die Folge davon ist eine Eruption von Tuberkeln an denjenigen Orten, wo die Bacillen hingeführt werden.

Unter dem Einfluss der Tuberculose können auch fibröse Hyperplasieen der Gefässwände sich ausbilden. Am häufigsten hyperplasirt die Adventitia, doch kann man gelegentlich auch Verdickung der Intima beobachten. Sie kann so bedeutend werden, dass die betreffenden Gefässlumina erheblich verengt und schliesslich sogar verschlossen werden. Dasselbe kann geschehen, wenn sich in Gefässen, deren Wände tuberculöse Granulationen enthalten oder in Verkäsung gerathen, Thromben bilden.

Die Diagnose, ob eine Arterienentzündung syphilitischer Natur sei oder nicht, richtet sich im Allgemeinen weniger nach der histologischen als nach der makroskopischen Untersuchung. Sichere Anhaltspunkte für die syphilitische Natur gibt die gleichzeitige Anwesenheit anderer syphilitischer Herderkrankungen, namentlich gummöser Bildungen. Fehlen letztere, so kann auf die syphilitische Natur des Leidens nur geschlossen werden, wenn anderwärts im Organismus sichere Zeichen von Syphilis vorhanden, und wenn zugleich andere ätiologische Momente für die Genese der Veränderungen nicht zu finden sind. Histologische Kriterien für die Anwesenheit eines syphilitischen Processes (Heubner) gibt es nicht. Selbst der Zellreichthum der Adventitia ist nicht pathognomonisch, da auch sonst (Tuberculose) ganz ähnliche Veränderungen vorkommen.

*Literatur über syphilitische Arteriitis:* Heubner, *D. luet. Erkrank. d. Hirnart., Leipzig 1874;* Baumgarten, *Virch. Arch. 76. u. 86. Bd.;* v. Langenbeck, *Arch. f. klin. Chirurgie XXVI;* Ehrlich, *Zeitschr. f. klin. Med. I 1879;* Huber, *Virch. Arch. 79. Bd.;* Marchiafava, *Atti dell' acad. di Roma 1877:* Chiari, *Wien. med. Wochenschr. 1881.*

*Literatur über tuberculöse Vasculitis:* Rindfleisch, *v. Ziemssens Handb. V;* Martin, *Rech. anat. pathol. et expérim. sur le tubercule.*

*Paris 1879*; Cornil, *Journ. de l'anat. et de la phys. XVI 1880*; Kidner, *Arch. de phys. VII, 1880*; Mügge, *Virch. Arch. 76. Bd.*; Weigert, *ib. 77. u. 88. Bd.*; Guarnieri, *Arch. per le scienze med. VII.*

## 5. Die Sclerose und das Atherom der Gefässe.

§ 258. Unter **Sclerose der Arterien** versteht man einen Zustand localer, herdweise auftretender Verdickungen der Intima, welche grössere und kleinere, über das Niveau der normalen Intima mehr oder weniger hervortretende, beetartige, oder kleinen Kugelsegmenten entsprechende Erhebungen bilden. Die Ränder sind bald steil, bald allmählich abfallend, die Oberfläche glatt. Die verdickten Stellen sehen bald durchscheinend, nahezu gallertig, bald knorpelähnlich oder weiss, fibrös und derb aus.

Diese Verdickungen kommen in Arterien verschiedenster Grösse von den Aortenklappen angefangen bis in die feinsten Arterien vor. Oft ist ihre Zahl nur gering, in anderen Fällen sind sie äusserst zahlreich, so namentlich in der Aorta, in deren Intima mitunter kaum eine Stelle ganz normal bleibt.

Ist die Arteriosclerose einigermaassen stark entwickelt, so findet man neben grau durchscheinenden und knorpeligen Verdickungen immer auch Plaques, welche opak gelbweiss oder rein weiss aussehen. Dieselben sind entweder glatt oder rauh; häufig haben sich durch nekrotischen Zerfall des Gewebes Geschwüre gebildet, in deren Grund weisse Detritusmassen liegen. Nicht selten sind die rauh und geschwürig gewordenen Stellen mit zarten durchscheinenden oder mit dicken weissen oder gemischten Thromben bedeckt. Die gelbweissen Platten werden als **atheromatöse Herde**, die Defecte als **atheromatöse Geschwüre**, der ganze Process als **Atherom der Arterien** bezeichnet.

Öfters gesellt sich dazu noch eine **Verkalkung**, welche namentlich die erkrankten Stellen betrifft, so dass sich in den sclerotischen Herden förmliche Kalkplatten bilden. Die Media erscheint dabei entweder unverändert, oder enthält narbig aussehendes Gewebe oder auch Kalkeinlagerungen.

In den Venen sind diese Veränderungen weit seltener und meist lange nicht so hochgradig entwickelt.

Die sclerotischen Plaques der Intima bestehen, so lange sie noch grau durchscheinend oder Knorpel ähnlich aussehen, aus locker gefügtem oder dichtem Bindegewebe. Hat sich in denselben bereits eine weisse Färbung eingestellt, hat sich also jener Zustand entwickelt, den man als Atherom (Fig. 144) bezeichnet, so schliessen sie constant Herde eines nekrotischen kernlosen homogenen meist etwas zerklüfteten Gewebes (*e*) ein, welche in den äusseren Schichten der Intima gelegen sind. Häufig ist es innerhalb derselben bereits zu Zerfall des abgestorbenen Gewebes gekommen, so dass die Herde Haufen eines körnigen (*f*) mit Cholestearintafeln ($f_1$)

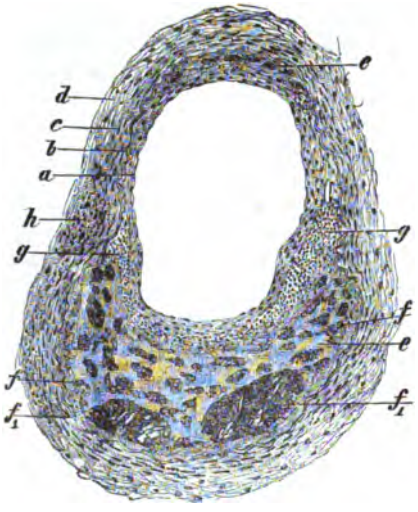


Fig. 144. Durchschnitt durch eine atheromatös entartete Gehirnarterie. *a* Intima, grösstentheils stark verdickt. *b* Grenzlamelle der Intima. *c* Media. *d* Adventitia. *e* Nekrotisches, kernloses Gewebe mit Haufen von fettigem Detritus *f* und $f_1$ Detritushaufen mit Cholestearintafeln. *g* Kleinzellige Infiltration der Intima. *h* Kleinzellige Infiltration der Adventitia. Mit Hämatoxylin gef. in Canadabalsam eingelegtes Präp. Vergr. 60.

untermischten Detritus enthalten. Ist der Process noch weiter vorgeschritten, so erscheint nahezu der ganze sclerotische Herd in eine weissliche breiige Detritusmasse umgewandelt, welche von dem Gefässlumen nur durch eine dünne Bindegewebslage getrennt ist. Sind bereits atheromatöse Geschwüre entstanden, so haben dieselben an solchen Stellen, an denen zuvor atheromatöse Herde waren, ihren Sitz und sind auch durch einen Durchbruch der letzteren in das Gefässlumen entstanden.

Wo die atheromatösen Zerfallsherde an die noch erhaltenen Theile der Intima angrenzen, ist das Gewebe meist kleinzellig infiltrirt und es lässt sich diese Infiltration dahin deuten, dass der Gewebszerfall eine Entzündung der Umgebung erregt und unterhält. Die Media kann vollkommen unverändert sein, meist enthält sie indessen ebenfalls perivasculär gelegene kleinzellige Infiltrationsherde und narbige Bindegewebszüge, innerhalb welcher das ursprüngliche Gewebe zu Grunde gegangen ist. Sie weist ferner nicht selten fettige Degenerationszustände und Kalkablagerungen auf. Die Adventitia ist zuweilen unverändert, in anderen Fällen zeigt sie fibröse ausgebreitete oder herdförmige fibröse Verdickungen sowie entzündliche Infiltrationsherde.

§ 259. Die **Genese der Sclerose und des Atheroms der Gefässe** anlangend, so ist zunächst daran zu erinnern, dass (vergl. § 256) die Verdickung der Intima die Folge eines Processes sein kann, der mit entzündlicher Infiltration beginnt und im weiteren Verlauf zu Bindegewebsneubildung führt, dass also die Sclerose und damit auch das Atherom der Ausgang einer Endarteriitis ist.

Es ist dies auch die häufigste, jedoch nicht die einzige Entstehung, wenigstens lassen sich für eine solche Annahme nicht immer die nöthigen Anhaltspuncte beibringen. Es gilt dies namentlich für die in höherem Alter sich allmählich entwickelnden Formen, und zwar sowohl für jene, bei denen der Erkrankungsprocess auf die Aorta oder auf die Arterien dieses oder jenes Organes beschränkt

ist, als auch für jene, welche mehr oder weniger über das ganze Arteriengebiet ausgebreitet sind. Beide beginnen sehr wahrscheinlich nicht mit einer Entzündung, sondern entweder mit degenerativen oder mit metaplastischen Vorgängen.

Wie VIRCHOW gezeigt hat, fängt der Process in manchen Fällen mit einer gallertigen Metamorphose der Intima an, welche zu einer Quellung und Lockerung des Gewebes führt. Ihr schliesst sich alsdann eine Wucherung der Gewebselemente der Intima an, die im weiteren Verlaufe zu Bindegewebsneubildung und sclerotischer Verdickung der Intima führen kann. Häufiger noch als die gallertige Metaplasie tritt in höherem Alter eine homogene Umwandlung des Bindegewebes der Intima (§ 252) ein, welche mit einer Verdickung derselben verbunden ist, die so bedeutend sein kann, dass sie zur Bildung plaqueförmiger Erhabenheiten führt. An diese metaplastischen Vorgänge pflegen sich dann regressive Processe d. h. Verfettung, Nekrose und Zerfall des veränderten Gewebes, und an diese dann Entzündung anzuschliessen. Endlich können auch primär auftretende Verfettung, Nekrose und Zerfall des Intimagewebes den Ausgangspunct der Affection bilden. Ist einmal der Process der Degeneration, der Wucherung und Entzündung im Gange, so pflegt sich derselbe mehr und mehr auszubreiten.

Der Process, der zu Sclerose und Atherom führt, wird nicht selten auch als Arteriitis deformans oder als Malum senile arteriarum bezeichnet und mit jenen Knochenerkrankungen verglichen, welche man als Arthritis deformans und Malum senile coxae kennt (VIRCHOW). Die Processe haben in der That auch manches Gemeinsame.

Nach LANGHANS und KOSTER sind in hohem Alter Verdickungen der Intima so häufig, dass ein gewisser Grad derselben als physiologisch angesehen werden kann. Nach GIOVANNI sollen Störungen der Gefässinnervation die Ursache von Gefässatherom werden können. ISRAEL beobachtete Endaortitis bei Kaninchen, welchen er auf experimentellem Wege die eine Niere zur Schrumpfung gebracht hatte.

THOMA ist der Ansicht, dass durch Ausschaltung eines beträchtlichen Theiles des Capillarbezirkes einer Arterie in deren Intima Bindegewebsentwickelung veranlassen kann. Er stützt sich dabei auf die von ihm durch sorgfältige histologische Untersuchungen nachgewiesene Erscheinung, dass in der Aorta des Neugeborenen unter dem Endothel der Gefässstrecke, welche die kürzeste Verbindung zwischen dem Ductus Botalli und den Arteriae umbilicales darstellt, ein schwach faseriges nahezu hyalines Bindegewebe sich entwickelt, also unter Bedingungen, unter denen ein Missverhältniss zwischen der Weite der Aorta und den von ihr abgehenden Zweigen eintritt.

*Literatur:* VIRCHOW, *sein Arch. 4. Bd.* und *Ges. Abhandl. 1856 p. 496;* LANGHANS, *Virch. Arch. 36. Bd.;* KOSTER, *Pathogenese d.*

*Endarteriitis, Amsterdam 1874;* Giovanni, *Arch. ital. de biol. I;* Israel, *Virch. Arch. 86. Bd.;* Friedländer, *Centralbl. f. med. Wiss. 1876;* Honegger, *Beitr. z. Kenntn. d. deg. und entzündl. Veränd. d. Intima d. Herzens und d. Gefässstämme, Zürich 1882;* Thoma, *Virch. Arch. 71. u. 93. Bd.;* Martin, *Revue de méd. 1881.*

§ 260. Die wichtigsten **Folgen** der Sclerose und des Atheroms der Gefässe sind mehr oder minder erhebliche Störungen der Circulation und damit auch der Ernährung der von den betreffenden Arterien versorgten Theile. Abgesehen von den Widerständen, welche sie durch die Verunstaltung der Innenfläche sowie durch Verringerung der Elasticität der Gefässwände dem Blutstrom entgegen setzen, tritt immer auch eine **Verengerung des Gefässlumens** (vergl. Fig. 144) ein, und es kann dieselbe so hochgradig werden, dass die Arterie schliesslich ganz verschlossen wird (Endarteriitis obliterans). Da hierbei die in das Lumen vorspringenden Intimaverdickungen untereinander verschmelzen können, so wird schliesslich das Gefäss in einen soliden Strang umgewandelt. Stellt sich in dieser Zeit nicht ein Collateralkreislauf ein und wird sonach der Blutzufluss zu dem betreffenden Gewebe aufgehoben, so kommt es zu anämischer Nekrose, ein Ereigniss, das überaus häufig im Gehirn eintritt. Dieser Verschluss kann indessen nicht nur kleinere Gefässe betreffen, sondern er kommt auch an grossen Stämmen vor, namentlich an den Abgangsstellen derselben. So können z. B. die Subclaviae und Carotiden an ihrer Abgangsstelle vollkommen durch Verdickungen der Intima verschlossen werden.

Eine zweite häufige Folge ist die **Thrombusbildung.** Sie wird hervorgerufen durch die Wandveränderung einerseits, durch die Stromverlangsamung andererseits. Häufig werden bereits verengte kleinere Gefässe durch Thrombose vollends geschlossen. In der Aorta bilden sich nicht selten wandständige Thromben. Lösen sich von denselben Stücke ab, so führen sie zu Embolieen. Dasselbe kann geschehen, wenn von atheromatösen Geschwüren Partikel sich loslösen. Unter den Folgen des Arterienatheromes sind ferner Erweiterung der Arterien (§ 261), sowie Ruptur derselben zu nennen. Beide Erscheinungen sind Folgezustände der durch die Texturveränderung bedingten Abnahme der Widerstandskraft der Gefässwände gegenüber dem Blutdruck.

### 6. Veränderungen der Weite der Blutgefässe. Aneurysma verum. Varix. Stenosis. Obliteratio.

§ 261. **Mit dem Namen Aneurysma verum belegt man die locale Erweiterung einer Arterie, bei welcher alle Häute des Gefässrohres ausgebuchtet werden;** doch pflegt bei lange dauernder starker Erweiterung ein Theil der Wandsubstanz zu atrophiren. In erster Linie schwindet die Media, nicht selten wird indessen auch die Intima atrophisch, so dass die Wand

des Aneurysma's schliesslich an einzelnen Stellen nur noch von der Adventitia gebildet wird.

Erstreckt sich die Erweiterung einer Arterie über einen grösseren Abschnitt, z. B. an der Aorta über die ganze A. thoracica und ist dieselbe cylindrisch, so spricht man von einem An. diffusum s. cylindricum; ist die Erweiterung spindelförmig, so bezeichnet man sie als An. fusiforme, ist sie auf eine kleine Stelle beschränkt, zugleich sackartig gestaltet, als An. sacciforme. Ist ein grösserer oder kleinerer Arterienstamm mit seinen Zweigen erweitert und zugleich geschlängelt, stellenweise vielleicht auch sackartig erweitert, so spricht man von einem An. cirsoideum oder von einem Varix arterialis.

Die einzelnen aufgezählten Formen des Aneurysma's können sich selbstverständlich unter einander combiniren, oder es kommen Uebergangsformen vor. Bei den sackartigen Erweiterungen ist nicht selten der Durchmesser der Eingangsöffnung in den Sack kleiner als derjenige des Sackes selbst.

Eine besondere Stellung nimmt das Aneurysma racemosum s. anastomoticum oder der Tumor vasculosus arterialis ein. Wie bereits in § 141 und § 253 bemerkt wurde, handelt es sich dabei um eine Erweiterung einer ganzen Anzahl von Arterienästen und Capillaren unter gleichzeitiger Hypertrophie der Wandungen.

Neben der localen Erweiterung der Arterien kommt auch eine abnorme Weite der Arterienstämme als angeborne oder wenigstens im Laufe des Wachsthums sich entwickelnde Anomalie vor.

Die **Genese der Aneurysmen** ist meist auf eine präexistirende Erkrankung der Arterienhäute zurückzuführen. Es kommt namentlich dann zu Ausbuchtungen, wenn gleichzeitig die Intima und die Media erkrankt sind. Die häufigste Ursache der Dilatation bildet die in den letzten Paragraphen beschriebene Arteriosclerose und Atheromatose, und zwar namentlich dann, wenn durch den betreffenden Process gleichzeitig eine Degeneration der Media herbeigeführt wird. In anderen Fällen führen auch Erkrankungen der Adventitia, z. B. Entzündungen, die auf die Media übergreifen oder eine Degeneration der Muskelfasern zur Folge haben, zu Aneurysmenbildung. Es sind dies alles Processe, welche die Elasticität und die Widerstandskraft der Arterien herabsetzen, so dass sie dem Blutdrucke nachgeben. Der Genese entsprechend ist die Intima innerhalb von Aneurysmen meist in hohem Maasse atheromatös. Die Muskelzellen der Media sind in fettigem Zerfall begriffen oder bereits geschwunden, und an den elastischen Fasern beobachtet man einen körnigen Zerfall. Stellenweise fehlt die Media oder die Intima oder beide zugleich. Die Adventitia ist meist verdickt und entzündlich infiltrirt.

Eine nach ihrer Genese besondere Form des Aneurysma's hat Ponfick beschrieben und als embolisches Aneurysma bezeichnet. Er versteht darunter Aneurysmen, die dadurch entstehen,

dass Stücke verkalkter endocarditischer Efflorescenzen in eine Arterie, z. B. des Gehirns, einfahren, sich in die Wand einbohren und dieselbe usuriren, so dass sie nachgibt und sich ausbuchtet. Eine weitere besondere Form des Aneurysma's ist das An. herniosum, welches nach Zerstörung der äusseren Theile der Gefässwand durch Ausbuchtung der inneren Häute entsteht.

Charcot (*Leçons sur les maladies des vieillards. Deuxième série*) hält dafür, dass die Aneurysmenbildung nicht von einer Degeneration der Intima, sondern von einer solchen der Adventitia ausgehe, deren entzündliche Verdickung eine Atrophie der Muscularis zur Folge habe. Nach dem, was ich gesehen, kommt eine solche Aneurysmenbildung nach Periarteriitis mit consecutiver Muskelatrophie vor, aber gerade bei den Gehirnarterien, auf deren Untersuchung Charcot sich wesentlich stützt, geht der Process häufiger von der Intima aus. Die Zellanhäufungen, die man später in der Adventitia beobachtet, sind eine secundäre Erscheinung.

*Literatur:* Virchow, *sein Arch. 3. Bd.*; Roth, *Corresp.-Blatt f. Schweizer Aerzte 1874*; Krafft, *Die Entstehung der wahren Aneurysmen. I.-D. Bonn 1877*; Ponfick, *Virch. Arch. 58. Bd.*

§ 262. Aneurysmen kommen am häufigsten in der Aorta thoracica vor und zwar sowohl diffuse, cylindrische als auch spindelige und sackförmige. Es können sich ferner auch cylindrische und sackförmige Aneurysmen in der Weise combiniren, dass in einer diffus erweiterten Aorta eine oder mehrere sackförmige Ausbuchtungen auftreten. Der Sitz ist meist die A. ascendens und der Arcus aortae. Sie erreichen oft ganz bedeutende Grösse und drängen sich gegen das Sternum und die Rippenknorpel, oder aber gegen die Lunge und die Wirbelsäule vor. Ob ersteres oder letzteres geschieht, hängt wesentlich von ihrem Sitz ab. Nachgiebige Weichtheile werden bei ihrem Wachsthum verdrängt, die unnachgiebigen Knochen der Wirbelsäule und des Sternum's werden zum Schwunde gebracht. Besseren Widerstand leisten die Rippenknorpel und die Zwischenwirbelbandscheiben, so dass die Wirbelkörper oft tief ausgehöhlt werden, während die Bandscheiben kaum verändert sind. Das Gewebe, welches das Aneurysma zunächst umgibt, erweist sich theils als entzündlich infiltrirt, theils als fibrös verdickt. Die in der Umgebung des Aneurysma's sich einstellende Entzündung ist es auch, welche den Knochen zum Schwunde bringt.

Auch die Aorta abdominalis ist nicht selten Sitz aneurysmatischer Erweiterung, welche sehr bedeutende Dimensionen annehmen kann.

An Häufigkeit den Aortenaneurysmen am nächsten stehend sind die Aneurysmen der A. poplitea, dann folgen die übrigen Arterienstämme wie die A. carotis, subclavia, anonyma, axillaris, iliaca, lienalis, hepatica, renalis, hypogastrica etc. Die Säcke, welche sich an diesen letztgenannten Arterien bilden, pflegen lange nicht

so umfangreich zu sein wie diejenigen der Aorta. Das Aneurysma cirsoideum kommt am häufigsten an der Iliaca communis und ihren Aesten vor, das Aneurysma anastomoticum namentlich am Kopfe. Am Stamme der Pulmonalis beobachtet man nicht selten mässige diffuse Erweiterungen, die man kaum als Aneurysma bezeichnen kann. In seltenen Fällen sind die Klappensinus mehr oder weniger ausgebuchtet. Grössere Aneurysmen sind sehr selten.

Unter den Aneurysmen der kleinen Arterien nehmen diejenigen des Gehirnes den wichtigsten Rang ein. An den Gefässen der Basis erlangen die sackartigen Formen durchschnittlich die Grösse einer Erbse bis einer Bohne. An den kleinen Arterienästchen sind sie natürlich kleiner und oft nur mit der Lupe oder dem Mikroskope zu finden. Diffuse Erweiterungen entwickeln sich namentlich an der A. basilaris.

Nicht unwichtig sind kleine Aneurysmen, die sich an den Aesten der Lungenarterie bei phthisischen Processen bilden. Sie entstehen in Folge einer von der Adventitia ausgehenden entzündlichen Zerstörung der Gefässwand und gehören zum Theil zu den herniösen Aneurysmen.

Eine aneurysmatisch erweiterte Arterie kehrt nicht wieder zur Norm zurück, die Erweiterung pflegt im Gegentheil mit der Zeit sich zu steigern. Mit derselben nimmt auch die Wandverdünnung zu, indem die in der Umgebung auftretende Entzündung für das verloren gegangene Wandgewebe keinen genügenden Ersatz zu schaffen vermag. Die Folge davon ist, dass schliesslich da oder dort der aneurysmatische Sack berstet. Bei Ruptur der Aortenaneurysmen tritt tödtliche Blutung ein. Auch aus Aneurysmen kleiner Arterien kann eine lebensgefährliche Blutung erfolgen, so namentlich aus Aneurysmen der Gehirn- und Lungenarterien.

Heilung von Aneurysmen durch Anfüllung des Sackes mit Narbengewebe kommt nur bei kleinen Aneurysmen vor. Wahrscheinlich geht der Bindegewebsneubildung immer eine Anfüllung des Sackes mit Thromben voraus. Die Ersetzung derselben durch Bindegewebe erfolgt alsdann in der in § 225 und 226 angegebenen Weise.

In grossen Aneurysmen bilden sich sehr häufig mächtige, geschichtete, derbe, ungefärbte oder gemischte Thrombusmassen, die den Sack mehr oder weniger vollkommen ausfüllen. An einzelnen Stellen entwickeln sich auch von der anliegenden Intima aus Bindegewebswucherungen; zu einer völligen Substitution derselben durch Bindegewebe kommt es indessen nicht.

Gegen die Berstung leisten die Thromben nur einen ungenügenden Schutz, da nicht selten das Blut sich wieder zwischen Thromben und Gefässwand durchwühlt. Auch treten nicht selten Erweichung, Zerfall und Verflüssigung der Thromben ein. Mitunter erfolgt eine Verkreidung derselben durch Ablagerung von Kalksalzen.

Nach Charcot (*Leçons sur les maladies des vieillards*) erfolgen Hirnblutungen immer aus Aneurysmen. Auch Eichler (*Deutsch. Arch. f. klin. Med. 22. Bd.*), Zenker (*Tagebl. d. Naturforschervers. 1872*), Roth (*Corresp.-Bl. f. Schweizer Aerzte 1874*) erkennen an, dass sie bei Hirnhämorrhagieen meistens vorhanden sind. Ich habe sie bald gefunden, bald nicht und halte dafür, dass sie zwar sehr häufig die Ursache der Blutung sind, aber nicht immer. Vergl. auch Quincke, *Handb. der spec. Pathol. v. v. Ziemssen, VI.*

§ 263. Erweiterung der Capillaren pflegt man als **Capillarectasieen** (Fig. 145) zu bezeichnen, bei circumscripten Erweiterungen spricht man wohl auch von Capillaraneurysmen. Die erworbenen Formen treten namentlich bei chronischen Circulationsstörungen, welche eine dauernde Ueberfüllung der Capillaren mit Blut zur Folge haben, also namentlich bei chronischen Stauungen ein und pflegen dann über grössere Bezirke verbreitet zu sein. So erfahren z. B. bei Insufficienz und Stenose der Mitralis die Lungencapillaren, häufig auch die Lebercapillaren in den Centren der Acini eine erhebliche Erweiterung.



Fig. 145. Ectatische Capillaren aus einem teleangiectatischen Gliom des Gehirns.

Genetisch davon verschieden sind Ectasieen, welche sich auf local abgegrenzte Herde beschränken. Ein Theil derselben ist an-

geboren und bildet die sogen. **Nävi vasculosi** (vergl. § 139), welche am häufigsten in der Haut und im Gehirn vorkommen.

Erworbene locale Capillarectasieen entstehen am häufigsten durch Veränderung der Gewebe, in denen die Capillaren liegen. So beobachtet man z. B. eine Ectasie der Capillaren in Zuständen der Atrophie und der Schrumpfung der Gewebe. Es macht dabei den Eindruck, als ob die Capillaren den Raum, der durch die Schrumpfung des Gewebes frei wird, ausfüllen sollten (vergl. § 140). Auch in neugebildetem Gewebe und zwar sowohl in entzündlichen Gewebebildungen als in Geschwülsten kommen sie vor. In den letztgenannten Fällen sind es meist Capillaren neuer Bildung, welche eine abnorme Weite zeigen und welche dieselbe entweder schon bei ihrer Entwickelung erhalten oder aber sich später aus irgend einem nicht erkennbaren Grunde erweitert haben.

*Literatur:* Virchow, *sein Arch. 30. Bd.*; Heschl, *Wien. med. Wochenschr. 1868.*

§ 264. Als **Phlebectasieen** oder **Varicen** werden Erweiterungen der Venen bezeichnet, welche sich besonders nach mechanischer Behinderung der Entleerung der Venen, also bei örtlichen oder allgemeinen Stauungen, bei Compression der Venen, bei Venenthrombose, Herabsetzung der Herzthätigkeit etc. einstellen. Begünstigt wird ihre Entstehung durch krankhafte Veränderungen der Venenwand und deren Umgebung.

Entsprechend ihrer Genese treten sie am häufigsten an Stellen auf, an denen schon normaler Weise dem Abfluss des venösen Blutes die grössten Hindernisse im Wege stehen, also an der unteren Körperhälfte, wo sie namentlich am Unterschenkel und am Anus überaus häufig schon während des Lebens sichtbar sind.

Die Hautvenen sind dabei entweder über grössere Strecken cylindrisch dilatirt oder mehr spindelförmig und sackartig ausgeweitet. Häufig sind sie zugleich verlängert und geschlängelt, meist auch an den Umbiegungsstellen sackartig ausgebuchtet. Stossen zwei ausgebuchtete Venen zusammen, so können die Wände unter einander verschmelzen. Durch Atrophie der Wände kann es weiterhin zu der Bildung einer Communicationsöffnung zwischen beiden Venen kommen, so dass cavernöse Bildungen entstehen. Letztere kommen namentlich am Anus zur Beobachtung und bilden hier blaurothe knotige Tumoren, welche den Anus umgeben und als **Hämorrhoiden** oder als Hämorrhoidalknoten bezeichnet werden.

Unter den inneren Organen kommen Phlebectasieen am häufigsten in den Beckenorganen vor.

Die **Folgen der Varicen** sind oft nicht ohne Nachtheil für den Träger, namentlich an Stellen, die mechanischen Läsionen ausgesetzt sind. In den Hämorrhoidalknoten kommt es nicht selten zu Gefässzerreissungen und Blutungen und häufig auch zu Entzündungen

(Periphlebitis). Die Entzündung kann zu Bindegewebshyperplasie oder zu Abscessbildung führen, letzteres namentlich dann, wenn Bacterien in den entzündeten Theil gelangen. Auch an Hautstellen, deren Venen varicös sind, entstehen oft schon nach geringfügigen Traumen Entzündungen und Geschwüre, welche wenig Neigung zur Heilung zeigen und gemeiniglich als **varicöse Geschwüre** bezeichnet werden.

In den ectasirten Venen selbst bilden sich nicht selten Thromben, welche später wieder zerfallen oder verkalken und sogen. **Venensteine** oder **Phlebolithen** darstellen. In anderen Fällen erfolgt eine Organisation des Thrombus, die Vene füllt sich mit Bindegewebe und wird zu einem soliden Bindegewebsstrang.

§ 265. **Stenosirung** und **Obliteration der Arterien und Venen** sind bereits mehrfach bei Gelegenheit der Besprechung der Arteriitis obliterans und der Thrombusorganisation erwähnt worden, und es bilden auch bei Verschluss grösserer Gefässe diese beiden Processe die Hauptrolle. Es sind also theils Wandverdickungen, theils Gewebebildungen an der Innenfläche, durch welche eine dauernde Stenose und ein definitiver Verschluss der Gefässe herbeigeführt wird und kleinere Gefässe, die nicht mehr von Blut durchströmt werden, in solide Bindegewebsstränge umgewandelt werden.

Abgesehen von dieser durch Veränderungen der Gefässwand und des Gefässinhaltes verursachten Stenose kommt Verengerung und Verschluss der Gefässe durch äussere Compression zu Stande, sowie durch krankhafte Processe, welche sich in der Umgebung der Gefässe entwickeln. Unter ihrem Einfluss werden namentlich die Venen stenosirt, und verschlossen. So können z. B. Narbenbildungen nicht nur kleine Venen, sondern sogar die Vena cava durch äussere Compression zum Verschluss bringen.

*Literatur:* Eppinger, *Die narbige Obliteration der Vena cava inferior, Prag. med. Wochenschr. 1876.*

### 7. Continuitätstrennungen der Wand der Blutgefässe. Rupturen. Aneurysma dissecans und Aneurysma spurium. Varix aneurysmaticus.

§ 266. Aneurysmen und Varicen können, wie bereits in § 262 und 264 angegeben, bersten und sind eine der häufigsten Ursachen spontaner Blutungen. Nicht selten zerreissen auch Gefässe, die nicht ectasirt sind, in denen aber degenerative und entzündliche Veränderungen die Festigkeit der Wand geschwächt haben. Endlich können auch verschiedene Traumen Gefässzerreisung bewirken. Steigerung des Blutdrucks dagegen vermag bei gesunden Arterien eine Ruptur nicht herbeizuführen.

**Ruptur einer Arterie** ist von einer massigen Blutung gefolgt, welche so lange dauert, bis der Druck in dem sich in den Geweben

ansammelnden Blute dieselbe Höhe erreicht wie der Blutdruck innerhalb des blutenden Gefässes. Den Blutklumpen, der sich durch Gerinnung des ausgetretenen Blutes bildet, nennt man ein **arterielles Hämatom.**

Der Riss selbst schliesst sich durch eine Anhäufung farbloser Blutkörperchen und Blutplättchen, welche zu einer farblosen, das Loch obturirenden, an der Innen- und Aussenfläche knopfförmig hervorragenden Masse erstarren (SCHULTZ). Diese Gerinnungsmasse wird indessen wieder von Innen resorbirt und durch den Blutdruck wieder ausgebuchtet. Es bildet sich also ein Sack, dessen Höhlung mit dem Lumen des Gefässes in Verbindung steht, und dessen äussere Umgrenzung zunächst das farblose Fibrin, sodann das Blutgerinsel des primären Ergusses bildet. Man bezeichnet diesen Sack als ein **Aneurysma spurium.** Es unterscheidet sich dieses vom An. verum also dadurch, dass an der Bildung der Wand die Arterie nicht Theil nimmt, sondern zunächst nur die Gerinnungsmasse. Entsteht in Folge der Anwesenheit des Gerinsels in der Umgebung eine plastische Entzündung, so bildet sich noch ein äusserer Sack von Granulationsgewebe, aus dem später Bindegewebe wird.

Der fibrinöse Sack kann im weiteren Verlaufe wieder bersten, so dass neue Blutungen auftreten. In anderen Fällen wird das Gefäss definitiv verschlossen, indem der fibrinöse Sack sich in Bindegewebe umwandelt. Dies geschieht nach SCHULTZ in der Weise, dass im Lumen des Sackes sich farblose Blutkörperchen einlagern, welche zu Bildungszellen heranwachsen.

Zu gleicher Zeit treten auch in der Wand des Sackes, d. h. in den Spalten, die sich durch Zerklüftung innerhalb des Fibrins gebildet haben, farblose Blutkörperchen auf, die sich ebenfalls in grosse Bildungszellen umwandeln. Schliesslich gewinnen die Zellen in der Wand des Sackes die Oberhand, während das Fibrin verschwindet. Aus den Bildungszellen entwickelt sich alsdann fibröses Gewebe, während zugleich Gefässe entstehen, die theils mit dem Lumen des alten Gefässes, theils mit Gefässen der Nachbarschaft zusammenhängen. Die Gefässwandung verhält sich bei dem Verschluss passiv. Das um das Gefäss liegende Blutgerinsel wird resorbirt.

Venenwunden heilen wie die Arterienwunden, nur erfolgt der Verschluss leichter, und es entwickelt sich selten ein grösserer Sack, d. h. ein sogen. **Varix spurius.**

*Literatur:* KLEBS, *Beiträge z. Anatomie der Schusswunden 1872;* SCHULTZ, *D. Zeitsch. f. Chirurgie IX. Bd.;* CZERNY, *Virch. Arch. 62. Bd.;* PFITZER, *ib. 77. Bd.*

§. 267. Zuweilen reisst in Folge Erkrankung der Gefässwände oder in Folge von Trauma nur die Intima und die Media, während die Adventitia dem Blute Widerstand leistet. In diesem Falle ergiesst sich das Blut nicht in das Gewebe, sondern wühlt die Adven-

titia von der Media los und es entsteht dadurch eine Blutgeschwulst, die man als **Aneurysma dissecans** bezeichnet. Am häufigsten beobachtet man diese Form des falschen Aneurysma's an der Aorta thoracica ascendens und den kleinen Gehirnarterien. An letzteren bilden sich spindelförmige Blutherde, die nach aussen von der Adventitia begrenzt, in der Axe von dem aus Intima und Media bestehenden Gefässrohr durchzogen sind. An der Aorta wird die Adventitia meist in ziemlich grosser Ausdehnung losgewühlt. Unter Umständen kann das Blut die Adventitia in der ganzen Länge der Aorta abheben und an sämmtlichen grossen Gefässstämmen sich zwischen ihr und der Media bis an jene Stelle vordrängen, wo die betreffenden Arterien in das Innere von Organparenchymen treten oder allseitig dicht von Geweben umschlossen werden. Im Gebiete der Aorta hat die Blutmasse zwischen Media und Adventitia eine ganz erhebliche Dicke. Nach Angabe der Autoren können kleinere Einrisse der Intima und Media der Aorta heilen.

Als **Aneurysma varicosum verum** bezeichnet man ein Aneurysma verum, welches mit einer Vene verwachsen und in letztere eingebrochen ist. Besitzt ein falsches Aneurysma eine Communication mit einer Vene so bezeichnet man die Bildung als **An. varicosum spurium.** Letzteres kann namentlich dann sich bilden, wenn gleichzeitig eine Arterie und eine Vene verletzt werden. Es kann dies z. B. mit der Art. brachialis und der Vena mediana geschehen, wenn ein Aderlass unvorsichtig ausgeführt wird.

Findet in einer Wunde eine directe Vereinigung der durch eine Verletzung entstandenen Oeffnung einer Arterie und derjenigen einer Vene statt, so dass sich das Blut einer Arterie ohne Vermittelung eines dazwischen liegenden Sackes in eine Vene ergiesst, und wird durch den Druck des arteriellen Blutes die Vene ausgebuchtet, so bezeichnet man dies als einen **Varix aneurysmaticus.**

*Literatur über Aneurysma dissecans:* Friedländer, *Virch. Arch. 78. Bd.;* Zahn, *ib. 73. Bd.*

## 8. Geschwülste der Blutgefässe.

§ 268. Die Geschwülste, an deren Aufbau die Blutgefässe einen maassgebenden Antheil nehmen, haben bereits im allgemeinen Theile ihre Besprechung gefunden. Es sind dies die Angiome (§ 138—141), die Angiosarcome (§ 151) und die Cylindrome (§ 153). Weiterhin ist daran zu erinnern, dass die Zellen mancher Sarcome grossentheils durch eine Wucherung der Zellen der Gefässadventitia entstehen.

Krebsige und sarcomatöse Wucherungen ziehen ferner nicht selten secundär die Gefässwände, namentlich die Adventitia in Mitleidenschaft. Die Media und Intima pflegen der Geschwulstinvasion länger Widerstand entgegenzusetzen, namentlich an den Arterien,

weniger an den Venen. Bei letzteren wird von krebsigen Wucherungen die Wand nicht selten durchbrochen, so dass die Krebsmasse in das Gefässlumen hineingelangt. Die Folge dieses Einbruchs in die Blutbahn besteht zunächst in Bildung carcinomatöser oder sarcomatöser Thromben. Werden dieselben verschleppt, so können sich metastatische Knoten bilden, die sich zunächst innerhalb der Gefässbahn entwickeln.

## III. Pathologische Anatomie der Lymphgefässe.

§ 269. Die pathologischen Veränderungen des Lymphgefässsystems sind nur zum Theil derartige, dass sie eine von der pathologischen Anatomie der verschiedenen Organparenchyme gesonderte Darstellung gestatten. Das Lymphgefässsystem hat seine Wurzeln innerhalb der einzelnen Gewebe und seine ersten Anfänge bilden die Gewebsspalten, in welche die aus dem Blute stammende Gewebslymphe eintritt. Die Abflussbahn für letztere, d. h. die kleinsten Lymphgefässe bilden Canäle, die einer eigenen Wandung entbehren und gegen das umgebende Bindegewebe nur durch eine Lage platter Endothelien abgegrenzt sind. Erst die grösseren Lymphgefässe besitzen ausser dem Endothel noch eine eigene bindegewebige Wandung.

Veränderungen der kleinen Lymphgefässe, bei welchen nicht gleichzeitig das Gewebsparenchym, in denen sie liegen, mit erkrankt wäre, lassen sich nur in den allerwenigsten Fällen nachweisen; sie stehen in zu innigen Beziehungen zu den Geweben, als dass nicht bei Erkrankung des einen auch das andere in Mitleidenschaft gezogen würde. Es gilt dies zum Theil auch für grössere Lymphgefässe, welche ausser dem Endothelbelag noch eine eigene Wandung besitzen. Nur die grössten Lymphgefässstämme zeigen gegenüber der Umgebung eine grössere Selbständigkeit.

§ 270. Eine häufige Affection der Lymphgefässe ist die Entzündung, die **Lymphangoitis** und die **Perilymphangoitis.**

Sie ist meist eine Secundäraffection, d. h. sie entsteht als Folge einer da oder dort im Gewebe bestehenden Entzündung, indem die aus dem entzündeten Theil stammende Lymphe Entzündung erregend auf die Wand und die Umgebung der Lymphgefässe wirkt. Nur selten gelangt ein Entzündungserreger in ein Lymphgefäss, ohne zuvor eine Gewebsentzündung veranlasst zu haben. Sie kann sich sehr weit über das Gebiet des primären Entzündungsherdes hinaus erstrecken, kann z. B. bei einer Wunde an der Hand bis in die Axillargrube hinauf reichen. Am Lebenden erkennt man sie in der Haut an der Bildung schmerzhafter rother Streifen, welche von der Wunde aus nach den nächstgelegenen Lymphdrüsen ziehen.

An der Leiche sind geringere Grade der Entzündung schwer oder gar nicht zu erkennen, da die Röthung post mortem wenig-

stens zum Theil verschwindet; nur wenn sich in den Lymphgefässwänden und deren Inhalt, sowie in deren Umgebung erhebliche Veränderungen eingestellt haben, ist sie deutlich zu verfolgen. Der mikroskopischen Untersuchung dagegen fällt es leicht, in der Nachbarschaft vom Entzündungsherde die entzündeten Lymphgefässe aufzufinden.

Bei den leichtesten Formen der Lymphangoitis sind die Lymphgefässendothelien geschwollen, ihre Kerne mitunter vermehrt und sie selbst zum Theil in Desquamation und Vermehrung begriffen. Bei schwereren Entzündungen werden sie abgestossen und gehen zu Grunde, und gleichzeitig sammelt sich in den Lymphgefässen ein an lymphatischen Elementen reicher, nicht selten auch zum Theil gerinnender fibrinöser Inhalt an. Die Umgebung der Lymphgefässe, sowie die Lymphgefässwände pflegen mehr oder weniger zellig infiltrirt, ihre Blutgefässe stark mit Blut gefüllt zu sein.

§ 271. Die **Ausgänge der Entzündung der Lymphgefässe** sind entweder restitutio ad integrum durch Resorption des Exsudates und Regeneration des verloren gegangenen Endothels, oder Abscedirung und Nekrotisirung der Lymphgefässwände und ihrer Umgebung, oder endlich Bindegewebshyperplasie und Induration derselben. Letzteres geschieht namentlich bei chronisch werdenden Entzündungsprocessen und kann zu Obliteration der Lymphgefässe führen.

Wie die gewöhnlichen Entzündungsprocesse, so können auch die **infectiösen Granulationsgeschwülste** sich auf den Lymphbahnen fortpflanzen. Die dabei auftretende Lymphangoitis zeigt oft histologisch keine Besonderheiten, in anderen Fällen kommt es zur Bildung von Granulationsherden, die für den betreffenden Process characteristisch sind. Am besten gekennzeichnet ist in dieser Beziehung die Tuberculose, bei welcher sich innerhalb der Lymphbahnen Knötchen bilden.

*Literatur:* Virchow, *sein Arch. 23. Bd.*; Lösch, *Virch. Arch. 44. Bd.*; Orth, *ib. 58. Bd.*; Waldeyer, *Arch. f. Gynäkol. III 1872*; Baumgarten, *Centralbl. f. med. Wiss. 1882*; Enzmann, *Beiträge z. path. Anat. d. Duct. thorac. Basel 1883.*

§ 272. Entzündliche Processe in der Wand und der Umgebung von Lymphgefässen, Druck von aussen, Einbruch von Geschwülsten in die Lymphbahn etc. haben oft **Verschluss von Lymphgefässen** zur Folge. Obliterirt nur eine beschränkte Zahl von Lymphgefässen, während andere Bahnen offen bleiben, so zieht dies meist keine weiteren Folgen nach sich, da nach wie vor die Lymphe abfliessen kann. Selbst Verschluss des Ductus thoracicus kann unter Umständen ohne Nachtheil ertragen werden, da andere Abflusswege sich eröffnen. In anderen Fällen, in denen der Abfluss der Lymphe ganz behindert ist, treten Stauungen der Lymphe und weiterhin

Erweiterung der Lymphgefässe, **Lymphangiektasie** ein. Nicht selten entwickelt sich indessen dieselbe auch, ohne dass irgendwo ein Verschluss der abführenden Lymphgefässe nachzuweisen wäre, am häufigsten in Folge oft wiederkehrender Hyperämieen und Entzündungen, zuweilen indessen auch ohne jede nachweisbare Ursache.

Nach Entzündungsprocessen eintretende Lymphgefässerweiterungen beobachtet man namentlich bei jenen Hyperplasieen der Haut und des Unterhautbindegewebes, welche man als Elephantiasis bezeichnet. Die Haut ist dabei verdickt und lässt von der Schnittfläche reichlich klare Lymphe abfliessen, welche aus erweiterten Lymphgefässen austritt. Der Grad der Erweiterung ist selbstverständlich in den einzelnen Fällen verschieden. Mitunter wird durch die angestaute Lymphe die Epidermis in Blasen abgehoben.

Sehr häufig sind Ectasieen im Gebiete der mesenterialen Chylusgefässe. Entzündungen und Geschwulstbildungen, welche im Mesenterium oder in den mesenterialen Lymphgefässen oder im Ductus thoracicus ihren Sitz haben und die Lymphgefässe am Orte ihres Sitzes verlegen, bieten dazu die häufigste Veranlassung. Zuweilen ist der Verschluss durch Lymphthromben bedingt. Die erweiterten Chylusgefässe bilden gestreckte cylindrische oder geschlängelte, ausgebuchtete, rosenkranzartige Stränge. Der Inhalt ist meist weiss, flüssig oder breiig oder käsig.

Lymphgefässektasieen, welche nicht mit Lymphstauungen und Entzündungen im Zusammenhange stehen, sind meistens angeboren oder entwickeln sich wenigstens aus angeborenen Anlagen. Es gilt dies zunächst für die **Makroglossia** und **Makrocheilia lymphangiektatica**, eine Vergrösserung der Zunge und der Lippen, welche wesentlich durch eine Erweiterung der betreffenden Lymphgefässe bedingt ist. Ferner gehören hierher Lymphangiektasieen der Haut, die am häufigsten in der Inguinalgegend, am Scrotum, an den Schamlippen und am Thorax beobachtet werden. Sie bilden mitunter geschwulstartige circumscripte Anschwellungen, werden daher zu den Geschwülsten gezählt und als **Lymphangiome** bezeichnet (vergl. § 142). Eine scharfe Abgrenzung dessen, was in das Gebiet der Geschwülste gehört und was nicht, ist nicht möglich.

Ueber die Zerreissungen der Lymphgefässe und über die Lymphorrhagie ist in § 31 berichtet worden.

*Literatur über den Verschluss des Ductus thoracicus:* Heller, *D. Arch. f. klin. Med. X. Bd.* und Stilling, *Virch. Arch. 88. Bd.*; Enemann, *Beitr. z. path. Anat. d. Duct. thor. I.-D. Basel 1883.*

*Literatur über Ektasie der Lymphgefässe u. über Lymphorrhoe:* Georjevic, *Arch. f. klin. Chir. XII*; Petters und Klebs, *Vierteljahrsschr. f. pract. Heilk. Nr. 125 Prag*; Manson, *Med. Times and Gaz. II*; Désert, *Des dilatations lymphatiques, thèse de Paris no. 131. 1877*; Wegner, *Arch. f. klin. Chir. XX*; zur Nieden, *Ein Fall v. Lymphangiect. m. Lymphorrhagie. I.-D. Freiburg 1882.*

§ 273. Neben den Lymphangiomen werden als besondere Lymphgefässgeschwülste noch die **Endotheliome** oder **Endothelkrebse** aufgeführt. Sie sind namentlich als Geschwülste der serösen Häute der Körperhöhlen, der Pia, der Dura und der Haut beschrieben worden und sollen theils mehr flächenhaft ausgebreitete, theils mehr circumscripte Tumoren bilden. Nach den vorliegenden Mittheilungen gibt es in der That zu den Sarcomen zu zählende Geschwülste, bei welchen die Wucherung der Endothelien eine maassgebende Rolle spielt (vergl. § 151 Fig. 57) und zur Bildung von eigenartigen Zellnestern und Zellsträngen führt, welche in einem bindegewebigen Gerüst liegen und dadurch den Krebszellennestern sehr ähnlich sehen. Immerhin ist hervorzuheben, dass manche der von den Autoren beschriebenen Endothelkrebse ächte epitheliale Krebse waren, die sich innerhalb der Lymphbahnen verbreiteten. Dies gilt nicht nur von den als Endothelkrebse beschriebenen Geschwülsten der äusseren Haut, sondern auch der sog. serösen Häute (s. diese).

Abgesehen von den Endotheliomen können sich Endothelien der Lymphgefässe bei sämmtlichen Formen der Bindesubstanzgeschwülste betheiligen; sie erzeugen dabei indessen keine characteristischen Bildungen.

Auch bei dem Wachsthum und der Verbreitung der epithelialen Neubildungen sind die Lymphgefässe sehr oft betheiligt. Besonders häufig brechen Carcinome in die Lymphwege ein und bilden innerhalb derselben Stränge und Knoten von Krebsgewebe.

So können z. B. von einem Mammacarcinom aus nicht nur die unmittelbar benachbarten, sondern auch weiter entfernte, namentlich subpleurale und pleurale Lymphgefässe ergriffen werden, so dass sich in der Pleura dem Verlaufe der Lymphgefässe entsprechend ganze Züge und Reihen von Krebsknoten entwickeln. Die Rolle, welche dabei die Lymphgefässendothelien spielen, ist noch streitig. Manche Autoren halten dafür, dass sie Krebszellen liefern, doch sind Beweise für diese Anschauung nicht erbracht worden. Sicher ist nur, dass bei Einbruch von Krebsen die Endothelzellen wuchern, allein sie bilden wahrscheinlich keine Krebszellen, sondern nur Bindegewebe.

*Literatur über Endothelkrebs:* Köster, *Die Entwickelung der Carcinome;* Pagenstecher, *Virch. Arch. 45. Bd.;* Ebberth, *ib. 49. Bd.;* Arndt, *ib. 51. Bd.;* Perls, *ib. 56. Bd.;* Waldeyer, *ib. 55. Bd.;* Wagner, *Arch. d. Heilk. 1870 XI.*

# DRITTER ABSCHNITT.

# Pathologische Anatomie der Milz und der Lymphdrüsen.

## I. Pathologische Anatomie der Milz.

### 1. Einleitung.

§ 274. Die Milz ist ein Organ, dessen Functionen bei dem Stoffwechsel des Blutes eine eigenartige und wichtige Rolle spielen. Diese innige Beziehung zum Leben des Blutes findet auch in der anatomischen Structur der Milz und in ihren besonderen Beziehungen zum Circulationsapparate ihren Ausdruck. Das für die Milz characteristische Gewebe ist die Milzpulpa, und diese steht mit dem Blutgefässsystem in so inniger Beziehung, dass stets flüssige und feste Bestandtheile des circulirenden Blutes in ihren Maschenräumen zu finden sind.

Das **Pulpagewebe** (Fig. 146) besteht aus einem zellreichen Gewebe mit einem reticulär gebauten zarten Stroma, welches durch stärkere, theils von der Milzkapsel, theils von dem Hilus aus eintretende Bindegewebssepten gestützt wird, und mit feinen Arterien, sowie mit sehr weiten und sehr dünnwandigen Venen und Capillaren versehen ist. Ihr Blut beziehen sie aus Arterien, welche am Hilus von Bindegewebe begleitet in das Milzparenchym eintreten und in der Pulpa sich in feinste Aeste auflösen. Sehr wahrscheinlich sind die Wände der Venen und Capillaren nicht geschlossen, sondern durchbrochen, so dass das Blut zum Theil in das Maschenwerk der Pulpa eintritt. Und wenn auch die Wände vielleicht nicht grössere Lücken besitzen, wie Einige meinen, so ist jedenfalls der Austritt morphotischer Blutbestandtheile in die Pulpa durch eine von anderen Gefässen abweichende Durchlässigkeit der Gefässwände sehr leicht gemacht. Soweit sich dies an Schnittpräparaten erkennen lässt, wird die Wand der kleinen Venen ($a\ a_1$) und Capillaren *(c)* lediglich durch eine etwas dichtere Lage des Pulpareticulum sowie durch ein aus Spindelzellen *(b)* bestehendes Endothelhäutchen hergestellt, dessen Kerne stark in das Lumen der Gefässe prominiren. Da die Venen ein dichtes Geflecht bilden, so

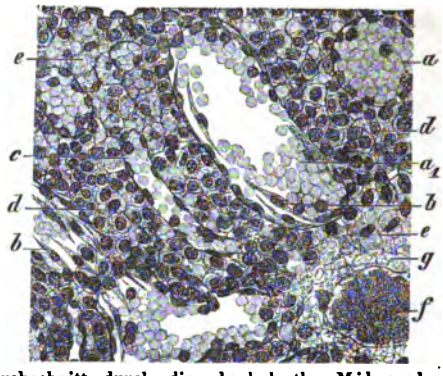


Fig. 146. Durchschnitt durch die dunkelrothe Milzpulpa eines an acuter Pyämie verstorbenen Kindes. *a* Querschnitt, $a_1$ Längsschnitt von Pulpavenen. *b* Venenendothel. *c* Capillaren. *d* Pulpastränge mit farblosen Zellen und rothen Blutkörperchen. *e* Zerfallene rothe Blutkörperchen und blutkörperchenhaltige Zellen. *f* Mikrokokkencolonieen in einer Vene. *g* Nekrotisches Gewebe. Mit Müller'scher Flüssigkeit und Alcohol gehärt., mit Gentianaviolett gef. Präp. Vergr. 200.

wird das zwischen ihnen gelegene Pulpagewebe mit den Capillaren *(c)* und kleinsten Arterien auf anastomosirende Stränge zusammengedrängt.

In den Maschenräumen des Reticulums liegen neben Zellen von lymphoidem Character und grösseren farblosen ein- und mehrkernigen rundlichen Zellen *(d)* freie farbige Blutkörperchen, ferner blutkörperchenhaltige Zellen *(e)*, Pigmentkörnchenzellen und freies gelbes oder rostfarbenes oder braunes Pigment, welches in Verbindung mit dem Blute die braunrothe Farbe der Milz bedingt. Wo Arterien verlaufen, geht das Reticulum continuirlich in das Gewebe der Adventitia über.

Neben der Pulpa enthält die Milz noch eine Gewebsformation aus lymphadenoidem Gewebe, nämlich die **Malpighi'schen Körperchen.** Sie bilden innerhalb des rothen Pulpagewebes weissliche Körner, liegen stets an Arterien und entstehen durch eine partielle Umwandlung der bindegewebigen Scheiden der Arterien in reticulirtes Bindegewebe. Sie sitzen den Arterien entweder seitlich auf oder umfassen dieselben und haben durchschnittlich einen Durchmesser von 0,2—0,8 Mm. Ihr Reticulum ist grobmaschiger als dasjenige der Pulpa und beherbergt fast nur farblose Rundzellen. Sie enthalten ferner nur enge Capillargefässe und kleine enge Venen, welche in die Pulpa eintreten.

Die **äussere Form** der Milz zeigt ziemlich erhebliche Variationen. Im Allgemeinen ist sie zungenförmig. Häufig ist sie auffallend lappig, oder besitzt wenigstens tiefe Einkerbungen. Nicht selten sind eine oder mehrere **Nebenmilzen** von Bohnen- bis Haselnussgrösse vorhanden. Auch Lageveränderungen der Milz sind häufig. Das Gewicht der normalen Milz eines Erwachsenen beträgt 130—250 Gramm.

Vollständiger **Mangel der Milz** ist sehr selten, kommt indessen auch bei Individuen vor, welche im Uebrigen wohlgebildet sind.

Ueber die **Functionen der Milz** vermögen wir zur Zeit noch wenig Sicheres zu sagen. Sehr wahrscheinlich gehen innerhalb der Milz rothe Blutkörperchen zu Grunde, d. h. es werden die alten untauglich gewordenen rothen Blutkörperchen in die Milzpulpa übergeführt (vergl. § 235) und erleiden dort weitere Veränderungen. Nach QUINCKE und KUNKEL wird ein Theil des Eisens, welches die rothen Blutkörperchen enthalten, nach Untergang derselben zur Bildung neuer rother Blutkörperchen verbraucht, ein anderer Theil kommt in der Leber zur Abscheidung. Ob in der Milz selbst rothe Blutkörperchen gebildet werden, wie man früher vielfach annahm, ist auch nach neuesten Untersuchungen noch fraglich. Die Autoren, welche sich in der letzten Zeit mit der Untersuchung der Blutbildung beschäftigten, sprechen sich zum Theil dagegen (NEUMANN) zum Theil dafür (TIZZONI) aus. BIZZOZERO verwirft im Allgemeinen eine Blutbildung in der Milz während des postembryonalen Lebens, hält indessen dafür, dass sie unter besonderen Umständen, d. h. bei Anämie eine solche Function ausübe. So viel ist wohl sicher, dass die rothen Blutkörperchen, die gewöhnlich in der Milzpulpa vorkommen, nicht neugebildete, sondern aus dem Blutgefässsystem ausgetretene sind, welche entweder zerstört werden oder verändert wieder in die Blutbahn eintreten. Falls die Milz dem Blute neue Zellen zuführt, sind es farblose Zellen, welche aus den lymphoiden Arterienscheiden stammen.

Für die Annahme, dass die altersschwach und untauglich gewordenen Blutkörperchen zum Theil in die Milz geschafft und dort ihrem gänzlichen Untergange zugeführt werden, spricht auch die Erfahrung der pathologischen Anatomie. Findet ein gesteigerter Zerfall der rothen Blutkörperchen in der Blutbahn statt (z. B. bei Malaria, vergl. § 231), so ist in der Milz auch die Zahl der Blutkörperchen und Pigment haltenden Zellen *(e)*, sowie die Masse des freien Pigmentes vermehrt. Es kann sogar zu intensiv **rostfarbener** oder auch zu **schieferiger Pigmentirung der Milz** kommen. In Folge des gesteigerten Zerfalls wird das freiwerdende Material nicht mehr alles zum Aufbau neuer Blutkörperchen verbraucht und auch nicht in hinlänglicher Weise durch die Leber abgeschieden, so dass das Pigment in der Milz sich anhäuft.

Auch Fremdkörper, die im Blute circuliren, wie z. B. Mikroorganismen (Fig. 146 *f*), lagern sich mit Vorliebe in der Milz ab. Offenbar ist sowohl die Stromverlangsamung in den weiten Milzcapillaren und Venen, als auch die Durchlässigkeit der Gefässwände einer solchen Ablagerung sehr förderlich.

Untersuchungen über die Function der Milz haben in der letzten Zeit namentlich NEUMANN (*Arch. der Heilk. XV, Berliner klin. Wochenschr. 1880 Nr. 20* u. *Zeitschr. f. klin. Med. III*), FOA

u. Salvioli (*Arch. p. l. scienze med. IV*), Bizzozero (*ibid. I* und *Archives ital. de biologie I*), Tizzoni (*Atti della R. Academ. dei Lincei Serie 3 vol. X* u. *Arch. ital. de biol. I u. III*), Griffini (*ib. III*), Mieschер-Rüsch (*du Bois-Reymont's Arch. 1882*) u. Korn (*Virch. Arch. 86. Bd.*) angestellt. Neumann spricht sich entschieden dahin aus, dass die Milz im extrauterinen Leben sich an der Blutbildung nicht betheilige. Bizzozero, Foa u. Salvioli dagegen nehmen an, dass nach starken Blutverlusten die Milz eine Blut bildende Function ausübe. Auch Tizzoni hält dafür, dass in der Milz nicht nur Blut zerstört, sondern auch neugebildet werde. Er stützt sich dabei namentlich auf die Ergebnisse von Milzexstirpationen beim Hunde. Kurz nach der Operation steigt der Hämoglobingehalt des Blutes. Ungefähr in 2 Tagen geht er auf die Norm zurück, um dann mehr oder weniger tief unter die Norm zu sinken. Nach einer gewissen Zeit steigt er wieder. Letzteres rührt davon her, dass im Knochenmark nicht nur eine Verstärkung der Blutzerstörung, sondern auch eine Steigerung der Blutneubildung stattfindet. Nach Tizzoni findet nach Exstirpation der Milz mitunter eine Reproduction von Milzgewebe statt und zwar in Form von zahlreichen (60—80) Knötchen, die hauptsächlich auf dem Netz, in geringerer Zahl auch an anderen Stellen des Peritoneums sich entwickeln. Im ausgebildeten Zustande bestehen diese zelligen Knötchen aus Malpighischen Körperchen, Pulpagewebe und einer Kapsel und können untereinander zu grösseren Knötchen verschmelzen. Sie enthalten junge kernhaltige rothe Blutkörperchen. Neubildung von Milzsubstanz in Nebenmilzen findet auch statt, wenn die Hauptmilz durch krankhafte Processe degenerirt.

## 2. Störungen der Circulation und Entzündungen.

§ 275. Die Milz zeigt schon unter physiologischen Verhältnissen einen sehr verschiedenen Blutgehalt. Während der Verdauung ist sie der Sitz einer congestiven Hyperämie, die vorübergeht, indem durch Contraction der zuführenden Arterien der Blutzufluss verringert wird, und die elastischen Fasern der Trabekel, möglicher Weise auch glatte Muskelfasern durch ihren Zug und die dadurch bewirkte Compression die Pulpa von ihrer Blutmasse theilweise entlasten.

Wie unter physiologischen, so kommt es auch unter pathologischen Bedingungen zu **congestiver Hyperämie**, welche die physiologische sowohl an Intensität, als an Dauer übertrifft. Bei allen infectiösen Allgemeinerkrankungen, bei Typhus, acuten Exanthemen, Syphilis, Pyämie tritt im Beginn der Krankheit auch eine Hyperämie der Milz ein. Sie bewirkt, dass die Milz anschwillt und zwar nicht nur in dem Maasse, wie dies bei Hyperämie anderer Organe vorkommt, sondern weit erheblicher, indem nicht nur die Capillaren und Venen eine beträchtliche Erweiterung ihres Lumens erfahren, sondern auch das Pulpagewebe, das ja in offener Verbin-

dung mit der Blutbahn steht, mehr Blutelemente als normal in sich aufnimmt. Sie ist danach mehr oder weniger, oft sehr bedeutend vergrössert und die Kapsel gespannt. Die Pulpa ist intensiv roth gefärbt, dabei weich, so dass sich von der Schnittfläche ziemlich leicht Pulpagewebe mit dem Messer abstreichen lässt. Die Malpighi'schen Körperchen sind bald deutlich als weisse Knötchen zu sehen, bald schwer oder auch gar nicht zu erkennen.

Die congestive Hyperämie kann ein rasch vorübergehender Zustand sein, nicht selten indessen hält sie längere Zeit an, und es kommt zu weiteren Veränderungen. Dies gilt namentlich für jene Milzschwellungen, welche bei acuten Infectionskrankheiten, insbesondere bei Typhus abdominalis, Pyämie, Typhus recurrens, Wechselfieber, acuter Nephritis, Scharlach etc. auftreten. Hat die Schwellung eine Zeit lang angehalten, so ist die Pulpa oft nicht mehr dunkelroth, sondern mehr grauroth oder blass grauröthlich und zugleich äusserst weich, mitunter, namentlich wenn die Leiche nicht mehr ganz frisch ist, fast zerfliessend. Meist hat mit dem Abblassen der Farbe die Schwellung noch zugenommen, sodass das Volumen der Milz das Doppelte bis das Vierfache der Norm beträgt. Unter Umständen kann es sogar zur Berstung der Kapsel und damit auch zu einer Zerreissung des Gewebes kommen.

Bei einem solchen Zustande der Milz kann man nicht mehr daran denken, lediglich von einer Hyperämie zu sprechen. Das Mikroskop zeigt auch, dass nicht wie bei der Hyperämie die Gefässe und Pulpastränge mit rothen Blutkörperchen stark gefüllt sind, sondern es enthalten sowohl die Gefässe als auch die Pulpastränge abnorm reichliche Mengen farbloser Zellen. Diese sind es auch, welche dem Gewebe die graue Farbe verleihen. Woher alle diese farblosen Elemente stammen, ist mit Sicherheit nicht zu sagen, doch dürfte wohl die Mehrzahl derselben der Milz auf dem Blutwege zugeführt worden sein. Möglicherweise findet auch innerhalb der Milzfollikel eine stärkere Production lymphatischer Elemente statt, doch ist dagegen zu bemerken, dass die Follikel meist nicht oder nur unerheblich geschwellt sind.

Diese Schwellung der Milz ist als eine Entzündung derselben, als eine **Splenitis** anzusehen. Dafür spricht schon, dass man nicht selten auch an der Oberfläche der Milz, an der Kapsel entzündliche Veränderungen wahrnimmt, welche sich durch eine Trübung der Kapsel und durch Fibrinauflagerungen zu erkennen geben. Eine strenge Scheidung, was in das Gebiet einfacher Hyperämie und was in dasjenige der Entzündung gehört, ist indessen bei der Milz noch weniger möglich als bei anderen Organen, da hier schon normaler Weise verschiedene Blutbestandtheile aus den Gefässen auftreten.

Die farblosen Zellen, welche in einer geschwellten grauen Pulpa liegen, sind theils lymphatischen Elementen durchaus gleich, zum Theil sind sie grösser und haben einen hellen bläschenförmigen Kern. Eine ziemlich grosse Zahl derselben enthält Blutkörperchen

oder Bruchstücke von solchen in ihrem Innern, ein Zeichen, dass der Untergang rother Blutkörperchen gegen die Norm erheblich erhöht ist.

*Literatur:* Birch-Hirschfeld, *Arch. d. Heilk. XIII 1872;* Friedreich, *Samml. klin. Vorträge v. Volkmann N. 75;* Socoloff, *Virch. Arch. 66. Bd.;* Fischl, *Prager med. Wochenschr. 1879;* Klein, *Trans. of th. Path. Soc. XXVIII.*

§ 276. Der weitere **Verlauf** und die **Folgen der congestiven Hyperämieen** und **Entzündungen** können sich verschieden gestalten.

Mit dem Ablauf der Krankheit pflegt meist auch die infiltrative Schwellung der Pulpa zurückzugehen. Rothe und farblose Blutkörperchen, die in der Pulpa in abnormer Zahl staken, werden wieder abgeführt und die Milz dadurch ad integrum restituirt. In der Zeit der Abschwellung begegnet man neben blutkörperchenhaltigen Zellen, auch mit Fetttröpfchen erfüllten, sowie nekrotischen und in Zerfall begriffenen Zellen.

In anderen Fällen kommt es zu dauernden Veränderungen und zwar zu **Hyperplasie** der Pulpa, der Trabekel, der Gefässwände und der Kapsel, sowie zu bleibenden **Pigmentirungen.** Solche Veränderungen treten namentlich dann ein, wenn Hyperämieen sich häufig wiederholen (Malaria), oder wenn die Entzündung einen productiven Charakter trägt. An der Kapsel bilden sich alsdann diffuse oder circumscripte Verdickungen, letztere nicht selten in Form zahlreicher flacher, linsenförmiger Knötchen, oder grösserer, derber, knorpelharter Plaques. Mitunter wird die ganze Kapsel in eine dicke schwielige Bindegewebsmasse umgewandelt.

Häufig bilden sich in Folge von Entzündung **Verwachsungen der Milz** mit der Umgebung (Perisplenitis) durch Adhäsionsmembranen, namentlich mit dem Zwerchfell, der Flexura lienalis intestini crassi und dem Fundus ventriculi, so dass bei der anatomischen Untersuchung die Milz sich oft nur mit Mühe herauspräpariren lässt. Man darf indessen nicht jede Verwachsung der Milz auf eine primäre Milzaffection zurückführen. Es können auch Entzündungsprocesse in der Umgebung der Milz secundär auf die Milzkapsel übergreifen. Die Milz selbst kann dabei verschieden aussehen. Zuweilen ist sie klein und an der Oberfläche granulirt, in anderen Fällen erheblich vergrössert. Die Verschiedenheit in der Grösse beruht wesentlich in dem Verhalten der Pulpa, die im ersteren Falle spärlich, in letzterem reichlich vorhanden ist; immerhin kann auch eine Hyperplasie des Trabekelsystems zur Vergrösserung der Milz beitragen.

Die Pulpa ist sehr verschieden gefärbt. Enthält sie kein oder wenig Pigment, so ist sie hellroth; bei Anwesenheit von Pigment ist sie braun oder schwarzbraun oder schieferig. Die Consistenz derselben ist fest, so dass von der Schnittfläche nur wenig Pulpa-

bestandtheile durch Abschaben zu erhalten sind. Bei pigmentirten Milzen enthalten die farblosen Elemente der Pulpa grossentheils Pigment in Form von gelben, braunen und schwarzen Körnern. Daneben findet sich auch freies Pigment. Auch die Endothelzellen der Venen enthalten feine Pigmentkörner, ferner auch einzelne Zellen der Malpighi'schen Körperchen.

Das Trabekelsystem ist mehr oder weniger verdickt; ist die Verdickung bedeutend, so kann man sie schon makroskopisch erkennen. Das Reticulum der Milzpulpa ist nur bei sehr festen und harten Milzen nachweisbar verdickt, kann indessen in streifiges Bindegewebe mit mehr oder weniger Zellen umgewandelt werden. Die Wände der Arterien und Venen erscheinen ebenfalls verdickt und mit Pigment infiltrirt, welches entweder frei im Gewebe liegt, oder in Zellen eingeschlossen ist.

Solche Veränderungen kommen namentlich bei Individuen vor, die an Sumpffieber gelitten haben, doch können sich auch nach anderen Affectionen, z. B. nach Typhus, ähnliche Zustände ausbilden. Die Pigmentirung ist die Folge erhöhten Zerfalls von Blut in der Blutbahn oder in der Milz.

Nimmt die Entzündung, was im Ganzen selten ist, ihren Ausgang in **Eiterung**, so häufen sich die ungefärbten Rundzellen in der Pulpa und den Lymphfollikeln in grosser Menge an, so dass beide mehr und mehr ein gelblichweisses Aussehen erhalten. Es können ferner gleichzeitig mit der Vereiterung oder auch vor derselben einzelne circumscripte Partieen des Milzgewebes der **Nekrose** verfallen. Es geschieht namentlich bei verschiedenen bacteritischen Infectionen und hängt entweder von der nekrotisirenden Einwirkung der Bacterienansiedelungen (Fig. 146) oder von Circulationsstörungen ab. In seltenen Fällen kommt es zu einer diffusen Vereiterung der Milz, wobei sich die ganze Milz in eine graue oder grauröthliche breiige Masse umwandelt. Häufiger als die totale Zerstörung der Milz ist die Bildung von circumscripten Eiterherden, wobei sich durch Verflüssigung des Gewebes **Abscesse** bilden. Nekrosen sowohl als Abscesse kommen namentlich bei pyämischer Infection, ferner bei Typhus recurrens (Ponfick) und Abdominaltyphus vor, also bei Processen, die ihre Genese dem Eindringen von Spaltpilzen in die Blutbahn verdanken.

Das Gewebe in der Umgebung der Abscesse ist meist verfärbt und in eitriger Infiltration begriffen, seltener ist der Eiterherd bereits durch eine Granulationsmembran gegen die Umgebung abgeschlossen.

Häufig bricht der Abscess durch die Kapsel durch. Gelangt der Eiter in die Bauchhöhle, so tritt tödtliche Peritonitis ein. Hat zuvor eine Verlöthung mit dem Magen oder dem Zwerchfell oder dem Dickdarm stattgefunden, so kann ein Durchbruch in die Brusthöhle oder in den Magen oder den Dickdarm eintreten.

*Literatur*: Billroth, *Virch. Arch. 23. Bd.*; Wilks, *Trans. of*

*the Path. Soc. XV 1864;* Besnier, *Art. Rate im Dictionnaire encyclopédique des sciences médicales;* Ponfick, *Virch. Arch. 60. Bd.;* Moeller, *v. Ziemssen's Handb. d. spec. Path. VIII;* Weigert, *Beitr. z. Lehre v. d. Pocken II 1875 (Nekrotische Herde);* Lancereaux, *Gaz. méd. de Paris 1863 (Gangraen).*

§ 277. **Stauungshyperämie der Milz** und ihre Folgen stellen sich bei allen jenen Circulationsstörungen ein, welche die Entleerung der Milzvene behindern. Es sind dies Leberleiden einerseits, Herz- und Lungenaffectionen andererseits. Unter ersteren spielt die Cirrhose der Leber die Hauptrolle, indem bei derselben oft ein grosser Theil der Pfortaderäste verödet.

Hat im venösen Gebiet der Milz längere Zeit eine Stauung bestanden, so ist die Milz entweder normal gross oder mehr oder weniger vergrössert, selten verkleinert. Meist ist sie zugleich der Fläche nach gekrümmt, die Ränder sind abgerundet. Die Consistenz der Milz ist immer vermehrt, oft ist sie geradezu hart, indurirt. Diese Härte wird durch Derbheit der bald hell-, bald dunkelrothen Pulpa bedingt. Die Trabekeln treten meist stark hervor, und die Kapsel ist häufig verdickt. Die Hauptveränderung in einer dergestalt indurirten Milz besteht in einer Zunahme des Bindegewebes, welche sowohl das Trabekelsystem, als auch die Blutgefässwände und ihre Umgebung betrifft. Mitunter lässt sich auch eine partielle Verdickung des Reticulums der Pulpastränge nachweisen.

**Anämie der Milz,** die man namentlich nach starken Blutverlusten trifft, gibt sich durch eine blasse Farbe der Pulpa zu erkennen.

**Embolische Infarcte der Milz** sind hauptsächlich Folgezustände der Losreissung von endocarditischen Efflorescenzen, oder von Herz- oder Aortenthromben und sind entweder von Anfang an blass, anämisch oder aber dunkelroth hämorrhagisch. Kleine Infarcte sind etwa kirschengross, grosse Infarcte können einen ganzen Abschnitt, ja die Hälfte der Milz und mehr einnehmen. Die hämorrhagischen Infarcte bilden in den ersten Stunden ihres Bestehens dunkelblaurothe über das Niveau der Oberfläche vorragende kegelförmige Herde, deren Basis nach aussen gerichtet ist; später stellt sich eine Entfärbung ein.

Infarcte, wie man sie am häufigsten an menschlichen Leichen zu sehen Gelegenheit hat, sind entweder einfarbig oder bestehen aus einem helleren Centrum und einer dunkleren Mantelzone. Ersteres ist braunroth oder orangegelb oder opak graugelb oder grauweiss; der Mantel, falls ein solcher vorhanden, dunkelroth.

In rothen Infarcten sind Venen und Capillaren sowie die Milzpulpa mit Blut dicht erfüllt. Die Follikel sind meist nur an ihrer Peripherie hämorrhagisch infiltrirt, ihr Centrum pflegt frei zu bleiben. An entfärbten Infarcten sind die rothen Blutkörperchen theils in körnige Massen zerfallen, theils difformirt, blass, entfärbt. Die

Kerne der Netzbalken sind nicht mehr sichtbar, die Balken selbst mit Fetttröpfchen besetzt und gequollen. Auch die Lymphkörperchen sind grossentheils nekrotisch und in körnigem oder fettigem Zerfall begriffen, von wenigen ist der Kern noch sichtbar. In einem späteren Stadium sind Reticulum und Zellen in eine körnige Masse zerfallen, d. h. es ist das gesammte Gewebe durch Nekrose zu Grunde gegangen. Nur im Mantelheile erhält sich das Gewebe und es lassen sich danach auch die Kerne der Zellen und der Netzbalken noch mit Färbemitteln tingiren.

An die Nekrose schliesst sich eine productive Entzündung der Umgebung an, während gleichzeitig die nekrotischen Massen resorbirt werden. Nach einer gewissen Zeit hat sich an Stelle des Infarktes eine tief eingezogene strahlige **Bindegewebsnarbe** gebildet. Sie ist häufig pigmentirt und enthält dann zuweilen helle, weisse Flecken. Grössere Infarcte werden mitunter nicht ganz resorbirt, so dass die Narbe einen nekrotischen käsigen Herd einschliesst.

Gelangen in den embolischen Herd zu irgend einer Zeit bacteritische Fäulnissgifte, so treten statt der oben beschriebenen Veränderungen eitrige Entzündung oder Verjauchung ein.

*Literatur über Milzinfarcte:* Billroth, *Virch. Arch. 23. Bd.;* Guillebeau, *Die Histologie der hämorrhagischen Infarcte, Bern 1880;* Weigert, *Virch. Arch. 79. Bd.;* Litten, *Zeitschr. f. klin. Med. I.*

### 3. Atrophie, Degenerationen, Wunden und Rupturen der Milz.

§ 278. Einfache **Atrophie der Milz** findet sich namentlich bei Greisen und marantischen Individuen. Die Milz ist dabei klein, die Kapsel runzelig zuweilen etwas verdickt. Die Pulpa erscheint schlaff, blass und zäh, ihre Zellen sind vermindert, die Gefässe sind blutarm, und es tritt die Substanz der Trabekeln relativ stark hervor.

Unter den degenerativen Processen ist nur die **Amyloidentartung** von Belang. Sie tritt in zwei Formen auf, als Sagomilz und als Speckmilz.

Bei der **Sagomilz** sind die Malpighi'schen Körperchen der Sitz der Affection. Die Milz ist meist etwas vergrössert und besitzt eine bedeutendere Festigkeit als gewöhnlich. In der braunrothen oder graurothen Pulpa liegen statt der normalen weisslichen Follikel hellbräunliche, hyaline, durchscheinende Körner, die gekochten Sagokörnern ähnlich sehen und an Grösse die normalen Follikel übertreffen. Giesst man eine dünne Jodlösung über die abgewaschene Schnittfläche, so färben sich die Körner intensiv dunkel braunroth.

Die **Speckmilz** ist gegen die Norm meist erheblich vergrössert, fest, resistent anzufühlen. Auf dem Durchschnitt zeigt ein grösserer oder geringerer Theil der Pulpa eine hyaline, speckige, durchscheinende Beschaffenheit. Mitunter ist der grössere Theil des Milzge-

webes in dieser Weise umgewandelt, so dass das normale Pulpagewebe nur noch kleine Inseln bildet.

Die Amyloidentartung betrifft wesentlich die Gerüstbälkchen und die Gefässwände. Die lymphatischen Elemente der Follikel und die Zellen der Pulpa erkranken erst secundär. Gerüstbälkchen, die amyloid entarten, quellen mächtig auf und werden varicös. Die zwischen ihnen in den Maschenräumen gelegenen Zellen gehen durch Atrophie zu Grunde. Möglicherweise bildet sich in einem Theil derselben auch Amyloidsubstanz. Die Arterien sind bald frei von Amyloid, bald ebenfalls entartet. Bei Amyloidentartung der Pulpa sind auch die Wände der weiten Capillaren und Venen verdickt und amyloid degenerirt.

**Rupturen** der Milz können bei starker Schwellung spontan eintreten. Häufiger sind traumatische Rupturen, welche entweder eine gesunde oder eine zuvor veränderte Milz betreffen. Grössere Einrisse haben massige Hämorrhagieen zur Folge. Steht die Blutung durch Bildung eines Thrombus an der Rissstelle, so heilt die Wunde wie in anderen Organen. Das in der Rissstelle gelegene Blut wird resorbirt, es bildet sich an seiner Stelle eine Narbe. Dasselbe gilt auch für andere Wunden der Milz.

*Literatur über amyloide Degeneration:* Virchow, *Sein Archiv 8. Bd.*; Kyber, *Virch. Arch. 81. Bd.*; Ebberth, *Virch. Arch. 80. Bd.*

### 4. Infectiöse Granulationsgeschwülste.

§ 279. **Tuberkeleruptionen** sind in der Milz sehr häufig. Bei allgemeiner Miliartuberculose enthält meistens auch die Milz Miliartuberkel und zwar sowohl im Parenchym als in der Kapsel. Treten Tuberkel im Verlauf chronischer Tuberculose in der Milz auf, so bilden sie käsige Knoten verschiedener Grösse, deren Centrum meist erweicht. Die Tuberkel haben ihren Sitz in den Malpighischen Körperchen, ferner in den Arterienscheiden ausserhalb der letzteren, und in der Pulpa. Je nach dem Alter sind die Tuberkel theils kleinzellig, theils grosszellig und im Centrum verkäst.

**Gummiknoten** entwickeln sich in der Milz nicht häufig, kommen aber sowohl bei acquirirter als bei hereditärer Syphilis vor. Sie treten einzeln oder in grösserer Zahl auf und bilden grau durchscheinende, in älteren Stadien opak gelbweisse Knoten mit grau durchscheinendem Hofe. Letzterer besteht aus zellreichem Gewebe, das sich mit Farbstoffen sehr intensiv färbt und sich allmählich in Pulpagewebe verliert.

In Folge von Syphilis kann sich auch eine hyperplastische Milzvergrösserung entwickeln. Sie kommt namentlich bei hereditärer Syphilis vor. Während die Milz des Neugeborenen im Mittel 9 Gramm oder 0,3 Proc. des Körpergewichtes beträgt, erreicht das mittlere Gewicht der Milz bei syphilitischen Neugeborenen nach Birch-Hirschfeld 14 Gramm oder 0,7 Proc. des Körpergewichtes.

Ihr Stroma ist vermehrt, die Arterienscheiden sind diffus infiltrirt. Birch-Hirschfeld fand in den Pulpazellen häufig Fettkügelchen und Pigmentkörner.

Infection der Milz mit Actinomyces führt zu eitriger Entzündung.

*Literatur über Syphilis der Milz*: Bärensprung, *Die hereditäre Syphilis*; Wagner, *Arch. d. Heilk. IV*; Mosler, *Berlin. klin. Wochenschr. 1864*; Gerhardt, *Lehrb. d. Kinderkrankheiten*; Birch-Hirschfeld, *Arch. der Heilk. 1875 und Gerhardt's Handb. der Kinderkrankheiten IV. Bd.*; Weil, *D. Arch. f. klin. Med. XIII.*

## 5. Hyperplasie und Geschwülste der Milz. Parasiten der Milz.

§ 280. In § 276 ist bereits mehrfach von jenen Vergrösserungen der Milz die Rede gewesen, welche sich im Anschluss an acute Milzschwellungen bei infectiösen Krankheiten entwickeln und welche auf eine Zunahme theils der Pulpazellen, theils des bindegewebigen Stützwerkes zurückzuführen waren. Hiervon verschieden, möglicher Weise indessen auch zu den infectiösen Entzündungen gehörend, gibt es noch eine hochwichtige Form der **Milz-Hyperplasie**, deren Aetiologie noch dunkel ist, welche aber ein grosses Interesse beansprucht, indem sie ein schweres Leiden bildet.

Die in Frage stehende Hyperplasie tritt meist gleichmässig über die Milz verbreitet, selten in Knotenform auf. Soweit bekannt, nimmt zu Beginn der Affection meist das ganze Parenchym der Milz an Masse zu; es handelt sich also um eine Hyperplasie sämmtlicher Bestandtheile. Das Parenchym ist dabei lebhaft roth gefärbt und weich, und die Follikel treten nirgends in abnormer Weise hervor. Weit seltener ist die Vergrösserung von vornherein hauptsächlich durch eine Hypertrophie der Malpighischen Körperchen bedingt, welche dabei zu grauweissen Knötchen und gelappten weissen Herden und Strängen heranwachsen.

Mit der weiteren Zunahme des Milzparenchyms gewinnt allmählich das ursprünglich weiche Gewebe eine derbere Beschaffenheit und gleichzeitig wird es etwas blasser. Auch in diesem Stadium noch können die Follikel nur unerheblich vergrössert sein, in anderen Fällen bilden sie indessen bereits weisse Knoten und Stränge von beträchtlicher Grösse. Die Milzkapsel ist meist ziemlich bedeutend verdickt, von kleineren und grösseren bindegewebigen, derben Plaques durchsetzt; nicht selten bilden sich auch Verwachsungen der Milz mit der Umgebung. Die Vergrösserung, welche eine Milz durch diese Hyperplasie erfährt, kann sehr bedeutend sein, so dass ihr Gewicht auf 1 bis 2 bis 3 Kilogramm ansteigt.

In den ersten Stadien des Processes ist die hyperplastische Schwellung der Pulpa und der Follikel, abgesehen von der Blutfülle wesentlich durch eine Zunahme der Zellen bedingt. Später nimmt auch das Bindegewebe zu und verursacht die grössere Derb-

heit. Entwickeln sich die Follikel zu umfangreichen Knoten, so wird die Milzpulpa mehr oder weniger verdrängt und wird in Folge dessen nicht selten atrophisch, wobei fettig degenerirte Zellen sowie Pigmentkörner theils frei, theils in Zellen eingeschlossen auftreten. Die Milz erhält dadurch auf dem Durchschnitt ein exquisit fleckiges marmorirtes Aussehen, indem die braun und gelb pigmentirte atrophische Pulpa mit den grauweissen oder gelblichweissen Lymphknoten abwechselt. In Folge von Circulationsstörungen, welche sich in der veränderten Milz einstellen, bilden sich in späteren Stadien nicht selten auch blutige Infarkte, welche je nach dem Stadium, in dem sie sich befinden, rothe, braune oder gelbe Herde darstellen.

In diesen alten hyperplastischen Milztumoren haben die vergrösserten Follikel ihre ursprüngliche Structur grossentheils eingebüsst und bilden ein zellig fibröses Gewebe, das einen reticulirten Bau nicht mehr erkennen lässt. Auch die Pulpa kann z. Th. mehr fibrös werden und ihr characteristisches Gefüge mehr oder weniger verlieren.

Die beschriebene Veränderung der Milz tritt entweder primär auf oder entwickelt sich erst, nachdem ähnliche Wucherungsprocesse in den Lymphdrüsen und dem Knochenmark bestanden haben. Im ersten Falle gesellen sich häufig ähnliche Lymphdrüsenerkrankungen zu der primären Milzaffection hinzu. Endlich können auch in anderen Organen, welche normaler Weise kein lymphadenoides Gewebe enthalten, Tumoren aus solchem entstehen.

Sowohl die Milzhyperplasie als die Lymphdrüsenhyperplasie verbinden sich häufig mit Leukämie (§ 229) und werden dann auch als leukämische bezeichnet. Fehlt Leukämie, und ist gleichzeitig Anämie vorhanden, so bezeichnet man die Affection als Pseudoleukämie oder als Hodgkin'sche Krankheit oder als lienale (und lymphatische) Anämie (vergl. Geschwülste der Lymphdrüsen).

Ueber die Ursachen der leukämischen und pseudoleukämischen Milzhyperplasieen wissen wir nichts. Vielleicht handelt es sich um eine Infectionskrankheit und ist danach die Milzerkrankung als eine chronische Entzündung anzusehen. In einzelnen Fällen gingen ihrer Entwickelung Traumen sowie Infectionen voran; häufiger fehlt indessen ein derartiger Vorläufer. Ebensowenig sind wir in der Lage uns sicher darüber auszusprechen, ob die beiden Formen identisch sind oder nicht. Für ersteres spricht, dass sie anatomisch nicht von einander differiren und dass sie ineinander übergehen können. Die Krankheit kommt in jedem Alter vor.

Beginnt der Process in den Lymphdrüsen als sogen. Adenie, und greift er von da secundär auf die Milz über, so gehen zunächst die Lymphfollikel eine hyperplastische Wucherung ein.

*Literatur:* Virchow, *Virch. Arch. 5. Bd.* und *Gesammelte Abhandlungen 1856;* Mosler, *Pathologie und Therapie der Leukämie, Berlin 1872;* Ponfick, *Virch. Arch. 56. und 58. Bd.;* Birch-Hirsch-

FELD, *Handbuch der Kinderkrankheiten v. Gerhardt, III. Bd.*; COHNHEIM, *Virch. Arch. 33. Bd.*; TROUSSEAU, *De l'adénie, Clinique méd. III.*; EBERTH, *Virch. Arch. 51. Bd.*; LANGHANS, *Virch. Arch. 54. Bd.*; GREENFIELD, *Trans. of the Path. Soc. of London XXIX 1878*; GOWERS, *ib.*

§ 281. Sieht man von den eben besprochenen hyperplastischen Wucherungen des Milzparenchyms, die in manchen Beziehungen, z. B. in Rücksicht auf die Bildung von Metastasen an Geschwülste (Lymphosarcome) erinnern, ab, so sind **primäre Geschwulstbildungen** in der Milz sehr selten. Beobachtet sind Fibrome, Sarcome und Angiome. In einem von LANGHANS mitgetheilten Falle von einem pulsirenden, cavernösen Angiom der Milz fanden sich Metastasen in der Leber. Das Angiom selbst nahm neun Zehntel der erheblich vergrösserten Milz ein. Dermoide sind ebenfalls sehr selten.

Häufiger als primäre kommen in der Milz metastatische Geschwülste vor, namentlich Carcinome und Lymphosarcome. Sie bilden beide meist rundliche Knoten.

Von den **thierischen Parasiten** kommt am häufigsten das Pentastomum vor. Es bildet erbsengrosse Knoten, die meist verkalkt sind. Auch Echinococcen und Cysticerken finden sich gelegentlich in der Milz.

*Literatur über Geschwülste der Milz:* ROKITANSKY, *Lehrb. III*; EISELT, *Prag. Vierteljahrsschr. 76. Bd. 1862*; SCHEFFER, *Jahrb. f. Kinderheilk. N. F. XV 1880*; LANGHANS, *Virch. Arch. 75. Bd.*; WEICHSELBAUM, *ib. 85. Bd.*

## II. Pathologische Anatomie der Lymphdrüsen.

### 1. Einleitung.

§ 282. Wie die Milz zu dem Blutgefässsystem, so stehen die Lymphdrüsen zu dem Lymphgefässsystem in einer besonderen Beziehung. Man kann dieselben als Haufen lymphadenoiden, d. h. Lymphkörperchen haltigen reticulirten Bindegewebes auffassen, die sich da und dort um die Lymphbahnen herumlagern. Ihre Bedeutung für die Lymphe besteht, abgesehen von Leistungen chemischer Art, darin, dass sie derselben lymphatische Elemente, die in ihren Gewebsmaschen producirt werden, zuführen.

Die Lymphe, welche die Lymphdrüsen durchströmt, hat eine dreifache Quelle. Die Hauptquelle ist Transsudat aus dem Blute. Tritt dieser Flüssigkeitsstrom durch die Gewebe, so wird ein Theil der aus dem Blute ausgetretenen Substanzen zurückgehalten und dafür der Lymphe Producte des Stoffwechsels beigegeben. Endlich mischen sich an manchen Stellen des Körpers, namentlich wo re-

sorbirende Schleimhautflächen sich vorfinden, der Lymphe auch Substanzen bei, die aus der Aussenwelt in den Organismus gelangt sind.

Aus denselben Quellen, aus denen die Lymphe stammt, empfangen die Lymphdrüsen auch am häufigsten schädliche Substanzen, welche in ihr Inneres aufgenommen leichtere oder schwerere Störungen der Function, sowie anatomische Veränderungen hervorrufen. Es erkranken danach die Lymphdrüsen secundär nach Erkrankung derjenigen Organe, aus welchen sie ihre Lymphe empfangen.

Immerhin fehlt es nicht an selbständig für sich auftretenden Drüsenerkrankungen, die theils den regressiven, theils den progressiven Ernährungsstörungen zugehören.

## 2. Einfache und degenerative Atrophieen. Infiltrationszustände.

§ 283. **Einfache Atrophie der Lymphdrüsen.** Schon unter normalen Verhältnissen findet im höheren Alter eine Abnahme des lymphatischen Gewebes statt, in Folge deren die Lymphdrüsen und die Lymphfollikel der Schleimhäute kleiner werden. Tritt dieser Schwund schon frühzeitig, oder bei älteren Individuen in ungewohntem Grade auf, so wird er als pathologisch angesehen.

In erster Linie nehmen dabei die lymphatischen Elemente ab, namentlich in der Marksubstanz. Mitunter verschwinden sie vollkommen und das restirende Bindegewebe wandelt sich vom Hilus der Lymphdrüse aus in Fettgewebe um.

Atrophische Lymphdrüsen sehen, falls sie nicht pigmentirt sind, hellgrau aus und sind meist derber als normale; ihre Umwandlung in Fettgewebe ist an der characteristischen Beschaffenheit des Fettgewebes leicht zu erkennen.

Hochgradige Atrophie kommt am häufigsten an den Mesenterialdrüsen vor.

**Amyloidentartung** der Lymphdrüsen kommt meist neben Amyloidentartung anderer Organe, seltener ohne eine solche vor. Im letzteren Falle sind meist chronische Eiterungen innerhalb des Gebietes, aus welchem die erkrankten Lymphdrüsen ihre Lymphe beziehen, die Ursache der Entartung. Höhere Grade der Erkrankung lassen sich an der mattgrauweissen Farbe und der festen Beschaffenheit der Lymphdrüsen zuweilen ohne weitere Hülfsmittel erkennen; meist jedoch ist es nöthig, zur Sicherung der Diagnose die Jod- oder die Methylviolettreaction vorzunehmen, oder die Lymphdrüsen mikroskopisch zu untersuchen. Sind dieselben amyloid, so liegen innerhalb des Lymphdrüsengewebes mit Jod sich braunfärbende Schollen oder es zeigen sich braune Flecken in den Gefässwänden. Zuweilen sind hauptsächlich die Lymphsinus afficirt, in anderen Fällen dagegen und zwar häufiger die Follikel und die Follicularstränge.

Die Degeneration beginnt (Eberth) mit einer hyalinen Verdickung der Balken des Reticulum (Fig. 147*a*). Weiterhin werden die verdickten Balken varicös (*b*) und bilden schliesslich aneinandergereihte Schollen. Die Kerne des anastomosirenden Zellennetzes (*c*) erhalten sich bei diesem Umwandlungsprocesse auffallend lange. Schliesslich werden sie indessen sehr blass (*d*), färben sich mit Methylviolett nicht mehr blau, degeneriren und zerfallen. Die Lymphkörperchen selbst nehmen in dem Maasse, wie sich das Reticulum verdickt, an Zahl ab und können stellenweise ganz verschwinden. An den grösseren Blutgefässen erkrankt hauptsächlich die Media, an den Capillaren das adventitielle Gewebe.

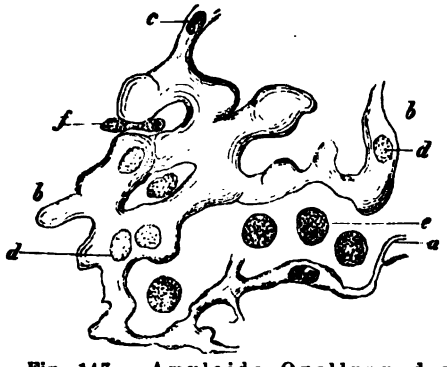


Fig. 147. Amyloide Quellung des Lymphdrüsenreticulums (nach Eberth). *a* Normales Reticulum. *b* Gequollenes Reticulum. *c* Erhaltener Kern. *d* Degenerirte Kerne. *e* Normale Lymphkörperchen. *f* Atrophische Lymphkörperchen. Vergr. 350. Methylviolettpräp.

Unter der Bezeichnung einer hyalinen Entartung der Lymphdrüsen sind in neuester Zeit (Cornil, Wieger) Veränderungen an den Lymphdrüsen beschrieben worden, welche zwar mit der Amyloidentartung eine gewisse Aehnlichkeit besitzen, von ihr jedoch sich dadurch wesentlich unterscheiden, dass eine besondere Reaction gegen Jod und Methylviolett dieser Entartung nicht zukommt (vergl. § 63).

Die Veränderung betrifft in den einen Fällen hauptsächlich die Blutgefässe der Lymphdrüsen (Wieger, *Virch. Arch. 78. Bd.*), welche sich unter starker Verdickung ihrer Wände und Verengerung des Lumens in hyaline Schläuche umwandeln. In anderen Fällen bilden sich hyaline Klumpen aus den im Reticulum gelegenen Zellen. Ihre Anwesenheit ist schon makroskopisch an der Bildung von weisslichen, mehr oder weniger opaken Bälkchen innerhalb des graurothen Lymphdrüsengewebes zu erkennen. Meist tritt bei einer gewissen Ausbildung des Processes Verkalkung ein.

Neben der eben beschriebenen gibt es noch eine zweite Art der homogenen Degeneration, welche namentlich in Lymphdrüsen vorkommt, die der Sitz einer grosszelligen Hyperplasie (§ 288) oder von Tuberkeln (§ 288) sind. Sie gehört in das Gebiet der Verkäsung (§ 39). Andere Autoren (Arnold, *Virch. Arch. 87. Bd.*) wollen in ihr eine besondere Degeneration sehen, die erst in ihrem weiteren Verlaufe zur Verkäsung führt.

*Literatur über hyaline Degeneration:* Cornil, *Journ. de l'anat. et de la physiologie 1878 p. 358;* Cornil und Ranvier, *Manuel d'histologie pathol. t. II p. 593;* Wiegert *l. c.;* Peters, *Virch. Arch. 87. Bd.;* Vallat, *ib. 89. Bd.;* Virchow, *ib. 85. u. 89. Bd.*

§ 284. **Verfettung, Verkalkung** und **Nekrose** der Lymphdrüsen kommen namentlich als Ausgänge entzündlicher Affectionen vor. Die Verfettung und die weiche käsige Nekrose sind sehr häufig bei Entzündungen, welche in das Gebiet der Scrofulose und der Tuberculose gehören. Es bilden sich dabei entweder einer oder mehrere Käseherde innerhalb einer auch sonst veränderten, meist vergrösserten, an gewissen Stellen, wie am Lungenhilus, häufig auch pigmentirten Lymphdrüse, oder es ist die ganze Lymphdrüse in eine trockene käsige, opak weisse Masse umgewandelt, die nach aussen nur durch eine Bindegewebskapsel abgegrenzt ist. Die käsigen Herde können im Laufe der Zeit unter Wasseraufnahme sich verflüssigen und in Erweichung übergehen, in anderen Fällen verkalken sie.

Die zweite Form der Nekrose, welche als eine feste Verkäsung bezeichnet wird und unter dem Bilde einer hyalinen oder homogenen Degeneration beginnt, kommt hauptsächlich in indurirten tuberculösen (§ 288) Lymphdrüsen vor, welche dabei schon makroskopisch eine homogene etwas durchscheinende Beschaffenheit erhalten. Nach der mikroskopischen Untersuchung besteht der Process darin, dass entweder das ganze Gewebe eine gleichmässig homogene Beschaffenheit annimmt oder die einzelnen Zellen in glänzende homogene Schollen sich umwandeln, deren Kern früher oder später verschwindet. Geht eine feste Verkäsung in die weiche Verkäsung über, so zerfällt das Gewebe in eine körnige bröckelige Masse.

Nekrotische Herde, die aus einem grauweisslichen zerreisslichen ziemlich feuchten Gewebe bestehen, bilden sich in den Lymphdrüsen am häufigsten nach acuten entzündlichen Schwellungen, wie sie besonders bei Typhusinfectionen vorkommen. Auch bei diphtheritischen Processen kommen sie vor. Die Rundzellen wandeln sich dabei zum Theil in blasse kernlose Schollen um, welche später zerfallen.

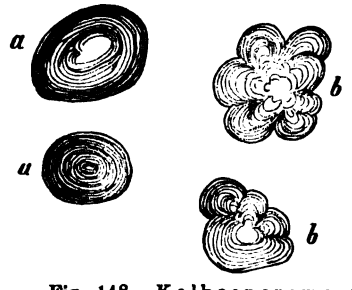


Fig. 148. Kalkconcremente, *b* aus tuberculösen Lymphdrüsen, *a* aus einem entzündeten Netz. Vergr. 200.

Im weiteren Verlaufe können die nekrotischen Herde Veränderungen durchmachen, wie sie für Gangrän charakteristisch sind, d. h. also eine putride Zersetzung eingehen. In anderen Fällen kommt es durch Wasserverlust zur Eindickung der abgestorbenen Massen, so dass dieselben

ein käsiges Aussehen erhalten. Weiterhin tritt alsdann Verkalkung ein. Mitunter wird eine ganze Lymphdrüse in eine kreidige oder mörtelartige Masse umgewandelt.

Nicht selten bilden sich statt diffuser Kalkablagerungen geschichtete Concremente (Fig. 148 *b*), so besonders bei tuberculösen Processen.

§ 285. Gelangen kleine **Fremdkörper** auf dem Lymphwege **in die Lymphdrüsen**, so werden sie zum Theil vorübergehend oder dauernd in denselben zurückgehalten. So werden z. B. bei Resorption von Blutextravasaten die rothen Blutkörperchen oder deren Zerfallsproducte den Lymphdrüsen zugeführt und häufen sich in Zellen eingeschlossen innerhalb derselben an.

Im Beginn liegen die Blutkörperchen oder Pigment (vergl. § 235) haltigen Zellen namentlich innerhalb der Lymphbahnen (Fig. 149); später auch in den Follikeln. Ist ihre Zahl sehr bedeutend, so können die Lymphdrüsen ein dunkelbraunrothes oder rostfarbenes Aussehen gewinnen, und der rothbraunen Milzpulpa nicht unähnlich werden, namentlich dann, wenn gleichzeitig mit den morphotischen Zerfallsproducten auch gelöster Blutfarbstoff resorbirt wird.

Fig. 149. Ablagerung von Pigmentkörnchenzellen in den Lymphdrüsen nach Resorption eines Blutextravasates. Vergr. 100.

Wie zerfallenes Blut, können selbstverständlich auch andere Substanzen den Lymphdrüsen zugeführt und dort zurückgehalten werden. Haben dieselben eine Eigenfarbe, so gewinnen dadurch auch die Lymphdrüsen eine entsprechende Färbung. Am bekanntesten sind die auf solchen Ablagerungen beruhenden grauen und schwarzen **Pigmentirungen der Lymphdrüsen** des Lungenhilus. Bei Individuen, welche eine Tätowirung ihrer Haut vorgenommen und dabei blauen oder rothen Farbstoff verwendet haben, sind nicht selten auch die mit dem betreffenden Hautstück in Verbindung stehenden Lymphdrüsen entsprechend gefärbt.

Die Folgen der Einfuhr blander Fremdkörper in die Lymph-

drüsen sind je nach der Menge derselben, sowie je nach ihrer chemisch physicalischen Beschaffenheit verschieden. Manche, wie z. B. kohlensaurer Kalk werden aufgelöst. Andere, wie z. B. Kohle und Zinnober, erhalten sich, so dass die Lymphdrüsen dauernd pigmentirt bleiben. Sie liegen dabei theils in lymphatische Zellen eingeschlossen (Fig. 150 *c*), theils haben sie ihren Sitz in dem Reticulum und den Trabekeln der Lymphdrüsen. Geringe Mengen rufen nur unerhebliche Texturveränderungen hervor. Bei Zufuhr grösserer Massen kommt es zu einer **Schrumpfung** und **Induration** der Lymphdrüsen. Die lymphatischen Elemente nehmen ab und verschwinden schliesslich ganz, während sich die Maschenräume des Reticulums mit Pigmentkörnchenzellen (Fig. 150 *c c'*) und freiem Pigment füllen. Das Reticulum selbst bleibt zum Theil unverändert, zum Theil hyperplasirt (*a*) es und besteht in letzterem Falle aus protoplasmareichen, verzweigten, untereinander anastomosirenden Zellen. Nicht selten bildet sich stellenweise auch dichtes fibrilläres Bindegewebe (*b*), das ebenfalls Pigment enthält. Bei sehr bedeutender Zufuhr von Staub können sich auch **Erweichungsprocesse** (vergl. § 232) sowie periglanduläre Entzündungen einstellen, die zu Verwachsungen mit der Umgebung, nicht selten auch zu einer Ulceration benachbarter Gewebe führen.

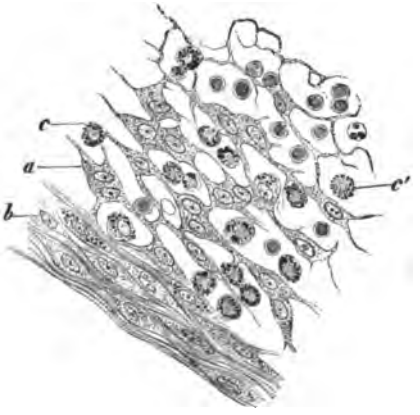


Fig. 150. Schnitt aus einer schieferig gefärbten Lymphdrüse der Lunge. *a* Aus grossen Zellen gebildetes Reticulum. *b* Fibrilläres Bindegewebe. *c* und *c'* Pigmenthaltige Rundzellen. Carminpräp. Vergr. 250.

Eine ganz andere Wirkung haben selbstverständlich chemisch wirksame Fremdkörper, sowie lebende Organismen, die sich in den Lymphdrüsen weiter entwickeln. Ihrer Invasion pflegt eine mehr oder minder heftige Entzündung, nicht selten auch Nekrose nachzufolgen.

*Literatur:* Virchow, *Cellularpathologie 4. Aufl. p. 224;* Billroth, *Beiträge zur patholog. Histologie 1858 p. 135;* Grohe, *Virch. Arch. 20. Bd.;* Orth, *ib. 68. Bd.;* Hindenlang, *ib. 79. Bd.;* Oekonomides, *Ueber chron. Bronchialdrüsenaffectionen. I.-D. Basel 1882.*

## 3. Die Entzündung der Lymphdrüsen.

### a. Lymphadenitis acuta. Bubonen.

§ 286. Die **acute Entzündung** der Lymphdrüsen wird am häufigsten durch Entzündungserreger veranlasst, welche ihnen auf

dem Lymphwege zugeführt werden. In manchen Fällen kann man nachweisen, dass Bacterien die Ursache sind, in anderen lässt sich über die Natur des Giftes Sicheres nicht eruiren. Eine frisch entzündete Lymphdrüse ist mehr oder weniger, oft sehr bedeutend geschwellt. Auf dem Durchschnitt erscheint sie geröthet, feuchter, succulenter und weicher als unter normalen Verhältnissen. Mitunter enthält sie auch hämorrhagische Herde. Die Röthung betrifft entweder nur die Rinde oder Rinde und Marksubstanz. In späteren Stadien der Entzündung tritt die Röthung wieder zurück; der Durchschnitt der Drüsen ist buntgefleckt, oder durchgehends grauweiss oder gelblichweiss oder weiss. Diesen Färbungen entsprechen auch verschiedene Zustände des Parenchyms.

In den gerötheten Partieen sind die Blutgefässe stark gefüllt und erweitert. Dabei ist das Maschenwerk der Lymphdrüsen sowohl ausserhalb als innerhalb der Follikel durch Anhäufung von Zellen und Flüssigkeit ausgedehnt. Sehr oft liegen im Gewebe auch rothe Blutkörperchen. In den blassen Lymphdrüsen hat die Zahl der Zellen noch mehr zugenommen, dagegen ist die Hyperämie zurückgegangen. Das Reticulum pflegt im Beginn nicht merkbar verändert zu sein, bei weiterem Fortschritt der Entzündung kann es stellenweise zu Grunde gehen.

Die Zahl der entzündlich geschwellten Lymphdrüsen ist gegebenen Falls sehr verschieden. Bald ist nur eine einzige, bald eine ganze Gruppe ergriffen.

Die **Ausgänge der acuten Entzündung** sind entweder die Resolution und die Restitutio ad integrum, oder Nekrose, Gangrän, Verkäsung und Vereiterung, oder Verödung und Induration. Ehe es zu einem der genannten Ausgänge kommt, treten an den lymphatischen Elementen meist verschiedene Veränderungen auf. Manche Zellen sind fettig degenerirt und in Zerfall begriffen oder bereits zu Detritushäufchen zerfallen. Andere wieder sind in trübe, blasse, nekrotische, kernlose Schollen umgewandelt (Coagulationsnekrose), oder es hat sich aus ihnen eine körnige Fibrinmasse gebildet. Wieder andere Zellen sind vergrössert, wie hydropisch gequollen. Noch andere zeigen das Aussehen von Bildungszellen, d. h. sie sind vergrössert, stärker gekörnt, und besitzen einen hellen, bläschenförmigen Kern mit Kernkörperchen. Ferner kommen grosse Zellen vor, welche andere lymphatische Elemente oder Bruchstücke von solchen, sowie von rothen Blutkörperchen in sich aufgenommen haben (fälschlich Brutzellen genannt). Endlich findet man oft auch zahlreiche Eiterkörperchen, deren Kerne in 2—3 Bruchstücke zerfallen sind. Diese nur mikroskopisch erkennbaren Veränderungen leiten in wechselnder Combination die verschiedenen Ausgänge ein.

Bei der **Resolution** werden die mehr oder weniger veränderten Rundzellen wieder resorbirt und abgeführt. Die Lymphdrüse wird dabei schlaff, erscheint wieder hyperämisch und geht erst allmählich in den normalen Zustand über. Bei der **Vereiterung** treten da und dort gelblichweisse Herde auf, innerhalb welcher das Gewebe

sich zu Eiter verflüssigt. Nicht selten wandelt sich die ganze Lymphdrüse in einen flüssigen Eiterherd um (vereiternde Bubonen) und es greift die Entzündung auf die Nachbarschaft über. Sitzt die Drüse unter der äusseren Haut, so bemerkt man an der betreffenden Stelle Röthung und Schwellung. Weiterhin kommt es zum Durchbruch des Eiterherdes in die Umgebung. Unter der Haut gelegene Bubonen können nach aussen durchbrechen. In anderen Fällen gelangt der Eiter zur Resorption oder er dickt sich ein und wandelt sich in eine käsige Masse um. Bei beiden Ausgängen tritt in der Umgebung des Herdes oder, falls die ganze Lymphdrüse ergriffen ist, in der Kapsel und deren Umgebung eine plastische Entzündung ein. Sie führt zu Bindegewebsneubildung, in deren Gefolge der noch erhaltene Theil der Lymphdrüse sich verhärtet, und allfällig vorhandene Käseherde eine bindegewebige Kapsel erhalten.

Bei der **Nekrose** sterben grössere oder kleinere Theile der Lymphdrüsen ab, erhalten zunächst ein mattgrauweisses Aussehen und werden zugleich sehr zerreisslich. Tritt Zersetzung in diesen Herden hinzu, so werden sie missfarbig grau und wandeln sich in eine übelriechende schmierige oder flüssige Masse um. Ist reichlich Blut in dem Gewebe vorhanden gewesen, oder war eine Hämorrhagie in demselben eingetreten, so sieht die Masse schiefergrau oder schwarz aus. Selbstverständlich wirken nekrotische und zersetzte Massen wieder Entzündung erregend und nekrotisirend auf die Umgebung. Bei Eintritt der Heilung stellt sich in der Umgebung bindegewebige Gewebsneubildung ein.

**Verödung** und **Verhärtung** des Lymphdrüsengewebes sind Veränderungen, die zu ihrer Ausbildung längerer Zeit bedürfen. Bei ersterer handelt es sich um mangelhafte Wiederbildung lymphatischer Elemente, bei letzterer um Neubildung von Bindegewebe (vergl. § 287). Auch die **Verkäsung** stellt sich hauptsächlich bei chronisch verlaufenden Entzündungsprocessen ein.

Ueber die Quelle der im Lymphdrüsenreticulum bei der Entzündung sich anhäufenden Rundzellen hält es schwer, sichere Auskunft zu geben. Bekanntlich sollen die Follikelzellen der Lymphdrüsen unter physiologischen Verhältnissen durch Theilung neue Lymphkörperchen produciren. Es ist möglich, dass bei der Entzündung diese Zellneubildung eine Steigerung erfährt. Andererseits ist auch anzunehmen, dass ein Theil der Rundzellen den Drüsen auf dem Lymphwege oder dem Blutwege zugeführt wird.

*Literatur:* Billroth l. c. § 285; Bertherand, *Traité des adénites, Paris 1852.*

### b. Die chronische Lymphadenitis.

§ 287. Die **chronischen Entzündungen** der Lymphdrüsen pflegen durchgehends mit einer mehr oder weniger erheblichen

Massenzunahme verbunden zu sein, welche durch Gewebsneubildung bedingt ist. Das neugebildete Gewebe ist häufig sehr hinfällig und erreicht nur eine sehr niedrige Stufe der Organisation, so dass man kaum von einem Gewebe sprechen kann. In anderen Fällen ist es höher organisirt und dementsprechend von dauerndem Bestande. Seine Structur weicht meistens sehr erheblich von derjenigen normalen Lymphdrüsengewebes ab. Nicht seltenkommen Gewebsformationen vor, die sehr an Geschwulstbildungen erinnern, und es hält oft schwer, nach der histologischen Untersuchung zu bestimmen, ob eine zu einem Tumor vergrösserte Lymphdrüse den Geschwülsten zugerechnet werden müsse oder den entzündlichen oder hyperplastischen Wucherungen. Der Entscheid liegt gerade hier oft mehr in dem durch die Erfahrung bekannten klinischen Verhalten der betreffenden Tumoren als in der histologischen Untersuchung. Je nach der histologischen Zusammensetzung kann man unter den in das Gebiet der chronischen Lymphadenitis gehörenden Lymphdrüsentumoren 4 Formen unterscheiden, nämlich die fibröse Hyperplasie, die kleinzellige verkäsende und vereiternde Hyperplasie, die grosszellige diffuse und die grosszellige knötchenförmige Induration. Die drei letztgenannten Formen gehören wahrscheinlich grösstentheils in das Gebiet der Tuberculose. Die Kliniker fassen alle die genannten Hyperplasieen unter der Bezeichnung **Lymphom** zusammen.

Die **fibröse Hyperplasie** hat bereits als Folgezustand chronischer Staubablagerungen in den Lymphdrüsen (§ 285) ihre Erwähnung gefunden. Sie kommt indessen auch unter anderen Verhältnissen, namentlich in Folge häufig wiederkehrender acuter Entzündungen, z. B. als Begleiterscheinung der erworbenen entzündlichen

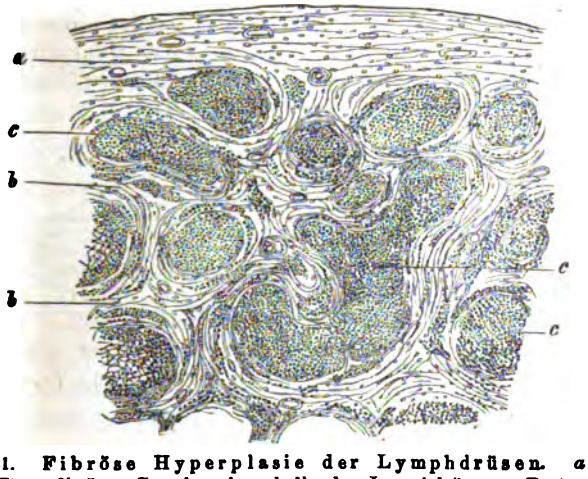


Fig. 151. Fibröse Hyperplasie der Lymphdrüsen. *a* Verdickte Kapsel. *b* Züge fibrösen Gewebes innerhalb der Lymphdrüse. *c* Reste des lymphadenoiden Gewebes. Vergr. 25. Hämatoxylinpräp.

Elephantiasis der Haut vor, und kann nicht nur zu einer Verhärtung, sondern auch zu einer bedeutenden Vergrösserung der Lymphdrüsen führen. Constant stellt sich auch in der Umgebung nekrotischer in Folge acuter Entzündung entstandener Herde eine fibröse Induration ein.

Die fibröse Hyperplasie betrifft entweder vornehmlich die Kapsel (Fig. 151 *a*) und die gröberen Stützbalken (*b*), oder verbreitet sich mehr gleichmässig über das ganze Lymphdrüsengewebe. Im ersteren Falle sind die vergrösserten Lymphdrüsen von einem derben Bindegewebe umschlossen und von fibrösen untereinander anastomosirenden Gewebszügen durchzogen; im letzteren Falle dagegen ist das Reticulum durchgehends mehr oder minder verdickt und gleichzeitig fibrös. Ist die Induration Folge von gefärbten Staubablagerungen, so ist das Gewebe pigmentirt, andernfalls sieht die Schnittfläche grauweiss aus. Neben einander gelegene Lymphdrüsen können zu einem compacten von derbem Bindegewebe zusammengehaltenen Drüsenpakete verwachsen, und ebenso können auch benachbarte Organe wie z. B. der Oesophagus, oder Bronchien und Blutgefässe in die Verwachsung hineingezogen werden.

§ 288. Die **kleinzellige verkäsende** oder **vereiternde Hyperplasie** der Lymphdrüsen (Lymphadenitis scrofulosa) steht der acuten Entzündung am nächsten und ist auch häufig nur ein Ausgang einer acut eingetretenen Entzündung, doch kann sie auch von vorneherein einen mehr subacuten oder chronischen Verlauf zeigen. Die Drüsen schwellen dabei zu ziemlich umfangreichen Knoten an. Bald betrifft die Schwellung nur eine einzige Lymphdrüse, bald eine ganze Gruppe, z. B. die Lymphdrüsen des Halses oder des Mesenteriums.

In frühen Stadien der Affection bestehen die Lymphdrüsen aus einem weichen grauweissen oder weissen, wenig durchscheinenden Gewebe; später enthalten sie meist Käseherde, oder es ist die ganze Lymphdrüse in eine opak weisse, käsige Masse verwandelt, die je nach dem Wassergehalt bald mehr trocken, bald mehr einem weichen Brei zu vergleichen ist. Das Gewebe, welches den Käseherd umschliesst, ist je nach dem Alter des Processes bald weich und grau und besteht aus einem entzündlich infiltrirten Lymphdrüsengewebe, oder ist derber und besteht aus einem Gewebe, das zwar noch zellreich ist, aber bereits erhebliche Mengen fibröser Grundsubstanz enthält. Namentlich die Kapsel der Lymphdrüse erscheint nicht selten verdickt.

Die mikroskopische Untersuchung weist in frischen Fällen als hauptsächliche Veränderung eine starke Anhäufung von kleinen Rundzellen in dem Maschenwerk des Lymphdrüsenreticulums nach. Nur wenige grössere Zellen sind dazwischen sichtbar, doch verhalten sich in dieser Beziehung nicht alle Fälle gleich. Es kommen Fälle vor, in denen sich nicht unerhebliche Mengen von epitheloiden Zellen entwickeln, die meist in Haufen beisammen liegen. Mitunter

bilden sich auch Riesenzellen. Das Reticulum selbst erscheint im Beginn, soweit es sich darstellen lässt, nicht erheblich verändert; später geht es theilweise zu Grunde. Wo die Nekrose und die Verkäsung eingetreten, findet man die bekannten Veränderungen, nämlich statt des zelligen Gewebes eine Detritusmasse, die nur am Rande, wo sie in das Gebiet des lebenden Gewebes übergeht, noch färbbare Kerne enthält. Frisch untersucht finden sich in der Uebergangszone reichlich verfettete Zellen, zum Theil auch blasse Schollen (Coagulationsnekrose). Zuweilen geht dem nekrotischen Zerfall eine über grössere und kleinere Herde ausgebreitete gleichmässig homogene Degeneration voraus.

Die **grosszellige indurative Hyperplasie** der Lymphdrüsen zeichnet sich dadurch aus, dass das Lymphdrüsengewebe in ein grosszelliges Gewebe umgewandelt wird, so dass der ursprüngliche Character desselben ganz verloren geht.




Fig. 152. Grosszellige Lymphdrüsenhyperplasie. *a* Reste lymphadenoiden Gewebes. *b* Grosszelliges Rundzellengewebe. *c* Spindelzellengewebe. Vergr. 150. Carminpräp.

Das grosszellige Gewebe besteht theils aus dicht aneinandergelagerten, rundlich eckigen Zellen (Fig. 152 *b*), theils aus Spindelzellengewebe *(c)*. Zwischen den Zellen liegt meist nur wenig Zwischensubstanz, doch kommen auch Gewebspartieen vor, innerhalb welcher zwischen den Zellen deutlich faserige Zwischenmasse vorhanden ist. Ist nicht das ganze lymphadenoide Gewebe verloren gegangen, so bilden die Reste desselben netzförmig angeordnete Züge *(a)*, welche zwischen dem grosszelligen Gewebe durchziehen. Das letztere tingirt sich mit kernfärbenden Farben stets weit schwächer als die kleinzelligen lymphadenoiden Gewebszüge.

Der Process beginnt auch hier mit einer Anhäufung von Rundzellen im Gewebe, der aber sofort die Bildung der grosskernigen epitheloiden Zellen nachfolgt. Zunächst bilden sich nur kleine Herde, welche hauptsächlich in den Follikeln und Follicularsträngen, zum Theil jedoch auch in den Lymphbahnen sitzen. Sowie die

grossen Zellen sich gebildet haben, sind sie durch Färbungen leicht sichtbar zu machen.

Die Veränderung tritt in den Lymphdrüsen in zahlreichen kleinen Herden auf. Erst durch Vereinigung der Herde erhält der Process eine mehr diffuse Ausbreitung. Nicht selten jedoch bleiben die Herde auch bei erheblicher Ausbreitung des Processes von einander getrennt, so dass das Lymphdrüsengewebe wesentlich aus grosszelligen Knötchen zusammengesetzt erscheint. Man kann danach eine diffuse und eine knötchenförmige, grosszellige Hyperplasie der Lymphdrüsen unterscheiden.

Lymphdrüsen, welche der Sitz solcher Hyperplasieen sind, fühlen sich fest und derb an und können die Grösse eines Taubeneies, sogar diejenige eines kleinen Hühnereies erreichen. Die Schnittfläche erscheint gleichmässig grauweiss, etwas durchscheinend; an der Luft gewinnt sie nach einiger Zeit ein bräunliches Aussehen. Durch Abstreichen derselben erhält man nur wenig Saft. Ist die Erkrankung nicht diffus, sondern herdweise ausgebreitet, so kann man die Knötchen an ihrer von der Grundsubstanz verschiedenen Färbung und Transparenz mit blossem Auge erkennen. Eine weiche Verkäsung pflegt nicht einzutreten, dagegen erleidet das Gewebe oft eine homogene Entartung, die bis zu vollkommenem Untergang der Zellen führt und danach zur festen Form der Verkäsung gezählt werden muss. Das Gewebe wird dabei entweder gleichmässig homogen glänzend und kernlos oder wandelt sich in glänzende kernlose Schollen um. Ab und zu stellt sich schliesslich auch eine körnige Trübung und ein bröckeliger Zerfall, eine weiche Verkäsung ein.

Die Erkrankung tritt am häufigsten an den Lymphdrüsen des Halses auf, bald auf eine einzelne Drüse beschränkt, bald über mehrere verbreitet.

Sowohl die kleinzellige als die grosszellige chronische Entzündung gehören ätiologisch zum grossen Theil in das Gebiet der **tuberculösen Processe.** Es gelingt wenigstens in zahlreichen Fällen **Tuberkelbacillen** nachzuweisen. Es gilt dies namentlich für die grosszelligen Formen, während die kleinzelligen rasch verkäsenden Schwellungen möglicher Weise zum Theil aus anderen Ursachen sich einstellen. Man bezeichnet letztere häufig auch als scrofulöse Entzündung. Dem gegenüber ist zu bemerken, dass sicherlich ein grosser Theil der scrofulösen Entzündungen durch den Bacillus der Tuberculose verursacht wird. Die Infection der Halslymphdrüsen erfolgt von verletzten oder excoriirten (Ekzem) Hautstellen oder von den Schleimhäuten des Gesichtes aus.

Neben den eben erwähnten Formen der Tuberculose kommt auch eine Lymphdrüsentuberculose vor, welche durch Bildung typischer **Tuberkel** (Fig. 153) ausgezeichnet ist. Bei rascher Verbreitung der Erkrankuug sind die Drüsen mehr oder weniger, zuweilen sehr bedeutend vergrössert, die Schnittfläche grauroth, feucht und weich oder hellgrauweiss und dann derber. Gleichzeitig sind Tuberkel sichtbar, welche je nach der Dauer des Processes bald klein und

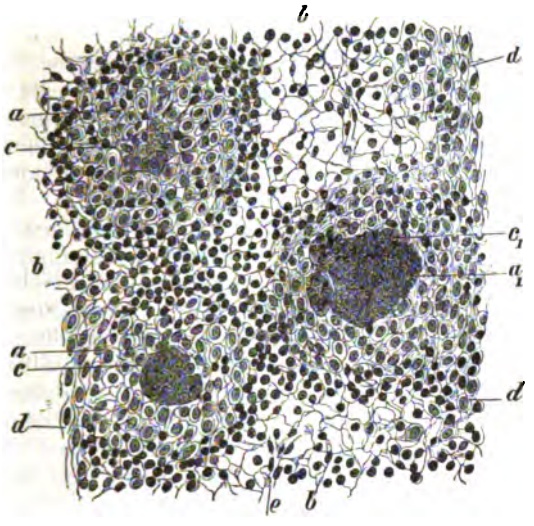


Fig. 153. Tuberkeleruption in einer Lymphdrüse. *a* Tuberkel. $a_1$ Verkäster Tuberkel. *b* Lymphdrüsengewebe. *c* Riesenzelle im Centrum eines Tuberkels. $c_1$ Eine solche am Rande eines Käseherdes. *d* Grosszelliges Gewebe ausserhalb der Tuberkel. *e* Blutgefäss. Vergr. 150. Hämatoxylinpräp.

grau durchscheinend, bald grösser und mehr opak gelbweiss sind, und dann nicht selten zum Theil bereits zu grösseren käsigen Massen verschmolzen sind. Wenn der Process noch in den frühesten Stadien sich befindet, können indessen auch bei sorgfältiger Betrachtung makroskopisch Knötchen nicht wahrzunehmen sein. In den Bronchialdrüsen finden sich nicht selten neben Pigmentirungen und älteren Indurationen frische Tuberkeleruptionen. Es können ferner typische Tuberkel neben mehr diffusen Indurationen auftreten.

Die Tuberkelbildung beginnt mit einer circumscripten Anhäufung kleiner Rundzellen in den Lymphkolben und Lymphsträngen, welcher sehr bald eine Bildung grosskerniger epitheloider Zellen aus diesen kleinen Rundzellen nachfolgt. In Folge dieser Umwandlung bilden an gefärbten Präparaten die kleinsten Tuberkelherde helle Flecken, die von einer Zone dunkelgefärbter Rundzellen umgeben sind (Fig. 153 *a*). Früher oder später treten in denselben auch Riesenzellen *(c)* auf. Weiterhin verkäst der Tuberkel, d. h. es wandelt sich sein Centrum in eine homogene kernlose Masse um und zerfällt schliesslich in körnigen Detritus. Mitunter tritt auch schon vor der Bildung der grossen Zellen Verkäsung ein. Auf der anderen Seite kann der Process auch mit der homogenen Entartung abschliessen.

In manchen Fällen besteht auch ausserhalb der Tuberkel eine

kleinzellige Infiltration, die sich auf die Lymphbahnen, die Kapsel und das Stützgewebe des Hilus erstreckt.

Das Reticulum ist dabei entweder unverändert oder unbedeutend verdickt, seine Zellen erscheinen geschwellt. In anderen Fällen bildet sich ausserhalb der Knötchen stellenweise eine grosszellige Hyperplasie des Gewebes (Fig. 153 *d*) aus, oder es entwickelt sich derbes, fibröses Bindegewebe. Letzteres kommt namentlich bei chronisch verlaufenden Fällen vor.

Die Tuberculose der Lymphdrüsen ist meist eine secundäre Erkrankung und schliesst sich an tuberculöse Entzündungen der zugehörigen Organe, namentlich der Lunge und der Schleimhäute an. Es muss indessen hervorgehoben werden, dass einmal die tuberculöse Erkrankung der betreffenden Organe vollkommen abheilen kann, während der Process in den Lymphdrüsen selbständig weiterschreitet, dass ferner auch die Bacillen ohne in den betreffenden Organen eine Entzündung hervorzurufen, in die Lymphdrüsen gelangen und dort eine Tuberculose veranlassen können. Beides kommt sowohl an den Lymphdrüsen des Halses als an denjenigen der Bronchien und der Lunge nicht selten vor.

*Literatur:* Schüppel, *Die Lymphdrüsentuberculose. Tübingen 1871;* Köster, *Virch. Arch. 48. Bd.;* Cornil, *Journ. de l'anatomie normale et pathol. 1878;* J. Arnold, *Virch. Arch. 87. Bd.;* Baumgarten, *Sammlung klin. Vorträge v. Volkmann, N. 218;* Koch, *Berl. klin. Wochenschr. 1882, N. 5;* Schuchardt u. Krause, *Fortschritte d. Med. I N. 9;* Oekonomides, *Ueber chron. Bronchialdrüsenaffect. I.-D. Basel 1882.*

Die syphilitischen Entzündungen der Lymphdrüsen (harte Bubonen) lassen meist histologisch besondere Eigenthümlichkeiten nicht erkennen. Die Anhäufung von Rundzellen in den Follikeln, den Follicularsträngen und den Lymphbahnen pflegt sehr bedeutend zu sein, auch die Kapsel und das Hilusstroma ist mit Zellen infiltrirt. Bei längerem Bestande der Schwellung bilden sich zum Theil grössere Zellen sowie Verdickungen des Reticulum. Gummöse Entzündungen der Lymphdrüsen mit Bildung käsiger nekrotischer Herde sind selten.

*Literatur:* Virchow, *D. krank. Geschw. II;* Lancereaux, *Traité de la syphilis;* Cornil, *Gaz. méd. de Paris 1878;* Doyen, *Arch. gén. de méd. 1883;* Birch-Hirschfeld, *Lehrb. d. path. Anat. II 1883.*

## 4. Neubildungen der Lymphdrüsen.

### a. Primäre Neubildungen.

§ 289. Die **Tumoren** der Lymphdrüsen zerfallen nach ihrem histologischen Bau in zwei Hauptgruppen. Die erste derselben umfasst Bildungen, welche im Allgemeinen den Typus des lymphade-

noiden Gewebes beibehalten. Bei der zweiten dagegen geht letzteres zu Grunde, und es wird das Lymphdrüsengewebe durch ein anderes Gewebe ersetzt. Die zu der ersten Gruppe gehörenden Tumoren werden bald als Lymphome, bald als Lymphadenome oder Adenome, bald als Lymphosarcome bezeichnet. Unter den Tumoren der zweiten Gruppe spielen die Sarcome die Hauptrolle. Bei den ersten handelt es sich also um homöoplastische, bei den zweiten um heteroplastische Bildungen.

Sowohl von den homöoplastischen, als auch von den heteroplastischen Drüsenknoten ist es im gegebenen Falle nicht immer mit Sicherheit zu bestimmen, ob dieselben als Geschwülste im engeren Sinne anzusehen sind. Manche unter ihnen tragen anatomisch eher den Character entzündlicher Neubildungen oder von Hyperplasieen als von Geschwülsten. Für eine solche Auffassung spricht auch, dass mit der Vergrösserung der Lymphdrüsen, soweit man dies zur Zeit beurtheilen kann, eine Steigerung der Function Hand in Hand geht, die sich darin äussert, dass dem Blute eine vermehrte Zahl farbloser Blutkörperchen zugeführt wird (leukämische Lymphome). Auf der anderen Seite ist dagegen hervorzuheben, dass in anderen Fällen Drüsentumoren von demselben Bau sich klinisch wie Geschwülste verhalten, dass sie z. B. Metastasen machen und zu cachectischen Zuständen führen (maligne Lymphome). Es kann auch in ihrem Gefolge unter fortschreitender Abmagerung, Bildung von hydropischen Ergüssen, Coma und Delirien etc. der Tod eintreten.

In Rücksicht auf die Schwierigkeit, welche sich hier der Trennung der Geschwülste von entzündlichen Neubildungen und Hyperplasieen entgegenstellt, werden alle in Nachstehendem aufgeführten Drüsentumoren zu den Geschwülsten gezählt werden. Je nach ihrem Bau kann man verschiedene Formen unterscheiden.

Es ist sehr wahrscheinlich, dass ein tieferer Einblick in die Natur der hier in Betracht kommenden Vorgänge es ermöglichen wird, die Lymphdrüsentumoren in schärferer Weise von einander zu trennen und zu kennzeichnen, als es zur Zeit möglich ist. Weshalb histologisch gleich aussehende Lymphome in dem einen Fall mit einer Blutveränderung verbunden sind, in dem anderen Falle nicht, darüber vermögen wir einstweilen keine Auskunft zu geben. Ebensowenig wissen wir anzugeben, weshalb gleichgebaute Drüsentumoren in dem einen Fall ein rein locales Leiden sind, während in einem anderen Falle der Wucherungsprocess successive die verschiedenen Drüsengruppen ergreift oder auch in Organen auftritt, die kein Lymphdrüsengewebe enthalten.

Klebs hat für die leukämischen Lymphome die Vermuthung ausgesprochen, dass sie einer Infection ihre Entstehung verdanken und hat sie dementsprechend zu den infectiösen Granulationsgeschwülsten gestellt. Diese Anschauung hat manches für sich, es ist auch sehr wohl möglich, dass ein Theil der ohne Leukämie ver-

laufenden Lymphosarcome als infectiöse Hyperplasieen oder als entzündliche Gewebsbildungen anzusehen sind, doch ist es zur Zeit nicht möglich, Beweise für diese Annahme beizubringen.

Von Cohnheim wird neuerdings darauf hingewiesen, dass die Bergleute in Schneeberg, welche die Kobaltgruben befahren, an einer Lungenneubildung erkranken, welche von Wagner als Lymphosarcom erkannt wurde. Da in anderen Kobaltgruben diese Erfahrung nicht gemacht wird, so muss dieselbe dahin erklärt werden, dass in den Schneebergergruben ein Infectionsstoff in den Organismus gelangt und die Lymphosarcomatose verursacht.

*Literatur:* Virchow, *Geschwülste II. Bd.*; Wunderlich, *Arch. d. Heilk. VII. Bd.*; Murchison, *Pathol. Trans. XXI. p. 372*; Langhans, *Virch. Arch. 54. Bd.*; Potain, *Dictionn. encyclop. des scienc. médic. 2. sér. 3 vol. 520. 1870*; Cohnheim, *Allg. Pathol. I 1882*; Wagner, Härting und Hesse, *Eulenberg's Vierteljahrsschr. XXX u. XXXI*; Bergmann, *Gerhardt's Handb. d. Kinderkrank.*; Winiwarter, *v. Langenbeck's Arch. XVIII 1875*; Humbert, *Les néoplasmes des gangl. lymphat. Paris 1878.*

§ 290. Das **weiche Lymphadenom** oder **Lymphosarcom** präsentirt sich als eine weiche, fast fluctuirende Geschwulst, deren Schnittfläche eine hellgraue oder grauweisse oder hellgrauröthliche Farbe besitzt. Zuweilen sieht man innerhalb dieses Gewebes kleine rothe Inseln, erweiterten Gefässen oder kleinen Extravasaten entsprechend. Von der Schnittfläche lässt sich reichlich trüber Saft abstreichen. Periadenitische Veränderungen fehlen, dagegen können benachbarte Lymphdrüsen zu einem einzigen Tumor sich vereinigen. Zuweilen enthalten die Tumoren verkäste Einschlüsse. Der abgestrichene Saft besteht aus kleinen Rundzellen, zum Theil auch aus grösseren Zellen, von denen einzelne mehrere Kerne besitzen; endlich findet man auch Spindelzellen (von den Gefässwänden), rothe Blutkörperchen und durch Zerfall von Zellen freigewordene Kerne.

Die Untersuchung von Schnittpräparaten ergibt zunächst, dass die Lymphfollikel mächtig vergrössert sind. Ferner ist das Bindegewebe der Marksubstanz verschwunden, und das ganze Gewebe der Rindensubstanz ähnlich. An ausgepinselten und ausgeschüttelten Schnitten erscheint das Reticulum gegen die Norm verdickt, enthält in den Knotenpunkten Kerne und beherbergt eine grosse Masse lymphatischer Elemente. Danach handelt es sich also um Neubildung eines Gewebes, welches demjenigen der Lymphdrüsenfollikel ähnlich ist.

Die Lymphadenombildung tritt gleichzeitig in einer Gruppe von Lymphdrüsen auf und bleibt dann entweder auf dieselbe beschränkt oder ergreift successive neue Gruppen. Sehr häufig erkranken auch andere Theile des lymphatischen Apparates, so namentlich die Follikel der Milz, ferner die Schleimhaut des Darmtractus, besonders jene Stellen, die schon normaler Weise lymphadenoides Gewebe enthalten, also die Follikel der Zunge, der Tonsillen, des Magens und

des Darmes. Auch die Thymus kann sich bei jungen Individuen daran betheiligen.

Aber auch an Stellen, welche normaler Weise kein lymphatisches Gewebe enthalten, können sich Lymphadenome entwickeln, so z. B. im Knochen, in der Leber, den Nieren, den Ovarien etc.

Das Blut verhält sich in den einzelnen Fällen verschieden, und man kann danach drei Formen unterscheiden. Die erste Form verläuft ohne nachweisliche Erkrankung des Blutes. Bei der zweiten finden sich gewöhnlich Blutveränderungen, namentlich Oligo- und Poikilocythämie. Diese beiden Formen werden vielfach als **Hodgkin'sche Krankheit** oder als **Adenie** (Trousseau) oder als **Lymphosarcom** im engeren Sinne (Virchow) oder als **lymphatisches Lymphom** oder als **malignes Lymphom** (Billroth) oder endlich als **Pseudoleukämie** (Cohnheim) bezeichnet. Die letzte Benennung sollte correcter Weise nur dann angewendet werden, wenn durch das Leiden die Menge des Haemoglobin und die Zahl der rothen Blutkörperchen abnehmen, sich sonach mit der Lymphdrüsenerkrankung eine Anämie verbindet.

Die dritte Form ist durch eine Vermehrung der farblosen Blutkörperchen im Blute, also durch eine leukämische Anämie (§ 229 und § 280) characterisirt, und es werden danach die Drüsentumoren als **leukämische Lymphome** oder **Lymphadenome** bezeichnet.

Langhans (*Virch. Arch. 54. Bd.*) hat vorgeschlagen, sowohl die mit, als die ohne Leukämie verlaufende Lymphadenombildung Adenie zu nennen. Zur Unterscheidung beider Formen wäre alsdann erstere als leukämische, letztere als einfache Adenie zu bezeichnen. Eine solche Unterscheidung wäre jedenfalls der jetzt herrschenden Willkür in der Benennung vorzuziehen. Worauf die Unterschiede zwischen der leukämischen und der einfachen Adenie beruhen, ist vollkommen unbekannt. Es sind einzelne Fälle beobachtet, bei welchen eine einfache Adenie in eine leukämische überging und umgekehrt.

Die Milz betheiligt sich sowohl bei der einfachen als bei der leukämischen Adenie. Im ersteren Falle ist sie bald fest, bald weich, die Follikel sind vergrössert bis zu Haselnussgrösse, graugelb, oft gefässreich, ecchymosirt. Nur selten ist sie stärker erkrankt als die Lymphdrüsen. Umgekehrt tritt bei der leukämischen Adenie die Affection der Milz oft sehr in den Vordergrund.

*Literatur:* Hodgkin, *Med. chir. Trans. XVII 1832;* Cornil, *Arch. gén. 1865 II. 207;* Cohnheim, *Virch. Arch. 33. Bd.;* Eberth, *ib. 49. Bd.;* B. Schulz, *Arch. d. Heilkunde 1874.*

§ 291. Das **harte Lymphadenom** oder **Lymphosarcom** tritt primär am häufigsten an den oberflächlich gelegenen Lymphdrüsen auf. Im weiteren Verlaufe erkranken alsdann neue benachbarte Gruppen. Nimmt dasselbe z. B. von einem Theil der Halslymphdrüsen seinen Ausgang, so erkranken später die übrigen Hals-,

ferner die Brust- und Bauchlymphdrüsen, welche in der Nähe der grossen Gefässstämme liegen. Die Drüsen wandeln sich dabei in derbe, zähe, bald elastisch nachgiebige, bald mehr harte Knoten um, welche zusammen ganze Pakete bilden. Die einzelne Lymphdrüse kann dabei die Grösse einer Wallnuss erreichen.

Die Schnittfläche der Knoten wölbt sich nur wenig über die Oberfläche vor und lässt nur spärlich Flüssigkeit abfliessen; ihr Aussehen ist blass, gelblich weiss, bald durchscheinend, bald opak; zuweilen enthalten sie kleine Hämorrhagien.

Die Kapsel der Lymphdrüsen und die Umgebung zeigt meist keine erhebliche fibröse Verdickung.

Die mikroskopische Untersuchung ergibt (LANGHANS), dass der lymphadenoide Bau noch erhalten ist, dagegen erscheinen die Zellen vermehrt, das Reticulum mehr oder weniger erheblich verdickt. Die Zellen gleichen den normalen Lymphkörperchen, wenige sind grösser oder mehrkernig. Die Balken des Reticulums sind breiter, feinstreifig, auch ist ihre Zahl vermehrt, das Netz dichter, die Maschen enger.

Follikel und Lymphbahnen sind nicht mehr zu unterscheiden. Die Adventitia der Gefässe ist verdickt und besteht aus glänzenden Bindegewebsbündeln. Verfettung, Verkalkung und Erweichung kommt nur selten vor. Im weiteren Verlaufe kann auch die Follicularsubstanz der Milz erkranken und in derselben Weise wie die Lymphdrüsen sich in harte Knoten umwandeln. Niemals erkrankt dagegen bei der harten Form des Lymphadenoms die Milz primär. Ferner können sich auch in dem lymphadenoiden Gewebe des Darmtractus und der Thymus ähnliche Knoten bilden. Mitunter treten auch im Knochenmark, in der Leber, den Nieren, den Lungen etc. Metastasen auf. Leukämie kommt dabei nicht vor.

Zwischen hartem und weichem Lymphadenom gibt es auch Uebergangsformen.

§ 292. **Sarcome der Lymphdrüsen** sind ziemlich seltene Geschwülste. Sie treten solitär auf, nur ausnahmsweise entwickeln sich gleichzeitig mehrere Tumoren, welche sich zu einer knotigen Geschwulstmasse vereinigen. Bei ihrem Wachsthum können sie die Grenzen der Drüsen überschreiten, in die Nachbarschaft einbrechen und bei subcutaner Lage mit der Haut verwachsen. Ebenso bilden sich auch Metastasen in verschiedenen Organen, wobei aber im Gegensatz zu den Lymphosarcomen die nächstgelegenen Lymphdrüsen meist freigelassen werden. Es kommen sowohl weiche, kleinzellige Rundzellensarcome, als auch Spindelzellensarcome, Fibrosarcome und Alveolärsarcome (Endotheliome) oder alveoläre Angiosarcome vor. Die letzteren zeigen einen krebsähnlichen Bau, indem Zellen mit epithelialem Character in Nestern gruppirt innerhalb eines alveolär gebauten Stroma's liegen.

Nach den Angaben der Autoren nimmt die Sarcomentwickelung von verschiedenen Gewebspartieen ihren Ausgang. So soll bei dem

Alveolärsarcom die Umgebung der Gefässe wesentlich der Entwickelungsboden sein (Putiata). In anderen Fällen, namentlich bei den Spindelzellensarcomen soll das Bindegewebsgerüst in Wucherung gerathen (Winiwarter). Von Anderen (Putiata) wird wieder angegeben, dass die lymphatischen Elemente zu Geschwulstzellen werden.

*Literatur:* Langenbeck, *Deutsche Klinik 1860 N. 47*; Billroth, *Beiträge zur pathol. Histologie, Berlin 1858*; Putiata, *Ueber Sarcom der Lymphdrüsen, Virch. Arch. 69. Bd.*; Bergmann, *l. c.* § 289; Zahn, *Arch. d. Heilk. 1874*; Lancereaux, *Traité d'anat. pathol. II*; Nielsen, *D. Arch. f. klin. Med. XXXI.*

### b. Secundäre Geschwülste.

§ 293. Alle Geschwülste, welche Metastasen machen, können secundär auch in den Lymphdrüsen zur Entwickelung kommen. Am häufigsten machen Krebse Lymphdrüsenmetastasen. Bei der Entwickelung derselben vergrössert sich die Lymphdrüse und verändert gleichzeitig ihr Aussehen. Meist zeigt die Schnittfläche eine markig weisse Beschaffenheit, und man erhält beim Abstreifen mehr oder weniger reichlich Krebssaft. Selbstverständlich sind indessen die entarteten Drüsen nicht immer gleich, da ja auch die primären Krebse, denen die Metastasen gleichen, verschieden aussehen. Der Bau der Muttergeschwulst kommt meist in den Lymphdrüsenmetastasen zu besonders schöner Ausbildung. Ebenso machen auch die Metastasen dieselben Veränderungen durch wie die Mutterknoten.

Durch die Krebswucherung wird das Lymphdrüsengewebe verdrängt und substituirt. Die auf dem Lymphwege eingeführten Krebszellen vermehren sich zunächst innerhalb der Lymphbahn. Weiterhin bilden sie Krebszellennester, während sich aus dem Lymphdrüsengewebe das Stroma des Krebses entwickelt. Beginnende krebsige Entartung der Lymphdrüsen ist oft makroskopisch nicht zu erkennen und muss mit dem Mikroskope aufgesucht werden. Mitunter ist auch vorgeschrittene Krebsbildung am frischen Präparat ohne mikroskopische Untersuchung nicht sicher zu diagnosticiren.

Wie die Krebsmetastasen, so nehmen auch die Sarcommetastasen von eingeschleppten Zellen, welche innerhalb der Lymphbahnen liegen, ihren Ausgang.

*Literatur:* Virchow, *sein Arch. 5. Bd. (Enchondrom)*; Billroth, *Virch. Arch. 21. Bd. (Krebs)*; Affanasiew, *Centralbl. f. med. Wiss. 1876*; Gussenbauer, *Prager Zeitschr. f. Heilk. II, 1881 (Krebs)*.

## VIERTER ABSCHNITT.

# Pathologische Anatomie der Leibeshöhle (Enterocoel) und ihrer Auskleidungsmembranen Peritoneum, Pleura und Pericard.

### 1. Einleitung.

§ 294. Die **Leibeshöhle** ist ein grosser einheitlicher zwischen Darm und Körperwand gelegener Hohlraum, welcher allseitig gegen das Blutgefässsystem abgeschlossen ist (HERTWIG). Die bis in die neueste Zeit geltende Ansicht, wonach die Leibeshöhle oder das Cölom in untrennbarem Zusammenhange mit dem Gefässsystem stehen sollte (HAECKEL), wonach ferner die Leibeshöhle geradezu als der erste Anfang der Bildung eines Gefässsystemes betrachtet wurde, hat sich durch die neueren entwickelungsgeschichtlichen Untersuchungen als unrichtig herausgestellt (HERTWIG). Die Blut- und Lymphgefässe entstehen unabhängig von der Leibeshöhle als Lücken, welche sich im Mesenchym des stark entwickelten Darmfaserblattes durch theilweise Verflüssigung des Gewebes und Umwandlung der Zellen zu Blutkörperchen gebildet haben. Die Leibeshöhle dagegen entwickelt sich primär aus dem Urdarm und zwar aus einer rechts und links erfolgenden Einfaltung der Darmwand, und wenn auch im ausgebildeten Zustande gewisse Verbindungen mit dem Lymphgefässsystem bestehen, so sind diese secundär erworben (HERTWIG).

Die Entstehungsweise der Leibeshöhle ist auch bestimmend für den Bau ihrer Auskleidungsmembran. Die Leibeshöhle ist kein Lymphraum wie der Arachnoidalsack, sie ist daher auch nicht mit einem Endothel ausgekleidet, sondern mit einem ächten Epithel, das secundär von dem Entoblast abstammt. Wie verschiedene entwickelungsgeschichtliche Untersuchungen ergeben haben, stammen vom Epithel der Leibeshöhle sowohl die Excretionsorgane als auch die Geschlechtsorgane ab und auch die animale Musculatur ist ursprünglich eine vom Cölomepithel stammende Bildung (HERTWIG).

Der nicht zur Bildung besonderer Organe verbrauchte Theil des Epithels bildet eine einfache Lage platter Zellen, welche die ganze Leibeshöhle gleichmässig auskleidet. Unter diesem Epithel liegt eine mit Blut- und Lymphgefässen reichlich versehene Binde-

ewebsmembran. Die Lymphgefässe stehen mit der Leibeshöhle urch zahlreiche Ostien in offener Verbindung. Nach dem gewöhnchen Sprachgebrauche bezeichnet man diese Auskleidungsmembran er Leibeshöhle als eine seröse Haut. Sie zerfällt in Peritoneum, leura und Pericard.

Die Kenntniss der Genese der Leibeshöhle der Wirbelthiere ist icht nur für den Embryologen. sondern auch für den Pathologen ichtig, indem es danach nicht mehr gestattet ist die Leibeshöhle s einen Lymphraum anzusehen und dessen pathologische Veränerungen mit denjenigen der Lymphkanäle zu vergleichen. Da ie epitheliale Auskleidung der Leibeshöhle von dem Darmepithel tammt, so werden auch die pathologischen Veränderungen derselben owie der unter ihr gelegenen Bindegewebsmembranen, an die pathogischen Veränderungen der Schleimhäute sich anschliessen und emgemäss mit ihnen verglichen werden müssen. Ferner wird bei er Beurtheilung der in den serösen Häuten vorkommenden Geschwülste beachtet werden müssen, dass sie ein ächtes Epithel esitzen.

Die Erkrankungen der serösen Häute verlaufen nur zum geingen Theil als selbständige auf sie selbst beschränkte Processe. a in die Leibeshöhle verschiedene Organe eingelagert und dadurch n die innigste Beziehung zu den serösen Häuten gebracht sind, rkrankten letztere enorm häufig secundär im Anschluss an Erkrankungen der von ihnen bedeckten Organe. Die Erkrankungen, welche nur eine Begleiterscheinung bilden, werden bei den verschiedenen Organerkrankungen ihre Besprechung finden; in Nachfolgendem sollen hauptsächlich die mehr selbständigen Affectionen der serösen Häute berücksichtigt werden.

Die obige Darstellung der Entstehung der Leibeshöhle weicht wesentlich von derjenigen in der ersten Auflage ab, in welcher ich mich noch durchaus der allgemein verbreiteten Ansicht angeschlossen habe, wonach die Pleuro-Peritonealhöhle als ein Lymphraum anzusehen ist. Die seither erschienene Abhandlung von O. Hertwig (*Die Coelomtheorie, Jena 1881*) scheint mir sicher zu stellen, dass die frühere Ansicht irrig war, dass also die Leibeshöhle der Wirbelthiere keine Spaltbildung des Mesenchyms, sondern eine Bildung des Entoderm ist.

Der Umstand, dass die serösen Häute sekretorischer Functionen fähig sind, steht ja in vollem Einklang mit ihrer Entstehung aus einem secretorischen Blatte (Entoderm).

## 2. Circulationsstörungen und ihre Folgen.

§ 295. **Störungen der Circulation** machen sich an den serösen Häuten in hervorragender Weise bemerkbar.

Bei **congestiven Hyperämieen,** wie sie namentlich im Beginn entzündlicher Processe, dann aber auch bei plötzlicher Vermin-

rung des in der betreffenden Höhle bestehenden Druckes auftreten, kann die Röthung des Gewebes sehr lebhaft sein. Bei **Stauungshyperämieen** sind namentlich die Venen mit Blut stark gefüllt, zuweilen nicht unbedeutend erweitert.

Sehr häufig trifft man **Hämorrhagieen** in Form kleiner circumscripter Herde, so namentlich bei Entzündungen, ferner sehr oft bei Individuen, die an Vergiftungen (Phosphor) oder an Infectionskrankheiten oder an Nierenerkrankungen oder an Herzfehlern, an Erstickung etc. zu Grunde gegangen sind. Frisch sind sie roth, später braun, oder schiefergrau. Die Ursache ihrer Entstehung sind entweder Gefässwandveränderungen oder hochgradige Stauungen und Gefässverstopfungen oder beides zugleich.

Massige Blutungen, bei welchen das Blut sich zum Theil frei in die Leibeshöhlen ergiesst, können aus sehr verschiedenen Ursachen entstehen. Häufig sind sie Folge von Traumen, die zu Zerreissung eines grösseren Gefässes geführt haben. So kommt es z. B. zu bedeutenden Blutungen nach traumatischen Rupturen der Leber, der Nieren, der Milz, der Lungen etc. Massige Blutungen liefert auch eine Ruptur des Herzens oder der Aorta oder einer anderen Arterie, die in Folge von Krankheit berstet, ebenso eine Zerreissung des Fruchtsackes bei Tubarschwangerschaft etc. Mitunter treten bedeutende Blutungen ohne besondere Läsionen ein, so namentlich bei hämorrhagischer Diathese; sehr leicht bluten auch Gefässe, die in Folge stattgehabter Entzündungen sich neugebildet haben. Endlich können in Folge von hochgradigen Stauungen (Thrombose der Pfortader), ferner in Folge von Embolisirungen von Arterien hochgradige Blutungen auftreten.

Das in die Bauch-, Brust- oder Pericardialhöhle ergossene Blut kann, falls nicht besondere Veränderungen der serösen Häute hemmend im Wege stehen, bald wieder resorbirt, d. h. durch die mit den Leibeshöhlen in offener Communication stehenden Lymphgefässe aufgenommen werden. Sehr rasch wird flüssig bleibendes Blut aufgenommen und zwar grossentheils unverändert, theils erst nachdem die Blutkörperchen ihren Farbstoff abgegeben und sich aufgelöst haben. Coagula bieten der Resorption grössere Schwierigkeiten, doch werden sie schliesslich ebenfalls resorbirt. Blutextravasate in der Serosa und der Subserosa werden in der in § 112—114 beschriebenen Weise resorbirt. Bei Zerfall des Blutes vor oder nach der Aufnahme durch die Lymphgefässe tritt Urobilinurie resp. Hämoglobinurie ein.

Ueber die Aufsaugung von Fremdkörpern (Milch, gefärbte Flüssigkeiten, Blut) aus der Bauchhöhle hat zuerst v. Recklinghausen (*Virch. Arch. 26. Bd.*) Aufschluss gegeben. Genauer noch sind die Untersuchungen von Ponfick (*Virch. Arch. 48. Bd.*) und Cordua (*Ueber den Resorptionsmechanismus von Blutergüssen. Berlin 1877*). Letztere spritzten fibrinhaltiges und defibrinirtes Blut in die Bauchhöhle von Thieren und fanden, dass namentlich defibri-

nirtes Blut sehr rasch und grossentheils unverändert aufgenommen wird. Es ist diese Beobachtung auch für den Practiker insofern von Werth, als durch sie nahe gelegt wird, auch beim Menschen statt der Transfusion in ein Blutgefäss eine solche in die Bauchhöhle zu versuchen. Die resorbirten Blutkörperchen leben, in die Blutbahn gelangt, weiter.

Ganzes Blut in die Bauchhöhle von Thieren eingespritzt wird weit unvollkommener resorbirt, da sich Gerinsel in der Bauchhöhle bilden, die sich zu einem Klumpen zusammenziehen. Dieselben treten mit den Wänden der Bauchhöhle in engen Contact, werden durch entzündliche Exsudationen da oder dort an die Oberfläche fixirt und erhalten einen Belag von Zellen. Ferner treten grosse protoplasmareiche Bildungszellen auf, welche in mehrfacher Lage der Oberfläche des Gerinsels sich auflagern, und später, nachdem Blutgefässe durch Sprossung von den Blutgefässen der Serosa aus sich entwickelt haben, Bindegewebe bilden. Während dies geschieht, geht im Inneren das Gerinsel seiner Auflösung entgegen. Die rothen Blutkörperchen und deren Zerfallsproducte wandeln sich in Pigmentschollen um oder werden von Zellen aufgenommen und machen hier ihre Umwandlung zu Pigment durch (vergl. § 68), oder sie geben ihren Farbstoff ab, worauf er in Form von Krystallen zu Tage tritt. Der Detritus wird resorbirt.

Was von dem Blutextravasat gesagt ist, gilt auch für andere leicht resorbirbare Körper, zu denen namentlich frisch abgestorbene Gewebe, etwas weniger in Alcohol gehärtete Gewebe gehören. Nicht resorbirbare Fremdkörper werden von Bindegewebe umgeben und meist irgendwo fixirt. Sind sie ganz unlöslich und üben sie keinen Reiz aus (Glas), so können sie lange Zeit in der Höhle liegen bleiben, ohne Entzündung hervorzurufen.

§ 296. Sehr häufig kommt es in den Leibeshöhlen zu Ansammlung grösserer Mengen seröser Flüssigkeiten, ein Zustand, den man je nach seinem Sitz als **Hydropericard, Hydrothorax** und **Ascites** (Bauchwassersucht) bezeichnet. Die Transsudate sind farblos oder leicht gelblich gefärbt, klar, zuweilen opalescirend, längere Zeit nach dem Tode durch abgefallenes Epithel zuweilen leicht getrübt. Mitunter enthalten sie einzelne zarte Fibrinflocken. Besteht gleichzeitig Icterus, so sind oft auch die Transsudate icterisch gefärbt; durch Blutaustritt erhalten sie eine rothe Farbe. Findet irgendwo eine Continuitätstrennung der den Leibeshöhlen benachbarten oder in denselben liegenden grossen Lymphgefässe z. B. eines mesenterialen Lymphgefässes oder des Ductus thoracicus statt, so erhält das Transsudat durch Austritt von Chylus eine weisse, milchige Beschaffenheit und wird als **Hydrops chylosus** bezeichnet.

An morphotischen Bestandtheilen ist die Flüssigkeit arm. Ab und zu gewahrt man abgestossene Epithelien in Form von grosskernigen gekörnten Zellen, die oft Fetttröpfchen enthalten oder bereits im Zerfall begriffen sind. Lymphkörperchen finden sich nur

spärlich. Hämorrhagische Transsudate enthalten auch rothe Blutkörperchen; bei chylösem Ascites findet man neben Lymphkörperchen staubförmige Körner und Fetttröpfchen. Sind Geschwülste in den betreffenden Körperhöhlen vorhanden, so kann ein allfälliger hydropischer Erguss gelegentlich auch Geschwulstelemente enthalten, welche meist zum Theil schleimig und fettig degenerirt sind. Vollkommen fettig zerfallene Gewebstheile verleihen der Flüssigkeit eine molkige Beschaffenheit.

Die Bedingungen, unter denen eine Ansammlung seröser Flüssigkeit in den Geweben des Körpers stattfindet, sind bereits in § 23—25 angegeben worden. Die Hauptursache der Steigerung der Transsudation von Flüssigkeiten aus den Blutgefässen ist die Behinderung des venösen Abflusses, unterstützt wird sie durch Degenerationszustände an den Gefässwänden. Am häufigsten ist Höhlenhydrops die Folge von uncompensirten Herzfehlern, Lungenemphysem und von Degenerationszuständen in den Nieren. Ascites tritt sehr häufig bei Lebererkrankungen auf, bei welchen ein grösserer oder geringerer Abschnitt des Pfortadergebietes unwegsam geworden ist. Ferner begleitet Ascites gewöhnlich auch die Entwickelung von Unterleibsgeschwülsten. Nach Quincke kommt Ascites bei jungen Mädchen im Entwickelungsalter auch ohne erkennbare Veranlassung vor; derselbe schwindet mit Eintritt der Menses.

Die unmittelbare **Folge des Höhlenhydrops** ist zunächst immer eine Beeinträchtigung des Raumes für die betreffenden in der *Höhle* liegenden Organe. Am evidentesten kommt diese Compression der Organe bei der Lunge zur Geltung, welche bei grösseren Ergüssen ganz an die Wirbelsäule gedrängt sein kann. Weniger macht sich die Compression bei Hydrops pericardii und bei Ascites geltend, da sowohl das Pericard als die Bauchhöhle erheblicher Ausdehnung fähig sind. Immerhin können auch hier bedeutende Flüssigkeitsansammlungen schwere Functionsstörungen herbeiführen. Bei hochgradigem Ascites wird das Zwerchfell nach oben gedrängt und die Athmung behindert; starke Flüssigkeitsansammlung im Pericard behindert die Herzthätigkeit, namentlich die diastolische Erweiterung. Tritt Hydrops der verschiedenen Höhlen gleichzeitig auf, so wird natürlich die Behinderung der Function der einzelnen Organe gesteigert.

Die anatomischen Veränderungen der serösen Häute bei hydropischen Zuständen sind oft sehr gering. Nicht selten beschränken sie sich auf eine stärkere Durchfeuchtung des serösen und des subserösen Gewebes. In anderen Fällen sind die Venen mehr oder minder erheblich erweitert. Nach langem Bestande des Hydrops, d. h. der Stauung, bilden sich oft weissliche Trübungen und Verdickungen an der Oberfläche sowie bindegewebige Verwachsungen. Erstere werden hauptsächlich durch Veränderungen der Epithelzellen veranlasst, indem dieselben grossentheils mehr oder weniger geschwollen, zum Theil von der Unterlage abgehoben, in Desquamation begriffen und nicht selten von Fetttröpfchen durch-

setzt sind. Daneben liegen wieder proliferirende Zellen, ausgezeichnet durch reichliches Protoplasma und durch 2—4 und mehr Kerne. Es stellt sich also bei Stauung ein Catarrh ein mit Desquamation und Wucherung des Epithels (vergl. Fig. 156). Im Bindegewebe besteht dabei häufig eine mässige kleinzellige Infiltration, welche bei längerer Dauer des Processes zu Bindegewebsneubildung und damit zu diffusen oder circumscripten Verdickungen der Serosa sowie zu Verwachsungen führt.

### 3. Die Entzündungen der serösen Häute.

§ 297. Die wichtigste Rolle unter den Erkrankungen der serösen Häute spielen die **Entzündungen.** Ueber ihren Verlauf sind wir im Ganzen gut unterrichtet. Wie in § 95 angegeben, hat schon Cohnheim seine für die Entzündungslehre grundlegenden Untersuchungen am Mesenterium des Frosches angestellt. Beim Menschen lässt sich zur mikroskopischen Untersuchung mit Vortheil das Netz verwenden, das ohne besondere Präparation der Betrachtung unter dem Mikroskope zugänglich ist; es lassen sich indessen die durch die Entzündung gesetzten Veränderungen anatomisch auch an jeder anderen Serosa, z. B. am Pericard und an der Pleura leicht untersuchen.

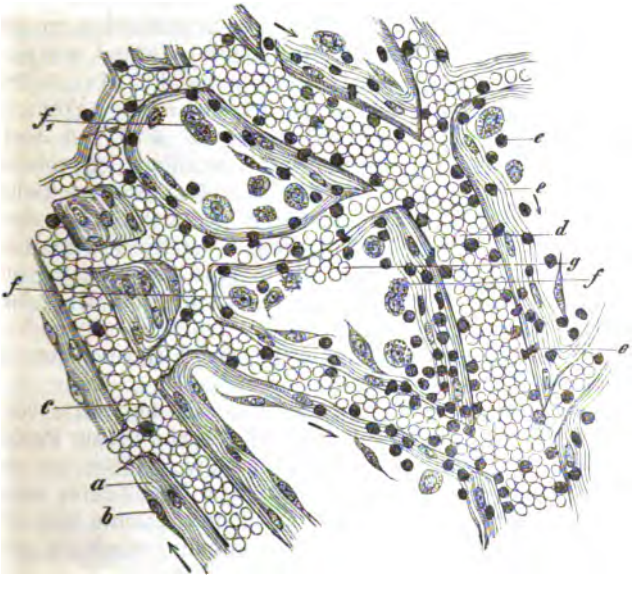


Fig. 154. Entzündetes Netz vom Menschen. Vergr. 200. *a* Normaler Netzbalken mit normalem Epithel (*b*). *c* Kleine Arterie. *d* Vene mit ihren zuführenden Capillaren; im Innern derselben Randstellung der farblosen Blutkörperchen. *e* Emigrirte oder in Emigration begriffene Zellen. *f* Desquamirtes und in Zerfall begriffenes Epithel *g* Ausgetretene rothe Blutkörperchen.

Die ersten Stadien der Entzündung sind im Allgemeinen characterisirt erstens durch die Bildung eines aus Zellen (Fig. 154 *e*) und Flüssigkeit bestehenden Exsudates, das sich theils in der Serosa, theils an der Oberfläche derselben ansammelt, zweitens durch Desquamation und Zerfall des Epithels (*f*). Nur bei sehr geringfügigen Entzündungen der serösen Häute erhält sich das Epithel intact oder geräth in Proliferation; sobald die Schädigung, welche die seröse Haut trifft, bedeutender ist, und eine reichliche Exsudatbildung erfolgt, geht es verloren.

Je nach der Beschaffenheit des Exsudates kann man 4 Hauptformen der Entzündung unterscheiden, nämlich die fibrinöse, die seröse, die serösfibrinöse und die eitrige. Die fibrinösen Formen werden häufig auch als adhäsive bezeichnet, da sie meist zu Bildung von Adhäsionen zwischen den Blättern der Serosa führen. Nicht selten erhalten die Exsudate durch Beimengung von Blut eine hämorrhagische Beschaffenheit. Es kommt dies namentlich bei hämorrhagischer Diathese und bei tuberculöser oder carcinomatöser Entzündung (§ 301) vor, doch treten nicht selten auch Blutungen aus neugebildeten Blutgefässen bei nicht tuberculösen Entzündungen auf.

Die **fibrinöse**, die **seröse** und die **serösfibrinöse Entzündung** ist durch Auftreten eines aus Faserstoff, Flüssigkeit und farblosen Blutkörperchen bestehenden Exsudates characterisirt. Ist die Entzündung noch frisch, so ist die Serosa stärker als gewöhnlich injicirt, ihre Oberfläche durch Auflagerung einer hellgrauweissen oder gelblichweissen Gerinnungsmasse getrübt. Hat letztere eine gewisse Mächtigkeit, so verdeckt sie die Injectionsröthe.

Die ersten Fibrinauflagerungen treten in Form von kleinen Häufchen auf, welche aus körnigen und scholligen Massen oder aus netzförmig angeordneten Fäden bestehen. Das Epithel zwischen den einzelnen Fibrinhäufchen ist mitunter noch erhalten; in anderen Fällen ist es in Desquamation begriffen. Ist die Entzündung etwas intensiver, so kann das Epithel sich in eine homogene oder körnige, meist zerklüftete kernlose Membran umwandeln, kann also absterben und coaguliren.

Ist die Menge der mit den farblosen Blutkörperchen ausgetretenen Flüssigkeit nur gering, so dass neben den Gerinnungsmassen nur wenig oder kein flüssiges Exsudat vorhanden ist, so bezeichnet man die Entzündungen als trockene und spricht von **Pericarditis, Pleuritis** und **Peritonitis sicca.** Sie führt häufig zu einer Verklebung der einander gegenüber liegenden Blätter der Serosa.

Ist die Exsudation aus den Blutgefässen reichlicher, bildet sich somit auch ein mehr oder weniger reichlicher Erguss, so sammelt sich die Flüssigkeit zunächst in den am tiefsten gelegenen Theilen an. Durch einen bedeutenden pericarditischen Erguss wird das Pericard auf Kosten der Lunge ausgedehnt; durch ein pleuritisches Exsudat die Lunge comprimirt, das Zwerchfell nach abwärts gedrängt, das Herz nach der entgegengesetzten Seite verschoben.

Durch grössere Mengen peritonitischen Exsudates werden die Unterleibsorgane comprimirt und der Unterleib selbst ausgedehnt.

Der Gehalt der Exsudate an Zellen und Faserstoff kann ein verschiedener sein. Sind erstere in reichlicher Zahl vorhanden, so ist die Flüssigkeit stark getrübt. Sind auch rothe Blutkörperchen ausgetreten (hämorrhagische Entzündung), so ist die Flüssigkeit mehr oder weniger geröthet, und in der Serosa selbst finden sich hämorrhagische Herde. Der Faserstoff bildet in der Flüssigkeit Fäden und Flocken, die je nach dem Gehalt an eingeschlossenen farblosen Zellen bald mehr durchscheinend hellgelblich, bald mehr opak weisslich sind. Am reichlichsten schlägt sich das Fibrin auf der Oberfläche der erkrankten serösen Membran selbst nieder und bildet daselbst dicke haftende Ueberzüge, deren Oberfläche meist rauh und zottig ist. Ist bei geringer Menge von flüssigem Exsudat die Menge des coagulirten Fibrins sehr bedeutend, so bildet sich eine ziemlich feste Verbindung zwischen dem Visceralblatt und dem Parietalblatt der Serosa.

Die Ausbreitung der Entzündung kann selbstverständlich eine sehr verschiedene sein. So kann sie z. B. in einem Falle nur einen kleinen Theil des Pericards betreffen, während sie in einem anderen über eine ganze Lunge sich ausdehnt.

Bei einer gewissen Mächtigkeit des Exsudates hört die Exsudation auf, und es nehmen, falls nicht neue Schädlichkeiten die Entzündung wieder anregen, die Heilungsvorgänge ihren Anfang. Die Heilung besteht in der Resorption des Exsudates, und ist meist mit der Entwickelung von neuem Bindegewebe verbunden.

Am leichtesten werden natürlich die flüssigen Theile des Exsudates resorbirt, doch ist die Raschheit, mit der dies geschieht, nicht immer die nämliche. Stellen sich die Functionen der Blut- und Lymphgefässe in normaler Weise wieder her, öffnen sich die verstopften Lymphbahnen der serösen Häute wieder, so kann das Exsudat rasch resorbirt werden. Bleiben die Lymphwege verschlossen, so kann auch die Resorption des flüssigen Antheils des Exsudates lange auf sich warten lassen.

Das Fibrin bietet der Resorption grösseren Widerstand, doch wird es durch Zerfall und Auflösung auch resorptionsfähig. Selten bleiben Residuen davon übrig, die verkalken.

Die Anwesenheit der Fibrinmassen, die als todte dem Organismus fremde Körper die Entzündung unterhalten, hat zur Folge, dass eine entzündliche Gewebebildung sich einstellt.

Schon 4—6 Tage nach Beginn einer fibrinösen Pleuritis oder Peritonitis oder Pericarditis kann man beim Abziehen der Faserstoffauflagerungen von der Serosa kleinste Gefässchen erkennen, welche aus dem Bindegewebe austretend in die Faserstoffmembran sich einsenken.

Dies ist ein Zeichen, dass die Gewebebildung begonnen hat. In den tieferen Schichten der Fibrinmembran (Fig. 155) sind be-

reits Bildungszellen (*f*) vorhanden, welche als erste Anlage des zukünftigen Bindegewebes anzusehen sind.

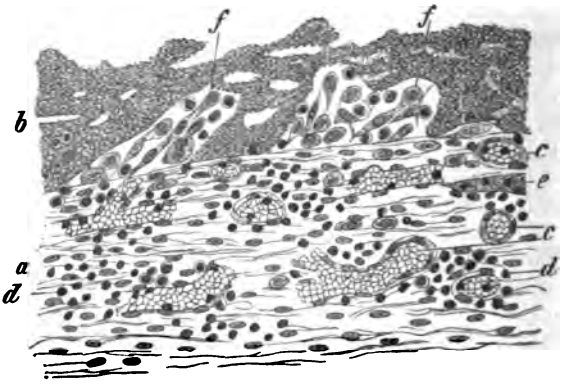


Fig. 155. Pericarditis adhaesiva. Durchschnitt durch das Epicard *a* und die Fibrinmembran *b*. *c* Erweiterte stark gefüllte Blutgefässe. *d* Rundzellen, welche das Gewebe infiltriren. *e* Lymphgefäss mit Zellen und Gerinseln gefüllt. *f* Bildungszellen innerhalb der Auflagerung, aus emigrirten, farblosen Blutzellen entstanden. Vergr. 150.

Das Gewebe der Serosa selbst ist von einer mässigen Menge von Rundzellen *(d)* durchsetzt, die Blutgefässe *(c)* strotzend mit Blut gefüllt, in den Lymphgefässen *(e)* liegen Zellen und körnige Gerinnungsmassen. Rundzellen finden sich ferner auch innerhalb der Fibrinmembran, wo sie sich namentlich in den Lücken anhäufen und zum Theil zu Bildungszellen *(f)* heranwachsen, welche sich durch einen grossen, hellen, bläschenförmigen Kern und durch ein stärker gekörntes Protoplasma auszeichnen. Sie zeigen verschiedene Gestaltung *(f)*, treten sowohl unter sich, als auch mit dem Epicard in Verbindung und bilden aus ihrem Protoplasma später Bindegewebe. Zwischen ihnen treten schon frühe Gefässe auf, welche durch Sprossung aus den Gefässen der Serosa entstanden sind. Gleichzeitig mit der Gewebsneubildung schwindet der Faserstoff.

Ist die entzündliche Gewebsbildung eine beschränkte und erreicht sie nur eine geringe Mächtigkeit, so bildet sich an der betreffenden Stelle nur eine leichte Verdickung der Serosa in Form eines scharf abgegrenzten oder mehr verwaschenen, glänzenden weissen Fleckes, eines **Sehnenfleckes.** Hält die entzündliche Gewebebildung länger an, so bilden sich ziemlich dicke, zuweilen knorpelharte, **bindegewebige Plaques** oder diffus ausgebreitete **sehnige** und **schwielige Verdickungen** und **Verwachsungen.**

Die **eitrige Entzündung** der serösen Häute entsteht entweder primär als solche, oder entwickelt sich aus einer serös fibrinösen durch Steigerung der entzündlichen Zellemigration. Eine scharfe Grenze zwischen eitrigen und serös fibrinösen Entzündungen lässt sich nicht ziehen. Es gibt im Gegentheil Zwischenformen, die

einen eitrig fibrinösen Character tragen, bei welchen das flüssige Exsudat eine eitrige Beschaffenheit besitzt, während es gleichzeitig weiche, zerreissliche, weisse, von Zellen reichlich durchsetzte Fibrinflocken enthält. In solchen Fällen sind auch die verschiedenen Organe mit diesen eitrig fibrinösen Massen bedeckt und zum Theil untereinander verklebt.

Nicht selten zeigt das Exsudat eine putride Beschaffenheit, d. h. die Flüssigkeit ist missfarbig grauweiss und übelriechend. Solche Formen kommen am häufigsten in der Bauchhöhle vor, wo sie sich als Folgeerscheinungen septischer Entzündungen des Uterus und seiner Adnexa, sowie nach verschiedenen Darmläsionen, bei welchen es zu Austritt von Koth in die Bauchhöhle kommt, entwickeln. Sie zeichnen sich vor anderen eitrigen Entzündungen dadurch aus, dass sie grössere Mengen von Mikrokokken theils als Einzelkügelchen, theils in Torulaketten, mitunter auch Mikrobacterien enthalten.

Bei frischen eitrigen und eitrig fibrinösen, ebenso auch bei jauchigen Entzündungen ist die Serosa injicirt, das Bindegewebe mit kleinen Rundzellen durchsetzt; das Endothel ist immer total verloren gegangen. In den Eiterkörperchen des Exsudates treten frühzeitig fettige Degeneration und Zerfall ein.

Die Resorption eitriger Exsudate geht erheblich langsamer vor sich als diejenige seröser. Häufig erfolgt der Tod auf der Höhe der Entzündung. Die Resorption kann unter Umständen eine vollständige sein. Zuweilen indessen wird nur der flüssige Theil resorbirt, während die fettig zerfallenen Eiterkörperchen sich zu einer käsigen Masse eindicken, die nur sehr allmählich resorbirt wird, mitunter dauernd liegen bleibt und verkalkt. Da die Anwesenheit des Eiters die Entzündung lange unterhält, so kommt es zur Bildung von Granulationen und von Bindegewebe, welch letzteres oft sehr erhebliche Dimensionen erlangt.

§ 298. Die **Entzündung des Pericard** oder die **Pericarditis** ist entweder hämatogenen Ursprunges und tritt namentlich im Verlaufe von Infectionskrankheiten, so besonders bei acutem Gelenkrheumatismus, Scharlach, Pocken sowie bei Nephritis auf, oder schliesst sich an Entzündungen der Nachbarschaft, also des Myocards, der Pleura, des Mediastinum, der benachbarten Bronchialdrüsen, des Oesophagus (ulceröses Carcinom), des Bauchfelles an. In letzteren Fällen gelangt der Entzündungserreger auf dem Lymphwege ins Pericard, oder es greift die Entzündung direct auf letzteres über.

Die häufigsten Formen der Pericarditis sind die fibrinösen und serös fibrinösen, doch sind auch die eitrigen und eitrig fibrinösen keine Seltenheit und treten namentlich bei eitriger hämatogener Myocarditis, bei Gelenkrheumatismus und nach Eiterungsprocessen in der Umgebung des Pericards auf.

Bei den leichtesten Formen der Pericarditis ist nur ein Theil der Herzoberfläche und des Herzbeutels mit Fibrin bedeckt. Bei stärkerer Exsudation kann sowohl das viscerale als das parietale

Blatt des Pericards mit dicken Faserstofflagen besetzt sein, deren nach der Pericardialhöhle gerichtete Lagen theils exquisit zottig, theils mehr netzförmig oder in Streifen und Leisten angeordnet sind und dem Herzen den Namen eines **Cor villosum** eingetragen haben.

Tritt bei fibrinösen Entzündungen keine Eiterung ein, so wird das Fibrin verhältnissmässig rasch durch graues oder graurothes Granulations- und durch weisses Narbengewebe ersetzt. Nach leichten circumscripten Entzündungen bilden sich die oben (§ 297) erwähnten **Sehnenflecke** sowie fibröse schlaffe **Zotten** und **faden-** und **strangförmige Verwachsungen.** Nach schweren Entzündungen können die Herzbeutelblätter in ihrer ganzen Ausdehnung verwachsen, so dass ein Zustand entsteht, den man als **Concretio pericardii** bezeichnet. Bei unvollkommener Resorption eitriger oder fibrinöser Exsudate können zwischen den Verwachsungsmembranen trockene käsige Einschlüsse zurückbleiben. Letztere sowohl als auch das neugebildete Bindegewebe kann in mehr oder minder grosser Ausdehnung verkalken.

Sowohl nach Traumen als nach geschwürigem Durchbruch lufthaltiger Nachbarorgane, kann Luft, unter Umständen zugleich auch Blut in den Herzbeutel eintreten. Es entstehen dadurch Zustände, die man als **Pneumopericard** und **Hämopericard** bezeichnet. Bei Eintritt eitriger Entzündung redet man von **Pyopneumopericard.**

*Literatur:* Bauer, *v. Ziemssen's Handb. d. spec. Pathologie VI*; Riegel, *Gerhardt's Handb. der Kinderkrankh. IV*; Bouchard, *Gaz. méd. de Paris 1866*; Zahn, *Virch. Arch. 72. Bd.*; Müller, *D. Arch. f. klin. Med. XXIV*; Guttmann, *Berl. klin. Wochenschr. 1880.*

§ 299. Die **Entzündung der Pleura** oder die **Pleuritis** tritt weitaus am häufigsten im Anschluss an Entzündungen des Lungengewebes, weit seltener als eine primäre hämatogene Affection auf. Unter Umständen können auch Entzündungen der Rippen, des Mediastinum, des Oesophagus, der mediastinalen und peribronchialen Lymphdrüsen, des Bauchfelles etc. auf die Pleura übergreifen. Es kann ferner auch eine Geschwulstentwickelung in der Pleura zu Pleuritis führen. Hämatogene Pleuritis tritt namentlich im Verlaufe von acutem Gelenkrheumatismus, Gicht, chronischen Nierenentzündungen und Pyämie auf.

Auch in der Pleura kommen die verschiedensten Formen exsudativer Entzündung von den zartesten Fibrinauflagerungen bis zur Bildung mächtiger Fibrinschwarten und mächtiger flüssiger, seröser oder durch Eiter und Fibrin getrübter, zuweilen auch hämorrhagischer Ergüsse vor. Letztere treten namentlich bei hämorrhagischer Diathese sowie bei tuberculösen (§ 301) und carcinomatösen Entzündungen auf. Ebenso disponiren auch neugebildete reich vascularisirte Bindegewebsmembranen zu Blutungen.

Bei Perforation von Lungencavernen kann Luft in die Pleura austreten und damit jene Zustände herbeiführen, welche man als

**Pneumothorax** und **Pyopneumothorax** bezeichnet. Durch Verunreinigung mit Fäulnisserregern geht das Exsudat eine faulige Zersetzung ein.

Die fibrinösen und serösen Entzündungen führen zu Verdickungen und Verwachsungen der Pleurablätter, welche bei leichteren Erkrankungen nur zart und leicht zu trennen sind, nach länger dauernden oder mehrfach sich wiederholenden Entzündungen dagegen so fest werden können, dass eine Trennung der Pleurablätter nur noch mit Mühe gelingt. Gleichzeitig pflegen dann auch die Pleurablätter selbst in schwieliges Bindegewebe umgewandelt zu sein.

Zu starken Verdickungen führen namentlich die pleuritischen Processe, welche chronische tuberculöse Lungenentzündungen zu begleiten pflegen, sowie auch eitrige Entzündungsformen sogen. Empyeme, bei welchen die Resorption des Exsudates nur langsam erfolgt, somit lange Zeit eine Entzündung und stets sich wiederholende Granulationsbildung unterhalten wird. Die in der Pleura vorhandene Entzündung kann secundär wieder auf die Lunge (vergl. pleurogene Pneumonieen), oder auch auf das Zwerchfell, das Pericard und den Brustkorb übergreifen. Bei eitrigen Formen stellen sich öfters Ulcerationen ein, in Folge deren die Eitermassen nach der Umgebung z. B. nach der Haut oder nach der Lunge durchbrechen.

Alte pleuritische Schwarten verkalken nicht selten. Zwischen pleuritischen Verwachsungen kann sich bei erneuter Entzündung sowie bei Eintritt von Stauungshydrops Flüssigkeit ansammeln.

*Literatur:* Fränkel, *Krankh. d. Pleura, v. Ziemssen's Handb. d. spec. Pathol. IV;* Rokitansky, *Handb. d. path. Anat. II;* Hoppe-Seyler, *Virch. Arch. 9. Bd.;* Traube, *Verhandl. d. Berl. med. Ges. IV;* Naunyn, *du Bois-Reymond's Arch. 1870.*

§ 300. Die **Entzündung des Peritoneum** oder die **Peritonitis** ist, von den tuberculösen Formen abgesehen, nur selten hämatogenen Ursprungs (Gelenkrheumatismus, Pyämie). Weit häufiger tritt sie secundär im Anschluss an Entzündungen der in der Bauchhöhle oder deren unmittelbaren Nachbarschaft gelegenen Organe oder nach Traumen auf.

In letzterem Falle ist die Peritonitis meist local, sofern wenigstens die Entzündung keinen eitrigen, sondern einen fibrinösen und adhäsiven Character trägt. Eitrige und jauchige Entzündungen dagegen, wie sie sich z. B. nach Perforation des Darmes oder des Magens oder in Folge eitriger Entzündungsprocesse im Gebiete des innern weiblichen Geschlechtsapparates einstellen, verbreiten sich leicht über die ganze Bauchhöhle und führen meist sehr bald das letale Ende herbei.

Einfache Verdickungen der Serosa kommen seltener vor, als im Pericard. Ueberaus häufig sind dagegen Verwachsungen einander benachbarter Theile, theils durch lockere band- und fadenförmige

Adhäsionen, theils durch straffe derbe Bindegewebszüge. Die ersteren sind nicht selten sehr reichlich von Gefässen durchzogen, welche zufolge ihrer Dünnwandigkeit schon bei geringfügigen Circulationsstörungen bluten.

Bei diffus ausgebreiteter mehr selbständig verlaufender Peritonitis kann im Laufe der Zeit das Peritoneum sehr bedeutende Verdickungen erfahren, welche meistens auch diffus ausgebreitet, nicht selten indessen stellenweise durch plaqueförmige, derbe, schwielige, knorpelähnliche Bindegewebsneubildungen verstärkt sind. Das verdickte Mesenterium pflegt sich dabei mehr oder minder zu verkürzen, das Netz schrumpft zu einem derben Bindegewebsstrang, und die Darmschlingen sowie auch andere Bauchcontenta werden untereinander zu untrennbaren Massen vereinigt, alles Veränderungen, welche dem Process den Namen der **Peritonitis deformans** eingetragen haben. Zwischen den Verwachsungen ist Exsudat bald nur spärlich bald reichlich vorhanden und auch seine Beschaffenheit wechselt je nach der Heftigkeit der momentan bestehenden Entzündung.

Die diffuse chronische Peritonitis pflegt namentlich bei hochgradigen Stauungen im Unterleib, wie sie durch Klappenfehler am Herzen und durch Lebercirrhose herbeigeführt werden, aufzutreten (vergl. § 296). Sie kann sich ferner auch bei Anwesenheit von Geschwülsten in der Bauchhöhle einstellen.

*Literatur:* Traube, *Ges. Abhandl. Berlin 1871*; Bamberger, *Virch. Handb. d. spec. Pathol. VI*, Kundrat, *Oest. med. Jahrb. 1871*; Friedreich, *Virch. Arch. 58. Bd.*; Desplats, *L'Union méd. 1873, N. 39*; Bäumler, *Virch. Arch. 59. Bd.*; Klein u. Burdon-Sanderson, *Med. Centralbl. X 1872*; Morin, *Gaz. des hôp. 1873*; Henoch, *Krankh. d. Unterleibs*; Bauer, *v. Ziemssen's Handb. d. spec. Pathol. VIII*; H. Viebordt, *Die einfache chronische Exsudativperitonitis. Tübingen 1884.*

## 4. Die Tuberculose der serösen Häute.

§ 301. Die **Tuberculose der serösen Häute** tritt in drei genetisch verschiedenen Formen auf. Zunächst kommt dieselbe vor als Theilerscheinung einer allgemeinen hämatogenen embolischen Miliartuberculose. Bei der zweiten Form geht die Infection von einem der betreffenden serösen Höhle anliegenden oder ihr benachbarten Tuberkelherd aus. Im dritten Falle tritt die Tuberculose primär in einer Serosa auf, d. h. es gelingt in keiner Weise, einen primären Herd ausserhalb der afficirten serösen Haut zu finden, sodass man annehmen muss, dass die Tuberculose der serösen Haut die erste Erscheinung der stattgehabten Infection ist.

Auch anatomisch kann man drei verschiedene Formen unterscheiden.

Im ersten Falle treten Tuberkel auf, ohne dass daneben ent-

zündliche Veränderungen wahrzunehmen wären. Dieses Verhältniss findet sich namentlich bei allgemeiner Miliartuberculose. Bei der zweiten Form stellen sich gleichzeitig mit der Tuberkeleruption diffus ausgebreitete entzündliche Veränderungen ein, welche zu der Bildung eines flüssigen Exsudates führen. Bei der dritten Form treten die diffus ausgebreiteten, entzündlichen Veränderungen vollkommen in den Vordergrund, d. h. die Tuberkel sitzen durchgehends in entzündlich verändertem oder in neugebildetem Gewebe. Eine scharfe Grenze zwischen den 3 aufgeführten anatomischen Formen gibt es nicht, sie gehen im Gegentheil in einander über.

Die Eruption von **grauen Tuberkeln bei allgemeiner Miliartuberculose**, welche ohne diffus ausgebreitete Entzündung sich einstellt, beobachtet man am häufigsten am Peritoneum und an der Pleura, selten am Pericard. Die grauen Knötchen entstehen aus einer Ansammlung kleiner Rundzellen in der Umgebung der Gefässe. Die Epithelien bleiben dabei längere Zeit durchaus unverändert, später werden sie abgestossen., oder gerathen in Wucherung.

**Miliartuberkeleruption**, die unter **mässigen Entzündungserscheinungen** auftritt, beobachtet man namentlich in Fällen, in denen die Serosa secundär durch Aufnahme der Bacillen aus einem benachbarten Herd, z. B. einer Lymphdrüse, einem cariösen Wirbel, einer phthisischen Lunge, einem tuberculösen Darmgeschwür einer

Fig. 156. Tuberculosis omenti. *a* Tuberkelcentrum. *b* Zellen mit epithelialem Charakter. *c* Lymphatische Elemente. *d* Gewucherte Epithelien der Umgebung. Carminpräp. Vergr. 200.

tuberculösen Tube erkrankt. In anderen Fällen ist ein solcher Ausgangspunct nicht nachzuweisen, es tritt die Tuberkeleruption der serösen Haut als primäre Affection auf, so nicht selten im Peritoneum.

Die Tuberkeleruptionen sind entweder local beschränkt, z. B. auf das kleine Becken oder auf die Umgebung der Milz oder auf eine circumscripte Stelle der Pleura oder des Pericards, oder sind diffus über eine ganze seröse Haut oder über mehrere derselben, z. B. über Pleura und Peritoneum ausgebreitet. In letzterem Falle pflegt ein serös fibrinöses Exsudat vorhanden zu sein, welches nicht selten hämorrhagisch gefärbt ist. Die Zahl der Tuberkel kann dabei spärlich oder sehr reichlich sein, so dass die Serosa sich feinkörnig anfühlt. Ihr Gewebe ist, namentlich in der Umgebung der Tuberkel, injicirt, nicht selten von kleinen Hämorrhagieen durchsetzt. An der Leiche sehen letztere durch Bildung von Schwefeleisen, sowie in Folge von Veränderungen des Blutfarbstoffes schiefergrau oder schwarz oder wohl auch mehr braun aus. Hat der Process bereits längere Zeit bestanden, so pflegt die Serosa mehr oder weniger verdickt zu sein; Netz und Mesenterium sind zugleich meist verkürzt. In der Umgebung der Tuberkel hat sich nicht selten ein ganzer Hof von stark vascularisirtem, zartem durchscheinendem jungem Bindegewebe gebildet.

Den makroskopischen Erscheinungen entsprechend ist bei dieser Form der Tuberculose stets eine mehr oder minder ausgedehnte zellige Infiltration vorhanden. Das Epithel ist meist in Wucherung und catarrhalischer Desquamation (Fig. 156 *d*) begriffen. Die Tuberkel werden durch eine stärkere Zellanhäufung (*a*) gebildet, innerhalb welcher Tuberkelzellen und gewucherte Epithelzellen meist nicht mehr von einander zu unterscheiden sind.

Bei der dritten Form der Tuberculose der serösen Häute, die man zum Unterschiede von den eben besprochenen Miliareruptionen als **adhäsive tuberculöse Entzündung** bezeichnet, sind die diffus ausgebreiteten Entzündungsprocesse das Prädominirende. Wie bei anderen plastischen Entzündungen bildet sich junges graudurchscheinendes gefässreiches Keimgewebe und Bindegewebe, welches unter den einander benachbarten Theilen der serösen Häute vielfach Verbindungen herstellt und graue und gelbweisse Knötchen, oft auch grössere gelblich weisse oder käsig fibröse Einschlüsse enthält.

Die tuberculöse Pericarditis tritt am häufigsten in Form einer adhäsiven, Granulationen und Bindegewebe bildenden Entzündung auf, welche mit Austritt von mehr oder weniger oft hämorrhagischem Exsudat verbunden ist. Nach längerer Dauer des Processes bilden sich Verwachsungen des Herzbeutels, welche graue Tuberkel und käsige Herde einschliessen. Sie ist theils eine hämatogene, theils durch Nachbarinfection entstanden, letzteres namentlich nach Tuberculose der Lunge und der Bronchialdrüsen.

Die tuberculöse Pleuritis gesellt sich am häufigsten zu

tuberculösen Lungen- und Bronchialdrüsenerkrankungen. Auch hier sitzen die Tuberkel theils in jungem gefässreichem Keimgewebe, theils in derbem Bindegewebe. Häufig ist gleichzeitig ein serös fibrinöses, zuweilen hämorrhagisches Exsudat vorhanden; grössere käsige Einschlüsse sind dagegen selten.

Die Peritonitis tuberculosa ist ausgezeichnet durch eine reichliche Entwickelung von Bindegewebe, welches zu Verdickung des Peritoneum und zu Verwachsungen der Baucheingeweide führt. Netz und Mesenterium sind stets mehr oder weniger verdickt; ersteres häufig in eine dicke harte Schürze oder in einen quer durch die Bauchhöhle ziehenden Strang verwandelt. Das neugebildete Bindegewebe und das verdickte infiltrirte Peritoneum enthält mehr oder weniger zahlreiche Tuberkel und käsige Einschlüsse. Flüssiges Exsudat kann fehlen oder vorhanden sein und ist dann nicht selten hämorrhagisch.

## 5. Geschwülste, Cysten und Parasiten der serösen Häute.

§ 302. **Primäre Geschwülste** der serösen Häute sind selten. Sie gehören theils zu den epithelialen, theils zu den Bindesubstanzgeschwülsten. Unter den ersteren nehmen das Hauptinteresse jene in Anspruch, welche bis jetzt von den Autoren (Wagner, Schulz, Birch-Hirschfeld, Neelsen) als Endothelkrebse beschrieben worden sind. Es sind dies Geschwülste, welche am häufigsten in der Pleura, seltener im Peritoneum ihren Sitz haben und meist in Form multipler flacher und untereinander verschmelzender oder durch Stränge verbundener weisser Knoten auftreten, zwischen denen die Pleura oder das Peritoneum mehr oder weniger verdickt zu sein pflegt. Meist ist ein seröses oder serös fibrinöses Exsudat vorhanden. Die Geschwulst macht ferner Metastasen, die bei primärer Affection der Pleura hauptsächlich in den peribronchialen Bindegewebszügen, in den Bronchialdrüsen sowie in den Thoraxmuskeln ihren Sitz haben.

Histologisch ist die Geschwulst ausgezeichnet durch die Bildung epithelialer Zellnester und Zellstränge (Wagner, Schulz, Neelsen), die in der Peripherie zum Theil sogar aus Cylinderzellen bestehen. Die Zellnester und Stränge liegen in einem derben Bindegewebsstroma, entsprechen in ihrer Vertheilung durchaus dem Verlauf der Lymphgefässe und sollen durch Wucherung der Lymphgefässendothelien entstehen. Letzteres erscheint indessen zweifelhaft. Da sich nachweisen lässt, dass auch das oberflächliche Epithel in lebhafter Wucherung begriffen ist (Neelsen) und zum Theil cylindrische Zellen liefert, so liegt es näher, die Geschwulstentwickelung auf eine Wucherung des Epithels der Leibeshöhle zurückzuführen und die Geschwülste danach den epithelialen Geschwülsten, den ächten Krebsen zuzuzählen.

Unter den Bindesubstanzgeschwülsten kommen Li-

pome, Fibrome und Myxome am häufigsten vor, doch sind sie selten. Sehr selten sind Sarcome. Lipome entstehen am häufigsten durch geschwulstartige Vergrösserung der Appendices epiploicae des Dickdarmes. Gestielte Lipome können sich losreissen und freie Peritonealkörper bilden, die verkalken. WALDEYER hat aus der Bauchhöhle ein plexiformes Angiosarcom, WEICHSELBAUM ein Chylangiom des Mesenterium beschrieben.

Häufiger als von der Serosa selbst gehen Geschwülste von dem subserösen Gewebe aus, namentlich Fibrome, Lipome und Sarcome. Verhältnissmässig häufig kommen Geschwülste, namentlich Sarcome, im Mediastinalgewebe vor und können eine erhebliche Grösse gewinnen.

Häufiger als primäre kommen **secundäre Geschwülste** vor. Im Peritoneum bilden namentlich Krebse, welche von den Organen des Unterleibs ausgehen, Metastasen. Mamma- und Schilddrüsencarcinome machen nicht selten Metastasen in der Pleura. Oesophagus und Magencarcinome greifen gelegentlich direct auf das Pericard über oder bilden ebenfalls metastatische Knoten.

Die Metastasen treten meist in Form scharf abgegrenzter Knoten und Knötchen auf. In der Pleura liegen sie namentlich im Verlauf der pleuralen und subpleuralen Lymphgefässe. Sie sind je nach der Beschaffenheit des Mutterknotens bald weich und weiss, medullär, bald hart, in einzelnen Fällen schwarz oder braun, melanotisch. Die Umgebung der Knoten ist bald wenig verändert, bald erheblich verdickt, hyperplasirt, indurirt und stark vascularisirt. Sitzen die Knoten dicht beisammen, so kann die betreffende Stelle der Serosa, z. B. das Netz, in eine dicke, höckerige, derbe Schwarte umgewandelt werden.

In seltenen Fällen verbreitet sich die Carcinombildung mehr diffus. Es ereignet sich dies namentlich bei Gallertkrebsen des Darmtractus oder des Ovariums, die auf die Bauchserosa übergreifen und die ganze Bauchhöhle mit gallertigen Massen füllen können.

Verhältnissmässig häufig ist die Leibeshöhle, namentlich der Bauchraum, der Sitz von **Dermoiden** und **teratoiden Fötalinclusionen.** Erstere finden sich besonders häufig bei Frauen, bei denen sie in den Ovarien oder deren Umgebung ihren Sitz haben. Die Fötalinclusionen können an verschiedenen Stellen liegen und bilden mit der Umgebung verwachsene Cysten, welche einen rudimentären Fötus enthalten (vergl. § 13).

**Cysten** mit serösem Inhalt finden sich namentlich in der Umgebung des weiblichen Geschlechtsapparates (s. diesen), mit dem sie auch zusammenhängen. Es kommen indessen auch an anderen Stellen des Bauchfelles sitzende Cysten verschiedener Grösse zur Beobachtung, welche entweder serösen oder wohl auch mehr schleimigen Inhalt besitzen. Die ersteren bilden sich am häufigsten durch Flüssigkeitsansammlung in Adhäsionsmembranen, doch kommen auch seröse Cysten, ohne dass Entzündungen ihrer Bildung vorausgegangen wären, vor, deren Entstehung noch nicht aufgeklärt ist.

Von **thierischen Parasiten** hat der Echinococcus einige Bedeutung. Er kann in den serösen Höhlen Blasen von erheblicher Grösse bilden, welche mit der Umgebung durch Bindegewebsadhäsionen verbunden sind. Cysticerken, die gelegentlich da oder dort gefunden werden, verursachen kaum je gefährliche Störungen. Ab und zu gelangen Darmparasiten, namentlich Spulwürmer, in die Bauchhöhle. Es geschieht dies namentlich dann, wenn die Darmwand lädirt ist, doch können Spulwürmer sich auch durch eine intacte Darmwand durchbohren. Die Folge der Darmperforation ist eine eitrige oder jauchige Peritonitis.

Trichinenembryonen, welche bei ihrer Auswanderung aus dem Darm in die Bauchhöhle gelangen, halten sich in derselben nicht auf, sondern wandern weiter nach den Muskeln.

*Literatur über Krebs der Leibeshöhlen:* Wagner, *Arch. d. Heilk. XI*; R. Schulz, *ib. XVII*; Birch-Hirschfeld, *Patholog. Anatomie*; Bostroem, *D. Arch. f. klin. Med. 1881*; Böhmer, *Virch. Arch. 81. Bd.*; Neelsen, *D. Arch. f. klin. Med. 31. Bd.*; G. de Massy, *Gaz. des Hôpitaux 1867*; Gross, *Philadelphia Med. Times 1878*; Hubl, *Wiener med. Wochenschr. 1879 Nr. 52*; Thierfelder, *Atlas der pathol. Histol. Taf. XXII.*

*Literatur über Bindesubstanzgeschwülste:* Rokitansky, *Pathol. Anat.*; Virchow, *Geschwülste*; Waldeyer, *Virch. Arch. 55. Bd.*; Kelly, *Philadelph. Med. Times 1876*; Weichselbaum, *Virch. Arch. 64. Bd.*; Sabourin, *Bull. de la Soc. anat. de Paris 1876*; Wickham Legg, *St. Barthol. Hosp. Reports XI.*

Vor kurzem hat Säxinger auf der Tübinger gynäkologischen Klinik eine aus zahllosen erbsen- bis wallnussgrossen äusserst dünnwandigen, mit klarer seröser Flüssigkeit gefüllten Cysten zusammengesetzte Cystenmasse exstirpirt, welche nach ihrem Bau einer ungeheuren Blasenmole ähnlich sah. Die Cysten hafteten an verschiedenen Stellen des Bauchfelles, namentlich an den Darmschlingen und dem Mesenterium und sassen zum Theil auf dünnem Stiele. Die Ovarien waren intact und auch ein Zusammenhang mit dem Parovarium nicht nachweisbar.

## FÜNFTER ABSCHNITT.

# Pathologische Anatomie der äusseren Haut.

### I. Einleitung.

§ 303. Die äussere Haut ist ein ziemlich complicirt gebautes Organ, welches einerseits eine schützende Decke für den Organismus bildet, andererseits im Dienste des Organismus gewisse Thätigkeiten ausübt. So functionirt sie theils als Sinnesorgan für die Tastempfindung, theils als Wärmeregulator, theils als ein Organ, das bestimmte Secrete liefert und auch an dem Wechsel der gasförmigen Bestandtheile des Körpers sich betheiligt. Entsprechend ihren physiologischen Aufgaben steht sie einerseits mit dem übrigen Organismus im engsten Zusammenhang, auf der anderen Seite tritt sie auch zur Aussenwelt in die mannigfaltigsten Beziehungen. Keinem einzigen der anderen Organe kommen so verschiedene Aufgaben zu und keines ist äusseren Einflüssen in dem Maasse ausgesetzt wie die äussere Haut.

Die innigen Beziehungen zum übrigen Organismus sowohl als zur Aussenwelt bedingen es, dass die Haut auch äusserst häufig in krankhafte Zustände geräth. Werden **Hautkrankheiten** durch mechanische oder thermische oder chemisch wirksame Schädlichkeiten oder durch Parasiten, welche von aussen kommen, verursacht, so bezeichnet man sie als **idiopathische.** Schliessen sich dagegen die Hauterkrankungen an Veränderungen des Blutes und der Gewebssäfte, oder an krankhafte Zustände anderer Organe, z. B. des Herzens, der Leber, der Nieren, des Geschlechtsapparates, des Nervensystems etc. an, sind sie also Theilerscheinungen oder Folgen anderer Affectionen, so werden sie als **symptomatische** bezeichnet.

Berücksichtigt man die grosse, ja unendliche Zahl der Schädlichkeiten, welche Hautveränderungen hervorzurufen im Stande sind, so wird man sich von vornherein sagen, dass es wohl kaum zweckmässig sein würde, den Versuch zu machen, bei einer Besprechung der pathologischen Anatomie der Haut die Aetiologie durchgehends zur Grundlage der Eintheilung zu machen. Es würde sich letzteres schon aus dem Grunde nicht empfehlen, weil dieselbe Schädlichkeit

bei verschiedenen Individuen durchaus nicht immer dieselben Veränderungen hervorruft, und umgekehrt verschiedene Schädlichkeiten denselben Effect haben können.

In Nachstehendem sollen daher die krankhaften Zustände der Haut im Allgemeinen nach den dabei vorkommenden anatomischen Gewebsveränderungen zusammengestellt werden. Die Aetiologie wird nur dann als maassgebendes Eintheilungsprincip zur Anwendung gebracht werden, wenn es sich um Schädlichkeiten handelt, welche einerseits als solche der anatomischen Untersuchung zugänglich sind (Parasiten), welche andererseits auch specifische Krankheitsformen, die sich in derselben Weise immer wieder wiederholen, hervorrufen.

Ganz consequent wird freilich auch nach Ausschluss der eben genannten Processe sich das anatomische Eintheilungsprincip nicht durchführen lassen. Schon der Umstand, dass dieselbe anatomische Veränderung auf verschiedene Weise entstehen, dass also eine momentan sich vorfindende Veränderung in den Kreis verschiedener krankhafter Processe gehören kann, nöthigt uns auch dem klinischen Verlaufe der Affectionen bis zu einem gewissen Grade Rechnung zu tragen. Da wir bei der Haut den Werdegang der verschiedenen krankhaften Processe vor uns sehen und dabei verfolgen können, dass einem momentanen anatomischen Zustand nicht immer derselbe klinische Verlauf entspricht, so widerstrebt es uns, die Veränderungen in derselben Weise, wie wir es sonst thun, lediglich nach anatomischen Grundsätzen zu ordnen.

*Literatur:* Kaposi, *Pathologie und Therapie der Hautkrankheiten, Wien und Leipzig 1880;* Neumann, *Lehrbuch der Hautkrankheiten, Wien 1880;* Auspitz, *System der Hautkrankh., Wien 1881; Vierteljahrsschrift für Dermatologie und Syphilis I.—IX. Jahrg.;* Schwimmer, *Die neuropathischen Dermatosen, Leipzig 1883;* v. Hebra, *Die krankhaften Veränderungen der Haut, Braunschweig 1882;* v. Ziemssen, *Handb. d. spec. Pathol. XIV;* Behrend, *Lehrb. d. Hautkrankh. Berlin 1883;* Leloir, *Affect cutan. d'origine nerveux, Paris 1882;* Isaai und Babes, *Exper. Beiträge z. Lehre v. Einfl. d. N. Syst. auf d. path. Veränd. d. Haut, Vierteljahrsschr. f. Derm. IX 1882.*

Schwimmer betrachtet so ziemlich alle Hauterkrankungen als Neuropathieen und theilt dieselben in Angioneurosen, Trophoneurosen und Idioneurosen. Leloir gibt den Nachweis, dass bei verschiedenen Hautkrankheiten sich Veränderungen am Nervensystem vorfinden, die er für die Ursache der Erkrankung hält. Es gehören hierher namentlich gewisse Fälle von Ekthyma, Ichthyosis, Vitiligo, Gangrän, Ulcus perforans, Lupus, Zoster, Ekzem und Pemphigus.

## II. Hyperämie, Anämie und Oedem der äusseren Haut.

§ 304. Wie schon unter physiologischen Verhältnissen der Blutgehalt der Haut grossen Schwankungen unterliegt, so wechselt

er auch unter pathologischen Einflüssen. Als Ursachen kommen neben localen Gewebs- und Gefässveränderungen namentlich vasomotorische Störungen in Betracht. Es gilt dies z. B. für die bei Neuralgie sowie nach Nervenverletzungen auftretenden Hyperämieen.

**Hyperämie** präsentirt sich theils als diffuse, theils als circumscripte Röthung der Haut, welche unter dem Fingerdruck schwindet. Die Farbe wechselt vom blassen Rosenroth bis zum dunkeln Blutroth und zur blaurothen Cyanose. Die Blutfülle betrifft dabei hauptsächlich die oberen Schichten des Corium, besonders den Papillarkörper.

Die Hyperämie ist theils eine active, theils eine passive; erstere ist theils eine von localen Traumen abhängige, also idiopathische, theils eine unter dem Einfluss des Centralnervensystems zu Stande kommende, also symptomatische Erscheinung. Kleine hyperämische Flecken bezeichnet man als **Roseola**, umfangreichere Röthungen als **Erytheme**. Zuweilen sind die hyperämischen Theile zugleich merklich geschwellt, und es findet sich, abgesehen von der Erweiterung der Gefässe, auch eine stärkere Durchfeuchtung der Gewebe (entzündliches Oedem). Bei länger dauernder Hyperämie kommt es zu vermehrter Abschuppung der Haut, zu **Desquamation**. Nach Schwund der Hyperämie bleibt, namentlich wenn dieselbe lange gedauert oder häufig sich wiederholt hat, eine mehr oder weniger deutliche **Pigmentirung** zurück, welche auf einer Umwandlung extravasirter Blutkörperchen in Pigment beruht.

Nach dem Tode pflegen einfache Hyperämieen der Haut zu verschwinden.

Durch Stauung bedingte Hyperämie erzeugt meist blaurothe, nicht scharf abgegrenzte Flecken. Ein kleiner Fleck wird als **Livedo**, diffus ausgedehnte Röthung als **Cyanose** bezeichnet.

Die **Anämie** der Haut gibt sich durch abnorme Blässe zu erkennen. Sie kann allgemein oder nur local vorhanden sein. Die Ursachen sind entweder in äusseren Einflüssen, welche die Haut direct treffen oder aber in einer Erregung der Vasoconstrictoren vom Nervensystem aus zu suchen.

**Oedeme** der Haut, d. h. Durchtränkung derselben mit seröser Flüssigkeit sind entweder Folgen von Stauung des Blutes oder der Lymphe oder von erhöhter Durchlässigkeit der Gefässwände. Eine ödematöse Haut ist verdickt, von der Schnittfläche ergiesst sich Flüssigkeit. Bei hochgradigem Oedem kann die ganze Epidermis in Form von **Blasen** (vergl. § 311) vom Papillarkörper abgehoben werden.

Die activen Hyperämieen lassen sich selbstverständlich von den Entzündungsprocessen nicht scharf trennen. Sie führen vielfach in dieselben über, sind nur Anfangsstadien derselben. Bei den Hautröthungen, z. B. bei jenen, die man als Erytheme bezeichnet und die sowohl idiopathisch (E. traumaticum, caloricum

etc.) als symptomatisch (E. infantilis bei Dentition, oder bei Gastricismus) auftreten, enthält das Gewebe zuweilen auch entzündliches Exsudat, besonders bei ersteren.

Als Acne rosacea (Kupfernase) bezeichnet man dunkelrothe, von weiten Gefässen durchzogene Flecken, Knötchen und Höcker, die namentlich an der Nase und Wange vorkommen und sich allmählich entwickeln. Ihre Bildung ist auf eine dauernde Erweiterung der Gefässe zurückzuführen, zu der sich zuweilen eine Vergrösserung der Talgdrüsen hinzugesellt.

## III. Hämorrhagieen der äusseren Haut.

§ 305. Frische **Hämorrhagieen** der Haut bilden rothe Flecken, welche unter dem Fingerdruck nicht schwinden. Kleine hirsekorn- bis linsengrosse meist unregelmässig gestaltete Flecken bezeichnet man als **Petechien.** **Vibices** nennt man kleine, länglich streifenförmige, einfache oder verzweigte Herde, **Ecchymosen** grössere, unregelmässige Herde.

Einen Knötchen bildenden Bluterguss nennt man **Lichen hämorrhagicus** oder **Purpura papulosa;** eine durch massigere Blutansammlungen gebildete Beule **Ecchymoma** oder **Hämatoma.** Wird die Epidermis durch Blut abgehoben, so bilden sich **hämorrhagische Blasen.**

Der Sitz der Blutung ist verschieden; vornehmlich ist der Papillarkörper und das Corium betroffen. Von da ergiesst das Blut sich unter das Epithel und kann dasselbe abheben oder sich zwischen die Epithelzellen hineindrängen. Gelangt das Blut in die Schweissdrüsen und tritt es aus denselben aus, so spricht man von **Hämatidrosis.**

Die im allgemeinen Theile (§ 68) beschriebenen Umwandlungen des Blutfarbstoffes in Extravasaten kann man in der Haut zum Theil mit blossem Auge verfolgen, indem das Hellroth der frischen Flecken sich in Blauroth, Gelbgrün und Braun umwandelt. Nach einer gewissen Zeit verschwinden die Flecken durch Resorption des Blutfarbstoffes. Das Blut, das zwischen die Epithelzellen gelangt war, kommt durch die physiologische Abstossung des Epithels schliesslich an die Oberfläche.

Nach ihrer Genese trennt man die Hämorrhagieen in idiopathische und symptomatische. Spontan entstandene Hämorrhagieen fasst man gewöhnlich unter dem Namen **Purpura** zusammen und setzt sie den traumatischen gegenüber.

Die spontan auftretenden Blutungen sind Theilerscheinungen oder Folgezustände in ihrer Natur theils gekannter theils ungekannter Affectionen. So treten bei Variola nicht selten Hämorrhagieen auf, welche in einzelnen Fällen, d. h. bei der sogen. Variola hämorrhagica oder Purpura variolosa eine sehr

bedeutende Ausdehnung erreichen können. Im Beginn als kleine Flecken ohne bestimmte Anordnung auftretend, dehnen sie sich in wenigen Stunden zu grossen hämorrhagischen Herden aus. Auch bei der Pest, nach Schlangenbissen, bei Septicämie, Scharlach, Endocarditis und anderen Infectionen und Intoxicationen treten Hauthämorrhagieen in Form von Petechien und lividen Flecken auf. Ihre Entstehung ist auf Veränderung des Blutes sowie der Gefässwände, in einzelnen Fällen auf embolische Pilzansiedelungen zurückzuführen.

Als Purpura oder Peliosis rheumatica bezeichnet man eine eigenthümliche Affection, bei welcher mit oder ohne leichte Fiebersymptome Schmerzen im Knie und im Fussgelenk sich einstellen, denen nach einiger Zeit die Bildung von grossen und kleinen Hauthämorrhagieen in der Umgebung des Kniees folgt. Ihre Ursache ist unbekannt. Ebensowenig ist die Ursache der Purpura simplex und der Purpura hämorrhagica oder des Morbus maculosus Werlhofii bekannt, bei welchen unter Fiebersymptomen und Abgeschlagenheit an verschiedenen Stellen des Körpers Hauthämorrhagieen auftreten. Bei der letzten Form können die hämorrhagischen Flecken handtellergross werden, zugleich treten Blutungen aus Mund, Nase und Rachen auf.

Sehr bedeutend werden die Hämorrhagieen auch bei dem Scorbut oder der Purpura scorbutica, bei welchem, abgesehen von den characteristischen Affectionen des Zahnfleisches, nicht nur die Haut, sondern auch das Unterhautzellgewebe ihr Sitz ist. Hier lässt sich in letzter Instanz die Affection auf ungenügende oder schlechte Ernährung zurückführen.

Sehr häufig begegnet man circumscripten Blutungen an den unteren Extremitäten alter Individuen, deren Gefässsystem atheromatös entartet ist (Purpura senilis) und bei denen sich in Folge dessen Circulationsstörungen eingestellt haben.

Spontane Hautblutungen, welche bei einzelnen Individuen namentlich bei Hysterischen, in Folge nervöser Erregungen auftreten und vielfach als Wunder (Stigmatisation) angesehen werden, sind neuropathische Hämorrhagieen.

## IV. Abnorme Pigmentirungen der äusseren Haut.

§ 306. Die **abnormen Pigmentirungen** der Haut treten entweder diffus oder circumscript auf und beruhen theils auf einer Vermehrung des normalen Pigmentes der Retezellen und des Corium theils auf einer Einlagerung von Pigment, das aus extravasirtem Blute entstanden oder aus der Aussenwelt in den Organismus gelangt ist.

Ein Theil der pathologischen Pigmentirungen findet sich angeboren und tritt in Form von kleineren und grösseren, blassbraunen bis dunkelbraunen und schwarzen Flecken auf. Sie werden als **Naevi pigmentosi** bezeichnet und sind entweder glatt (N. spi-

lus) oder warzig (N. verrucosus) und mit Haaren besetzt (N. pilosus) (vergl. § 336).

Erworbene Pigmentflecken bezeichnet man als **Chloasmata** und unterscheidet idiopathische und symptomatische. Unter den ersteren sind namentlich die **Sommersprossen (Ephelis)** und die **Linsenflecken (Lentigo)** zu nennen. Jene sind blassbraune, unregelmässig gestaltete, zackige, diese gelb bis schwarzbraun gefärbte, scharf begrenzte, stecknadelknopf- bis linsengrosse Flecken. Die Sommersprossen kommen hauptsächlich im Gesicht vor und treten namentlich in jungen Jahren auf, um im höheren Alter wieder zu verschwinden. Die Linsenflecke haben keinen bevorzugten Standort und bleiben, nachdem sie sich einmal entwickelt, das ganze Leben hindurch bestehen (vergl. § 336).

Sehr oft entstehen Pigmentirungen nach wiederholt stattgehabten Hyperämieen und Entzündungen, wie sie z. B. durch Kratzen hervorgerufen werden **(Chloasmata traumaticum)**, ferner dadurch, dass man die Haut häufig den Sonnenstrahlen exponirt **(Chl. calori-cum)**. Auch Veränderungen innerer Organe, namentlich des Geschlechtsapparates bei Frauen (Gravidität), können mit Pigmentirungen der Haut einhergehen **(Chl. uterinum)**. Auch zeigen marantische Individuen oft eine auffallende Pigmentirung.

Als **Morbus Addisonii** bezeichnet man eine Affection, bei welcher die erkrankten Individuen eine broncebraune Hautfärbung erhalten und zugleich cachectisch werden. Die Broncefärbung soll mit der Erkrankung der Nebenniere zusammenhängen, letztere ist indessen nicht immer verändert. Das Pigment hat seinen Sitz theils in den tiefsten Schichten des Rete Malpighii, namentlich in der untersten Zelllage, theils im Corium und besteht aus gelben und braunen Körnern; zum Theil sind die Zellen auch diffus gefärbt.

Von den eigentlichen Pigmentosen sind die sogen. **Dyschromasieen** zu trennen, welche durch Einlagerung von Farbstoffen in das Corium gebildet werden. Die Farbstoffe sind theils im Körper selbst gebildet, theils von aussen eingeführt. Als Hauptrepräsentant der ersteren sind die **Pigmentirungen nach Blutungen** (§ 68) und der **Icterus**, d. h. die Imprägnation der Haut mit Galle, als Repräsentanten der letzteren die **Argyrie**, d. h. die Ablagerung von Silber nach chronischem Genuss von Silberpräparaten und die **Tätowirung** aufzuführen.

Bei dem Icterus wird die Haut citronengelb bis graugelb und graugrün und ihr Gewebe ist sowohl diffus gefärbt als auch von gelben und braunen Körnern und Schollen durchsetzt, welche theils frei im Gewebe liegen, theils in Zellen eingeschlossen sind. Bei der Argyrie ist die Haut broncefarben bis schiefergrau und die Cutis ist von schwarzen Silberkörnchen durchsetzt. Bei dem Tätowiren wird die Haut mit Nadeln blutig gestochen und alsdann Farbstoff, namentlich Kohlenpulver, Schiesspulver, Zinnober, Berlinerblau und Indigo eingerieben. Ein Theil des eingeriebenen körnigen Farbstoffes bleibt im Cutisgewebe liegen.

Zu den Dyschromasieen kann man auch das **Xanthelasma** oder **Xanthoma** zählen, eine eigenthümliche Pigmentirung der Haut, welche in schwefelgelben und bräunlichgelben Flecken auftritt, die entweder im Niveau der übrigen Haut liegen (X. planum) oder in Form von Knötchen sich über die Haut erheben (X. tuberosum). Die Flecken treten am häufigsten an den Augenlidern, seltener über den ganzen Körper verbreitet auf und kommen im ersteren Falle häufig bei ganz gesunden Individuen vor, während das Xanthoma universale meist im Anschluss an chronischen Icterus sich entwickelt. Im Gebiete der Flecken findet man eine Vermehrung des Bindegewebes, besonders bei der tuberösen Form, sowie Einlagerungen von Fettkugeln und Fetttröpfchen sowie von abgegrenzten Häufchen feiner gelber Körnchen (Korach), die wahrscheinlich als Pigmentkörner anzusehen sind und sich oft besonders dicht um die Haarbälge und Talgdrüsen herumlagern. In den Augenlidern findet sich nicht selten noch eine Erweiterung der Talgdrüsen durch Secretansammlung. Bei Xanthomen anderer Hautstellen können sich auch die Schweissdrüsen vergrössern.

*Literatur über Xanthelasma:* Wilson, *On skin diseases 1863* und *Journ. of cut. Med. 1867;* Smith, *ib. 1869;* Murchison, *Trans. of the Path. Soc. 1868;* Waldeyer, *Virch. Arch. 52. Bd.;* Virchow, *ib. 52. Bd.;* Manz, *Klin. Monatsbl. f. Augenheilk. 1871;* Geber u. Simon, *Arch. f. Derm. IV 1872;* Hutchinson, *Med. Times 1871;* Korach, *D. Arch. f. klin. Med. XXXII;* Poensgen, *Virch. Arch. 91. Bd.;* *De* Vincentiis, *Arch. ital. de biol. IV 1883.*

## V. Atrophie der äusseren Haut.

§ 307. Die **einfache Hautatrophie** ist durch eine Massenabnahme der einzelnen Hautbestandtheile gekennzeichnet, welche meist auch mit einer Veränderung ihrer Beschaffenheit verbunden ist. Sie ist entweder local beschränkt oder verbreitet sich diffus über grössere Strecken und ist bald eine consecutive, bald eine primäre Veränderung.

Schon bei der physiologischen Senescenz oder der **senilen Atrophie** geht die Haut oft Texturveränderungen ein, die einen sehr hohen Grad erreichen können. Zunächst wird die Haut dünner, indem die Papillen niedriger werden; an Orten, wo sie nicht gross sind, können sie ganz verschwinden. Ferner nehmen auch die Faserbündel des Corium mehr oder weniger an Mächtigkeit ab und gewinnen dabei sehr häufig ein trübes Aussehen, indem zahlreiche feine Körner in ihnen auftreten, welche sich auch bei Einschluss der Präparate in Canadabalsam erhalten.

Die Zusammensetzung der Bündel aus Fasern ist bald noch deutlich zu sehen, bald nicht. In letzterem Falle können die Bündel ganz hyalin, glasartig verquollen erscheinen, so dass man von

einer **hyalinen Degeneration** sprechen kann. NEUMANN vergleicht sie mit coagulirtem Leim.

Die Gefässe der Haut sind zum Theil verödet, so dass man bei Injectionen kein so dichtes Gefässnetz erhält, wie unter normalen Verhältnissen. Nicht selten findet man Pigmentablagerungen in Form von gelbbraunen oder dunkelbraunen Körnern, welche theils in den Zellen des Rete Malpighii, theils in der Umgebung der Cutisgefässe liegen. Gleichzeitig treten auch Veränderungen der epidermoidalen Theile auf. Die weichen Schichten der Epidermis pflegen an Mächtigkeit mehr oder weniger abzunehmen, so dass die Hornschicht nur durch wenige Lagen von Zellen von dem Papillarkörper getrennt ist. Die Hornschicht selbst ist trocken und spröde, oft schilfernd (**Pityriasis simplex**) und an einzelnen Stellen häufen sich epidermoidale Schuppen an und bilden weissliche Auflagerungen.

Wo Haare stehen, fallen dieselben aus, um sich nicht wieder zu ersetzen, so dass die Haarfollikel entweder gar keine Haare oder nur Wollhaare enthalten. Mitunter liegen auch in einem Follikel mehrere Wollhaare, die sich auf einer Papille successive gebildet haben oder auf verschiedenen Papillen, in verschiedenen Ausbuchtungen des Haarbalges ihren Sitz haben. Im Uebrigen sind die Haarfollikel theils geschrumpft und verkürzt (Fig. 157 *b*), theils durch angehäuftes Epithel, welches zuweilen auch kleine Härchen enthält, erweitert (*e*). In manchen Follikeln ist die Haarpapille geschwunden. Der geschrumpfte Haarbalg ist bald cylindrisch, am unteren Ende zugespitzt, bald vielfach ausgebuchtet und verzerrt. Es hat oft den Anschein, als ob die Wurzelscheiden durch Auswuchern neue Haarbälge zu bilden versuchen wollten. Bei starker Verkürzung des Haarbalges sieht der restirende Theil desselben wie ein einfacher Ausführungsgang einer Talgdrüse aus.

Ein vollständiger Untergang der Haarbälge scheint meist nicht einzutreten (NEUMANN). Selbst wenn die Wurzelscheide schwindet, bleiben noch Vertiefungen zurück, die mit verhornten Zellen gefüllt sind.

Von den Talgdrüsen geht an den kahlen atrophischen Hautstellen ein Theil ganz unter, andere sind erheblich geschrumpft und verkleinert, noch andere durch Secretanhäufung erweitert (Fig. 157 *d*) und nicht selten in ziemlich grosse Cysten umgewandelt, welche man als **Milium** oder **Grutum** bezeichnet. Letzteres kommt namentlich an Stellen vor, die dicht behaart waren, so z. B. an der Glatze.

Die Schweissdrüsen zeigen keine auffälligen Veränderungen.

**Hautatrophieen** mit Abschilferungen des Epidermis, Abblätterung der Nägel, mit abnormer Vertheilung des Pigmentes d. h. mit Bildung von braunen und weissen Flecken, mit Atrophie der Drüsen und Haarbälge können auch **nach Nervenerkrankungen** auftreten. So führt z. B. die Nervenlepra sehr häufig zu den genannten Veränderungen. Nach Nervenverletzungen wird die Haut der

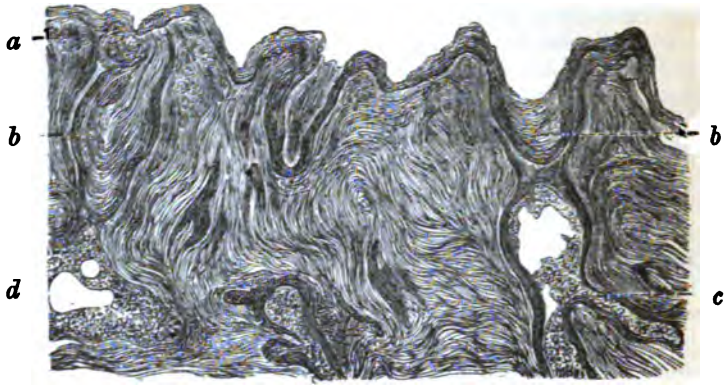


Fig. 157. Durchschnitt durch eine hochgradig degenerirte senile Stirnhaut, an welcher die geschrumpften Haarbälge sammt ihrem Inhalte, bestehend theils aus Epidermis, theils aus Sebummassen zu sehen sind. *a* Cutis mit fleckweisen körnigen Trübungen. *b* Verkürzter Haarbalg sammt äusserer Wurzelscheide. *c* Verhornte Zellen, welche den Haarbalg ausfüllen. *d* Segmente von erweiterten Talgdrüsen. (Nach Neumann).

gelähmten Theile glatt, glänzend, verdünnt. Es bilden sich ferner leicht Excoriationen und weiterhin Entzündungen. Die Nägel sind gekrümmt und rissig; die Haare fallen aus und entfärben sich.

Bei der als neurotische Gesichtsatrophie bezeichneten halbseitigen Atrophie stellt sich eine Atrophie der Haut und der darunter gelegenen Theile im Gebiete des Trigeminus, des Facialis und des Hypoglossus ein, nachdem Störungen der Circulation, zum Theil auch entzündliche Schwellungen vorausgegangen sind.

Nicht selten kommen endlich epidermoidale Hautabschülferungen in Form von Schuppen bei Individuen zur Beobachtung, welche durch Krankheit ihr Fettpolster verloren haben, so dass die Haut dünn geworden ist. Sie wird als **Pityriasis tabescentium** bezeichnet.

Ist auf dem behaarten Kopfe die Absonderung des Schmeers vermindert, so wird die Haut trocken und rauh, die Haare werden glanzlos und es stossen sich zahlreiche weisse Schüppchen ab. Auch diese Erscheinung wird gewöhnlich als **Pityriasis simplex** bezeichnet.

Locale Atrophieen der Haut in Form von weissen Streifen und Flecken finden sich bei erwachsenen Individuen nicht selten am Gesäss, an den Trochanteren, am vorderen Beckenrande, am Knie etc. Frauen, welche eine Schwangerschaft durchgemacht haben, besitzen am Bauche, oft auch an den Oberschenkeln und am Gesäss glänzend weisse Streifen, sogen. Schwangerschaftsnarben. Nach Lange (*Anzeiger d. k. k. Gesellsch. d. Aerzte in*

*Wien, Mai 1879*) sind an solchen Stellen die Faserbündel der Cutis auseinander gedrängt, die Papillen mehr oder weniger verstrichen. Die weisse Beschaffenheit dieser Stellen dagegen rührt nach Lange weniger davon her, dass die Haut verdünnt ist, als vielmehr davon, dass die Faserbündel der Cutis durchgehends parallel gelagert sind. Ebenso verhält sich die Sache bei den weissen Hautflecken, die sich bei Anasarka entwickeln.

Auch durch Druck entstehen Hautatrophieen, sei es, dass Geschwülste aus der Tiefe gegen die Haut sich vordrängen, sei es, dass von aussen Schwielen drücken. Chronische Entzündungen haben ebenfalls oft Atrophie der Haut zur Folge, ebenso kommt sie in Folge von Neurosen vor. Die Veränderungen sind dieselben, wie bei der senilen Atrophie.

Als Xeroderma oder Pergamenthaut (Lioderma, Neisser) wird von den Autoren (Kaposi, l. c. und Neisser, *Vierteljahrsschr. f. Derm. 1883*) eine eigenthümliche Hautaffection beschrieben, die in zwei Hauptformen vorkommt. Bei der einen Form ist die Haut gesprenkelt, gelbbraun, roth und weiss, glänzend. Dabei ist die Epidermis pergamentartig, trocken, dünn, glatt oder gefurcht und rissig, die Cutis verdünnt aber straff angezogen, geschrumpft, fettarm. Diese Erkrankung findet sich besonders bei Kindern und ist progressiv. Bei den anderen stationär bleibenden Fällen ist die Haut weiss, gespannt, blass; die Epidermis verdünnt, glänzend und hebt sich in dünnen glänzenden Blättchen ab.

§ 308. Unter **Pigmentatrophie (Achromatia, Leukopathia)** fasst man alle jene Zustände zusammen, bei denen das einem Gewebe normal zukommende Pigment mangelt oder in zu geringer Menge vorhanden ist. Man unterscheidet einen angeborenen und einen erworbenen Pigmentmangel; ersteren nennt man **Albinismus**, letzteren **Vitiligo** oder **Leukoderma acquisitum.**

Bei dem als **Albinismus universalis** bezeichneten Zustande fehlen sämmtliche Pigmente des Körpers von Geburt an. Die betreffenden Individuen, welche man Albinos oder Kakerlaken nennt, haben eine hellweisse oder rosig durchscheinende Haut; die Haare sind gelblich weiss, seidenartig, auch die Iris und die Chorioidea sind pigmentlos und scheinen durch ihren Blutgehalt hellroth gefärbt. Die Missbildung ist bei Europäern ziemlich selten, häufiger kommt sie bei Negern vor. Auch der **partielle Albinismus**, bei welchem das Pigment nur stellenweise mangelt, kommt bei Negern häufiger vor als bei den weissen Racen.

**Vitiligo**, oder erworbener Pigmentmangel, ist durch das Auftreten weisser pigmentloser, häufig indessen von einem Pigmenthofe umgebener Flecken ausgezeichnet. Durch fortgesetzte Bildung neuer Flecken kann sich der Process über einen grossen Theil der Haut ausbreiten.

Am häufigsten treten die Flecken nach Entzündungen wie z. B. nach Furunkeln, Lupus, syphilitischen Eruptionen, leprösen Bil-

dungen etc. auf. In anderen Fällen soll die anormale Pigmentvertheilung auf nervösen Einflüssen (Leloir) beruhen. In manchen Fällen endlich ist die Ursache nicht nachzuweisen.

**Atrophie des Haarpigmentes**, d. h. Ergrauen der Haare, **Canities, Poliosis**, ist im höheren Alter eine physiologische Erscheinung und ist durch eine Abnahme der zwischen den Zellen der Rindensubstanz des Haares liegenden Pigmentkörner bedingt. Es handelt sich dabei indessen nicht um einen Schwund des einmal gebildeten Pigmentes, sondern um eine Verminderung oder Sistirung der Pigmentbildung in der Haarzwiebel (Kaposi).

Dasselbe geschieht bei der prämaturen Poliosis.

*Literatur:* Leloir, *Arch. de Phys. 1881.*

## VI. Die Entzündungen der äusseren Haut.

### 1. Dermatosen mit transitorischem Character, geringer Exsudation und geringer Gewebsveränderung, Erytheme (Roseola), Papeln, Quaddeln, (Bläschenbildung).

§ 309. Bereits bei der Besprechung des Erythems (§ 304) als einer Form der Hauthyperämie ist darauf hingewiesen worden, dass im weiteren Verlaufe oder bei Steigerung des Processes es zu exsudativen Vorgängen kommen kann, welche die Affection aus dem Gebiete der einfachen Hyperämieen in dasjenige der Entzündungen versetzen. Für die Betrachtung mit blossem Auge existirt zwischen erythematöser Hyperämie und **erythematöser Entzündung** kein grosser Unterschied, nur dass bei letzterer in Folge der Bildung eines Exsudates der afficirte Theil geschwellt ist. Ist diese Exsudation auf eine oder einige wenige Papillen beschränkt oder wenigstens an einzelnen Stellen stärker als an anderen, so entstehen knötchenförmige Erhebungen, **Papeln.** Schwillt eine grössere Gruppe von Papillen gleichzeitig an, so entstehen sogen. **Quaddeln,** d. h. beetartige Erhebungen der Haut. Ist die Exsudation noch bedeutender, so entstehen **knotenförmige Herde.** Bei den Quaddeln und den knotenförmigen Herden kann die Röthung im centralen Theile schwinden, so dass die geschwellte Stelle im Centrum blass, in der Peripherie geröthet erscheint.

Wie die mikroskopische Untersuchung ergibt, handelt es sich bei diesen Schwellungen meist um seröse Exsudationen, welche die Spalträume der oberflächlichen Schichten des Corium und des Papillarkörpers ausdehnen und die Zellen des Rete Malpighii zur Quellung bringen. Bei Steigerung und längerer Dauer der Entzündung ist das Exsudat zellreicher, die Affection ist danach durch eine kleinzellige Infiltration des Bindegewebes gekennzeichnet.

Mitunter führt die Quellung des Epithels zum Untergang ein-

zelner Zellen durch Verflüssigung und Zerfall des Protoplasma's, so dass sich über den Papeln und Quaddeln Bläschen bilden (vergl. § 311). Nicht selten treten mit der flüssigen Exsudation auch rothe Blutkörperchen in das Gewebe ein, so dass auch nach Entfernung des Blutes durch den Fingerdruck sich in der Haut rothe oder gelbliche oder bräunliche Färbungen zeigen.

Die Folgen dieser Entzündungen für die Haut sind meist sehr gering. Da es sich grösstentheils um ein flüssiges Exsudat handelt, so geht auch die Resorption desselben sehr leicht und rasch von Statten. Am Epithel sind häufig keine Folgeveränderungen zu bemerken; in anderen Fällen kommt es zu einer Desquamation der oberflächlichen Lagen in Form von dünnen Schüppchen und dünnen Fetzen. War eine Hämorrhagie eingetreten, so bleibt zunächst eine Pigmentirung zurück, die später wieder verschwindet.

Die Ursachen dieser leichten Entzündungsformen sind äusserst verschiedene. Auf der einen Seite können zahlreiche äussere Schädlichkeiten dieselben hervorrufen; auf der anderen Seite sind sie auch häufig symptomatische Erscheinungen bei infectiösen Allgemeinerkrankungen, sowie bei Erkrankungen innerer Organe. In manchen Fällen ist die Ursache ihres Eintrittes unbekannt. In einzelnen Fällen liegt die Ursache in einer Störung der Gefässinnervation.

Unter den zahlreichen Formen verdienen folgende, die sich durch einen besonderen Verlauf auszeichnen, eine specielle Erwähnung.

1) Das Masernexanthem tritt zuerst am Gesicht, der Stirn und den Schläfen auf und verbreitet sich von da über den Hinterkopf, den Hals, die Schultern und den Stamm. Es bildet nagelgliedgrosse rothe und gelblichrothe Flecken, welche theils im Niveau der Haut liegen, theils etwas über dasselbe erhaben sind und Knötchen bilden, welche den Follikelmündungen entsprechen (morbilli laeves und papulosi). Die Haut und das subcutane Gewebe sind stellenweise mehr oder weniger ödematös geschwellt, namentlich im Gesicht. Die Flecken können theilweise confluiren, jedoch nie allgemein. Schon nach Verlauf weniger Stunden blasst das Exanthem mit Hinterlassung leichter, gelblicher Pigmentirung ab und an Stelle des Exanthems tritt eine kleienförmige Abschuppung der Haut ein.

2) Das Scharlachexanthem tritt zuerst am Halse und in der Schlüsselbeingegend auf und verbreitet sich von da über den Rücken und die Brust auf die oberen und unteren Extremitäten. Erst bilden sich feine rothe Pünktchen, welche sehr dicht beisammen stehen, so dass die afficirten Theile diffus roth erscheinen. Anfangs ist die Farbe rosenroth, später dunkelroth, livid, „scharlachroth". Die Haut ist durch die Infiltration geschwellt. Das Exanthem erhält sich 1—3, zuweilen 5—7 Tage, dann blasst es

ab, und die Haut erscheint gelbbraun pigmentirt. Weiterhin schülfert sich die Epidermis in kleineren und grösseren Lamellen ab. Eine Abschülferung in grossen Lamellen bezeichnet man als Desquamatio membranacea, eine solche in kleinen Schüppchen als Desquamatio furfuracea. Zuweilen kommt es auch bei Scharlach zu Knötchen- und Bläschenbildungen (Scarlatina papulosa, vesicularis und pemphigoides), nicht selten auch zu Hämorrhagieen (Sc. hämorrhagica). Das im Gewebe sitzende Exsudat ist ziemlich zellreich.

3) Erythema exsudativum multiforme. Nach Kaposi entstehen im Beginne dieser Affection auf Hand- und Fussrücken, sowie auf den angrenzenden Hautpartieen der Vorderarme und der Unterschenkel stecknadelkopfgrosse, alsbald zu Linsengrösse heranwachsende, zinnoberrothe, unter dem Fingerdruck erblassende, flache, nur mässig prominirende, scharf begrenzte, disseminirte Flecken (Erythema laeve). Durch peripheres Wachsthum werden die Flecken grösser, während sie zugleich im Centrum einsinken und cyanotisch werden. Die grösseren Flecken confluiren untereinander. Nicht selten treten Hämorrhagieen ein.

Durch Abblassen der Flecken im Centrum bei Ausbreitung des rothen Saumes entsteht das sogen. Er. annulare, durch Aufeinandertreffen mehrerer Kreise das Er. gyratum, durch das Auftreten eines rothen Fleckes in einem blassen, von einem rothen Kreise umgebenen Centrum das Er. Iris, durch Bildung von Knötchen das Er. papulatum, durch Bildung von Quaddeln das Er. urticatum s. Lichen urticatus, durch Bildung von Bläschen das Er. vesiculosum. Schreitet die Bläschenbildung peripher weiter, während sich das Centrum zurückbildet, so entsteht der Herpes circinnatus, characterisirt durch einen Kranz von Bläschen. Ist in der Mitte des Kranzes noch ein Bläschen, so spricht man von Herpes Iris. Ein grossblasiges Erythem bezeichnet man als Er. bullosum.

Nach Rückbildung des Processes pflegt eine braune Pigmentirung zurückzubleiben. Hatten sich Bläschen gebildet, so bilden sich nachher auch Schuppen und Krusten. Der Process dauert 14 Tage bis 4 Wochen. Die Ursachen seiner Entstehung sind unbekannt.

4) Das Erythema nodosum s. Dermatitis contusiformis s. Urticaria tuberosa ist ausgezeichnet durch die Bildung grosser Beulen und Knollen und kommt am häufigsten an den unteren Extremitäten vor. Die Knollen ragen nur wenig oder gar nicht über das Niveau der Haut hervor, sind an der Peripherie hellroth, im Centrum blauroth. Nach 2—3 Tagen tritt eine Verfärbung in Blauroth, Gelb und Grün und zugleich auch die Rückbildung ein. Da es sich im Wesentlichen um eine seröse Exsudation handelt, so geht auch die Resorption sehr rasch vor sich und der Process hinterlässt keine andere Veränderung als eine leichte Pigmentirung.

5) Das Erythema traumaticum entsteht nach äusserst verschiedenen Hautreizen, die theils mechanisch, theils thermisch, theils chemisch auf die Haut einwirken.

Zu der ersten Gruppe von Schädlichkeiten gehört z. B. das Reiben durch Kleidungsstücke oder zweier Hautflächen gegeneinander, zu der zweiten Verbrennungen und Erfrierungen leichtesten Grades, zu der dritten Terpentin, graue Salbe, verdünnte Säuren, die auf die Haut applicirt werden, ferner viele Insectenstiche.

Frost bewirkt bei leichter Einwirkung erst Blässe, dann Hyperämie durch Gefässlähmung. Bei chronisch verlaufenden leichten Congelationen bilden sich Frostbeulen oder Perniones, d. h. rothe durch Hyperämie und entzündliche Exsudation bedingte Beulen.

6) Mitunter entstehen Erytheme auch durch Genuss von Medicamenten (Chinin).

7) Zu der Gruppe der exsudativen Erytheme gehört auch ein Theil der als Roseola bezeichneten circumscripten rothen Hautflecken. Je nach ihrer Ursache spricht man von R. rheumatica, cholerica, typhosa, aestiva, autumnalis, infantilis etc.

8) Mit dem Namen Pellagra oder Mal rosso oder Mal del sole oder Risipola lombarda hat man eine eigenthümliche in Oberitalien, Südfrankreich, Spanien und Rumänien vorkommende Krankheit belegt, bei welcher Erytheme besonders an den unbekleideten Hautstellen auftreten. Sie zeigen sich besonders im Frühjahr und im Sommer und schwinden im Herbst unter Schuppung. Vergl. Kaposi, *l. c.*; Scheibler, *Vierteljahresschr. f. Dermat. u. Syph. II*; Winternitz, *ib. III.*

9) Urticaria oder Cnidosis (Nesselsucht) nennt man ein Exanthem, das sich durch Bildung von Quaddeln auszeichnet, die enorm rasch sich erheben und rasch wieder verschwinden. Das Plateau der Quaddeln ist weiss, der Saum roth. Mitunter entwickeln sich auch kleine Bläschen (U. vesiculosa), oder Knötchen (U. papulosa). Die Urticaria ist theils ein Effect äusserer Schädlichkeiten (Brennnesseln, Floh-, Wanzen-, Läuse-, Mückenstiche), theils eine symptomatische Erscheinung, die bei Reizzuständen in anderen Organen (Darm) oder in der Haut selbst auftritt.

## 2. Dermatosen mit reichlicher Gewebsinfiltration. Knötchen, Schuppen, Bläschen, Pusteln und Borken bildende Exantheme.

### a. Ueber die histologischen Vorgänge im Allgemeinen.

§ 310. Die in den nachfolgenden Paragraphen zu besprechenden Affectionen haben gegenüber den Erythemen das gemeinsam, dass die entzündlichen Veränderungen weit hochgradigere sind. Bei der Mehrzahl derselben ist auch die Dauer der Affection eine be-

deutendere und ist auch die Restitutio ad integrum mit grösseren Schwierigkeiten verbunden.

Die entzündliche Infiltration tritt theils in diffuser Ausbreitung auf, theils ist sie circumscript. Bei frischen Affectionen liegt das zellige Exsudat oft hauptsächlich in der Umgebung der Venen. Neben der Exsudation treten auch degenerative Veränderungen an Epithel und Bindegewebe auf, welche ihr zeitlich theils vorangehen, theils nachfolgen, theils parallel gehen. In späteren Stadien des Processes stellen sich sowohl im Epithel als im Bindegewebe Wucherungsvorgänge ein, welche theils den Wiederersatz verloren gegangener Theile bezwecken, theils zu Hyperplasie der betreffenden Gewebe führen. Die äussere Erscheinungsweise dieser Dermatitiden ist eine sehr mannigfaltige.

Durch die entzündliche Infiltration des Gewebes bilden sich theils locale und circumscripte, theils diffus ausgebreitete **Schwellungen.** An der epithelialen Decke beobachtet man **Blasen, Pusteln, Schuppen, Krusten** und **Borken.** Nicht selten bilden sich kleine **Substanzverluste,** namentlich im Epithel. Zuweilen wird auch Exsudat an die freie Oberfläche gesetzt.

Nach ihrem klinischen Verlaufe sind die hieher gerechneten Entzündungen von einander sehr verschieden. Ein Theil derselben verläuft acut, ein anderer chronisch und manche ziehen sich über viele Jahre hin. Auch die Aetiologie der einzelnen Formen ist höchst verschieden, so dass sich etwas Allgemeines über dieselbe nicht sagen lässt.

Das **Infiltrat,** welches eine local begrenzte oder eine diffus ausgebreitete Schwellung und Verdickung der Haut bedingt, besteht theils aus Flüssigkeit, theils aus geronnenem Fibrin, theils aus Zellen. Letztere sind bei der histologischen Untersuchung am leichtesten zu erkennen und sind an gehärteten Präparaten auch oft das Einzige, was sich mikroskopisch nachweisen lässt. Bei leichteren Graden der Entzündung kann das Exsudat auf den Papillarkörper (Fig. 158 *i*) beschränkt sein. In anderen Fällen ist auch das Cutisgewebe (Fig. 158 *k* und Fig. 160 *m*), ja auch das subcutane Gewebe infiltrirt. Endlich kann auch die epitheliale Decke (Fig. 158 *f g h*) von Exsudat durchsetzt sein.

Der Zellreichthum des Exsudates ist bald gering, bald bedeutend. Frische rasch entstandene Exsudate (Fig. 159) pflegen zellarm, ältere oder langsamer entstandene dagegen verhältnissmässig zellreich (Fig. 158 und 160) zu sein. Treten im Exsudat Gerinnungen auf (Fig. 158 *k*), so bilden sich meist körnige und fädige Niederschläge. Der im Bindegewebe steckende Theil des Exsudates hat seinen Sitz theils in den Bindegewebsspalten, theils in den Lymphgefässen *(l).*

Vom Papillarkörper aus gelangt das Exsudat auch in die epitheliale Decke und verbreitet sich hier zunächst zwischen den Epithelzellen (Fig. 158 *f*). Weiterhin dringt es indessen auch in die Zellen hinein und verursacht Quellung derselben (Fig. 158 *f*

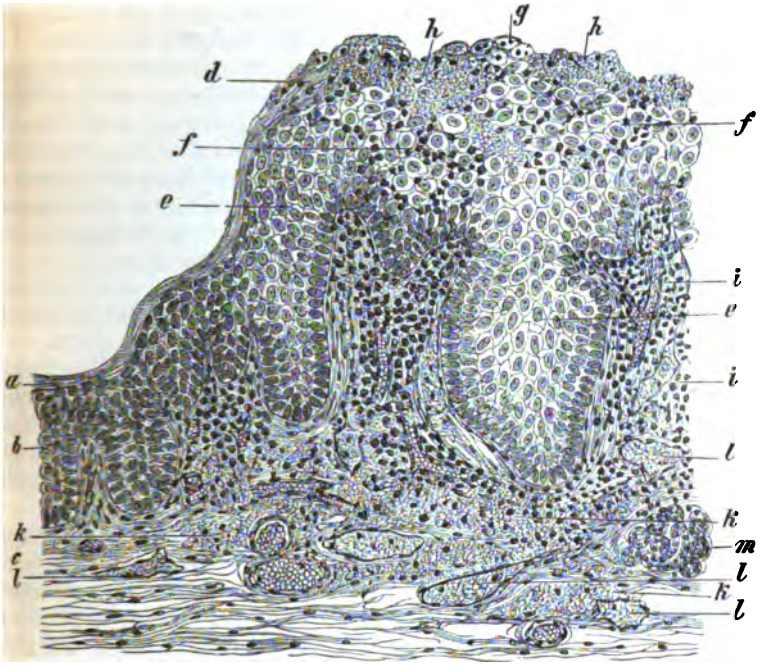


Fig. 158. Schnitt durch ein Condyloma latum ani. *a* Hornschicht der Epidermis. *b* Rete Malpighii. *c* Corium. *d* Aufgequollene und mit Rundzellen infiltrirte Hornschicht. *e* Aufgequollene Zellen des Rete Malp. *f* Aufgequollenes und zellig infiltrirtes Epithel. *g* Epithelien, in deren degenerirtes Innere Rundzellen eingedrungen sind. *h* Körnige Gerinnungsmassen. *i* Geschwellter, zellig infiltrirter Papillarkörper. *k* Corium mit Zellen und Fibrin infiltrirt. *l* Lymphgefäss. *m* Schweissdrüse. Anilinbraunpräparat. Vergr. 150.

und *g*), sowie Bildung von hellen Flüssigkeitstropfen (Fig. 160 *ef*) sogen. Vacuolen, welche das Protoplasma und den Kern zur Seite drängen. Letzterer kann sich eine Zeit lang erhalten, geht indessen früher oder später durch Aufquellung oder Zerbröckelung zu Grunde. Am längsten erhalten sich die Zellmembranen, doch können sie schliesslich ebenfalls aufgelöst werden (vergl. § 312).

§ 311. Bei sehr vielen entzündlichen Hautaffectionen bleiben die Veränderungen im Epithel nicht bei der eben beschriebenen Quellung der Zellen stehen, sondern es kommt zu mehr oder minder ausgedehntem Zerfall und Untergang des Epithels und damit zur Bildung von Bläschen und Blasen. Was wir eine **Blase, Vesica** oder ein **Bläschen, Vesicula**, nennen, ist, falls es sich um eine entzündliche Hautaffection handelt, stets eine durch Zerfall von Epithel entstandene Höhle innerhalb des Epithels. Eine Blasenbildung, die etwa lediglich durch Ansammlung von Flüssigkeit zwischen den Epithelzellen, z. B. zwischen Hornschicht

und Schleimschicht der Epidermis entstände, gibt es nicht. Dagegen können Blasenbildungen in der Haut dadurch entstehen, dass die unveränderte epitheliale Decke an einer circumscripten Stelle in toto durch transsudirende Flüssigkeit abgehoben wird. Solche Blasen haben aber keinen entzündlichen Ursprung, sondern sind **Stauungsblasen**, und bilden sich in Folge hochgradiger ödematöser Schwellung der Haut. Die hierbei vorhandene Flüssigkeitsansammlung lockert die Verbindung zwischen Epithel und Bindegewebe und hebt ersteres von letzterem ab. Aehnliches beobachtet man bei fauligen, gangränösen Processen in der Haut.

Bei **entzündlicher Blasenbildung** handelt es sich also stets um Höhlen, welche durch den Untergang von Epithelzellen der weicheren Epidermislagen gebildet werden und welche durch exsudirte Flüssigkeit mehr oder weniger prall gefüllt sind. Das Epithel kann dabei in verschiedener Weise zu Grunde gehen. Von maassgebender Bedeutung ist die Art und der Zeitpunct des Todes der Epithelzellen einerseits, die Beschaffenheit und Mächtigkeit der Exsudation in das Epithel andererseits. Wird z. B. das Epithel durch eine Schädlichkeit (hohe Temperatur) abgetödtet und gleichzeitig durch Läsion der Gefässe des Papillarkörpers eine Exsudation von Flüssigkeit aus den Gefässen veranlasst, so gehen die abgetödteten Epithelzellen sehr rasch einer Auflösung entgegen. Entsteht dagegen ein exsudativer Entzündungsprocess in der Haut als Folge einer Schädlichkeit, welche primär die Gefässe der Cutis und des Papillarkörpers trifft, so geht dem Untergang der Zellen ein verhältnissmässig lange dauerndes Stadium der Quellung voran.

Lässt man auf irgend eine Hautstelle eine hohe Temperatur kurze Zeit einwirken, so tritt an derselben sofort eine starke Röthung ein. Nach kurzer Zeit wird die Hornschicht der Epidermis in die Höhe gehoben, indem sich unter derselben eine mit Flüssigkeit gefüllte Höhle, eine **Brandblase** bildet. Durch die Einwirkung der Hitze werden die Epithelzellen theilweise abgetödtet und gleichzeitig die Gefässe des Papillarkörpers mehr oder weniger heftig alterirt. In Folge dessen stellt sich eine Exsudation aus den Gefässen ein, welche zunächst von der Spitze des Papillarkörpers aus in die Epitheldecke eindringt. Die durch die Wärme bereits abgetödteten oder wenigstens geschädigten Epithelzellen werden dadurch zur Quellung (Fig. 159 *d*) und schliesslich zur vollkommenen Auflösung *(f)* gebracht. Zunächst geschieht dies über den Spitzen des Papillarkörpers *(d f)*. Die interpapillär gelegenen Theile des Epithels *(e)* können noch eine Zeit lang erhalten bleiben, doch werden sie durch das Exsudat verzerrt und gestreckt. Sowie indessen die Exsudation eine gewisse Mächtigkeit erreicht, gehen sie ebenfalls durch Quellung und Auflösung zu Grunde *(g)*. Gleichzeitig mit der Auflösung des Epithels bilden sich durch Eintritt einer Gerinnung Körner und Fäden, deren Anordnung im Allgemeinen den früheren Zellgrenzen entspricht und welche daher oft

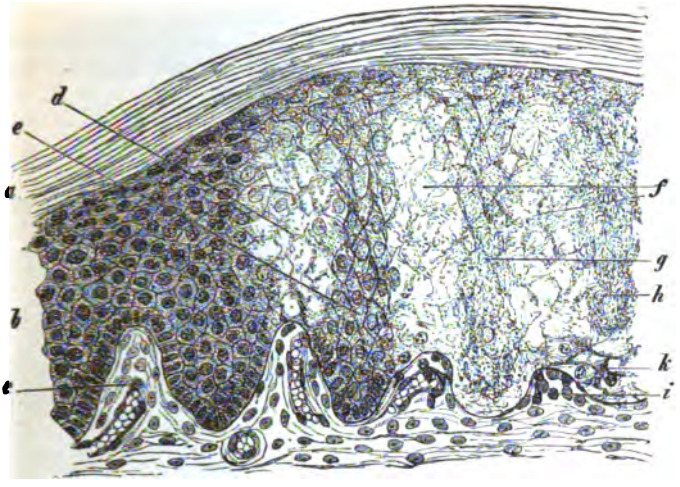


Fig. 159. Durchschnitt durch den Rand einer Brandblase. *a* Hornschicht der Epidermis. *b* Rete Malpighii. *c* Normale Papillen. *d* Aufgequollene Zellen, deren Kerne zum Theil noch sichtbar, aber blass, zum Theil zu Grunde gegangen sind. *e* Interpapillär gelegene Epithelzellen, in der Tiefe erhalten, in den höheren Lagen in die Länge gezogen und zum Theil gequollen, ohne Kern. *f* Aus Epithelien und Exsudat entstandenes Fibrinnetz, über den Papillen totale Verflüssigung der Zellen. *g* Interpapilläre Zellen, kernlos, gequollen und von der Cutis abgehoben. *h* Totale Degeneration der von der Cutis abgehobenen interpapillär gelegenen Zellen. *k* Unter dem abgehobenen Epithel liegendes geronnenes Exsudat (Fibrin). *i* Niedergedrückte Papillen, zellig infiltrirt. Carminpräparat. Vergr. 150.

noch lange (vergl. Fig. 163 pg. 160) die Configuration des Rete Malpighii erkennen lassen.

Durch die mächtige Exsudation, welche gegen die Hornschicht der Epidermis andrängt und dieselbe mehr oder weniger emporhebt, wird der Papillarkörper *(i)* stets niedergedrückt und abgeflacht. Hört auch nach der Zerstörung der Epitheldecke die Exsudation nicht auf, so wird die ganze Gerinnungsmasse abgehoben und es sammelt sich unter derselben von neuem Exsudat *(k)* an.

Der eben beschriebene Modus der Blasenbildung findet sich nur in Fällen, in denen die exsudativen Processe in stürmischer Weise erfolgen. Entwickelt sich ein Entzündungsprocess in der Haut weniger rasch und ist zugleich die Schädigung des Epithels keine so ausgedehnte wie bei der Verbrennung, so bilden sich auch die Blasen mehr allmählich. Ist z. B. durch Ansiedelung von Mikrokokken in den Lymphgefässen der Haut (Fig. 160 *h i k*) eine **erysipelatöse Entzündung** der Haut eingetreten, so ist zunächst das Corium und der Papillarkörper der Sitz einer mehr oder minder ausgedehnten zelligen Infiltration *(m)*. Dringt ein Theil des Exsudates auch in die epitheliale Decke, so kann zunächst eine Quellung einzelner Epithelzellen *(f)* auftreten. Weiterhin bilden sich in den Zellen Vacuolen, d. h. Flüssigkeitstropfen *(e)*,

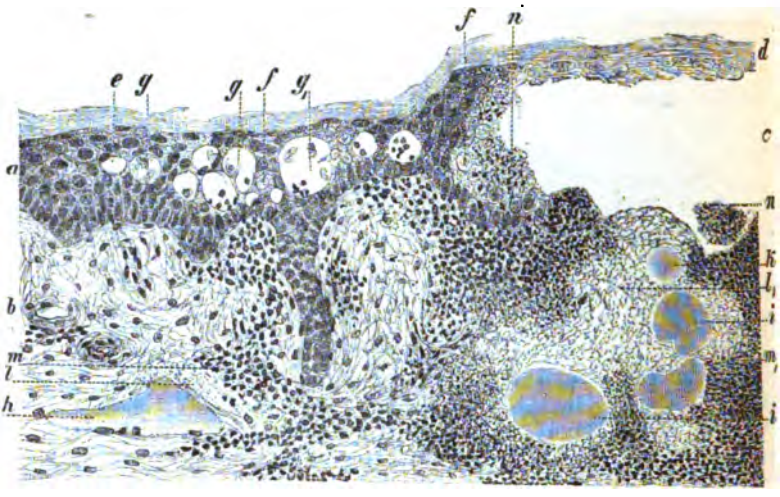


Fig. 160. Durchschnitt durch die Haut bei Erysipelas bullosum. *a* Epidermis. *b* Corium. *c* Blase. *d* Blasendecke. *e* Epithelzelle mit Vacuole. *f* Gequollene Zelle mit gequollenem Kern. $gg_1$ Durch Verflüssigung von Epithelien gebildete Hohlräume, Bruchstücke von Epithelien und Eiterkörperchen enthaltend. *h* Lymphgefäss mit Mikrokokken theilweise gefüllt. *i* Mit Mikrokokken prall gefüllte Lymphgefässe. *k* Im Gewebe sitzender Schwarm von Mikrokokken. $U_1$ Nekrotisches Gewebe. *m* Zellige, $m_1$ zelligfibrinöse Gewebsinfiltration. *n* Zelligfibrinöses Exsudat in der Blase. Canadapräp. in Alauncarmin gef. Vergr. 60.

welche den Kern und das Protoplasma an den Rand der Zellen drängen. Entstehen gleichzeitig mehrere Tropfen, so zieht sich das Protoplasma auf einzelne untereinander anastomosirende Fäden *(g)* zurück, welche an irgend einer Stelle noch den Kern enthalten. Schliesslich löst sich das ganze Protoplasma auf und auch der Kern geht durch Verquellung oder Zerbröckelung zu Grunde. An Stelle einer Epithelzelle hat sich eine mit Flüssigkeit gefüllte Höhle (*g*) gebildet.

Die einzelnen kleinen Höhlen sind zunächst durch die noch erhaltene Zellmembran, oder durch dazwischen liegende Epithelzellen von einander getrennt, doch pflegt sehr bald eine Vereinigung der kleinsten Blase zu grösseren ($g_1$) einzutreten.

Da die einmal gebildeten Blasen durch die fortgesetzte Exsudation mehr oder weniger stark ausgedehnt werden, so erleiden die zwischen ihnen liegenden noch normalen oder bereits ebenfalls in Degeneration begriffenen Zellen theils eine Compression, theils eine Zerrung und werden dadurch in der mannigfaltigsten Weise verunstaltet (Fig. 161).

Aehnlich wie die Erysipelblasen entwickelt sich eine ganze Menge von Blasen, wie z. B. Pocken-, Herpes- und Ekzemblasen. Selbstverständlich kommen im Gange der Entwickelung mancherlei Verschiedenheiten vor, und auch die Epithelveränderungen beschrän-

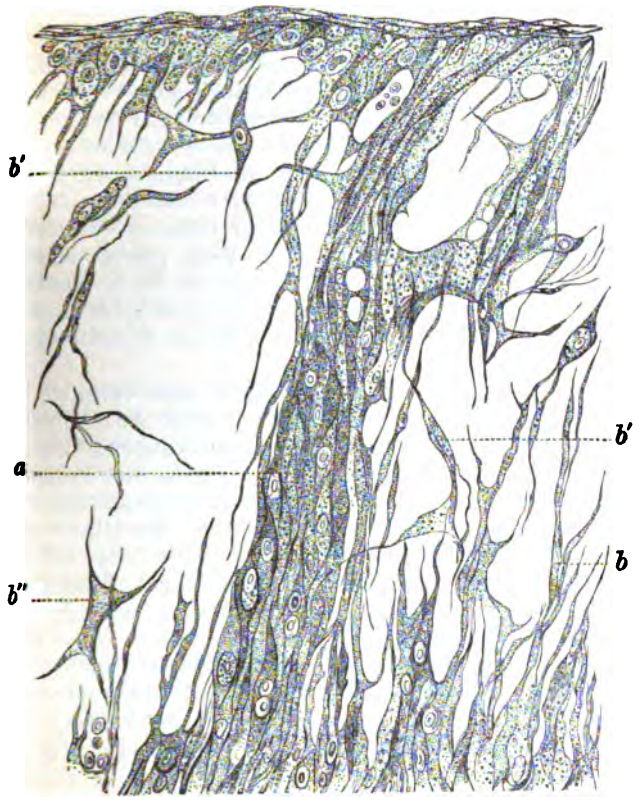


Fig. 161. Durchschnitt durch einen Theil einer Blase von Herpes Zoster (Figur nach HAIGHT, *Sitzungsberichte der kais. Acad. in Wien* 1868). *a* Ein dickerer, aus spindelförmig ausgezogenen Epithelien gebildeter Strang. *b* Ein Strickwerk, bestehend aus spindelförmigen Zellen *b'* und aus Zellen mit mehreren Fortsätzen *b''*. Vergr. 450.

ken sich nicht auf das eben Angeführte. So können sich z. B. die Epithelzellen in blasse homogene glänzende Schollen oder auch in körnige Gerinnungsmassen umwandeln, es kann ferner eine frühzeitige Zerbröckelung des Kernes eintreten, u. s. w.

Die Darstellung der Blasenentwickelung weicht in mancher Hinsicht von den Angaben der verschiedenen Lehrbücher der pathologischen Anatomie und der Hautkrankheiten, ebenso auch von den Angaben verschiedener Specialarbeiten ab. Namentlich ist der Degeneration und der Auflösung der Zellen ein grösseres Gewicht beigelegt worden als dies von vielen Autoren geschehen ist.

Ohne mich auf eine zu weit führende Discussion hier einzulassen, bemerke ich nur, dass die Darstellung auf eigener An-

schauung beruht, die ich theils an selbstgefertigten Präparaten gewonnen habe, theils an Präparaten des Herrn Touton, der die Bildung der Blasen auf meinem Laboratorium eingehender untersucht hat. Seinen Präparaten sind auch Fig. 149 und 163 entnommen. Die Resultate seiner Untersuchungen hat er in seiner Schrift: *Vergleichende Untersuchungen über die Entstehung der Hautblasen, Tübingen 1882* niedergelegt. Im Uebrigen verweise ich auf die Arbeiten von Biesiadecki (*Sitzb. d. k. Acad. d. Wiss. 57. Bd. 1868*), Haight (*ib. 57. Bd.*), Weigert (*Anatomische Beiträge zur Lehre von den Pocken. Breslau 1874*), Unna (*Virch. Arch. 69. Bd.* und *Vierteljahresschr. f. Derm. und Syph. 5. Bd.*), Renaud (*Annal. de Derm. 1881*), Pohl-Pincus (*Unters. üb. d. Wirkungsweise d. Vaccin. Berlin 1882*), Tappe (*Die Aetiol. u. Histol. d. Schafpocken 1881*).

§ 312. Die letztbeschriebenen **Blasen** sind vermöge ihrer Genese stets **mehrfächerig.** Da sie sich aus einer Anzahl von Degenerationsherden im Epithel entwickeln, bleiben zunächst zwischen den einzelnen Höhlen Scheidewände, welche theils aus Zellmembranen theils aus comprimirten und verzerrten Zellen bestehen.

Je weiter sich im Laufe der Affection die Blase entwickelt, desto einfacher wird sie (Fig. 162). Die Zahl der Scheidewände nimmt mehr und mehr ab, indem auch sie der Auflösung verfallen. Schliesslich deuten nur noch unvollkommene Scheidewände den früher vollkommen fächerigen Bau an.

Während dies geschieht ändert sich meist auch der Inhalt der Blase. Das zuerst innerhalb des Epithels auftretende Exsudat ist meist zellarm. Die einzelnen Hohlräume enthalten, abgesehen von der Flüssigkeit, nur spärliche Bruchstücke (Fig. 160 *g* $g_1$) der

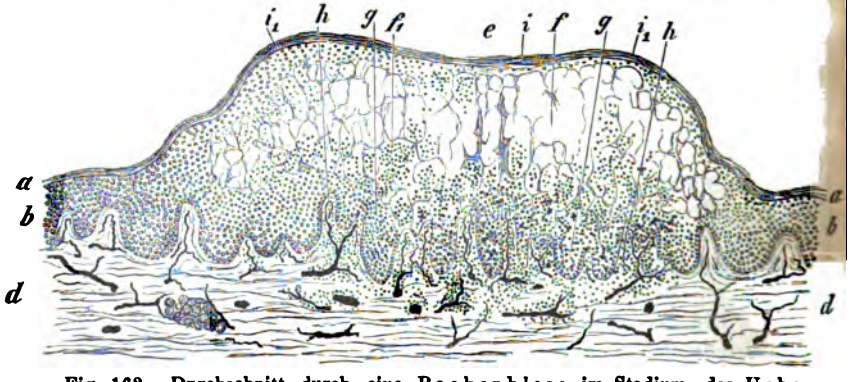


**Fig. 162. Durchschnitt durch eine Pockenblase im Stadium des Ueberganges zur Pustel.** *a* **Hornschicht der Epidermis.** *b* **Schleimschicht.** *d* **Cutis.** *e* **Pockenblase.** *f* **Höhle der Pocke, bei** $f_1$ **Eiterkörperchen enthaltend.** *g* **Interpapillär gelegene, von Eiterkörperchen durchsetzte Epithelreste.** *h* **Zellig infiltrirter Papillarkörper.** *i* **Delle mit dünner Pockendecke.** $i_1$ **Rand der Pockenblase, deren Decke hier aus einer mehrfachen Lage von Zellen besteht. Injicirtes Hämatoxylinpräparat. Vergr. 25.**

erfallenen Epithelien, sowie einige wenige Exsudatzellen. Je älter die Blase wird, desto mehr nimmt die Zahl der letzteren zu. Hat sie eine gewisse Höhe erreicht, so wird die Flüssigkeit trübe und schliesslich eiterähnlich. Die Blase ist damit zur **Pustel** geworden. Der Zeitpunct dieser Trübung tritt bei manchen Blasen spät oder nie (Pockenbläschen, Brandblasen) bei anderen (Ekzem) schon sehr früh ein. Mitunter hat das Exsudat von vornherein eine eitrige Beschaffenheit. Ferner kommt es vor, dass das Exsudat rothe Blutkörperchen enthält, so dass der Blaseninhalt roth gefärbt ist.

Ist es in Folge einer Entzündung zu einer Infiltration und Quellung des Epithels oder zu Blasen- und Pustelbildung gekommen, so schliessen sich an diese Processe weitere Veränderungen an, die man als Schuppen-, Borken- und Krustenbildung bezeichnet.

Unter **Schuppen, Squamae,** begreift man kleine kleienähnliche, oder grössere, dünne, weisse, glänzende oder mehr schmutzig grauweiss gefärbte Blättchen, oder dickere weisse Platten, oder zusammenhängende Membranen, welche sich von der Oberfläche der Haut abschülfern. Bei der Bildung kleiner Schuppen spricht man von einer Desquamatio furfuracea, sind dieselben grösser, von einer Desquamatio membranacea und siliquosa. Zuweilen ballen sich die Schuppen zu Häufchen oder zu dicken Platten zusammen.

Die Schuppenbildung ist theils eine Folge vermehrter, theils eine Folge krankhaft veränderter Production von verhornten Zellen. Das Pathologische beruht in letzterem Falle hauptsächlich darin, dass die aus der Tiefe nachrückenden Zellen in Folge der gestörten Ernährung des Epithels nicht den regelrechten Verhornungsprocess eingehen, sondern mehr einem Vertrocknungsprocess anheimfallen.

**Borken** oder **Krusten (Crustae)** entstehen dann, wenn ausgetretene Exsudatmassen an der Oberfläche eintrocknen. Am häufigsten geschieht dies bei Bläschen und Pusteln, doch können die Exsudatmassen unter Umständen auch durch die gequollene Epitheldecke an die Oberfläche dringen. Ueberaus häufig bilden sich ferner Krusten aus Exsudationen, die nach oberflächlichen Substanzverlusten aufgetreten sind, so namentlich bei den **Excoriationen** oder **Hautabschürfungen,** kleinen oberflächlichen Hautdefecten, wie sie z. B. durch Kratzen entstehen. Auch die **Rhagaden** oder **Hautschrunden,** d. h. spaltenartige Risse in der Haut pflegen sich mit Krusten zu bedecken.

Ist das eintrocknende Exsudat eine lymphatische Flüssigkeit, so sieht die Borke gummiähnlich aus, ist dasselbe bluthaltig, so wird sie braun. Eitrige Massen werden beim Eintrocknen schmutzig braungelb. Selbstverständlich ist die Form und Grösse der Krusten je nach ihrer Genese sehr verschieden. Die Umgebung derselben ist stets mehr oder weniger geröthet, der Grund geschwellt.

§ 313. **Als Ausgang** der genannten Veränderungen ist mei-

stens eine Restitutio ad integrum zu verzeichnen, nicht selt kommt es indessen zu bleibenden Veränderungen d Haut.

Bei der **Restitutio ad integrum** lassen allmählich die Ex zündungserscheinungen nach, die exsudativen Vorgänge hören a Ein Theil des Exsudates, d. h. derjenige, der im Bindegewebe sein Sitz hat, wird durch Resorption entfernt. Die oberflächlich i Gebiet der Epitheldecke gelegenen Exsudate, sowie das morti ficirte Epithel werden abgestossen, und der Epitheldefe durch regenerative Wucherung des Epithels wieder e setzt.

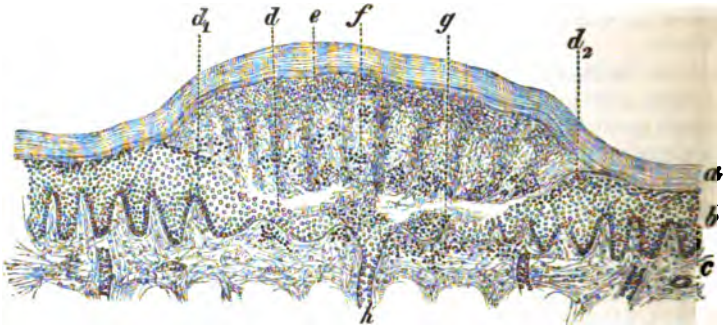


Fig. 163. Brandblase in Heilung. Durchschnitt durch die Haut der Katzenpfote 48 Stunden nach Erzeugung einer Brandblase. *a* Hornschicht. *b* Rete Malpighii. *c* Corium mit Schleimdrüsen (*h*). *d* Neugebildetes, $d_1$ neugebildetes und bereits in verschiedene Schichten differenzirtes Epithel. $d_2$ Neugebildete Hornschicht. *e* Das degenerirte alte Epithellager. *f* Eiterkörperchen. *g* Secundäres Exsudat. Canadabalsampräp. in Alauncarmin gef. Vergr. 25.

Die Wucherung geht hauptsächlich von dem die Blase einschliessenden Rande des Rete Malpighii (Fig. 163 *b*) aus; in untergeordneter Weise können auch zwischen den Papillen stehen gebliebene Theile des Deckepithels, sowie das Epithel von Schweissdrüsen *(h)* eventuell auch von Haarbälgen daran Theil nehmen. Sie tritt schon sehr bald, bei Brandblasen am zweiten Tage nach der Entstehung der Blase auf und bildet Epithelmassen, welche sich vom Rande der Blase aus über den des Epithels beraubten niedergedrückten Papillarkörper vorschieben *(d)*. Sowie die Epithellage eine gewisse Mächtigkeit erlangt hat, stellt sich auch eine Differenzirung der einzelnen Epithelschichten ein ($d_1$). Nicht selten haben sich in den peripheren Theilen des Epitheldefectes bereits wieder sämmtliche Schichten, sogar auch die Hornschicht der Epidermis ($d_2$) gebildet, ehe die centralgelegenen Partieen mit Epithel bedeckt sind.

Durch diese in der Tiefe erfolgende regenerative Wucherung wird die Blase mehr und mehr nach aussen geschoben. Bildet sich unter ihr eine neue Hornschicht, so ist sie schliesslich zwi-

chen zwei Hornschichten eingelagert. Selbstverständlich ist sie in dieser Zeit nicht selten schon zu einer Borke eingetrocknet.

Anders gestalten sich die Verhältnisse, wenn in Folge des Entzündungsprocesses auch eine Nekrose von Bindegewebe, z. B. des Papillarkörpers, eingetreten ist (vergl. Fig. 160 $l_1$). In diesem Falle bildet sich ein Defect, der nicht wieder ersetzt wird, wenigstens nicht in vollkommener Weise, so dass an der betreffenden Stelle eine bleibende Vertiefung, eine **Narbe** zurückbleibt. Sie entstehen am häufigsten bei den sogenannten diphtheritischen Pocken.

**Bleibende Hautveränderungen** treten ferner sehr oft ein nach Entzündungen, die sehr lange anhalten oder häufig sich wiederholen. Sie bestehen theils in hyperplastischen Zuständen des Epithels sowohl als des Bindegewebes, theils in atrophischen Zuständen. In letzterem Falle kann die Epitheldecke sehr erheblich sich verdünnen, der Papillarkörper sich abplatten, die Lederhaut an Dicke verlieren.

Bei hyperplastischen Processen nimmt die Epidermis, namentlich die Hornschicht derselben an Masse zu, die Papillen des Papillarkörpers vergrössern sich, das Corium wird verdickt.

Ein typisches Beispiel einer Entzündung mit Ausgang in Atrophie bildet die sogenannte Pityriasis rubra (§ 316). Hyperplastische Zustände entstehen namentlich nach chronischen Ekzemen (vergl. Ekzem nach Krätze § 351).

Häufig bleiben als Folge stattgehabter Entzündung Pigmentirungen der Haut zurück, welche kürzere oder längere Zeit sich erhalten.

### b. Die einzelnen Formen der Dermatosen.

#### α. Acute und chronische, hauptsächlich durch reichliche zellige Infiltration der Cutis und durch Bildung von Epithelschuppen und Papeln characterisirte Dermatosen.

§ 314. Der **Rothlauf, Erysipelas,** ist eine durch eine Wundinfection bedingte acute Entzündung der Haut, welche unter dem Bilde einer peripher fortschreitenden Röthung und Schwellung der Haut verläuft. Gleichzeitig besteht Fieber. Im Beginn erscheint die Haut glatt und glänzend, lebhaft roth gefärbt. Später wird sie mehr blauroth oder braunroth; gleichzeitig nimmt die Schwellung ab und es beginnt die Epidermis sich in Schuppen und Lamellen abzulösen.

In einzelnen Fällen, in denen die Exsudation nach der Oberfläche intensiver wird, kommt es zur Bildung von Bläschen und Blasen, zu einem Erysipelas vesiculosum und bullosum (vergl. Fig. 160 pg. 156). Wird der Blaseninhalt eitrig, so spricht man von einem Er. pustulosum. Durch Vertrocknung der Pusteln zu Borken geht dasselbe in ein Er. crustosum über. Werden

einzelne Hautpartieen nekrotisch und gangränös, so bezeichnet man das Erysipel als ein Er. gangraenosum.

Die anatomischen Veränderungen bestehen, abgesehen von der entzündlichen Hyperämieen, in einer sehr erheblichen, zellig serösen mitunter auch zellig fibrinösen *($m_1$)* Infiltration der Haut und des subcutanen Bindegewebes. Die Blasenbildung erfolgt in der in § 311 beschriebenen Weise durch Aufquellung, Verflüssigung und Zerfall des Epithels des Rete Malpighii (Fig. 160 *e f g*). Da diese Verflüssigung des Epithels in einzelnen Herden auftritt, so bilden sich zunächst kleine Höhlen, die durch restirende vielfach verzerrte und spindelig ausgezogene Zellen von einander getrennt sind. Später gehen die Septen zu Grunde *(c)*.

Die Ursache des Erysipelas ist in der Invasion von Mikrokokken (vergl. § 185 Fig. 80 und § 311 Fig. 160 *h i k*) gelegen, welche von irgend einer Wunde aus in die Haut eindringen. Hier angelangt, verbreiten sie sich vornehmlich innerhalb der Lymphgefässe (Fig. 160 *h*), und füllen dieselben schliesslich vollkommen aus *(i)*. Von den Lymphgefässen aus gehen sie auch auf das Bindegewebe über und bilden hier nicht scharf abgegrenzte Schwärme *(k)* von Torulaketten. In der Umgebung der Bacterienansiedelung wird das Gewebe nach einiger Zeit in grösserer oder geringerer Ausdehnung nekrotisch *($l_1$)*, gleichzeitig stellt sich eine reactive Entzündung ein. Die extravasirten Zellen sind bald diffus im Gewebe vertheilt, bald mehr in Zügen angeordnet.

Die Ausdehnung der Nekrose ist oft nur sehr gering, zuweilen indessen nicht unbedeutend *($l_1$)*, so dass umfangreiche Gewebsdefecte entstehen (Er. gangraenosum).

*Literatur* s. I. Thl. § 185 pg. 307.

§ 315. Die **Psoriasis** ist eine chronische Dermatose, die in ausgezeichneter Weise durch die Bildung trockener, glänzender, weisser Schuppen characterisirt ist, welche sich in Form punctförmiger Hügelchen oder grösserer, scheibenförmiger Platten auf scharf begrenztem, rothem, nicht blutendem Grunde (Kaposi) ablagern. Im Beginne sieht man braunrothe Knötchen, die sich nach einigen Tagen mit einem Epidermisschüppchen bedecken. Beim Ablösen erscheint auf dem rothen Grunde ein blutender Punkt. Viele solcher kleiner Efflorescenzen geben das Bild der Psoriasis punctata. Sind die Erkrankungsherde und damit auch die Schuppen grösser, so spricht man von Ps. guttata und nummularis. Auch die grossen Schuppen sitzen stets auf geröthetem Grunde.

Bei der Heilung blasst der Grund ab, und die Schuppen desquamiren, die Haut wird wieder normal oder bleibt noch eine Zeit lang pigmentirt. Oft heilt der Process im Centrum, während er an der Peripherie vorwärts schreitet. Auf diese Weise bildet sich die Ps. annularis s. gyrata.

Psoriasis kann überall auftreten, doch kommt sie am häufigsten am Knie und in der Ellenbogengegend, sowie am behaarten Theile des Kopfes und in der Sacralgegend vor. Haare und Nägel können dabei verloren gehen.

Die histologischen Veränderungen bei Psoriasis betreffen im Wesentlichen das Epithel, den Papillarkörper, sowie die höheren Lagen des Corium. Die beiden letzteren sind mehr oder weniger stark kleinzellig infiltrirt. Bei sehr langer Dauer des Processes tritt Hyperplasie des Bindegewebes mit Vergrösserung der Papillen ein. Es greift ferner der Process auch auf die tieferen Lagen des Corium und das subcutane Bindegewebe über.

Was das Epithel betrifft, so erscheint die Schleimschicht stärker als normal entwickelt, namentlich zwischen den Papillen. In den höheren Lagen der Epidermis ist der Verhornungsprocess gestört. Die Epithelumwandlung hat mehr den Character einer Vertrocknung unter gleichzeitiger Lockerung des Zusammenhanges der Zelllagen. In diesen Störungen des Verhornungsprocesses liegt nach der Auffassung von Robinson, Auspitz, H. v. Hebra und Anderen auch das Wesentliche der Erkrankung und sie wird daher von Letzteren als eine Parakeratose bezeichnet. Die Entzündung soll eine secundäre Erscheinung sein. Sie kommt namentlich bei gutgenährten Individuen vor. Die Aetiologie ist nicht bekannt.

E. Lang (*Vierteljahresschr. f. Derm. u. Syphil. 1879* u. *Samml. klin. Vorträge v. Volkmann N. 208*) fand in den Psoriasisefflorescenzen constant Pilzelemente, die er Epidermidophyton nennt und für die Ursache der Psoriasis erklärt. Sie bilden Fäden und Sporen und haben ihren Sitz in den tiefsten Schichten der Schuppen. In zwei Fällen, die ich an Schnittpräparaten untersuchte, konnte ich Pilze nicht finden. Nur ab und zu fand ich in den Schuppen Mikrokokken, die wohl kaum als Ursache des Processes anzusehen sind.

Neuere Mittheilungen über die Anatomie der Psoriasis geben Neumann (*Med. Jahrb. I. H. 1879*), R. Robinson (*New York med. Journ. 1879*) und W. A. Jamieson (*The histolog. of Psoriasis, Edinbourgh 1879*).

§ 316. **Pityriasis rubra universalis** ist eine eigenthümliche selten vorkommende Hautaffection, bei welcher während des ganzen Verlaufes einzig und allein nur Röthung und Schuppung der Haut vorhanden ist, bei welcher sich also nie Knötchen oder Bläschen oder Pusteln bilden (Kaposi). Die Schuppen sind bald klein, bald ziemlich gross. Nach längerer Dauer wird die Haut glatt, glänzend und verdünnt, zugleich erscheint sie straff angezogen. Die Haare werden dünn und fallen aus. Nach jahrelangem Verlauf tritt der Tod durch Marasmus ein. Die einzige Veränderung, die man in frischen Fällen nachweisen kann, besteht in einer mässigen zelligen Infiltration der Cutis und des Papillarkörpers. Am Epithel sind,

abgesehen von der Schuppenbildung, besondere Veränderungen **nicht** wahrnehmbar. Auch in späteren Stadien des Processes findet **man** noch eine kleinzellige Infiltration, deren Stärke an verschiedenen Stellen sehr ungleich ist. Daneben ist die Haut meist **erheblich** atrophisch geworden. Das Rete Malpighii hat an Mächtigkeit **abgenommen**, der Papillarkörper ist niedriger geworden oder **ganz geschwunden**, das Corium ist dünn und seine Faserbündel zeigen **eine** ähnliche Beschaffenheit, wie bei der senilen Hautatrophie (**vergl.** § 307). Die Talgdrüsen und die Haarfollikel sind verödet.

*Literatur:* Gerber, *Vierteljahrsschr. f. Dermat. u. Syphil. III*; Fleischmann, *ibid. IV*; v. Hebra, *ibid. 1876.*

§ 317. **Prurigo** ist eine in frühester Kindheit erscheinende, meist das ganze Leben hindurch bestehende Krankheit, welche in der ersten Zeit durch die Bildung von Urticariaquaddeln sowie durch ein vorwiegend an die Streckseiten der Extremitäten gebundenes heftiges Jucken characterisirt ist. Nach längerem Bestande bilden sich, vorwiegend durch Kratzen verursacht, knötchenförmige Entzündungsherde, über denen die Haut oft excoriirt und häufig mit kleinen Borken besetzt ist. Es können sich ferner ekzematöse Entzündungen (§ 324) und Erysipele einstellen. Die Ursache der Erkrankung ist nicht bekannt. Sie wird von Auspitz und H. v. Hebra den Sensibilitätsneurosen zugezählt. Die Erkrankung ist nicht häufig und tritt meist nur bei einem einzigen Kinde einer Familie auf, doch sind auch Fälle bekannt, in denen 2 oder 3 Kinder derselben Familie jeweilen im nämlichen Alter von der Krankheit ergriffen wurden.

§ 318. Die **papulösen Syphilide** treten in zwei Hauptformen, als kleinpapulöse und als grosspapulöse auf.

Das **kleinpapulöse Syphilid**, auch **Lichen syphiliticus** genannt, bildet mohnkorn- bis stecknadelkopfgrosse, in Gruppen und Kreislinien gestellte Knötchen, nach deren unter starker Abschuppung erfolgter Involution seichte Grübchen zurückbleiben.

Das **grosspapulöse** oder **lenticuläre Syphilid** besteht aus linsengrossen oder grösseren, scharf begrenzten, derben Knötchen, welche durch peripheres Wachsthum sich vergrössern. Involviren sich dieselben unter Schuppung, so hinterlassen sie ein anfangs pigmentirtes, später weissglänzendes Grübchen. Papeln an der Flachhand und der Fusssohle, über denen sich Schuppen entwickeln, bilden jene Hautaffection, die unter dem Namen **Psoriasis palmaris** und **plantaris syphilitica** bekannt ist. In ihren Frühformen kann man noch einzelne Knötchen unterscheiden; später, nach Jahre langem Bestande, verschmelzen die Knötchen und es bilden sich diffuse Infiltrationen mit schwieliger Verhärtung der Epidermis.

Als **Condyloma latum (Plaque muqueuse)** bezeichnet man ein papulöses Syphilid, welches scheibenförmige, beetartige Erhe-

bungen der Haut bildet, die an der Oberfläche mit einer grauen Masse belegt sind und nässen. Sie entwickeln sich aus Papeln an solchen Stellen, an denen Hautfalten sich gegenseitig berühren und feucht halten, wie z. B. an den Schaamlippen, am Perineum, am After, am Scrotum, am Penis, in der Achselhöhle.

Die Erhebungen der Haut sind durch eine Infiltration (vergl. § 310 Fig. 158) bedingt, welche sowohl die Epitheldecke *(f g h)*, als auch den Papillarkörper *(i)* und das Corium *(k)* betrifft und aus Rundzellen und Fibrin *(h k)* besteht.

Das syphilitische Condylom kann wieder verschwinden, indem das zellige und das flüssige Exsudat im Bindegewebe resorbirt, das erkrankte Epithel unter Schuppung oder Borkenbildung abgestossen wird. Die Abnahme der Schwellung erfolgt zuerst im centralen Theil, während die peripheren Theile noch infiltrirt sind. Der Borkenbildung geht ein eitriger Zerfall des Gewebes voran; es entsteht ein Geschwür, dessen Peripherie infiltrirt ist.

Ueber die syphilitischen Primäraffectionen vergl. § 330.

Die Hautentzündungen, welche unter dem Einflusse der Syphilis entstehen, zeigen nach ihrem Aeusseren erhebliche Verschiedenheiten. So bietet ein kleinpapulöses Syphilid ein erheblich anderes Aussehen als ein breites Condylom, und auch ein syphilitischer Pemphigus (§ 325) scheint im ersten Augenblick mit einem papulösen Syphilid oder mit einer Initialsclerose (§ 330) wenig Gemeinsames zu haben. Gleichwohl handelt es sich bei allen diesen Affectionen um Processe, welche einander sehr nahe stehen und von einander nur graduell, d. h. nach Intensität und Extensität der Erkrankung differiren. Es handelt sich stets um circumscripte, deutlich abgegrenzte Entzündungsprocesse, die sich durch ein verhältnissmässig zellreiches Exsudat auszeichnen. Dieses zellige Exsudat pflegt keine Neigung zu Organisation zu zeigen, sondern es kommt dasselbe entweder zur Resorption, oder wird durch nekrotischen Zerfall und Eiterung nach aussen geschafft.

Die Grundform der syphilitischen Hauteruption ist die Papel. Ob über derselben Schuppen oder Bläschen oder Pusteln sich bilden, ist für das Wesen des ganzen Vorganges von untergeordneter Bedeutung.

§ 319. Der **Lupus erythematosus** ist eine seltene Dermatose, welche nach KAPOSI mit der Bildung eines oder mehrerer stecknadelkopf- bis linsengrosser, rother, erhabener Flecken beginnt, von denen jeder im Centrum dellig vertieft oder narbig glänzend oder mit einem dünnen, festhaftenden Schüppchen versehen ist. Durch peripheres Fortschreiten des rothen Randes bei gleichzeitiger narbiger Umwandlung des centralen Theiles bildet sich im Laufe vieler Monate eine rothumrandete Scheibe (Lupus erythematosus discoides).

In anderen Fällen vergrössert sich der Erkrankungsbezirk nicht

durch Wachsthum der primären Herde, sondern durch Bildung neuer Herde (L. er. disseminatus et aggregatus).

Der Process besteht in einer Entzündung des Cutisgewebes besonders in der Umgebung der Talg- und Schweissdrüsen. Die Drüsen selbst zeigen eine Vermehrung der Zellen; die Epidermis ist geschwellt und bildet an der Oberfläche Schuppen, zuweilen auch Blasen. In späteren Stadien sind sowohl die epithelialen als auch die bindegewebigen Bestandtheile der Haut atrophisch.

Die Affection tritt am häufigsten am Kopfe, den Fingern und Zehen und an den Knieen und Ellbogen auf. Die Aetiologie ist nicht bekannt. Die discoide Form endet meist in Heilung, bei der aggregirten Form treten häufig Recidive ein.

*Literatur:* Kaposi, l. c.; Geber, *Vierteljahrsschr. f. Dermatol. u. Syphil. III.*

*β.* **Acute und chronische Dermatosen, die hauptsächlich durch die Bildung von Bläschen und Pusteln characterisirt sind. Phlyctänosen.**

§ 320. **Dermatitis combustionis bullosa.** Wirken hohe Temperaturen in der Weise auf die äussere Haut ein, dass es zur Abtödtung des Epithels kommt, während das darunterliegende Corium mit seinen Blutgefässen zwar geschädigt, aber nicht abgetödtet wird, so bilden sich Brandblasen, d. h. es erheben sich sehr bald auf der durch congestive Hyperämie gerötheten äusseren Haut Blasen verschiedener Grösse mit klarem Inhalte.

Die Veränderungen, die eine solche Brandblase eingeht, können sich verschieden gestalten. Meist findet unter dem Schutze der durch die Hornschicht gebildeten Decke sehr bald ein Wiederersatz des verloren gegangenen Epithels statt (vergl. § 313 Fig. 163).

Die exsudirte Flüssigkeit wird durch Verdunstung entfernt. Hebt man nach einigen Tagen die trockene Decke der verhornten Epidermis ab, so findet man die epidermoidale Decke wieder vollkommen hergestellt, die Stelle nur noch durch eine stärkere Röthung gekennzeichnet.

Gelangen Entzündung erregende Verunreinigungen auf den des Epithels beraubten Papillarkörper, z. B. nach Verlust der den Papillarkörper noch schützenden Hornschicht, so wird der Heilungsprocess, d. h. die Regeneration des Epithels erheblich verzögert.

Die Exsudation von flüssigen und zelligen Massen aus den Blutgefässen hält noch eine gewisse Zeit an, so dass die stark gerötheten Oberfläche mehr oder weniger eitrig getrübte Flüssigkeit secernirt (Katarrh). Mit der Zeit stellt sich indessen auch hier das Epithel wieder her und sistirt damit die entzündliche Secretion der Oberfläche. Einen Verlauf wie den letztbeschriebenen darf man namentlich erwarten, wenn die Verbrennung eine ziemlich hochgradige

war, somit auch das Cutisgewebe, namentlich der Papillarkörper stark afficirt wurde.

Ein ähnliches Verhalten wie Brandblasen zeigen **durch Canthariden erzeugte Blasen,** nur pflegt die Quellung des Epithels nicht so stark zu sein und nicht so rasch vor sich zu gehen. Auch bilden sich stellenweise kernlose Schollen aus den abgetödteten Epithelzellen.

Als **Dermatitis congelationis bullosa** werden die nach Kälteeinwirkung eintretenden Hautentzündungen bezeichnet, welche durch Bildung von Blasen mit blutig tingirtem Serum characterisirt sind. Meist ist gleichzeitig Gewebe durch die Kälte abgestorben, so dass späterhin Theile des geschwellten livid gerötheten Gewebes brandig werden (Congelatio gangraenosa).

Bei der Verbrennung pflegt man drei verschiedene Grade zu unterscheiden. Bei der Verbrennung ersten Grades kommt es nur zu erythematöser Röthung der Haut, bei einer solchen zweiten Grades erheben sich Brandblasen, bei einer solchen dritten Grades wird auch ein Theil des Bindegewebes nekrotisch (vergl. § 327). Selbstverständlich kommen zwischen den einzelnen Graden die verschiedensten Zwischenstufen vor. So wird z. B. nicht immer das gesammte Epithel bei einer Verbrennung zweiten Grades durch die Hitze nekrotisch werden. Demgemäss werden sich auch der allgemeine Verlauf, sowie die histologischen Vorgänge im Einzelnen verschieden gestalten. Vor Allem wird die Auflösung des Epithels in der exsudirten Flüssigkeit keine so allgemeine sein, wie es oben angenommen wurde. Die noch erhaltenen Epithelzellen können alsdann verschiedene Verschiebungen und Verzerrungen erleiden (vergl. § 311). Ist die Zerstörung ausgedehnter, so dass für längere Zeit entzündliche Processe in der von Epithel entblössten Haut sich einstellen, so findet man Eiterkörperchen nicht nur im Secret der Oberfläche, sondern auch innerhalb des bindegewebigen Theiles der Haut.

§ 321. **Miliaria crystallina** nennt man eine Eruption von kleinen wasserhellen, nur von einer dünnen Epidermisdecke bedeckten Bläschen, welche zuweilen bei Puerperalaffectionen, bei Typhus, dem acuten Gelenkrheumatismus etc. aufschiessen und mehrere Tage bestehen können. Ihr Sitz ist hauptsächlich der Rumpf. Auch bei dieser Bläschenbildung findet eine Auflösung von Epithelzellen statt, welcher eine zellig seröse Infiltration des Papillarkörpers sowie der Epitheldecke vorangeht. Nach kurzem Bestande der Bläschen, deren Inhalt erst zellarm, später ziemlich zellreich ist, regenerirt sich die Epitheldecke unter denselben. Bildet sich auch eine neue Hornschicht, so erscheint alsdann das Bläschen zwischen die Blätter der Hornschicht eingeschlossen. Die

zellige Infiltration des Corium erhält sich ziemlich lange; namentlich die Lymphgefässe bleiben längere Zeit mit Zellen gefüllt.

§ 322. Unter **Herpes** versteht man (Kaposi) eine acut und typisch verlaufende Hautaffection, welche sich durch Bildung von in Gruppen gestellten, mit wasserheller Flüssigkeit gefüllten Bläschen characterisirt, welche ferner gewisse, theils anatomisch besonders vorgezeichnete, theils wenigstens topographisch markirte Regionen des Körpers befällt und jedesmal in einem bestimmten, auf relativ kurze Zeit bemessenen Cyclus abläuft.

Als erste Veränderung beobachtet man die Bildung kleiner Hautelevationen oder Knötchen, welche sich rasch durch Ansammlung von Serum zu Bläschen entwickeln. Damit ist der Höhepunkt des Processes erreicht. Die Bläschen bestehen ein paar Stunden oder 1—2—4 Tage und trocknen alsdann zu Borken ein, während unter denselben sich eine regenerative Wucherung des Epithels einstellt, welche zu einem Wiederersatz der verloren gegangenen epithelialen Hautbestandtheile, sowie zur Elimination und Abstossung der Borke führt.

Die Herpesblasen entstehen in den tieferen Schichten des Rete Malpighii. Die Zellen des letzteren gehen theils unter Aufquellung und Vacuolenbildung (vergl. § 311) zu Grunde, theils werden sie durch das austretende Exsudat auseinander gedrängt und vielfach verzerrt.

Der Blaseninhalt der ausgebildeten Blase besteht aus Serum, Fibringerinseln und Eiterkörperchen. Letztere sind namentlich in späteren Stadien des Processes vorhanden. Auch der Papillarkörper und das Corium sind von seröser Flüssigkeit und Rundzellen mehr oder weniger reichlich durchsetzt. Mitunter treten auch Hämorrhagieen auf. Geht dabei der Papillarkörper stellenweise zu Grunde und kommt es zu Eiterung, so heilt später der Process unter Bildung einer Narbe.

Man unterscheidet nach Sitz und Genese 5 Herpesformen.

1) Herpes Zoster, Gürtelausschlag, ist eine Krankheit, bei welcher in acuter Weise Bläschengruppen auftreten, die in ihrer Verbreitung sich an einen Nervenbezirk anschliessen. Meist tritt die Affection einseitig, selten doppelseitig auf.

Der Inhalt der Bläschen bleibt 3—4 Tage klar, dann trübt er sich und wird eitrig. Durch Eintrocknen bilden sich gelbbraune Borken. Zuweilen treten bei der Blasenbildung Hämorrhagieen auf.

Auf den Zusammenhang der Blaseneruption mit der Ausbreitung eines Nerven hat zuerst Bärensprung aufmerksam gemacht (*Charité-Annalen IX. und XI. Bd.*) und nachgewiesen, dass zuweilen gleichzeitig in den Spinalganglien und in dem Ganglion Gasseri Veränderungen vorhanden sind.

Untersuchungen von Rayer, Weidner, E. Wagner, Charcot,

Kaposi, Bohn, E. Lesser, Neumann und Anderen haben dies bestätigt und gezeigt, dass auch Erkrankungen des Rückenmarks und der peripheren Nerven zu Blaseneruptionen führen können. Die Veränderungen in den genannten Theilen des Nervensystems treten theils primär, theils secundär nach Erkrankung der Nachbarschaft, theils nach Traumen auf. Meist handelt es sich um entzündliche und hämorrhagische Processe, in Folge deren die Nervenfasern und Ganglienzellen theilweise zu Grunde gehen.

*Literatur:* Kaposi, *Wiener med. Wochenschr. 1874, 1875 und 1877*; Bohn, *Jahrb. f. Kinderheilk. N. F. II 1869*; Charcot, *Leçons sur les malad. du syst. nerv.*; Haight, *Sitzungsber. d. Wiener Acad. d. Wiss. Bd. 57*; Wagner, *Arch. d. Heilk. XI*; Wyss, *ebenda XII*; E. Lesser, *Virch. Arch. 86. u. 93. Bd.*; Neumann, *Lehrbuch d. Hautkrankheiten.*

2) Herpes labialis und facialis nennt man eine acute Bläscheneruption im Bereiche der Lippen und in der Umgebung des Mundes und der Nase.

Die Bläschen bestehen 2—3 Tage und heilen unter Bildung von Borken ohne Narben ab. Die Ursache der Affection ist unbekannt. Häufig beobachtet man sie bei Pneumonie und Intermittens, selten bei Typhus.

3) Der Herpes praeputialis und progenitalis hat seinen Sitz am Penis, an der Clitoris und an den Labien. Der Verlauf ist ähnlich wie bei Herpes labialis.

4) Herpes Iris und circinnatus ist nach Kaposi identisch mit Erythema Iris und circinnatum. Die Blasen treten auf Hand- und Fussrücken und den angrenzenden Theilen der Extremitäten auf und bilden einfache oder concentrische Kreise. Die kleinen Bläschen involviren sich nach 8—10tägigem Bestande durch Resorption und Verdunstung des Inhaltes. Vergl. § 309. Balzer (*Arch. d. Phys. 1883*) fand in den Schuppen von 5 Fällen von Herpes circinnatus, bei denen die Haare nicht in Mitleidenschaft gezogen waren, lange verzweigte doppelt conturirte Faden und Conidien, die grösser waren als bei Trichophyton tonsurans (§ 349).

5) Der Herpes tonsurans vesiculosus ist eine besondere Form des Herpes tonsurans (vergl. § 349), einer durch pflanzliche Parasiten bedingten Hautaffection, bei welcher sich aus Bläschen zusammengesetzte Kreise verschiedener Grösse bilden. Sie entwickeln sich von einem Centrum aus in der Weise, dass die ursprünglichen Bläschen wieder eintrocknen, während neue Bläschen an der Peripherie aufschiessen.

§ 323. Unter **Pemphigus** versteht man einen Hautausschlag, bei welchem auf der Haut Blasen von der Grösse einer kleinen Erbse bis zu derjenigen eines Gänseeies sich entwickeln.

Der Blasenbildung geht meist die Bildung rother Flecken und Quaddeln vorauf, und es erheben sich die Blasen auf den letzteren, doch können auch Blasen auf scheinbar unveränderter Haut ent-

stehen. Der Inhalt der Blasen ist anfangs wasserklar, zuweilen hämorrhagisch gefärbt; später wird er trübe, eitrig. Durch Vertrocknung des Exsudates bilden sich Borken, unter denen das Epithel sich wieder regenerirt (Pemphigus vulgaris).

In anderen Fällen bleibt die Ueberhäutung aus, und die Abhebung der epidermoidalen Decke greift in der Peripherie weiter um sich, so dass das Corium über grosse Strecken blosgelegt wird (P. foliaceus). Nach Entfernung der Blase erscheint die Oberfläche roth, nässend. Durch Vertrocknung des an die Oberfläche gesickerten Exsudates bilden sich Borken.

Das Corium ist an solchen Stellen stets mehr oder weniger infiltrirt. Mitunter kommt es zu nekrotischem Zerfall einzelner Gewebspartieen (P. diphtheriticus). Im Anschluss daran können sich Granulationen erheben, die aber wieder zerfallen (Kaposi).

Kleine Blasen sind fächerig, grosse meist einkämmerig. An der Unterfläche der Blasendecke hängen oft aus den Follikelmündungen herausgerissene Epidermisfortsätze. Der Papillarkörper und das Corium sind mehr oder weniger reichlich zellig infiltrirt.

Nach dem klinischen Verlauf unterscheidet man (Kaposi) 4 Hauptformen:

1) Pemphigus acutus ist eine acute Affection, bei welcher mit oder ohne Fiebererscheinungen unregelmässig vertheilte Blasen auftreten, welche nach Bestand einiger Stunden oder Tage zu Borken eintrocknen. Bei Abfall derselben ist die Haut mit junger Epidermis bedeckt; der Process hat sein Ende erreicht.

2) Pemphigus chronicus vulgaris zeichnet sich durch Bildung prallgefüllter Blasen, die unter Fiebererscheinungen auftreten, aus. Die Eruption erfolgt in periodisch sich wiederholenden Ausbrüchen. Je nach der Gruppirung der Blasen unterscheidet man: P. disseminatus mit unregelmässig zerstreuten, P. confertus mit dichtgedrängten, P. circinnatus mit Kreise bildenden und P. gyratus oder serpiginosus mit Schlangenlinien bildenden Blasen. Der Process dauert ungefähr 2—6 Monate und endet zuweilen tödtlich. Vor kurzem habe ich einen Fall secirt, der nach 6 Wochen mit Tod abging. Gibler (*Gaz. de Paris 1881*) hält dafür, dass der fieberhafte Pemphigus durch Bacterien hervorgerufen werde.

3) Pemphigus foliaceus ist die schwerste Form des P. Er zeichnet sich dadurch aus, dass der Process stetig weiter kriecht, und die Bildung junger Epidermis nur in unvollkommener Weise erfolgt. Nach Monaten und Jahren wird schliesslich der ganze Körper befallen. Die Haut sieht dann theils pergamentartig trocken und braun, theils nässend und roth aus; theils ist sie von Borken bedeckt und mit Rissen durchzogen. Nach Auspitz und H. v. Hebra fehlen bei dieser Pemphigusform entzündliche Veränderungen. Es soll das Wesen der Affection in einem pathologischen

Zustande des Epithels liegen, so dass die im Gewebe vorhandene Flüssigkeit die Stachelzellen aus ihren Verbindungen reisst.

4) Pemphigus syphiliticus s. § 325.

5) Pemphigusartige Hautentzündungen können sich auch bei Erkrankung des Nervensystems einstellen (Leloir, *Affect. cut. d'orig. nerv. Paris 1882*, B. Meyer, *Virch. Arch. 94. Bd.*, Brissaud, *Soc. de Clinique de Paris 1878*) und können als Pemphigus neuriticus bezeichnet werden.

§ 324. Das **Ekzem** ist eine bald acut, bald chronisch verlaufende Dermatose, bei welcher sich Knötchen, Bläschen, Pusteln und Borken bilden; bei welcher ferner die Haut mehr oder weniger diffus geröthet und geschwellt ist, häufig schuppt oder nässt und sich mit ausgedehnten Borken bedeckt.

Die Ekzeme entstehen durch äussere Reize. Sind dieselben gering oder ist die Haut gegen Reize nicht empfindlich, so bilden sich als geringster Grad der Veränderung Knötchen (E. papulosum). Bei etwas stärkeren Reizen bilden sich kleine Bläschen (E. vesiculosum). Trocknet der Inhalt derselben ein, so stösst sich die Decke in Form von Schuppen ab.

Ist der Reiz, der die Haut trifft, intensiver oder die Haut mehr empfindlich, so kommt es zu schmerzhafter Röthung und Schwellung eines ganzen Hautbezirkes (E. erythematosum). Auf diesem entzündeten Bezirke erheben sich alsdann Bläschen mit hellem Inhalt, der indessen bald sich eitrig zu trüben pflegt (E. vesiculosum et pustulosum). Geht die Decke der Bläschen (durch Kratzen) verloren, so nässt die Fläche (E. madidans). Die der verhornenden Epidermiszellen beraubte Fläche sieht dunkelroth aus (E. rubrum).

Durch Vertrocknung des an die Oberfläche gelangenden theils serösen, theils eitrigen Secretes bilden sich gelbe Borken (E. crustosum). Unter diesen Borken sammelt sich dann oft Eiter an (E. impetiginosum). In anderen Fällen tritt unter den Borken Epitheleubildung ein. Stossen sich die Borken ab, so erscheint die Stelle roth und schülfert (E. squamosum), kommt der Process zur Heilung, so gewinnt die Haut allmählich wieder ein normales Aussehen, doch ist sie häufig leicht pigmentirt (Kaposi).

Ekzeme, welche linsengrosse zu Borken vertrocknende Pusteln bilden, werden häufig auch als **Impetigo** bezeichnet. Grössere Pusteln, welche zu braunen Borken eintrocknen, nennt man **Ekthyma.**

Als **Impetigo contagiosa** (Fox) bezeichnet man ein Ekzem, das durch Contagiosität ausgezeichnet ist. Die Affection tritt besonders bei Kindern auf und hat ihren Sitz vornehmlich am Kopfe und an den Extremitäten. Zu Beginn bilden sich auf geröthetem Grunde kirschkerngrosse Blasen, die später zu gelben Borken eintrocknen.

Nicht selten wird der Entzündungsprocess chronisch. In die-

sem Falle kann die Haut zu gleicher Zeit mit Bläschen, Pustel Borken und Schuppen besetzt sein.

Die anatomische Veränderung im Cutisgewebe besteht b Ekzem in einer zellig serösen Infiltration des Bindegewebes. B sonders dicht ist die zellige Infiltration bei Ekzema pustulosu und impetiginodes. Nicht selten ist auch das subcutane Gewe infiltrirt.

Was das Epithel betrifft, so gehen die Zellen der Schlei schicht im Stadium der Bläschenbildung theils zu Grunde, thei werden sie durch das Exsudat auseinander gedrängt und vielfac spindelförmig ausgezogen. Die in das Epithel austretende Flüssig keit enthält meist reichlich Rundzellen, so dass man nicht nur i den Bläschen, sondern sehr oft auch schon zwischen den noch er haltenen Epithelzellen lymphatische Elemente findet. Auch in da Innere von Epithelien dringen dieselben. In manchen Fällen geht das Epithel ganz verloren, und auch der Papillarkörper kann unte der eitrigen Entzündung (E. impetiginodes) zu Grunde gehen.

Die Folgen des Ekzems gestalten sich verschieden. Nach leichten Formen wird die Haut ad integrum restituirt, ist dagegen stellenweise der Papillarkörper zu Grunde gegangen, so wird derselbe nicht mehr wiederersetzt, der Process heilt unter Narbenbildung. Nach chronischen Ekzemen stellen sich Pigmentirungen der Haut ein. Ferner kann das Epithel sowohl als das Bindegewebe hypertrophisch werden. Ist die Hypertrophie bedeutend, so erscheint die Cutis erheblich verdickt, ähnlich wie bei Elephantiasis; ist auch der Papillarkörper vergrössert, so wird die Oberfläche der Haut höckerig und warzig. Da meist auch das Epithel hypertrophisch ist und Epithel-Platten, Schuppen und Schilder bildet, so gewinnt der betreffende Hautabschnitt ein Aussehen ähnlich einer mit Elephantiasis verbundenen Ichthyosis (vergl. § 332, § 334 und § 335). Das hyperplasirte Bindegewebe ist, solange die Entzündung anhält, von Rundzellenherden dicht durchsetzt. Dieselben sind zuweilen knötchenförmig und können Riesenzellen enthalten.

*Literatur:* § 303; Hebra, *Wiener med. Wochenschr. 1872;* Unna, *Vierteljahrsschr. f. Derm. u. Syph. VII.*

§ 325. Das **pustulöse Syphilid** geht aus dem papulösen Syphilid (§ 318) hervor und zwar dadurch, dass über den Papeln Pusteln entstehen. Wie man ein kleinpapulöses Syphilid von einem grosspapulösen unterscheidet, so kann man daher auch das pustulöse Syphilid in ein kleinpustulöses und ein grosspustulöses eintheilen. Letzteres wird auch als Variola oder Acne oder Impetigo syphilitica bezeichnet. Die Pusteln sind von einem rothen, infiltrirten, erhabenen Rand umsäumt. Wächst sowohl die Papel als die Pustel zu umfangreicher Grösse heran, so bezeichnet man dieselbe als **Pemphigus syphiliticus.** Vertrock-

n diese Eiterblasen zu Borken, so spricht man von **Rupia syphilitica.**

Eine besondere Erwähnung verdient der **Pemphigus syphiliticus neonatorum** (Fig. 164), welcher bei hereditär syphilitischen

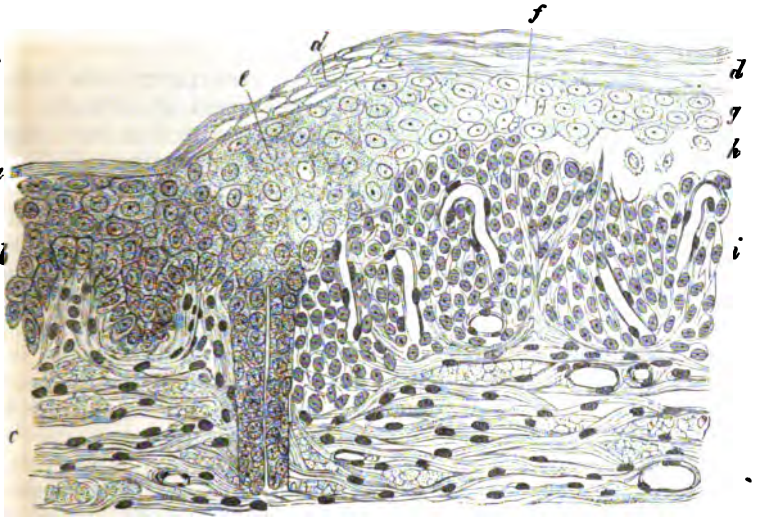


Fig. 164. Pemphigus syphiliticus neonati. Durchschnitt durch die Randpartie der Blase. *a* Normale Hornschicht. *b* Normale Schleimschicht. *c* Corium. *d* Gequollene auseinandergeblätterte Hornschicht. *e* Gequollene Schleimschicht. *f* Epithelzellen mit Vacuolen. *g* Rest der Schleimschicht durch den Blaseninhalt comprimirt. *h* Blase durch die Zerstörung der tieferen Lagen der Schleimschicht entstanden. *i* Aus der Cutis sich erhebende Wucherungen. Hämatoxylinpräp. Vergr. 200.

Neugeborenen in Form grosser Blasen namentlich an den Extremitäten auftritt, und entweder angeboren ist oder sich in den ersten Wochen entwickelt. Die Blasen entstehen ganz in derselben Weise wie andere entzündliche Blasen, also unter Auflösung von Epithel der Schleimschicht. Dagegen ist die Affection dadurch ausgezeichnet, dass im Grunde der Blasen aus dem Gewebe des Corium und des Papillarkörpers ein grosszelliges, reich vascularisirtes Keimgewebe *(i)* sich entwickelt.

§ 326. Unter **Pocken** versteht man eine Hauteffloreszenz, welche in Form von Knötchen, Bläschen und Pusteln auftritt und genetisch als Folge einer Infection des Organismus mit Blatterngift anzusehen ist. Eine gewisse Zeit nach der Infection treten, abgesehen von häufig vorkommenden prodromalen Erythemen, als erste Hautveränderung stecknadelkopfgrosse, rothe, derbe Knötchen auf, welche von einem rothen Hofe umgeben sind. Ein Theil dieser Stippchen vergrössert sich und wandelt sich in helle Bläschen um, die z. Th. eine Delle, d. h. eine Depression in

der Mitte besitzen. Nach 2—3 Tagen trübt sich der Inhalt des Bläschens, es wird dasselbe zur Pustel. Gleichzeitig pflegt die Delle zu verschwinden; die Umgebung der Pustel ist intensiv gerröthet. Durch Vertrocknung der Pustel bildet sich nach 3—4 Tagen eine braune Borke, die nach weiteren 3—4 Tagen abfällt und einen leicht vertieften, bald rothen, bald weissen Flecken hinterlässt, der nach einiger Zeit ebenfalls verschwindet.

Nicht selten ist der Verlauf kein so gutartiger, wie der eben beschriebene. Zunächst heilen nicht alle Pocken ohne Narben, sondern es bleiben häufig narbige Vertiefungen in der Haut zurück, die zuerst dunkelroth sind und später weiss werden. Es kommt dies namentlich dann vor, wenn, was nicht selten geschieht, Blutungen in die Pusteln oder deren Umgebung sich einstellen, ferner dann, wenn die Pockeneffloreszenzen sehr zahlreich sind, so dass die Pusteln dicht bei einander stehen (Variola confluens). Die Haut hat alsdann ein vollkommen höckeriges Aussehen und ist stark geschwellt. Wird die Pusteldecke durch nachdrängenden Eiter abgehoben, so liegt das Eiter secernirende Corium bloss. Einzelne Theile desselben gehen dabei nicht selten durch diphtheritische Verschorfung und Gangrän zu Grunde, wobei die betreffenden Stellen missfarbig, grau oder schwarz werden.

Noch anders gestalten sich die Verhältnisse bei jenen Variolaformen, die man als Variola hämorrhagica bezeichnet. Es sind dies Fälle, in denen zugleich mit dem Fieber sich eine dunkle Purpurröthe über die ganze Körperhaut einstellt (Purpura variolosa (vergl. § 305). Weiterhin treten hämorrhagische Herde auf, die sich rasch vergrössern. Nach wenigen Tagen tritt der Tod ein und die Section ergibt, dass auch in verschiedenen inneren Organen Blutungen aufgetreten sind.

In anderen Fällen bilden sich in der stark anschwellenden Haut zahllose kleine, harte Knötchen, innerhalb welcher nach 1—2 Tagen ebenfalls Hämorrhagieen auftreten. Durch Confluenz der kleinen hämorrhagischen Herde entstehen grössere Herde. Auch in diesen Fällen pflegt der Ausgang ein tödtlicher zu sein.

Die histologischen Veränderungen, welche man bei der Bildung der für Variola characteristischen Pockenpustel beobachtet, haben z. Th. bereits in § 311 und 312 ihre Besprechung gefunden. Als erste Veränderung innerhalb der Epitheldecke bemerkt man Aufquellungen der Zellen der Schleimschicht oberhalb der Spitzen des Papillarkörpers, wobei sich stellenweise blasse kernlose Schollen (Weigert) bilden. An diese Veränderungen schliesst sich bald der völlige Untergang zahlreicher Epithelien an. Dieselben lösen sich in dem um diese Zeit aus dem Papillarkörper austretenden Exsudate auf, während gleichzeitig die Degeneration nach allen Richtungen auf die Nachbarschaft fortschreitet. Nur ein kleiner Theil des epithelialen Gewebes widersteht der Auflösung. Es sind dies theils Zellmembranen, theils zu Schollen degenerirte kernlose, theils noch

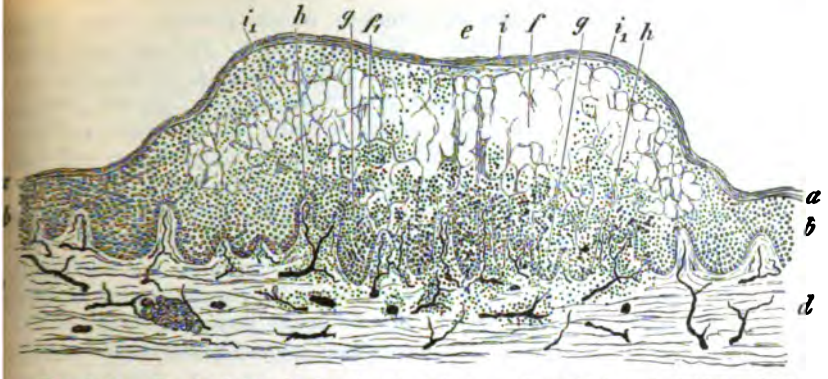


Fig. 165. Durchschnitt durch eine Pocke. *a* Hornschicht. *b* Schleimschicht der Epidermis. *d* Cutis. *e* Pocke. *f* Höhle der Pocke, bei $f_1$ Eiterkörperchen enthaltend. *g* Interpapillär gelegene, von Eiterkörperchen durchsetzte Epithelreste. *h* Zellig infiltrirter Papillarkörper. *i* Delle mit dünner Pockendecke. $i_1$ Rand der Pocke, deren Decke hier aus der Hornschicht und der Uebergangsschicht besteht. Injicirtes Hämatoxylinpräparat. Vergr. 25.

kernhaltige Zellen, welche durch das sich ansammelnde Exsudat zu Balken und Fäden ausgezogen werden.

So findet man denn zur Zeit der höchsten Ausbildung der Pocke eine von Membranen, Balken und Fäden durchzogene Höhle (Fig. 165 *f*), die in der Mitte bis an die Hornschicht hinanreicht (*i*), seitlich dagegen noch durch Zellen der Uebergangsschicht von letzterer getrennt ist. Nach unten bilden die Grenze theils die Reste der interpapillären Theile des Rete Malpighii (*g*), theils der unbedeckte Papillarkörper (*h*) selbst. Der letztere, sowie die oberen Schichten der Cutis sind geschwellt und von Rundzellen durchsetzt und auch innerhalb der Pockenflüssigkeit haben sich bereits reichlich Eiterkörperchen angesammelt ($f_1$).

Wird die Pocke zur Pustel, so nimmt die Zahl der aus dem Papillarkörper in die Pocke eintretenden Eiterkörperchen zu. Gleichzeitig schmelzen die Trabekel ein. Dann bilden sich Borken. Treten unter denselben die Heilungsvorgänge ein, so verschwindet die zellige Infiltration durch Resorption; das Epithel ersetzt sich wieder durch regenerative Wucherung von den stehen gebliebenen Epithelresten, resp. von den Rändern aus.

Eine Pocke wie die in Fig. 165 abgebildete hinterlässt keine Narbe, da nichts zerstört ist, was sich nicht wieder ersetzen liesse.

Anders verhält sich die Sache, wenn die Entzündung einen höheren Grad erreicht, wenn es zu einer Verschorfung und Vereiterung des Papillarkörpers (*h*), zur Bildung einer diphtheritischen Pocke kommt. In diesem Falle ist eine vollkommene Regeneration nicht mehr möglich, es bleibt an der betreffenden Stelle dauernd eine narbige Vertiefung.

Durch Untersuchungen verschiedener Autoren ist es wahr-

scheinlich gemacht, dass die Pocken durch Invasion von Spaltpilzen hervorgerufen werden. Weigert (*Anat. Beiträge zur Lehre von den Pocken. Breslau 1874*) hält dafür, dass das durch die Bacterien gebildete Pockengift erst eine Nekrose des Epithels hervorrufe. Alle anderen Vorgänge sollten alsdann als Reaction auf diese Nekrose angesehen werden. Weigert's Darstellung scheint mir nach dem, was ich gesehen, an Einseitigkeit zu leiden. Wenn (was ich ebenfalls annehme) das Pockengift auf das Epithel nekrotisirend wirkt, so ist es wahrscheinlich, dass es auch auf die Gefässe einen Einfluss ausübt, und ich sehe nicht ein, weshalb das Gift nicht auch eine entzündliche Alteration der Gefässwände hervorrufen könnte. Für letzteres spricht das frühe Auftreten exsudativer Processe, in Folge deren die oben aufgeführten Epithelveränderungen sich einstellen.

Die Angaben Unna's (*Virch. Arch. 69. Bd.*), dass die Pocke ihren Sitz in der basalen Hornschicht (stratum lucidum) hätte, vermag ich nicht zu bestätigen; doch muss ich hinzufügen, dass ich die Pockeneruption nicht an denselben Stellen untersucht habe, wie Unna. Einen Sitz des Pockenkörpers oberhalb des Rete Malpighii, wie ihn Unna beschreibt, fand ich nur in Zeiten, in denen bereits in der Tiefe ein regenerativer Ersatz des Epithels stattgefunden hatte. Wie durch letztere die Blase nach aussen gedrängt wird, ist in § 313 Fig. 163 erörtert worden. Auch in Fig. 165 lässt sich bereits erkennen, wie durch die vom linken Rande der Pocke herkommende regenerative Wucherung in der Umgebung der Papille *h* der Pockenherd nach aussen geschoben wird.

Der Umstand, dass die Pocke meistens gedellt ist, hat zu verschiedenen Controversen Veranlassung gegeben. Rindfleisch (*Pathologische Gewebelehre*) sucht das Retinaculum der Erhebung in der Anwesenheit von Haarbälgen und Schweissdrüsenausführungsgängen. Auspitz und Basch (*Virch. Arch. 28. Bd.*) glauben, dass die Ausdehnung des mittleren Theils durch Exsudat nicht gleichen Schritt halte mit der Schwellung an der Peripherie. Weigert hält die Balken, welche die Pocke durchziehen, für die Ursache der geringen Erhebung der centralen Partie. Nach meinem Dafürhalten genügt letzteres allein nicht um die Dellenbildung zu erklären. Es findet sicherlich zugleich auch eine stärkere Exsudation in die peripheren Theile der Blase statt, welche eine stärkere Spannung derselben bedingt. Dass in späteren Stadien die Delle verschwindet, hat seinen Grund darin, dass die Pocke durch Einschmelzen der Scheidewände mehr und mehr einfächerig wird.

Die durch Vaccine erzeugten Impfblasen zeigen in Bau und Entwickelung durchaus die nämlichen Verhältnisse, wie die ächten Pockenblasen.

## 3. Hautentzündungen mit Ausgang in Nekrose, Eiterung und Geschwürsbildung. Granulationen bildende Entzündungen. Infectiöse Granulationsgeschwülste.

§ 327. Bei den in den letzten Paragraphen besprochenen Dermatosen handelte es sich um Entzündungen, welche entweder nur vorübergehend sind und mit einer völligen Wiederherstellung der Haut enden, oder aber, falls sie über grössere Zeiträume sich erstrecken, zwar zu bleibenden Texturveränderungen, nicht aber zu Zerstörung der Haut führen. Nur ausnahmsweise kommt es zur Bildung von Hautdefecten, zur Entwickelung von Granulations- und Narbengewebe.

Bei den in Nachstehendem zu besprechenden Processen handelt es sich um Entzündungen, bei denen eitriger und nekrotischer Zerfall der Gewebe, sowie die Bildung von Granulations- und Narbengewebe zu dem typischen Verlaufe gehört.

Die Schädlichkeiten, welche diese Processe verursachen, sind zum Theil dieselben, welche auch die früher besprochenen leichteren Entzündungsformen veranlassen; grossentheils indessen sind es Noxen eigener Art, namentlich specifische Infectionsstoffe, welche diese destructiven Entzündungsprocesse hervorrufen.

Was zunächst jene Schädlichkeiten betrifft, welche theils leichte, theils schwere Entzündungsformen verursachen, so erhellt aus der klinischen und anatomischen Beobachtung zur Evidenz, dass die Verschiedenheit ihrer Einwirkung theils in einer Prädisposition der einzelnen Individuen, theils in einer Stärkung oder Schwächung der betreffenden Schädlichkeit selbst liegt.

Ein typisches Beispiel der ersteren Art bildet die Pockenefflorescenz, die bei wenig disponirten Individuen als superficielle, ohne dauernden Nachtheil vorübergehende Entzündung verläuft, bei prädisponirten Individuen dagegen oft zu umfangreichen Zerstörungen der Haut führt.

Als Beispiel einer Steigerung des Effectes durch Verstärkung der zur Einwirkung gelangenden Schädlichkeit mag die **Verbrennung dritten Grades** dienen, d. h. eine solche, bei welcher nicht nur das Epithel durch die Hitze getödtet wird, sondern auch ein grösserer oder geringerer Theil des cutanen, stellenweise wohl auch des subcutanen Bindegewebes. Die Folge dieser Zerstörung ist zunächst eine intensive Entzündung, durch welche das todte Gewebe von dem lebenden allmählich losgelöst wird. Hieran schliesst sich eine Bildung von Granulationsgewebe an, welches sich in Form kleiner Fleischwärzchen auf dem Defect erhebt. Aus diesem Granulationsgewebe wird im weiteren Verlaufe Narbengewebe gebildet, welches von den Rändern des Defectes aus allmählich mit Epidermis bedeckt wird. Dieses Narbengewebe besitzt eine glatte Oberfläche und entbehrt eines regelmässig entwickelten Papillarkörpers. Kurz

nach seiner Entstehung ist dasselbe gefässreich und daher geröthet. Später verödet ein Theil der Gefässe, das Gewebe wird blass, schrumpft und bildet weisse, oft strahlige Narben. War die Brandwunde über eine grosse Fläche ausgedehnt, so kann bei der Vernarbung eine solche Schrumpfung der Haut eintreten, dass dadurch die Function des betreffenden Theiles, z. B. einer Extremität, erheblich beeinträchtigt wird.

Was für die Wirkung hoher Temperaturen gesagt ist, gilt im Allgemeinen auch für die Wirkung niedriger Temperaturen (§ 309 und § 320), welche ebenfalls je nach dem Grad ihrer Einwirkung theils vorübergehende, keine bleibende Veränderung hinterlassende Entzündungen hervorrufen, theils zu Nekrose kleinerer oder grösserer Gewebspartieen führen, deren Anwesenheit alsdann eine demarkirende Entzündung verursacht, an die sich weiterhin die Entwickelung von Granulations- und Narbengewebe anschliesst.

Aehnlich wie hohe Temperaturen wirken ferner zahlreiche chemisch wirksame Substanzen. Auch bei mechanischen wirksamen Schädlichkeiten kann man nach dem Effect ähnliche graduelle Unterschiede machen, wie dies für die Verbrennung geschehen ist. So kann man z. B. Wunden, welche ohne Substanzverlust heilen, von solchen unterscheiden, bei denen bleibende Defecte gesetzt werden und sich Narbengewebe bildet (vergl. § 106 bis § 111).

Als Ainhum (Da Silva Lima, *Arch. of Dermatol. VI 1880*) bezeichnet man eine namentlich bei Negern afrikanischer Race vorkommende eigenthümliche Erkrankung der Zehen, bei welcher sich in der Höhe der Digitoplantarfalte der fünften oder der vierten Zehe eine circuläre Einschnürung bildet, während die Zehe anschwillt und mit der Zeit eine rauhe, schuppige Oberfläche erhält. Schliesslich kommt es zum Verlust der Zehe. Die Ursache des Leidens ist unbekannt.

§ 328. Unter den zu Eiterung und Gewebstod führenden Entzündungen der Haut, die wegen ihres eigenartigen Verlaufes und ihrer specifischen Genese mit besonderen Namen belegt werden, sind zunächst die Phlegmone und die Pustula maligna zu nennen.

Die **Phlegmone** verdankt ihre Entstehung der Invasion eines Spaltpilzes, eines Mikrokokkus, welcher von einer verletzten Körperstelle aus seinen Eintritt in die Gewebe findet. Seine Entwickelung im Gewebe verursacht eine intensive Röthung und Schwellung der Haut, welche durch Hyperämie und durch Anhäufung einer bald eitrig serösen, oder eitrig fibrinösen, bald mehr rein eitrigen Flüssigkeit in den Spalträumen des cutanen und besonders des subcutanen Gewebes bedingt ist.

In Folge der heftigen Entzündung und der damit zusammenhängenden schweren Circulationsstörungen pflegt das Gewebe in grösserer oder geringerer Ausdehnung abzusterben und zu vereitern.

Demgemäss bilden sich in der Haut und dem subcutanen Gewebe kleinere und grössere Eiterherde, **Abscesse**, welche in ihrem Innern nekrotische, von Eiter durchsetzte Gewebsfetzen enthalten.

Phlegmonöse Entzündungen entstehen am häufigsten an den Extremitäten. Eine besondere Form, welche an den Phalangen der Finger vorkommt und hier zu äusserst schmerzhaften Schwellungen mit Ausgang in partielle Vereiterung führt, hat den Namen **Panaritium** erhalten.

Als **Pustula maligna** bezeichnet man eine Hautentzündung, welche durch Milzbrandbacillen hervorgerufen wird. Sie beginnt mit einer Röthung und Schwellung, welche sich von der Infectionsstelle aus ausbreitet. Letztere wird bald gangränös und ist nicht selten mit blaurothen und schwärzlichen Blasen umgeben. Zuweilen entwickelt sich auch an der Infectionsstelle selbst eine erbsen- bis bohnengrosse gedellte Blase. In seltenen Fällen entstehen grössere geschwulstartige Hautschwellungen, die in ihrer Configuration einer colossalen Pocke gleichen (Koch), deren Delle schwärzlich gefärbt ist und deren Rand von einem gelblichen Wulste gebildet wird. Stösst sich im centralen Theil dieses Knotens die Epidermis los, so tritt eine helle Flüssigkeit aus dem Gewebe aus. Die Schwellung wird theils durch serös fibrinöses, theils durch zellig seröses Exsudat bedingt.

Eine der bacillösen Pustula maligna ähnliche Hautaffection kann auch durch Mikrokokken hervorgerufen werden. Wie bei der Milzbrandinfection so geht auch hier die Infection von kleinen Verletzungen aus. Zuweilen wird dieselbe durch den Stich eines inficirten Insectes vermittelt. Die entzündliche Schwellung pflegt sowohl nach ihrer Intensität als nach ihrer Extensität bedeutender zu sein, als nach Milzbrandinfection und es stellt sich in der Umgebung der Infectionsstelle in grösserer oder geringerer Ausdehnung Gangrän ein. Nach Sequestrirung des Abgestorbenen kann der Process unter Narbenbildung zur Heilung kommen. In anderen Fällen tritt eine tödtliche Blutinfection ein.

Eine weitere hierher gehörende Form durch Bacterien verursachter Entzündung bildet der sogen. **Hospitalbrand** oder die **Nosocomialgangrän.** Sie ist eine Wundinfectionskrankheit, die an jeder Wunde sich einstellen kann, mit Vorliebe indessen an kleinen Hautwunden (Schröpfwunden, Blutegelstichen) auftritt und durch einen specifischen Mikrokokkus verursacht wird. In Folge der Infection nimmt die Umgebung der Wunde eine schmutzig gelbgraue Färbung an und verfällt der Gangrän. Hatten sich an einer Wunde schon Granulationen gebildet, so werden zunächst diese missfarbig und verwandeln sich in einen gelben schmierigen Brei, der zerfällt, worauf die Wunde eine serös jauchige Flüssigkeit absondert.

Als **Decubitalgangrän** bezeichnet man eine progressive brandige Gewebsnekrose, welche bei Individuen auftritt, deren Ernährung herabgesetzt und deren Blutcirculation in Folge von Blutmangel und Herzschwäche eine unvollkommene ist. In Folge dessen genügt

schon ein leichter Druck, um eine Nekrose der Haut herbeizuführen. Die abgestorbene Haut sieht blauschwarz oder schwarz aus und geht unter dem Einfluss eingedrungener Fäulnissorganismen eine brandige Zersetzung ein. Am häufigsten tritt Decubitalnekrose über dem Kreuzbein und den Trochanteren des Oberschenkels sowie an der Ferse ein. Sie beschränkt sich häufig nicht auf die Haut, sondern greift auch auf die tiefer gelegenen Weichtheile und die Knochen über.

In ähnlicher Weise tritt zuweilen bei Lähmungen und anderen Erkrankungen im Gebiete des Nervensystemes Gangrän auf, welche gewöhnlich als **trophoneurotische Gangrän** bezeichnet wird.

Maligne, zu Eiterung und Gewebsnekrose führende Entzündungen treten auch nach Infection mit sogen. **Leichengift** auf. Dieselben zeigen einen verschiedenen Verlauf. Meist bleibt die Entzündung local. Um die verletzte Stelle tritt eine schmerzhafte Röthung und Schwellung auf; dann tritt Eiterung ein. In anderen Fällen nimmt die Entzündung den Verlauf einer diffus sich ausbreitenden Phlegmone, oder es gesellt sich zu dem localen Processe eine Lymphangoitis (§ 271). Wird die Entzündung chronisch, so stellt sich eine Hyperplasie der Haut mit Vergrösserung der Hautpapillen und Verdickung der Epidermis ein. Die dadurch bedingten knotigen und warzigen Erhabenheiten werden als Leichentuberkel bezeichnet.

Vor Kurzem habe ich Gelegenheit gehabt, 2 Fälle durch Mikrokokken verursachter gangränöser Hautentzündungen zu sehen, welche von Jürgensen behandelt wurden. Bei dem Einen wurde die Infection durch einen Insectenstich am unteren Augenlide vermittelt. Es trat in der Umgebung des Stiches ausgedehnte Gangrän ein, während die ganze Gesichtshälfte und der obere Theil des Halses mächtig anschwoll. Der Fall endete in Genesung. *In* einem 2ten Falle ging die Affection von der Lippe aus. Am Kinn und Halse entwickelte sich eine phlegmonöse Infiltration. Der Tod erfolgte unter Bildung zahlreicher hämorrhagischer Lungenherde, welche durch embolische Verschleppung eines puriform erweichten Thrombus der Jugularis externa herbeigeführt wurden. In beiden Fällen liessen sich Mikrokokken nachweisen, im 2ten Fall am schönsten in den Blutgefässen der Lunge. Impfungen auf Kaninchen und Ratten blieben erfolglos.

§ 329. **Granulationswucherungen** können, wie aus dem bisherigen hervorgeht, in der Haut aus sehr verschiedenen Ursachen entstehen. Sie werden sich zunächst bei allen Entzündungsformen, welche mit einer Gewebszerstörung einhergehen, einstellen können und haben alsdann meist einen Heilzweck, indem sie zur Bildung von Narbengewebe führen.

Es kommt indessen auch vor, dass sie als Wucherungen auftreten, welche einen mehr selbständigen Character tragen und zur

Bildung mehr oder weniger umfangreicher Gewächse führen, welche unter der Bezeichnung **Granulome** oder **Granulationsgeschwülste** zusammengefasst werden.

Sie können sich zunächst im Verlauf verschiedener acuter und chronischer Entzündungen (vergl. § 116 und § 324) entwickeln, treten aber in ihrer typischsten Ausbildung oft gerade nach geringfügigen Verletzungen auf und bilden dann papillöse oft schwammartige weiche rothe Wucherungen, welche aus einem äusserst gefäss- und zellreichen Granulationsgewebe bestehen. Ob die Wucherungen jeweilen durch besonderen Reiz hervorgerufen werden oder ob die Ursache ihrer Entstehung in der Oertlichkeit liegt ist nicht bekannt. Es ist daher am besten, sie vorläufig als **traumatische Granulome** zu bezeichnen. Sie kommen am häufigsten am Kopfe vor.

Eine weitere seltene Form von Granulomen der Haut, welche zuerst von KAPOSI als **Dermatitis papillomatosa capillitii** (Framboesia non syphilitica) beschrieben, von HEBRA als **Sycosis framboesiformis** bezeichnet worden ist, bildet derbe fleischrothe flach aufsitzende höckerige himbeerähnliche Excrescenzen, welche meist mit starker Epidermis bedeckt sind, jedoch stellenweise nässen und sich mit Borken bedecken. Sie sitzen am häufigsten am Hinterkopf und im Nacken, haben einen basalen Durchmesser von 0,5 bis 3,0 Mm. und können, falls sie in Mehrzahl auftreten, untereinander confluiren. Ihre Entstehung ist unbekannt. Nach ihrer anatomischen Beschaffenheit sind sie den Granulationswucherungen der Framboesia tropica durchaus ähnlich, einer an der Westküste von Africa, im Senegal und im Congogebiet, ferner im indischen Archipel und in Südamerika endemisch vorkommenden contagiösen Hautkrankheit.

Als **Rhinoscleroma** bezeichnet man eine der Nase eigenthümliche geschwulstartige, selten vorkommende Granulationsbildung, welche in der Haut der Nase in Form harter graurother von normaler Epidermis bedeckter Knoten, in der Schleimhaut der Nasenrachenhöhle und des Kehldeckels dagegen als flache, leicht ulcerirende Wucherung auftritt. Sie ist durch ein sehr zellreiches Granulationsgewebe, sowie durch Bildung von Bindegewebe characterisirt, kann durch peripheres Randwachsthum eine sehr erhebliche Grösse erreichen und auf Nachbartheile übergreifen. Sie pflegt dann in den centralen Theilen zu ulceriren, worauf sich die Geschwürsfläche mit Eiter und Borken bedeckt. Nach v. FRISCH liegt die Ursache in der Invasion eines kurzen Bacillus, welcher namentlich im Innern von geblähten Zellen liegt.

Mit der Bezeichnung **Granuloma fungoides** oder Mykosis fungoides (ALIBERT) oder Papilloma areo-elevatum hat man eine eigenthümliche, im Ganzen seltene Hautaffection belegt, welche theils durch Bildung nässender und schuppender ekzematös aussehender infiltrirter bis flachhandgrosser Plaques, theils durch pilzartige papillöse und knotige, erbsen- bis taubeneigrosse Granulationswucherungen, die zum Theil nässen, charakterisirt ist. Die

Wucherungen befallen die verschiedensten Körpertheile und können stellenweise ulceriren oder sich mit Hinterlassung von Pigmentirungen zurückbilden. Sie können ferner mit Lymphdrüsenschwellungen verbunden sein.

Die Bildung der Efflorescenzen ist von Jucken begleitet. Nach jahrelangem Verlauf tritt der Tod an Marasmus ein. Die Ursache der Bildung ist unbekannt.

*Literatur über Rhinoscleroma:* Hebra, *Wien. med. Wochenschr. 1870;* Gerber, *Arch. f. Derm. u. Syph. 1872;* Mikulicz, *v. Langenbeck's Arch. XX;* Chiari, *Med. Jahrb. 1882;* Frisch, *Wiener med. Wochenschr. 1882;* Lang, *ib. 1883;* Ganghofer, *Zeitschr. f. Heilk. 1881.*

*Literatur über Granuloma fungoides:* Alibert, *Monograph. des Dermatoses, Paris 1832;* Köbner, *Klin. u. experim. Mittheil. Erlangen 1864;* Gerber, *D. Arch. f. klin. Med. 1878;* Duhring, *Arch. of Derm. 1879;* F. Hebra, *Bericht v. k. k. Krankenh. zu Wien 1874 u. 1875;* H. v. Hebra, *Vierteljahrsschr. f. Derm. 1875;* Hardaway, *Arch. of Derm. 1880;* Auspitz, *Syst. d. Hautkrankh. Wien 1881;* Neisser, *v. Ziemssens Handb. XIV.*

*Literatur über Dermatitis papillomatosa capillitii:* Kohn, *Arch. f. Derm. 1869;* A. Vérité, *Acad. d. méd. 1882 9. Mai;* Baker, *Trans. of th. Path. Soc. of London 1882;* H. v. Hebra, *l. c.*

§ 330. Die in § 117—125 aufgeführten **infectiösen Granulationsgeschwülste** kommen sämmtlich auch in der Haut vor und treten hier zum Theil in eigenartigen Formen auf.

Die **Tuberculose** der Haut hat bis vor Kurzem als eine sehr seltene Erkrankung gegolten. Durch den Nachweis (Pagenstecher, Pfeiffer), dass der Lupus ebenfalls in das Gebiet der Tuberculose gehört, ist für die Haut jene scheinbare Immunität gegen Tuberculose hinfällig geworden.

Die Tuberculose der Haut kann zunächst in Form von oberflächlichen Geschwüren auftreten, welche am häufigsten in der Nachbarschaft von Ostien, die mit Schleimhaut bekleidet sind, also am Kopfe und in der Geschlechts- und Analgegend, seltener an anderen Körpertheilen ihren Sitz haben. Die Geschwüre sind rundlich oder oval, ihre Ränder leicht infiltrirt buchtig und der Grund sowie die Umgebung lassen zuweilen knötchenförmige Granulationsherde erkennen.

Bei einer zweiten Form der Tuberculose, die mit oder ohne Geschwürsbildung verlaufen kann und die in ihrer Erscheinungsweise sehr jener Tuberculoseform sich nähert, welche man als Lupus tuberosus und hypertrophicus beschrieben hat, treten in der Haut und im subcutanen Bindegewebe Tuberkel und Tuberkelgruppen auf, welche weiterhin zur Bildung käsiger und breiig erweichter Einlagerungen führen, zwischen denen das Cutisgewebe zellig infiltrirt oder hyperplasirt ist. Diese Form kommt nament-

sich an den Extremitäten vor und führt im Verlaufe von Jahren zu knotenförmigen papillösen und diffusen Verdickungen, die sich über grössere Gebiete, z. B. den ganzen Unterschenkel erstrecken können und meist mit einem Rauhwerden der Oberfläche sowie mit Schuppen-, Geschwürs- und Borkenbildungen verbunden sind. Die Affection kann als rein locales Leiden auftreten, so dass man annehmen kann, dass die Infection von kleinen Hautwunden ausgegangen ist.

Eine dritte Form, die bisher als Scrofuloderma bezeichnet wurde, tritt in circumscripten vereinzelten knotigen Granulationsherden auf, die ihren Sitz hauptsächlich im subcutanen Bindegewebe haben, eine Schwellung und bläuliche Färbung der Haut veranlassen, dann durchbrechen, dünne gelbweisse Flüssigkeit entleeren und Geschwüre mit unterminirten lividen Rändern und mit dünnen Granulationen und nekrotischen Massen bedecktem Grunde hinterlassen. Diese Form kommt namentlich als Theilerscheinung einer über verschiedene Organe ausgebreiteten chronischen Tuberculose (Scrofulose) bei Kindern vor und die Tuberkeleruption sowie die Verkäsung und der Zerfall geht sehr häufig von Lymphdrüsen aus. Der Sitz ist am häufigsten das Gesicht, der Hals und der Nacken.

Die als Lupus vulgaris bezeichnete Hauttuberculose ist eine primäre in einem, selten in mehreren Herden auftretende Erkrankung der Haut, welche von Tuberculose anderer Organe begleitet oder gefolgt sein kann, welche ferner namentlich bei Kindern von 3—10 Jahren auftritt und meistens im Gesicht oder an den Extremitäten, selten am Stamme beginnt.

Wie bereits in § 122 angegeben wurde, ist der Process wesentlich durch Bildung gefässhaltiger und gefässloser und dann typischen Tuberkeln oft durchaus gleichsehender bacillenhaltiger Granulationsknötchen (Fig. 166 *d e*) characterisirt. Die Knötchen können zerfallen und durch Resorption wieder verschwinden, doch brechen die subepithelial gelegenen Erweichungsherde oft durch die epidermoidale Decke durch (*g*), so dass Eiter secernirende Geschwüre entstehen, die sich mit Borken bedecken. Nicht selten stellen sich zwischen den Knötchen diffuse Infiltrationen sowie Bindegewebshyperplasie ein oder es entwickeln sich mächtige über die Hautoberfläche prominirende Granulationswucherungen. Durch das Eindringen von Epithelzapfen zwischen die wuchernden Granulationen (*h*) entstehen zuweilen krebsähnliche Bildungen.

Im Beginn oder bei dem Fortschreiten der Erkrankung, welches von einem Ausgangspunct aus in radiärer Richtung erfolgt, bilden sich über den Cutistuberkeln meist rothe und gelbbraune, glatte oder schuppende Flecken (Lupus maculosus), die bei Druck mit dem Sondenknopf leicht einbrechen (Neisser). Liegen die Herde nahe beisammen, so bilden sie braunrothe und braungelbe Flecken, die späterhin durch Resorption der Knötchen im Centrum sich vertiefen und gleichzeitig zufolge des Verlustes der Papillen glatt werden, während die Epitheldecke rissig wird und

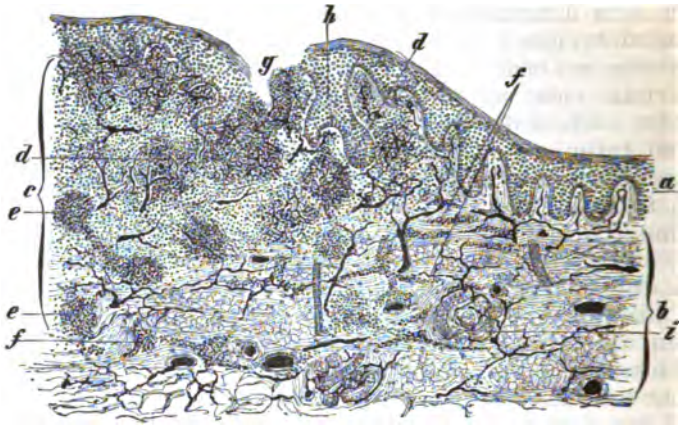


Fig. 166. Lupus vulgaris. *a* Normale Epidermis. *b* Normale Cutis mit Schweissdrüsen *i*. *c* Gebiet der lupösen Neubildung. *d* Blutgefässhaltige Knötchen innerhalb eines diffusen Infiltrates. *e* Knötchen ohne Gefässe. *f* Zellzüge. *g* Geschwür. *h* Gewuchertes Epithel. Carminpräp. Vergr. 25.

sich abblättert (L. exfoliativus). Durch Gewebszerfall können weiterhin mit Eiter und Borken belegte Geschwüre entstehen (L. exulcerans), oder es können im Centrum eines Lupusherdes strahlige glatte Narben sich bilden, während an der Peripherie der Process weiter schreitet (L. serpiginosus). Es können sich ferner sowohl unter dem Epithel als in Geschwüren papillöse (L. framboesioides, papillaris, verrucosus) oder knotige Wucherungen (L. tuberosus, nodosus, hypertrophicus, tumidus) erheben, die mit Borken oder Epithelschuppen bedeckt sind.

Durch alle die genannten Processe pflegen im Laufe von Jahren sehr weitgehende Zerstörungen herbeigeführt zu werden, welche z. B. das Gesicht in hohem Maasse verunstalten. Nase, Lippen und Augenlider können grossentheils zerstört und durch Narbenbildung verzerrt werden. An den Extremitäten bilden sich nicht selten der erworbenen Elephantiasis ähnliche Verdickungen, welche theils aus neugebildetem Bindegewebe, theils aus Granulationsknötchen und nekrotischen Herden sich zusammensetzen und meist mit knotigen, braunen, zum Theil auch mit papillösen, nässenden und mit Epithelschuppen und Borken bedeckten Wucherungen besetzt sind.

Der **Rotz** beginnt, falls der Bacillus in einer verletzten Hautstelle zur Entwickelung gelangt, mit einer entzündlichen Schwellung, welcher bald Geschwürsbildung folgt. Die Geschwüre sondern dünnen Eiter ab und haben zerfressene ausgenagte Ränder. Durch Verbreitung der Bacillen in den Lymphgefässen können ausgebreitete phlegmonöse Entzündungen mit secundären Pustel- und Geschwürsbildungen (Pütz) entstehen. Nach eingetretener Blutinfection können in der Haut rothe Flecken und pockenähnliche Pusteln (Pütz)

entstehen, welche nach dem Aufbruch blutigen Eiter entleeren. Es können sich ferner auch beulenartige Schwellungen und Abscesse bilden, die oft weit in die Tiefe reichen.

Erfolgt eine **syphilitische Infection** ohne Schankerinfection, so bildet sich in der in § 123 pg. 182 und 183 beschriebenen Weise eine **Initialsclerose** oder eine Hunter'sche Induration, welche in einer dichten zelligen Infiltration besteht und deren Härte darauf zurückzuführen ist, dass trotz der dichten Infiltration eine Einschmelzung der Bindegewebsfasern nicht eintritt.

Diese Verhärtungen können früher oder später wieder rückgängig werden, am raschesten die dünnen pergamentartigen. War keine Ulceration eingetreten, so bleibt an der betreffenden Stelle nur ein pigmentloser Fleck. War der Indurationsknoten ulcerirt, so bildet sich eine Narbe.

Die secundären syphilitischen Eruptionen haben bereits in § 318 und § 325 ihre Besprechung gefunden, doch ist noch eine syphilitische Hautaffection zu erwähnen, nämlich das **Hautgumma** oder Knotensyphilid, d. h. ein knotenförmiger Entzündungsherd, welcher seinen Sitz theils in der Haut theils im subcutanen Gewebe hat. Verschwinden dieselben nicht durch Resorption, so zerfallen sie zu Geschwüren, deren Rand und Grund infiltrirt sind und ein speckiges Aussehen zeigen. Durch fortgesetzten Zerfall können sie eine bedeutende Grösse erreichen.

Die Lepra der Haut ist in § 124, die Actinomycose in § 126 abgehandelt worden.

*Literatur über Hauttuberculose*: Pantlen, *Tubercul. d. Haut I.-D. Tüb. 1873*; Griffini, *Giorn ital. Vol. IX*; Cornil u. Ranvier, *Man. d'histol. pathol.*; Baumgarten, *Arch. d. Heilk. XV*; Soloweitschik, *Arch. f. Derm. u. Syph. I 1880*; Coyne, *Arch. de phys. 1871—72*; Chiari, *Wien. med. Jahrb. 1877*; Jarisch u. Chiari, *Vierteljahrsschr. f. Derm. u. Syph. 1879*; Hall, *Tuberculose d. Haut I.-D. Bonn 1879*; Riehl, *Wiener med. Wochenschr. 1881*; Neisser, *v. Ziemssen's Handb. XIV*; Vidal, *Annal. de dermat. XX 1882*; Josias, *Revue mens. 1879*; v. Harlingen, *Arch. of Derm. 1879*; Friedländer, *Samml. klin. Vorträge v. Volkmann N. 64 1874*; Duhring, *Diseases of the skin. III 1882*; Bizzozero, *Giorn della R. acad. di med. 1874*; Brodowski, *Virch. Arch. 63. Bd.*; § 122; Möeling, *Ueber chirurg. Tuberculose, Tübingen 1884.*

*Literatur über Rotz* s. § 125; *über Lepra* s. § 124, sowie Behrend, *Schmidt's Jahrb. 192*; *über Syphilis* s. § 123, sowie Cornil, *Leçons sur la Syph. Paris 1879*; Hebra, *Die krankh. Veränd. d. Haut, Braunschweig 1884*; Bumm, *Vierteljahrsschr. f. Derm. 1882.*

§ 331. Unter **Hautgeschwür** versteht man einen zu Tage liegenden Substanzverlust der Cutis, dessen entzündlich infiltrirter Grund und Rand in fortschreitendem molecularen Zerfall begriffen ist.

In der Regel ist der Grund mit einem graugelben Belag be-

deckt, welcher theils aus nekrotisch gewordenem Gewebe, theil aus Eiterkörperchen besteht. Die Grundfläche ist bald glatt, bal höckerig oder grubig vertieft. Die Ränder sind bald wallartig au geworfen, bald scharf abgeschnitten, bald unterminirt, bald allmäh lich abfallend, bald regelmässig verlaufend, bald zackig und buch tig. Die Umgebung der Geschwüre ist bald intensiv geschwel und geröthet, bald wenig oder gar nicht verändert, bald derb in filtrirt, bald nur oedematös. Das Secret, welches die Geschwür liefern, ist bald spärlich, bald reichlich, bald dünnflüssig, bald eit rig, rahmig. Häufig bilden sich Krusten oder gummiartige Aufla gerungen, oder es ist das Geschwür mit einem missfarbigen, diph theritischen Belag bedeckt.

Geschwüre entstehen gemeiniglich durch nekrotischen Zerfall einer zuvor entzündlich infiltrirten Haut. Der Grund, weshalb dieser Zerfall stetig fortschreitet und die Geschwüre sich vergrössern, liegt entweder in der anatomischen Prädisposition des Gewebes, auf dem das Geschwür entsteht oder aber in der Natur und Beschaffenheit der die Entzündung hervorrufenden Schädlichkeit. Von beiderlei Geschwürsformen ist in den letzten Paragraphen bereits vielfach die Rede gewesen. Es kommen indessen in der Haut noch zwei Geschwürsformen vor, welche einer besonderen Erwähnung bedürfen.

1) Das **Ulcus varicosum** ist ein Geschwür, welches dadurch entsteht, dass in Folge von Stauungen im venösen Kreislauf, die zu einer Erweiterung der Venen und einer oedematösen Infiltration der Gewebe führen, die Haut sehr lädirbar wird, so dass schon nach verhältnissmässig sehr geringfügigen Reizen und Läsionen zellige Infiltration des Gewebes sowie Eiterung und Zerfall eintritt. Es bilden sich dann Geschwüre, die sich zwar mit Granulationen bedecken, die aber, so lange die causale Schädlichkeit besteht, nicht zur Heilung führen. Die Bedeckung der Granulationen mit Epithel bleibt nicht nur aus, sondern es vergrössert sich das Geschwür namentlich der Fläche nach und kann schliesslich eine enorme Ausdehnung erlangen.

Das an das Geschwür angrenzende Bindegewebe verdickt sich theils durch oedematöse Infiltration, theils durch Bindegewebsneubildung und zeigt dabei ein speckiges Aussehen. Die Granulationen bieten, mikroskopisch untersucht, nichts Besonderes, und sind bald stark, bald schwach entwickelt.

Das Epithel, das an den Granulationsrand anstösst und denselben in einem schmalen Saum bedeckt, treibt nicht selten Zapfen zwischen die Granulationen hinein, schiebt sich aber nicht in gehöriger Weise über dieselben vor. Die weitere Umgebung und der Untergrund des Geschwüres zeigen meistens durch Stauung bedingte Gewebsveränderungen, wie cyanotische Färbungen, Hautabschülferungen, erweiterte Venen, oedematöse Durchtränkung etc. Diese Geschwüre kommen hauptsächlich am Unterschenkel und am Fusse vor.

2) Das **Ulcus molle**, oder der weiche Schanker, ist eine

steckende Localaffection, welche meistens beim Coitus von Mensch Mensch übertragen wird und demgemäss ihren Sitz an den Genalien hat. Schon 24 Stunden nach der Infection bildet sich ein schen oder eine Pustel, welche sich rasch zu einem Geschwür t gelbem, speckigem Grunde und rother Umgebung entwickelt, s sich durch fortschreitenden molecularen Zerfall vergrössert. und und Rand des Geschwüres sind mit äusserst zahlreichen Zelinfiltrirt, welche in der Nähe der Oberfläche in verschiedenen diien der Degeneration und des Zerfalls sich befinden uud schliessch in eine Detrituslage übergehen. Von dem weichen Schanker kann sich eine Lymphangoitis und Lymphadenitis (Bubonen), ber keine Syphilis entwickeln.

Wird ein Individuum gleichzeitig mit Schankergift und mit em Gifte der Syphilis inficirt, so tritt in der 3.—4. Woche nach r Infection eine Verhärtung des Geschwürsgrundes ein. Aus dem eichen wird ein **harter Schanker**, ein **Ulcus induratum.** Ist r weiche Schanker schon abgeheilt, so verhärtet sich die Narbe.

## VII. Erworbene entzündliche Hypertrophieen der Haut.

§ 332. Die in den letzten Paragraphen abgehandelten Entzündungsprocesse hatten im Allgemeinen das Gemeinsame, dass die Gewebebildung nur eine untergeordnete Rolle spielt und sich im Grossen und Ganzen darauf beschränkt, allfällig durch die Entzündung verloren gegangene Theile wieder zu ersetzen. Selbst die Granulationen bildenden Entzündungen endeten mit Gewebszerfall und Geschwürsbildung.

Immerhin war dies nicht durchgehend der Fall, sondern es musste mehrfach darauf hingewiesen werden (vergl. § 328 Leichentuberkel, § 324 Ekzem und § 329 Granulom), dass im Anschluss an verschiedene chronische Entzündungsprocesse eine **Hyperplasie des Gewebes** auftreten kann.

Diese Hyperplasie kann sowohl die epithelialen als die bindegewebigen Theile der Haut betreffen. Bei ersteren äussert sich die vermehrte Epithelproduktion oft nur in einer vermehrten Abstossung von Epithel, in anderen Fällen dagegen kann sie zu einer mehr oder minder hochgradigen Verdickung einzelner oder sämmtlicher Epithelschichten führen. Im Bindegewebe hat eine Gewebshyperplasie unter allen Umständen eine Dickenzunahme zur Folge. Je nach der Ausdehnung des Processes ist dieselbe bald über grössere, bald nur über kleinere abgegrenzte Bezirke ausgebreitet. Ist vornehmlich der Papillarkörper der Sitz der Hyperplasie, so nehmen die Papillen vornehmlich an Länge zu, verzweigen sich dabei nicht selten und führen so zur Bildung von Unebenheiten an der Oberfläche, welche bald einem ganzen Bezirke eine höckerige, rauhe Beschaffenheit geben, bald nur an einzelnen abgegrenzten Stellen geschwulstartige Wucherungen erzeugen.

Das neugebildete Gewebe ist zur Zeit der Untersuchung oft noch zellreich und steht dem Granulationsgewebe nahe; in anderen Fällen ist es zellärmer, derb, fibrös, in seinem Bau dem Narbengewebe ähnlich. Häufig sind beide Gewebsformationen nebeneinander vorhanden.

§ 333. Wird eine Hautstelle häufig auf mechanische Weise lädirt, und stellen sich in Folge dessen wiederholt Hyperämieen und leichte Entzündungen ein, so kann die Epidermis im Laufe der Zeit hypertrophiren. Betrifft diese Hypertrophie hauptsächlich die Hornschicht der Epidermis und bilden sich dabei flache hornartige Verdickungen, so bezeichnet man dieselben als **Schwielen (Callositas, Tyloma).** Sie entwickeln sich am häufigsten an Händen und Füssen.

Nehmen die schwieligen Verdickungen der Hornschicht der Epidermis zu, und dringen sie dabei auch nach der Tiefe vor, so dass sie auf den Papillarkörper drücken, denselben verdrängen und zur Atrophie bringen, so bezeichnet man die veränderte Stelle als einen **Leichdorn** oder ein **Hühnerauge (Clavus).** Zufolge des starken Reizes, welchen die verdickte Hornschicht namentlich bei äusserem Druck auf den Papillarkörper ausübt, besteht in letzterem eine mehr oder minder intensive Entzündung, die sich oft in erheblicher Röthung und Schwellung des Gewebes äussert und unter Umständen sogar in Eiterung ihren Ausgang nimmt.

Bildet an irgend einer Stelle der Haut die hypertrophirende Hornschicht der Epidermis statt scheibenförmiger Verdickungen Thierhörnern ähnliche Erhebungen, so bezeichnet man diese Hypertrophie als ein **Hauthorn (Cornu cutaneum).** Dasselbe kann nicht unerhebliche Grössen erreichen; an seiner Basis sind meist einige Hautpapillen hypertrophisch, mehr oder weniger verlängert.

Besteht an irgend einer Stelle der Haut ein chronischer Reizzustand, so kann sich eine locale Hypertrophie des Papillarkörpers ausbilden, bei welcher die einzelnen Papillen in die Länge wachsen (Fig. 167 *a*) und häufig zugleich sich verzweigen. Gleichzeitig pflegt auch das die Papillen bedeckende Epithel eine hyperplastische Entwickelung zu erfahren. Alle die durch diese Vorgänge entstehenden Bildungen werden am besten unter dem Namen **entzündliche fibröse Papillome** zusammengefasst.

Eine besondere Form des entzündlichen Papilloms, welche besonders an den äusseren Geschlechtstheilen und in der Umgebung des Anus vorkommt und hier sich in Folge chronischer Reizzustände entwickelt, welche durch Entzündungen der Harnröhre oder durch schankröse Geschwüre und durch Zersetzungen des Präputialsecretes etc. unterhalten werden, pflegt man als **spitze Condylome** oder **Condylomata acuminata** zu bezeichnen. Anfänglich nur kleine papillöse Erhebungen bildend können sie allmählich zu bedeutender Grösse heranwachsen, so dass sie schliesslich blumenkohlartige derbe, zumeist weiss aussehende Gewächse von der Grösse einer Wallnuss, ja

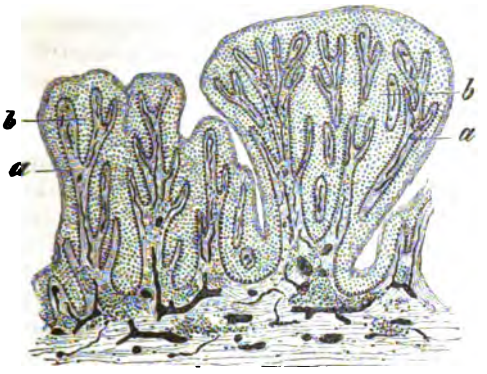


Fig. 167. Condyloma acuminatum. *a* Vergrösserte und verzweigte Papillen. Epidermis. Injectionspräp. mit Hämatoxylin gefärbt. Vergr. 20.

ogar eines Apfels bilden. Dabei pflegt mit dem Wachsthum auch die Verzweigung der Papillen zuzunehmen. Die vergrösserten Papillen (*a*) bestehen aus gefässhaltigem Bindegewebe, doch enthalten sie stets mehr oder weniger zahlreiche Rundzellen und auch der Boden, auf dem sie stehen, ist zellig infiltrirt. Häufig findet sich in ihrer Umgebung auch eine Lymphangoitis, kenntlich an einer meist in Herden auftretenden Anhäufung von Rundzellen theils im Innern, theils in der Umgebung der abführenden Lymphgefässe.

Das Epithel (*b*) ist über den hyperplastischen Papillen verdickt und gleicht einen Theil der durch die Verzweigung der Papillen bedingten Unebenheiten aus, doch betrifft dies nur die kleinen Zweige, so dass der papillöse Bau des Gewächses schon makroskopisch erkennbar bleibt.

Nicht selten erheben sich entzündliche Papillome auch auf dem Boden von Geschwüren. Sie bilden sich ferner als Folge des chronischen impetiginösen Ekzemes (§ 324) und können hier eine bedeutende Ausbreitung erlangen, so dass sie zu diffus ausgebreiteten papillösen Verdickungen der Haut führen (§ 334).

Auf Geschwüren sich entwickelnd besitzen sie meist ein ziemlich zellreiches Stroma, doch kann der Zellreichthum sehr erheblich schwanken. Einzelne Papillome sind, wenn geschwürige Processe vorausgingen, zuweilen ohne Epitheldecke; meist besitzen sie aber eine hypertrophische Epithelbekleidung und sind nicht selten von Epithel-Schuppen, -Platten und -Schildern bedeckt.

Entzündliche und fibröse Papillome und papillöse Granulome (§ 329) sind Bildungen, welche histogenetisch und aetiologisch einander nahe stehen und auch nicht streng von einander geschieden werden können. Manche Autoren bezeichnen die entzündlichen Papillome auch als Warzen und wählen diese Bezeichnung dann, wenn der vergrösserte Papillarkörper nicht verzweigt ist.

§ 334. Als **erworbene Elephantiasis** oder **Elephantiasis Arabum** oder **Pachydermia** bezeichnet man über grössere Strecken ausgebreitete hyperplastische Verdickungen der Haut.

Was unter dem Namen Elephantiasis geht, hat nicht immer dieselbe Genese, doch kann man sagen, dass die elephantiastische Hauthypertrophie mit Ausnahme jener Form, welche man als Elephantiasis mollis und Fibroma molluscum bezeichnet (§ 337), und deren Entstehung auf eine congenitale Anlage zurückzuführen ist, im Allgemeinen einen Folgezustand chronischer oder häufig sich wiederholender Entzündungen darstellt. So ist z. B. in § 333 bereits vom Ekzem erwähnt worden, dass es unter Umständen zu einer Hypertrophie des Papillarkörpers führt. Nicht selten gesellt sich hierzu auch noch eine Hypertrophie des Corium, mitunter auch noch des Unterhautbindegewebes, so dass schliesslich sehr erhebliche Verdickungen sich bilden.

Wie Ekzem, so können auch andere chronische Entzündungsprocesse, z. B. Tuberculose (330), chronische Geschwüre, welche sich im Anschluss an venöse Stauungen entwickeln, ferner chronische Entzündungen von Knochen, welche dicht unter der Haut liegen, Pachydermie erzeugen. Für manche Formen und zwar speciell für jene, welche man als Elephantiasis im engeren Sinne bezeichnet, werden als Entstehungsursache häufig sich wiederholende erysipelatöse Entzündungen angegeben. Endlich hat man als Ursache einer in den Tropen häufig vorkommenden Form von Elephantiasis die Filaria Bankrofti (§ 212) erkannt, welche namentlich die Lymphgefässe des Scrotum und der unteren Extremität bewohnt und Entzündung und Lymphstauung veranlasst.

Die erworbene Elephantiasis kann an den verschiedensten Stellen vorkommen, tritt aber am häufigsten an den unteren Extremitäten und den äusseren Geschlechtstheilen auf. Durch die mächtigen Verdickungen, welche die Haut und das subcutane Bindegewebe erfahren, werden die erkrankten Theile stets mehr oder weniger verunstaltet. Der Unterschenkel wird durch dieselben plump und unförmlich. Reichen die Verdickungen bis auf den Fuss, so geht die Abgrenzung des letzteren gegen den Unterschenkel mehr und mehr verloren, die untere Extremität wird einem Elephantenfusse ähnlich. Befällt die Affection den Hodensack, so wächst derselbe zu einer mächtigen Geschwulstmasse heran, welche ein Gewicht von 50 Kilogramm und mehr erreichen kann.

Elephantiastisch verdickte Hauttheile bestehen bald aus einem dichten, harten, weissen, speckigen, derben (Eleph. dura), bald aus einem weicheren, mehr grauweissen, schlaffen Gewebe (E. mollis). Von der Schnittfläche fliesst meist ziemlich reichliche, mitunter sogar sehr viel Gewebslymphe ab. Im letzteren Falle enthält das Gewebe oft weite, klaffende Lymphgefässe (E. lymphangiectatica).

Die Blutgefässe sind bald auffallend weit und dickwandig, bald unverändert. Neben der Haut ist meist auch das subcutane

Gewebe, mitunter auch das Bindegewebe der in der Tiefe gelegenen Theile hyperplasirt. Die Oberfläche der Haut ist bald glatt und die Hornschicht nicht verändert (E. glabra), bald ist sie sehr warzig (E. verrucosa) oder knotig (tuberosa) oder mit papillären Wucherungen (E. papillomatosa) besetzt. Oft ist auch die Hornschicht verdickt und bildet eine zusammenhängende dicke Hornlage oder Schuppen, Platten und Schilder. Diese Hyperplasie der Hornschicht bezeichnet man als **erworbene Ichthyosis** (§ 335) oder **Keratosis.**

Die Structur der elephantiastisch verdickten Haut ist kaum in zwei Fällen vollkommen gleich. Bei jenen Formen, die sich in Folge ekzematöser und ulceröser Processe entwickeln, pflegt auch das Gewebe zellreich zu sein und kann stellenweise ganz den Character von Granulationsgewebe tragen. Bei tuberculösen Formen (§ 330) enthält das hyperplastische Gewebe auch Tuberkel; oft sind auch die Lymphgefässe und ihre Umgebung mit Zellen vollgepfropft.

Im Gegensatz dazu gibt es Fälle, in denen das Gewebe zellarm, grobfaserig, derb ist. Es macht den Eindruck als ob die Fibrillenbündel der Haut nicht vermehrt, sondern nur verdickt wären. Zwischen diesen Extremen stehen zahlreiche Uebergangsformen, bei welchen einerseits der Zellreichthum des Gewebes erheblich variirt, andererseits auch die Grösse der Faserbündel und die Dicke der einzelnen Fäserchen sehr verschieden ist.

Die Gewebshyperplasie erfolgt meist gleichmässig, doch kommen Fälle vor, in welchen sich innerhalb der verdickten Cutis noch knotenförmige Herde (vergl. § 338) erkennen lassen, oder bei welchen die Bindegewebsneubildung in der Umgebung der Haarbälge und Schweissdrüsen stärker entwickelt ist. Der Papillarkörper ist bald wenig, bald stark vergrössert.

Die Hyperplasie ist anzusehen als eine Folge der Ueberernährung, welche sich im Anschluss an die Entzündungen einstellt. Begünstigt wird die Wucherung oft noch dadurch, dass die Lymphbahnen in Folge der Entzündung stellenweise verlegt werden. Es geschieht dies namentlich in den Lymphdrüsen, in denen die häufigen Entzündungen ebenfalls hyperplastische Processe wachrufen. Als nächste Folge der Verstärkung der Lymphproduction und der Verminderung ihrer Abfuhr ist die starke Durchtränkung des Gewebes mit Flüssigkeit sowie die Erweiterung der Lymphgefässe anzusehen.

Eine sehr eigenthümliche, in ihrer Genese unerklärte Affection, die bei Erwachsenen vorkommt, ist das Sclerodermа. Man versteht darunter eine ohne äussere Veranlassung ziemlich rasch auftretende local beschränkte oder ausgebreitete Verhärtung der Haut, die entweder stationär bleibt oder progressiv weiter schreitet, oder wieder verschwindet um von Neuem aufzutreten und schliesslich einer Atrophie Platz zu machen. Sie kann sowohl am

Stamme als im Gesicht und an den Extremitäten auftreten. Die Haut fühlt sich an der betreffenden Stelle bretthart an wie ein gefrorner Leichnam (Kaposi). Nach den Angaben der Autoren ist an solchen Stellen der Faserfilz der Haut verdickt, das Gewebe stellenweise kleinzellig infiltrirt. (Chiari, *Vierteljahresschr. f. Dermatol. und Syphil. V*).

Heller fand in einem Falle von Sclerodema Obliteration des Ductus thoracicus (*Deutsch. Arch. f. klin. Med. X 1872*).

Als Sclerema neonatorum bezeichnet man eine Verhärtung des Zellgewebes, welche zuweilen bei Kindern in den ersten Lebensmonaten auftritt und namentlich Unterschenkel und Füsse befällt. Nach Langer (*Wiener acad. Sitzungsber. 1881*) beruht diese Verhärtung darauf, dass beim Sinken der Körpertemperatur in Collapszuständen das Fett des Panniculus erstarrt. Das Fett von Kindern enthält mehr Palmitin- und Stearinsäure als das der Erwachsenen, dagegen weniger Oelsäure. Es schmilzt daher erst bei 45° C. Das Fett der Erwachsenen trennt sich bei Zimmertemperatur in 2 Schichten. Die obere flüssige erstarrt bei 0° C., die untere krümmelige wird bei 36° C. flüssig.

## VIII. Nicht entzündliche zum Theil auf congenitaler Anlage beruhende Hypertrophieen (Warzen), und Geschwülste der Haut.

§ 335. Als **Ichthyosis** oder **Fischschuppenkrankheit** bezeichnet man eine Affection, welche durch die Bildung epidermoidaler Schuppen, Blättchen und Platten oder horniger Warzen characterisirt ist. Sie beruht auf einer Vegetationsanomalie der Cutis, besonders aber der Epidermis und ist angeboren und hereditär, doch kommen die Erscheinungen meist erst im Verlaufe der ersten Lebensjahre zur vollkommenen Entwickelung. Leloir hat in zwei Fällen Degeneration der Hautnerven der afficirten Theile nachgewiesen und hält die Nervenerkrankung für die Ursache.

Die Hornschicht der Epidermis ist mächtig verdickt und bildet ein vielfach zerklüftetes Lager (Fig. 168 *a*). Das Rete Malpighii dagegen ist verhältnissmässig schwach entwickelt und geht rasch und unvermittelt in die Hornschicht über.

Bei der als **Ichthyosis simplex** bezeichneten Form ist der Papillarkörper nicht vergrössert. In den allerleichtesten Fällen (Kaposi) ist die Haut nur besät mit kleinen Knötchen, die eine Schuppendecke tragen, unter der ein zusammengerolltes Härchen liegt (**Lichen piliaris**). Sie findet sich namentlich an den Streckseiten der Extremitäten. Erreicht die Erkrankung einen höheren Grad, so bilden sich linsen- bis pfenniggrosse Schüppchen und Plättchen, die in der Mitte festsitzen und der Haut ein gefeldertes Aussehen geben (**Ichth. nitida**). Weiterhin kann sich die Haut mit missfarbigen, schmutzigen Epidermisschuppen bedecken.

Fig. 168. Ichthyosis hystrix. *a* Hornzellenlage. *b* Retezapfen. *c* Zellig infiltrirte, vergrösserte Papillen mit erweiterten Gefässen. *d* Corium mit derbem Bindegewebe und zahlreichen Gefässen. (Nach Kaposi, schwache Vergr.).

Gesellt sich zu der Hypertrophie der verhornten Epidermis auch noch eine Hypertrophie des Papillarkörpers, so gewinnt die Oberfläche eine höckerige rauhe Beschaffenheit. Man bezeichnet diese Form als **Ichthyosis hystrix.**

Als **Ichthyosis congenita** wird eine während des intrauterinen Lebens entstandene hochgradige Verdickung der Oberhaut bezeichnet, bei welcher gleichzeitig die Epidermis, zum Theil auch die Cutis vielfach eingerissen ist, sodass die Körperoberfläche mit Platten und Schildern von erheblicher Dicke bedeckt ist. Die Kinder pflegen dabei in den ersten Tagen nach der Geburt zu Grunde zu gehen.

Nach Beobachtungen von Eulenburg, Amozan & Geber kommt Ichthyosis auch als eine im späteren Leben erworbene Hautkrankheit vor, und zwar nach Neuritis und nach Nervenverletzungen.

Der Ichthyosis nahestehend, möglicher Weise sogar mit ihr identisch, ist nach Angabe der Autoren eine eigenthümliche Hautaffection, welche man als **neuropathisches Hautpapillom** (Gerhardt) oder **Nervennaevus** (Th. Simon) bezeichnet. Dasselbe bil-

det multiple papilläre Hauterhebungen, über welchen die Epidermis sich zerklüftet, und ist theils pigmentlos, theils pigmentirt. Da gleichzeitig mit seinem Vorkommen nervöse Erscheinungen beobachtet werden, da ferner die Papillome zuweilen eine Vertheilung ähnlich dem Zoster zeigen und bei einseitigem Vorkommen in der Mittellinie des Körpers aufhören, so wird seine Entstehung mit Erkrankung von Nerven in Verbindung gebracht (Beigel, Gerhardt, Hardy, v. Recklinghausen). Nach den bis jetzt gemachten Beobachtungen kommt das Leiden angeboren vor, oder entwickelt sich in den ersten Kinderjahren.

Die ächte Ichthyosis ist nicht zu verwechseln mit jener Pseudoichthyosis, welche sich so oft bei entzündlichen Hautaffectionen entwickelt und welche bereits mehrfach Erwähnung gefunden hat. Ebenso ist sie von der Ichthyosis sebacea (§ 341) zu trennen.

*Literatur über Ichthyosis:* Neumann, *Lehrb. der Hautkrankheiten;* Esoff, *Virch. Arch. 69. Bd.;* Leloir, *Arch. de phys. norm. et pathol. 1881;* Lebert, *Ueber Keratom. Breslau 1864;* v. Hebra, *Die krankh. Veränd. d. Haut. Braunschweig 1884;* Kyber, *Wiener med. Jahrb. 1880.* Letzterer fand bei einem Neugeborenen die Hornschicht der Epidermis so verdickt, dass sie einen undehnbaren Hornpanzer bildete (diffuses Keratom).

*Literatur über das neuropathische Papillom:* Beigel, *Virch. Arch. 47. Bd.;* Gerhardt, *Jahrbuch für Kinderheilkunde IV 1871* u. v. Recklinghausen, *Ueber die multiplen Fibrome der Haut. Berlin 1882.* Letzterer spricht die Vermuthung aus, dass die Papillome Folgen einer congenitalen Neuritis, und dass vasomotorische Störungen die nächste Ursache seien.

Vor einiger Zeit hat Boström *(Sitzungsber. d. physic. med. Soc. zu Erlangen 1880)* einen Fall mitgetheilt, bei welchem etwa 3—4 Mal im Jahr eine vollkommene Losstossung der Hornschicht der Epidermis der Hand in Form eines Handschuhes erfolgte. Da diese Abstossungen nach Eintritt einer starken Röthung zur Zeit der Menses auftraten, wird man die Affection wohl am ehesten als eine auf reflectorischem Wege hervorgerufene vasomotorische Störung ansehen dürfen.

§ 336. In der Haut kommen eine ganze Reihe eigenthümlicher Bildungen vor, welche sämmtliche durch die Anwesenheit von Zellnestern und Zellsträngen im Cutisgewebe gekennzeichnet sind.

Alle diese Bildungen sind ferner entweder angeboren oder entstehen in der Entwickelungsperiode.

Die Nester und Stränge (Fig. 169 *d*) bestehen aus Zellen, welche einen epithelialen Character tragen und grosse helle ovale bläschenförmige Kerne besitzen. Die Stränge liegen entweder im Stratum reticulare der Cutis oder im Papillarkörper. Sie sind von einander durch gefässhaltiges Bindegewebe (*e*) getrennt, während

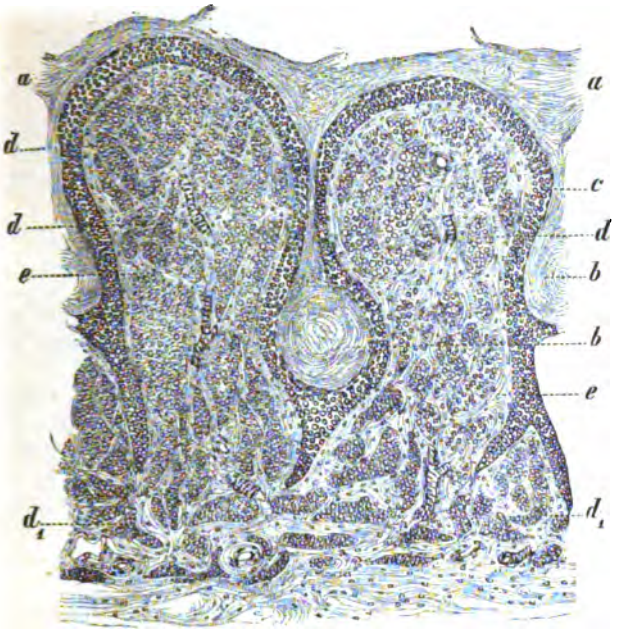


Fig. 169 Durchschnitt durch zwei Papillen einer rauhen Warze. *a* Verdickte Hornschicht der Epidermis. *b* Epithelperlen. *c* Rete Malpighii. *d* Zellnester und Zellstränge in den Papillen, $d_1$ im Stratum reticulare. *e* Bindegewebe. Carminpräp. Vergr. 50.

innerhalb der Zellstränge selbst Gefässe und Bindegewebsfasern fehlen. Sind nur wenige Zellhaufen im Gewebe, so bilden sie keine prominirenden Herde, sondern nur Flecken, sind sie reichlicher, so bedingen sie eine Prominenz der Oberfläche und bilden alsdann die Grundlage verschiedener nicht entzündlicher Warzen und prominenter Flecken. Alle diese Bildungen werden am besten unter der Bezeichnung **Naevus** zusammengefasst.

Die Zellherde und Zellstränge sind meist deutlich von einander getrennt und zeigen theilweise eine regelmässige Anordnung in Säulen, welche zu der Oberfläche senkrecht gerichtet sind. Ist ihre Zahl bedeutend und die Menge des noch vorhandenen fibrösen Gewebes gering, so wird ihre Gruppirung undeutlich, und es hat den Anschein, als ob das Gewebe aus gleichmässig vertheilten nur von Blutgefässen unterbrochenen Zellmassen bestehen würde.

Das über ihnen gelegene Epithellager, sowie das zwischen ihnen liegende Bindegewebe enthalten zuweilen gelbes und braunes Pigment. Ebenso können auch die Zellstränge selbst solches enthalten.

Die pigmentirten Herde bilden die anatomische Grundlage jener Bildungen, die man als Ephelis, Lentigo und Naevus pigmentosus bezeichnet.

Die **Epheliden** oder Sommersprossen sind kleine unregelmässig gestaltete bräunliche Hautflecken, welche bei Kindern namentlich im Gesicht auftreten, um später meist wieder zu verschwinden. Sie können sich indessen das ganze Leben hindurch erhalten.

Als **Lentigo** bezeichnet man grössere scharf umschriebene dunkelbraune Hautflecken, welche angeboren vorkommen oder in den ersten Lebensjahren sich entwickeln und dann unverändert sich erhalten.

**Pigmentmäler** oder **Naevi pigmentosi** nennt man kleinere oder grössere, gelbe bis schwarzbraune, angeborne, im Niveau der Haut gelegene oder etwas über dasselbe erhabene Pigmentflecken. Sie enthalten oft Haare, welche stärker entwickelt sind als diejenigen der Umgebung, und werden alsdann als **Naevi pilosi** bezeichnet.

Stärkere Ausbildung der Zellnester und Stränge führt zur Bildung nicht entzündlicher **Warzen**, deren Breitendurchmesser etwa 1—80 mm. beträgt. Haben die Zellhaufen hauptsächlich im Stratum reticulare ihren Sitz und greifen sie nur wenig in den Papillarkörper hinein, so ist die Oberfläche der Warze vollkommen glatt.

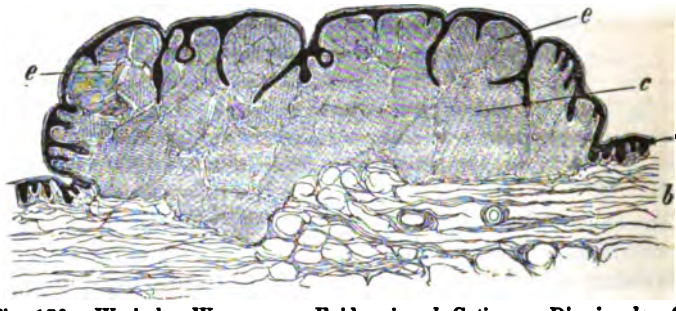


Fig. 170. Weiche Warze. *a* Epidermis. *b* Cutis. *c* Die in der Cutis, *e* die in dem Papillarkörper sitzende zellige Neubildung. Anilinbraunpräp. Vergr. 10.

Entwickeln sie sich in letzterem stärker (Fig. 170 *e*), so wird sie etwas höckerig. Erlangen sie im Papillarkörper ihre stärkste Ausbildung, und verlängern sich die Papillen in erheblichem Maasse, so entstehen papillöse höckerige Warzen.

Bei den glatten Warzen ist die Epidermis meist nicht verdickt, die Warze daher weich. (Verruca mollis s. carnea, Fleischwarze.) Bei den rauhen Warzen ist die Hornschicht der Epidermis meist hypertrophisch (Fig. 169 *a*), und zwischen den verlängerten Papillen bilden sich geschichtete Epithelperlen (Fig. 169 *b*). In Folge dessen wird die Warze hart (Verruca dura).

Die Bedeutung dieser eigenthümlichen Hautbildungen für die Geschwulstlehre ist bereits in § 167 besprochen worden. Da sie grossentheils angeboren vorkommen oder wenigstens in frühem

Lebensalter sich entwickeln, so hat die Annahme viel für sich, dass diese Zellnester als Reste embryonalen Bildungsgewebes anzusehen sind, die gelegentlich im postembryonalen Leben sich weiter entwickeln. Untersuchungen über die Pigmentflecken hat kürzlich Demiéville (*Virch. Arch. 81. Bd.*) angestellt. Derselbe hält dafür, dass die Zellnester und Stränge aus der Adventitia der Blutgefässe hervorgehen. v. Recklinghausen (*Die multiplen Fibrome der Haut. Berlin 1882*), welcher die weichen Warzen untersucht hat, glaubt, dass die Zellnester und Stränge in den Lymphgefässen und Lymphbahnen sich entwickeln und bezeichnet die Geschwulst als Lymphangiofibrom. Meines Erachtens ist diese Bezeichnung unpassend, da man mit dem Begriff Fibrom nicht die Vorstellung einer zellreichen Neubildung zu verbinden pflegt. Auch die Angabe von v. Recklinghausen, dass die Zellhaufen sich im Stratum papillare entwickeln und erst secundär in den Papillarkörper eindringen, gilt nur für einen Theil der Fälle. Bei papillösen Warzen sitzen sie hauptsächlich in den Papillen und bei den kleinen Pigmentflecken sind sie oft ganz auf den Papillarkörper beschränkt. Sind nur wenig Zellstränge vorhanden, so liegen sie perivasculär, ist ihre Zahl bedeutend, so ist ein solches Verhältniss zu den Gefässen nicht mehr erkennbar.

§ 337. **Fibrome** der Haut treten in zwei Formen auf, nämlich als harte und als weiche.

Das **Fibroma molluscum** oder das weiche Fibrom bildet Geschwülste von Mohnkorngrösse bis zu der Grösse eines Manneskopfes und darüber. Sehr kleine Geschwülste können ganz in der Haut versteckt liegen, grössere erheben sich mehr und mehr über die Oberfläche. Häufig sind sie gestielt (Fibroma pendulum).

Sie fühlen sich stets schlaff und weich an, die Oberfläche ist häufig runzelig. Meist treten sie multipel auf, mitunter in ganz ungeheurer Zahl, so dass die Haut mit glatten oder runzeligen Warzen dicht besetzt und einem zottigen Schaffell nicht unähnlich ist. Bevorzugt ist die Haut des Rumpfes. Sind viele kleine Geschwülste vorhanden, so findet man meist auch einzelne grosse Knoten.

Die Geschwülste bestehen aus einem hellgrauweissen, etwas durchscheinenden, auf der Schnittfläche feuchtglänzenden Gewebe, das sich aus schmalen platten Spindelzellen und feinen Bindegewebsfasern zusammensetzt.

Man kann eine derbere und eine weichere Form unterscheiden; die letztere ist verhältnissmässig reich an kleinen Zellen, und die Grundsubstanz nur undeutlich faserig, die erstere ist zellärmer und die Grundsubstanz ausgesprochen faserig. Immerhin wird das Gewebe niemals so grobfaserig als dasjenige der Cutis. Sie entwickeln sich am häufigsten im Stratum reticulare der Cutis (Fig. 171), können indessen an jeder Stelle des Corium sowie auch im Unterhautbindegewebe sitzen. Erheben sie sich über die Oberfläche der Haut, so

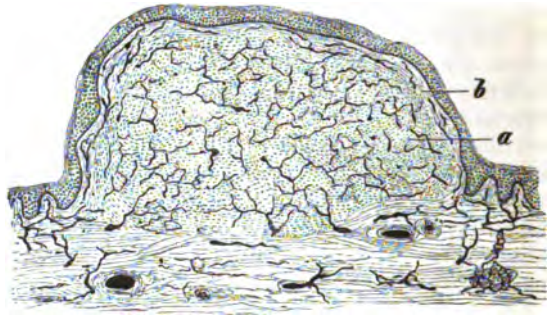


Fig. 171. Neurofibroma molluscum. *a* Fibrom. *b* Abgeflachter Papillarkörper. Injectionspräp. mit Hämatox. gef. Vergr. 20.

wird der Papillarkörper abgeflacht. Es kann die Neubildung ferner in den Papillarkörper sowie auch in das subcutane Gewebe vordringen.

v. Recklinghausen hat vor Kurzem den Nachweis geliefert, dass die multiplen Hautfibrome nichts anderes sind, als **Neurofibrome** oder **neuromatöse Fibrome.** Sie entwickeln sich von den bindegewebigen Scheiden kleiner Hautnerven aus und greifen dann secundär auf die bindegewebigen Hüllen der Gefässe, der Schweisscanäle, der Schweissdrüsen und der Haarbälge über. Wie v. Recklinghausen gezeigt hat, enthalten die weicheren Formen auch noch Nervenfasern, welche, von der Unterfläche aus eintretend, das Geschwulstgewebe in Form eines axial gelegenen Bündels durchziehen oder sich in demselben zerstreuen. Werden die Fibrome derber, so gehen die Nervenfasern verloren. Von der Eintrittsstelle aus greift die Fibromatose auch noch eine Strecke weit auf das Nervenstämmchen über.

Eine sorgfältige Zertheilung der Fibrome ergibt, dass sie in dichte Stränge von Bindegewebe sich zerlegen lassen, welche eng aneinander geschmiegt sind und durch weniger dichtes Bindegewebe untereinander verbunden werden. Sie zeigen also eine plexiforme Anordnung, ähnlich wie manche Neurofibrome der Nervenstämmchen.

Die multiplen Neurofibrome der Haut sind entweder angeboren oder entwickeln sich wenigstens schon in den ersten Lebensjahren. Rein erworben ist die Affection nie.

In manchen Fällen ist Heredität nachgewiesen. Bei bestehender Disposition scheinen häufig wiederkehrende Reize ihre Entwickelung zu veranlassen. Sehr oft kommen gleichzeitig mit ihnen auch an den Nerven innerer Organe sowie an den Nervenstämmen Fibrome vor, ein Beweis mehr, dass sie in der That den Nervenfibromen angehören.

Wenn die Neurofibrome der Haut heranwachsen, so greifen sie auf die bindegewebigen Scheiden der verschiedenen in der Haut

eingelagerten röhrenförmigen Gebilde über. Bei stärkerer Verbreitung können sie schliesslich colossale Tumoren in den Hautdecken bilden. Sie stellen dann eine Form der Elephantiasis dar, welche man als **Pachydermatocele** (Val. Mott) oder als **elephantiastisches Molluscum** (Nelaton) oder als **Elephantiasis mollis** (Virchow) bezeichnet. Gegenüber der erworbenen Elephantiasis (§ 334) kann sie auch als Elephantiasis congenita bezeichnet werden.

Sie tritt nicht immer in abgegrenzten Tumoren auf, sondern auch als diffus ausgebreitete Hautverdickung, bei welcher die Haut mächtige Falten bildet, welche sehr an die Hautfalten der Pachydermen erinnern.

Abgesehen von den neuromatösen Fibromen kommen in der Haut, allerdings seltener, auch Fibrome verschiedener Grösse vor, welche nicht mit Nerven in Verbindung stehen. Sie bilden theils harte, theils weiche Knoten, welche in der Haut oder dem subcutanen Gewebe ihren Sitz haben.

Eine sehr seltene Form des Fibroms ist das **Keloid.** Dasselbe bildet knollenförmige oder platten- und streifenförmige oder wohl auch strahlenförmige Geschwülste, welche ihren Sitz unter dem Papillarkörper haben. Letzterer ist intact, ebenso auch das Epithel. In ausgebildetem Zustande besteht die Geschwulst fast ganz aus derben Faserbündeln. In jüngeren Entwickelungsstadien enthält sie reichlich Spindelzellen.

Von dem wahren Keloid ist das **Narben-Keloid** zu unterscheiden. Dasselbe entwickelt sich von einer Narbe aus, ist also nicht überall von einem intacten Papillarkörper bedeckt. Im Uebrigen kann es dem ächten Keloid ähnlich sehen.

Die elephantiastische Hautverdickung, welche die Haut in Falten legt, betrachtet von Recklinghausen nicht als durch die Ausbreitung einer neuromatösen Geschwulst entstanden, sondern hält sie für neuropathischen Ursprungs, ähnlich wie das neuropathische Papillom.

Nach Labbé und Legros (*Journ. de l'anat. et de la phys.*) gibt es auch eine circumscripte Hypertrophie des Papillarkörpers, welche mit hyperplastischer Entwickelung der Tastkörperchen verbunden ist. Sie bezeichnen dies als Neurome papillaire.

*Literatur über Keloid:* Langhans, *Virch. Arch. 40. Bd.* Babes, *Vierteljahresschr. f. Dermat. u. Syphil. VII.*

*Literatur über Neurofibroma molluscum;* Virchow, *Die krankh. Geschwülste;* P. Bruns, *Virch. Arch. 50. Bd.;* Czerny, *v. Langenbeck's Arch. XVII.;* v. Recklinghausen, *Die multiplen Fibrome der Haut. Berlin 1882.*

§ 338. Neben den entzündlichen und geschwulstartigen Hautwucherungen gibt es auch abgegrenzte, meist Warzen bildende Hautverdickungen, bei welchen die verschiedenen Bestandtheile der Haut zunehmen, ohne dabei ihre Structur erheblich zu ändern. Sie

kommen am häufigsten in der Gesichtshaut vor und bilden drusige, höckerige, oft mit Haaren besetzte Hauterhebungen. Auf der Nase bilden sie höckerige, ungleichmässig gelappte Anschwellungen, die man (v. HEBRA) als **Rhinophyma** bezeichnet. Der Grund der Verdickung liegt wesentlich in einer Zunahme des Bindegewebes und in einer Vergrösserung, einer Hyperplasie und einer cystischen Dilatation der Talgdrüsen. Zuweilen entwickelt sich auch Fettgewebe in der Cutis. Durch alle diese Processe erheben sich einzelne Theile des Stratum reticulare des Corium mitsammt dem zugehörenden Papillarkörper über das Niveau der Umgebung. Die Epidermis ist bald verdickt, bald unverändert.

Als **Molluscum contagiosum** (Epithelioma molluscum, Sebumwarze, endocytisches Condylom) hat man verschiedene Dinge beschrieben, und auch heute noch gehen die Ansichten der Autoren über seine Bedeutung auseinander.

Manche, namentlich die Engländer, ebenso auch HEBRA und KAPOSI bezeichnen als Molluscum contagiosum eine durch Zellanhäufung bedingte Ausdehnung der Talgdrüsen, bei welcher die angehäuften Zellen zum Theil eine eigenthümliche Metamorphose durchmachen. Andere (VIRCHOW, BIZZOZERO, MANFREDI und PERLS) beschreiben als Molluscum eine epitheliale Bildung, die nicht von den Talgdrüsen ausgeht. Nach den letztgenannten Autoren ist die Bildung als eine hyperplastische gutartige Epithelwucherung anzusehen, welche von den Haarbälgen (VIRCHOW) oder von den interpapillären Theilen des Rete Malpighii (BIZZOZERO und MANFREDI) ihren Ausgang nimmt. Es bilden sich dabei Knoten von Erbsen- bis Haselnussgrösse, welche zuweilen eine Delle besitzen. Häufig kommen mehrere Knötchen dicht gruppirt beisammen vor. Auf dem Durchschnitt haben dieselben einen lappigen, drüsigen Bau, und bestehen aus epithelialen Zellnestern, welche durch bindegewebige Septa von einander getrennt sind. Die Epithelzellen in der Peripherie der Herde sind cylindrisch. Im Centrum der Epithelnester liegen eigenthümliche, gequollener Stärke gleichende Körper theils frei, *theils* in Zellen eingeschlossen. Diese Körper sind für Molluscum contagiosum characteristisch und werden von den Einen für eigenartig degenerirte Epithelzellen, von Anderen (KLEBS, BOLLINGER) für parasitäre Organismen gehalten. Nach GEBER entstehen sie durch eine hyaline Degeneration des centralen Protoplasma's der Retezellen, während die Rindenschicht verhornt. Da die Affection gelegentlich bei mehreren zusammenlebenden Individuen gleichzeitig beobachtet wird, so gilt dieselbe vielfach für contagiös (BATEMAN, VIRCHOW). Von anderen Autoren (GEBER) wird dies bestritten.

*Literatur:* BATEMAN, *Delineations of cutaneus diseases. London 1817 Fl. LXI;* VIRCHOW, *sein Arch. 33. Bd.;* O. SIMON, *Deutsche med. Wochenschr. 1876;* C. BÖCK, *Vierteljahresschr. f. Derm. u. Syph. II 1875;* BIZZOZERO und MANFREDI, *Arch. per le scienze med. Vol. I. 1876;* CASPARY, *Vierteljahrsschr. f. Derm. u. Syph. X;* GEBER,

*ib. IX 1882;* Thin, *Journ. of Anat. and Phys. vol. 16, 1881.* Nach Letzterem treten bei der Molluskumbildung in den Zellen des Haarbalges, dann auch in den Zellen der Oberfläche Häufchen kleiner Körner auf, die sich später in eine homogene Masse umwandeln. Dann beginnt das Epithel in das Bindegewebe hineinzuwuchern. In den gewucherten Zellen entstehen später dieselben homogenen Körper.

§ 339. Unter den von der Cutis ausgehenden **Bindesubstanzgeschwülsten** sind, abgesehen von den Fibromen, die Angiome, Lymphangiome und Sarcome als verhältnissmässig häufig vorkommend hervorzuheben.

Die **Angiome,** welche lebhaft rothe oder blaurothe, zum Theil etwas erhabene Flecken der Haut bilden, sind bereits in § 138 bis § 141 eingehend besprochen worden. Auch die **Lymphangiome,** welche bei starker Ausbildung in der Haut weiche ungefärbte Knoten oder flache Tumoren bilden, haben in § 142 bereits ihre Besprechung gefunden.

Die **Sarcome** bilden knotige Tumoren, die je nach ihrer Grösse sich mehr oder weniger über das Niveau der Haut erheben. Grössere Sarcome zeigen mitunter die Gestalt eines kurzgestielten Hutpilzes. Meist sind sie solitär, doch kommt es vor, dass gleichzeitig oder kurz nacheinander mehrere mitunter sogar sehr zahlreiche Knoten auftreten.

Die Hautsarcome gehören theils den Rundzellen-, theils den Spindelzellensarcomen, sowie Mischformen an. Am häufigsten sind die Rundzellensarcome, von denen sowohl kleinzellige als grosszellige Formen vorkommen. Verhältnissmässig häufig sind melanotische Sarcome und Alveolärsarcome. Letztere (Fig. 56 § 151) gehen von den zellreichen Warzen und Pigmentflecken aus und schliessen sich in ihrem Bau auch durchaus an dieselben an. Entwickeln sie sich aus pigmentirten Warzen oder Pigmentflecken, so sind sie ebenfalls pigmentirt. Sie gehören ebenso wie die anderen Rundzellensarcome der Haut zu den bösartigen Sarcomformen.

Wie die Alveolärstämme, so können auch Spindelzellensarcome aus Warzen oder aus Fibromen hervorgehen. Im Uebrigen können sämmtliche Sarcomformen an Hautstellen sich entwickeln, welche zuvor unverändert aussehen.

**Lipome** der Haut und des subcutanen Gewebes sind häufig vorkommende Geschwülste und können eine bedeutende Grösse erreichen. Am häufigsten sitzen sie in der Schultergegend.

Seltener als Lipome kommen **Myxome** und **Enchondrome** vor, noch seltener **Osteome.** Myxome und Myxofibrome haben ihren Sitz am häufigsten an den äusseren Theilen des weiblichen Geschlechtsapparates.

§ 340. Unter den **epithelialen Neubildungen** der Haut ist weitaus die wichtigste der **Krebs** oder das Kankroid oder das

Epitheliom. Die Genese desselben hat bereits in § 158 Fig. 65 ihre Besprechung gefunden. Es ist dabei erwähnt worden, dass die epithelialen Wucherungen sowohl vom Deckepithel als auch vom Epithel der Talgdrüsen und der Haarbälge ausgehen können. Man könnte danach auch drei verschiedene Formen aufstellen. Praktischer ist es, da die Genese sich nicht in jedem Fall nachweisen lässt, den allgemeinen Habitus des Hautkrebses zu benutzen, um verschiedene Formen zu unterscheiden.

Thiersch unterscheidet eine flache und eine tiefgreifende Form. Erstere kommt namentlich an der Lippe, der Stirn und der Nase vor und ist dadurch ausgezeichnet, dass die Epithelzapfen nur in geringe Tiefe reichen. Meist präsentirt sie sich in Form eines erhabenen Geschwürs mit infiltrirten Rändern, welches durch Zerfall eines primär sich entwickelnden Knotens entstanden ist.

Das Wachsthum dieses Krebses pflegt ein sehr langsames zu sein, und es kann das Geschwür im Centrum vernarben, während die Ulceration an der Peripherie weiter schreitet (vernarbendes Epitheliom).

In anderen Fällen geht der Zerfall rascher vor sich, sodass das Geschwür sowohl in der Breite als nach der Tiefe rasch zunimmt. Solche Geschwüre bezeichnet man wohl auch als Ulcus rodens. Das Stroma geschwürig zerfallender Krebse ist stets mehr oder weniger zellig infiltrirt, nicht selten zeigt es stellenweise ganz den Charakter von Granulationsgewebe. Der flache Epithelkrebs macht selten Metastasen.

Eine zweite Hauptform ist das tiefgreifende Carcinom, das meistens unregelmässig gestaltete Geschwüre bildet, die ebenfalls aus Zerfall von Knoten entstehen. Aus dem Grunde und von den Rändern des Krebsgeschwüres erheben sich oft mächtige warzige Wucherungen, so dass eine papillomartige Neubildung entsteht. Diese Form des Krebses bildet häufiger Metastasen als die erstgenannte.

Flache und tiefgreifende Formen sind nicht scharf von einander zu trennen, sondern es kommen auch Zwischenformen vor. Ferner ist mit der Feststellung dieser Formen die Verschiedenheit der Erscheinungsweise noch nicht erschöpft. Infiltration des Gewebes mit Krebszapfen, Wucherung des Bindegewebes und Zerfall können sich in der verschiedenartigsten Weise combiniren und so verschiedene Formen des Krebses erzeugen.

Der Hautkrebs entwickelt sich mit Vorliebe an den Uebergangsstellen der äusseren Haut in die Schleimhaut, an der Unterlippe, der Nase, den Augenlidern, dem Präputium, dem Anus, den äusseren weiblichen Genitalien etc. Mitunter nimmt er von Warzen oder Hauthörnern oder Narben seinen Ausgang.

Als eine selten vorkommende Geschwulst ist das Adenom der Schweissdrüsen aufzuführen. Dasselbe bildet Knoten, die durch Ulceration in Geschwüre sich umwandeln können.

**Secundäre Hautgeschwülste** sind im Ganzen nicht eben

häufig, doch können sowohl Bindesubstanz- als auch Epithelgeschwülste Metastasen in der Haut machen. Zunächst sind es die bösartigen Hautgeschwülste selbst, welche innerhalb der Haut sich verbreiten und Tochterknoten bilden. Von den Geschwülsten anderer Organe macht am häufigsten das Carcinom der Mamma Hautmetastasen.

## IX. Besondere Affectionen der Talgdrüsen, Haare, Schweissdrüsen und Nägel.

### 1. Hautveränderungen, welche durch Störung der Secretion der Talgdrüsen bedingt sind.

§ 341. Die Talgdrüsen liefern normaler Weise ein fettiges Secret, das in den Epithelien der Drüsen gebildet wird und nach Untergang der Zellen zu einer fettigen Schmiere wird. Ist diese Secretion über ein gewisses Maass gesteigert, so bezeichnet man die Secretionsanomalie als **Seborrhoea** (Schmeerfluss, Stearrhoea, Tinea, Acne sebacea, Ichthyosis sebacea). Bei der einen Form bilden sich auf der Haut schuppenartige Auflagerungen (Seborrhoea sicca, squamosa, furfuracea) bei der andern ölartige Ueberzüge (Seb. oleosa).

Die Schuppen und Schüppchen werden durch vertrocknenden Talg gebildet und sind oft durch Verunreinigungen schmutzig gelb und grau oder schwarz gefärbt, zuweilen bilden sich grosse Borken und Lamellen, an deren Unterfläche Fortsätze in die Talgdrüsenmündungen eintreten.

Die Seborrhoe tritt bald local, bald allgemein auf. Im ersteren Fall findet sie sich besonders auf der behaarten Kopfhaut und an den Genitalien. Allgemeine Seborrhoe ist selten, am häufigsten bei Neugebornen, bei welchen die intensive Talgsecretion, die während des intrauterinen Lebens herrscht, post partum noch fortdauert. Die normal im ersten Lebensjahr fortdauernde Talgsecretion am behaarten Kopftheil gibt nicht selten Veranlassung zur Bildung missfarbiger, käsiger, zerklüfteter Borken, des sogen. **Gneis**, der aus Fett, Schmutz, Epidermis und Haaren besteht.

Jene Seborrhoeformen der behaarten Kopfhaut, bei welcher sich reichlich Schuppen und kleienförmige Massen abstossen, bezeichnet man als **Pityriasis furfuracea capillitii** oder als Porrigo amianthacea; bilden sich grössere, schuppenähnliche Tafeln, so spricht man von **Ichthyosis sebacea.**

Verminderung der Talgsecretion, **Asteatosis** s. **Xerodermia**, kommt idiopathisch selten vor, meist ist sie Folge anderer Erkrankungen, wie von Ichthyosis, Prurigo, Psoriasis, Pityriasis rubra, Lepra. Die Haut wird dabei rissig und trocken und schülfert ab.

§ 342. Durch **Anhäufung des Talges** in Folge Behinderung seiner Excretion entstehen verschiedene Veränderungen. Die Re-

tention des Epithels und des Fettes erfolgt entweder in der Talgdrüse oder in dem Ausführungsgang. Die Verstopfung geschieht am häufigsten durch Vertrocknung und Verunreinigung des in der Ausgangsöffnung liegenden Talges. Auch Veränderung der Beschaffenheit des Secretes kann Ursache seiner Retention sein. Man unterscheidet folgende Formen:

1. **Comedo**, Mitesser, nennt man einen Pfropf, der sich in dem Ausführungsgang einer Talgdrüse oder in dem gemeinschaftlichen Ausführungsgang dieser und eines Haarbalges gebildet hat. Drängt man den Pfropf durch Druck auf die Haut aus demselben heraus, so erhält man ein weisses, ziemlich festes, flaschenförmiges oder birnförmiges oder cylindrisches, etwa hirsekorngrosses Klümpchen, dessen äusseres Endstück braun oder schwarz gefärbt ist. Dasselbe besteht aus verhornten Epithelzellen und Talg; häufig enthält es auch ein oder mehrere Härchen. Nach Unna wird die schwarze Färbung des sogen. Kopfes des Comedo durch diffus pigmentirte Hornzellen bewirkt. Daneben enthält der Comedo noch schwarze, blaue und braune Pigmentkörner. Der Sitz dieser Comedonen ist hauptsächlich die Gesichts- und Stirn- sowie die Brusthaut.

2. Als **Milium** (Grutum, Hautgries) bezeichnet man ein kleines, weisses oder gelbweisses Hautknötchen, welches durch Ansammlung von Epidermiszellen in den Talgdrüsen entsteht und etwas über die Oberfläche der Haut hervorragt. Bei den in Haarbälge mündenden Talgdrüsen bildet das Milium gelegentlich eine cystische Erweiterung des Haarbalges.

Am häufigsten kommen Milien in der Haut des Augenlides vor.

Schneidet man die Haut ein und entleert den Inhalt des Knötchens, so erhält man eine glatte oder höckerige, gelappte Kugel, die aus epidermoidalen Zellen und Fett besteht.

3. Erleiden an irgend einer Stelle eine Gruppe von Talgdrüsen durch übermässige Epithelansammlung eine Vergrösserung, so bilden sich kleinere oder grössere, mitunter gestielte polypenartige Erhebungen, welche als **Acrochorden** bezeichnet werden. Sie entwickeln sich namentlich bei ältern Individuen und sitzen vornehmlich an den Augenlidern, am Halse und im Nacken.

Das **Atherom** (Balggeschwulst, Grützbeutel) entsteht durch Ansammlung von Drüsensekret im Lumen einer Talgdrüse und deren Ausführungsgange sowie im zugehörigen Haarbalge, die dadurch zu einer Cyste ausgedehnt werden. Es können auf diese Weise Cysten bis zu Haselnuss- und Wallnussgrösse, sogar bis zu Faustgrösse entstehen. Im Centrum des Grützbeutels liegt eine breiige, schmierige Masse, ihr folgt nach aussen eine Lage geschichteter, platter Epithelien. Diese durch das epitheliale Sekret gebildete Kugel wird von einer mit Epithel ausgekleideten bindegewebigen Kapsel, dem sogen. Balg umschlossen.

Balggeschwülste entwickeln sich am häufigsten in der behaar-

ten Kopfhaut, in der Haut des Nackens und des Gesichtes, seltener an dem Stamm und den Extremitäten.

Von der bindegewebigen Wand der Atherome erheben sich mitunter mit Epidermis bedeckte Excrescenzen, welche zunächst papilläre Wucherungen bilden und schliesslich den Balg ganz ausfüllen. Förster hat diese Bildung als trockenes Kankroid (*Würzburger Verhandl. X*) beschrieben. Sowohl diese Neoplasie als auch ächte Kankroide können unter Umständen verkalken (Virchow, *sein Arch. 8., 9. u. 50. Bd.*; Wilkens, *Ueber die Verknöcherung u. Verkalkung d. Haut. I.-D. Göttingen 1858*; O. Weber, *Die Knochengeschwülste I. 1856*; Chenantais, *De L'épithélium calcifié. Thèse de Paris 1881*) und sich dadurch in harte Knoten umwandeln. Chiari (*Tagebl. der Naturforscherversammml. in Salzburg 1881*) beobachtete auch eine ausgedehnte Verhornung der Epithelien eines solchen Tumors bei gleichzeitiger Schrumpfung des Bindegewebes.

Atherome können auch von Resten der Kiemengänge aus sich entwickeln.

## 2. Entzündungen in der Umgebung der Talgdrüsen und der Haarbälge.

§ 343. Mit dem Namen **Acne** bezeichnet man einen Entzündungsherd, der seinen Sitz in der Umgebung eines Haarbalges sowie der dazu gehörenden Talgdrüse hat (Fig. 172). Es bilden sich dabei kleine, rothe Knötchen, in welchen entweder ein schwarzer Comedopfropf oder ein kleiner Eiterherd liegt.

Je nach dem Grad der Entzündung ist das Gewebe, welches den Haarfollikel und die Talgdrüse umgibt, in mehr oder minder grosser Ausdehnung zellig infiltrirt und hyperämisch (Fig. 172 *b*) oder theilweise bereits vereitert. Auf diesen Verschiedenheiten beruhen die Bezeichnungen A. indurata, A. punctata und A. pustulosa. Schliesslich geht die Talgdrüse durch die Eiterung zu Grunde, mitunter auch der Haarfollikel.

Die Ursachen der Entzündung sind in Anomalieen der Talgsekretion zu suchen. Stagnirt das Sekret und wird es verunreinigt, so wirkt es Entzündung erregend. Manche Formen von Acne, namentlich die als A. acuminata be-

Fig. 172. Verticalschnitt durch eine Acnepustel. *a* Epidermis. *b* Entzündliche Infiltration in dem die Talgdrüse und den Follikel umgebenden Corium und den benachbarten Papillen (e). *c* Talgdrüse, deren Inhalt grösstentheils ausgefallen; der Rest ist Eiter und fettig epithelialer Detritus. *d* Zur Drüse gehöriger Haarfollikel, schief getroffen. Schwache Vergr. (nach Kaposi).

zeichnete, werden durch die Verbreitung des Acarus folliculorum innerhalb von Talgdrüsen verursacht, können danach als Acne parasitaria bezeichnet werden.

Als **Acne mentagra** oder **Sycosis** oder **Folliculitis barbae** bezeichnet man eine in Vereiterung ausgehende Entzündung der Haarfollikel und ihrer Umgebung, bei welcher sich Knoten und Pusteln bilden, die jeweilen von einem Haare durchbrochen sind. Sitz dieser Affection sind die behaarten Theile der Haut, namentlich der Bart.

Von der gewöhnlichen Sycosis ist die **Sycosis parasitaria** zu trennen, die anatomisch der ersteren gleicht, aber durch einen Pilz bedingt wird (s. Herpes tonsurans § 349).

Was man **Furunkel** nennt, ist eine Entzündung, welche sich in der Umgebung einer Talgdrüse und eines Haarbalges oder einer Schweissdrüse entwickelt. Von der Acne unterscheidet sich derselbe dadurch, dass die Entzündung eine weit bedeutendere Intensität und Extensität erlangt. Es bildet sich dementsprechend eine ziemlich umfangreiche, knotenförmige, dunkelrothe Schwellung. Nach einiger Zeit tritt im Innern derselben ein nekrotischer Pfropf auf, der durch eitrige Einschmelzung des umgebenden Gewebes gelöst und nach Durchbruch des Herdes nach aussen geschafft wird.

Bei der als **Anthrax** oder **Karbunkel** bezeichneten Hautentzündung handelt es sich um eine der Furunkelbildung ähnliche Affection, bei welcher indessen eine noch weit grössere Hautfläche infiltrirt wird, so dass sich derbe, dunkelrothe Anschwellungen bis zu der Grösse einer Flachhand und darüber entwickeln. Die Haut pflegt innerhalb der geschwellten Theile in grösserer oder geringerer Ausdehnung zu nekrotisiren und sich dabei in eine bläulich schwarze Pulpe oder in einen Schorf zu verwandeln. Auch in den tieferen Gewebsschichten kommt es zu Nekrose und zu Eiterung. Schliesslich werden die nekrotischen Massen durch Eiterung gelöst und abstossen, worauf eine granulirende Wundfläche erscheint.

§ 344. Mit dem Namen **Lichen** bezeichnet man nach Hebra und Kaposi eine Krankheitsform, bei welcher Knötchen gebildet werden, die als solche bestehen bleiben und keine Umwandlung zu höheren Efflorescenzen durchmachen.

**Lichen scrofulosorum** ist eine chronische Dermatose, bei welcher sich blassrothe bis braunrothe, flache Knötchen bilden, an deren Spitze sich kleine Schüppchen finden. Sie kommen namentlich bei scrofulösen Individuen vor und haben ihren Sitz am Rumpf. Nach Kaposi beruht der Process auf einer Zellinfiltration und Exsudation in die und um die Haarfollikel und die dazu gehörenden Talgdrüsen, sowie in die den Follikel umgrenzenden Papillen. Die Schüppchen werden durch Epithelien gebildet, welche sich an der Follikelmündung anhäufen.

**Lichen ruber acuminatus** ist nach Kaposi durch disseminirte hirsekorn- bis stecknadelkopfgrosse, rothe, an den Spitzen ein Epi-

dermisknötchen tragende, harte Knötchen ausgezeichnet, die zu diffusen, rothen, schuppenden Flächen verschmelzen. Im Lauf der Jahre kann sich die Affection über den ganzen Körper ausbreiten.

Nach HEBRA, KAPOSI und NEUMANN geht der Process von den Haarfollikeln und deren Umgebung aus. Die genannten Autoren fanden Hyperplasie der Zellen der äusseren Wurzelscheide, zapfenartiges Auswachsen der Haarbälge, Zellinfiltration der den Follikel umgebenden Papillen und Proliferation des sie bedeckenden Rete Malpighii. Bei **Lichen ruber planus** sind die Knötchen platt, gedellt, nicht schuppend, wachsartig glänzend, roth oder blass.

### 3. Atrophie und Hypertrophie der Haare und Nägel.

§ 345. Jedes Haar hat, je nach seiner Grösse, eine typische Lebensdauer. Nach dieser Zeit wird es abgestossen und durch ein anderes ersetzt. Dieser Wechsel geht in der Weise vor sich, dass bei vollendeter Ausbildung des Haares die Neubildung von Zellen über der Haarpapille aufhört und das Haar mit der inneren Wurzelscheide von der Papille sich trennt. Das junge Haar wird durch Wucherung von Epithelzellen gebildet, welche bei der Trennung des alten Haares auf der Papille stehen geblieben waren. Dicke, grosse Haare leben länger als kleine, schmächtige Haare.

Damit der Haarwuchs derselbe bleibt muss also ein constantes Verhältniss zwischen Verlust und Ersatz vorhanden sein. Wird dies gestört zu Ungunsten des Nachwuchses, so kommt es zu mangelhaftem Haarwuchs. Diesen Zustand bezeichnet man als **Alopecia.** KAPOSI unterscheidet folgende Formen:

1. **Alopecia adnata,** angeborner, mangelhafter Haarwuchs, ist selten bleibend.

2. **Alopecia acquisita** (Clavities acquisita) erscheint als Altersschwund (A. senilis) und als frühzeitiger Schwund (A. praematura). Bei A. senilis zeigt die Haut jene in § 307 beschriebenen Veränderungen, doch ist zu bemerken, dass man dieselben erst nach längerem Kahlsein findet, sie also nicht die Ursachen des Haarschwundes sein können.

Die Al. praematura tritt sowohl als eine idiopathische, als auch als eine symptomatische Affection auf.

Bei der ersteren fallen die Haare ohne nachweisbare Erkrankung aus. Gehen die Haare dabei in der Weise verloren, dass dadurch scheibenförmige, kahle Stellen entstehen, so nennt man den Haarschwund eine **Al. areata** oder **Area Celsi** oder **Porrigo decalvans.** In seltenen Fällen kann der Process sich über alle behaarten Theile erstrecken.

Ueber die anatomischen Ursachen der Affection ist Sicheres nicht bekannt. Einige Autoren (EICHHORST, LASSAR) halten die Area Celsi für eine Pilzaffection, Andere für eine Trophoneurose. Bei der Alopecia senilis beobachtet man Obliteration der die Haarpapillen

mit Blut versorgenden Capillaren. Bei der prämaturen Alopecie hat man Verkümmerung der Haarfollikel gefunden.

Genauer sind die Ursachen der Al. symptomatica gekannt. Alle Entzündungsprocesse, welche erhebliche Ernährungsstörungen der Haut setzen, können Alopecie hervorrufen, so z. B. Ekzem, Erysipel, Acne, Lupus, syphilitische Exantheme etc. Durch den Entzündungsprocess wird die Haarentwickelung aus der Haarzwiebel unterbrochen und damit die Abstossung des Haares herbeigeführt.

Geht die Papille nicht zu Grunde, so werden später wieder Haare gebildet.

Alopecie, welche durch chronische Exsudativprocesse der Haut, z. B. durch Psoriasis, Lichen ruber, Ekzem bewirkt wird, nennt man **Al. furfuracea s. pityrodes.** Sehr häufig ist Seborrhoe die Ursache des Haarschwundes, d. h. es werden bei dieser Affection auch die Haare mangelhaft gebildet. In Folge dessen fällt das Haar früher aus als unter normalen Verhältnissen, und das nachrückende Haar ist nur ein dünnes Lanugohäärchen, und schliesslich entwickelt sich gar kein Haar mehr.

Als **Trichorhexis nodosa** bezeichnet man eine Wachsthumsanomalie, welche sich durch knotige Auftreibung in den Haaren mit darauf folgendem Abbrechen derselben charakterisirt. Als eigentliches Leiden ist sie selten, dagegen kommt die Erscheinung an einzelnen Haaren namentlich des Bartes häufig vor.

**Fehlerhafte** und **mangelhafte Bildung der Nägel** kommt nicht selten vor, ebenso abnorme Dünne und Brüchigkeit und verkehrte Lage, besonders nach Traumen und Entzündungen.

*Literatur über Area Celsi:* Eichhorst, *Virch. Arch. 78. Bd.;* Lassar, *D. med. Wochenschr. 1881;* v. Sehlen, *Fortschr. d. Med. I. 23.*

§ 346. **Hypertrophie der Haare, Hypertrichosis,** Hirsuties, Polytrichie kommt sowohl angeboren als im späteren Leben vor. Es handelt sich dabei entweder um eine abnorme Behaarung einzelner Stellen oder des ganzen Körpers.

Angeborene abnorme Behaarung kommt hereditär in einzelnen Familien vor. Es sind Fälle bekannt, in denen nicht nur der Rumpf und die Extremitäten, sondern auch der grösste Theil des Gesichtes bis zur Nase mit Haaren bedeckt waren. Häufig ist das Vorkommen von Barthaaren bei Frauen. Wie bereits in § 336 erwähnt wurde, kommt auch auf Pigmentmälern eine abnorme Behaarung vor.

**Hypertrophie der Nägel** (Hyperonychia), d. h. über die Norm gehende Zunahme der Länge und der Masse der Nägel ist häufig. Die Nägel sind dabei oft höckerig. Lange Nägel sind krallenartig gekrümmt **(Onychogryphosis).** Bei abnormer Breite kann der Nagel in den Nagelfalz einschneiden, so dass es zu Blutung und Entzündung (Paronychie) kommt. Oft wird der Nagel

unregelmässig verdickt, höckerig, rauh. Missbildungen der Nägel entstehen namentlich in Folge von Traumen und Entzündungen.

*Literatur über Hypertrichosis:* Bartels, *Ethnolog. Zeitschr. 1876;* Beigel, *Virch. Arch. 44. Bd.;* v. Siebold, *Arch. f. Anthrop. X;* Ecker, *Ueber abnorme Behaarung des Menschen. Braunschweig 1878.*

## X. Die durch Parasiten bedingten Hautkrankheiten.

### 1. Durch Fadenpilze erzeugte Hautkrankheiten. Dermatomycosen.

§ 347. Die **Hyphomyceten**, welche sich in der Haut des Menschen ansiedeln, bilden theils gegliederte Fäden, theils Conidiensporen (Fig. 173).

Je nach der Krankheitsform, die man als Effect ihrer Ansiedelung beobachtet, hat man diesen Hyphen- und Conidienhaufen verschiedene Namen beigelegt.

Die Fäden und die Conidiensporen haben ihren Sitz lediglich in den epidermoidalen Gebilden der Haut, besonders in den Haaren und Haarbälgen. Mit ihren Hyphen dringen sie zwischen die Epithelzellen, lockern deren Zusammenhang und heben sie schliesslich von ihrem Nährboden ab, so dass sie zerfallen und den Pilzen zum Nährboden dienen. In ihrer Umgebung erregen sie Hyperämie und Entzündung und führen damit zur Bildung von Schuppen, Bläschen, Pusteln und Borken. Eine Einwirkung auf den Gesammtorganismus kommt ihnen dagegen nicht zu. Damit die Pilze auf einer Haut haften und sich entwickeln, muss letztere eine gewisse Prädisposition besitzen. Worin diesslbe indessen gelegen ist, lässt sich nicht entscheiden.

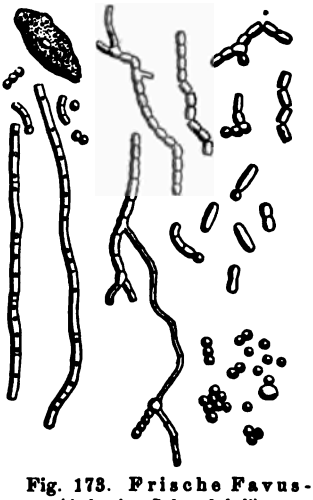

Fig. 173. Frische Favusmasse (Achorion Schœnleinii), zerzupft. *a* Einzelne Conidien, *b* u. *c* Mycelien. *d* Epidermiszelle mit Mikrokokken besetzt. (Nach Neumann).

Die Mycosen der Haut treten in drei Hauptformen auf, die als Favus, Herpes tonsurans und Pityriasis versicolor unterschieden werden.

Neben den aufgeführten Dermatomycosen wird auch noch von anderen Hautaffectionen die pilzliche Natur behauptet, so von der Alopecia areata (§ 345), von der Psoriasis (§ 315), von der Impetigo contagiosa (§ 324). Sie haben bereits Erwähnung gefunden.

Die Spaltpilzaffectionen der Haut sind bereits unter den Dermatitiden besprochen worden (vergl. Pocken § 326, Erysipelas § 314, Phlegmone und Pustula maligna § 328, Lepra, Tuberculose, Lupus und Rotz § 330).

§ 348. **Favus** oder **Tinea favosa** (Erbgrind) hat seinen Sitz namentlich an dem behaarten Theile der Kopfhaut, seltener an anderen Stellen, z. B. in der Nagelsubstanz.

Der Favus ist characterisirt durch die Bildung linsen- bis pfenniggrosser schwefelgelber, gedellter und von einem Haar durchbohrter Scheiben, der **Favusscutula**.

Nach KAPOSI entsteht das Favusscutulum als ein kleiner punktförmiger, gelber, von einem Haar durchbohrter, unter der Epidermis gelegener Herd, der in einigen Wochen zu Linsengrösse heranwächst und nun eine schwefelgelbe, gedellte, durch die Oberhaut durchschimmernde Scheibe bildet. Wie ein Durchschnitt durch die Haut lehrt (Fig. 174), besteht das Scutulum aus Pilzfäden und

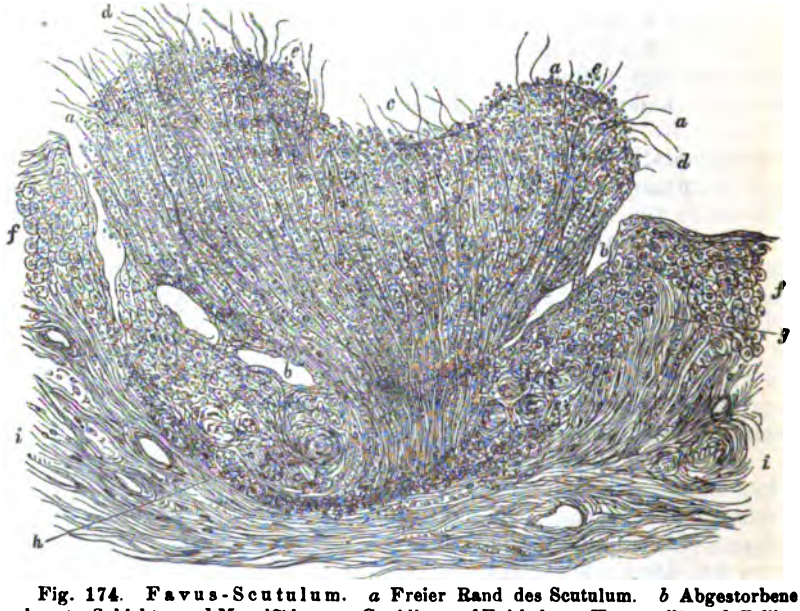


Fig. 174. Favus-Scutulum. *a* Freier Rand des Scutulum. *b* Abgestorbene verhornte Schicht. *c d* Mycelfäden. *e* Conidien. *f* Epithel. *g* Hautpapille. *h* Zellige Infiltration an der Basis des Scutulum. *i* Cutis. (Nach NEUMANN.)

Conidiensporen und liegt unter der darüber hinwegziehenden Hornschicht der Epidermis (in der Zeichnung fehlt dieselbe) in einer napfförmigen Vertiefung der Haut. Löst man dasselbe während des Lebens ab, so zeigt die Vertiefung eine rothe, nässende Fläche. Der Favuskörper selbst bildet eine weisse, bröckeliche Masse, die

sich leicht in Wasser zertheilen lässt. Der Pilz, aus dem sie, abgesehen von den vorhandenen Detritusmassen, besteht, wird als **Achorion Schoenleinii** (von SCHÖNLEIN 1839 entdeckt) bezeichnet.

Werden die Scutula nicht entfernt, so rücken dieselben zu grösseren Massen zusammen.. Wird die Epidermisdecke abgestossen, so tritt die Favusmasse frei zu Tage und trocknet zu gelbweissen, mörtelartigen Massen ein. Die Haare erscheinen glanzlos, wie bestäubt, und lassen sich leicht ausziehen. Dies hat seinen Grund darin, dass vom Follikeleingang aus die Pilze Mycelien und Coni-

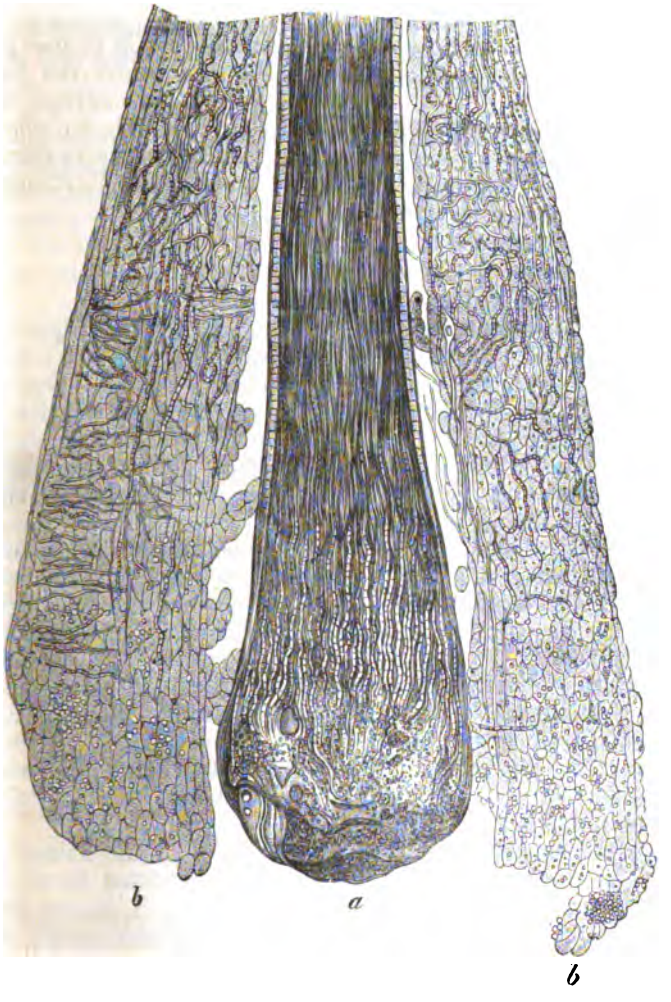


**Fig. 175.** Favus. *a* Haarzwiebel und Haarschaft, *b* Haarwurzelscheiden, von Mycelien und Conidien durchsetzt. (Nach KAPOSI.)

dien bilden, welche in die Tiefe dringen und sowohl den Haarschaft und die Haarzwiebel (Fig. 175 *a*) als auch die Haarwurzelscheiden durchsetzen.

Durch die wuchernden Pilzmassen kann nicht nur das Haar zum Ausfällen gebracht werden, sondern es kann unter dem Druck der sich anhäufenden Favusmassen auch die Papille atrophiren. Gleichzeitig stellt sich in der Umgebung der Haarbälge mehr oder weniger intensive Entzündung ein, welche einen ekzematösen Character annehmen kann.

Siedelt sich Achorion im Nagel an **(Onychomycosis favosa)**, so bilden sich in demselben schwefelgelbe Einlagerungen oder gleichmässige Verdickungen unter gleichzeitiger Lockerung und käsiger Degeneration des Nagelparenchyms.

§ 349. **Herpes tonsurans** wird durch die Fäden und Conidien des **Trichophyton tonsurans** hervorgerufen. Die Fäden sind lang, schmal und sparsam verzweigt und bilden wenig Conidien und keine scutulösen Haufen, dringen dagegen leicht in den Haarschaft ein und machen die Haare brüchig. Je nachdem der Herpes auf behaarten oder unbehaarten Stellen sich entwickelt, zeigt er auch gewisse Verschiedenheiten.

**Herpes tonsurans capillitii** bildet pfennig- bis thalergrosse kahle Scheiben (Kaposi), die sich wie schlechte Tonsuren darstellen, innerhalb welcher die Haare abgebrochen sind. Der Boden ist glatt oder mit Schüppchen bedeckt, am Rand der Scheibe etwas geröthet. Dringen die Pilzfäden auch in die Haarbälge, so bilden sich Pusteln und Borken. Solche Scheiben können an mehreren Stellen auftreten und sich stetig vergrössern, bis endlich Heilung eintritt.

An nicht behaarten Stellen bildet der Herpes Bläschen, **H. tons. vesiculosus**, und rothe schuppende Flecken, Scheiben und Kreise, **H. tons. squamosus.** Zuweilen erscheinen an zahlreichen Stellen rothe Flecken, die rasch sich ausdehnen, um ebenso rasch wieder abzuheilen.

Bei Herp. tons. squamosus findet sich der Pilz zwischen den obersten Schichten der kernhaltigen Epidermis, dicht unter der Hornzellenlage (Kaposi).

Gelangt Trichophyton in Nägeln zur Entwickelung, so wird der Nagel trübe, blättert sich auf und wird brüchig, eine Affection die als **Onychomcosis tonysurans** bezeichnet wird.

**Sycosis parasitaria** entsteht dadurch, dass die Pilzentwickelung mit einer stärkeren Entzündung der behaarten Haut einhergeht. Es kommt zu Infiltration und Eiterung, d. h. zur Bildung von Pusteln, Abscessen und papillären Wucherungen (vergl. § 343). Nach Kaposi ist auch das **Ekzema marginatum**, ein Exanthem, welches namentlich an solchen Stellen auftritt, wo zwei Hautflächen einander berühren und die Haut durch Schweiss macerirt wird und das durch Bildung von Bläschen und Borken, welche an

der Peripherie einer pigmentirten Fläche sitzen, gekennzeichnet ist, durch Trichophyton tonsurans bedingt. Nach Anderen (Pick, v. Hebra), sind die in den Efflorescenzen enthaltenen Pilzelemente kleiner und werden daher als Mikrosporon minutissimum bezeichnet. Dagegen wird nach H. v. Hebra die **Impetigo contagiosa** (§ 324) durch Trichophyton tonsurans verursacht.

§ 350. **Pityriasis versicolor** s. **Dermatomycosis furfuracea** erscheint (Kaposi) in Form von blassgelben oder gelbbraunen bis dunkelbraunen und braunrothen Punkten, linsen- bis flachhandgrossen und über grosse Hautstrecken gleichmässig ausgebreiteten, bald glatten, glänzenden, bald matten, schilfernden Flecken von unregelmässiger Gestalt. Sie finden sich vorwiegend am Stamme, am Halse und an den Beugeflächen der Extremitäten, niemals an den Händen oder den Füssen oder im Gesicht. Die abgekratzte Epidermis enthält Mycelien und Conidien des Pilzes, den man als **Mikrosporon furfur** bezeichnet. Derselbe wächst nicht in die Follikel oder in die Haare hinein.

Als Pityriasis rosea (Gibert) oder Pityriasis maculata und circinnata (Bazin) wird eine Erkrankungsform der Haut beschrieben, welche dem Herpes tonsurans sehr ähnlich ist, und wie es scheint, zum Theil durch eine Hyphomycete hervorgerufen wird. Nach Behrend (*Berliner klin. Wochenschr. 1881 N. 38 u. 39 und 1882 N. 34*), welcher für die Affection den Namen Roseola furfuracea herpetiformis vorschlägt, ist die Erkrankung characterisirt durch das Auftreten stecknadelkopf- bis erbsen- und bohnengrosser prominirender Flecken von rosarother Farbe, die mit staubähnlichen Epidermisschüppchen bedeckt sind. Sie treten am häufigsten am Halse auf und verbreiten sich von da rasch über den Körper, lassen indessen den Kopf, die Hände und die Füsse frei. Die Flecken schwinden schon nach 2—3 Tagen wieder. In einem Theil der Fälle enthalten die Schuppen Sporen und feine Mycelfäden.

Balzer (*Arch. d. Phys. 1883*) fand in einem Falle von Herpes circinnatus, welcher sich dadurch auszeichnete, dass die Haare nicht in Mitleidenschaft gezogen waren, Pilzelemente, die grösser waren als bei Trichophyton tonsurans. Als Dermatomycosis diffusa flexorum hat kürzlich v. Hebra (*Wiener med. Blätter 1881 u. Die krankh. Veränd. d. Haut, Braunschweig 1884*) eine eigenthümliche juckende Dermatomycose beschrieben, welche am Halse, an den Ellenbogen und der Kniekehle vorkommt und durch Pilzelemente, welche denjenigen der Pityriasis versicolor gleichen, hervorgerufen wird. Es bilden sich bei derselben linsengrosse, graugelbliche, flach papulöse Erhabenheiten, die an ihrer Oberfläche glänzen und entweder in Nestern beisammen liegen oder streifenförmig aneinander gereiht sind. Durch Kratzen bilden sich weiterhin Ekzeme.

## 2. Durch thierische Parasiten bewirkte Hautveränderungen.

§ 351. Die thierischen Parasiten, welche auf und in der Haut vorkommen, haben bereits in § 203, 204 und 211 ihre Besprechung gefunden. Ebenso ist in Kürze auf ihre Wirkung auf die Haut hingewiesen worden. Eine besondere Besprechung erheischt nur die **Krätze, Scabies,** welche durch das Eindringen des **Acarus Scabiei** (§ 203) in die Epidermis hervorgerufen wird.

Die Milbe dringt an irgend einer Stelle in die Hornschicht ein, durchsetzt dieselbe in schräger Richtung und gelangt so in das Rete Malpighii, sogar bis in die Nähe des Papillarkörpers. Wird sie durch nachrückendes Epithel emporgehoben, so gräbt sie sich von Neuem in die Tiefe. Auf diese Weise bildet sie schräg durch die Haut ziehende Gänge von unregelmässig zackig bogenförmigem Verlauf, welche die Länge von 1—2 ctm. erreichen. Die Milbe sitzt am Ende des Ganges (Fig. 176 *d*). Im Gange hinterlässt sie Excremente (*f*) in Form gelber, brauner und schwarzer Kügelchen und Körner. Die Weibchen legen ferner ihre Eier ab, so dass man in den Gängen die jungen Milben (*e*) in den verschiedensten Entwickelungsstadien vorfindet (Fig. 176).

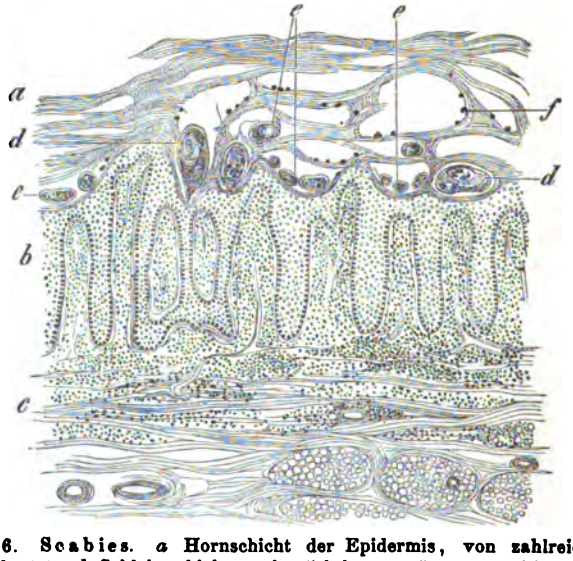


Fig. 176. Scabies. *a* Hornschicht der Epidermis, von zahlreichen Milbengängen durchsetzt. *b* Schleimschicht und mächtig vergrösserter, zellig infiltrirter Papillarkörper. *c* Zellig infiltrirte Cutis. *d* Durchschnitt durch eine ausgewachsene Krätsmilbe. *e* Eier und Embryonen verschiedener Grösse. *f* Koth. Carminpräp. Vergr. 20.

In Folge des Reizes, den die Milbe ausübt, sowie auch in Folge des durch das Jucken veranlassten Kratzens kommt es zu

ekzematösen Entzündungen, zur Bildung von Pusteln und Bläschen. Auch unter den Gängen der Krätzmilbe kann sich Eiter ansammeln.

Bei langer Dauer des Processes kann die Haut sehr erhebliche Veränderungen erleiden. Die dicht von Milbengängen durchsetzte Hornschicht der Epidermis (*a*) wird hypertrophisch. Die Cutis bleibt zellig infiltrirt (*c*) und verdickt sich und die Papillen (*b*) wachsen nicht unbedeutend in die Länge.

## SECHSTER ABSCHNITT.

# Pathologische Anatomie der Schleimhäute im Allgemeinen.

### I. Einleitende Bemerkungen.

§ 352. Die Schleimhäute sind im Allgemeinen der äusseren Haut ähnlich gebaut und bedecken auch durchgehends Oberflächen, die, wenn sie auch im Innern des Körpers versteckt liegen, doch mit der Aussenwelt in Verbindung stehen. Untersucht man dieselben jedoch im Einzelnen, so zeigt sich, dass ihre Textur erheblich von derjenigen der äusseren Haut abweicht. Einmal ist schon die bindegewebige Grundlage weit lockerer gebaut und zugleich auch zellreicher als das Cutisgewebe; an manchen Stellen wandelt sie sich sogar in lymphadenoides Gewebe um, welches zahllose Rundzellen beherbergt. Sodann ist auch die Epitheldecke eine weit zartere. Häufig besteht sie nur aus einer einfachen Lage cylindrischer, protoplasmatischer Zellen, und auch da, wo mehrfache Lagen von Zellen vorhanden sind, bildet sich nicht wie bei der Haut eine vor äusseren Unbilden schützende Horndecke.

Die Schleimhäute sind durchgehends reich an Blut- und Lymphgefässen, welche bis dicht an das Epithel herantreten. Mit dem unterliegenden Gewebe sind sie meist durch ein äusserst locker gebautes, an Blut- und Lymphgefässen ebenfalls sehr reiches Bindegewebe verbunden. Besonders stark ist dieses als Submucosa bezeichnete Gewebe bei allen jenen Schleimhäuten entwickelt, deren Unterlage ihre Flächenausdehnung häufig und rasch ändert, so dass sich zu Zeiten, d. h. bei Verkleinerung der Unterlage die Mucosa in Falten legen muss. An Schleimhäuten, deren Unterlage (Uterus) niemals eine rasch sich vollziehende Aenderung der Ausdehnung eingeht, fehlt sie.

Die Schleimhäute besitzen eine sehr permeable Epitheldecke, welche es gestattet, dass flüssige sowohl als auch feste geformte kleine Körper von ihren Oberflächen aus zur Aufnahme gelangen, oder vom Blutstrome aus an die Oberfläche abgeschieden werden. Diese Substanzen gehen theils zwischen den Epithelzellen, theils durch dieselben hindurch.

Die Schleimhäute produciren alle Secret, welches abgesehen von der dabei zur Abscheidung kommenden Flüssigkeit, die meist nur gering ist, vornehmlich durch Bildung von Schleim characterisirt ist. Dieser Schleim wird von den Epithelzellen abgeschieden, welche ihn in ihrem Protoplasma produciren und dann ausstossen. Gleichzeitig treten aus dem bindegewebigen Parenchym lymphatische Elemente aus, gelangen zwischen den Epithelzellen hindurch an die Oberfläche und bilden die bekannten kugelig gequollenen Schleimkörperchen. Nach STÖHR treten sie am reichlichsten da aus, wo die Schleimhaut lymphadenoides Gewebe enthält.

Die Schleimproduction ist für die Schleimhaut nicht nur unter physiologischen, sondern auch unter pathologischen Verhältnissen von grosser Wichtigkeit. Kommen irgend welche schädlich wirkende Substanzen mit der Oberfläche einer Schleimhaut in Berührung, so bildet der Schleim einen Schutz, der, wenn auch nicht immer, so doch in manchen Fällen hinreicht, um eine schwerere Läsion der Schleimhaut zu verhüten. Unter Umständen können auch die austretenden lymphatischen Elemente in ähnlichem Sinne wirken. Genügen diese beiden Momente nicht zur Entfernung oder Abhaltung einer Schädlichkeit, so treten mehr oder weniger ausgebreitete Veränderungen ein.

Wie von der Oberfläche aus, so werden den Schleimhäuten auch Schädlichkeiten auf dem Blutwege zugeführt, doch spielen dieselben in der Aetiologie der Schleimhauterkrankungen keine so bedeutsame Rolle wie die ersteren.

## II. Hyperämie und Hämorrhagie der Schleimhäute.

§ 353. **Congestive Hyperämieen** der Schleimhäute kommen überaus häufig vor und gehören theils den neuroparalytischen theils den neurotischen Congestionen an oder entstehen durch directe Einwirkung irgend eines die Gefässe erschlaffenden Agens auf einen Gefässbezirk.

Im Zustande der Hyperämie ist eine Schleimhaut intensiv geröthet, und bei genauem Zusehen sieht man auch die Gefässstämmchen stark gefüllt. Zugleich findet eine Steigerung der Secretion statt, die zuweilen auch für das unbewaffnete Auge an der Vermehrung des Secretes erkennbar ist. Dies ist natürlich nur dann der Fall, wenn die Hyperämie eine gewisse Zeit andauert.

**Stauungshyperämie** gibt sich an den Schleimhäuten durch livide Röthung zu erkennen. Schleimhäute, die der Luft zugänglich sind, wie z. B. die Schleimhaut des Respirationsapparates, können auch bei Stauungshyperämie hellroth aussehen. Sehr oft führen in Schleimhäuten andauernde Stauungen zu Dilatation der Venen, zu Varicen. Kommt es in Folge der Stauung zu **Oedem**, so schwillt die Schleimhaut mehr oder weniger an und erscheint stark durchfeuchtet, gequollen.

Am bedeutendsten schwellen jene Schleimhäute an, die, wie z. B. die Darmschleimhaut eine locker gebaute Submucosa besitzen, indem gerade in letzterer Flüssigkeit in grosser Menge sich ansammeln kann.

**Hämorrhagieen** der Schleimhäute kommen häufig vor und sind entweder geringfügig, so dass sich nur kleine hämorrhagische Flecken in der Schleimhaut bilden und dem Secrete sich nur wenig rothe Blutkörperchen beimischen, oder sind massiger, so dass das Schleimhautgewebe selbst in bedeutender Ausdehnung hämorrhagisch infiltrirt wird und sich eine erhebliche Menge von Blut frei an die Oberfläche ergiesst.

Massige Blutungen treten oft ohne erkennbare Veranlassung auf, namentlich bei Individuen, die eine erworbene oder ererbte Disposition zu Blutungen haben. Wahrscheinlich hängen sie mit neurotischen und neuroparalytischen Congestionen zusammen. Allbekannt ist, dass manche Individuen häufig aus der Nasenschleimhaut Blut verlieren. Aehnliche Blutungen kommen auch an anderen Schleimhäuten, z. B. an derjenigen des Dünn- oder des Dickdarms oder der Blase vor und können durch ihre Massenhaftigkeit einen letalen Ausgang herbeiführen. In anderen Fällen sind Circulationsstörungen, wie sie durch Stauungen, Thrombose, Embolie herbeigeführt werden, ferner Verletzungen, Gefässwanderkrankungen etc. Ursache der Blutung. Sehr oft tragen auch Entzündungen der Schleimhäute einen hämorrhagischen Character, oder es kommt wenigstens im Verlauf des Processes zu Blutaustritt.

Die Blutungen erfolgen durch Diapedese oder durch Rhexis.

Kleinere Blutungen werden resorbirt, doch bilden sich dabei sehr häufig schiefergraue bis schwarze **Pigmentirungen** (Darm), die längere Zeit bestehen bleiben. Bei grösseren Blutungen kann es zu Nekrose und zu Zerfall des hämorrhagisch infiltrirten Gewebes und damit zur Bildung von **Schleimhauterosionen** oder **Geschwüren** kommen, die mitunter nicht unerhebliche Ausdehnung erlangen. Nach ausgebreiteten Hämorrhagieen, wie sie in Folge hochgradiger Stauung entstehen, können umfangreiche Gewebsstücke dem Tode verfallen. Häufig schliesst sich daran gangränöse Zersetzung.

## III. Degenerationen, Atrophie, Regeneration und Hypertrophie der Schleimhäute.

§ 354. Die im allgemeinen Theile § 32—§ 71 beschriebenen regressiven Veränderungen können sämmtliche an den Schleimhautgeweben vorkommen.

**Nekrosen** beobachtet man namentlich als Folge mechanischer und chemischer Läsion der Gewebe sowie als Folge von Circulationsstörungen und Entzündungen. Die Veränderungen, welche das Gewebe eingeht, werden, soweit sie nicht in § 32—§ 71 besprochen

sind, in § 359—§ 360 einer Erörterung unterzogen werden, namentlich die bei Entzündung vorkommenden Nekrosen.

Die Folgen der Nekrose selbst sind stets Entzündung und Geschwürsbildung. Die Heilung erfolgt durch Regeneration, oder durch Granulationsbildung und Vernarbung.

Was die verschiedenen **Degenerationsvorgänge** anbetrifft, so ist es passend, dass man den epithelialen Theil vom bindegewebigen gesondert betrachtet. Ersterer lässt viel häufiger Degenerationszustände erkennen als letzterer. Am häufigsten beobachtet man eine übermässige Steigerung der normal vorkommenden Verschleimung des Epithels (vergl. § 356).

Häufig kommen auch fettige Degenerationszustände am Epithel vor. Eine grosse Rolle spielt ferner eine übermässige und allzufrühe Desquamation des Epithels, namentlich bei Entzündungen.

Das Bindegewebe der Schleimhäute geht nicht selten Amyloidentartung ein, namentlich im Darme. Bevorzugt werden bei der Ablagerung des Amyloides die Blutgefässwände. Verschleimung und Verfettung treten im Bindegewebe seltener ein als im Epithel, doch kommen sie ebenfalls vor.

Von der grössten Bedeutung ist die **Atrophie der Schleimhäute**, bei welcher ein Theil der epithelialen Bildungen verloren geht. Sie kommt in der exquisitesten Weise am Darmcanal vor und ist meist die Folge catarrhalischer Entzündungsprocesse.

Bekanntlich besteht die Mucosa des Darmes im Wesentlichen aus der durch die Lieberkühn'schen Krypten gebildeten Drüsenschicht und der unter ihr gelegenen Muscularis mucosae. Die Drüsenschicht hat ungefähr eine Dicke von 0,4—0,5 Mm. Bei katarrhalischen Zuständen, bei welchen das Epithel gelockert und in vermehrtem Maasse abgestossen wird, geht sehr oft ein Theil des Epithels dauernd verloren. In Folge dessen verliert die Drüsenschicht der Schleimhaut an Dicke (Fig. 177) und sinkt auf die Hälfte oder ein Dritttheil ihres früheren Durchmessers. Ja es kann sogar vor-

Fig. 177. Durchschnitt durch die Mucosa und Submucosa eines atrophischen Dickdarms. *a* Auf die Hälfte ihrer Höhe reducirte Drüsenschicht. *b* Muscularis mucosae. *c* Submucosa. *d* Muscularis. *e* Total atrophirte Schleimhaut. Alauncarminpräp. Vergr. 80.

kommen, dass schliesslich die Drüsen ganz verloren gehen (*e*) und nur noch eine dünne kernreiche Bindegewebslage übrig bleibt.

Die Muscularis mucosae ist meist nur in geringem Grade betheiligt, zuweilen indessen ebenfalls atrophisch. Die Submucosa ist meist nicht erheblich verändert, falls wenigstens nicht schwere Entzündungsprocesse Residuen hinterliessen. Auch die in der Schleimhaut liegenden Herde lymphadenoiden Gewebes erhalten sich, sofern nicht ulceröse Processe voraufgingen.

Aehnlich wie die Mucosa des Darmes verhalten sich auch andere Schleimhäute, so z. B. die Schleimhaut des Magens und des Uterus. Die Drüsen dieser Schleimhäute können ebenfalls veröden; in anderen Fällen gehen sie eine cystische Entartung ein.

Die Fähigkeit der Schleimhäute, Gewebe neu zu bilden, macht sich zunächst durch den raschen **Wiederersatz von verloren gegangenem Epithel** geltend. Derselbe ist indessen nur dann ein vollkommener, wenn die bindegewebige Unterlage sich bei einer Läsion unverändert erhalten oder die normale Beschaffenheit wiedergewonnen hat. Geht durch irgend einen Process ein Stück Schleimhautbindegewebe verloren, so ist auch die Regeneration des Epithels eine unvollkommene. Hatte der Defect etwelche Grösse, so erfolgt Heilung durch **Granulations-** und **Narbenbildung**, oder es bleibt ein **Geschwür** bestehen.

Was die **hyperplasirenden Wucherungen** betrifft, so zeigen die verschiedenen Schleimhäute ungleiches Verhalten, indem z. B. Schleimhauthyperplasieen im Magen, im Uterus, im Dickdarm und in der Nase sehr häufig, in der Harnblase sowie im Oesophagus und im Dünndarm dagegen selten sind. Sie bestehen entweder in einer mehr oder weniger diffus ausgebreiteten Verdickung der Schleimhaut oder aber in localen papillösen oder polypösen und fungösen Erhebungen.

Die verdickte und polypös gewucherte Schleimhaut kann in ihrer Structur der normalen Schleimhaut durchaus ähnlich sehen. Da es sich indessen meist um Folgezustände entzündlicher Processe handelt, so pflegen die gewucherten Theile meist auch entsprechende Veränderungen zu zeigen. Die epithelialen Bestandtheile sind häufig atrophisch, die Drüsen verödet oder cystisch entartet während das Bindegewebe zugenommen hat und mehr oder weniger reichlich zellig infiltrirt ist. In anderen Fällen können indessen auch die Drüsen hypertrophiren.

## IV. Die Entzündungen der Schleimhäute.

§ 355. Die Entzündungen der Schleimhäute gehören zu den allerhäufigsten Affectionen und spielen in der Pathologie eine sehr grosse Rolle. In der überwiegenden Mehrzahl der Fälle sind sie Effecte von Schädlichkeiten, welche die Schleimhautoberfläche treffen. Seltener werden die Noxen durch das Blut zugeführt. So kommt es

z. B. sehr häufig zu Entzündungen der Blasenschleimhaut durch zersetzten Urin, zu Entzündungen des Darmtractus durch reizende Ingesta, zu Entzündung der Bronchialschleimhaut durch verunreinigte Athmungsluft. Symptomatische Schleimhautentzündungen beobachtet man bei verschiedenen allgemeinen Infectionskrankheiten.

Intensität, Extensität und Dauer der Entzündungen der Schleimhäute sind sehr verschieden. Je nach der Intensität und dem Verlauf derselben pflegt man daher verschiedene Formen aufzustellen.

## 1. Die katarrhalische Entzündung der Schleimhäute.

§ 356. Wie schon die Bezeichnung **Katarrh** besagt, handelt es sich bei den katarrhalischen Entzündungen der Schleimhäute um einen Process, der hauptsächlich durch eine vermehrte Secretion characterisirt ist.

Hyperämie, d. h. Röthung, fehlt selbstverständlich auch der Schleimhautentzündung nicht, namentlich nicht in den ersten Stadien, doch liegt in derselben weniger für die katarrhalische Entzündung Characteristisches als in der Vermehrung und Veränderung des Schleimhautsecretes.

Das katarrhalische Secret wird theils von den Blutgefässen, theils von den Epithelzellen geliefert. Erstere lassen bei frischen Katarrhen reichliche farblose, zuweilen auch blutig tingirte Flüssigkeit an die Oberfläche treten, welche, wie die mikroskopische Untersuchung ergibt, eine mässige Zahl (Fig. 178) farbloser, zuweilen auch rothe Blutkörperchen enthält. **Katarrhe**, bei welchen das Secret wesentlich aus dieser Flüssigkeit besteht, bezeichnet man als **seröse.**

Der aus den Blutgefässen stammenden Flüssigkeit mischt sich stets auch von den Epithelzellen gebildetes Secret bei. Bekanntlich produciren die Epithelzellen der Schleimhäute, und zwar sowohl der mit Cylinderzellen als auch der mit geschichtetem Plattenepithel bedeckten (Harnblase), namentlich aber erstere schon normaler Weise Schleim aus ihrem Protoplasma. Es sind ja die bekannten Becherzellen (Fig. 179 *b*) der mit Cylinderepithel bedeckten Schleimhäute nichts anderes, als Schleim producirende Zellen.

Diese Schleimbildung ist bei Katarrhen erheblich gesteigert, so dass die Becherzellen (Fig. 179 *c* pg. 224) in den betreffenden Schleimhäuten vermehrt sind und gleichzeitig sich durch stärkere Quellung auszeichnen. In Folge dessen sammeln sich an der Oberfläche der Schleimhäute ($ff_1$) grosse Mengen glasigen Schleimes an, welche sich häufig, wie dies z. B. bei Schnupfen geschieht, nach aussen entleeren. Besitzt die Schleimhaut Schleimdrüsen (*n*), so wird auch in diesen die Secretion mächtig (*n*) gesteigert, und ihr Secret mischt sich dem der Deckepithelien bei (*g*).

Im Beginne pflegen die genannten Veränderungen das Dominirende zu sein, so dass man die **Katarrhe** als **schleimige** bezeichnet. Früher oder später dagegen stellen sich, falls nicht ein Rück-



Fig. 178. Katarrhalisches Secret verschiedener Schleimhäute. *A* von Schleimhäuten mit Cylinderepithel, *B* aus der Mundhöhle, *C* aus der Harnblase. 1 Rundzellen (Eiterkörperchen). 2 Grosse Rundzellen mit hellen Kernen aus der Nase. 3 Verschleimte Cylinderzellen aus der Nase. 4 Spirille aus der Nase. 5 Verschleimte Zellen mit Cilien aus der Nase. 6 Becherzelle aus der Trachea. 7 Rundzellen mit Schleimkugeln aus der Nase. 8 Eiterkörperchenhaltige Epithelzellen aus der Nase. 9 Verfettete Zellen bei chronischem Kehlkopf- und Rachencatarrh. 10 Kohlenpigmenthaltige Zellen aus dem Sputum. 11 und 12 Plattenepithelzellen aus der Mundhöhle. 13 Schleimkörperchen. 14 Mikrokokken. 15 Bacterium Termo. 16 Leptothrix buccalis. 17 Spirochaete denticola. 18 Oberflächliche, 19 tiefe Schicht des Blasenepithels. 20 Eiterkörperchen. 21 Spaltpilze. Vergr. 400.

gang der Entzündung und eine Restitutio ad integrum eintritt, weitere Veränderungen ein.

Das Epithel, das im Beginn nur verstärkte Schleimproduction zeigte, beginnt sich abzustossen (Fig. 179 *d e*) und das Secret wird durch diese Beimischung mehr oder weniger getrübt. An Schleimhäuten mit Cylinderepithel treten im Secret Cylinderzellen auf, die grossentheils gequollen und durchsichtig, in toto schleimig degenerirt sind (Fig. 178 5). Andere zeigen das Aussehen von Becherzellen (Fig. 178 6). Nicht selten findet man ganz gequollene Zellen (5) noch cilienhaltig. Besitzen die Schleimhäute Plattenepithelien, so erscheinen dieselben ebenfalls im Secret (11, 12, 18). Bei Schleimhäuten mit geschichtetem Epithel können sogar die polymorphen Zellen der tieferen Schichten (Fig. 178 19) sich abstossen. Es besitzt danach die epitheliale Decke mehr oder minder um-

fangreiche Defecte, die bei geschichtetem Epithel namentlich die höher gelegenen ausgebildeten Epithelien betreffen, während die Ersatzzellen sich meist erhalten und in lebhafter Wucherung sich befinden. Die Schleimhäute zeigen dabei rauhe meist roth aussehende Epithel-Erosionen die namentlich im geschichteten Plattenepithel deutlich hervortreten.

**Katarrhe,** welche sich durch reichliche Desquamation des Epithels auszeichnen, nennt man **epitheliale.**

In späteren Stadien der katarrhalischen Entzündung kommt es meist nicht nur zu einer stärkeren Desquamation des Epithels, sondern auch zu einem reichlichen Austritt von farblosen Blutkörperchen (Fig. 179 *l o*) aus den Blutgefässen an die Oberfläche. Manche Katarrhe zeichnen sich dadurch vor anderen aus, dass diese Emigration so reichlich wird, dass schliesslich das Secret ein eiterähnliches Aussehen gewinnt. Sie werden als **eitrige Katarrhe** bezeichnet.

Die Rundzellen sind theils klein, einkernig oder durch Kernzerfall mehrkernig (Fig. 178 1, 13, 20). Bei frischen Katarrhen sind sie nicht selten gequollen und bilden sogen. Schleimkörperchen (13). Mitunter findet man auch rundliche Zellen, welche in ihrem Innern helle Tropfen von Schleim (7) enthalten. Ferner kommt es nicht selten vor, dass die kleinen Rundzellen in das Innere degenerirter und abgestossener Epithelzellen (8) eindringen, Bildungen, welche man früher fälschlich für Brutzellen gehalten hat.

Bei länger dauernden Katarrhen ist häufig ein Theil der Zellen verfettet (9). Zuweilen enthalten die Zellen corpusculäre Einschlüsse, z. B. kleine Kohlenpartikel (10). Sie rühren von Verunreinigungen der Schleimhaut her, welche von den Zellen aufgenommen wurden.

Was oben als Bestandtheil katarrhalischer Secrete aufgeführt wurde, gehört dem Schleimhautsecret als solchem an. Selbstverständlich können im Uebrigen alle möglichen Substanzen in denselben vorkommen. So beobachtet man z. B. im Secret der Harnblase bei Katarrh krystallinische Niederschläge aus dem Urin, und das katarrhalische Darmsecret enthält immer auch Speisereste.

Sehr häufig finden sich in den katarrhalischen Secreten Spaltpilze (4, 14, 15, 16, 17, 21), und zwar verschiedene Formen, sowohl Mikrokokken, als auch Bacillen und Spirillen. Sie sind theils als zufällige Verunreinigungen ohne Bedeutung, theils als Erreger der Entzündung anzusehen. Einen Entscheid in jedem Falle zu treffen, ist nach unsern gegenwärtigen Kenntnissen nicht möglich.

§ 357. Die meisten Katarrhe der Schleimhäute sind vorübergehende Entzündungen. Nach kürzerer oder längerer Zeit lassen die Entzündungserscheinungen nach, und es kommt zu einer Restitutio ad integrum. Mitunter indessen wird der Process chronisch, und gleichzeitig stellen sich weitere Veränderungen ein.

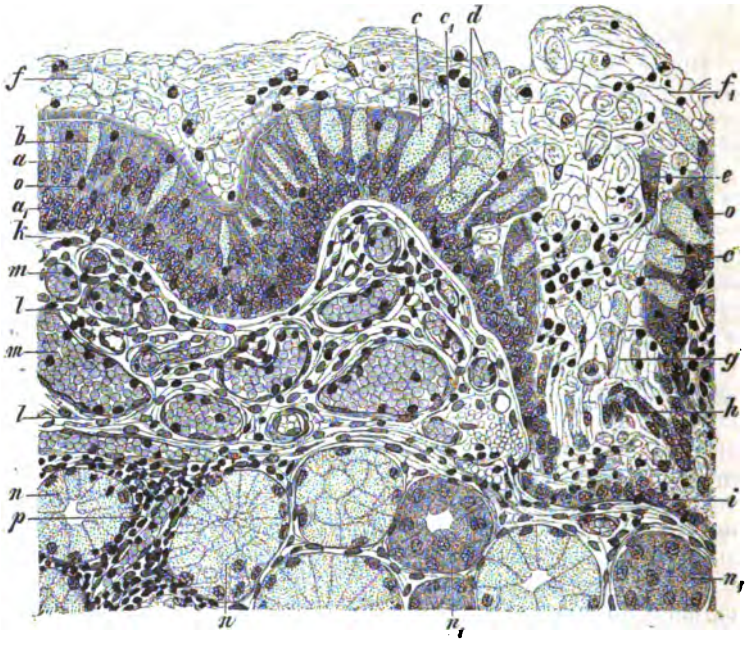


Fig. 179. Bronchitis catarrhalis recens. *a* Flimmerzellen. $a_1$ Tiefe Zellschichten. *b* Becherzellen. *c* Hochgradig verschleimte Zellen. $c_1$ Verschleimte Zelle mit verschleimtem Kern. *d* Abgestossene verschleimte Zellen. *e* Abgestossene Flimmerzellen. *f* Aus Schleimtropfen, $f_1$ aus fädigem Schleim und Eiterkörperchen bestehende Auflagerung. *g* Mit Schleim und Zellen gefüllter Ausführungsgang einer Schleimdrüse. *h* Abgestossenes Epithel des Ausführungsganges. *i* Stehengebliebenes Epithel des Ausführungsganges. *k* Gequollene hyaline Basalmembran. *l* Bindegewebe der Mucosa, zum Theil zellig infiltrirt. *m* Weite Blutgefässe. *n* Mit Schleim gefüllte Schleimdrüsen. $n_1$ Schleimdrüsenbeeren ohne Schleim. *o* Wanderzellen im Epithel. *p* Zellige Infiltration des Bindegewebes der Schleimdrüsen. Mit Müller'scher Flüssigkeit und Alkohol gehärtetes, mit Anilinbraun gef. und in Canadabalsam eingel. Präp. Vergr. 120.

Eine katarrhalisch afficirte Schleimhaut zeigt, abgesehen von den bereits beschriebenen Auflagerungen und abgesehen von den Veränderungen am Epithel, immer auch eine mehr oder weniger ausgesprochene, **zellige Infiltration** (Fig. 179 *l*) des Bindegewebes und des Epithels der Mucosa, häufig auch der Submucosa, welche öfters recht bedeutend wird. Enthält sie Schleimdrüsen (Fig. 179 *n*, $n_1$) so ist auch deren Bindegewebe (*p*) da und dort von Rundzellenherden durchsetzt.

Bei der **Restitutio ad integrum** werden die exsudirten Zellen wieder weggeschafft, d. h. sie wandern nach aussen oder zurück in die Lymphgefässe oder aber sie zerfallen, und es werden erst ihre Zerfallsproducte resorbirt. Ist irgendwo das Epithel in Folge reich-

licher Desquamation defect geworden, so kann dasselbe sehr rasch durch Vermehrung der noch erhaltenen Zellen wieder ersetzt werden.

Dieser Ausgang tritt indessen nicht immer ein, sondern es kommt nicht selten zu weiteren Veränderungen und zwar theils durch Steigerung des Processes bis zum Gewebszerfall, theils durch die längere Dauer der in mässigen Grenzen sich haltenden Entzündung.

Was zunächst die Steigerung des Processes betrifft, so kann derselbe sowohl durch eine Zunahme des ursprünglichen Entzündungsreizes als auch durch das Auftreten neuer Schädlichkeiten herbeigeführt werden. In dieser Hinsicht ist zu bemerken, dass in Folge der durch den Katarrh gesetzten Epitheldefecte, allfällig auf der Schleimhaut gelegene reizende Substanzen z. B. Bacterien mit ihren Zersetzungsproducten intensiver auf den Blutgefässbindegewebsapparat der Mucosa einwirken. Dies hat zur Folge, dass die Entzündung mehr einen destructiven Charakter erhält und stellenweise ihren Ausgang in **Vereiterung** und **Gewebsnekrotisirung** nimmt. (Vergl. Dysenterie § 396.)

Kleinere oder grössere Gewebsstücke mortificiren oder gehen durch Vereiterung zu Grunde und werden mit den an die Oberfläche tretenden Eiterkörperchen abgestossen. Auf diese Weise bilden sich **Geschwüre**, welche je nach der Ausdehnung der Infiltration bald grösser, bald kleiner ausfallen.

Besitzt eine Schleimhaut Lymphfollikel, so sind diese nicht selten hauptsächlich der Sitz der Entzündung und Vereiterung und es entstehen dadurch Geschwüre, die man als **Folliculargeschwüre** bezeichnet und welche, falls sie noch frisch sind, kleine rundliche Defecte mit unterminirten Rändern darstellen.

Da diese Geschwüre im Anschluss an katarrhalische Entzündungen auftreten und anatomisch durch eine Steigerung der bei jedem Katarrh bestehenden Parenchyminfiltration entstehen, so kann man sie in gewissem Sinne als katarrhalische bezeichnen, doch ist dabei festzuhalten, dass der Process der Geschwürsbildung nicht mehr in das Gebiet der katarrhalischen, sondern in dasjenige der vereiternden und der diphtheritischen Entzündungen gehört.

Hält der Process der Entzündung lange an, so stellt sich nicht selten eine **Hyperplasie des Bindegewebes** ein. Tritt sie neben ulcerösen Processen auf, so können die Bindegewebswucherungen an den Rändern der Defecte papillöse Erhebungen bilden, die eine nicht unbedeutende Grösse erlangen. Desgleichen können sich auch bei Processen, die ohne Ulceration verlaufen, papillöse, warzige, oft geradezu blumenkohlartige Wucherungen einstellen, welche für die Schleimhäute dieselbe Bedeutung haben wie die entzündlichen Papillome (spitzen Condylome) für die äussere Haut. In anderen Fällen ist die Hyperplasie des Bindegewebes mehr diffus über die Schleimhaut ausgebreitet oder bildet leistenartige und wulstige Erhabenheiten; nicht selten kommt beides zugleich vor.

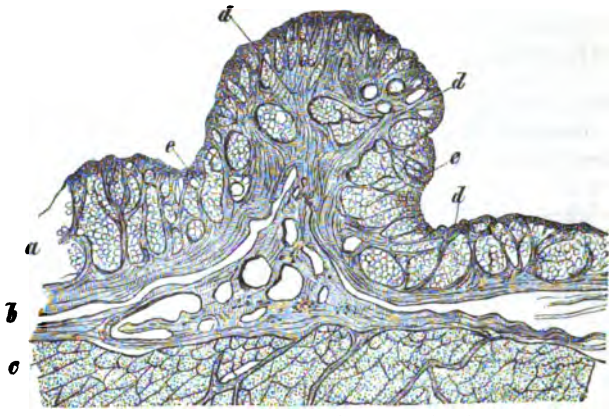


Fig. 180. Atrophie des Drüsen-, Hyperplasie des Bindegewebes der Mucosa des Magens. *a* Mucosa. *b* Submucosa. *c* Muscularis. *d* Hyperplasirtes Bindegewebe. *e* Drüsen des Magens. Hämatoxylinpräp. Vergr. 10.

So ist z. B. nach lange dauernden Katarrhen die Schleimhaut des Magens nicht selten grau gefärbt und verhärtet, und besitzt zahlreiche wulstige oder warzig höckerige oder leistenförmige Erhabenheiten, die sich auch bei Ausdehnung des Magens nicht ausgleichen (Fig. 180); alles Veränderungen, welche wenigstens zum Theil durch Bindegewebswucherungen (*d*) bedingt sind.

Die **Drüsen**, welche die Schleimhäute enthalten, verfallen nicht selten der **Verödung**, indem das Epithel abgestossen und nicht oder wenigstens nicht in hinlänglichem Maasse wieder ersetzt wird. Andere Drüsen erleiden durch Verlegung ihres Ausführungsganges und durch Secretansammlung eine **cystische Entartung.** Mitunter kommt es indessen auch zu Neubildung von Drüsen, oder es bilden sich wenigstens in den cystisch entarteten Drüsen papillöse, mit Epithel bedeckte Erhebungen. Da die hierdurch entstehenden Schleimhautwucherungen mitunter zu knotigen Bildungen heranwachsen, welche in einem bindegewebigen Stroma drüsige Gebilde enthalten, so hat man dieselben vielfach fälschlich Adenome genannt. Richtiger ist es, dieselben, sofern sie wesentlich durch entzündliche Bindegewebswucherung entstehen, als **entzündliche Schleimhaut-Papillome** oder **-Warzen** zu bezeichnen. Hat eine Drüsenneubildung stattgefunden, so kann man sie den **glandulären Hyperplasieen** zuzählen.

Enthält eine Schleimhant **lymphadenoides Gewebe**, so kann dasselbe in Folge anhaltender Katarrhe hypertrophisch werden. Die vorhandenen Follikel vergrössern sich und ragen als halbkugelige Körner über die Oberfläche der Schleimhaut hervor. Bei bindegewebiger Hyperplasie des Gewebes kann dasselbe veröden.

## 2. Die croupöse Entzündung der Schleimhäute.

§ 358. Wirkt ein Reiz auf eine Schleimhaut dermaassen heftig ein, dass dadurch das Epithel stellenweise abgetödtet und die Gefässe schwer lädirt werden, und ergiesst sich in Folge dessen ein reichliches Exsudat an die Oberfläche, so kann in der ausgeschwitzten Flüssigkeit Gerinnung eintreten (vergl. § 35).

In Folge dessen bildet sich an der Oberfläche der entzündeten Schleimhaut eine gelblich weisse Membran (Fig. 181 *a*), welche

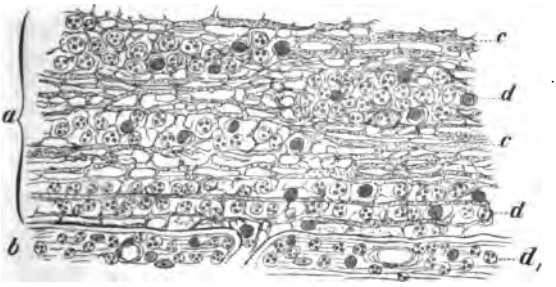


Fig. 181. Croupöse Membran aus der Trachea. *a* Durchschnitt durch die Membran. *b* Oberste Lage der Schleimhaut mit Eiterkörperchen ($d_1$) durchsetzt. *c* Fibrin-Fäden und -Körner. *d* Eiterkörperchen. Vergr. 250.

entweder aus Faserstofffäden (*c*) und -Körnern und aus Eiterkörperchen (*d*) besteht, oder aber aus glänzenden Schollen, d. h. aus nekrotischen, coagulirten Rundzellen sich zusammensetzt. Diese Membran ist mit dem unterliegenden Bindegewebe durch Fibrinfäden verbunden, pflegt indessen nur lose festzuhaften, so dass man sie leicht abziehen und die hyperämische, geröthete Schleimhaut sichtbar machen kann.

Eine **Schleimhaut-Entzündung**, bei welcher sich auf der Oberfläche eine aus Exsudat hervorgegangene Gerinnungsmembran bildet, pflegen wir eine **croupöse** zu nennen. Zu ihrem Zustandekommen ist eine verhältnissmässig reichliche Exsudation von Flüssigkeit und Zellen nöthig; auch müssen alle Momente wegfallen, welche eine Gerinnung hindern. Das Epithel der Schleimhäute ist dabei stets mehr oder weniger lädirt, theils nekrotisch, theils in Degeneration und Desquamation begriffen, doch ist es nicht nöthig, dass diese Läsion schon vor Eintritt der Entzündung erfolge. Es kann die entzündliche Circulationsstörung auch das Primäre sein und erst secundäre Degeneration des Epithels nach sich ziehen.

Das Bindegewebe enthält dabei stets flüssiges und zelliges Exsudat. Liegt ersteres in grossen Gewebsspalten oder in erweiterten Lymphgefässen, so gerinnt es mitunter ebenfalls und bildet körnige Fäden, seltener homogene Massen. In diesem Falle kann man sagen, dass neben dem oberflächlichen Croup auch ein parenchymatöser

Croup vorhanden sei und danach eine Inflammatio crouposa superficialis und profunda unterscheiden.

Croupöse Entzündung beobachtet man am häufigsten an der Schleimhaut des Respirationsapparates, seltener im Intestinaltractus.

### 3. Die nekrotisirende Entzündung. Diphtheritis und Gangrän der Schleimhäute.

§ 359. Wirkt eine Schädlichkeit in der Weise auf eine Schleimhaut ein, dass dadurch das Epithel getödtet und die Gefässe lädirt werden und kommt es in Folge dessen zu einer Exsudation, ohne dass aber dadurch das Epithel abgestossen wird, so kann eine Durchtränkung des Epithels mit Exsudat und eine eigenartige Erstarrung des letzteren eintreten, in Folge deren innerhalb der gerötheten und geschwellten Schleimhaut ein opak grauweisser, etwas erhabener Fleck erscheint (Fig. 182).

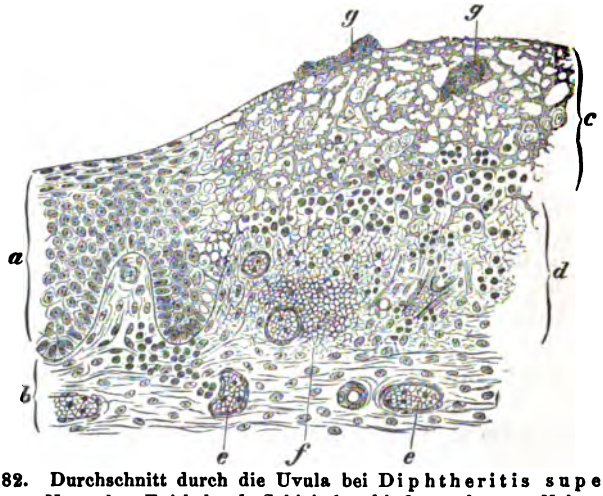


Fig. 182. Durchschnitt durch die Uvula bei Diphtheritis superficialis faucium. *a* Normales Epithel. *b* Schleimhautbindegewebe. *c* Nekrotisches und in ein Balkennetz umgewandeltes Epithel. *d* Mit geronnenem Fibrin und Rundzellen infiltrirtes Schleimhautbindegewebe. *e* Blutgefässe. *f* Hämorrhagie. *g* Mikrokokkenballen. Anilinbraunpräparat. Vergr. 160.

Das von eiweissreicher Flüssigkeit durchtränkte Epithel (*a*) wandelt sich dabei in ein eigenthümlich configurirtes Balkennetz (*c*) um, innerhalb welches die Kerne nicht mehr oder wenigstens nur noch in geringer Zahl sichtbar sind. Das subepithelial gelegene Bindegewebe (*d*) wird theils von Rundzellen durchsetzt, theils von Fibrinfäden durchzogen. Nicht selten treten Hämorrhagieen (*f*) auf.

Einen **Entzündungsprocess**, bei welchem das Gewebe selbst zu einer todten Gerinnungsmasse erstarrt, nennt man einen **diphtheritischen.**

Betrifft die Nekrose und die Coagulation nur das Epithel, so bezeichnet man den Process am besten als **Diphtheritis superficialis.**

Wie bei der Bildung der Croupmembran, so ist auch hier darauf aufmerksam zu machen, dass durchaus nicht nothwendiger Weise das ganze Epithel gleich im Beginn absterben muss, dass im Gegentheil der Tod des Epithels wenigstens zum Theil erst als Folge der bereits bestehenden Entzündung eintreten kann.

Die superficielle Diphtheritis kommt hauptsächlich im Gebiet der Rachenorgane vor, seltener in der Conjunctiva und der Schleimhaut des Urogenitalapparates. Die Schleimhaut des Respirationsapparates und des Darmkanales vom Magen abwärts bietet dagegen ihrer Entstehung keine günstigen anatomischen Verhältnisse. Stirbt an den letztgenannten Schleimhäuten das Epithel ab, so geht es sehr bald durch Desquamation oder durch Auflösung verloren und statt der Diphtheritis superficialis bildet sich eine croupöse Exsudation.

Einen grösseren Verbreitungsbezirk als die superficielle Diphtheritis hat die **Diphtheritis profunda** sive **parenchymatosa,** eine Schleimhautentzündung, bei welcher auch das entzündlich infiltrirte Schleimhautbindegewebe zu einer todten Masse erstarrt. Wie bei der superficiellen Diphtheritis nimmt die geschwellte Schleimhaut an der betreffenden Stelle eine weisse oder grauweisse Farbe an, aber diese Verfärbung geht tiefer als im ersteren Falle, die Nekrose des Gewebes betrifft nicht nur das Epithel, sondern auch das Bindegewebe. Das Epithel kann sogar schon verloren gegangen sein, so dass der Schorf nur aus nekrotischen Bindegewebe (Fig. 183) besteht.

Fig. 183. Durchschnitt durch eine Uvula bei Diphtheritis faucium nach Verlust des Epithels. *a* Mikrokokken. *b* Infiltrirtes und schollig degenerirtes Schleimhautgewebe. *c* Kleinzellige Infiltration. *d* Fibrinöses Exsudat. *e* Blutgefässe. *f* Lymphgefässe, mit Zellen und Faserstoff gefüllt. Anilinbraunpräp. Vergr. 100.

Das infiltrirte nekrotische Bindegewebe ist entweder trübe, gekörnt, oder gleichmässig homogen, oder aus glänzenden Schollen (*b*) zusammengesetzt. Die Kerne sind stets mehr oder weniger vollkommen untergegangen. Enthält der nekrotische Herd Gefässstämmchen (*e*), so sehen deren Wände meist ebenfalls homogen aus.

Gegen das gesunde ist das todte Gewebe durch eine Zone kleinzelliger Infiltration (*c*) abgegrenzt, welche nicht selten auch Fibrinfäden (*d*) und Körner enthält. In den angrenzenden Lymphgefässen (*f*) liegen Rundzellen und Fibrin.

Nekrotisirende Entzündungen kommen an den verschiedensten Schleimhäuten vor und werden am häufigsten durch specifische Gifte verursacht, können indessen ebensogut durch chemisch wirksame Substanzen, z. B. durch Behandlung der Schleimhäute mit ätzenden Chemicalien hervorgerufen werden.

Mit der Bildung des nekrotischen Schorfes ist selbstverständlich das Ende der Entzündung nicht erreicht, indem der nekrotische Herd selbst wieder Entzündung erregend wirkt. Oberflächliche Schorfe werden durch die nachfolgende eitrige Entzündung gelöst und abgestossen. Nach ihrer Entfernung heilen die Defecte, falls nicht neue Schorfe sich bilden, durch **Regeneration des Epithels.** Grosse Schorfe werden ebenfalls durch Eiterung abgestossen, hinterlassen aber **Geschwüre,** welche später unter Bildung einer mit Epithel bedeckten **Narbe** heilen.

Nicht selten behält der Process längere Zeit seinen destruirenden Character bei, so dass wiederholt Nekrosen eintreten und die Zerstörung erheblich in die Tiefe greift und sich mit schweren zum Theil eitrigen Entzündungen der Nachbarschaft complicirt.

Gelangen in das mortificirte Gewebe Mikroorganismen, welche putride Zersetzungen bewirken, so kann der Process einen **gangränösen Charakter** annehmen, worauf sich in der Umgebung von neuem heftige Entzündungen einstellen. Demarkirende Eiterung kann auch hier die Entfernung des abgestossenen Gewebes und damit den Beginn der Heilung zu Stande bringen.

Nach der obigen Darstellung sind Croup und das, was ich Diphtheritis superficialis nenne, einander sehr nahe stehende Entzündungsprocesse. Im Grossen und Ganzen wird die Eigenartigkeit beider durch den besonderen Bau des Gewebes, in denen sie sich abspielen, bedingt. Gleichwohl halte ich es für zweckmässig, die beiden Processe mit verschiedenen Namen zu belegen und jenen, bei welchem es zu einer Gerinnung des epithelialen Theiles des Schleimhautgewebes kommt, zu den diphtheritischen Processen zu zählen. Das Nekrotischwerden und das Erstarren der Gewebe ist für Diphtheritis characteristisch. Ob dabei das nekrotische Gewebe nur oberflächlich sitzt oder ob es in die Tiefe greift, ist gleichgiltig für die Beurtheilung des Processes. Jedenfalls liegt darin kein principieller Unterschied.

Da eine Croupmembran nur aus geronnenem Exsudat besteht,

halte ich es jedenfalls nicht für passend, die superficielle Diphtheritis zum Croup zu zählen. Sie als Pseudocroup oder als Pseudodiphtheritis (Weigert) zu bezeichnen, halte ich ebenfalls nicht für zweckmässig, da durch diese Bezeichnungen leicht Verwirrung entstehen kann.

Aechter Croup kann auch auf Schleimhäuten mit geschichtetem Plattenepithel entstehen, und zwar dann, wenn irgendwo das Epithel zerstört ist.

*Literatur über croupöse und diphtheritische Entzündung:* Virchow, *Handbuch d. spec. Pathol. u. Ther. 1854, 1. Bd.* und *Berliner klin. Wochenschr. 1865 Nr. 2;* Wagner, *Arch. der Heilk., 7. u. 8. Bd., Handb. d. allgem. Pathologie von Uhle und Wagner und Handb. der spec. Pathol. von v. Ziemssen, 7. Bd.;* Cornil und Ranvier, *Manuel d'histol. pathol.;* Weigert, *Virch. Arch. 70. u. 72. Bd.;* Zahn, *Beiträge zur pathol. Histologie d. Diphtheritis. Leipzig 1878;* Leitz, *Diphtherie und Croup. Berlin 1877;* Oertel, *Handb. der spec. Pathol. von v. Ziemssen 2. Bd.;* Schweninger, *Arb. a. d. pathol. Institut zu München 1878;* Heubner, *Die experim. Diphtherie. Leipzig 1883* u. *Jahrb. der Kinderheilk. N. F. 14. Bd.*

## 4. Phlegmone der Schleimhäute.

§ 360. Bereits bei Gelegenheit der Besprechung des Katarrhs ist die Steigerung der Entzündung bis zur Eiterung und Vereiterung besprochen worden. Neben diesen eitrigen Katarrhen kommt auch eine Entzündung der Schleimhäute vor, welche einen exquisit eitrigen oder eiterig fibrinösen Character trägt, sich aber dadurch vor dem Katarrh auszeichnet, dass es sich nicht um eine superficiell verlaufende Entzündung, sondern um eine diffuse, eitrige oder sulzig eitrige Infiltration der Mucosa und namentlich auch der Submucosa handelt. Letztere schwillt oft colossal an, erhält ein trüb gelbweisses, eitrig sulziges Aussehen und kann in mehr oder minder grosser Ausdehnung vereitern und sich zu einem Eiterherd verflüssigen. Diese eitrige Entzündung ist der Phlegmone der äusseren Haut gleichwerthig und wird auch als **Phlegmone der Schleimhäute** bezeichnet. Sie wird durch eine mycotische Infection verursacht und kommt am häufigsten in der Rachen- und der Magenschleimhaut zur Beobachtung. In anderen Schleimhäuten ist sie sehr selten.

Ist die Affection noch frisch, so sind die Gewebe von Flüssigkeit und Eiterkörperchen, stellenweise auch von körnigen und fädigen Gerinnungen dicht durchsetzt. Später stirbt sowohl das Gewebe als das zellige Exsudat ab. Die Zellen werden grossentheils trübe, körnig, verlieren ihren Kern und lösen sich auf; ebenso wird auch das Bindegewebe und das Epithel aufgelöst.

## 5. Infectiöse Granulationsgeschwülste der Schleimhäute.

§ 361. Die **Tuberculose der Schleimhäute** gehört zu den allerhäufigsten Affectionen und beginnt mit einer subepithelialen zelligen Infiltration, die entweder von vornherein in abgegrenzten Herden auftritt oder aber mehr diffus und nur stellenweise stärker ausgesprochen ist. Enthält die Schleimhaut Lymphfollikel, so ist namentlich deren Umgebung Sitz der Zellanhäufung. Die kleinsten Herde zeigen oft keine besonderen characteristischen Eigenthümlichkeiten. In anderen Fällen dagegen bilden sich Riesenzellentuberkel.

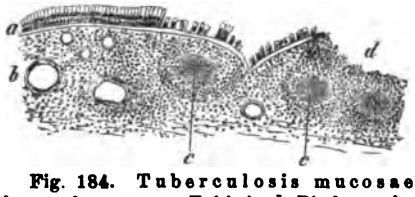


Fig. 184. Tuberculosis mucosae bronchorum. *a* Epithel. *b* Bindegewebe der Mucosa, zellig infiltrirt. *c* Tuberkel. *d* Rand eines kleinen Geschwüres. Vergr. 25.

Schon frühzeitig pflegt im Innern der Herde Verkäsung einzutreten (*c*). Die Herde, welche ursprünglich als graue Knötchen über die Oberfläche prominirten, werden dadurch weiss, undurchsichtig. Der Verkäsung folgt bald der Zerfall; der subepitheliale Herd bricht durch die Epitheldecke durch, und es bilden sich kleinere und grössere rundliche oder sinuöse Geschwüre (Fig. 184 *d* u. Fig. 185 *h*).

Der Grund sowohl als auch der Rand dieser Geschwüre ist zellig infiltrirt, der oberste Theil des Infiltrates nekrotisch. Häufig, jedoch nicht immer, sitzen innerhalb der Infiltrationszone knötchenförmige Herde.

In der Schleimhaut der Bronchien und der Harnblase pflegen die tuberculösen Granulationsbildungen keine grosse Mächtigkeit zu erlangen. In der Schleimhaut des Kehlkopfes, sowie des Aditus laryngis und des Kehldeckels können sich dagegen unter dem Epithel geradezu fungöse Granulationen bilden, die den fungösen Granulationen am Knochenapparat durchaus ähnlich sehen. Nicht selten sind die erkrankten Schleimhautpartieen mit papillösen Erhabenheiten besetzt, welche nichts anderes als subepitheliale, tuberkelhaltige, fungöse Granulationen sind. Zerfallen dieselben, so entstehen mehr oder weniger umfangreiche Geschwüre.

Aehnlich wie im Kehlkopf, verläuft die Tuberculose im Dünn- und Dickdarm, nur pflegen sich in letzteren weit umfangreichere Geschwüre zu bilden. Die Tuberkel (Fig. 85 *i* und $i_1$), haben ihren Sitz hauptsächlich in der Submucosa (*b*); in der Mucosa ist die zellige Infiltration meist mehr diffus ausgebreitet. Kommt es zur Nekrose der Tuberkel und zur Verschwärung, so bilden sich erst submucös gelegene Erweichungshöhlen ($h_1$), die alsdann auf die Mucosa übergreifen und schliesslich zum Durchbruch und zur Bildung eines Geschwüres führen (*h*).

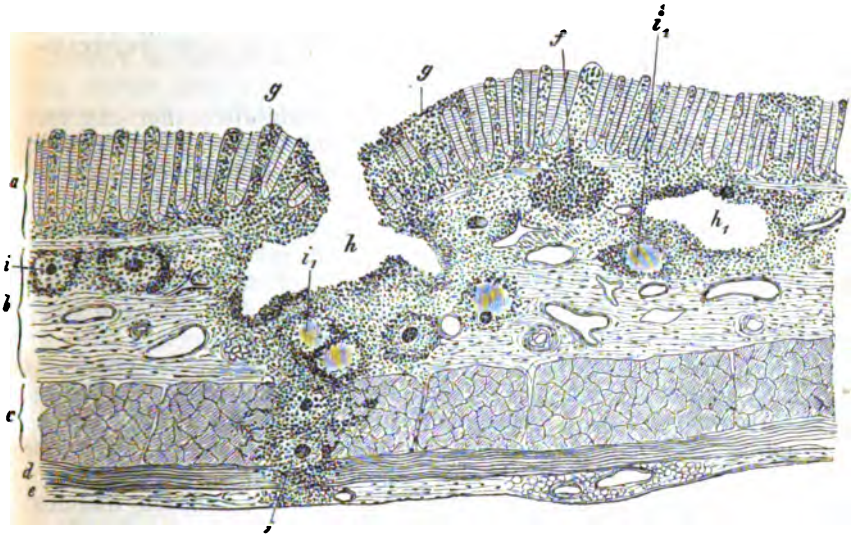


Fig. 185. Tuberculosis intestini crassi. *a* Mucosa. *b* Submucosa. *c* Muscularis interna. *d* Muscularis externa. *e* Serosa. *f* Solitärer Follikel. *g* Zellige Infiltration der Mucosa. *h* Geschwür. $h_1$ Subglandulärer Erweichungsherd. *i* Frische und $i_1$ verkäste Tuberkel. Bismarckbraunpräp. Vergr. 30.

Hat sich einmal ein Geschwür gebildet, so pflegt es durch fortschreitenden Zerfall der erkrankten Theile sich successive zu vergrössern. Da die zellige Infiltration und die Tuberkelbildung nicht in regelmässiger Weise fortschreitet (Fig. 185), so ist auch der Zerfall ein unregelmässiger, und es sind danach grössere tuberculöse Geschwüre meist sehr unregelmässig gestaltet.

Der Rand derselben ist theils infiltrirt und geröthet und da und dort mit grauen und gelben Knötchen durchsetzt oder er ist nur wenig geschwellt, scharf abgeschnitten oder sogar unterminirt. Der Grund ist meist höckerig und lässt da und dort gelbe knötchenförmige Einlagerungen erkennen. Mitunter bilden sich am Rande oder im Innern des Geschwüres nicht unerhebliche papillöse Wucherungen.

Eine vollkommene Heilung eines tuberculösen Geschwüres kommt nur selten vor. Sie vollzieht sich in der Weise, dass die nekrotischen Theile sich abstossen, während gesunde Granulationen sich erheben. Die letzteren bilden alsdann Narbengewebe, das von der Umgebung her mit Epithel überzogen wird.

In der grössten Mehrzahl der Fälle schreitet die Geschwürsbildung stetig fort, so dass, falls der Process nicht früher zum Tode führt, umfangreiche Zerstörungen entstehen.

§ 362. Die **Syphilis** tritt, abgesehen von einfachen catarrhalischen Entzündungen, in den Schleimhäuten ebenfalls als ulceri-

rende Granulationsbildung auf. Es entstehen dabei weiche, grauweisse Schleimhauterhebungen, welche ganz den Condylomen der äusseren Haut entsprechen. Sie sind hyperplastischen Follicular-gebilden sehr ähnlich, gehen aber nicht aus Follikeln hervor, doch können letztere bei Syphilis ebenfalls anschwellen und ulceriren. Ihr Sitz ist die Schleimhaut oder die Submucosa. Auf der Höhe ihrer Entwickelung bestehen sie aus einem zellreichen, granulationsähnlichen Gewebe.

Im Anfange zeigen sich kleine, rundliche Erhebungen von markiger Beschaffenheit, die mit Gefässen oft reichlich versehen sind. Zuweilen entwickeln sich auch knotige, wulstige Massen, so besonders im Kehlkopf. Diese Knoten ulceriren und bilden Geschwüre, die durch fortschreitenden Zerfall in der Peripherie und nach der Tiefe um sich greifen. Die Neubildung sieht grauweiss oder gelblichweiss aus. Heilt der Process, so bilden sich strahlige Narben, nicht selten daneben auch papillöse Wucherungen. Solche ulcerirende Syphilome entwickeln sich namentlich im Munde, im Rachen (s. § 400), im Kehlkopf, in der Scheide und dem Rectum.

Die **Rotzerkrankung** der Schleimhäute ist durch das Auftreten von Katarrh sowie durch diffuse Schleimhautschwellungen und durch die Bildung subepithelialer knötchenförmiger Infiltrationsherde (§ 125) characterisirt, welche an Grösse Tuberkel meist übertreffen. Mitunter erreichen die Knoten Haselnussgrösse. Frühzeitig kommt es zu Verkäsung, Vereiterung und Zerfall dieser Knötchen und Knoten und weiterhin zum Durchbruch der Epitheldecke und zur Geschwürsbildung. Grund und Rand dieser Geschwüre sind mit trüb gelbweissen, nekrotischen Massen belegt, die Umgebung hyperämisch. Meist treten die Herde in Mehrzahl auf, und in der Umgebung alter Geschwüre bilden sich neue Herde und neue Ulcerationen, die untereinander confluiren, so dass sehr umfangreiche, buchtige Geschwüre entstehen, welche ein trübes, eitriges Secret absondern. Heilen sie, so bilden sich strahlige Narben.

Rotzcatarrh und Rotzgeschwüre kommen sowohl an den Schleimhäuten des Respirationsapparates als auch des Darmapparates und des Auges vor und können sowohl im Beginn als auch in späteren Stadien der Erkrankung auftreten.

**Lupus** kommt an der Schleimhaut der Nase, des Mundes, des Rachens und des Kehlkopfes vor und nimmt dabei einen ähnlichen Verlauf wie in der Haut (vergl. § 122 und § 330), nur tritt der geschwürige Gewebszerfall mehr in den Vordergrund. Sie beginnt mit livider Röthung und weisslichen Epithelexfoliationen, worauf sich weiche Wucherungen und dann Geschwüre bilden.

Auch bei **Lepra** (vergl. § 124) kommen theils knotige, theils mehr diffuse Infiltrationen in der Schleimhaut des Mundes, des Rachens, der Nase, des Kehlkopfes und der Augen vor. Sie ulceriren ebenfalls und geben dadurch Veranlassung zur Bildung von Geschwüren.

Ueber **Actinomycose** s. § 126, über **Trachom** s. den Abschnitt über das Auge.

### 6. Geschwülste der Schleimhäute.

§ 363. Unter den **Geschwülsten** der Schleimhäute sind weitaus die wichtigsten die Adenome und die Carcinome. Andere Geschwulstformationen sind überhaupt selten, doch kommen gelegentlich Lipome, Sarcome, Myxome, Fibrome, Lymphome zur Beobachtung. Die Tumoren, welche vom Bindegewebe ausgehen, bilden meist kugelige Knoten, die über die Oberfläche der Schleimhäute prominiren.

Was die Adenome betrifft, so ist zunächst hervorzuheben, dass zu denselben vielfach auch locale knotige und papillöse Schleimhauthyperplasieen gezählt werden, welche mit Drüsenwucherungen verbunden sind, welche man indessen besser von den ächten Geschwülsten trennt und als glanduläre Schleimhauthyperplasieen bezeichnet (vergl. § 157). Sie kommen am häufigsten in der Schleimhaut des Uterus, der Nase, des Magens und des Dickdarmes vor. Die Adenome im engeren Sinne (§ 157) sowie die Carcinome, welche beide zusammen die Gruppe jener Neubildungen bilden, die man gemeiniglich als Schleimhautkrebse bezeichnet, nehmen ihren Ausgang theils von den Deckepithelien, theils von den in die Schleimhaut eingelagerten Drüsen. Alle bilden grössere oder kleinere, theils weiche markige oder auch gallertige, theils harte Tumoren. Alle haben ferner das gemeinsam, dass sie da, wo sie sich entwickeln, nicht nur die Mucosa, sondern auch die Submucosa und häufig auch das tiefer gelegene Gewebe infiltriren (Fig. 186) und dadurch dem Untergange entgegenführen.

Bei einer gewissen Grösse angelangt, pflegen alle Schleimhautkrebse zu ulceriren; es entstehen carcinomatöse Geschwüre, bei deren Bildung nicht selten Blutungen auftreten. Indem einerseits die carcinomatöse Infiltration der an die Neubildung angrenzenden Gewebe stetig fortschreitet, andererseits auch die Ulceration der Infiltration mehr oder weniger gleichmässig nachfolgt, bilden sich sehr umfangreiche Zerstörungen. In ausgesprochener Weise tritt diese Zerstörung uns z. B. sehr oft bei jenen Krebsen entgegen, die von der Schleimhaut des Uterus ausgehen. Hier kann im Laufe der Zeit nicht nur der grösste Theil des Uterus, sondern auch noch ein Theil der hinteren Blasenwand, der Vagina und der Vorderwand des Rectum verloren gehen. Bei den Krebsen des Darmes pflegt der Tod einzutreten, ehe so umfangreiche Zerstörungen sich ausgebildet haben.

Nicht selten wird bei Schleimhautkrebsen der grösste Theil der Neubildung zerstört. Im Grunde des dadurch entstandenen Geschwüres stellt sich eine Entzündung ein, welche Narbengewebe producirt und dadurch eine Verhärtung, meist auch eine Schrumpfung des Gewebes herbeiführt. Es kann alsdann das Krebsge-

schwür einem entzündlichen Geschwüre oder einer entzündlichen Gewebsinduration überaus ähnlich sehen.

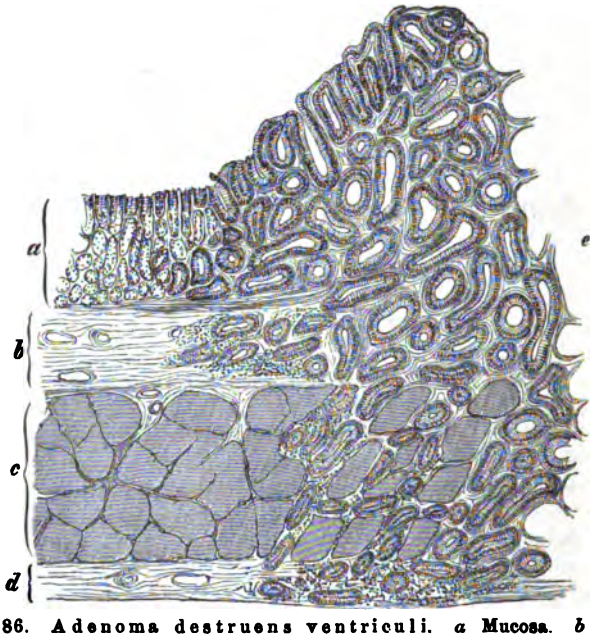


Fig. 186. Adenoma destruens ventriculi. *a* Mucosa. *b* Submucosa. *c* Muscularis. *d* Serosa. *e* Neubildung. Vergr. 25.

## SIEBENTER ABSCHNITT.

# Pathologische Anatomie des Tractus intestinalis.

### I. Einleitung.

§ 364. Der Tractus intestinalis ist im Grossen und Ganzen ein von einer Schleimhaut gebildetes Rohr, an dessen Aussenfläche sich verschiedene Hilfsapparate anlegen, welche grösstentheils aus Muskelgewebe bestehen.

Entsprechend dem Bau sind auch die Erkrankungen des Darmcanals fast durchgehends Schleimhauterkrankungen, und was sich über dieselben sagen lässt, ist im Wesentlichen eine Anwendung des im sechsten Abschnitt über die pathologisch anatomischen Veränderungen der Schleimhäute im Allgemeinen Aufgeführten.

Auch hinsichtlich der Genese der Darmerkrankungen kann auf das oben Gesagte hingewiesen werden. Die grosse Mehrzahl derselben verdankt ihre Entstehung einer Einfuhr abnormer, schädlicher Ingesta in den Darmcanal oder einer abnormen Zersetzung derselben innerhalb des Darmrohres, doch können auch im Blute oder in der Lymphe vorhandene Noxen zu Entstehung von Darmerkrankungen Veranlassung geben.

Bekanntlich sind die verschiedenen Abschnitte des Darmcanals anatomisch nicht gleich gebaut, und auch ihre physiologische Leistung ist sehr verschieden. Diese Verschiedenheit in dem Bau und der Function der einzelnen Abschnitte bedingt es, dass einmal in den einzelnen Theilen nicht durchgehends dieselben Krankheitsformen auftreten, dass ferner die nämlichen oder einander wenigstens nahe verwandten Affectionen nicht in sämmtlichen Abschnitten denselben Verlauf nehmen und nicht überall dieselben anatomischen Veränderungen hervorrufen. Gerade am Darmtractus und an den Schleimhäuten überhaupt kann man es sehr evident verfolgen, dass die besondere Form der Erkrankung nicht nur durch die besondere Aetiologie, sondern eben so sehr durch den Bau des Gewebes, d. h. die anatomische Prädisposition desselben bedingt wird.

## II. Pathologische Anatomie des Mundes.

### 1. Die Entzündungen der Mundschleimhaut.

§ 365. Die **Entzündungen der Mundschleimhaut** zeigen in ihrem Verlaufe theils Aehnlichkeiten mit den Entzündungen der äusseren Haut, theils mit denjenigen der Schleimhäute.

Die leichteste Form der Entzündung ist das **Erythem.** Dasselbe ist durch mehr oder weniger lebhafte Röthung gekennzeichnet und schwindet entweder nach kurzem Bestande oder geht in eine etwas hochgradigere Entzündungsform über, welche als **Stomatitis catarrhalis** bezeichnet wird. Bei letzterer ist die Schleimhaut lebhaft roth oder blauroth gefärbt, die Secretion ist vermehrt und das Epithel stösst sich ab. An den Lippen, den Wangen und dem Zahnfleisch ist die Röthung und Schwellung meist gleichmässig ausgebreitet, am harten Gaumen tritt sie in Flecken und Streifen auf. An der Zunge schwellen namentlich die Papillen an, so dass die Zunge eine körnige höckerige Oberfläche erhält.

Bei reichlichem Austritt von Flüssigkeit aus den Gefässen bilden sich mit heller Flüssigkeit gefüllte **Bläschen**, namentlich an der Zunge, den Lippen und den Wangen, welche ein derberes Epithel tragen, das stellenweise den Austritt der exsudirten Flüssigkeit an die Oberfläche hindert. Auch hier ist wie bei der äusseren Haut mit der Bläschenbildung immer ein Untergang von Epithel verbunden.

Die Schleimdrüsen schwellen ebenfalls an und bilden in der Schleimhaut kleine graue oder graurothe knötchenförmige Erhebungen, welche von einem rothen Hofe umgeben sind. Ist der Ausführungsgang durch verschleimte Zellen verstopft, so können sich die Schleimdrüsen durch Secretansammlung zu Cystchen erweitern.

Das Secret frischer acuter Katarrhe ist zellarm; nach einiger Zeit wird es zellreicher. Die Zellen sind theils extravasirte farblose Blutkörperchen, theils desquamirtes Epithel. Bleibt letzteres an der Oberfläche liegen, so bilden sich weisse oder durch Verunreinigung missfarbene, graue und braune Auflagerungen, die namentlich auf der Zunge eine nicht unerhebliche Mächtigkeit erlangen können. An den Lippen bilden sich nicht selten Risse und Schrunden, welche nässen, sich mit Borken bedecken und zur Bildung kleiner Geschwüre Veranlassung geben können.

Katarrhalische Entzündungen entstehen am häufigsten durch mechanische und chemische Insulte der Mundhöhlenschleimhaut; ist der Reiz local (cariöser Zahn), so ist auch die Stomatitis beschränkt. Auch sehr viele specifische Krankheitserreger rufen Entzündungen der Mundhöhle hervor. So zeigt sich z. B. bei Masern eine fleckige, bei Scharlach eine punctirte oder eine zusammenhängende intensive Röthung der Schleimhaut. Bei Blattern, Varicellen, Herpes, Pemphigus, Maul- und Klauenseuche entwickeln sich Bläschen und Pusteln, und zwar in derselben Weise, wie in der Haut (vergl. § 311).

Erysipelatöse Entzündungen des Gesichtes greifen nicht selten auf die Mundschleimhaut über oder beginnen wohl auch in derselben und verursachen dunkle Röthung und bedeutende Schwellung, oft auch Blasenbildung (vergl. § 314). Am stärksten schwillt dabei die Zunge an, indem nicht nur die Mucosa, sondern auch das intermusculäre Bindegewebe von Flüssigkeit und Rundzellen dicht durchsetzt wird.

Eine eigenartige Form der Entzündung ist die **Stomatitis aphthosa.** Sie ist durch das Aufschiessen undurchsichtiger weisser oder weissgelber, eben erkennbarer oder hanfkorngrosser bis linsengrosser Flecken auf der katarrhalisch entzündeten Mundschleimhaut characterisirt, welche vereinzelt oder in Gruppen auftreten und am häufigsten an der Zunge und der Unter- und Oberlippe sitzen. Sie sind von einem lividrothen Saum umgeben und können untereinander zu grösseren Flecken und Streifen verschmelzen, doch werden nur selten grosse Schleimhautstrecken von ihnen ganz bedeckt.

Die Aphthen werden durch ein festes Faserstoffexsudat gebildet, welches zwischen Bindegewebe und Epithel abgesetzt wird (Bohn). Dieses Exsudat kann resorbirt werden und die Aphthen damit verschwinden. Häufiger reisst die Epitheldecke ein, das Exsudat gelangt an die Oberfläche und wird allmählich durch regenerative Wucherung des Epithels von der Unterlage abgehoben. Da gleichzeitig mit der Loslösung des Exsudates die Regeneration des Epithels erfolgt, so bilden sich meist keine Geschwüre, doch kommt es vor, dass in der Umgebung der Aphthen eitrige Entzündungen sich einstellen. Die Affection tritt in Schüben auf und kann dadurch wochenlang bestehen.

Die Aphthen sind mit dem impetiginösen Ekzem der Haut in Parallele zu setzen (Bohn). Sie treten vornehmlich bei Kindern auf, welche zahnen oder an entzündlichen Mundaffectionen leiden, ferner bei Angina und Pneumonie, gastrischen Katarrhen, acuten Exanthemen, Diphtherie, Intermittens, Keuchhusten etc. Bei Erwachsenen sind sie selten, doch kommen sie ebenfalls vor, so namentlich bei Frauen während der Menses und der Schwangerschaft sowie im Wochenbett. Pilze spielen dabei keine Rolle.

Ueber croupöse und diphtheritische Entzündung s. § 374, über corrosive Entzündung § 377.

Der Begriff Aphthen ist von den Autoren nicht immer für dieselbe Affection gebraucht worden. Hippokrates bezeichnete den Soor (§ 368) als Aphthen. Auch manche neueren Autoren haben das Wort in diesem Sinne benutzt. Andere haben verschiedenartige Mundkrankheiten darunter verstanden. Heute wird von der Mehrzahl der Autoren der Begriff Aphthen enger gefasst und nur auf die beschriebene Affection angewandt (Bohn).

*Literatur:* Billard, *Traité des maladies des enfants. Paris 1823;* Bohn, *Die Mundkrankheiten der Kinder, Leipzig 1866* und Gerhardt's *Handb. d. Kinderkrankheiten IV.*

Die Maul- und Klauenseuche der Rinder geht gelegentlich auch auf den Menschen über, wobei sich in der entzündeten Mundschleimhaut kleine Bläschen mit weisslich trübem Inhalt bilden, die platzen und dunkelrothe allmählich heilende Erosionen hinterlassen. Die Infection wird am häufigsten durch ungekochte Milch von kranken Thieren vermittelt. Vergl. Bollinger, *Handb. d. spec. Patholog. von v. Ziemssen III*; Pütz, *Seuchen und Herdekrankheiten, 1882*; Demme, *Bericht über die Thätigkeit des Kinderspitals in Bern, 1882.*

§ 366. Die **Stomatitis ulcerosa** ist eine Mundaffection, welche stets von der gingivalen Bekleidung der Zähne ausgeht (Bohn). Sie beginnt mit einer Röthung, Schwellung und Lockerung der Gingiva, welche dabei zu einem dicken Wulst wird, von dem aus stumpfe zapfenartige Fortsätze an den Zähnen sich emporschieben. Häufig treten Blutungen auf.

Im zweiten Stadium des Processes tritt am Rande des geschwellten Zahnfleisches eine Verfärbung ein, worauf das Gewebe zu einer gelblichen, zerreisslichen Masse erweicht und zerfällt. Auf diese Weise bilden sich Geschwüre, die rasch nach der Tiefe greifen und von erweichtem zerfetztem Gewebe umgeben sind. Die Erkrankung ist bald halbseitig, bald doppelseitig und beginnt mit Vorliebe an den vorderen Zähnen. Von der Gingiva aus kann der Process auf die gegenüberliegenden Theile der Wangen und der Lippen übergreifen. Er kann sich ferner nach der Tiefe auf das Periost des Kiefers ausdehnen und zu Zerstörung des Periostes und zu Nekrose des Knochens führen.

Die Krankheit verläuft meist acut, selten chronisch und tritt besonders bei Kindern auf, ist indessen auch bei Erwachsenen nicht selten. Sie kommt bei Individuen vor, welche schlecht genährt und durch Krankheit heruntergekommen sind, so z. B. in Folge von Scrofulose, erschöpfenden Durchfällen, Typhus, Diabetes, Scorbut. Feuchte, kalte, schlechte Luft begünstigen ihre Entstehung.

Neben diesen Störungen der Ernährung des Gesammtorganismus können auch local wirkende Schädlichkeiten die Affection verursachen. In dieser Beziehung sind besonders Quecksilber (Stomatitis mercurialis), Phosphor, Blei und Kupfer zu nennen, welche, falls sie öfters in den Mund gelangen, durch chemische und mechanische Läsionen ulceröse Stomatitis verursachen können. Diejenige, welche durch Phosphor hervorgerufen wird, greift leicht in die Tiefe und führt Knochenhautentzündung und Knochennekrose herbei.

Der Stomatitis ulcerosa nahestehend, jedoch ein viel schwereres Leiden ist der **Wangenbrand** oder die **Noma.** Sie schliesst sich entweder an eine Stomatitis ulcerosa an (Bohn), oder beginnt als selbständige Affection. Im ersteren Falle greift der Zerfall des Zahnfleisches rapide um sich, so dass sich das Gewebe rasch in eine pulpöse, fetzige, brandig riechende Masse umwandelt. Schliesst sich

der Wangenbrand nicht an eine ulceröse Stomatitis an, so entsteht zuerst in der Wangenschleimhaut nahe dem Mundwinkel eine livide Schwellung, in welcher sehr bald ein gelbgrauer Infiltrationsherd erscheint, der rasch zu einer brandigen Masse zerfällt. Mitunter erheben sich dabei Bläschen. Von der Wangenschleimhaut greift der Process auf die äussere Haut über, wobei in letzterer zuerst ein blaurother Fleck erscheint, auf welchem sich zuweilen eine Blase erhebt. Derselbe wird bald schwarz und brandig. In seiner Umgebung ist das Gewebe stark oedematös geschwellt.

Die Affection ist meist einseitig. Hat sich einmal ein brandiger Herd gebildet, so greift die Zerstörung rasch nach allen Seiten um sich und kann eine colossale Ausdehnung erreichen, so dass die Nase, die Kieferknochen, das Jochbein etc. der Nekrose verfallen. Der gewöhnliche Ausgang ist der Tod. Nur selten macht der Process Halt und gelangt durch Granulations- und Narbenbildung mit mehr oder minder hochgradiger Verunstaltung des Gesichtes zur Heilung.

Noma kommt am häufigsten zwischen dem 2. und 12. Jahre, selten früher oder später vor. Schwächliche, durch Krankheit heruntergekommene Individuen, die sich unter schlechten hygienischen Bedingungen befinden, werden hauptsächlich davon befallen.

**Vereiternde Entzündungen** der Mundschleimhaut und der von ihr bedeckten Theile können überall auftreten, haben indessen ihren Sitz am häufigsten in der Zunge und dem Zahnfleisch. An letzterem Orte entstehen sie meist in der Nachbarschaft kranker Zähne, beginnen mit starker Röthung und Schwellung, worauf sich nach einiger Zeit ein Eiterherd bildet. Man nennt eine solche Entzündung **Parulis.** In der Zunge **(Glossitis)** nehmen eitrige Entzündungen von traumatischen Verletzungen, oder geschwürigen Processen ihren Ausgang oder schliessen sich an acute Entzündungsprocesse an, wie sie durch das Erysipelgift herbeigeführt werden. Je nach der Genese ist bald die ganze Zunge, bald nur ein Theil derselben geschwellt und erstreckt sich auch die Vereiterung auf ein kleineres oder grösseres Gebiet. Der Process heilt nach Entfernung des Eiters durch Narbenbildung.

*Literatur über Stomatitis ulcerosa und Noma:* Bohn *l. c.*; v. Bruns, *Handb. d. oper. Chir. II. Abth. 1. Bd. 1859;* Hirsch, *Historisch. geograph. Pathol. II 1864;* Gierke, *Jahrb. f. Kinderheilk. N. F. I. Bd.;* Struch, *Ueb. Noma u. deren Pilze. I.-D. Göttingen 1872.*

§ 367. Die **infectiösen Granulationsgeschwülste,** welche in § 361 und 362 abgehandelt wurden, kommen sämmtliche auch in der Schleimhaut der Mundhöhle vor.

Bei **Syphilis** können sowohl primäre, als auch secundäre und tertiäre Affectionen in der Mundhöhle auftreten. Die Primäraffectionen sind den in § 123 beschriebenen Primäraffectionen der Haut

gleich. Als secundäre Affectionen entstehen namentlich **Schleimpapeln** (Plaques muqueuses, breite Condylome) und zwar sowohl an der Zunge, als auch an den Lippen (vergl. § 318). Es bilden sich ferner an der Zunge, den Wangen und den Lippen umschriebene, mit Epithelanhäufungen bedeckte Verdickungen in Form **weisser Flecken** (Plaques opalines, Psoriasis mucosae), welche oberflächlichen Aetzungen mit Argentum nitricum ähnlich sehen (Bäumler). Auch **Erosionen, Risse** und **Geschwüre** sind häufig, namentlich an der Zunge.

Bei tertiärer Syphilis bilden sich **gummöse Herde** in Form erbsengrosser bis haselnussgrosser Granulationsknoten. Sie kommen namentlich in der Zunge vor und haben ihren Sitz theils in der Mucosa, theils in der Muscularis. Brechen sie auf, so bilden sich tiefgreifende Geschwüre. Heilen sie ab, so entstehen stark eingezogene Narben. Nach v. Langenbeck können sich aus gummösen Herden Carcinome entwickeln.

Die **Tuberculose** kommt abgesehen von der lupösen Form im Munde selten vor, am häufigsten noch am Rande und an der Basis der Zunge. Hier entwickeln sich die Tuberkel meistens zuerst in der Schleimhaut. Weiterhin bilden sich umfangreichere tuberkelhaltige Infiltrationen, die in die Tiefe greifen und zum Theil verkäsen und zerfallen, und so zu Geschwürsbildung Veranlassung geben. Der Grund der Geschwüre und die Umgebung sind infiltrirt, hart. Greift die Tuberkelbildung auf das Muskelparenchym über, so kann ein grosser Theil der Zunge theils von Tuberkeln durchsetzt, theils mehr diffus zellig infiltrirt werden.

**Lupus** greift sehr häufig von der Umgebung des Mundes auf die Mundschleimhaut über und führt zu mehr oder weniger umfangreichen Zerstörungen (vergl. § 330).

### 2. Die Parasiten der Mundhöhle.

§ 368. Die Mundhöhle beherbergt stets eine grosse Menge pflanzlicher Mikroorganismen, welche von aussen in sie hineingelangen und hier zum Theil ihren Entwickelungsboden finden. Es sind dies theils **Schimmelpilze**, theils **Sprosspilze**, theils **Spaltpilze**. Von letzteren kommen sowohl Mikrokokken und Sarcine, als auch Bacillen und Spirillen vor. Die Mehrzahl dieser Organismen hat keine pathogenetische Bedeutung. Sie hausen in den Speiseresten sowie in abgestorbenem und abgestossenem Epithel, sind also Saprophyten. Immerhin können sie unter Umständen bei mangelhafter Reinigung des Mundes faulige Zersetzung herbeiführen und dadurch Entzündung veranlassen.

Neben diesen nicht pathogenen Pilzen kommen in der Mundhöhle indessen auch pathogene sehr häufig vor. In dieser Hinsicht ist zunächst an den Bacillus der Tuberculose zu erinnern, welcher nach den Untersuchungen von Koch bei ulcerirender Lungentuberculose im Sputum stets vorhanden ist und daher auch in der Mund-

höhle anwesend sein muss. Dass auch Tuberculose der Mundschleimhaut vorkommt, ist eben erwähnt worden. Ferner ist bereits des **Actinomyces**, des Strahlenpilzes gedacht worden, als eines Fadenpilzes, der eine eigenartige Erkrankung der Zunge und des Kiefers, die Actinomycose herbeiführt (vergl. § 126 und 201).

Da Masern, Scharlach, Erysipel, Pocken, Diphtherie etc., welche wir alle als parasitäre Affectionen ansehen, in der Mundhöhle Entzündungen herbeiführen, so müssen wir annehmen, dass die betreffenden Krankheitserreger auch in die Gewebe der Mundhöhle gerathen.

Als Parasit der Mundhöhle ist ferner der **Saccharomyces albicans** (Reess) oder der **Soorpilz** (vergl. § 202) zu nennen, welcher in der Mundhöhle in Form rundlicher und ovaler glänzender Zellen und dünner Fäden vorkommt, und bei Cultivirung ausserhalb des Körpers durch Sprossung runde und ovale Zellen, seltener Fäden bildet. Entwickelt er sich in der Mundhöhle, so erscheinen zuerst hirsekorngrosse weisse Fleckchen, welche als Soor bezeichnet werden. Sie sind bald nur vereinzelt, bald sehr zahlreich, erheben sich etwas über die Oberfläche und sitzen vornehmlich an der inneren Seite der Lippen und auf der Zunge. Durch Wachsthum und Vermehrung können sie zu einer zusammenhängenden Decke confluiren, die entweder weiss oder durch Verunreinigungen gelb, braun, oder grau gefärbt ist. Nach einiger Zeit stösst sich die Decke ab, die Schleimhaut unter derselben ist geröthet, zuweilen bilden sich kleine Geschwüre. Nach Entfernung der Membran kann sich der Soorbelag wieder ergänzen, er kann ferner sich vom Mund auf Rachen und Oesophagus fortpflanzen.

Die Entwickelung des Soorpilzes erfolgt hauptsächlich in den mittleren Lagen des geschichteten Plattenepithels. Die oberen Schichten der Epidermis werden abgehoben und abgestossen. Die Fäden und Conidien schieben sich namentlich zwischen den Epithelzellen durch, können indessen auch in dieselben eindringen und sich dort vermehren.

Von der Mittelschicht können die Pilze nach den tieferen Epithelschichten und von da in das Bindegewebe eindringen. Nach Wagner und Buhl können sie sogar in die Blutgefässe gelangen. Ihr Vordringen in die Tiefe ruft Entzündung hervor.

Besonders prädisponirt zu Soor sind Kinder in den ersten Lebensjahren. In den ersten Lebenswochen kann sich Soor in gesunder Schleimhaut entwickeln. Genuss von Milch und Amylaceen sowie mangelhafte Reinigung des Mundes begünstigt die Ansiedelung. Neben Kindern sind es namentlich durch Krankheiten wie Typhus, Septicämie, Phthise etc. heruntergekommene Individuen, welche an Soor erkranken.

*Literatur:* § 202; Reubold, *Virch. Arch. 7. Bd.*; Burckhardt, *Annal. d. Berliner Charité 1864 XII*; Grawitz, *Virch. Arch. 70. und 73. Bd.*; E. Wagner, *Jahrb. f. Kinderheilk. N. F. I 1868.*

### 3. Hypertrophie und Atrophie, Geschwülste und Cysten der Mundhöhlenschleimhaut, der Lippen, der Zunge und des Zahnfleisches.

§ 369. In der Mundhöhle, namentlich auf der Zunge findet stets eine starke Desquamation des Epithels statt, welche durch regenerative Wucherung wieder ersetzt wird. Wird aus irgend einem Grunde z. B. bei Katarrh die Epithelproduction gesteigert, oder die Abstossung des Epithels verringert, so bilden sich auf der Mundschleimhaut namentlich auf der Zunge weisse Beläge. Bei mangelhafter Reinigung werden dieselben häufig noch durch liegen gebliebene Speisereste (z. B. Milch) sowie durch massenhaft sich vermehrende Pilze verstärkt, sodass sich eine continuirliche Lage eines weissen Belages auf der Zunge bildet. Bei Genuss gefärbter Nahrungsmittel kann dieser Belag die verschiedensten Farben annehmen. Wird der Mund offen gehalten so trocknet die Schleimhaut ein, es bilden sich Platten und Borken, die durch Risse von einander getrennt sind.

Bei chronischen Reizzuständen, wie sie z. B. durch häufige mechanische und chemische Läsionen (Tabakrauchen), Pilzansiedelungen, Syphilis herbeigeführt werden, geht das Epithel der Mundhöhle zuweilen pathologische Verhornungsprocesse ein. Es bilden sich dabei weisse Flecken und Streifen theils auf der Zunge, theils auf der Wangenschleimhaut, welche mit verschiedenen Namen belegt worden sind. Die weissen syphilitischen Flecken werden als **Plaques opalines** bezeichnet. Schwimmer hat für weisse Flecken, welche zuweilen nach erythematösen Entzündungen auftreten, den Namen **Leukoplakia** vorgeschlagen. Andere bezeichnen durch pathologische Epithelverdickung und Epitheldesquamation bedingte Flecken als **Psoriasis** oder **Ichthyosis.** Dessoir hat eine durch Pilzsporen, Epithelanhäufungen und Verunreinigungen bedingte Schwarzfärbung der Zunge als **langue noire** oder **Glossophytie** beschrieben, etc. Eine Epithelhyperplasie, welche zuweilen über den Spitzen der Zungenpapillen auftritt und zur Bildung haarartiger Epithelfortsätze führt, bezeichnet man als **Haarzunge.**

**Hyperplasie des Bindegewebes** der Mundschleimhaut und der daran angrenzenden Weichtheile ist entweder die Folge chronischer Entzündungen oder aber angeboren oder wenigstens in den ersten Lebensjahren aus inneren Ursachen entstanden.

Am häufigsten kommen hyperplastische entzündliche Wucherungen am Zahnfleische vor und bilden hier circumscripte, oft tumorartige Verdickungen, welche meist lange den Character des Granulationsgewebes beibehalten (Granulome). In der Zunge führen chronische Entzündungen, welche Bindegewebe neu bilden, zu Verhärtungen und Difformirungen. Das Muskelgewebe degenerirt und wird atrophisch.

Die angeborene oder post partum in der ersten Kindheit auftretende Hyperplasie betrifft vornehmlich die Lippen (**Makrocheilie**)

und die Zunge (**Makroglossie**). Die Lippen können sich dabei zu bedeutenden unförmlichen Wülsten vergrössern. Die Zunge kann so gross werden, dass sie in der Mundhöhle nicht mehr Platz hat, die Zähne nach aussen drängt und schliesslich zwischen den Lippen nach aussen tritt (**Prolapsus linguae, Glossocele**). Der vorliegende Theil ist meist vertrocknet, von Rissen durchsetzt, häufig über den Zähnen ulcerirt.

Bei der angeborenen Form ist meist die Vergrösserung bei der Geburt noch nicht bedeutend, sondern nimmt erst nach derselben zu. Die Affection wird häufig bei Cretinen beobachtet.

Die Vergrösserung der Zunge und der Lippen ist entweder durch Zunahme sämmtlicher Gewebsbestandtheile, oder aber durch einseitige Zunahme des Bindegewebes oder endlich durch Geschwulstbildungen bedingt. Die Gewebszunahme ist entweder total oder partiell, in letzterem Falle können sich Knoten bilden.

Bei der fibrösen Form der Hyperplasie sind die Muskelfasern meist vermindert; das Bindegewebe selbst ist bald fest und derb, bald ziemlich zellreich, stellenweise kleinzellig infiltrirt. Letzteres ist namentlich dann der Fall, wenn an der Oberfläche der prolabirten Zunge Risse und Geschwüre und damit auch Entzündungen sich eingestellt haben. Sehr häufig sind innerhalb des hyperplasirten Bindegewebes die Lymphgefässe erweitert (vergl. § 370).

Unter den **atrophischen** und **degenerativen Processen**, welche an den Geweben der Mundhöhle vorkommen, haben die einfache (§ 46) und die fettige Atrophie (§ 50) sowie wachsartige Degeneration (§ 38) der Muskelsubstanz der Zunge eine grössere Bedeutung. Sie sind theils Folge localer Ernährungsstörungen, wie sie namentlich durch Entzündung herbeigeführt werden, theils Folge von Störungen der Innervation bei Erkrankungen des Hypoglossus und seines Kernes im verlängerten Marke.

Unter den Degenerationen des Bindegewebes ist die Amyloidentartung hervorzuheben. Sie kann sowohl das intermusculäre als auch das Schleimhautbindegewebe betreffen und tritt entweder in abgegrenzten knotenförmigen Herden oder aber mehr diffus in der Zunge zerstreut auf. Die Muskeln sowie die Schleimdrüsen gehen innerhalb amyloid entarteter Theile zu Grunde.

Atrophie des Zahnfleisches sowie der Kieferknochen tritt namentlich im höheren Alter sowie nach Verlust der Zähne ein.

*Literatur über Makroglossie:* Virchow, *Die krankhaften Geschwülste*; Poster, *Jahrb. f. Kinderheilkunde XVIII 1882*; § *370*; *über Hyperplasie des Epithels:* Schwimmer, *Vierteljahresschr. f. Dermat. und Syph. 1878*; *v. Ziemssen, Handb. d. spec. Pathol. VII*; Klebs, *Arch f. exper. Pathol. V*; Dessoir, *De la langue noire, Paris 1878*; Deboue, *Le psoriasis buccal, Paris 1873*; Mauriac, *Du psoriasis de la langue et de la muqueuse buccale, Union médic. 1873 und 1874*; R. Weir, *Ichthyosis of the Tongue, New-York med. Journ. 1875*; *über Amyloidentartung:* Ziegler, *Virch. Arch. 65. Bd.*

§ 370. Unter den **Geschwülsten**, welche in jüngeren Jahren in den Geweben des Mundes vorkommen, sind die wichtigsten die Angiome und die Lymphangiome. Erstere haben ihren Sitz vornehmlich an der Lippe und bilden blaurothe oder dunkelrothe zum Theil etwas erhabene Flecken. Die Lymphangiome liegen vornehmlich theils in, theils unter und neben der Zunge seltener in der Wange und bilden einen Theil der als Makroglossie bezeichneten Zungenveränderungen. Nicht selten besteht die Hauptmasse oder wenigstens ein beträchtlicher Theil des Zungengewebes aus ektatischen Lymphgefässen, ja es kann die ganze Zunge, sowohl die Musculatur, als auch die Mucosa bis in die Papillen hinein in ein schwammiges Gewebe umgewandelt sein, dessen Hohlräume Lymphe enthalten, dessen Scheidewände aus Bindegewebe, mit spärlichen oder reichlichen Muskelbündeln bestehen. Das Bindegewebe ist bald zellreich, bald zellarm und enthält im ersteren Falle nicht selten Herde lymphadenoiden Gewebes, sodass also eine Combination von Lymphangiom mit Lymphadenom vorliegt. In anderen Fällen enthalten die Balken auffallend viel Fettgewebe, sodass man die Geschwulst als ein Lymphangiolipom bezeichnen muss. Die lymphangiectatischen Hohlräume halten sich in manchen Fällen in bescheidenen Grenzen, in andern dagegen werden sie grösser, sodass kugelige Cysten entstehen, welche die Grösse einer Erbse bis zu der einer mittelgrossen Kirsche erreichen (Cystenhygrom).

Der Sitz der Lymphangiome ist oft ausschliesslich die Zunge; in anderen Fällen greifen sie über das Gebiet derselben hinaus, oder entwickeln sich auch wohl ganz ausserhalb des Zungenparenchyms.

Vom Grund der Zunge aus kann sich der cystische Tumor auch nach der Nachbarschaft hin ausbreiten, kann nach dem Pharynx wachsen und in die Gaumenbögen hinaufsteigen.

Unter den angeborenen oder in den ersten Lebensjahren auftretenden Geschwülsten sind ferner Teratome (§ 13 und § 166), Lipome, Fibrome, Myxome und Sarcome zu nennen. Sie bilden Geschwülste verschiedener Grösse, welche da oder dort sitzen können.

Unter den im späteren Leben auftretenden Geschwülsten sind Sarcome und Carcinome am häufigsten. Erstere sitzen meist im Zahnfleisch (Epulis sarcomatosa), seltener an anderen Stellen, und gehen meist von den tiefer liegenden Geweben, namentlich vom Perioste und dem Knochenmarke aus. Sie bilden rundliche knotige Geschwülste, meist von ziemlich derber Consistenz. Die vom Knochen ausgehenden enthalten häufig Knochenbälkchen (Osteosarcome) sowie Riesenzellen (Riesenzellensarcome).

Der Krebs hat seinen Sitz an den Lippen, der Zunge oder dem Zahnfleisch. Zu Beginn entwickelt sich ein kleines Knötchen oder eine circumscripte, feste, grauweisse Infiltration der Schleimhaut. Weiterhin bildet sich ein Knoten, der sich mehr oder weniger über die Oberfläche erhebt. Durch Zerfall des Gewebes entstehen als-

dann Geschwüre, in deren Umgebung die krebsige Infiltration bald rascher, bald langsamer weiter schreitet. Wird der Krebs nicht frühzeitig entfernt, so erreichen die Zerstörungen eine grosse Ausdehnung. Es gilt dies namentlich für den Krebs der Zunge und des Zahnfleisches. Ein seltener epithelialer Tumor ist das Adenom der Schleimdrüsen, welches in Form von Knoten auftritt.

*Literatur über Lymphangiome des Mundes:* Billroth, *Beiträge zur pathol. Histologie. Berlin 1858;* Virchow, *Virch. Arch. 7. Bd.;* Maas, *Arch. f. klin. Chir. 13. Bd.;* Winiwarter, *Arch. f. klin. Chir. 16. Bd.;* Gies *ib. 15. Bd.;* Wagner *ib. 20. Bd;* Arnstein, *Virch. Arch. 54. Bd.; über Lipome der Zunge:* Gosselin, *Paris méd. 1881 N. 20.*

§ 371. Wie in § 365 erwähnt wurde, können Schleimdrüsen bei bestehender Entzündung sich durch Secretansammlung zu kleinen Cystchen erweitern. Ferner können erweiterte Lymphgefässe sich in Cysten (Cystenhygrome) umwandeln. Neben diesen Cysten kommt in der Mundhöhle noch eine ganze Reihe **cystischer Bildungen** vor, welche an verschiedenen Stellen, am häufigsten aber unter der Zunge in der nächsten Nachbarschaft des Frenulum linguae ihren Sitz haben. Sie tragen seit Langem den Namen **Ranula** oder **Frösch leingeschwulst** und sind von Seiten der Chirurgen vielfach Gegenstand der Untersuchung gewesen. Nichtsdestoweniger ist ihre Genese bis in die letzte Zeit vielfach noch unklar geblieben. Erst in dem letzten Jahre hat v. Recklinghausen durch sorgfältige anatomische Untersuchung gezeigt, dass die ächte klassische Ranula durch eine cystische Dilatation eines Hauptdrüsenganges der Blandin-Nuhn'schen Drüsen, d. h. zweier in der Spitze der Zunge gelegener Schleimdrüsen entsteht. Wahrscheinlich wird der Drüsengang durch entzündliche Vorgänge in seiner Umgebung sowie in seinem Inneren verlegt, und der hinter der Verstopfung gelegene Abschnitt erweitert sich alsdann durch Secret, welches aus dem zugehörigen Drüsenabschnitt einströmt.

Der Inhalt der aus den Zungenspitzendrüsen entstehenden Ranula besteht aus zäher, schleimiger, glasiger, fadenziehender Flüssigkeit, welche dem Eiweiss ähnlich, farblos oder gelblich bis braun oder röthlich gefärbt ist. Speichel ist in ihr nicht enthalten. Die Cyste ist meist kugelig oder eiförmig und liegt neben dem Frenulum linguae.

Neben dieser Ranula im engeren Sinne gibt es unter der Zunge noch eine Reihe cystischer Bildungen, die ebenfalls unter den Begriff Ranula gezählt werden. Zunächst kann der Ductus Whartonianus, der Ausführungsgang der Glandula submaxillaris sich zu einer Cyste erweitern. Diese Erweiterungen sind meist spindelförmig oder ampullenförmig oder cylindrisch, können indessen auch eine mehr kugelige Gestalt annehmen. Die Verlegung des

Ganges erfolgt am häufigsten in Folge von Entzündungen oder durch Concrementbildung (Speichelsteine).

Wie der Ductus Whartonianus, so können auch die Ausführungsgänge der Glandula sublingualis, die Ductus Rivini und der Ductus Bartholini nach Verlegung ihres Lumens sich erweitern und sublingual gelegene Cysten bilden. Endlich kommen auch Dermoide in dieser Gegend vor. Ferner können nach Roser Kiemengangscysten am Halse (angeborene Cystenhygrome) sich unter der Zunge vordrängen und so eine Ranula bilden.

Seltener als an den eben besprochenen Orten kommen Cysten innerhalb der muscularen Zungensubstanz sowie in der Schleimhaut des Zungengrundes vor. Sie sind meist nur klein, doch wurden in einigen Fällen recht ansehnliche Cysten (Bochdalek, Lotzbeck, Hammerich) beobachtet. Sie entstehen durch Dilatation der Ausgänge jener Drüsenmassen, welche in der Zungenbasis und im Zungengrunde gelegen sind.

Durch cystische Entartung der Lippenschleimdrüsen entstehen gelegentlich ebenfalls Cysten von Erbsen- bis Haselnussgrösse in den Lippen.

Die Frage der Bildung der Ranula ist vor Kurzem, wie bereits erwähnt, von v. Recklinghausen (*Virch. Arch. 84. Bd.*) in eingehender Weise behandelt und endgültig entschieden worden. Die von Fleischmann aufgestellte Ansicht, dass die Ranula aus einem Schleimbeutel, welcher auf der Oberfläche des M. genioglossus liege, entstehe, wird von v. Recklinghausen verworfen. Dieser Schleimbeutel ist zunächst von verschiedenen Autoren umsonst gesucht worden, sodann besitzt die Ranula ein hochorganisirtes Epithel und zwar ein Cylinderepithel. Ueber Cysten im hinteren Theile der Zunge machen Bochdalek (*Oesterr. Zeitschr. f. pract. Heilk. XII. Jahrg. 1866*), Lotzbeck (*Memorabilien XV. 1870*) und Hammerich (*Ueb. Schleimcysten der Zungenwurzel, Würzburg 1877*) Mittheilung.

Nach Untersuchungen von Virchow, Reubold, Bohn (vgl. Bohn, *Die Mundkrankheiten der Kinder, Leipzig 1866*), Denis, Billard u. A. finden sich bei der Mehrzahl der Neugeborenen in der Schleimhaut des Gaumengewölbes namentlich neben der Raphe und im vorderen Theile hirsekorn- bis stecknadelkopfgrosse und grössere weisse Knötchen, welche sich entweder lange Zeit unverändert erhalten oder ulceriren, so dass kleine Geschwüre entstehen. Diese Knötchen bilden sich in der zweiten Hälfte des Fötallebens durch Epithelanhäufung in den Schleimdrüsen des harten Gaumens. Man bezeichnet sie passend als Schleimhautmilien und als Schleimhautcomedonen (vgl. § 342).

### 4. Pathologisch-anatomische Veränderungen der Zähne.

§ 372. Weitaus die wichtigste krankhafte Veränderung der

Zähne ist die **Caries**, d. h. ein allmählich fortschreitender Zerfall des Zahnschmelzes und des Zahngewebes.

Bei Beginn der Erkrankung tritt im durchsichtigen Schmelze ein opak weisser, häufig auch ein grüner oder schwarzer Fleck auf, und es beruht diese Verfärbung darauf, dass die Schmelzprismen in ihrem Zusammenhange gelockert, zum Theil auch zerfallen sind. Im weiteren Verlaufe greift der Process auf das Zahngewebe über und führt hier Entkalkung sowie Zerfall herbei.

In der Zone, in welcher der Process vorwärts schreitet, beobachtet man zuerst eine Verbreiterung der Zahnröhrchen (Klebs, Leber, Rottenstein und Miller), während gleichzeitig helle Ringe um sie entstehen. Weiterhin erkennt man innerhalb der Röhrchen eine körnige mit Jod sich bläuende Masse, welche sich auf Kosten der hellen Ringe verbreitert. Sie besteht aus kugeligen und stäbchen- und fadenförmigen Spaltpilzen. Sie sind nach Klebs, Miller, Zopf u. A. die Zerstörer des Zahngewebes und sollen alle in den Formenkreis der Leptothrix buccalis gehören. Nach Miller wird der Angriff der Zähne durch den Leptothrix durch saure Gährungen der im Munde gelegenen Speisetheile, durch welche der Schmelz und das Zahnbein entkalkt wird, ermöglicht. Nach Schlenker wird durch Pepsin und Säuren, z. B. durch Fruchtsäuren das Schmelzoberhäutchen abgelöst und dann der Zahn angegriffen. Ebenso können auch mechanische Eingriffe den Schmelz usuriren. Eine Caries, die von innen den Zahn zerstört, gibt es nicht.

Wie Klebs gezeigt hat, enthält der den Zähnen häufig aufliegende, mörtelartige Zahnbelag neben andern organischen Massen Mikrokokken und Bacillen, die mit Kalksalzen imprägnirt sind. Klebs hält dafür, dass die genannten Organismen den Kalk aus den passirenden Nahrungsbestandtheilen niederschlagen. Nach Anderen werden die Organismen beim Ausfallen der Kalksalze wie andere organische Substanzen imprägnirt.

In Folge der Caries stellt sich sehr häufig eine Entzündung der Zahnpulpa oder des Periostes der Zahnalveolen ein. Als Entzündungserreger sind die in dem zerfallenen Zahnbein anwesenden Bacterien anzusehen, welche faulige Zersetzungen hervorrufen.

Die Entzündung der Pulpa sowohl als der Wurzelhaut kann ihren Ausgang in Eiterung nehmen. In diesem Falle ist das Zahnfleisch in der Umgebung des kranken Zahnes geröthet und geschwellt (Parulis). Weiterhin kann die Eiterung auch auf das Zahnfleisch übergreifen, so dass sich in demselben ein Abscess bildet, der schliesslich durchbricht. Hält der eitrige Entzündungsprocess in der Umgebung der Zahnwurzel an, so bildet sich eine eiternde Fistel.

Mitunter greift die Entzündung über das Gebiet der Zahnwurzel hinaus, so dass sich eine ausgedehnte Entzündung der Knochenhaut, eine Periostitis entwickelt. In Folge dessen können sich grössere Abscesse bilden, auch können Theile der Kieferknochen nekrotisch werden.

Bei chronischer nicht eitriger Entzündung der blossgelegten Pulpa und des Periostes können sich Granulationswucherungen sowie Knochen- und Dentingewebe bilden.

*Literatur über Zahncaries und Leptothrix buccalis:* Robin, *Hist. nat. des végét. parasit.;* Klenke, *Die Verderbniss der Zähne, Leipzig 1850;* Neumann, *Arch. f. klin. Chir. 6. Bd.;* Leber u. Rottenstein, *Untersuch. üb. d. Caries d. Zähne, Berlin 1867;* Wedl, *Pathologie d. Zähne, Leipzig 1870;* Klebs, *Arch. f. exper. Path. V u. Art. Leptothrix buccalis in d. Realencyclop. d. ges. Heilk.;* Baume, *Odontol. Forschungen II;* Miller, *Centralbl. f. med. Wiss. 1882 u. Arch. f. exper. Pathol. XVI;* Zopf, *Die Spaltpilze, Breslau 1883;* Schlenker, *Zahn- und Mundpflege, St. Gallen 1883.*

§ 373. **Geschwülste,** welche von den Zähnen selbst ausgehen, und aus Zahngewebe bestehen, werden als Odontome bezeichnet. **Odontome** im engeren Sinne entwickeln sich aus der Pulpa während der Entwickelung des Zahnes und bilden höckerige Verunstaltungen oder Excrescenzen der Krone oder der Wurzel.

Die im späteren Leben sich bildenden Neubildungen von Zahnsubstanz werden von den Zahnärzten als **Odontinoide** (Ulrich) bezeichnet. Je nachdem sie aus Schmelz oder aus Dentin oder Cement oder aus einer Combination derselben zugleich bestehen, unterscheidet man (Schlenker) Emailoide, Email-Dentinoide, Dentinoide, Dentin-Osteoide und Osteoide. Alle diese Bildungen sind nur klein, oft nur mit der Lupe erkennbar, platt oder rund oder keil-, zapfen-, birnen-, warzenförmig. Die drei erstgenannten entwickeln sich aus Odontoblasten (Schlenker) und zwar sowohl in der Pulpa der Krone als der Wurzeln und treten namentlich bei Caries, unter Metallfüllungen, nach Periostitis, nach mechanischen Verletzungen und bei Retention der Zähne und als senile Erscheinung auf. Die Osteoide können sich sowohl von der Pulpa als vom Periost aus entwickeln und entstehen aus Osteoblasten.

Als Calcoid bezeichnet Schlenker eine beim Schleifen zerbröckelnde Bildung der Pulpa, welche neben Bindegewebe, nur Spuren von dentin- und cementähnlichen Substanzen enthält.

Sarcome, Fibrome, Myxome entwickeln sich in seltenen Fällen aus dem Pulpagewebe zur Zeit der Bildung des Zahnes. Häufiger gehen solche Wucherungen namentlich Sarcome und Fibrome von dem Periost des Zahnsäckchens oder des Processus alveolaris des Kiefers oder endlich auch vom Knochenmark des Kiefers und vom Zahnfleisch aus. Alle diese Geschwülste, welche sich neben den Zähnen oder in Zahnlücken erheben, werden als **Epulis** bezeichnet.

Durch pathologische Erweiterung der Zahnsäckchen entstehen **Kiefercysten,** welche im Kieferfortsatz liegen und mitunter eine nicht unbedeutende Grösse erreichen. Sie enthalten eine in den

einzelnen Fällen verschieden aussehende Flüssigkeit, ab und zu auch rudimentäre Zähne.

*Literatur:* Virchow, *Die krankhaften Geschwülste. II. Bd. 1864—65;* Magitot, *Mém. sur les kystes des machoires, Paris 1872;* Uskoff, *Odontom des Unterkiefers, Virch. Arch. 85. Bd.;* Hohl, *Ueber Neubildungen d. Zahnpulpa, 1868;* J. A. Salter, *Dental. Pathol. und Surg., 1876;* Schlenker, *Unters. über die Verknöcherung d. Zahnnerven, Leipzig 1883.*

## III. Pathologische Anatomie des weichen Gaumens, des Pharynx und der Tonsillen.

§ 374. Die Schleimhaut des weichen Gaumens und des Pharynx ist im Allgemeinen der Schleimhaut des Mundes ähnlich gebaut, nur enthält sie reichlicher lymphadenoides Gewebe in Form von knötchenförmigen Herden. In den Tonsillen häuft sich dieses lymphadenoide Gewebe in grösseren Massen an. Nach den Untersuchungen von Stöhr wandern aus demselben beständig Rundzellen nach der Oberfläche.

Die **Entzündungen** des Gaumens, der Gaumenbögen, der Tonsillen und des Pharynx, die man als **Angina** und als **Pharyngitis** bezeichnet, sind theils Effecte localer Reize, theils symptomatische Affectionen, die nach Allgemeinerkrankungen wie Masern, Scharlach und Pocken auftreten. Die katarrhalischen Formen kennzeichnen sich im Beginn durch Röthung und Schwellung, die bald diffus ausgebreitet sind, bald mehr in Form von Flecken und Streifen auftreten. Später secernirt die Schleimhaut ein schleimiges oder ein schleimig eitriges, selten mit Blut vermischtes Secret, das die Oberfläche mehr oder weniger bedeckt und mit dem gelockerten und desquamirenden Epithel weissliche Auflagerungen bildet.

Bei manchen Entzündungsprocessen, z. B. bei den Entzündungen, die nach Pockeninfection entstehen, oder die sich gleichzeitig mit Herpes labialis entwickeln, bilden sich Bläschen (Angina vesiculosa), die bald platzen und kleine Substanzverluste hinterlassen.

Bei chronischen Entzündungen des weichen Gaumens und des Pharynx ist das von der Schleimhaut gelieferte Secret entweder schleimig und schleimig eitrig oder rein eitrig grüngelb und trocknet dann zu Borken und Membranen ein, welche nicht selten einen üblen Geruch verbreiten. Mitunter ist die Secretion vermindert oder gänzlich aufgehoben

Die Schleimhaut des Pharynx selbst ist bald mehr bald weniger geröthet, häufig mit knotigen, wulstigen und papillösen Excrescenzen versehen, welche dem Process den Namen einer Pharyngitis hyperplastica et granulosa eingetragen haben. In andern Fällen ist sie dünn, glatt und glänzend, so dass man den Process

als Pharyngitis atrophica bezeichnet hat. Verdickungen und Verdünnungen der Schleimhaut können sich auch untereinander combiniren.

Die Schleimhautverdickungen entstehen in erster Linie durch Zunahme des lymphadenoiden Gewebes der Mucosa und haben danach auch vornehmlich ihren Sitz in der Gegend der Tonsilla pharyngea, wo sie mitunter so bedeutend werden, dass der Nasenrachenraum ausgefüllt und die Tubarostien und die Choanen verlegt werden. Eine weitere Ursache papillöser und knotiger Schleimhautverdickungen liegt in einer Hyperplasie des Bindegewebes (Roth), welche namentlich an dem Arcus und den Nischen zwischen demselben, an der seitlichen Rachenwand und dem Zäpfchen auftritt. Das hyperplastische fibröse Gewebe ist meist von Rundzellen mehr oder minder dicht durchsetzt. Sind neben den hyperplastischen Schleimhautverdickungen verdünnte glatte Schleimhautstellen vorhanden, so ist dort das Bindegewebe atrophisch und das lymphadenoide Gewebe hat abgenommen. Bei weitgehenden Atrophieen, wie sie am häufigsten bei ältern Individuen beobachtet werden, kann die Uvula hochgradig verdünnt sein.

Die Epitheldecke kann über der gewulsteten Schleimhaut ohne auffällige Veränderung sein, ist indessen stets von mehr oder minder reichlichen Mengen von Rundzellen durchsetzt und über dem lymphadenoiden Gewebslager nicht selten verdünnt und rareficirt, zuweilen stellenweise ulcerirt. Daneben kommen auch circumscripte Epithelverdickungen vor, welche ein weissliches Aussehen zeigen. Die Schleimdrüsen und Schleimdrüsenausführungsgänge sind nicht selten durch Secretansammlung erweitert und können dadurch kleine körnige Prominenzen bilden.

Die diphtheritische Entzündung des weichen Gaumens und des Rachens beginnt mit der Bildung kleiner rundlicher grauweisser Flecken auf geröthetem und geschwelltem Boden. Erst nur zart, werden diese grauweissen Massen allmählich dicker und mehr gelbweiss, mitunter, falls Hämorrhagieen eintreten, auch schwärzlich. Diese Auflagerungen sind bald vereinzelt, bald zahlreich und bilden nicht selten grössere zusammenhängende Massen.

Im Beginne haften dieselben fest auf ihrer Unterlage; später lockert sich der Zusammenhang, sie lassen sich leicht entfernen oder werden von selbst abgestossen.

In manchen Fällen scheint die Schleimhaut nach Wegnahme dieser Massen intakt; man sieht eine Röthung, dagegen keinen Substanzverlust (Diphtheritis superficialis). In anderen Fällen zeigt sich nach Wegnahme der Plaque oder der Membran ein Defect, ein Geschwür (Diphtheritis profunda). Der Grund desselben ist entweder geröthet oder aber missfarbig, grauweiss, ein Zeichen, dass die nekrotisirende Entzündung noch weitere Theile der Schleimhaut occupirt hat.

Die Vertheilung der diphtheritischen Plaques ist, wie man sich sowohl am Lebenden als an der Leiche überzeugen kann, in

den einzelnen Fällen sehr verschieden. Zuweilen sind hauptsächlich die Mandeln erkrankt, in anderen Fällen ist vornehmlich der weiche Gaumen und die Uvula der Sitz der Affection, häufig ist auch der Kehldeckel und der Aditus laryngis von Plaques bedeckt.

Neben der Bildung von Plaques stellt sich stets auch eine diffuse Schwellung der Gewebe ein, die am Aditus laryngis, an der Uvula und der Tonsille oft sehr bedeutend wird.

Sterben die Patienten nicht, so erfolgt meist Heilung durch Abstossen der Plaques, Regeneration der Defecte und Resorption des Infiltrates. Nach tiefgreifenden Nekrosen können Narben zurückbleiben. Ab und zu nimmt der Process eine schlimmere Wendung, d. h. es tritt Gangrän ein, in Folge deren die Zerstörung rasch um sich greift.

Mit der diphtheritischen Verschorfung combinirt sich sehr gewöhnlich auch eine croupöse Exsudation, d. h. es besteht ein Theil der gelben und grauen Plaques lediglich aus geronnenen Exsudaten, wie sie für Croup characteristisch sind. Sie bilden sich dann, wenn an irgend einer Stelle das Epithel verloren gegangen ist.

Diphtheritische Entzündung kann als Folge verschiedener Schädlichkeiten auftreten. So kann man z. B. bei Thieren dieselbe durch verschiedene ätzende Substanzen, die man in passender Weise auf die Schleimhäute einwirken lässt, hervorrufen. Bei dem Menschen beobachtet man sie am häufigsten bei Infectionskrankheiten, so z. B. bei Scharlach, Masern, Typhus, Pocken und Diphtherie. Für letztere ist sie pathognomonisches Kennzeichen, doch ist zu bemerken, dass die Diphtherie nicht immer durch diphtheritische und croupöse Entzündungen des Gaumens und des Rachens charackterisirt ist, dass sie vielmehr auch unter dem Bild eines Katarrhs auftreten kann. Gesellt sich zur diphtheritischen Rachenentzündung auch eine Kehlkopf- und Bronchialentzündung, so trägt letztere meist einen katarrhalischen oder einen croupösen Character. Ueber die Ursache der Diphtherie vergl. § 185.

Phlegmonöse Entzündungen und Abscesse kommen im Pharynx und im weichen Gaumen häufiger vor, als in der Mundhöhle. Schwellung und Röthung sind im Beginne sehr intensiv. Die Exsudate und die Eitermassen sammeln sich besonders in dem lockeren Gewebe der Submucosa an. Schliesslich bilden sich grössere und kleinere Abscesse, welche zum Durchbruch gelangen. Die häufigsten Ursachen vereiternder Entzündung sind Traumen, denen eine Infection folgt, ferner Rotz, Syphilis, Milzbrand etc. Retropharyngeale Abscesse entstehen mitunter bei Caries der Halswirbelsäule. Gefahr bringen diese Abscesse theils durch Arrosion von Blutgefässen, theils durch Verlegung des Eingangs in den Kehlkopf. Letzteres wird namentlich durch die bedeutende ödematöse Schwellung bewirkt, welche sich in der Umgebung des Abscesses in der Mucosa und Submucosa einstellt.

Entzündungen mit Ausgang in Gangrän beobachtet man namentlich bei Variola, Typhus, Dysenterie und Diphtherie.

Die syphilitischen Erkrankungen im Bereiche des weichen Gaumens und des Pharynx sind den in der Mundhöhle vorkommenden gleich. Hier wie dort kommt es neben einfachen katarrhalischen Entzündungen zur Bildung circumscripter, zelliger Herde, welche durch Zerfall zu Geschwüren führen, die mit Hinterlassung von tief eingezogenen Narben und Defecten heilen.

Tuberkeleruptionen und tuberculöse Verschwärungen kommen hauptsächlich am Aditus laryngis vor. In ihrer Umgebung ist das Gewebe zuweilen ödematös geschwellt.

Geschwülste sind in dieser Gegend selten, doch kommen sowohl Bindesubstanzgeschwülste als epitheliale Neubildungen vor.

Soor kommt in derselben Weise vor wie in der Mundhöhle.

*Literatur über Angina und Pharyngitis catarrhalis:* Cornil, *Arch. gén. XIX 1862;* Heusinger, *D. Arch. f. klin. Med. II 1866;* Mettenheimer, *ibid. IV 1868;* Michel, *Zur Behandl. d. Krankh. d. Mund-Rachenhöhle, Leipzig 1880;* Störck, *Klinik d. Krankh. d. Kehlk., der Nase und des Rachens, Stuttgart 1880;* E. Wagner, *v. Ziemssens Handb. VII;* Wendt, *ibid.;* Mackenzie, *Die Krankh. d. Halses u. der Nase. Berlin 1880;* Saalfeld, *Virch. Arch. 82. Bd.;* Roth, *Die chronische Rachenentzündung. Wien 1883.*

§ 375. **Die Mandeln** bleiben bei Entzündungen des weichen Gaumens und der Gaumenbogen wohl nie vollkommen unverändert und nehmen in manchen Fällen in hervorragender Weise an der Entzündung Theil (Tonsillitis, Angina tonsillaris, Amygdalitis).

Bei catarrhalischen Entzündungen bedeckt sich ihre Oberfläche mit Secret und gleichzeitig sammeln sich auch in ihren Lacunen emigrirte Zellen und abgestossenes Epithel an und bilden nicht selten aus dem Eingang hervorragende Pfropfen (lacunärer Katarrh). Bleiben dieselben späterhin in den Krypten liegen, so können sie sich zu einer fettigen Schmiere eindicken und zu Concrementen, den Mandelsteinen, verkalken, welche etwa hirsekorn- bis bohnengross, selten grösser werden. Häufig geht das angesammelte Secret eine faulige Zersetzung ein, verbreitet einen üblen Geruch und wirkt reizend auf die Umgebung.

Die Schwellung der Mandeln bei Entzündungen schwankt sehr erheblich und hängt offenbar davon ab, ob die Entzündung mehr nur oberflächlich verläuft oder das ganze Parenchym betrifft (parenchymatöse Amygdalitis).

Bei diphtheritischen Entzündungen sind die Tonsillen meist in hervorragender Weise betheiligt, geschwollen, stark durchfeuchtet und mit diphtheritischen Schorfen uud späterhin auch mit croupösen Membranen bedeckt. Die Gewebsnekrose greift gerade

an den Tonsillen oft erheblich in die Tiefe und zwar sowohl von der äussern Fläche als auch von den Lacunen aus.

Vereiterung und Gangrän mit mehr oder weniger ausgebreiteter Gewebszerstörung kommen ebenfalls nicht selten vor und können von den Tonsillen aus auf deren Umgebung weiter schreiten. Ebenso kommen in den Tonsillen tuberculöse und syphilitische Entzündungen vor.

Nach häufig sich wiederholenden sowie nach chronischen Entzündungen können die Mandeln hypertrophisch werden und dabei sich erheblich vergrössern, so dass sie zwischen den Gaumenbögen weit hervorragen. Die Vergrösserung beruht wesentlich auf einer Zunahme des lymphadenoiden Gewebes, welches dabei meist nicht mehr deutlich in Follikel gruppirt ist, doch kann auch eine fibröse Hyperplasie sich einstellen. Neben dieser entzündlichen Vergrösserung kommt auch, namentlich während der Kinderjahre, eine nicht entzündliche Mandelhypertrophie vor, welche auf einer hyperplastischen Entwickelung sämmtlicher Theile, namentlich aber des lymphadenoiden Gewebes beruht. Bei Lymphosarcombildungen im Lymphdrüsensystem kann auch das Gewebe der Mandeln in entsprechende Wucherung gerathen.

Bei chronischen Entzündungen, nach Eiterungen, diphtheritischer Verschorfung sowie im hohen Alter kann sich eine Atrophie der Mandeln einstellen.

Die letztgenannte Form ist wesentlich durch eine Abnahme der Zellen der Lymphfollikel bedingt. Bei chronischen Entzündungen gesellt sich zum Schwund der Zellen häufig eine Verhärtung des Bindegewebes. Nach destructiven Processen bilden sich Narben. In den Krypten atrophischer Tonsillen liegt meist abgestossenes Epithel. Bei reichlicher Secretansammlung können sie sich zu kleinen Cysten erweitern, deren Inhalt meist gelblich oder weiss und weich ist, zuweilen indessen verkalkt, so dass sich glatte oder höckerige Steine bilden.

Unter den Geschwülsten der Tonsillen ist das Carcinom die häufigste.

*Literatur über Hypertrophie der Tonsillen:* Billroth, *Beitr. z. pathol. Histol. 1858;* Virchow, *Geschwülste II;* O. Weber, *Handb. d. klin. Chir. v. Pitha u. Billroth I;* E. Wagner, *v. Ziemssens Handb. VII.*

## IV. Pathologisch anatomische Veränderungen der Speicheldrüsen.

§ 376. Die Speicheldrüsen sind traubenförmige Drüsen, welche ihr Secret in die Mundhöhle entleeren. Unter den Erkrankungen, die sie eingehen, sind die wichtigsten die Entzündungen und die Geschwülste.

Als **Parotitis epidemica** oder Mumps oder Ziegenpeter bezeichnet man eine epidemisch auftretende entzündliche Schwellung der Parotis, wobei auch die Glandula submaxillaris und sublingualis mit befallen werden können. Die Drüsen und das angrenzende Zellgewebe sind geschwellt, teigig anzufühlen.

Aehnliche Schwellungen kommen auch bei verschiedenen Infectionskrankheiten als secundäre Veränderungen vor, so z. B. bei Typhus, Cholera, Pyämie, Syphilis, Diphtherie etc.

Der Process besteht in einer entzündlichen, theils serösen, theils zelligen Infiltration des intra- und periacinösen Bindegewebes. Der Ausgang ist entweder Resolution oder Bindegewebsinduration oder Abscessbildung. Gelegentlich tritt auch Verjauchung ein.

Als **Angina Ludovici** oder **Cynanche** bezeichnet man eine acute phlegmonöse Entzündung in der Umgebung der Glandula submaxillaris, welche ihren Ausgang in Eiterung oder in Gangrän nimmt.

Neben diesen schweren kommen auch leichtere acute und chronische Entzündungsformen in den Speicheldrüsen vor, welche sich an Traumen oder an Secretverhaltung anschliessen; oft ist indessen die Ursache nicht zu eruiren. Bei chronischen Entzündungsprocessen nimmt das Bindegewebe zu, während die Drüsensubstanz atrophisch wird. Durch narbige Schrumpfungsprocesse können die Drüsengänge stenosirt und verschlossen werden.

Mit dem Namen **Speichelfistel** belegt man Canäle, welche einerseits mit den Ausführungsgängen der Speicheldrüsen in Verbindung stehen, andererseits auch eine Oeffnung an der Oberfläche der äusseren Haut oder in der Schleimhaut der Mundhöhle besitzen. Sie entstehen durch Traumen oder durch perforirende, eitrige Entzündungsprocesse.

Werden an irgend einer Stelle die Gänge der Speicheldrüsen verengt oder das Lumen verlegt, so treten hinter der verengten Stelle durch Secretansammlung **Erweiterungen der Drüsengänge** ein, welche bald gleichmässig cylindrisch, bald mehr spindelig oder ampullenförmig gestaltet sind. Weiterhin bilden sich auch kugelige **Cysten**, welche eine nicht unbeträchtliche Grösse erreichen können.

Die durch Erweiterung der Ausführungsgänge der Submaxillar- und Sublingualdrüsen entstehenden, unter der Zunge hervorragenden Cysten werden ebenso wie die Cysten der Zungenspitzendrüsen als Ranula bezeichnet (§ 371).

Im Ductus Stenonianus sowohl als im Ductus Whartonianus können sich **Concremente** bilden, welche aus phosphorsaurem und kohlensaurem Kalk bestehen und zum Theil in ihrem Inneren einen durch Zufall in den betreffenden Ausführungsgang gerathenen Fremdkörper enthalten. Nach Klebs beherbergen sie auch Pilze, welche als die Ursache des Niederschlages von Kalksalzen anzusehen sind.

In den Speicheldrüsen kommen sowohl **Epithel-**, als auch **Bindesubstanzgeschwülste** vor. Unter den letzteren finden sich Enchondrome, Myxome, Fibrome, Sarcome und Rhabdomyome, welche

alle deutlich abgegrenzte Knoten bilden und nicht selten Cysten enthalten (Cystosarcom). Die Carcinome entwickeln sich meist von einer circumscripten Stelle aus, verbreiten sich von da über die Drüse und greifen auf die Nachbarschaft über.

Auffallend häufig tragen die Geschwülste einen gemischten Character, besonders in der Parotis, wo sie nebeneinander Knorpel-, Schleim-, Sarcom- und Fasergewebe enthalten. Zuweilen zeigen sie eigenthümliche hyaline Bildungen (Cylindrome). Auch Combinationen von Krebs mit Sarcom oder mit Enchondrom sind beobachtet.

*Literatur:* Bruns, *Handb. d. prakt. Chir. II 1859*; Noel, *Gaz. hebdom de méd. 1883*; Voegl, *v. Ziemssens Handb. VII*; Kaufmann, *Sarcom der Parotis, v. Langenbecks Arch. XXVI*; Prudden, *Americ. Journ. of the Med. Sc. 1883* (*Rhabdomyom*).

## V. Die pathologisch anatomischen Veränderungen des Oesophagus.

§ 377. Unter den **Formveränderungen des Oesophagus** ist die wichtigste die Verengerung, Stenosis oesophagi. Man kann (Zenker, v. Ziemssen) fünf Formen, nämlich angeborene Stenosen, Compressionsstenosen, Obturationsstenosen, Stricturen und spastische Stenosen unterscheiden.

Mangel des Oesophagus kommt nur bei hochgradiger allgemeiner Missbildung vor. Bei wohlgebildeten Früchten ist nur in sehr seltenen Fällen eine partielle Verödung beobachtet.

Die **einfache angeborene Stenose** kommt sowohl im oberen als im unteren Abschnitt des Oesophagus vor und ist ringförmig oder verbreitet sich über eine kleine Strecke des Oesophagusrohres. Beide Formen sind selten.

**Compressionsstenosen** werden namentlich durch grosse Strumen, durch Lymphdrüsentumoren des Halses und des Mediastinum, durch Mediastinalsarcome, Aortenaneurysmen etc. herbeigeführt. Sie wirken nur dann erheblich functionsstörend, wenn der Oesophagus von allen Seiten umschlossen wird und nicht ausweichen kann.

**Obturationsstenosen** entstehen durch Fremdkörper, welche in den Oesophagus gelangen. Entwickeln sich Soorpilze im Oesophagus, so können sie schliesslich ebenfalls eine Stenosirung des Lumens herbeiführen.

In sehr seltenen Fällen werden Oesophagusstenosen durch polypöse Schleimhautwucherungen verursacht. Häufiger dagegen haben krebsige Wucherungen diesen Effect.

**Stricturen** werden durch Narben und krebsige Entartung verursacht. Schrumpfende Narben entstehen am häufigsten nach Aetzungen des Oesophagus durch Säuren und Alcalien. Je nach der Ausdehnung der Aetzung wechselt auch die Grösse und Festigkeit

der Strictur. Nach tiefgreifender Aetzung wird der Oesophagus in ein schwieliges Narbengewebe verwandelt, das nur noch eine feine Sonde durchdringen lässt. Syphilitische Stricturen sind sehr selten, da der Oesophagus nur ausnahmsweise Sitz syphilitischer Entzündungen ist.

Carcinomatöse Stricturen werden dadurch herbeigeführt, dass die krebsige Neubildung die ganze Peripherie des Oesophagus infiltrirt und in ein starres unnachgiebiges Rohr verwandelt. Häufig findet noch eine Schrumpfung des Gewebes statt. Sie sitzen meist im untersten, selten im obersten Drittel und haben durchschnittlich eine Höhe von 5—10 Ctm. Die Innenfläche zeigt eine geschwürige Beschaffenheit.

Unter den **Erweiterungen** des Oesophagus kann man einfache Ektasieen von Divertikeln unterscheiden.

Die **einfachen Ektasieen** entstehen am häufigsten oberhalb von Stenosen des unteren Theiles des Oesophagus oder der Cardia. Hier entwickeln sie sich dann, wenn die Musculatur des Oesophagus erschlafft und in Folge dessen die Ingesten liegen bleiben. Meist ist die Ektasie gleichmässig, doch kann sie auch mehr einseitig sein, so dass sich schliesslich Divertikel bilden. In dem dilatirten Abschnitt sind die Häute meist mehr oder weniger verdickt.

Neben diesen Stauungsektasieen kommen auch Erweiterungen ohne Stenose vor, wobei der Oesophagus meist einen spindelförmigen Sack bildet. Die Wand ist mehr oder weniger verdickt, und zwar hauptsächlich durch Verdickung der Muscularis, zum Theil auch der Schleimhaut. Die Ursache dieser Erweiterung ist wahrscheinlich in einer Verminderung der Contractionsfähigkeit zu suchen, welche selbst wieder durch verschiedene Schädlichkeiten namentlich aber durch Entzündungsprocesse veranlasst wird. Nach Zenker kommen circumscripte Ektasieen oberhalb des Zwerchfelles angeboren vor.

Die **Divertikel** bilden umschriebene Ausbuchtungen der Wand des Oesophagus und des Pharynx. Man unterscheidet Pulsions- und Tractionsdiverdikel (Zenker).

Die **Pulsionsdivertikel** entstehen durch einen die Wand vorstülpenden Druck von innen. Sie sind selten, haben ihren Sitz am untersten Ende des Schlundes, und bilden entweder scharfumschriebene, erbsen- bis haselnussgrosse, seichte oder tiefe nach hinten gerichtete Ausstülpungen, oder aber grössere, zwischen Speiseröhre und Wirbelsäule herabhängende Säcke von kugeliger oder cylindrischer oder birnförmiger Gestalt. Der ziemlich dickwandige Sack besteht hauptsächlich aus der verdickten Mucosa und Submucosa und einer nach aussen davon gelegenen Bindegewebsmembran, während die Musculatur ganz fehlt oder nur auf den Hals des Divertikels übergreift. Es bildet also das Divertikel eine Schleimhauthernie (Pharyngocele) zwischen den auseinander gedrängten Muskelfasern des Constrictor pharyngis inferior. Sie entstehen nach

Zenker in Folge von Herabsetzung der Widerstandsfähigkeit einer Stelle an der hinteren Schlundwand gegenüber dem auf sie wirkenden Drucke beim Schlingacte. Die Widerstandsverminderung wird durch Verletzungen der Pharynxwand z. B. durch Fremdkörper, die stecken bleiben, herbeigeführt.

Da die bei dem Genusse von Nahrung in die Divertikel gelangenden Speisen häufig längere Zeit liegen bleiben, und dadurch einen Reiz auf die Schleimhaut ausüben, so entstehen in der Mucosa des Sackes chronische Entzündungen, die zu Verdickung derselben, mitunter auch zur Bildung papillärer Wucherungen führen.

Die **Tractionsdivertikel** entstehen durch einen von aussen wirkenden Zug. Sie haben ihren Sitz an der Vorderwand des Oesophagus, am häufigsten in der Höhe der Bifurcation der Trachea. Die Form derselben ist meist die eines schmalen Trichters von 2—8—17 Mm. Tiefe, dessen Spitze gerade nach vorn oder etwas seitlich gerichtet ist; seltener finden sich seichte Gruben. Der Trichter besteht aus der Mucosa und der Submucosa, welche bald ganz, bald nur theilweise, bald gar nicht von Muskeln bedeckt sind. An der Spitze liegt fast stets schwieliges Bindegewebe, welches meist eine geschrumpfte Bronchialdrüse enthält, und mit der Trachea oder einem Bronchus verbunden ist. Nur selten ist kein geschrumpftes Narbengewebe vorhanden. Die Divertikelbildung wird also durch Entzündungsprocesse veranlasst, welche meist von Lymphdrüsen ausgehen, dann die Oesophaguswand in Mitleidenschaft ziehen und durch Schrumpfung dieselbe nach aussen zerren. Die Trichter haben keine Tendenz zur Vergrösserung, dagegen können sie perforiren, namentlich wenn sich in ihnen Fremdkörper einklemmen.

**Rupturen**, d. h. Zerreissungen eines zuvor gesunden Oesophagus sind (abgesehen von den durch äussere Traumen verursachten) selten, doch sind einige Fälle beobachtet, bei denen durch Würgen und Brechen, Längsrisse oder Querrisse im unteren Theile des Oesophagus eintraten. Der Zerreissung geht wahrscheinlich eine Erweichung des Oesophagus, eine Oesophagomalacie voran, welche durch die digestive Einwirkung regurgitirter Magensäfte bedingt wird. Sie kommt nicht selten als postmortale Veränderung vor und ist an der grauen und gelben Verfärbung, sowie an der Verquellung und grossen Zerreisslichkeit des Gewebes zu erkennen. Sie kann aber auch schon (Zenker) in Agone auftreten; in sehr seltenen Fällen stellt sie sich auch bei gesunden Individuen ein.

**Perforationen** des Oesophagus entstehen entweder durch Krankheitsprocesse im Oesophagus selbst, oder in den dem Oesophagus benachbarten Theilen. Unter den ersteren geben krebsige Geschwüre und Fremdkörper die häufigste Veranlassung zum Durchbruch. Weiterhin kommen auch Aetzungen und einfache Geschwüre in Betracht. Von Aussen brechen namentlich vereiternde Lymphdrüsen,

Congestionsabscesse, verjauchende Strumen, Aneurysmen der Aorta thoracica descendens in den Oesophagus ein.

Ein Durchbruch des Oesophagus ist stets von mehr oder weniger ausgedehnten Entzündungen gefolgt. Am beschränktesten sind dieselben, wenn in der Umgebung der Perforation das Gewebe durch chronische Entzündung verdickt ist. War letzteres nicht der Fall, so stellen sich ausgebreitete eitrige und jauchige Entzündungsprocesse in der Nachbarschaft ein.

Hochgradige Erweiterungen der Oesophagealvenen können sich namentlich bei Lebercirrhose bilden und zu erheblichen Blutungen Veranlassung geben.

*Literatur:* Zenker und v. Ziemssen, *Handb. d. speciellen Pathologie von v. Ziemssen VII.*

§ 378. **Katarrhalische Entzündungen** des Oesophagus characterisiren sich hauptsächlich durch Desquamation des Epithels, die Schleimproduction fehlt bei acuten Katarrhen, bei chronischen ist sie nur gering. Durch das desquamirte Epithel wird die Oberfläche der Schleimhaut trüb weiss oder gelblichweiss. Zuweilen entstehen kleine epitheliale Ulcerationen. Ist ein Fremdkörper die Ursache der Entzündung, so bilden sich am Orte, wo er sitzt, oft tiefergreifende Geschwüre.

Bei chronischen Katarrhen kann die Schleimhaut hypertrophisch werden, auch können sich papilläre und polypöse Wucherungen bilden. Ferner kann sich eine Hypertrophie der Muscularis einstellen. Werden bei Katarrhen Schleimdrüsen verstopft, so erheben sich in der Schleimhaut kleine Körner, welche ulceriren und in kleine Folliculargeschwüre sich umwandeln können. Croupöse und diphtheritische Entzündungen sind selten. Am häufigsten kommen sie bei Typhus, Cholera, Masern, Scharlach, Pocken, Lungentuberculose und Pyämie vor, bei Diphtherie dagegen sind sie sehr selten. Bei Pocken bilden sich mitunter Pusteln auch im Oesophagus.

**Phlegmonöse Entzündungen** kommen sowohl beschränkt als über grössere Strecken verbreitet vor, doch sind sie sehr selten. Bricht der in der Submucosa sich ansammelnde Eiter durch die Schleimhaut durch, so kann vollkommene Heilung eintreten. Bei grösseren Abscessen, bei welchen die Schleimhaut in grosser Ausdehnung unterminirt ist, und der Abscess an mehreren Stellen durchbricht, kann die Höhle zum Theil bestehen bleiben und wird dann von den Perforationsstellen aus mit Epithel ausgekleidet.

Phlegmone des Oesophagus kommt nach Verletzungen und Aetzungen, sowie als Fortsetzung von Magenphlegmonen vor. Auch können phlegmonöse Entzündungen von der Umgebung aus auf den Oesophagus übergreifen.

Gelangen **ätzende Substanzen** wie Schwefelsäure, Salpetersäure, Salzsäure, Kali- und Natronlauge, Kupfervitriol etc. in den Oesophagus, so verursachen sie eine mehr oder minder tiefgreifende

Zerstörung. Bei leichter Aetzung durch Säuren wird nur das Epithel getödtet, wird weiss, trübe und stösst sich ab. Bei schwerer Aetzung verwandelt sich die Schleimhaut in einen grauen oder graugelben oder schwarzen Schorf und es wird auch die Muscularis abgetödtet. In Folge dessen entstehen ausgedehnte Entzündungen, die meist eitrigen Charakter tragen und gelegentlich zu Perforation führen. Ist durch die Eiterung das Nekrotische abgestossen, so heilt der Process unter Narbenbildung. Ist auch die Muscularis abgetödtet worden, so entstehen hochgradige Stricturen.

Ist der Oesophagus durch Aetzung in der angegebenen Weise verändert, so zeigt meist auch die Mund-, Rachen- und Gaumenschleimhaut da oder dort entsprechende Veränderungen.

Bei heruntergekommenen bettlägerigen Kranken bilden sich zuweilen an der Vorder- und Hinterwand des unter dem Ringknorpel gelegenen Abschnittes des Pharynx graue oder schwarze Schorfe, welche späterhin ausgestossen werden und brandige Geschwüre hinterlassen. Sie entstehen dadurch, dass bei der allgemeinen Muskelatonie der Kehlkopf nach hinten sinkt und anhaltend auf der Wirbelsäule aufliegt. Es handelt sich also um eine **Decubitalgangrän** (§ 328).

Syphilitische und tuberculöse Entzündungen und Geschwürsbildungen sind im Oesophagus sehr selten.

**Bindesubstanzgeschwülste** des Oesophagus sind selten, doch kommen Fibrome, Lipome, Myxome und Sarcome vor. Sie bilden kugelige Tumoren, welche die Gestalt eines Polypen annehmen können. Es gilt dies namentlich für ein Fibrom, welches im unteren Schlundtheil hinter dem Kehlkopf sich entwickelt und von da in den Oesophagus hinabhängt.

Häufiger als ächte Bindesubstanzgeschwülste sind papilläre Wucherungen der Schleimhaut, welche kleine Warzen bilden.

Weitaus die wichtigste Neubildung ist der **Krebs.** Er kann an jeder Stelle vorkommen, sitzt aber am häufigsten im untersten Drittel. Er bildet inselförmige oder gürtelförmige Wucherungen, welche bald in entsprechende Geschwüre sich umwandeln. Mitunter geht der prominirende Theil der Neubildung ganz verloren; Grund und Umgebung des Geschwüres dagegen sind krebsig infiltrirt. Die krebsige Wucherung greift zunächst auf die Muscularis über; später kann auch die Umgebung des Oesophagus in die krebsige Wucherung hineingezogen werden. Alsdann verhärtet sich das umgebende Bindegewebe und wird von Krebszellennestern durchsetzt. Weiterhin können auch die Trachea, die Bronchien, das Pericard, das Herz, die Pleura und die Lungen etc. krebsig infiltrirt werden. Bei tiefgreifender Geschwürsbildung wird der Oesophagus perforirt. Von da schreitet der ulceröse Zerfall auch auf die Nachbarschaft über. Das Gewebe ist stets mehr oder weniger entzündet. Der Oesophaguskrebs ist ein Plattenepithelkrebs.

Ueber Soor s. § 368.

*Literatur über Oesophagusgeschwülste:* Ebbeth, *Virch. Arch.*

*43. Bd.*; Coats, *Jahresber. v. Virchow-Hirsch VII*; Virchow, *Die krankh. Geschw. III*; Fagge, *Med. Times. 1874*; Meyer, *In.-Diss. München 1882.*

## VI. Die krankhaften Veränderungen des Magens.

### 1. Einleitende Bemerkungen.

§ 379. Mit dem Magen nimmt derjenige Theil des Darmtractus seinen Anfang, innerhalb welches die Verdauung und Resorption der Ingesta stattfindet.

Dieser Aufgabe entsprechend ist einerseits die mit Blut- und Lymphgefässen äusserst reich versehene Magenschleimhaut nur von einer zarten Epithellage bedeckt, andererseits enthält dieselbe äusserst zahlreiche Drüsen, welche das zur Verdauung der Speisen nöthige Secret liefern.

Im Magen verweilen die Ingesta längere Zeit; ein Theil derselben wird von der Schleimhaut resorbirt, ein anderer Theil erleidet gewisse Veränderungen, ein dritter passirt den Magen in unveränderter Form.

Das verhältnissmässig lange Verweilen der Ingesta innerhalb des Magens, sowie die Wechselbeziehungen zwischen Mageninhalt und Magenschleimhaut machen es begreiflich, dass letztere in ganz besonderer Weise der Einwirkung durch den Mund eingeführter schädlich wirkender Substanzen ausgesetzt ist. So werden z. B. Säuren und Alcalien, welche im Munde, Pharynx und Oesophagus (vergl. § 378) Verschorfung und Verquellung zur Folge haben, diese Wirkung in noch höherem Maasse auf die Magenschleimhaut ausüben. Aber auch Substanzen, welche die genannten Theile, ohne Schaden zu verursachen, passiren, können im Magen, wo sie längere Zeit liegen bleiben, theils locale (Phosphor, Salicylsäure etc.) Veränderungen, theils allgemein ausgebreitete Entzündungen hervorrufen. Bekanntlich genügt zu Letzterem oft schon eine übermässige Einfuhr gewohnter Nahrungsmittel; intensiver wirken natürlich noch reizende Substanzen. Wenn auch der Magen gegen manche Unbilden sich schützen kann, indem er mehr Schleim producirt, welcher die Oberfläche mit einer verhältnissmässig impermeablen Lage bedeckt, so hat diese Schutzvorrichtung doch ihre Grenzen und erweist sich häufig genug als unzureichend.

Wird auf der einen Seite die Magenschleimhaut durch Ingesta geschädigt, so drohen ihr auch von Seiten des Blutstromes Gefahren. Abgesehen von localen und allgemeinen Circulationsstörungen, in deren Gefolge theils anämische Nekrose und Hämorrhagie, theils eine Vermehrung und pathologische Veränderung der Secretion, sowie oedematöse Schwellung des Gewebes eintreten kann, führt das Blut nicht selten auch Schädlichkeiten zu, welche degenerative Veränderungen in den Schleimhautgeweben nach sich ziehen.

So beobachtet man z. B. trübe Schwellung und fettige

Degeneration der Drüsenzellen des Magens bei zahlreichen Infections- und Intoxicationszuständen, z. B. bei Variola, Sepsis, Typhus, Phosphorvergiftung. Oft ist die Degeneration so bedeutend, dass schon für die makroskopische Betrachtung die Magenschleimhaut ein abnormes Aussehen bietet und sich von normaler Schleimhaut durch eine trüb grauweisse oder gelblich weisse Farbe auszeichnet.

Auch bei anderen Allgemeinleiden erkrankt der Magen nicht selten. Bei Amyloiddegeneration anderer Organe ist öfters auch der Blutgefässbindegewebsapparat des Magens Sitz von Amyloidbildung.

Erkrankt der Magen an irgend einer Affection, so wird stets eine mehr oder minder erhebliche Störung der Function sich einstellen und diese kann unter Umständen selbst wieder zur Entwickelung neuer Schädlichkeiten und damit zur Entstehung weiterer krankhafter Processe Veranlassung geben.

Das Secret, welches der Magen liefert, hat zur Folge, dass die Speisen, die in den Magen gelangen, ganz bestimmte Veränderungen erleiden. Liegt die Secretion des Magens aus irgend einem Grunde darnieder oder ist dieselbe pathologisch verändert, so können auch die Ingesta abnorme Umsetzungen erleiden. Besonders häufig treten abnorme Gährungsprocesse auf, welche durch Spaltpilze hervorgerufen werden.

In den Magen gelangen mit den Speisen stets Spalt-, Sprossund Schimmelpilze oder deren Keime. Unter normalen Verhältnissen kommen sie nicht zur Entwickelung und Vermehrung, indem die Zusammensetzung des Magensaftes ihrer Vegetation nicht günstig ist. Werden diese gährungswidrigen Eigenschaften des Magensaftes bei Störung der Magenfunction geschwächt oder ganz aufgehoben, so können die eingeführten Pilze zur weiteren Entwickelung gelangen.

Der Entwickelung von Spaltpilzen in hohem Maasse förderlich ist auch die Ueberfüllung des Magens und die Stagnation des Inhaltes.

Eine dauernde Ueberfüllung kann zunächst schon durch allzu häufigen und allzureichlichen Genuss von Nahrungsmitteln herbeigeführt werden. Häufiger noch wird sie durch eine mechanische Insufficienz des Magens veranlasst, welche selbst wieder Folge sehr verschiedener Einflüsse ist.

Zunächst kann schon eine andauernde Beengung des Magens durch unpassende Körperhaltung, durch beengende Kleider, Tumoren der Bauchhöhle etc. die normale Fortbewegung der Speisen beeinträchtigen. In weit höherem Grade geschieht dies indessen noch durch Texturveränderungen des Magens selbst, namentlich durch Verengerungen des Pylorus, durch entzündliche Infiltration und Verhärtung der Magenhäute, durch Magengeschwüre, durch Magenkrebse, durch Verwachsungen mit der Umgebung, durch Degeneration und Erschlaffung der Muskeln etc. Besteht einmal eine ab-

norme Function des Magens, so dass die Speisen nicht die normalen Umsetzungen eingehen, so kann auch diese die normale Fortbewegung der Speisen beeinträchtigen, indem der Pförtner die pathologisch veränderten Ingesta nicht durchtreten lässt.

Sind in einem Magen die oben aufgeführten Bedingungen gegeben, so vermehren sich in demselben vorhandene Pilze oft in ganz colossalem Maasse. Mikrokokken, Mikrobacterien, Bacillen der verschiedensten Form, Sarcine, Sprosspilze, Alles das kann sich in der üppigsten Weise entwickeln. Der Inhalt eines erschlafften und erweiterten Magens bietet oft eine wahre Musterkarte der genannten Organismen. Mitunter entwickeln sich auch Conidiensporen von Hyphomyceten.

Die Folgen der Vermehrung dieser Organismen sind verschiedenartige Gährungen des Mageninhaltes. Die wichtigsten derselben sind die milchsaure, die buttersaure, die essigsaure und die alcoholische Gährung, sowie verschiedene faulige Zersetzungen.

Selbstverständlich üben diese abnormen Gährungen wieder einen schlimmen Einfluss auf die Magenwand und ihre Secretion aus. Sie unterhalten einen beständigen Reiz und verhindern nicht selten eine Heilung des ursprünglichen, vielleicht an und für sich vorübergehenden Leidens. In einzelnen Fällen greifen diese Spaltpilze die Schleimhaut auch direct an. So vermögen z. B. nach v. Recklinghausen und E. v. Wahl gewisse Spaltpilzformen in die Drüsen und die Gewebe des Magens einzudringen und pustelartige Knoten in der Schleimhaut zu erzeugen. Ich sah vor einigen Jahren bei einem Manne, der unter choleraähnlichen Erscheinungen in zwei Tagen zu Grunde gegangen war, ebenfalls massenhaft nekrotische, weisse, punctförmige bis halberbsengrosse Herde und kleine mit weissem Grunde versehene Geschwüre im Magen, die grosse Mengen von Bacillen enthielten. Champilze und Schimmelpilze dagegen vermögen in die Magenschleimhaut nicht einzudringen.

Ist der Inhalt der Magens reich an Säure und ist die Circulation innerhalb der Magenschleimhaut geschwächt, so kann eine Verdauung und Maceration der letzteren eintreten, wobei sie sich in eine je nach dem Blutgehalt bald bräunliche, bald dunkelbraune bis schwarze, pulpöse, gallertige, leicht zerreissliche Masse umwandelt. Am häufigsten wird diese Magenerweichung (Gastromalacia) bei Hirnkrankheiten, namentlich bei tuberculöser Meningitis beobachtet, bei denen sie in Agone eintritt, doch soll sie nach Leube auch bei zuvor gesunden Individuen vorkommen.

Die Gastromalacie ist weitaus in der Mehrzahl der Fälle eine cadaveröse Erscheinung, und tritt am ehesten dann ein, wenn reichlich Magensaft oder saure pathologische Zersetzungsproducte vorhanden sind.

Zunächst kommt es zur Auflösung der Blutkörperchen und zu Imbibition des Gewebes mit dem diffundirenden Blutfarbstoff. Entwickelt sich im Magen Schwefelwasserstoff, so geht die rothe Blut-

färbung in eine schwarzgrüne Färbung über. Braune Pigmente, die sich nach chronischer Gastritis zuweilen im Magen vorfinden, gewinnen ein schwarzes oder graues Aussehen. Weiterhin tritt eine Selbstverdauung des Magens ein. Die Schleimhaut, sowie auch die Muscularis und Serosa, werden in eine weiche, leicht zerreissliche, zunderartige Masse verwandelt, die je nach dem Blutgehalt bald weiss, bald grau, bald graulichschwarz aussieht. Fasst man den Magen an, so bricht häufig der Inhalt desselben durch (sogen. Magenerweichung). Ab und zu greift die Maceration noch über das Gebiet der Magenwände hinaus, so z. B. auf das Zwerchfell. Es kann sogar geschehen, dass Magenwand und Zwerchfell zugleich zersetzt werden, so dass der Mageninhalt sich in die Brusthöhle ergiesst. Am häufigsten beobachtet man diese postmortale Magenerweichung bei Kindern, in deren Magen reichlich Milch vorhanden ist.

*Literatur über mechanische Mageninsufficienz und Magengährungen:* Kussmaul, *Deutsch. Arch. f. klin. Med. VI. Bd.;* Jürgensen, *ibid. VII;* Penzoldt, *Die Magenerweiterung, Erlangen 1875;* Leube, *Handb. d. spec. Pathol. von v. Ziemssen VII und D. Arch. f. klin. Med. XXIII u. XXXIII;* Naunyn, *ib. 1882;* Poensgen, *Die motor. Verrichtungen des menschlichen Magens, Strassburg 1882.*

*Literatur über Gastromalacie:* Leube, *v. Ziemssens Handb. VII;* Kundrat *und* Wiederhöfer, *Gerhardts Handb. d. Kinderkrkhtn. IV;* Thorspecken, *Deutsch. Arch. f. klin. Med. XXIII.*

*Literatur über Mycosen der Magenschleimhaut:* v. Recklinghausen, *Virch. Arch. 30. Bd.;* E. v. Wahl, *ib. 41. Bd.*

## 2. Missbildungen des Magens und erworbene Form- und Lageveränderungen, Hypertrophie und Atrophie.

§ 380. **Missbildungen.** Mangel des Magens kommt bei Acephalen vor. Abnorme Kleinheit findet sich in seltenen Fällen bei sonst gut ausgebildeten Früchten. Vollkommener Verschluss des Pylorus ist sehr selten, häufiger dagegen eine abnorme Enge desselben (R. Maier).

Hinsichtlich der angeborenen Formanomalieen sind Einschnürungen zu erwähnen, wodurch der Magen eine Sanduhrform erhält; ferner Scheidewandbildungen.

Bei Situs transversus, bei Persistenz einer Bauchspalte, bei congenitalen Defecten des Zwerchfells zeigt auch der Magen eine abnorme Lagerung. Zuweilen erhält sich die fötale senkrechte Stellung desselben im späteren Leben.

Häufiger als angeborene sind **erworbene Form- und Lageveränderungen.**

Erweiterung des Magens beobachtet man namentlich als Folge abnormer Enge des Ostium pyloricum und zwar ebensowohl nach angeborener als nach erworbener Stenose. Nicht selten bilden

sich auch Magenerweiterungen aus ohne Pylorusstenose, als Folge abnormer Lagerung und Verwachsungen des Magens, oder abnormer Ausdehnung durch Ingesta oder von Texturveränderungen der Magenwand (vergl. § 379).

Bei starker Dilatation nimmt der Magen einen grossen Theil der Bauchhöhle ein und erstreckt sich namentlich weiter nach abwärts als normal; ist sie sehr bedeutend, so reicht er von der linken Zwerchfellkuppe bis an die Symphyse, so dass er sogar die Blase comprimirt, und nahezu sämmtliche Dünndarmschlingen bedeckt. Die linke Hälfte der kleinen Curvatur steht in directer Verlängerung des Oesophagus der Wirbelsäule parallel; der Pylorustheil derselben setzt sich in spitzem Winkel davon ab und zieht nach oben gegen die Leber. Die grosse Curvatur liegt bis zur Umbiegungsstelle in die Pars pylorica der linken Bauchwand an. Der Pylorus ist mehr oder weniger nach abwärts gezerrt, das Ligamentum hepato-duodenale verlängert. Je nach der Genese sind die Häute des Magens durchgehends verdünnt oder aber theilweise, namentlich in der Pars pylorica verdickt.

Erworbene Verengerungen sind entweder Folge von Verminderung der Arbeit des Magens bei mangelhafter Nahrungszufuhr, oder aber Folge von Ulcerationen und Entzündungen desselben, welche ihren Ausgang in narbige Schrumpfung nehmen. Endlich kann auch eine Entzündung des Bauchfells mit Ausgang in Schrumpfung (Peritonitis deformans) eine Verkleinerung des Magens herbeiführen.

Partielle Formveränderungen haben ihre Ursache in örtlichen Erkrankungen. Bei Vernarbung von Geschwüren bilden sich oft da und dort, besonders an der kleinen Curvatur, Einschnürungen und Retractionen, so dass der Magen eine Sanduhrform erhält. Bei hochgradiger Schrumpfung der kleinen Curvatur wird die Cardia dicht an den Pylorus herangezogen. Auch ausserhalb der Magenwandung in der Umgebung derselben ablaufende, vernarbende Entzündungsprozesse können Difformirungen des Magens nach sich ziehen, ebenso auch Geschwulstbildungen in der Magenwand. Divertikel des Magens sind sehr selten.

Lageveränderungen des Magens sind entweder durch Veränderungen der Nachbarschaft des Magens oder durch Erkrankungen des Magens selbst bedingt.

*Literatur:* Penzoldt, *Die Magenerweiterungen, Erlangen 1875.* Landerer, *Die angeborene Stenose des Pylorus, Tübingen 1879;* Demme, *Magenerweiterung beim Kinde, Jahresbericht des Kinderspitales, Bern 1882;* Tillmanns, *Angeb. Prolaps d. Magenschleimhaut durch d. Nabelring, D. Zeitschr. f. Chir. XVIII.*

§ 381. **Hypertrophie der Muscularis** beobachtet man unter ähnlichen Verhältnissen wie die Dilatation, nämlich bei Verengerungen des Pylorus. Nur sehr selten entsteht sie, ohne dass eine

anatomisch nachweisbare Ursache ihrer Entwickelung vorhanden wäre, wo wir sie also auf functionelle Störungen zurückführen müssen. Sie entwickelt sich namentlich in der Pars pylorica, weniger im Fundus, und kann ziemlich bedeutend werden.

Sehr erhebliche **Verdickungen der Magenwände** kommen ferner als Folgezustände chronischer Entzündungen (§ 382) sowie bei manchen krebsigen Bildungen im Magen vor (§ 386). In beiden Fällen handelt es sich hauptsächlich um eine Hyperplasie des Bindegewebes und zwar sowohl der Mucosa und Submucosa, als auch der Muscularis, doch kommt es nicht selten auch zu musculöser Hypertrophie der Muscularis. Bei Carcinomen sind die bindegewebigen Verdickungen der Magenhäute oft sehr bedeutend.

Die als **Magenpolypen** bezeichneten Bildungen entstehen durch entzündliche papilläre Wucherungen des Schleimhautbindegewebes (§ 382). Sie sind erbsen- bis haselnussgross und grösser und enthalten sehr häufig kleine Cysten. Eine typische Drüsenneubildung findet nicht statt, dagegen können sich einzelne Drüsen durch das Auswachsen des Zwischengewebes vergrössern. Es können sich ferner auch atypische Epithelwucherungen in Form von gewundenen oder verzweigten Drüsenauswüchsen, welche mit Cylinderepithel bedeckt sind, bilden. Diese entzündlichen und hyperplastischen Polypen sind wohl zu unterscheiden von den polypösen Geschwülsten des Magens.

**Atrophie** der Magenwände findet man bei cachectischen Zuständen, sowie bei Dilatation des Magens. Unter ähnlichen und anderen Verhältnissen beobachtet man an den Muskelzellen auch fettige Entartungen. Nach R. Maier kommt auch Colloidmetamorphose der Muskelzellen vor. Bei hyperplastischen Zuständen des Bindegewebes ist das Muskelgewebe ebenfalls nicht selten atrophisch und das Drüsengewebe vermindert und degenerirt.

### 3. Entzündungen, Hämorrhagieen und Verletzungen des Magens.

§ 382. Ist die Schleimhaut des Magens der Sitz eines frischen **acuten Katarrhes** (Gastritis acuta), so ist dieselbe dunkelroth gefärbt und geschwellt und stellenweise mit Hämorrhagieen durchsetzt. Die Oberfläche ist von einem Belag bedeckt, welcher aus Schleim, schleimig degenerirten Epithelzellen und aus Rundzellen besteht. Das Cylinderepithel der Drüsenausführungsgänge, welches schon normaler Weise grosse Mengen von Schleim aus seinem Protoplasma producirt, zeigt die höchsten Grade der Verschleimung und ist vielfach in Desquamation begriffen. Das Epithel der Labdrüsen liegt regellos im Lumen derselben und ist stärker als gewöhnlich gekörnt. Die Blutgefässe des interglandulären Bindegewebes sind hochgradig gefüllt, das Gewebe selbst zellig infiltrirt, namentlich in der Umgebung der venösen Gefässe. Auch das subglanduläre

Gewebe, nicht selten auch die Submucosa ist stellenweise infiltrirt, und in den Lymphgefässen sind die Endothelien geschwollen, desquamirt und zum Theil mehrkernig. Diese Entzündungserscheinungen sind bald über den ganzen Magen ausgebreitet, bald mehr local auf einzelne Herde, nicht selten auf die Pars pylorica beschränkt.

Die grosse Mehrzahl der katarrhalischen Magenentzündungen sind vorübergehende Affectionen, die in Heilung ausgehen, doch kann der Process auch chronisch werden und zu dauernden Veränderungen führen.

Zunächst kann die entzündliche Infiltration sowie der Zerfall des Epithels höhere Grade erreichen. In Folge dessen geht da und dort das Epithel dauernd verloren, und mit dem fortschreitenden Verluste stellt sich allmählich eine partielle Verödung der Drüsenparenchymes, eine **Atrophie der Magenschleimhaut** ein. In seltenen Fällen gesellt sich dazu noch ein Zerfall des Bindegewebes. Da wo die Infiltration die grösste Intensität erreicht, wo vielleicht auch noch eine hämorrhagische Infiltration eingetreten ist, stirbt nicht nur das Epithel, sondern auch das Bindegewebe ab, zerfällt und wird in kleineren und grösseren Partikeln abgestossen. Auf diese Weise entstehen mehr oder weniger ausgedehnte **Ulcerationen**, welche sich schliesslich über einen grossen Theil des Magens ausbreiten können.

Die einzelnen Ulcerationen sind verschieden gross; ihr Grund ist meist etwas unregelmäfsig gestaltet, mit kleinen leistenförmigen Erhabenheiten, zum Theil auch mit kleinen papillären Bildungen besetzt, blass oder geröthet, zuweilen etwas verhärtet. Am Rande gehen die Geschwüre allmählich und unmerklich in eine verdünnte atrophische Schleimhaut über, oder sind deutlich abgegrenzt und stellenweise mit Wucherungen besetzt, welche kleine Polypen oder eine dünne wallartige Erhebung bilden. Wo die Verschwärung mit freiem Auge deutlich erkennbar, ist die Drüsenschicht der Mucosa meist gänzlich zu Grunde gegangen. Die Muscularis mucosae ist gewöhnlich noch erhalten, aber von kleinen Rundzellen dicht durchsetzt. Die Submucosa ist verdichtet und verhärtet, an derbem Bindegewebe reicher als normal und stellenweise kleinzellig infiltrirt.

Die noch erhaltene Drüsenschicht der Mucosa ist mehr oder weniger reichlich von Rundzellen durchsetzt, am reichlichsten da, wo die Verdickungen und die polypösen Excrescenzen sitzen. Die Zahl der Drüsenquerschnitte ist zum Theil vermindert; einzelne Drüsen sind cystisch entartet. Die Lymphfollikel sind zellreicher als normal und vergrössert.

Solche ausgedehnte Ulcerationen des Magens nach Entzündungen sind selten. Sie können wie das gewöhnliche Ulcus rotundum zu Blutungen führen.

Häufiger als Geschwüre stellen sich bei chronischen Entzündungen Pigmentirung der Magenschleimhaut, Atrophie des Drüsengewebes und eine Zunahme des Bindegewebes, eine **atrophische**

**Pigmentinduration** (Fig. 187) ein. Die Pigmentirung ist meistens grau und wird durch kleine schwarze Pigmentkörner herbeigeführt, welche sich in Folge der häufigen Hämorrhagieen gebildet haben.

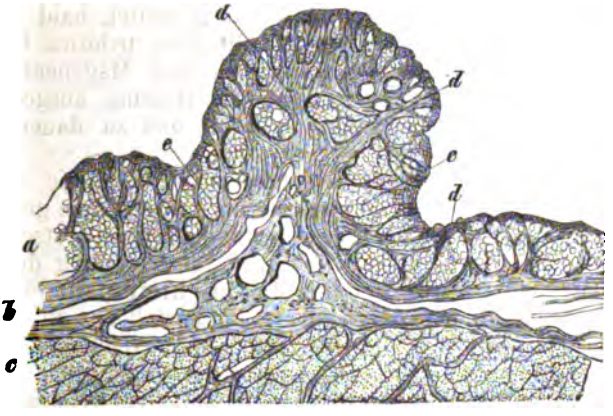


Fig. 187. Etat mamelonné des Magens. *a* Mucosa, deren Drüsen (*e*) atrophisch und deren Bindegewebe (*d*) hypertrophisch. *b* Submucosa. *c* Muscularis. Hämatoxylinpräp. Vergr. 10.

Die Atrophie macht sich in einer Verdünnung der Schleimhaut bemerkbar, welche in ihrem höheren Grade schon makroskopisch, in ihren leichten Formen erst mit dem Mikroskope nachgewiesen werden kann.

Ist die Bindegewebshyperplasie nur gering, so beschränkt sie sich auf eine Zunahme des zwischen den atrophischen Drüsen gelegenen Bindegewebes (*a*). Ist sie bedeutender, so verdickt sich die atrophische Schleimhaut und erhebt sich stellenweise in Form von Falten (*d*) oder von papillösen und polypösen Wucherungen. Wird die Oberfläche dadurch rauh und warzig, so bezeichnet man den Zustand als **Etat mamelonné** und als **Polyposis ventriculi.**

Das hyperplasirte Bindegewebe (*d*) ist bald derb, fibrös, bald weich und zellreich. Ein Theil der Drüsen ist durch Verlust des Epithels verödet, ein anderer Theil dagegen cystisch entartet. Die Cysten, welche in den Polypen die Grösse einer Erbse bis die einer Bohne erreichen können, enthalten eine schleimig seröse Flüssigkeit, die neben krümeligen Zerfallsproducten des Epithels häufig auch homogene Colloidkugeln einschliesst. Das Epithel selbst ist cylindrisch (Fig. 188 *c*) und zeigt nicht selten die sogen. Becherzellenform in exquisiter Weise. Grössere Cysten sind zuweilen mit papillösen Wucherungen (*c*) besetzt.

Bei allen chronischen Entzündungen, namentlich aber bei den ulcerirenden Formen kann die Bindegewebsentwickelung auf die Submucosa und die Muscularis und schliesslich auch auf die Serosa übergreifen. Die Magenwand wird dadurch verdickt und verhärtet.

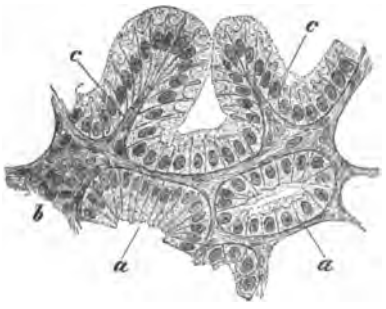


Die Muskelfasern gehen dabei zuweilen zu Grunde. In anderen Fällen wird die Muscularis hypertrophisch.

Fig. 188. Schnitt aus einem Magenpolypen. *a* Drüsenschläuche mit Cylinderepithel. *b* Zellig infiltrirtes Stroma. *c* Papillöse Wucherungen innerhalb einer cystisch entarteten Drüse. Hämatoxylinpräparat. Vergr. 300.

§ 383. Die **phlegmonöse Entzündung des Magens** tritt entweder in Herden oder diffus verbreitet auf. Letzteres ist das häufigere. Der Sitz der Entzündung ist wesentlich die Submucosa.

Bei der circumscripten Form bilden sich kleinere oder grössere Abscesse, die nach innen durchbrechen. Bei diffuser Ausbreitung des Processes ist zu Beginn die Submucosa hochgradig geschwellt und verdickt, die Mucosa bald unverändert, bald mässig geschwellt. Das Exsudat der Submucosa hat eine sulzig eitrige Beschaffenheit, die Mucosa ist kleinzellig infiltrirt. Zuweilen greift die Infiltration auf die Muscularis über, namentlich längs der Septen. Von da aus kann auch die Serosa in Mitleidenschaft gezogen werden. Beide Häute schwellen dabei an, und letztere bedeckt sich mit eitrigen oder eitrig fibrinösen Auflagerungen.

Nach Verlauf einer gewissen Zeit schmilzt das Gewebe der Submucosa ein, und der Eiter bricht da und dort durch die Mucosa durch. In Folge dessen kann letztere ganz durchlöchert werden. Die Muscularis vereitert zuweilen ebenfalls. Stirbt der Patient nicht, so können kleinere Eiterherde unter Hinterlassung einer Narbe heilen. Bei grösseren Herden bleibt nicht selten ein Theil der submucösen Höhle erhalten und wird mit Epithel ausgekleidet. Entsprechend den zahlreichen Perforationsstellen in der Mucosa ist die innere Decke dieser Höhle vielfach durchlöchert.

**Croupöse und diphtheritische Entzündungen** der Magenschleimhaut sind selten. Am häufigsten kommen sie neben Rachendiphtheritis bei Scharlach und Blattern, sowie bei Säuglingen, die an septischer Infection des Nabels zu Grunde gehen, vor.

Die croupösen Exsudate bilden mehr oder weniger umfangreiche, nur sehr selten indessen über einen grossen Theil des Magens sich ausdehnende graugelbe Membranen. Bei der Diphtheritis verschorfen entweder nur die oberflächlichen Schichten in Form kleiner grauer Herde, oder es greift die Nekrose in die Tiefe, sodass streckenweise die ganze Mucosa in einen grauen oder schwärzlichen Schorf umgewandelt wird. Pockeneruptionen, tuberculöse, typhöse und syphilitische Geschwüre sind im Magen sehr selten.

Verhältnissmässig häufig kommen **Corrosionen des Magens durch verschiedene Aetzgifte** vor. Sie sind stets mit ähnlichen

Veränderungen des Darmtractus sowohl oberhalb als unterhalb des Magens, zuweilen bis zur Ileocoecalklappe hinunter verknüpft. Letzteres hat seinen Grund darin, dass der Dünndarm weit empfindlicher ist als der Magen und auch nach starker Verdünnung der Aetzgifte noch corrodirt wird.

Alle Aetzgifte, sowohl Säuren als Alcalien bewirken bei starker Einwirkung in concentrirter Lösung eine Verschorfung (A. Lesser). Bei Schwefelsäure ist dieselbe grauweiss, derb, trocken und brüchig. Die einzelnen Elemente sind gleich nach der Verschorfung noch erhalten, aber trübe. Aehnlich ist der Schorf bei Salzsäure. Salpetersäure erzeugt gelbe und orangefarbene Verschorfung. Weniger stark geätzte Theile sind hellviolett oder grauweiss gefärbt.

Oxalsäure bewirkt nur kleine oberflächliche weisse oder grauweisse Verschorfung.

Concentrirte Kalilauge wirkt ähnlich wie Schwefelsäure, nur sind die Schorfe weniger brüchig. Bei langer Anwesenheit von Alcali werden die von ihm berührten Theile transparent.

Sublimat, Carbolsäure und Arsenik erzeugen weisse Aetzschorfe.

Die Mineralsäuren und Alkalien bewirken die tiefgreifendsten Verschorfungen. Es können nicht nur sämmtliche Magenhäute absterben, sondern es kann die Ertödtung und grauweisse Verfärbung auch auf die Nachbarorgane, namentlich auf Leber und Milz übergreifen, so dass sie am Orte der Wirkung wie gekocht aussehen.

In der Umgebung des Schorfes, sowie an solchen Stellen, wo die Aetzgifte in diluirter Form zur Einwirkung gelangten, stellt sich eine mehr oder minder heftige, häufig hämorrhagische Entzündung ein. Daher kommt es, dass die afficirten Theile später braun, graugrün und schwarz aussehen. Mit der Entzündung tritt auch eine Erweichung des Schorfes ein, namentlich frühe bei den Säuren, weniger bei Alcalien. Weiterhin wird das abgetödtete Gewebe abgestossen und verflüssigt.

Heftige Entzündungen erregen namentlich die Mineralsäuren, weit weniger Oxalsäure, Sublimat, Carbolsäure und Arsenik.

Stirbt der Vergiftete nicht, so kann der Process unter Narbenbildung heilen. Bei ausgedehnten Verschorfungen entstehen manchmal hochgradige Stenosen des Magens und des Darmes.

*Literatur über Aetzung des Darmcanales:* Caspar-Liman, *Handb. d. gerichtl. Medic. Berlin 1881;* Böhm, *Handb. d. spec. Pathol. von v. Ziemssen XV;* Birch-Hirschfeld, *Lehrb. d. path. Anat. 1877;* Virchow, *Charité-Annalen VI 1881;* A. Lesser, *Virch. Arch. 83. Bd.;* Filehne, *Virch. Arch. 83. Bd.*

*Literatur über Diphtheritis u. Croup:* Andral, *Précis d'anatomie 1829;* Löschner, *Jahrb. f. Kinderheilk. 1865;* Steiner u. Neureuter, *Prager Vierteljahrsschr. 1866;* Kundrat, *Gerhardt's Handb. d. Kinderkrankh. IV;* Seitz, *Diphtherie u. Croup. Berlin 1877;* v. Ziemssen u. Zenker, *v. Ziemssens Handb. VII;* Cohn, *Dtsch. Arch. f. klin. Med. XXXIV.*

Nach Experimentaluntersuchungen, welche R. Maier (*Virch. Arch. 90. Bd.*) an Kaninchen angestellt hat, bewirkt längere Zeit fortgesetzte Darreichung von Bleiacetat neben degenerativen Veränderungen an dem Nervenplexus des Darmes parenchymatöse Degeneration und Verfettung des Magens und Darmepithels, periarteriitische Gewebsinfiltrationen, Degenerationen der Muscularis der Arterien und aneurysmatische Erweiterungen und Rupturen der letzteren, capilläre Blutungen, Venenthrombosirungen und Geschwürsbildungen in der Magenschleimhaut. In späteren Stadien stellt sich in der Mucosa eine Bindegewebshyperplasie ein.

§ 384. Die Magenschleimhaut ist sehr geneigt zu **Blutungen.** Verletzungen derselben durch verschluckte feste Körper oder Aetzgifte, entzündliche Alterationen der Gefässwände, ulceröse Processe, venöse Stauungen, wie sie durch verschiedene Lebererkrankungen im Gebiete der Pfortader herbeigeführt werden, Scorbut, gelbes Fieber, acute gelbe Leberatrophie, Typhus etc., kurz sowohl locale Läsionen, als auch allgemeine Infectionskrankheiten und Constitutionsanomalieen und Veränderungen der allgemeinen Blutbeschaffenheit können Magenblutungen herbeiführen. In seltenen Fällen sind primäre Degenerationen der Gefässstämme des Magens und der angrenzenden Theile, d. h. atheromatöse Entartung und Aneurysmenbildung die Ursache.

Das an die Oberfläche des Magens austretende Blut, dessen Menge sehr verschieden sein kann, wird bald braun bis schwarz gefärbt, indem die Säure des Magens das Hämoglobin in Hämatin verwandelt.

Wenn die Blutung aus einem arrodirten oder degenerirten Gefässstämmchen erfolgt, so ist bei der Section das letztere meist ohne besondere Schwierigkeiten nachzuweisen. Bei Blutungen aus dem Schleimhautparenchym ist das Gewebe hämorrhagisch infiltrirt, roth, braun oder grauschwarz gefärbt.

Hämorrhagisch infiltrirtes Schleimhautgewebe wird meist nur unvollkommen oder gar nicht von Blut durchströmt und unterliegt in Folge dessen der verdauenden Einwirkung des Magensaftes. Durch Zerfall und Auflösung des Gewebes bildet sich ein kleines oder grösseres Geschwür, eine **hämorrhagische Erosion.**

Hämorrhagische Erosionen des Magens heilen, wenn nicht besondere Verhältnisse vorliegen, in derselben Weise wie in anderen Schleimhäuten. Bei irgendwie grösseren Defecten stellt sich eine reactive Entzündung ein, der zufolge das angrenzende Gewebe infiltrirt wird. Weiterhin bildet sich Granulationsgewebe und Bindegewebe, welches sich mit Epithel bedeckt. Dasselbe gilt auch für andere Defekte, welche vielleicht ohne Hämorrhagie durch Traumen, Aetzung etc. entstanden sind.

Anders verhält sich die Sache, wenn in einem Magen besondere Verhältnisse vorliegen, welche der Heilung hemmend entgegentreten, wenn entweder Säure in übermässiger Menge vorhanden ist,

oder wenn in dem erodirten Bezirk die Circulationsverhältnisse aus localer oder allgemeiner Ursache (allgemeine Anämie) sich ungünstig gestalten. In einem solchen Falle genügt das den Grund des Defectes durchströmende Blut nicht, um das Gewebe vor der Einwirkung des Magensaftes zu schützen. Derselbe löst die entblössten Gewebslagen nach und nach auf, es entsteht ein allmählich sich vergrösserndes Geschwür, ein **Ulcus ex digestione.** Selbstverständlich wird seine Entstehung am meisten durch den Eintritt einer Thrombose im Grunde einer Erosion begünstigt.

Eine eigenartige Form der Stauungsblutung wird durch die Melaena neonatorum gebildet. Es ist dies eine Gastro-Enterorrhagie, eine Blutung aus Magen und Darm, welche sich bei Neugeborenen in den ersten Lebenswochen, am häufigsten am 1. bis 3. Tage einstellt.

Sie kommt sowohl bei kräftigen als bei asphyctisch geborenen Kindern vor und ist wahrscheinlich durch die nach der Geburt eintretenden Circulationsstörungen, bei welchen leicht Stauungen eintreten, veranlasst. Wird dabei das Schleimhautgewebe blutig infiltrirt, so können sich später Geschwüre bilden. Am häufigsten geschieht dies im Magen und im Duodenum. Nach Landau sollen auch Embolieen der Magen- und Darmarterien, welche von losgelösten Thromben der Nabelvene und des Ductus Botalli stammen, hämorrhagische Infarcte, Blutungen und Geschwüre des Magens und des Duodenum veranlassen können.

*Literatur über Melaena:* Buhl, *Klinik f. Geburtskunde 1864;* Spiegelberg, *Jahrb. f. Kinderheilk. II N. F. 1869;* Landau, *Ueber Melaena d. Neugeb. Breslau 1874;* Rehn, *Centralzeitung f. Kinderheilk. 1. Jahrg.;* Wiederhöfer, *Handb. d. Kinderkrankh. v. Gerhardt IV. Bd.*

### 4. Ulcus rotundum ventriculi s. ulcus ex digestione.

§ 385. Das **Ulcus rotundum** ist eine nur dem Magen und dem Duodenum, in sehr seltenen Fällen auch dem untersten Theile des Oesophagus zukommende Geschwürsbildung. Wie bereits in § 384 angegeben, entsteht es durch die digestive Wirkung des Magensaftes und stellt eine local fortschreitende Gewebsnekrose mit nachfolgender Auflösung dar.

Ein ausgebildetes Ulcus rotundum hat einen Durchmesser von 1—6 Ctm. und besitzt eine flach trichterförmige Gestalt, indem der Substanzverlust in der Mucosa grösser ist als in den oberen Schichten der Muscularis und dieser wieder grösser als in den tieferen Schichten. An der Grenze von Submucosa und Muscularis kann man meist eine Terrasse unterscheiden.

Bei älteren Geschwüren verliert sich dieses Verhältniss oft wieder, indem der Substanzverlust in der Muscularis und der Serosa

ebenso gross wird wie in der Schleimhaut. Der Breitendurchmesser solcher Geschwüre kann 8—12 Ctm. betragen.

Hat das Geschwür, was nicht selten geschieht, die ganze Wandung durchbrochen, so findet man meist die benachbarten Theile, z. B. das Pankreas oder die Leber, mit dem Magen durch Adhäsionen fest verwachsen, so dass die genannten Organe den Grund des Defectes bilden. Der Defect ist alsdann oft kesselförmig, d. h. das Loch in der Magenwand bildet den Eingang in eine durch die angrenzenden Organe gebildete Höhle.

Die Ränder des Geschwüres sind meist glatt und nicht verdickt oder nur leicht geschwellt. Bei grossen Geschwüren ist die Muscularis an die Schleimhaut herangezogen und unter die Schleimhaut hineingekrümmt. Von der Mucosa aus entwickeln sich häufig atypische Epithelwucherungen (Hauser). Dem Zerfall geht meistens eine erhebliche zellige Infiltration nicht voran. Die entzündlichen Processe, die zur Verwachsung des Magens mit den Nachbarorganen und zur Verdickung der Serosa führen, treten erst secundär zu dem progressiven Zerfall hinzu.

Die erste Entstehungsursache eines Ulcus rotundum kann jede Schädlichkeit bilden, welche an irgend einer Stelle des Magens eine erhebliche Gewebsläsion setzt und dadurch dem Magensaft einen gewissen Angriffspunct verschafft. Wohl am häufigsten dürften indessen venöse Stauungen, Hämorrhagieen, arterielle Anämie (Embolie, Arterienkrampf, Arteriosclerose) die erste Entstehung veranlassen. In anderen Fällen mögen Traumen oder Aetzungen den Anfang bilden.

Das Magengeschwür hat einen chronischen Verlauf. Seine erste Entwicklung geschieht indessen jedenfalls ziemlich rasch. Nach Hautverbrennung z. B. entstehen solche Magen- und Duodenalgeschwüre sehr acut, wahrscheinlich in Folge einer durch zerfallende Blutmassen bewirkten Gefässverstopfung.

Die Geschwüre sitzen zumeist in der Nähe der kleinen Curvatur, mit Vorliebe auch am Pylorus, sodann im Duodenum.

Ein einmal entstandenes Ulcus kann, sofern es nicht bereits eine gewisse Grösse überschritten hat, heilen, sobald am Rande und im Grunde desselben eine gute Circulation sich einstellt, welche das Gewebe hinlänglich alcalisirt und die Bildung von Granulations- und Narbengewebe ermöglicht.

Kleine Geschwüre heilen, ohne erhebliche Narben zu hinterlassen. Als Residuen grösserer abgeheilter Geschwüre dagegen findet man strahlige Narben, welche ziemlich bedeutende Difformirungen des Magens herbeiführen können. Sitzt die Narbe in der Nähe des Pylorus, so kann durch die Narbenretraction Stenose des Ostium pylori entstehen.

Eine erhebliche Gefahr für den Träger bilden die Blutungen, die durch Arrosion kleinerer oder grösserer Arterien innerhalb des Ulcus entstehen. Sie können sich öfters wiederholen und Anämie herbeiführen, oder durch ihre Massenhaftigkeit sofort den Tod

nach sich ziehen. Bei der Section findet man daher nicht selten im Grunde von Geschwüren theils verschlossene Gefässstümpfe, theils eröffnete Gefässe, aus denen das Blut sich ergossen hatte. Mitunter wird ein grösseres Gefäss, z. B. ein Hauptast einer Arteria coronaria oder die Arteria lienalis arrodirt.

Eine weitere grosse Gefahr bildet die Möglichkeit des Durchbruches nach der Bauchhöhle. Derselbe kann sowohl dann eintreten, wenn der Magen eine Verwachsung mit der Nachbarschaft noch nicht eingegangen hat, als auch dann, wenn eine solche bereits eingetreten ist. In letzterem Falle reisst der Magen von der Anheftungsstelle ab, und der Inhalt ergiesst sich in die Bauchhöhle. Durch die in Folge dessen sich einstellende Peritonitis erfolgt der Tod.

Die Organe, welche an den Geschwürsgrund angelöthet werden, z. B. das Pankreas oder die Leber, zeigen an der betreffenden Stelle bindegewebige Verdickungen. Es hindert dies indessen nicht, dass mitunter auch ein Durchbruch nach diesem Theile eintritt, so dass in dem Parenchym der betreffenden Organe Abscesse sich bilden. Ab und zu verwächst der Magen mit dem Duodenum oder dem Colon transversum. Kommt es in diesen Fällen zum Durchbruch, so bilden sich Fistelgänge zwischen den genannten Darmabschnitten und dem Magen. In ähnlicher Weise treten auch Perforationen in die Pleura- und Pericardialhöhle ein, welche in letzterem Falle sogar einen vollkommenen Durchbruch einer Herzwand herbeiführen können.

*Literatur über Ulcus rotundum ventriculi:* Virchow, *sein Arch. 5. Bd.*; Klebs, *Handbuch der pathol. Anat. 1. Bd.*; v. Ziemssen, *Sammlung klin. Vorträge Nr. 5*; Gerhardt, *Wiener med. Presse 1868*; L. Müller, *Das corrosive Geschwür des Magens, Erlangen 1880*; Böttcher, *Dorpater med. Zeitschr. 1874*; Hauser, *Das chronische Magengeschwüre, Leipzig 1883*; Wiktorowsky, *Virch. Arch. 94. Bd.*

Quincke und Dättwyler (*Mittheilungen d. Vereins Schleswig-Holsteinscher Aerzte 1880*) haben bei Hunden auf verschiedene Weise Geschwüre erzeugt und gefunden, dass unter normalen Verhältnissen die Heilung rasch vor sich geht, bei anämisch gemachten Hunden dagegen verzögert wird. Es stimmt dies mit den Beobachtungen am Menschen vollkommen überein. Läsionen der Magenschleimhaut heilen unter normalen Verhältnissen rasch. Nur wenn besondere Umstände vorliegen, stellt sich eine progressive Gewebsverdauung ein.

## 5. Die Geschwülste des Magens.

§ 386. Der **Krebs** ist weitaus die wichtigste und häufigste Geschwulst des Magens.

Alle Krebse gehen von der Mucosa aus, breiten sich aber sehr

bald in der Submucosa aus, so dass oft die grosse Hauptmasse des Tumors unter der Mucosa in der Submucosa steckt. Von da greift die krebsige Infiltration auf die Muscularis und die Serosa über (vergl. § 363 Fig. 186).

In der Serosa verbreitet sich der Krebs meist in Form diskreter Knötchen und Knoten, welche äusserlich sichtbar sind und dem Verlauf der Lymphgefässe folgen. Weiterhin kann er auch in die venöse Blutbahn einbrechen, sodass carcinomatöse Thromben entstehen, welche an der Aussenfläche des Magens, namentlich in der Pars pylorica Züge flacher Knoten bilden.

Frühzeitig vergrössern sich auch die hinter der kleinen Curvatur gelegenen Lymphdrüsen und wandeln sich nicht selten in grosse Krebsknoten um. Ebenso kann der Process auch auf das Netz übergreifen und hier zu diffuser Gewebsverdickung und zur Bildung massenhafter Knoten führen. In anderen Fällen treten allgemeine Bauchfell-, Leber-, Lungenmetastasen etc. auf. Am häufigsten sind die Lebermetastasen, welche durch die Pfortaderäste vermittelt werden.

Der Magenkrebs tritt am häufigsten in Form erhabener, fungöser, weicher Tumoren in der Pars pylorica und an der kleinen Curvatur auf, seltener bilden sich Tumoren im Fundus oder diffus ausgebreitete Infiltrationen. Hat die in das Lumen des Magens prominirende Neubildung eine gewisse Grösse erreicht, so pflegt in den centralen Theilen ein nekrotischer Zerfall einzutreten; es bildet sich ein Krebsgeschwür, welches sich vor anderen Geschwüren meist durch wallartig aufgeworfene Ränder auszeichnet. Der Grund des Geschwüres wird meistens von der Submucosa gebildet, welche entweder durch krebsige Infiltration oder durch fibröse Hyperplasie verdickt ist. Die letztere ist die Folge einer chronischen Entzündung.

Sehr häufig ist auch das Bindegewebe der Muscularis und der Serosa in grosser Ausdehnung hyperplasirt, so dass die ganze Pars pylorica verhärtet und verdickt ist. In anderen Fällen beruht die Verhärtung und Verdickung des Pylorustheils auf krebsiger Infiltration.

Nicht selten zerfällt die Neubildung an der Innenfläche des Magens ganz, so dass die Geschwürsfläche vollkommen glatt wird. Ist in einem solchen Falle die Submucosa, die Muscularis und die Serosa nicht sichtbar von Krebszellennestern durchsetzt, sondern nur durch Bindegewebshyperplasie verhärtet, so macht die ganze Affection den Eindruck einer gutartigen fibrösen Induration. Es kommen Fälle vor, in denen selbst die mikroskopische Untersuchung nirgends Krebszellenherde mehr nachzuweisen vermag, sodass lediglich aus etwa vorhandenen Metastasen zu ersehen ist, dass es sich um eine krebsige Affection handelt.

Nach dem histologischen Bau kann man im Magen fünf Hauptformen des Carcinoms unterscheiden.

1) Das Carcinoma medullare bildet schwammige, weiche

Knoten oder wulstige, beetartige Erhebungen, meist im Pylorustheil des Magens. Durch Zerfall der centralen Theile entstehen Geschwüre mit wulstigen, aufgeworfenen, markweissen Rändern. Die Geschwulst entwickelt sich aus den Magendrüsen. Histologisch ist sie durch eine äusserst reiche Zahl von Krebszellennestern bei gering entwickeltem Stroma ausgezeichnet. Unter der zerfallenden Neubildung kommt es sehr häufig zu fibröser Induration oder zu krebsiger Infiltration der Magenhäute. Metastasen sind häufig.

2) Das Adenoma destruens (Adenocarcinoma, Epithelioma) bildet ebenfalls weiche, knotige Tumoren, die später zu Geschwüren werden. Die Neubildung ist histologisch durch schlauchförmigen Drüsen ähnliche Gebilde ausgezeichnet, welche oft ein einfaches Cylinderepithel (Fig. 186 § 363) besitzen, also normalen Drüsen sehr ähnlich sehen. Meist indessen geht dieser Drüsencharacter mehr oder weniger verloren, indem aus den schlauchförmigen Bildungen grössere Zellnester entstehen, welche nur am Rande Cylinderepithel, im Innern dagegen polymorphe Krebszellen enthalten. Das Stroma ist schwach entwickelt, oft kleinzellig infiltrirt.

Auch bei diesem Krebs kommt nach Zerfall der Neubildung Verhärtung des Geschwürsgrundes durch krebsige Infiltration sowie durch Bindegewebshyperplasie sehr gewöhnlich vor.

3) Das Carcinoma fibrosum oder der Skirrh des Magens präsentirt sich in Form einer vornehmlich die Pars pylorica betreffenden diffusen Verdickung und Verhärtung der Magenwände. Das Pylorusostium ist dabei mehr oder weniger verengt. Die Innenfläche der verhärteten Partie ist theils von verdickter Schleimhaut bedeckt, theils liegt derbes, der verdickten Submucosa angehörendes Bindegewebe zu Tage. Auf dem Durchschnitt sind meist die einzelnen Häute noch erkennbar, aber durch Bindegewebshyperplasie stark verdickt.

Was man Skirrh nennt, ist sehr wahrscheinlich nur eine theils krebsige, theils fibröse Verhärtung der Magenwände, die sich secundär nach dem Zerfall eines weichen Carcinoms gebildet hat.

4) Das Carcinoma colloides s. gelatinosum erscheint theils in Form knotiger Tumoren, theils als diffus ausgebreitete Infiltration der Magenwand. In beiden Fällen enthält die Neubildung gallertig durchscheinende Herde oder besteht nahezu ganz aus gallertigem Gewebe. Zuweilen verbreitet sich die Geschwulst auch auf das Peritoneum und bildet hier in kurzer Zeit umfangreiche, gallertig durchscheinende, mehr oder weniger reichlich vascularisirte Gewebsmassen.

Wie die mikroskopische Untersuchung zeigt, entsteht diese Gallertmasse theils aus den Krebszellen selbst, theils aus dem bindegewebigen Stroma. Vergl. § 161 Fig. 70 und 71.

Die Gallertkrebse des Magens treten oft schon in sehr frühem Lebensalter auf, während die andern Carcinome erst in höherem Alter sich zu entwickeln pflegen.

5) Plattenepithelkrebse kommen im Magen nur sehr selten vor und haben ihren Sitz an der Cardia und deren Umgebung.

Die Bindesubstanzgeschwülste spielen unter den Magentumoren eine sehr unbedeutende Rolle. In seltenen Fällen kommen knotenförmige Sarcome, Lipome, Fibrome und Myome zur Beobachtung.

## VII. Die krankhaften Veränderungen des Dünndarmes und des Dickdarmes.

### 1. Einleitende Bemerkungen.

§ 387. Unterhalb des Magens beginnt jener Theil des Darmtractus, innerhalb welches hauptsächlich die resorbirbaren Substanzen zur Aufnahme in die Blut- und Lymphgefässe gelangen.

Besondere Drüsenformationen finden sich im Dünn- und Dickdarm nicht mehr vor, und dementsprechend wird auch kein specifisches Secret von Seiten der Schleimhaut geliefert. Dagegen ist durchgehends behufs Erleichterung der Aufnahme von Substanzen für möglichst ausgiebige Vergrösserung der Oberfläche gesorgt, indem die Schleimhaut sowohl Falten und Zotten als auch schlauchförmige Vertiefungen in Menge bildet.

Die Epitheldecke besteht durchgehends nur aus einer einfachen Lage cylindrischer Zellen, und Blut- und Lymphgefässe treten bis an die Basis der Epitheldecke heran.

Das im Allgemeinen schon sehr lockere Bindegewebe der Mucosa und Submucosa lockert sich an zahlreichen Stellen noch mehr auf und bildet durch Aufnahme von lymphatischen Zellen in die Räume seines Maschenwerks lymphadenoides Gewebe, welches theils in einzelliegenden kleinen Knötchen, den Solitärfollikeln, theils in Haufen von Knötchen, den Peyer'schen Plaques auftritt.

Es ist kaum nöthig, noch besonders darauf aufmerksam zu machen, von welcher Seite her der Darmschleimhaut am häufigsten Läsionen drohen werden. Es ist ja selbstverständlich, dass es zahlreiche Substanzen geben muss, welche, nachdem sie den Magen passirt haben, auf den Darmtractus, d. h. zunächst auf die Darmschleimhaut ungünstig einwirken können.

Schon stagnirender Darminhalt, der seine chemisch-physicalische Beschaffenheit ändert, gibt nicht selten Veranlassung zu verschiedenen krankhaften Processen.

In anderen Fällen müssen wir annehmen, dass es per os eingeführte, specifisch wirksame Substanzen sind, welche die ganze Affection veranlassen. Bei manchen derselben vermuthen wir, dass es specifische Spaltpilze seien, und bei einigen Erkrankungen sind dieselben auch nachgewiesen.

Was die auf dem Blutwege zugeführten Schädlichkeiten betrifft, so lässt sich nur sagen, dass die Darmschleimhaut wie andere Schleimhäute sich verhält, dass Oedem und Hämorrhagieen der Mu-

cosa und Submucosa, fettige und schleimige Degeneration des Epithels, Amyloidentartung des Bindegewebes im Darm ebenso gut vorkommt wie in anderen Schleimhäuten.

Neben den Schleimhauterkrankungen begegnet man im Darmtractus sehr oft auch Veränderungen, welche denselben als Ganzes betreffen. Da der Darm ein frei in der Bauchhöhle liegendes bewegliches Rohr ist, so kommt es sehr häufig zu Lagerungsveränderungen ganzer Abschnitte oder einzelner Theile gegeneinander, welche sowohl für die Function, als auch für die Erhaltung der Integrität seiner Structur von nachtheiligem Einfluss sein können. Selbstverständlich können auch von der Serosa aus verschiedene Noxen den Darm treffen.

## 2. Die Missbildungen und angeborenen Lageveränderungen des Darmcanals.

§ 388. Totaler **Mangel** sowie **grössere Defecte** des Darmrohres kommen nur bei hochgradiger sonstiger Missbildung (Acardiacus) vor. Etwas häufiger sind **kleine Defecte, Verengerungen** und **Obliterationen.**

Am häufigsten kommen Störungen der Entwickelung des Afters vor. Zunächst kann hier eine **Allantoiskloake** bestehen bleiben, d. h. es besitzt das neugeborene Kind noch eine Kloake, in welche Harnblase und Darmrohr münden. Oft ist dabei die Blase gespalten und der Dickdarm defect, so dass das Ileum in die Kloake einmündet. Bei minder hochgradiger Hemmung ist nur die Trennung des Enddarmes vom Sinus urogenitalis, d. h. von den Geschlechts- und Nierenausführungsgängen unvollkommen. Da gleichzeitig die anale Darmöffnung, die durch Einstülpung von aussen entsteht, fehlt, so bezeichnet man den Zustand als **Atresia ani** und unterscheidet, je nachdem der Darm mit der Blase oder der Urethra oder der Scheide zusammenhängt, eine Atresia ani vesicalis, urethralis und vaginalis.

Ist das Rectum vollständig vom Sinus urogenitalis abgelöst, aber gleichwohl nicht mit der Aftereinstülpung im Zusammenhang, so bezeichnet man dies als Atresia ani simplex. Das Rectum ist dabei oft mangelhaft gebildet.

Weit seltener als diese Verschliessungen des Afterendes kommen **Scheidewandbildungen in der Continuität** des Darmes vor.

Nicht selten ist dagegen eine **abnorme Kürze** oder eine **abnorme Länge** des Darmkanales.

Eine häufige Missbildung ist das **Meckel'sche Darmdivertikel,** d. h. ein dem Dünndarm etwa einen Meter oberhalb der Ileocoecalklappe aufsitzendes, meist cylindrisches, nicht selten am Ende etwas erweitertes Anhängsel, das als ein persistirender Rest des Ductus omphalo-mesentericus (vergl. § 9) anzusehen ist. In seltenen Fällen ist dasselbe durch einen Strang mit dem Nabel

verbunden, noch seltener mündet es unter dem Nabel nach aussen. Der Bau dieses Divertikels ist der nämliche wie derjenige des Dünndarms.

Sind irgendwo in den Bauchdecken Spaltbildungen, oder besitzt die Peritonealhöhle abnorme Ausstülpungen, so lagern sich sehr gewöhnlich Darmschlingen in diese Oeffnungen ein.

Lagert sich ein Darmstück in eine Peritonealausstülpung, so wird dies als **Hernie** (§ 389) bezeichnet, tritt es dagegen durch einen Defect nach aussen, als **Prolaps.**

Auch abgesehen von diesen Einlagerungen zeigt der Darm sehr häufig eine **abnorme Lage**, gleichzeitig oft verbunden mit einer abnormen Kürze oder Länge einzelner Abschnitte. Am leichtesten lassen sich diese Abweichungen der Lage am Dickdarm, der an bestimmten Stellen fixirt ist, nachweisen. Sehr schwankend ist z. B. die Lage des Coecum, das bald unterhalb der Linea innominata, bald oberhalb derselben liegt. Ferner ist sowohl die Flexura hepatica als auch die Flexura lienalis bald höher, bald tiefer gelegen. Sehr wechselnd ist die Länge des S. romanum und des Colon transversum. Letzteres kann unter Umständen nahezu ganz fehlen, indem das Colon descendens dicht neben dem Colon ascendens auf der rechten Körperhälfte hinunter steigt etc.

Als besondere mit einer Missbildung des Darmes zusammenhängende Bildungen verdienen die Enterokystome (Roth, *Virch. Arch. 86. Bd.*) Erwähnung. Es sind dies congenitale, mit Flüssigkeit gefüllte Säcke, deren Wand die Structur des Darmcanales besitzt. Nach ihrer Genese kann man (Roth) 2 Formen unterscheiden:

1) Cystische Säcke, welche durch Verschliessung eines normal angelegten Darmes entstehen.

2) Cysten, welche auf eine regelwidrige Entwickelung des Darmrohres zurückzuführen sind. Die überschüssigen und cystisch entarteten Darmstücke gehören entweder einem rudimentären Zwilling an, oder entstehen aus missbildeten Stellen des Darmrohres, am häufigsten aus dem Meckel'schen Divertikel. Sie können bei Zunahme ihrer Grösse durch Sekretansammlung von ihrem Mutterboden verschoben werden.

### 3. Erworbene Form- und Lageveränderungen.

§ 389. Als **Hernie** oder **Eingeweidebruch** bezeichnet man den Austritt eines Baucheingeweides aus der Bauchhöhle nach aussen oder nach einer anderen Körperhöhle.

Bei den **äusseren Brüchen** treten vom Bauchfell bedeckte Eingeweide durch einen physiologischen aber pathologisch erweiterten oder durch einen pathologischer Weise gebildeten Spalt in die nach aussen vom Bauchfell gelegenen Gewebe und drängen weiterhin auch die äussere Haut vor sich her.

Das austretende Eingeweide liegt danach in einer Peritonealausstülpung, und diese ist der **Bruchsack.** Derselbe fehlt nur dann, wenn er durch ein Trauma zerreisst oder wenn extraperitoneal gelegene Theile eines Eingeweides (Coecum, Harnblase) durch eine Oeffnung der Fascien und Muskeln des Bauches vortreten.

Die mit dem Bruchsack sich vorstülpenden Gewebe bezeichnet man als **accessorische Hüllen** des Bruchsackes. Die innerste Lage derselben besteht aus dem subserösen Zellgewebe, das meist verdickt ist (Fascia peritonei). Bei Schenkel- und Leistenhernien folgt darauf noch die Fascia propria, welche sich vom äusseren Rande der Bruchpforte aus bildet.

Im ersten Beginn ist die Peritonealausstülpung muldenförmig; ein ausgebildeter Bruchsack ist im Grossen und Ganzen beutelförmig. Die Stelle, an welcher der Beutel durch die Fascien und Muskeln hindurch nach aussen tritt, bezeichnet man als die **Bruchpforte,** den in letzterer gelegenen Theil des Bruchsackes als **Bruchsackhals.** Am Eintritt in die Bruchpforte bildet das Peritoneum radiär von der Oeffnung ausgehende Falten.

Der **Inhalt eines Bruches** wird durch die verschiedenen Eingeweide des Bauches gebildet. Am häufigsten tritt ein Netz- oder Dünndarmstück in den Bruchsack ein, seltener schon das Coecum und der Dickdarm, noch seltener andere Eingeweide, wie die Ovarien, die Harnblase, der Magen, die Leber etc. In sehr grossen Brüchen, wie sie namentlich in der Inguinalgegend vorkommen, kann ein grosser Theil der Unterleibseingeweide, namentlich des Darmes, enthalten sein. Ist nur ein Wandtheil eines Darmstückes oder ein Meckel'sches Divertikel in einen Bruchsack eingetreten, so spricht man von einer Littre'schen Hernie.

Bei einer grossen Anzahl von Hernien ist der Bruchsack präformirt. So können z. B. Leistenbrüche durch Eintritt von Eingeweiden in den offen gebliebenen Vaginalfortsatz entstehen. Es gilt dies namentlich für die bei Kindern auftretenden Leistenhernien.

Andere Hernien entstehen dadurch, dass auf das Peritoneum ein Zug von aussen ausgeübt wird. So kann z. B. ein Lipom, welches sich im Septum crurale entwickelt und bei seinem Wachsthum mehr nach aussen tritt, einen Zug auf das Peritoneum ausüben, sofern es mit demselben fester verbunden ist. Aehnliches beobachtet man bei Nabelbrüchen. Endlich kann auch eine locale Veränderung des Widerstandes der Bauchdecken, ein Auseinanderweichen der Muskeln und Fascien, eine Erschlaffung des Peritoneums Veranlassung dazu werden, dass unter den Einwirkungen des exspiratorischen Druckes das Peritoneum sich ausstülpt.

Man unterscheidet folgende Formen äusserer Hernien:

1) Hernia inguinalis, die Leistenhernie. Sie hat ihren Sitz in der Inguinalgegend und entsteht entweder durch Offenbleiben des Processus vaginalis peritonei nach dem Descensus

testiculorum oder durch secundäre Ausbuchtung des Peritoneum in den Leistencanal.

Je nachdem die Ausstülpung von der Fovea inguinalis externa oder interna ausgeht, unterscheidet man äussere und innere Leistenbrüche. Die Bruchpforte der H. externa liegt nach aussen, diejenige der H. interna nach innen von der Arteria epigastrica.

Die Leistenhernien können sehr umfangreich werden und einen grossen Theil der Darmschlingen enthalten. Unter sämmtlichen Hernien kommen sie am häufigsten vor, namentlich bei Männern.

2) Hernia cruralis, die Schenkelhernie. Sie entsteht durch Ausstülpung des Peritoneum längs der unter dem Ligamentum Poupartii austretenden grossen Gefässstämme. Sie kommt ebenfalls häufig vor, besonders bei Frauen.

3) Hernia foraminis ovalis. Dieselbe stülpt sich neben dem Nervus obturatorius und der Arteria obturatoria nach aussen; ist nicht häufig.

4) Hernia ischiadica bildet sich durch Vorwölbung des Peritoneum durch die Incisura ischiadica; ist selten.

5) Hernia perinealis tritt zwischen den Fasern des Levator ani aus; ist selten.

6) Hernia umbilicalis. Sie findet sich entweder angeboren als eine Vorlagerung einer Darmschlinge in dem erweiterten Nabelstrang (§ 9), oder sie ist erworben und bildet sich durch das Eindringen eines Netz- oder Darmstückes in den Nabelring. Letzteres beobachtet man am häufigsten bei Frauen, die geboren haben.

7) Hernia abdominalis entsteht nach starker Dehnung oder Verletzung der Bauchdecken durch Ausstülpung des Bauchfelles zwischen die auseinander weichenden Muskeln.

§ 390. Hat sich irgendwo ein Bruch gebildet, so pflegen in demselben sich **weitere Veränderungen** einzustellen. Zunächst kann der Bruch im Laufe der Zeit durch Eintritt neuer Eingeweide sich vergrössern. Der Bruchsack dehnt sich daher aus und wird verdünnt oder es werden neue Theile des Peritoneum in den Bruchsack eingezogen.

In Folge häufiger mechanischer Läsionen stellen sich weiterhin ganz gewöhnlich leichte **Entzündungen** ein. Dieselben haben zur Folge, dass der Bruchsack sich verdickt, dass namentlich auch innerhalb der Bruchpforte die Falten des Peritoneum untereinander verwachsen, so dass sich ein fester nicht mehr dehnbarer Bruchsackhals bildet. Auch die Serosa des ausgetretenen Darmes und seines Mesenterium, sowie etwa vorliegende Netzstücke erleiden durch die Entzündung Verdickungen. Endlich können sich auch Verwachsungen theils zwischen einzelnen Theilen des Bruchsackes selbst, theils zwischen den vorgelagerten Eingeweiden, theils zwischen diesen und dem Bruchsack bilden. Besonders leicht verwächst das Netz mit dem Bruchsack.

Die genannten Veränderungen haben nur sehr selten eine Hei-

lung, d. h. einen Verschluss und eine Verödung des leeren Bruchsackes zur Folge; weit häufiger verschlimmern sie das Leiden. Durch die Verdickungen des serösen Ueberzuges, sowie durch die genannten Verwachsungen wird die Beweglichkeit der vorliegenden Darmtheile mehr und mehr verringert. Der Bruchsackhals wird enger und schnürt den eintretenden Darm mehr und mehr ein. Schliesslich wird die Reposition der Contenta des Sackes in die Bauchhöhle unmöglich. Aus dem ursprünglich reponiblen Bruch wird ein irreponibler.

Werden in einem reponiblen oder irreponiblen Bruch durch irgend einen Vorgang die vorgelagerten Eingeweide oder Theile derselben so eingeschnürt, dass der Inhalt des Darmes nicht mehr fortbewegt werden kann und die Blutcirculation hochgradig gehemmt wird, so sagt man, dass der Bruch sich eingeklemmt hat.

Diese **Einklemmung, Incarceratio,** kann zunächst schon durch eine Verengerung des Bruchsackhalses und der Bruchpforte herbeigeführt werden. Ebenso können aber auch Einschnürungen im Bruchsacke selbst eine Einklemmung herbeiführen. Endlich können sich Darmschlingen zwischen Verwachsungsfäden im Innern des Bruchsackes, oder in Lücken des vorgefallenen Netzes einklemmen, oder es kann ein Netzklumpen sich in den Bruchsackhals legen und so den Darm comprimiren u. s. w.

Eine enge Bruchpforte, eine Verwachsungsmembran etc. kann eine Darmschlinge einklemmen, ohne dass dieselbe durch Vermehrung des Inhalts besonders ausgedehnt wurde. Es kann dies z. B. in acuter Weise geschehen dadurch, dass ein Darmstück bei einer kräftigen Exspiration durch eine enge Bruchpforte gedrängt wird. Man bezeichnet einen solchen Vorgang als eine elastische Einklemmung. Häufiger wird die Incarceration dadurch bewirkt, dass bei enger Pforte sich das Darmstück durch Vermehrung des Inhaltes erweitert. Man bezeichnet diese Form als Kotheinklemmung. Durch Ansammlung von Inhalt dehnt sich zunächst die in den Bruchsack eintretende Schlinge aus, drückt die austretende Schlinge zusammen und knickt sie ab, so dass Kothstauung eintritt, welche die Peristaltik schwächt (Kocher). Weiterhin wird auch der zuführende Schenkel verschlossen, indem die stark geblähte Darmschlinge durch den gespannten Bruchsack an den engen Bruchsackhals angepresst wird.

Wird eine Darmschlinge oder ein Stück Netz eingeengt und eingeklemmt, so treten in denselben Störungen der Circulation auf. Vor Allem wird der Abfluss des venösen Blutes gehemmt, so dass sich venöse Stauungen, Transsudation von Flüssigkeit und Hämorrhagieen einstellen. Dadurch wird die Darmschlinge schwarzroth und schwillt an, und im Bruchsack sammelt sich Flüssigkeit an, beides Momente, welche die Spannung im Bruchsack sowie die Einklemmung steigern.

Wird die Einklemmung nicht gehoben, so wird der Darm früher oder später brandig, und im Bruchsack stellt sich eine

heftige Entzündung ein. Der Darm wird dabei missfarbig, schwarzroth oder blauschwarz. Am Orte der Einklemmung ist er meist blasser, grauweiss. Nach einiger Zeit erfolgt Perforation, und an der Grenze von Lebendem und Todtem d. h. also am inneren Rande der Einschnürung stellt sich eine eitrige Entzündung ein.

§ 391. Incarceration einer Darmschlinge mit Undurchgängigkeit und Kothstauung kommt nicht nur in äusseren Hernien, sondern auch innerhalb der Leibeshöhle vor. Man fasst sie unter dem Namen **innere Einklemmungen** zusammen.

Zunächst ist hervorzuheben, dass auch im Inneren der Bauchhöhle äusserlich nicht sichtbare, normale Taschen und angeborene abnorme Ausstülpungen des Bauchfelles vorkommen, in welche Darmschlingen eintreten und sich in derselben Weise einklemmen können, wie in äusseren Hernien. Sie werden als **innere Hernien** bezeichnet. Hierher gehören die Bursa omentalis, welche von Magen, Pankreas, Leber und Milz begrenzt ist und durch das Foramen Winslowii zwischen Ligamentum hepatoduodenale und duodenorenale mit dem grossen Bauchfellraum in Verbindung steht, ferner die Fossa duodeno-jejunalis, welche im Anfangstheil des Mesenterium des Dünndarmes auf den Wirbelkörpern liegt; ferner die Fossa subcoecalis, die auf der medianen Seite des Coecum und die Fossa intersigmoidea, welche an der unteren Fläche des Mesocolon der Flexura sigmoidea liegt. In alle diese Taschen können Darmstücke eintreten. Die Fossa duodenojejunalis kann sogar den ganzen Dünndarm aufnehmen (Hernia retroperitonealis).

In seltenen Fällen finden sich auch im Zwerchfell Ausstülpungen, welche Baucheingeweide aufnehmen (Hernia diaphragmatica). Häufiger treten Eingeweide durch Risse im Zwerchfell in die Brusthöhle ein.

Finden sich in der Unterleibshöhle pathologisch neugebildete Verwachsungs-Membranen und Fäden, zwischen denen Lücken und Taschen sich bilden, so können auch in diese Darmschlingen eintreten. Ist die Oeffnung, durch welche eine Schlinge geschlüpft ist, klein, oder knickt sich die Schlinge ab, so können auch hierbei Kothstauungen und schliesslich Einklemmungen mit all' den schlimmen oben erwähnten Folgen auftreten. Aehnliches kann endlich auch geschehen, wenn im Mesenterium oder im Netz abnorme Lücken vorhanden sind und Därme hindurchtreten.

Eine weitere Ursache innerer Einklemmung sind **Axendrehungen des Darmes (Volvulus).** Sie kommen nur an beweglichen Abschnitten des Darmes vor und werden theils durch die peristaltische Bewegung selbst, namentlich bei ungleicher Füllung des Darmkanales, theils durch äussere Einflüsse, z. B. durch Contusionen, verursacht. Die Drehung erfolgt um die Axe des Gekröses, so dass die Schenkel des gedrehten Darmstückes an der Wurzel des Mesenterium sich kreuzen. Durch die Drehung wird

das Lumen des Darmes verschlossen und die Circulation im Mesenterium gehemmt. Der Rückgang derselben wird theils durch die Schwere des gefüllten Darmstückes, theils durch Compression von Seiten anderer Darmschlingen unmöglich gemacht.

Sowohl bei Axendrehung der Flexura sigmoidea, als auch bei Axendrehung des Dünndarmes kann es zu einer **Knotenbildung** zwischen ersterer und letzterem kommen. Es wird dabei der fixe Punct der gedrehten Schlinge von der anderen Darmschlinge umfasst.

§ 392. **Stenose** und **Atresie** des Darmes wird nicht selten durch Entzündungsprocesse hervorgerufen, welche in der Darmwand selbst ihren Sitz haben. Es geschieht dies entweder in der Weise, dass indurirende und narbenbildende Entzündungen sich in der Darmserosa und deren Umgebung entwickeln und bei der Schrumpfung das Darmlumen verengen oder aber so, dass ulceröse Entzündungen im Innern des Darmes ihren Ausgang in schrumpfende Bindegewebsneubildung nehmen.

Einen ähnlichen Effect wie ulceröse Entzündungen haben auch ulcerirende Carcinome (vergl. § 402), deren Grund Schrumpfungen eingeht. Auch durch Geschwülste, welche im Darm sich entwickeln oder von aussen auf den Darm drücken, kann das Darmlumen verengt werden.

**Erweiterungen** des Darmlumens kommen am häufigsten durch Kothretention zu Stande. Selbstverständlich kann auch jeder andere sich ansammelnde Darminhalt, z. B. Gas, den Darm ausdehnen. Auch durch Geschwülste wird er gelegentlich erweitert. Ebenso kann Schlaffheit der Wand Ursache der Dilatation sein.

Meist sind alle Häute erweitert. Verhältnissmässig selten weicht die Muscularis stellenweise auseinander, während die Mucosa und Serosa sich in Form von kleineren oder grösseren **Divertikeln** ausbuchten. Mitunter bilden sich auch Divertikel durch locale Ausbuchtung sämmtlicher Darmhäute.

**Perforationen** des Darmes sind am häufigsten Folge von Texturveränderungen, namentlich von Geschwürsbildungen im Innern, von Nekrose der Darmwand und von Maceration derselben durch eitrige Entzündungsprocesse in der Umgebung. Nicht selten geben auch Traumen die Veranlassung.

Die Folge derselben ist, falls sich die Ränder nicht sofort aneinanderlegen, allgemeine oder locale Peritonitis durch Austritt von Koth. Letztere stellt sich namentlich dann ein, wenn vor der Perforation der Darm mit der Nachbarschaft verwachsen war. Tritt dabei Koth aus, so bildet sich ein Kothabscess, der nach aussen oder nach dem Darm durchbrechen kann.

§ 393. Eine nicht selten zu beobachtende Lageveränderung des Darmes ist die **Intussusception** oder **Invagination**, bei welcher sich meist ein höher gelegenes Darmstück in ein tiefer

gelegenes einstülpt. Nur selten ist das Umgekehrte der Fall. Am häufigsten findet man frische Invagination im Verlaufe des Dünndarms von Kindern, welche an Gehirnkrankheiten und Darmaffectionen gestorben sind.

Der Grad der Invagination ist sehr verschieden. Bei grosser Beweglichkeit des eintretenden Darmstückes können grosse Darmabschnitte ineinander gestülpt werden. So kann z. B. der unterste Theil des Dünndarmes mit dem Coecum in den Dickdarm eintreten und sich allmählich so weit vorschieben, dass die Ileocoecalklappe in die Flexura sigmoidea und schliesslich in das Rectum gelangt.

Durch Zerrung des Gekröses und durch Compression der Gefässe kommt es zu Hyperämie und oedematöser Schwellung des betreffenden Darmabschnittes. Weiterhin schliessen sich entzündliche Processe an, die zu Verklebung und Verwachsung der in einander geschobenen Stücke führen können. Nicht selten tritt Nekrose und Gangrän des Darmes ein. Verhältnissmässig günstig ist es, wenn dabei nur der innere und mittlere Theil abstirbt und ausgestossen wird. Verwächst danach das obere Stück mit dem unteren, so kann der Process abheilen.

Die Ursache der Invagination ist nicht immer mit Sicherheit anzugeben. Nach LEICHTENSTERN ist die Parese eines begrenzten Darmabschnittes die Ursache. Wenn dieselbe irgendwo eintritt, so genügt eine energische Peristaltik des höher gelegenen Darmes, um ein Stück in den paralytischen Theil einzuschieben.

Als **Prolaps** des Darmes bezeichnet man einen Vorfall desselben durch eine normale oder pathologische Oeffnung. Von normalen Oeffnungen kommt nur der Anus in Betracht, durch welchen das Rectum sich ausstülpen kann. Man beobachtet dies z. B. bei heftiger Anwendung der Bauchpresse, namentlich wenn der Darm durch chronische Entzündungen schlaff geworden ist. Der ausgestülpte Mastdarm bildet eine mit Schleimhaut bedeckte Geschwulst, in welcher sich häufig Entzündung und Gangrän einstellt, namentlich wenn der Prolaps nicht zurückgeht.

## 4. Entzündungen, Atrophie und Hypertrophie des Darmes.

### a. Entzündungen, welche durch verschiedene nicht specifische Schädlichkeiten hervorgerufen werden. Atrophie des Darmes und entzündliche Hyperplasie.

§ 394. Die verschiedenen Entzündungsformen, welche in § 356 bis 360 ihre Besprechung gefunden haben, kommen sämmtlich mehr oder minder häufig auch im Darme vor und werden unter dem Namen **Enteritis** zusammengefasst. Besonders häufig begegnet man catarrhalischen Processen (Enteritis catarrhalis), welche bald ein seröses, bald ein schleimiges, bald ein eitriges, bald ein ge-

mischtes Secret liefern. Im Dickdarm ist mitunter die Schleimproduction der Epithelien eine colossale. Die meisten dieser Katarrhe verlaufen acut und enden mit einer vollkommenen Heilung. Häufig genug hinterlassen indessen sowohl acute als chronische Katarrhe bleibende Veränderungen.

Schon bei catarrhalischen Entzündungen mässigen Grades wird das zwischen den Lieberkühn'schen Krypten gelegene Bindegewebsgerüst mit Flüssigkeit und Zellen infiltrirt. Die Epithelien produciren übermässig Schleim, werden in ihrem Verbande gelockert und gehen vielfach zu Grunde. Nach Böhm erfolgt eine besonders reichliche Epitheldesquamation bei Vergiftungen mit Arsenik und mit den Gliedern der Muscaringruppe. Steigern sich diese Processe über ein gewisses Maass oder halten sie sehr lange an, so wird der Verlust am Epithel nicht vollkommen wieder ersetzt, der Darm wird atrophisch. Makroskopisch sind geringere Grade dieser **Atrophie** nicht zu erkennen, es fällt höchstens die Glätte des Darmes auf. Mikroskopisch dagegen ist die Verdünnung der Drüsenschicht der Mucosa evident. Die Höhe der Lieberkühn'schen Krypten kann auf die Hälfte bis auf ein Drittel und mehr reducirt sein, und schliesslich können sie ganz verloren gehen. Im Dünndarm, der neben den Krypten noch Zotten trägt, sind auch diese klein und verkümmert.

In noch höherem Maasse atrophirt der Darm nach ulcerösen Processen, bei welchen nicht nur das Epithel in reichlichem Maasse abgestossen wird, sondern auch ein Zerfall des Gewebes sich einstellt (vergl. § 396 Fig. 189). So lange letzterer andauert, ist die Schleimhaut mit einem Belage von Schleim, Eiter und weisslichen, kleienartigen Körnern und kleinen Fetzen belegt und letztere sind nichts anderes als die nekrotisch gewordenen obersten infiltrirten Lagen der Drüsenschicht. Es tritt sonach zum Katarrh eine in kleinsten Herden auftretende diphtheritische Verschorfung der Mucosa mit nachfolgender Abstossung des nekrotisch Gewordenen, und dieser Process ist es, welcher in kurzer Zeit nicht nur die obersten Lagen der Mucosa, sondern die ganze Drüsenschicht zu Grunde richten kann, so dass auf der Muscularis Mucosae nur noch eine dünne Lage eines kernreichen Bindegewebes als Rest der Drüsenschicht übrig bleibt (§ 354 Fig. 177).

Die Muscularis Mucosae ist bei allen diesen Processen meist nur wenig verändert. Selten sind ihre glatten Muskelfasern verdünnt, atrophisch oder in fettiger Degeneration. Die Submucosa ist meist unverändert, nur bei ulcerösen Entzündungen ist sie zellig infiltrirt und später verdickt.

Die Follikel sind bei leichten Katarrhen meist nicht merklich verändert, höchstens etwas vergrössert, nur bei den ulcerösen Processen sind sie zuweilen vorwiegend betheiligt und gehen alsdann durch Vereiterung zu Grunde (Follicularcatarrhe). Ihrem Sitze entsprechend entstehen alsdann kleine kesselförmige Geschwüre (Follicular geschwüre).

Katarrhalische Processe mit Ausgang in Atrophie kommen am häufigsten im Dickdarm vor und hier wieder zumeist im Coecum. NOTHNAGEL fand bei 80 pCt. der Erwachsenen atrophische Zustände im Dickdarm, zuweilen nur auf das Coecum beschränkt. Nächst dem Coecum wird das Colon ascendens am häufigsten atrophisch (NOTHNAGEL), dann folgen in absteigender Reihe der unterste Theil des Ileum, der übrige Dickdarm, Ileum und Jejunum.

Auch bei Kindern ist Atrophie des Darmes häufig und kann sich sowohl nach acuten und subacuten als nach chronischen Katarrhen einstellen. Die Muscularis des Darmes ist meist unverändert, hie und da ist sie indessen atrophisch, bei Stauungscatarrhen zuweilen hypertrophisch (NOTHNAGEL).

Im Allgemeinen ist die Muscularis wenig zu Veränderungen geneigt, doch kommt zuweilen fettige Degeneration vor, namentlich bei Phthisis (WAGNER). Ferner kommt eine angeborene Atrophie, eine Hypoplasie der Muscularis vor (NOTHNAGEL).

Bei chronischen Katarrhen können neben der Atrophie hyperplastische Wucherungen auftreten, welche theils Verhärtungen der Submucosa, theils polypöse Excrescenzen der Mucosa bilden. Letztere bestehen aus Bindegewebe mit mehr oder weniger Drüsenresten, die zum Theil zu Cysten entartet sind.

Diphtheritische und croupöse Entzündungen kommen namentlich im unteren Theile des Dünndarmes und im Dickdarme vor. Die diphtheritischen Formen, bei denen sich in der gerötheten und geschwellten Schleimhaut grössere nekrotische Herde bilden, schliessen sich anatomisch unmittelbar an jene Katarrhe an, welche mit molecularer Verschorfung und Abbröckelung der Schleimhaut einhergehen, und sind zum Theil Effect specifischer Entzündungserreger.

Ausgedehntere croupöse Exsudationen sind selten, doch kommt es vor, dass grössere Darmabschnitte hochgradig geschwellt und geröthet und grossentheils mit einem dünnen Fibrinbelag bedeckt sind. Häufiger sind beschränkte croupöse Exsudationen neben catarrhalischen Ulcerationen und diphtheritischen Verschorfungen.

*Literatur:* WAGNER, *Arch. d. Heilk. II 1868;* KUNDRAT, *Handb. d. Kinderkrankh. v. Gerhardt IV;* WOODWARD, *The medic. and surgical. history of the war of rebellion Part. II Vol. I med. history;* DAMASCHINO, *Maladies des vois digestives, Paris 1880;* KUSSMAUL u. MAIER, *Dtsch. Arch. f. klin. Med. IV;* SCHWARCK, *Croup u. Diphtheritis d. Darmcanals. In.-Diss. Bonn 1880.*

§ 395. Je nach dem Sitz hat man die Entzündungsprocesse im Darm mit verschiedenen Namen belegt, von denen manche in den localen anatomischen Verhältnissen begründete Eigenthümlichkeiten zeigen. Die hierher gehörenden Hauptformen sind folgende:

1) **Duodenitis**, die Entzündung des Duodenum, kommt meistens gleichzeitig mit Entzündung des Magens vor. Sie führt nicht

selten zu Verstopfung des Ductus Choledochus und damit zu Stauung der Galle und zu Icterus (Catarrhalischer Icterus).

Dem Duodenum kommt auch ein dem Magenulcus entsprechendes rundes Geschwür zu.

2) **Ileitis**, die Entzündung des Ileums, zeichnet sich häufig durch Schwellung der solitären und agminirten Follikel aus. Die ersteren bilden röthliche oder grauweisse prominirende Knötchen, die Plaques beetartige Erhebungen von graurother oder grauweisser Farbe, innerhalb welcher man zahlreiche grübchenförmige Vertiefungen sieht. Durch Zerfall der geschwellten Follikel bilden sich Folliculärgeschwüre.

3) **Typhlitis** und **Perityphlitis.** Mit diesen Namen belegt man Entzündungen des Processus vermiformis und seiner Umgebung.

Der Processus vermiformis ist im höchsten Grade zu Retention von Substanzen aller Art geeignet. Es bleiben sehr häufig Ingesta, wie z. B. Trauben-, Apfel- und Kirschkerne etc. sowie Koth in demselben liegen, erregen durch ihre Anwesenheit Entzündung und incrustiren sich gelegentlich mit Phosphaten und Carbonaten (Kothsteine).

Die durch die Fremdkörper erregte Entzündung greift nicht selten auf sämmtliche Häute des Processus vermiformis und schliesslich auch auf die Umgebung über, wobei es zu Nekrose und Gangrän der verschiedenen Häute und zu Perforation des Processus kommen kann.

Verhältnissmässig günstig ist der Verlauf, wenn die Entzündung local bleibt, die exsudativen Processe ein gewisses Maass nicht überschreiten und der Process seinen Ausgang in Bildung von Verwachsungsmembranen nimmt. Weit schlimmer ist der Fall, wenn vor Ausbildung von Verwachsungen Perforation des Processus eintritt. Tödtliche Peritonitis pflegt dann der Ausgang zu sein. Kommt es nach Bildung von Verwachsungen zu Perforation, so bilden sich abgesackte Kothabscesse, die später nach innen sowohl als nach aussen durchbrechen können. Nicht selten verödet der Processus durch Verwachsungen. Obliterirt der Wurmfortsatz in seinem inneren Theil, während der äussere sich erhält, so kann letzterer durch angesammeltes Schleimhautsecret zu einer Cyste sich erweitern.

Wie durch Fremdkörper, kann Typhlitis und Perityphlitis auch durch fortgeleitete Entzündung aus der Umgebung, d. h. also aus dem Coecum und dem Dickdarm entstehen. So können namentlich dysenterische, tuberculöse und typhöse Entzündungen sich auf den Wurmfortsatz verbreiten.

4) Ein häufiges Vorkommniss ist die Entzündung des Dickdarms, **Colitis** (vergl. § 394). Zuweilen wird sie durch stagnirende Kothmassen verursacht, in anderen Fällen ist sie Symptom einer septischen Infection, sehr oft auch Effect eines specifischen Giftes (vergl. Dysenterie § 396).

5) **Proctitis** nennt man eine Entzündung des Rectum. Sie zeigt in manchen Beziehungen Uebereinstimmung mit den Entzün-

dungen des Processus vermiformis, indem auch hier unter den ätiologischen Momenten die Anwesenheit von Fremdkörpern und Koth eine grosse Rolle spielt. Daneben können auch Circulationsstörungen in den Venen des Mastdarms zu Entzündungen Veranlassung geben.

Im Verlaufe der Proctitis bilden sich häufig Geschwüre, ebenso auch fibröse Hyperplasieen, d. h. Verdickungen der Darmschleimhaut sowie polypöse Excrescenzen. Die Oberfläche pflegt mit schleimig eitrigem Belag bedeckt zu sein. Greift die Entzündung und die Geschwürsbildung auf die tieferen Schichten der Rectalwand über, so kommt es zu Infiltration und Hyperplasie des benachbarten Zellgewebes, oder zur Bildung perirectaler Abscesse und Jaucheherde (Periproctitis). Von den Geschwüren der Mucosa und Submucosa aus bilden sich Gänge und Taschen in die Nachbarschaft hinein, sogenannte unvollkommene innere Fisteln. Brechen abgeschlossene periproctale Abscesse nach aussen durch, so entstehen unvollkommene äussere Fisteln. Stehen diese Fisteln gleichzeitig mit der Aussenwelt und mit dem Rectum durch eine Oeffnung in Verbindung, so nennt man sie vollständige Mastdarmfisteln. Sie bekleiden sich mit Schleimhaut. Auch nach der Blase und beim Weibe auch nach der Scheide hin können sich Fistelgänge bilden.

Aehnliche Veränderungen wie durch nicht specifische Entzündungserreger können auch durch specifische Gifte, wie z. B. durch das Gift der Syphilis, der Tuberculose, der Dysenterie, sowie durch ulcerirende Carcinome hervorgerufen werden. Es gibt endlich auch eine primäre Periproctitis ohne vorhergehende Ulcerationen im Rectum, besonders bei Pyämie, Typhus, acutem Gelenkrheumatismus und puerperaler Sepsis.

*Literatur über Typhlitis und Perityphlitis:* Matterstock, *Gerhardt's Handb. d. Kinderkrankh. IV.* Bierhoff, *D. Arch. f. klin. Med. XXXVII;* Cornil, *Arch. de phys. III 1873;* Wölfler, *Arch. f. klin. Chir. XXI;* Steiner, *Zur pathol. Anatomie d. Wurmfortsatzes I. D. Basel 1882.*

### b. Entzündungen, welche durch specifische Gifte hervorgerufen werden.

§ 396. Die **Dysenterie** ist eine epidemisch oder endemisch oder sporadisch auftretende entzündliche Affection der dicken Gedärme, welche einem specifischen Infectionsstoffe ihre Entstehung verdankt. Das Gift der Dysenterie kennen wir nicht, wahrscheinlich ist es ein Spaltpilz. Die anatomischen Veränderungen bei Dysenterie sind anderen nicht durch das specifische Gift erzeugten Dickdarmaffectionen, z. B. solchen, die durch Kothretention oder durch reizende Ingesta oder unter dem Einfluss septischer Infectionen entstehen, durchaus ähnlich. Daher kommt es, dass das Gebiet der Dysenterie als eines ätiologischen Begriffes schwer fest-

zustellen ist, dass man im Einzelfalle aus der anatomischen Untersuchung nicht sagen kann, ob man es mit dem Effect des specifischen Dysenteriegiftes zu thun hat oder nicht. Es muss auch die Möglichkeit zugegeben werden, dass die endemisch auftretende Dysenterie nicht an allen Orten derselben Noxe ihre Entstehung verdankt.

Anatomisch ist die Dysenterie eine nach Intensität und Extensität in den einzelnen Fällen verschiedene Entzündung. Sie kann auf das Rectum, die Flexura sigmoidea und den unteren Theil des Colon beschränkt sein oder bis zur Ileocoecalklappe und hinauf in den Dünndarm reichen. Sehr häufig ist die Intensität der Entzündung an den einzelnen Stellen verschieden.

In frischen Fällen ist die Schleimhaut intensiv congestionirt und geschwellt, häufig von Hämorrhagieen durchsetzt, die Oberfläche mit einer Hühnereiweiss ähnlichen, mit blutigen Streifen vermischten Flüssigkeit bedeckt. Sehr bald gewinnt das Secret indessen einen schleimigen, z. Th. auch blutigen Character, ferner treten die bereits in § 394 erwähnten kleienförmigen Beläge auf, ein Zeichen, dass superficielle Nekrose sowie Zerfall des Gewebes eingetreten ist. Zum Beweise stellen sich auch bald für das unbewaffnete Auge erkennbare Substanzverluste ein.

Man kann, wenn man will, eine katarrhalische und eine diphtheritische Form unterscheiden, doch gehen beide Formen ohne Grenze ineinander über. Bei den leichteren Formen ist der Zerfall des Gewebes zunächst ein oberflächlicher (Fig. 189 *f*), der allmäh-

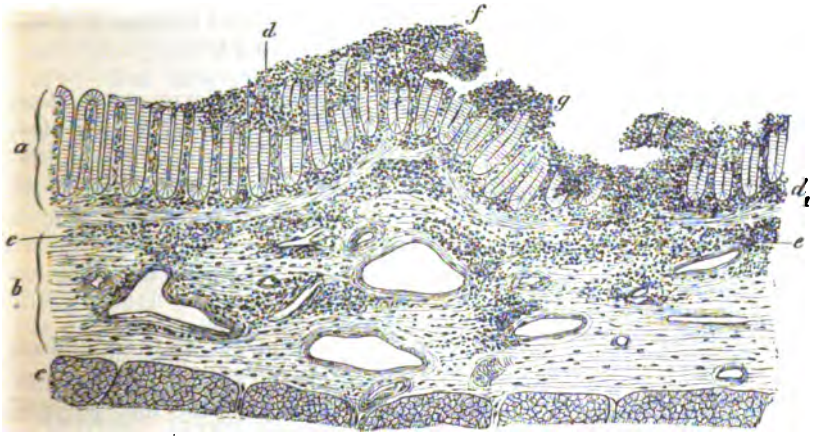


**Fig. 189. Dysenterie. Durchschnitt durch die Mucosa (*a*) und Submucosa (*b*) des Dickdarms. *c* Muscularis. *d* Interglanduläre, $d_1$ subglanduläre Infiltration der Mucosa. *e* Infiltrationsherde in der Submucosa. *f* Infiltrirte obere Drüsenschicht, im Abstossen begriffen. *g* Geschwür, dessen Grund zellig infiltrirt ist. Hämatoxylinpräparat. Vergr. 25.**

lich in die Tiefe *(g)* greift, bei schweren Formen kann an einer ge-

gebenen Stelle die ganze Drüsenschicht der Mucosa oder wenigstens der grössere Theil derselben gleichzeitig absterben. Sie wird dabei meist zu einer trübkörnigen Masse, in welcher die Conturen der einzelnen Structurbestandtheile, sowie auch die Kerne der Zellen mehr und mehr verschwinden. Die nekrotischen Herde sind der Fläche nach nur wenig ausgedehnt, häufig auf die Höhen der Schleimhautfalten beschränkt, so dass nur diese missfarbig, grauweiss oder grau oder schwarz aussehen, während die dazwischen gelegenen Theile eine dunkelrothe oder graurothe Farbe besitzen. In anderen Fällen bilden sie einen kleienförmigen theils haftenden, theils lösbaren Belag, seltener umfangreiche, zusammenhängende, nekrotische Platten.

Unter den nekrotischen Herden ist das Gewebe immer stark zellig infiltrirt ($d_1$). Die Infiltration kann die ganze Submucosa durchsetzen ($e$) und schliesslich auch auf die Muscularis übergreifen. Auch die Lymphfollikel nehmen an der Schwellung Theil und können ulceriren. Zuweilen wird durch die Eiterung ein Theil der Mucosa unterminirt, worauf dann ganze Gewebsstücke zur Ablösung kommen.

Sowie Theile der Mucosa sich abstossen, bilden sich selbstverständlich Geschwüre, welche je nach der Extensität und Intensität des Processes bald nur spärlich, klein und oberflächlich, bald grösser, tiefgreifend und über weitere Strecken ausgedehnt sind. Mitunter bleiben in grösseren Darmabschnitten nur noch kleine Schleimhautinseln stehen.

Der Process kann auf verschiedenen Stadien stehen bleiben und zur Heilung kommen. Am günstigsten sind die leichteren Fälle, bei denen die Substanzverluste gering sind, doch bleibt eine mehr oder minder hochgradige Atrophie der Mucosa niemals aus. Waren die Geschwüre grösser, so bleiben atrophische narbige Stellen zurück. Waren die destructiven Processe sehr bedeutend und wird die Entzündung chronisch, so verändert sich auch der Darm bleibend in hohem Maasse. In einem grossen Theile desselben ist die Drüsenschicht der Mucosa ganz oder theilweise verloren gegangen, die vorliegenden tieferen Theile der Mucosa und die Submucosa erscheinen derb, indurirt, das Bindegewebe hyperplasirt. Auch die übrigen Theile der Darmwand sind derb, verdickt, unnachgiebig. Gleichzeitig ist der Umfang des Darmes mehr oder weniger verringert, nicht selten so bedeutend, dass man nur noch mit Mühe einen Finger durch das Lumen durchführen kann. Die inselförmigen Schleimhautreste bilden nicht selten papillöse und polypöse Excrescenzen.

In den verhärteten narbigen Darmtheilen ist das Bindegewebe der Submucosa sowie der noch erhaltenen Mucosa vermehrt und dichter, häufig noch zellig infiltrirt. Drüsen können ganz fehlen, an anderen Stellen sind noch Reste, d. h. die untersten Theile derselben vorhanden; nicht selten bilden sich durch Erweiterung ab-

geschnürter Drüsentheile kleine mit Cylinderepithel ausgekleidete Cysten. Die Muscularis ist von derben Bindegewebszügen durchsetzt.

Bei einer kleinen Dysenterie-Epidemie in der Kreispflegeanstalt von Freiburg i. B. sowie bei einer solchen in der Irrenpflegeanstalt Rheinau im Canton Zürich, konnte ich bei Fällen, die in frühen Stadien des Processes gestorben waren, reichlich Mikrokokken nachweisen. Sie lagen nicht nur in den nekrotischen Massen, sondern auch in der noch erhaltenen Mucosa. Sie fanden sich zum Theil auch in den tiefsten Schichten der Mucosa unter dem Fundus der Drüsen sowie in Lymphgefässen der Submucosa, also an Stellen an denen das Gewebe noch wohl erhalten war. In diesen Fällen scheinen danach Mikrokokken die Ursache des Processes gewesen zu sein. Aehnliche Beobachtungen hat kürzlich Prior (*Centralbl. f. klin. Med. 1883*) mitgetheilt.

In anderen, durchaus gleich aussehenden Fällen, habe ich umsonst nach Mikrokokken gesucht. So fehlten sie z. B. bei den in Zürich an Dysenterie verstorbenen Feuerländern.

§ 397. Die **Cholera epidemica** ist anatomisch durch eine über den ganzen Darm sich erstreckende acute Entzündung characterisirt, bei welcher eine äusserst copiöse Menge von Flüssigkeit in den Darmkanal transsudirt. Sterben die von der Cholera Befallenen in den ersten Tagen der Erkrankung, so enthält der Darm eine reichliche Menge einer trüben, grauweissen, geruchlosen, alcalischen, oft mit Flocken vermischten Flüssigkeit. Die Schleimhaut des Dünndarms ist injicirt, rosaroth gefärbt, feucht, geschwellt. Zuweilen ist auch die Serosa des Darmes getrübt. Das Epithel ist in starker Desquamation begriffen. Die folliculären Apparate des Dünndarms sind mehr oder weniger geschwellt, grauweiss oder hellröthlich. Abgesehen von der Desquamation des Epithels, die nach dem Tode noch zunimmt, ergibt die mikroskopische Untersuchung eine ziemlich starke kleinzellige Infiltration der Mucosa und auch der Submucosa; selbst die Serosa kann zellige Infiltrationsherde enthalten.

Tritt der Tod in einem späteren Stadium der Krankheit ein, so ist das Bild, welches der Darm bietet, ein wesentlich anderes.

Der Inhalt ist meist spärlich und nicht mehr so dünnflüssig, auch mehr gallig gefärbt. Im Dickdarm finden sich sogar harte Kothballen. Die Schleimhaut ist bald blass, bald schieferig gefärbt, bald injicirt und von Hämorrhagieen durchsetzt. Ferner finden sich Geschwüre, namentlich im Dickdarm und in dem unteren Theile des Dünndarmes. Nicht selten sieht der Dickdarm ähnlich wie bei Dysenterie aus.

Das Gift der Cholera ist nicht bekannt. Nach Mittheilungen von Koch (vergl. § 188) enthält die Darmschleimhaut der an Cholera Verstorbenen eigenartige Bacillen, welche vielleicht die Ursache der Erkrankung sind.

§ 398. Der **Typhus abdominalis** ist eine Infectionskrankheit, welche nach KLEBS und EBERTH ihre Entstehung der Invasion eines Bacillus verdankt.

Die Darmveränderungen bei Typhus abdominalis haben hauptsächlich im untersten Theile des Ileum, und im obersten des Dickdarmes, seltener höher oben oder tiefer unten ihren Sitz. Im Wesentlichen handelt es sich um eine nekrotisirende Infiltration der folliculären Apparate und ihrer Umgebung, begleitet von einer catarrhalischen Entzündung der übrigen Schleimhaut.

In den ersten Tagen sind die Schleimhaut des unteren Theils des Ileum sowie die darin enthaltenen Plaques intensiv geröthet und gleichmässig geschwellt. Weiterhin wird die Schwellung der Plaques stärker, d. h. es bilden sich innerhalb derselben erhabene Leisten und Wülste, die in ihrer Anordnung und Configuration den Windungen eines Gehirnes nicht unähnlich sehen. Diese Schwellung breitet sich bald rascher, bald langsamer über die ganzen Plaques aus, so dass sie, in toto betrachtet, beetartig erhaben erscheinen. Hat die Schwellung ihren Höhepunkt erreicht, so kann man meist auch nicht mehr einzelne Wülste unterscheiden, sondern es ist die Oberfläche mehr glatt, nur von kleinen Grübchen unterbrochen, die dem Sitz der Follikel entsprechen.

In derselben Weise, wie an Stelle der Plaques beetartige Erhebungen, bilden sich an Stelle der Solitärfollikel rundliche Knoten.

Mit der Ausbildung der Schwellung erhalten die Plaques und

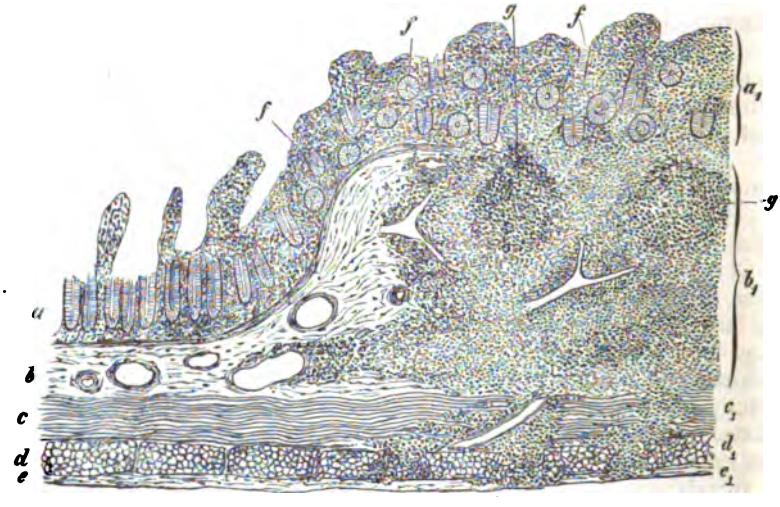


Fig. 190. Typhus abdominalis. Schnitt durch den Rand einer geschwellten Peyer'schen Plaque. *a* Mucosa. *b* Submucosa. *c* Muscularis interna. *d* Muscularis externa. *e* Serosa. $a_1$ $b_1$ $c_1$ $d_1$ $e_1$ Die verschiedenen Darmwandschichten infiltrirt. *f* Angeschnittene Lieberkühn'sche Drüsen. *g* Follikel. Anilinbraunpräparat. Vergr. 15.

die Follikel, die ursprünglich intensiv geröthet waren, ein markweisses Aussehen.

Die Schwellung der Plaques und der Solitärfollikel ist im Wesentlichen durch eine äusserst hochgradige zellige Infiltration der Mucosa (Fig. 190 $a_1$) und Submucosa ($b_1$) bedingt. In der Mucosa sind die Drüsen ($f$) durch das zellige Infiltrat auseinander gedrängt und aus ihrer Lage gebracht. Auch die Darmzotten sind geschwellt und infiltrirt. Die Submucosa ist im ganzen Gebiet der Plaques gleichmässig infiltrirt ($b_1$). In frühen Stadien sind die Follikel ($g$) innerhalb des Infiltrates noch deutlich erkennbar, später nicht mehr.

An der zelligen Infiltration participirt, wenn auch in beschränktem Maasse, die Muskelschicht ($c_1$ $d_1$), ja selbst die Serosa ($e_1$).

Die Zahl der geschwellten Plaques und Solitärfollikel ist sehr verschieden. Nicht selten sind nur einige wenige oder sogar nur eine erheblich geschwellt, in anderen Fällen reicht die Affection bis hoch in das Jejunum hinauf; nach abwärts kann sie sich bis zum Anus erstrecken.

In der zweiten Woche des Typhus pflegt eine partielle Nekrotisirung der geschwellten Plaques einzutreten. Die nekrotischen Partieen nehmen entweder den ganzen centralen Theil der Plaques ein oder bilden innerhalb derselben mehrere kleinere Herde. Sie gewinnen sehr bald durch Zerfall an der Oberfläche ein zerfetztes Aussehen. Gleichzeitig erhalten sie durch Imbibition mit Galle eine gelbe oder graugelbe oder gelbbraune Farbe. Allmählich lockert sich der Zusammenhang der nekrotisch gewordenen Theile mit dem noch erhaltenen Gewebe im Grunde sowohl als am Rande.

Nach ihrer Losstossung, die nach wenigen Tagen erfolgt, hinterlassen sie einen Substanzverlust, dessen Grund meist glatt und gereinigt erscheint. Die Ränder des Geschwüres sind um diese Zeit noch infiltrirt und geschwellt.

Die Geschwüre bleiben meistens auf das Gebiet der Plaques sowie der Solitärfollikel und ihrer nächsten Umgebung beschränkt, nur selten greift die Nekrotisirung des Gewebes und die Ulceration über das Gebiet der folliculären Apparate hinaus, doch kommt es, namentlich an der Ileocoecalklappe, vor, dass auch noch grössere oder kleinere Abschnitte der benachbarten Schleimhaut der Nekrose verfallen. Was die Ausdehnung des Geschwüres in der Tiefenrichtung betrifft, so nekrotisirt gewöhnlich nur die Mucosa und die Submucosa. Nur wenn die entzündliche Infiltration der Muscularis einen bedeutenden Grad erreicht, greift die Ulceration auch auf letztere über. Bei sehr heftiger Entzündung kann schliesslich auch die Serosa zerstört werden, doch erreicht die Grösse der Nekrose in den letztgenannten Theilen nie dieselbe Ausdehnung, wie in der Mucosa und Submucosa.

Greift die Entzündung und die Nekrose auch auf die äusseren Darmhäute über, so kann Perforation des Darmes eintreten. Die Folge davon ist eine meist tödtliche Peritonitis.

Die Rückbildungs- und Heilungsvorgänge an den erkrankten Theilen können in verschiedenen Stadien der Affection beginnen. Tritt keine Nekrose ein, so schwellen die Plaques durch Resorption des Infiltrates ab, werden dabei schlaff und gleichzeitig auch wieder hyperämisch. Durch Austritt von rothen Blutkörperchen aus den Gefässen wird das Gewebe mehr oder weniger ausgesprochen blutig infiltrirt, so dass die Plaques eine schiefergraue Färbung erhalten.

Wie nicht ulcerirte geschwellte Plaques, so schwellen auch die infiltrirten Geschwürsränder ab, werden schlaff und erscheinen hyperämisch. Nicht selten kommt es zu ganz bedeutenden Blutungen aus denselben, die nicht nur zu einer hämorrhagischen Infiltration des Gewebes, sondern auch zur Bildung blutiger Ergüsse in das Darmlumen führen. Schreitet der Process der Heilung vor, so legen sich die schlaffen, überhängenden Ränder dem Geschwürsgrunde an. Auf letzterem selbst bildet sich ein zartes Granulationsgewebe, das sehr bald mit Epithel bedeckt wird.

Wo Geschwüre ihren Sitz gehabt haben, findet man noch lange nach Ablauf des Typhus seichte, glatte, schieferig gefärbte, drüsen- und follikellose Vertiefungen in den ebenfalls schieferig gefärbten Plaques.

Ueber die Aetiologie des Typhus ist § 188 nachzusehen.

Mit der Entzündung der lymphatischen Apparate des Darmes geht jeweilen auch eine Entzündung der zugehörigen Lymphdrüsen parallel. Sie äussert sich im Beginn durch intensive Röthung, Schwellung und stärkere Durchfeuchtung derselben. Später gewinnen die Lymphdrüsen durch massenhafte Ansammlung lymphatischer Elemente eine hellgrauweisse Farbe. Die entzündliche Schwellung der Lymphdrüsen geht entweder durch Resorption des Infiltrates wieder zurück, wobei sie schlaff und hyperämisch werden, oder aber sie führt zu Nekrose, so dass sich im Innern der Drüsen opak grauweisse Herde bilden. Sie können später ebenfalls resorbirt werden, gewinnen indessen nicht selten eine käsige Beschaffenheit und verkalken, während sich das Gewebe in der Umgebung verhärtet. Die Milz ist unter gewöhnlichen Umständen geschwellt; häufig treten auch Entzündungen im Rachen auf, welche namentlich die lymphatischen Apparate betreffen.

§ 399. Die **Tuberculose des Darmes** hat, so weit es sich um die Histogenese des Processes handelt, bereits in § 361 Fig. 185 ihre Besprechung gefunden. Sie ist eine der allerhäufigsten Darmaffectionen und hat ihren Sitz hauptsächlich im Gebiete der lymphadenoiden Apparate. Am häufigsten ist die Gegend der Ileocoecalklappe erkrankt, doch ist nicht selten auch der Dickdarm bis hinunter zum Anus afficirt.

Im ersten Beginn bilden sich innerhalb von Plaques oder an

Stellen, wo Solitärfollikel sitzen, knötchenförmige Erhebungen, die von Epithel bedeckt sind. Nach einer gewissen Zeit erscheint innerhalb dieser Herde ein gelbweisser Punkt als Zeichen der im Centrum des Herdes eingetretenen Nekrose und Verkäsung. Durch Zerfall bildet sich ein mit infiltrirten Rändern versehenes Geschwür. Dieses ursprünglich kleine Geschwür wächst durch Bildung neuer kleiner Infiltrations- und Zerfallsherde am Rande, oder durch Confluenz mit benachbarten Geschwüren.

Grössere Geschwüre pflegen eine sehr unregelmässige Beschaffenheit zu zeigen. Manche sind rundlich, andere mehr länglich und dann häufig mit der Längsaxe dem Umkreise des Darmes gleichgerichtet (gürtelförmige Geschwüre), andere wieder sind sehr vielgestaltig, buchtig.

Die Ränder sind gemeiniglich infiltrirt, bei grossen Geschwüren jedoch nicht regelmässig. Da und dort finden sich in dem grauen oder graurothen Infiltrationswalle gelbe, nekrotische, knötchenförmige Herde und auch im Grunde gewahrt man graue und gelbe Knötchen. Dabei ist die Tiefe des Geschwüres an den verschiedenen Stellen oft ungleich. Nicht selten bleiben innerhalb des Geschwüres einzelne Schleimhautinseln erhalten und bilden graurothe Erhebungen auf dem Geschwürsboden.

Wo grössere Geschwüre bestehen, ist meist nicht nur die Mucosa und Submucosa afficirt, sondern die Tuberkeleruption sowohl als auch der Zerfall haben schon auf die Muscularis, erstere auch auf die Serosa übergegriffen. In letzterer bilden sich dabei theils Gruppen, theils Züge rosenkranzartig aneinander gereihter grauer Tuberkel, in deren Umgebung die Serosa stärker injicirt ist.

Nur in seltenen Fällen tritt in der tuberculösen Verschwärung Stillstand und mehr oder weniger vollkommene Vernarbung ein; weit häufiger schreitet die knötchenförmige Infiltration und der Zerfall bis zum letalen Ende stetig weiter.

§ 400. **Syphilis des Darmes.** Abgesehen von den breiten Condylomen, welche nicht selten am Anus auftreten, kommt bei Frauen im Rectum eine syphilitische Verschwärung vor, die etwa handbreit über den Anus hinaufreicht und meist in einer ziemlich scharfen Linie sich gegen die gesunde Schleimhaut abgrenzt. Die erkrankte Partie stellt meist eine äusserst unregelmässige Eiter secernirende Geschwürsfläche dar, innerhalb welcher grössere und kleinere meist noch mehr oder weniger unterminirte Schleimhautinseln liegen. Es rührt dies davon her, dass die Entzündung ihren Sitz hauptsächlich in der Submucosa hat, und in Folge dessen auch hier der Zerfall zuerst eintritt.

Da die Geschwüre nur bei Frauen, welche an syphilitischen Affectionen des Geschlechtsapparates leiden, gefunden werden, so ist es sehr wahrscheinlich, dass sie in Folge localer Infection des Rectum durch Secret, das aus der Scheide fliesst, entstehen. Ge-

schwüre, welche unter dem Einflusse einer syphilitischen Infection im Colon oder im Dünndarm entstehen, sind äusserst selten.

§ 401. **Enteromycosis bacteritica** oder **Intestinalmycose** ist ein Sammelbegriff für verschiedene Affectionen. Zunächst könnte man unter diesen Begriff mit vollem Rechte die Darmtuberculose, den Abdominaltyphus, wahrscheinlich auch einen Theil der dysenterischen Processe zählen. Meist versteht man indessen darunter hauptsächlich den **Milzbrand** des Darmes, ferner gewisse Formen der **Fleischvergiftung**, bei welchen mitunter dem typhösen Processe ähnliche Veränderungen im Darme entstehen.

Bei dem Darmmilzbrande bilden sich neben diffus ausgebreiteten catarrhalischen Entzündungen umschriebene, linsengrosse, blaurothe oder braunrothe, hämorrhagische Herde mit graugelblichem oder grüngelblichem Schorf im Centrum. Zuweilen sind die infiltrirten Theile und auch der Schorf grösser. Sowohl innerhalb dieser Herde als auch in deren Umgebung liegen Bacillen im Gewebe, besonders in den Blutgefässen, und ebenso lassen sie sich auch in den geschwellten Lymphdrüsen nachweisen.

Eine makroskopisch durchaus den beschriebenen Veränderungen gleichsehende Affection des Darmes kommt auch unter dem Einflusse septischer Infectionen vor.

Zu der Intestinalmycose werden gewöhnlich auch die sog. Fleischvergiftungen, d. h. Erkrankungen nach Genuss von verdorbenem Fleisch, faulenden Fischen etc. gezählt. Was in den einzelnen Fällen die krankhaften Erscheinungen verursacht, ist noch nicht sicher ermittelt. Es gehen offenbar unter diesem Namen verschiedene Erkrankungen. In manchen Fällen handelt es sich wohl um Vergiftungen mit bacteritischen Fäulnissproducten namentlich mit Ptomainen. In andern Fällen scheint es sich um Infectionen des Darms oder des Organismus mit Bacillen oder Mikrokokken zu handeln.

*Literatur über Enteromycosis:* E. Wagner, *Arch. d. Heilk. 15. Bd.*; Leube und Müller, *Deutsch. Arch. f. klin. Med. 12. Bd.*; Bollinger, *Beiträge z. vergl. Pathol. d. Hausthiere, München 1872*; Buhl, *Zeitschr. f. Biol. 1871 6. Bd.*; Fischl, *Arch. f. experim. Pathol. XVI*; Birnstock, *Bacterien der Faeces. Fortschr. d. Med. 1 1883*; Zangger, *Arch. f. Thierheilk. 24. Bd. Zürich 1871*; Albrecht, *Wochenschr. f. Thierheilk. 1878*; Kussmaul, *D. Arch. f. klin. Med. IV*; Huber, *Arch. d. Heilk. XIX*; Walder, *Berl. klin. Wochenschr. 1878*; Wyss, *Correspbl. f. Schweizer Aerzte 1881*; Bollinger, *Zur Aetiol. d. Infectionskrankh. München 1881.*

## 5. Geschwülste des Darmes.

§ 402. Der geschwulstartigen entzündlichen Hyperplasieen, welche in Form papillöser und polypöser Wucherungen im Darme

vorkommen, ist bereits in § 394 gedacht worden. Mitunter kommen ähnliche polypöse Bildungen auch ohne voraufgegangene Entzündung theils angeboren, theils erworben vor. Sie schliessen sich in ihrem Bau durchaus demjenigen der Schleimhaut an, nur sind die Drüsen oft reichlicher und daher mehrfach verzweigt und gewunden; sie werden daher als **glanduläre Hyperplasieen** bezeichnet. Im Dünndarm kommen sie selten vor, häufig dagegen im Rectum. Durch Zerrung wird ihr Stiel oft verlängert, so dass sie, wenn sie tief im Rectum sitzen, durch die Analöffnung zu Tage treten können. Nicht selten sind einzelne Drüsen zu kleinen Cysten entartet.

Unter den Geschwülsten des Darmes spielen die **Carcinome** weitaus die wichtigste Rolle. Sie kommen nicht selten vor, sind indessen nicht so häufig als diejenigen des Magens. Am häufigsten finden sie sich im Rectum sowie an der Flexura iliaca, Fl. lienalis, Fl. hepatica coli und im Coecum. Die im Mastdarm sitzenden Carcinome breiten sich bald nur über die nächste Nachbarschaft des Anus aus, bald greifen sie auch auf höher gelegene Theile über.

Im Dünndarm sind Carcinome selten, etwas häufiger treten sie im Duodenum namentlich in der Umgebung der Papille des Ductus choledochus auf.

Die Darmcarcinome bilden entweder solitäre, scharf abgegrenzte, fungöse, weiche Tumoren, oder aber über grössere Strecken ausgebreitete papillöse Wucherungen. Häufig tritt schon frühzeitig eine krebsige Infiltration der Darmwand ein, wodurch dieselbe verdickt und verhärtet wird. Betrifft die Infiltration den ganzen Umfang des Darmes, so wird derselbe in ein dickwandiges starres Rohr verwandelt. Am häufigsten geschieht dies im Rectum, seltener im Colon.

In sehr vielen Fällen ist zur Zeit der anatomischen Untersuchung die Neubildung an der Oberfläche bereits zerfallen, so dass man nur noch ein Geschwür vor sich hat, dessen Ränder von krebsigen Wucherungen besetzt sind. Nicht selten sind auch die letzteren zerfallen, so dass das Geschwür einem entzündlich entstandenen durchaus ähnlich sieht. Ferner können Grund und Rand der Geschwüre narbig schrumpfen, sodass der Darm verengt wird. Letzteres ist namentlich dann der Fall, wenn die Geschwüre gürtelförmig den ganzen Umkreis des Darmes umfassen.

Nach ihrem histologischen Bau gehören die Darmkrebse verschiedenen Formen des Carcinomes an. Eine der häufigsten Formen ist das destruirende Adenom oder Adenocarcinom, welches fungöse und papillöse Wucherungen bildet und gleichzeitig zu Infiltration der Submucosa, Muscularis und Serosa führt. Bei kleinen Tumoren pflegen die epithelialen Wucherungen meist noch den Bau schlauchförmiger Drüsen mit Cylinderepithel zu zeigen. Bei weiterentwickelten Neubildungen ist wenigstens stellenweise der drüsige Typus verloren gegangen, so dass man grössere, solide Krebszellen-

nester findet, welche nur noch an der Peripherie Cylinderepithel besitzen.

Nächst den Adenocarcinomen kommen die Gallertkrebse am häufigsten vor, namentlich im Mastdarm. Sie zeichnen sich durch umfangreiche, gallertige Wucherungen aus, welche sich über grössere Flächen ausbreiten und die Darmwand infiltriren. Seltener als die beiden erstgenannten sind Carcinome von dem Bau des Carcinoma simplex und des C. skirrhosum.

Ulceriren die Darmkrebse und greifen sie in die äusseren Schichten der Darmwand über, so kommt es sehr gewöhnlich zu entzündlichen Veränderungen, namentlich zu Bindegewebs- und Gefässneubildung in der Serosa, welche zu Verwachsung des betreffenden Darmstücks mit der Nachbarschaft führt. Mitunter tritt auch Perforation der Krebsgeschwüre ein. Häufig bilden sich Metastasen in den Lymphdrüsen, dem Peritoneum und der Leber.

Neubildungen aus der Gruppe der **Bindesubstanzgeschwülste** kommen im Darm selten vor und haben eine weit geringere Bedeutung als die Krebse. Am häufigsten beobachtet man Fibrome und Lipome, seltener Myome, Angiome und Sarcome.

Sie entwickeln sich theils von der Mucosa und Submucosa, theils von der Muscularis und der Serosa aus. Ragen sie in Form von Polypen in das Innere des Darmes, so können sie das Lumen verlegen oder durch Zerrung Invagination hervorrufen. Gestielte Geschwülste können ferner, durch die Peristaltik des Darmes nach und nach immer mehr von ihrem Mutterboden abgezerrt, schliesslich abgerissen und mit dem Koth nach Aussen geschafft werden.

### 6. Parasiten des Darmes. Darmsteine.

§ 403. Sowohl die pflanzlichen als die thierischen Parasiten des Darmes haben bereits im allgemeinen Theil ihre Besprechung gefunden.

Unter den **pflanzlichen Parasiten** spielen jedenfalls Spaltpilze die Hauptrolle. Da der Darm beständig verschiedene Spaltpilzformen beherbergt, so hält es schwer, zu entscheiden, in wie weit verschiedene Darmaffectionen, namentlich Entzündungen, durch die gewöhnlich vorkommenden Spaltpilze (bei Stagnation des Darminhaltes) oder durch specifische Pilzformen hervorgerufen werden. Wie oben bereits mitgetheilt worden ist, kommen dem Typhus, der Tuberculose und dem Milzbrande, wahrscheinlich auch der Cholera und der eigentlichen Dysenterie specifische Spaltpilzformen zu.

Die Spaltpilze, die im Darme vorkommen, gehören den Mikrokokken, Mikrobacterien und den Desmobacterien an. In seltenen Fällen gelangt auch der Soorpilz im Darme zur Entwickelung.

Von den **thierischen Parasiten** kommen folgende im Darme vor:

1) Cercomonas intestinalis und Paramecium coli (§ 220).

2) Taenia mediocanellata s. saginata (§ 217).

3) Taenia solium (§ 216).
4) Taenia nana und T. cucumerina (§ 217).
5) Bothriocephalus latus (§ 219).
6) Ascaris lumbricoides und A. mystax (§ 206).
7) Trichina spiralis (§ 210).
8) Trichocephalus dispar (§ 208).
9) Oxyuris vermicularis (§ 207).
10) Anchylostoma duodenale (§ 209).

Unter den **Fremdkörpern**, welche im Darme vorkommen, gewähren nur jene pathologisch-anatomisches Interesse, welche im Darme selbst entstehen.

Abgesehen von eingedickten Kothmassen, welche eine feste, harte Beschaffenheit annehmen können, kommen auch steinartige Concremente, sogen. **Enterolithen** im Darme vor. Sie bilden sich vornehmlich im Coecum, im Wurmfortsatz und im Dickdarm, seltener im Dünndarm, und liegen meist in Divertikeln. Man kann drei Formen unterscheiden (Leube).

1) Schwere, steinharte, concentrisch geschichtete Concretionen, deren einzelne Lagen abwechselnd weiss, gelb und braun gefärbt sind. Sie bestehen aus phosphorsaurer Magnesia, Ammoniakmagnesia und organischen Bestandtheilen. Sie erreichen selten mehr als Kastaniengrösse und sind meist abgerundet. Häufig enthalten sie in ihrem Innern einen Fremdkörper.

2) Enterolithen von geringem specifischen Gewicht und unregelmässiger Gestalt, porös, festweich. Sie bestehen aus einer verfilzten Masse unverdaulicher Pflanzenreste, in deren Interstitien sich kothige nnd erdige, kalkige Massen eingelagert haben.

3) Steine, welche durch längeren Genuss mineralischer Arzneimittel, z. B. Kreide oder Magnesia entstanden sind.

Zu diesen im Darme selbst gebildeten Steinen kommen noch Gallensteine, welche aus den Gallengängen in den Darm getreten sind.

Sowohl im Körper selbst gebildete, als auch von aussen eingeführte Fremdkörper können eine Obturation des Darmes herbeiführen. Häufig geschieht dies z. B. in der Ampulle des Mastdarmes. Abgesehen von der durch ihre Anwesenheit bedingten Kothstauung erregen sie Entzündung, die ihren Ausgang in Ulceration und Geschwürsbildung nehmen und zu Perforation des Darmes führen kann.

Nothnagel (*Zeitschr. f. klin. Med. III*) fand in Darmentleerungen häufig eine eigene Art von Monaden. Todt bilden dieselben kreisrunde wenig lichtbrechende scharf conturirte Kugeln. Lebend sind sie birnförmig und besitzen am dünneren Ende eine Spitze mit einem Geiselfaden, der lebhafte Schwingungen ausführt. Daneben werden auch Gestaltveränderungen ausgeführt. Sie sind wahrscheinlich ganz harmlose Schmarotzer.

*Literatur über Darmsteine* s. Leube, *v. Ziemssens Handb. d.*

*speciell. Pathol. VII. Bd.* Bei Pferden und Rindern sind Darmsteine viel häufiger, als beim Menschen, indem sie meist unverdaute Pflanzenreste und abgeleckte Haare im Darmkanal haben, welche den Ausgangspunct von Concrementen bilden können. Die eigentlichen Steine, die namentlich beim Pferde vorkommen, sind ziemlich harte Kugeln, die hauptsächlich aus phosphorsaurer Magnesia bestehen. Die falschen Steine bestehen aus Haar- und Pflanzenfasern, die mehr oder weniger incrustirt sind. Mitunter kommen Bälle vor, die fast ganz aus Haaren (Aegagropili oder Bezoare), bestehen. Bei Wiederkäuern liegen sie meist im Pansen oder der Haube, bei Schweinen häufiger im Dünndarm.

Kürzlich hat Friedländer eine Mittheilung gemacht, wonach bei einem Tischler, der häufig Schellacklösung in den Mund nahm, sich ein Darmstein aus Schellack bildete.

Beiträge zur Kenntniss der Entstehung und der Zusammensetzung der Kothsteine sind vor kurzem von Schuberg (*Virch. Arch. 90. Bd.*) mitgetheilt worden. Nach ihm enthalten die Kothsteine von Pflanzenfressern hauptsächlich Carbonate, diejenigen von Fleischfressern Phosphate. Bei dem Menschen schwankt ihre Zusammensetzung je nach der Nahrung.

Nach Untersuchungen von Bienstock (*Fortschritte der Med. I N. 19*) enthalten die Faeces des gesunden Menschen Formen von Bacillen, von denen 3 ohne Bedeutung für die im Darme vorkommenden Zersetzungen der Ingesten sind, während einer der gefundenen Bacillen die von Nencki, Brieger, Salkowski und Baumann genauer untersuchten Zersetzungen der Eiweisskörper, ein anderer Spaltung der Kohlenhydrate herbeiführt. In den Darmentleerungen von Säuglingen fehlt der erstere. Mikrokokken fehlen in den Faeces gesunder Individuen oder sind wenigstens nur in geringen Mengen vorhanden.

## ACHTER ABSCHNITT.

# Pathologische Anatomie der Leber, der Gallengänge, der Gallenblase und des Pankreas.

## I. Pathologische Anatomie der Leber.

### 1. Einleitung. Infiltration und Pigmentirung der Leber.

§ 404. Die Leber ist die grösste Drüse des menschlichen Körpers und es vollziehen sich in ihr für den Bestand des Organismus hochwichtige Functionen. Vermöge ihrer bedeutenden Grösse tritt sie zu zahlreichen Organen in nachbarliche Beziehungen. Frei in der Bauchhöhle dicht unter den Bauchdecken liegend, von dem Rippenkorbe nur theilweise geschützt, wird ihre Lage und Form nicht minder wie ihre Textur und ihre Function durch die verschiedensten Veränderungen der Umgebung beeinflusst. Auf der anderen Seite ist auch ihre eigenartige Einfügung in das Gefässsystem, welche sie nicht nur wie andere Organe an dem allgemeinen Körperkreislauf participiren lässt, sondern sie noch in eine besondere innige Beziehung zu dem aus dem Darmtractus und der Milz herkommenden Blute setzt, durchaus geeignet, ihr nicht nur Schädlichkeiten, die in den allgemeinen Kreislauf gelangt sind, zuzuführen, sondern auch solche, welche das venöse Blut des Darmes und der Milz aufgenommen hat.

Die Leber besitzt ein enorm stark entwickeltes und weites Capillarsystem. Ferner steht das Blut, welches ihr von der Pfortader zugeführt wird, unter sehr geringem Drucke; es ist daher auch die Circulation in der Leber eine langsame. Die Folge davon ist, dass Fremdkörper im Blute sich mit besonderer Vorliebe in der Leber ablagern (vergl. § 233) und zwar sowohl solche, welche ihr von der Arterie, als auch solche, welche ihr von der Pfortader aus zugeführt werden. Eine der häufigsten hieraus entstehenden Leberinfiltrationen ist die **Pigmentinfiltration.**

Enthält das Blut reichliche Mengen von zerfallenen Blutkörperchen oder von gefärbten Eisenverbindungen (vergl. § 235) und

gelangen dieselben in die Leber, so bleiben sie zunächst zum Theil in den Capillaren des periportalen Bindegewebes (Fig. 191 *d*) und

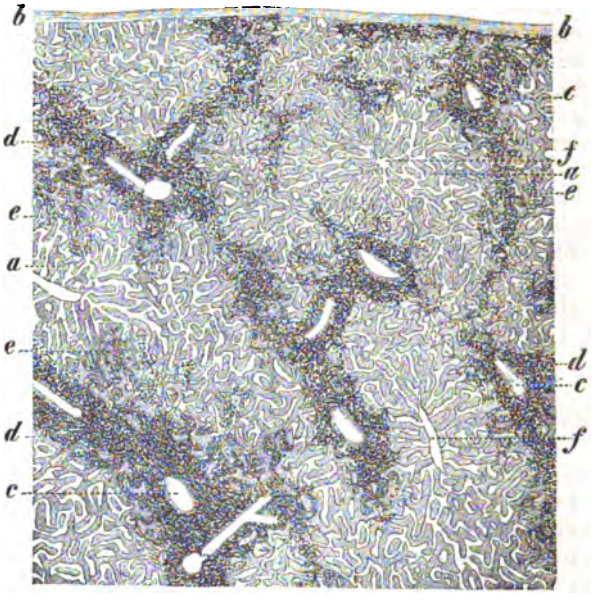


Fig. 191. Pigmentinfiltration der Leber nach Resorption eines Blutextravasates. *a* Acini. *b* Peritoneum. *c* Pfortaderäste. *d* Infiltrirtes periportales Bindegewebe. *e* Innerhalb der Lebercapillaren gelegenes Pigment. *f* Venulae centrales. Canadabalsampräp. mit Carmin gefärbt. Vergr. 20.

des peripher gelegenen Pfortadergebietes der Acini (*e*) liegen. Weiterhin treten sie theilweise aus dem Gefässsystem aus und lagern sich namentlich im periportalen Bindegewebe, zum Theil auch innerhalb der Leberzellenbalken (§ 405) ab. Ist die Menge des circulirenden Pigmentes sehr reichlich, so kann die Ablagerung eine so bedeutende werden, dass das Gewebe durch das Pigment vollkommen verdeckt wird (*d*), dass man weder die Gallengänge, noch auch die Leberzellenbalken in der Peripherie der Acini mehr erkennen kann.

Das Pigment, welches durch den Zerfall der rothen Blutkörperchen entsteht, ist bald gelb, bald rothbraun oder braun bis schwarz. Demgemäss erhält auch die infiltrirte Leber eine entsprechende Färbung. Da die Ablagerung, wenn auch nicht ausschliesslich, so doch hauptsächlich im Pfortadergebiet erfolgt, so erstreckt sich auch die Pigmentirung wesentlich nur auf letzteres (Fig. 191), so dass es in höchst auffälliger Weise gegenüber dem pigmentlosen oder wenigstens verhältnissmässig pigmentarmen Centrum der Acini hervortritt.

Circuliren im Blute, wie dies bei Leukämie der Fall ist, abnorm reichliche Mengen von farblosen Blutkörperchen, so lagern sich auch diese mit Vorliebe in der Leber ab, es bildet sich eine **leukämische Infiltration.** Die Ablagerung erfolgt ganz genau in derselben Weise, wie bei dem Pigmente und kann eine ganz bedeutende Mächtigkeit erlangen. In Folge dessen schwillt die Leber an, und die Acini erscheinen durchgehends von einander durch eine mehr oder weniger breite Zone eines grauweissen Gewebes getrennt. Zuweilen entstehen neben diesen mehr gleichmässig verbreiteten Infiltrationen noch knotenförmige Zellanhäufungen, innerhalb welcher das Gewebe stärker aufgelockert wird, so dass es den Charakter des lymphadenoiden Gewebes erhält.

Wie blande, so können sich auch schädlich wirkende Fremdkörper in der Leber ablagern. Unter letzteren spielen Mikroparasiten die Hauptrolle, indem ihre Ansiedelung in den Capillaren Nekrose des Lebergewebes und Entzündungen verursachen kann (vgl. § 415).

Wenn man die pathologisch-anatomischen Veränderungen der Leber in ihrer Genese und in ihrem Verlaufe richtig verstehen will, ist es unumgänglich nothwendig, auch den histologischen Bau der Leber sich zu vergegenwärtigen. Am leichtesten ist dies zu erreichen, wenn man sich die Gefässanordnungen innerhalb der Leber in das Gedächtniss einprägt. Die Lebervene mit ihren Verzweigungen bildet einen Baum, dessen letzte Zweige alle annähernd von derselben Grösse sind und annähernd in gleicher Entfernung von einander liegen. Zu jedem dieser Endzweige (Fig. 191 *f*) gehört ein System von Capillaren, welche von allen Seiten herkommend in denselben einmünden. Da die Ausbreitung dieses zu je einer Endverzweigung der Venen gehörenden Capillargebietes nach allen Richtungen hin ungefähr dieselbe Grösse hat, so entsteht dadurch ein einer Beere nicht unähnliches Gefässconvolut mit einem axial gelegenen grösseren Gefässe. Ersteres, d. h. das Capillargebiet entspricht derjenigen Structureinheit der Leber, die man Acinus oder Leberläppchen (*a*) nennt, letzteres dagegen der Venula centralis (*f*).

Die Lücken des Capillarnetzes des Leberacinus sind mit den Drüsenzellen der Leber gefüllt und zwar in der Weise, dass jede Leberzelle mit mehreren Capillaren in Verbindung tritt und jede Capillare ganz von Leberzellen umgeben ist. An Schnitten betrachtet, bilden die Leberzellen Zellzüge, welche mit den Blutgefässen abwechseln und als Leberzellenbalken bezeichnet werden. Da, wo zwei oder mehrere Leberzellen zusammentreten, liegen die feinsten Gallengänge. Sie werden dadurch gebildet, dass zwei oder mehrere rinnenförmige Canäle, welche an der Oberfläche einander benachbarter Leberzellen eingegraben sind, sich zu kleinsten Röhrchen aneinander legen und mit den nächstgelegenen Röhrchen in Verbindung treten. Die Zahl der Leberläppchen ist sehr gross.

In der Leber des Menschen liegen dieselben dicht nebeneinander, und es geht auch das Capillarsystem des einen Läppchens an einem grossen Theil der Oberfläche continuirlich in dasjenige des Nachbarläppchens über. Nur an bestimmten Stellen bleibt zwischen den Läppchen ein Raum frei, welcher durch Bindegewebe angefüllt wird. Dieses interacinöse Bindegewebe wird als Glisson'sche Kapsel bezeichnet und dient zunächst als Verbindungsmasse der einzelnen Acini; sodann ist dasselbe auch Träger der das Blut zuführenden Gefässe und der das Drüsensecret abführenden Canäle. Die letzteren werden durch Röhren, welche mit Cylinderepithel ausgekleidet sind, gebildet und stehen mit dem intracinösen Röhrensystem in Verbindung.

Das Blut zuführende Gefässsystem ist ein doppeltes, ein venöses und ein arterielles. Das erstere, d. h. die Pfortaderäste (*c*), gibt sein Blut sofort an die Capillaren der Acini selbst ab, das arterielle Blut dagegen, das die Leberarterie zuführt, verbreitet sich zunächst innerhalb der in der Glisson'schen Kapsel oder dem periportalen Bindegewebe verlaufenden Capillaren und tritt erst, nachdem dieses Capillarsystem durchlaufen ist, mit dem Pfortaderblut in den Acinus hinein.

Mit den Blutgefässen tritt nur äusserst wenig Bindegewebe in die Acini ein, so dass dasselbe mit den gewöhnlichen Untersuchungsmethoden nicht zu erkennen ist. Die grösseren Lymphbahnen der Leber haben ihren Sitz in dem periportalen Bindegewebe und in den Scheiden der grösseren Gefässe.

§ 405. Die Leber ist eine secernirende Drüse, in welcher ausgedehnte chemische Umsetzungen stattfinden. Die Hauptproducte derselben sind die Gallensäuren (Glycochol- und Taurocholsäure), deren Atomencomplexe zum Theil aus Eiweisskörpern stammen, ferner Gallenfarbstoffe, die aus dem Blutfarbstoff entstehen, und Glycogen, das aus den der Leber zugeführten Kohlehydraten gebildet wird. Die Drüsensubstanz der Leber tritt danach in eine sehr innige Wechselbeziehung zum durchströmenden Blute und entnimmt demselben zahlreiche Substanzen, um sie innerhalb ihres Parenchyms chemischen Umwandlungen zu unterwerfen. Einzelne Substanzen, wie Fett, lagern sich in den Leberzellen ab und bleiben daselbst eine gewisse Zeit lang liegen.

In derselben Weise wie normal im Blute vorkommende Substanzen in der Leber umgesetzt werden und mit der Galle zur Abscheidung gelangen, werden auch zahlreiche Substanzen, die abnormer Weise ins Blut gelangt sind, oder abnormer Weise sich in demselben gebildet haben, durch die Leber wieder nach aussen geschafft. So wird z. B. im Blute gelöst circulirender Arsenik, ebenso auch Antimon, Blei, Kupfer, Quecksilber, indigschwefelsaures Natron durch die Leber aus dem Blute abgeschieden.

Diese Aufgaben, welche der Leber zufallen, bringen es mit sich, dass ihr Parenchym nicht selten degenerative Veränderungen er-

leidet. In evidenter Weise tritt dies oft schon zu Tage, wenn die physiologischen Ansprüche an die Leber über ein gewisses Maass hinausgehen. Wenn z. B. bei der sogenannten perniciösen Anämie der Zerfall des Blutes sehr erheblich gesteigert ist, so kommt es nicht nur zu der bereits aufgeführten Anhäufung von gefärbten und ungefärbten Zerfallsproducten des Blutes ausserhalb der Leberzellen, sondern auch zu einer **Infiltration der Leberzellen** selbst (Fig. 192). Es kommen Fälle vor, in denen fast sämmtliche Leber-

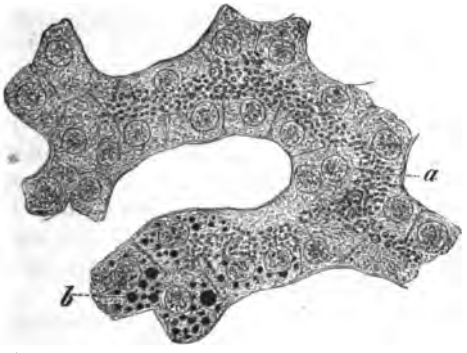


Fig. 192. Infiltration der Leberzellenbalken mit gelben Pigmentkörnern (*a*) bei perniciöser Anämie. *b* Fettig degenerirte Zellen. Mit Ueberosmiumsäure und Carmin behandeltes Präp. Verg. 350.

zellen gelbe oder braungelbe oder orangefarbene, eisenhaltige Pigmentkörner enthalten, namentlich im axialen Theil der Balken, wo die Gallengänge verlaufen.

Wie Quincke gezeigt hat, enthalten die Leberzellen ferner auch noch farblose, eisenhaltige Körner, die sich bei der Behandlung mikroskopischer Schnitte mit $NH_4S$ durch die schwarzgrüne Färbung, die sie annehmen, nachweisen lassen. Die Anwesenheit der pigmentirten Körner kann man meist schon makroskopisch an der hell rothbraunen Färbung der Leber erkennen.

Die Ablagerung gefärbter und farbloser eisenhaltiger Körner in der Leber ist nur durch die Annahme erklärbar, dass in Folge des gesteigerten Blutzerfalles die Abscheidung des Eisens und der Farbstoffe durch die Leberzellen nicht mehr mit der Zufuhr von Eisen und Pigment Schritt halten konnte. Begünstigt wird eine solche Ablagerung jedenfalls auch durch eine Herabsetzung der Leberthätigkeit in Folge der vorhandenen Anämie. Bei hochgradiger Anämie tritt neben der Pigmentablagerung auch eine Verfettung der Leberzellen ein, kenntlich an der Bildung äusserst zahlreicher kleinster Fetttröpfchen (Fig. 192 *b*).

Abgesehen von diesen Blutverunreinigungen durch Zerfall des Blutes selbst, können die verschiedensten Veränderungen der chemischen Constitution des Blutes zur Folge haben, dass auch das Drüsengewebe der Leber erkrankt, dass die Leberzellen unter der

Einwirkung der mit ihnen in Contact kommenden Substanzen leiden, dass nicht selten auch der Blutgefässbindegewebsapparat in einen krankhaften Zustand versetzt wird. Wie chemische Veränderungen des Blutes, so können selbstverständlich auch einfache Circulationsstörungen die Ernährung der Leber beeinträchtigen.

Endlich droht auch der Leber eine nicht unerhebliche Gefahr durch Störungen, welche sich primär innerhalb der Gallengänge entwickeln. Schon die Behinderung des Gallenabflusses führt gewisse Veränderungen in der Leber herbei. Von noch verderblicherem Einflusse sind selbstverständlich Entzündungen innerhalb der Gallengänge.

### 2. Missbildungen und erworbene Form- und Lageveränderungen. Wunden und Rupturen.

§ 406. **Missbildungen** der Leber sind nicht häufig und haben im Ganzen eine geringe medicinische Bedeutung. Sehr selten ist Mangel der Leber, namentlich bei Früchten, die im Uebrigen keine bedeutende Missbildung zeigen. Häufiger kommen angeborene Abweichungen von der normalen Gestalt vor, wie z. B. das Fehlen einzelner Lappen, oder abnorme Lappung. In einigen Fällen sind Nebenlebern in Form kleiner Knötchen beobachtet, welche im Ligamentum suspensorium ihren Sitz hatten. Mangel der Gallenblase ist mehrfach beobachtet worden, ebenso auch eine angeborene Verengerung und Erweiterung der Gallengänge und abnorme Einmündung des Ductus choledochus in den Darm.

Unter den **abnormen angeborenen Lagerungen** ist die Verlagerung nach links bei Situs viscerum transversus, sowie der Vorfall in die Brusthöhle bei Defecten im Zwerchfell, oder nach aussen bei Defecten in den Bauchdecken besonders hervorzuheben.

**Erworbene Formveränderungen** sind sehr häufig bei Texturerkrankungen des Leberparenchyms (vergl. Hepatitis § 417, Syphilis § 418, Krebs § 420), sowie auch bei krankhaften Veränderungen der benachbarten Organe. So tritt z. B. bei Individuen, welche sich schnüren und dadurch den unteren Theil des Brustkorbes nach innen drängen, sehr häufig eine Difformirung der Leber ein, welche man als **Schnürleber** bezeichnet. Am häufigsten erscheint dabei der dem Rippenbogenrande anliegende Theil der Leber eingedrückt, der bindegewebige Ueberzug an der betreffenden Stelle weisslich verdickt und das darunter liegende Gewebe atrophisch (vergl. § 409) bis zu völligem Schwunde zahlreicher Acini. Ist diese Furche sehr tiefgreifend, so wird dadurch der rechte Leberlappen in eine obere, grössere und eine untere, kleinere Hälfte getrennt. Bei hochgradiger Atrophie des comprimirten Leberabschnittes kann der untere Theil sehr beweglich werden und sich nach oben umschlagen.

Nicht selten bilden sich ferner an der Aussenfläche des rechten Leberlappens flache Furchen, welche dem Verlaufe der Rippen entsprechen. Häufig sind auch an der oberen Fläche des rechten

Lappens in sagittaler Richtung verlaufende Furchen, die als Folge von Faltungen anzusehen sind und nach LIEBERMEISTER besonders dann entstehen, wenn bei behinderter Exspiration die Bauchmuskeln die unteren Rippen nach innen ziehen. Nach ZAHN entstehen die Furchen durch den Druck hypertrophischer Muskelstränge des Zwerchfelles, wie sie sich bei behinderter Inspiration ausbilden. Er bezeichnet sie daher als Zwerchfellfurchen.

Ebenso wie ein Druck difformirend auf die Leber wirkt, so kann auch locale Aufhebung des Druckes die Form der Leber verändern. Sehr evident tritt dies z. B. zu Tage, wenn durch irgend ein Trauma das Zwerchfell einreisst. Stirbt der Betreffende nicht, bleibt aber die Perforationsöffnung bestehen, so kann sich ein beträchtlicher Leberabschnitt in Form eines conischen Zapfens in die Brusthöhle vorwölben.

**Erworbene Lageveränderungen** sind sehr häufig. Besonders leicht dreht sich die Leber um ihre transversale Axe, so dass der Stand des vorderen Leberrandes je nach der Füllung des Unterleibes erheblich wechselt. Weit seltener als Drehungen der Leber sind erworbene Verlagerungen, doch kommt es vor, dass die Leber abnorm tief liegt, so dass das Ligamentum suspensorium verlängert ist (Hepar mobile). Am ehesten beobachtet man dies bei hochgradigen Magenectasieen, die bei schlaffen Bauchdecken auftreten. Selbstverständlich wird auch durch eine Senkung des Zwerchfelles, z. B. durch ein pleuritisches Exsudat oder durch einen Pneumothorax, die Leber nach abwärts gedrängt.

**Verwundungen** und **Zerreissungen** der Leber durch Traumen haben oft bedeutende, mitunter tödtliche Blutungen zur Folge. Kleinere Wunden heilen in derselben Weise wie Verletzungen anderer Gewebe, d. h. durch Bildung einer Narbe.

### 3. Circulationsstörungen in der Leber und ihre Folgen. Cyanotische Atrophie.

§ 407. **Anämische Zustände** in der Leber sind entweder Theilerscheinung allgemeiner Anämie oder aber Effect local wirkender Ursachen. So kann z. B. Druck auf die Leber, ferner Schwellung der Leberzellen selbst eine Verminderung des Blutgehaltes der Lebercapillaren herbeiführen. Das anämische Gewebe ist blass, im Uebrigen je nach dem Gehalt der Leberzellen an Gallenpigment und Fett bald mehr gelblich, bald mehr bräunlich gefärbt. Man darf jedoch bei Beurtheilung solcher Zustände an der Leiche nicht vergessen, dass nach dem Tode durch die Gerinnung der Leberzellen, ebenso durch allfälligen, von den Nachbarorganen auf die Leber ausgeübten Druck die Blutvertheilung und damit auch der Blutgehalt einzelner Theile der Leber sich erheblich ändern kann.

**Congestive Hyperämie** der Leber ist eine sehr häufige Erscheinung und kommt sowohl unter physiologischen Verhältnissen, z. B. nach der Mahlzeit, als auch bei pathologischen Zuständen vor,

so z. B. im Beginn jeder Entzündung, sowie nach verschiedenen Affectionen, welche einen vermehrten Blutzufluss nach dem Darm zur Folge haben. Durch mächtigen Blutzufluss kann die Leber nicht unerheblich vergrössert werden. Das Leberparenchym zeigt dabei eine dunkel blaurothe oder braunrothe Farbe.

Sehr characteristisch sind die Leberveränderuugen, welche in Folge von **Blutstauungen** auftreten, namentlich wenn dieselben lange Zeit angedauert haben.

Da die Leber sehr nahe am Herzen liegt, so ist jede Rückstauung des Blutes, welche in Folge von Erkrankungen der Herzklappen oder von Veränderungen in der Lunge sich in dem rechten Vorhof und der unteren Hohlvene geltend macht, auch in den Lebervenen bemerkbar. In diesem Sinne wirken namentlich Stenose und Insufficienz der Mitralis und der Tricuspidalis, ferner Lungenemphysem und indurative Verödung der Lunge.

Hat die Stauung nur kurze Zeit bestanden, so ist die Leber gross und blutreich; besonders die Centren der Acini sind dunkel blauroth. Hat die Stauung lange Zeit angehalten, so ist die Leber meist etwas verkleinert, die Oberfläche nicht selten etwas uneben, granulirt, leicht höckerig. Die Schnittfläche zeigt das exquisite Bild einer sogen. **Muscatnussleber**, indem die Farbe der centralen Theile der Acini stark mit derjenigen der Peripherie contrastirt. Erstere sind tief schwarzroth, meist auch unter die Schnittfläche etwas eingesunken, letztere dagegen je nach dem Fettgehalt der Zellen dunkelbraun bis hellbraun oder gelbbraun bis gelbweiss und quellen über die Schnittfläche etwas vor. Geht die Veränderung noch weiter, so überwiegen die dunkelblaurothen Partieen, und stellenweise fehlt helleres Gewebe ganz. Gleichzeitig sind die Acini verkleinert.

Wie die mikroskopische Untersuchung lehrt, sind die Venen der Leber, namentlich die Venulae centrales und ebenso auch das ihnen zunächst liegende Capillargebiet erweitert. Bei höheren Graden der Erkrankung sind sämmtliche Capillaren der Acini dilatirt. Die Leberzellen zwischen den erweiterten Capillaren sind stets mehr oder weniger atrophisch, meist zugleich von gelben und braunen Pigmentkörnern durchsetzt. Ebensolche Pigmentkörner liegen auch in der Umgebung und in der Wand der Centralvenen. Die Degeneration ist im Centrum der Acini stets am weitesten vorgeschritten. Bei langer Dauer der Circulationsstörungen und starker Dilatation der Capillaren kann ein Theil der Leberzellen ganz zu Grunde gegangen sein, so dass zwischen den weiten Capillaren nur noch gelbe und gelbbraune Pigmentkörner und Pigmentschollen liegen. Das periportale Bindegewebe der Leber ist meist unverändert, doch kommt es ab und zu vor, dass dasselbe hypertrophisch und kleinzellig infiltrirt ist.

Entsprechend dem Sitz und der Genese der Atrophie bezeichnet man diese Lebererkrankung als centrale rothe Atrophie, oder besser noch als **cyanotische** oder **Stauungs-Atrophie.**

§ 408. **Verschluss der Lebergefässe** durch Thrombose und Embolie oder durch Endarteriitis kann verschiedene Folgen nach sich ziehen.

Plötzlicher Verschluss der Pfortader bewirkt Sistirung der Gallensecretion; bei allmählich eintretendem Verschlusse dagegen fährt die Leber fort, Galle zu produciren.

Die Leber selbst wird durch den Verschluss der Pfortader oder eines oder mehrerer Hauptäste derselben in ihrem Bestande nicht gefährdet, da das durch die Arteria hepatica der Leber zugeführte Blut genügt, um die Ernährung derselben zu besorgen.

Bei allmählich eintretendem und länger dauerndem Verschlusse der Pfortader oder einzelner Aeste derselben erweitern sich die arteriellen Bahnen und versorgen die Leber nicht nur mit nutritivem, sondern auch mit functionellem Blute. Nur der Verschluss der kleinsten interlobulären Pfortaderäste, mit deren Blut ja auch das Arterienblut sich vereint, ist für den Bestand der betreffenden Acini verhängnissvoll, indem die Circulation dadurch stellenweise unterbrochen oder wenigstens ungenügend wird, so dass das Lebergewebe nekrotisirt und zerfällt.

Auch Verschluss einzelner Arterienäste hat für die Leber meist keine nachtheiligen Folgen, indem die Leberarterie hinlängliche Anastomosen besitzt, um hinter der verstopften Stelle die Circulation zu erhalten. Nur ab und zu kommt es vor, namentlich bei schwacher Füllung des Gefässsystems und bei allgemein herabgesetzter Circulation, dass hinter der verstopften Stelle die vis a tergo nicht genügt, um eine ununterbrochene Circulation zu unterhalten. In diesem Falle kann es zu Stauungen in dem betreffenden Gefässgebiet und zu Austritt von Blut in das Gewebe, zu hämorrhagischer Infiltration kommen. Diese Infiltration pflegt indessen nicht so bedeutend zu sein, dass die Erkennung der Leberacini unmöglich würde.

Wird der Leber jegliche arterielle Blutzufuhr abgeschnitten, so verfällt das Lebergewebe der Nekrose.

Abgesehen von den Blutungen, die durch Verringerung der vis a tergo auftreten, können Blutungen in der Leber auch durch Veränderung der Gefässwände (Purpura hämorrhagica, Phosphorvergiftung), sowie durch Behinderung des Blutabflusses (Thrombose der Lebervenen) herbeigeführt werden.

### 4. Einfache und degenerative Atrophieen der Leber. (Fettleber).

§ 409. Sowohl Hungerzustände, welche in verhältnissmässig rascher Zeit zum Tode führen, als auch chronische Ernährungsstörungen, die über lange Zeiträume sich erstrecken, können eine weitgehende **Atrophie** der Leber zur Folge haben. Nach Versuchen von Bidder, Schmidt und Voit kann die Leber bei Hunden und Katzen im Hungerzustande zwei Dritttheile ihres Volumens ver-

lieren. Die Volumsabnahme ist wesentlich durch eine Verkleinerung der Leberzellen bedingt.

Bei marantischen Individuen kann, gleichgiltig ob der Marasmus ein seniler ist oder ob er durch irgend ein Organleiden bedingt wird, die Leber ebenfalls sehr bedeutend an Masse verlieren, so dass sie bis auf ein Dritttheil ihres ursprünglichen Volumens zusammenschrumpft.

Die Atrophie ist meistens keine ganz gleichmässige, indem die Ränder der Leber in höherem Grade atrophisch sind als die übrigen Theile. Häufig ist namentlich der vordere Rand des rechten, sowie der Rand des linken Lappens stark geschrumpft. Bei sehr weitgehender Atrophie kann an den letztgenannten Stellen, mitunter auch an anderen Partieen der Leber, z. B. längs des Ligamentum suspensorium die Drüsensubstanz ganz verschwinden.

Die Atrophie beruht lediglich auf einem Schwunde der Leberzellen, welche dabei zunächst kleiner werden (Fig. 194*A*) und schliesslich ganz verloren gehen. In Folge dessen werden die Leberzellenbalken und die Acini immer kleiner, und die Pfortaderzüge (Fig. 193*d*)

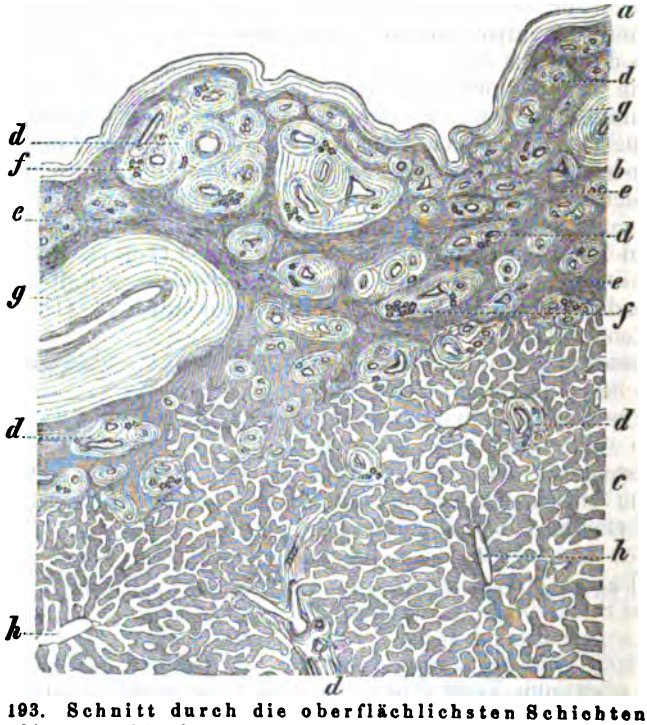


Fig. 193. Schnitt durch die oberflächlichsten Schichten einer hochgradig atrophischen Leber. *a* Peritonealüberzug. *b* Total atrophirtes Lebergewebe. *c* Drüsenläppchen. *d* Periportales Bindegewebe mit Gefässen und Gallengängen (*f*.) *e* Rest des früheren Drüsengewebes aus Bindegewebe bestehend. *g* Grosse Venen. *h* Centralvenen. Carminpräp. Vergr. 30.

rücken einander immer näher. Schwinden die Acini ganz, so bleiben zwischen den einander äusserst nahe gerückten Zügen des periportalen Bindegewebes (Fig. 193 *d*) nur noch schmale Züge eines schlaffen Bindegewebes (*e*), das wesentlich aus collabirten Capillaren entstanden ist, übrig. Die Gallengänge bleiben dabei meist erhalten (*f*) und scheinen zum Theil sogar vermehrt zu sein. Wenigstens liegen im Schnitt durch das Pfortaderbindegewebe oft ganze Gruppen von Gallengangsquerschnitten (*f*).

Das atrophische Gewebe ist meist zellarm, doch können sich, namentlich wenn Gallenstauung besteht, Entzündungen einstellen (vergl. § 417).

An den Rändern bildet der bleibende Bindegewebsrest einen häutigen Anhang, an der Oberfläche präsentirt sich die atrophische Partie wie eine weisse Verdickung der Serosa. Durch den Schwund des rechten Lappens rückt gewissermaassen die Gallenblase unter der Leber hervor und ragt weit über den Rand derselben hinaus.

Wo das Leberparenchym noch erhalten ist, erscheinen auf dem Durchschnitt die Acini klein, wenigstens theilweise, gleichzeitig pflegen sie braun gefärbt zu sein. Letzteres rührt davon her, dass ein Theil der atrophischen Leberzellen von Pigmentkörnern (Fig. 184 *A*) durchsetzt ist.

Die eben besprochene Atrophie ist eine über die ganze Leber verbreitete Affection, die ihre Ursache in einer Verringerung der Nahrungszufuhr zu der Leber hat. Neben dieser Form kommen Atrophieen der Leberzellen in überaus zahlreichen Fällen als Folgezustände anderer localer Leberaffectionen vor. So tritt z. B. ganz constant eine Atrophie der Leberzellen bei lange andauernden Stauungen im Venensystem der Leber (§ 407) ein. Es atrophiren ferner die Leberzellen sehr gewöhnlich in Fällen, in denen das Bindegewebe der Leber hyperplastisch wird (§ 416), also bei indurirender Hepatitis. Auch Druck von aussen oder von innen bringt die Leberzellen zum Schwunde. Letzteres beobachtet man namentlich in der Umgebung von Geschwülsten, die sich im Leberparenchym entwickeln, ebenso auch bei Amyloidleber (§ 413). Die Leberzellen sind dabei meist difformirt (Fig. 194 *B*), plattgedrückt, oder zu Spindeln ausgezogen oder sonst in irgend einer Weise verunstaltet.

Fig. 194. Atrophische Leberzellen. *A* Einfache Atrophie mit Pigmentablagerungen. *B* Durch Compression difformirte atrophische Leberzellen. Vergr. 250.

Die atrophischen Leberzellen sind sehr häufig mit braunen und gelben Pigmentkörnern erfüllt. Die Entstehung dieses Pigmentes ist wohl weniger auf eine Wiederaufnahme bereits gebildeter und abgeschiedener Galle, als vielmehr auf eine Störung der Gallenbildung zu beziehen. Die schlecht ernährten Leberzellen produciren

nicht mehr in normaler Weise Galle, scheiden die eisenhaltigen Farbstoffe nicht mehr in normaler Weise ab und sind in Folge dessen selbst der Sitz der Pigmentablagerung. In manchen Fällen mag auch ein verstärkter Zerfall des Blutes die Ursache der Pigmentirung sein (§ 405).

§ 410. Die Leber eines gesunden Menschen enthält constant eine gewisse Menge **Fett**, das in Form von kleinen und grossen Tropfen in den Leberzellen (Fig. 195 *a b c*) liegt. Dieses Fett ist theils der Leber als solches zugeführt und in derselben abgelagert worden, theils ist es an Ort und Stelle aus Eiweiss abgeschieden. Das zugeführte Fett ist entweder Nahrungsfett, oder es ist dasselbe irgendwo im Organismus aus Eiweiss gebildet und der Leber von da aus zugeführt worden.

Unter pathologischen Verhältnissen erfährt der Fettgehalt der Leber sehr häufig eine abnorme Vermehrung, welche entweder auf eine Steigerung der Production oder der Zufuhr oder auf eine Verminderung des Verbrauches oder endlich auf Beides zugleich zurückzuführen ist.

Steigt der Fettgehalt der Leber in Folge von Steigerung der Zufuhr oder von Verminderung der Abfuhr, wird also Fett in der Leber aufgestapelt, so bezeichnet man die Leber als eine **Fettleber.** Ist die Menge des retinirten Fettes bedeutend, so erscheint die Leber vergrössert, fühlt sich nach dem Erkalten der Leiche auffallend fest an, ist blutarm und zeigt eine gleichmässig opak gelbweisse Färbung. Die einzelnen Acini sind etwas vergrössert.

Ist der Fettgehalt der Leber nur mässig, so beschränkt er sich meist hauptsächlich auf die Peripherie der Acini. In Folge dessen ist nur die letztere gelbweiss, während das Centrum braun oder rothbraun gefärbt ist. Man hat das Bild der **fetthaltigen Muscatnussleber.** Ist der Fettgehalt noch geringer, so kommt die braunrothe Farbe mehr und mehr im ganzen Acinus zur Geltung.

Fettreiche Lebern finden sich namentlich bei fettleibigen Individuen, nicht selten indessen auch bei schlecht genährten Lungenkranken. Bei letzteren ist die Ursache der Fettanhäufung in einer mangelhaften Verbrennung des Fettes zu suchen.

**Fig. 195. Fetthaltige Leberzellen.** *a* **Zelle mit einem grossen,** *b* **und** *c* **Zelle mit mehreren kleinen Fetttropfen.** *d* **Zelle mit zahlreichen kleinen Tröpfchen.** *e* **und** *f* **Zellen in fettigem Zerfall begriffen. Vergr. 400.**

Das Fett der Fettlebern bildet meist grosse Tropfen, welche die Leberzellen ganz ausfüllen (Fig. 195 *b*), doch ist zu bemerken, dass es im Beginn der Ablagerung in kleinen Tröpfchen *(a)* auftritt, und dass auch bei der Resorption von Fett die grossen Tropfen in kleine Tröpfchen zerfallen.

§ 411. Bildet sich in der Leber eine abnorm reichliche Menge von Fett durch eine Verstärkung des Eiweisszerfalles, und wird dabei das verbrauchte Eiweiss in ungenügendem Maasse wieder ersetzt, so trägt der ganze Vorgang einen evident degenerativen Character und wird als **fettige Degeneration** bezeichnet. Ist dieselbe nur mässig stark entwickelt, so sind die Leberzellen von Fetttröpfchen mehr oder weniger dicht durchsetzt (Fig. 192 *b* und Fig. 195 *d*), dabei aber noch wohl erhalten. Bei hochgradiger Entartung können die Zellen vollkommen zerfallen (Fig. 195 *f*).

Eine uncomplicirte fettige Degeneration der Leberzellen, d. h. eine solche, bei welcher der Process von Anfang an durch Bildung kleinster Fetttröpfchen characterisirt ist, beobachtet man namentlich bei hochgradigen Anämieen, z. B. bei der sogen. perniciösen Anämie, hier meist mit Pigmentablagerung combinirt.

Sehr häufig wird die fettige Degeneration durch die **trübe Schwellung** eingeleitet (§ 48), bei welcher die Leberzellen anschwellen und ein trübes gekörntes Aussehen erhalten. In Folge dessen zeigt die Leber ein trübes, mattgraues oder graugelbes Aussehen. Zuweilen erscheint sie wie gekocht. Die Degeneration kommt bei zahlreichen Infectionskrankheiten, wie z. B. bei Typhus abdominalis, Typhus recurrens, Variola, Scarlatina, Septicaemie, Erysipel, gelbem Fieber und anderen, sowie bei verschiedenen Intoxicationen, so z. B. bei Vergiftung durch Antimon, Schwefeläther, Arsen etc. vor.

In den meisten Fällen geht die Trübung wieder zurück und die Zelle erhält wieder ihr normales Aussehen. In anderen Fällen schliessen sich derselben fettige Degeneration und Zerfall der Zellen an. Am hochgradigsten sind die Veränderungen bei der acuten gelben Leberatrophie und bei der Phosphorvergiftung.

§ 412. Bei jenen Zuständen, welche man als **acute gelbe Leberatrophie** bezeichnet, wird die Leber binnen wenigen Tagen oder binnen wenigen Wochen ganz erheblich, oft um die Hälfte kleiner. Sie ist dann äusserst schlaff und weich, stellenweise gibt sie oft fast das Gefühl der Fluctuation. In anderen Fällen ist sie derber, fester. Die Oberfläche ist bald glatt, bald gerunzelt.

Auf dem Durchschnitt ist das Parenchym meist ockergelb gefärbt, die Zeichnung der Acini undeutlich, verwischt. In anderen Fällen ist nur ein Theil des Gewebes ockergelb, andere Theile dagegen hellroth bis dunkelroth gefärbt (rothe Atrophie).

Die Acini selbst sind entweder durchgehends gleich gefärbt oder lassen verschieden gefärbte Zonen erkennen. Im letzteren Falle ist die Peripherie oft grau oder graugelb und etwas durchscheinend, während die mittleren und centralen Theile ockergelb sind. Mitunter zeichnen sich die centralen Theile der Läppchen noch durch eine stärkere Röthung aus.

Die Verschiedenheiten in Grösse, Consistenz und Farbe des Leberparenchyms sind theils durch den Zustand der Leberzellen, theils durch den Blutgehalt der Gefässe bedingt.

Was zunächst die Leberzellen betrifft, so beobachtet man an ihnen die verschiedensten Stadien der Degeneration von der hydropischen Schwellung und körnigen Trübung bis zum vollkommenen fettig-albuminösen Zerfall. Gleichzeitig lockert sich der Zusammenhang der einzelnen Leberzellen untereinander. In den ockergelben Partieen sind normale Leberzellen nur noch spärlich vorhanden. Die am besten erhaltenen Zellen sind meist getrübt und enthalten Körnchen und Tröpfchen, die stärker veränderten sind von kleineren und grösseren Fetttröpfchen ganz durchsetzt, manche gleichzeitig in Zerfall (Fig. 195 *e f*) und Auflösung begriffen. In den graugelb durchscheinenden Partieen ist die Zahl der erhaltenen Leberzellen nur noch sehr gering. Die meisten sind zerfallen, so dass nur noch regellos vertheilte Haufen von farblosen Albumin-Körnern, gelben Pigmentkörnern und von kleineren und grösseren Fetttröpfchen zu sehen sind. An manchen Stellen sind auch diese Zerfallsproducte nicht mehr vorhanden und die Räume zwischen den Capillaren grösstentheils nur mit Flüssigkeit gefüllt. Es rührt dies davon her, dass die Detritusmassen theils aufgelöst, theils durch die Lymphbahnen abgeführt werden.

Die Füllung der Blutgefässe ist, wie schon erwähnt, sehr verschieden; von ihr hängt es ab, ob das Parenchym neben der gelben oder graugelben Farbe des zerfallenden Lebergewebes noch einen rothen Ton beigemischt erhält. Die rothe Atrophie ist nur eine durch verhältnissmässig reichen Blutgehalt ausgezeichnete gelbe Atrophie. Selbstverständlich kommt die rothe Blutfarbe hauptsächlich dann zur Geltung, wenn der fettige Detritus bereits resorbirt ist. Im Gewebe liegende Pigmentkörner geben dem Ganzen eine bräunliche Färbung.

In späteren Stadien des Processes findet sich im Pfortaderbindegewebe eine geringfügige Anhäufung lymphatischer Rundzellen, während bei frischen Affectionen diese kleinzellige Infiltration fehlt. Ferner findet man in vorgeschrittenen Fällen neben Fett auch Leucin und Tyrosin. Die Epithelien der kleinen Gallengänge nehmen ebenfalls an der Verfettung Theil.

Die **Aetiologie** der acuten gelben Leberatrophie ist keine einheitliche. In einzelnen Fällen ist sie Folge bekannter Infectionskrankheiten, namentlich septischer Wundinfectionen. In anderen Fällen ist ihre Ursache unbekannt, und sie tritt scheinbar als ein für sich bestehendes eigenartiges Leiden auf. Wahrscheinlich handelt es sich auch in diesen letztgenannten Fällen um eine Infectionskrankheit, die vielleicht durch Mikroorganismen hervorgerufen wird. Dafür spricht, dass bei dieser idiopathischen acuten gelben Leberatrophie mehrfach Mikrokokken in den Lebergefässen (Klebs) gefunden worden sind.

Neben mikroparasitären Infectionen können auch Vergiftungen mit chemisch wirksamen Substanzen, namentlich mit Phosphor, sehr hochgradige, der besprochenen gelben Leberatrophie sehr ähnliche Degenerationsprocesse hervorrufen. Bei Phosphorvergiftung kommt es nicht nur zur Trübung der Leberzellen und zu

Bildung einzelner Fetttröpfchen, sondern zu äusserst weit vorschreitender fettiger Degeneration des Parenchyms. Schon wenige Tage nach Eintritt einer Phosphorintoxication kann ein grosser Theil der Leberzellen fettig degenerirt sein und die ersten Veränderungen treten schon nach 6 — 12 — 24 Stunden ein und zwar zunächst im peripheren Theil der Acini. Zuerst werden die Zellen trübe und quellen auf; dann sieht man Fetttröpfchen auftreten, die nicht selten zu grösseren Tropfen zusammenfliessen, namentlich dann, wenn die Zelle zerfällt.

Das Parenchym der in fettiger Degeneration befindlichen Phosphorleber ist gelb oder graugelb gefärbt und fettig und teigig anzufühlen. In den ersten Tagen der Vergiftung, d. h. bevor ein völliger Zerfall eines Theils der Leberzellen und die Resorption der Zerfallsproducte sich eingestellt haben, ist sie vergrössert. Häufig bilden sich kleine Extravasate. Treten die Blutungen nur innerhalb des Pfortadergebietes auf, so entstehen eigenthümlich rosettenartige, rothe Zeichnungen. Zuweilen ist die Leber etwas ieterisch gefärbt. Bei weit vorgeschrittenem Zerfall des Lebergewebes sistirt die Bildung von Galle mehr oder weniger. In späteren Stadien des Processes treten, wie bei der gewöhnlichen gelben Atrophie, Leucin und Tyrosin auf.

Bei vorgeschrittener Leberatrophie enthält das Gewebe da und dort Nester und zu Balken und Schläuchen geordnete Züge von grossen epithelialen Zellen. Sie werden für Drüsenzellen gehalten, von denen bei allfälliger Heilung die Regeneration ausgeht und sollen nach den Einen Abkömmlinge von Gallengangsepithelien, nach Anderen dagegen Reste von Leberzellenbalken sein. Nach dem, was ich gesehen, sind diese Zellzüge erhalten gebliebene Leberzellen, welche in der That die Fähigkeit besitzen, durch Wucherung neues Gewebe zu bilden. Für Letzteres spricht wenigstens der Umstand, dass diese Zellzüge zum Theil auffallend grosse protoplasmareiche Zellen mit grossen, zuweilen wohl um das Doppelte vergrösserten Kernen, so wie zweikernige Zellen enthalten.

*Literatur über acute gelbe Leberatrophie:* Frerichs, *Klinik der Leberkrankh. II;* Klebs, *Handbuch der patholog. Anatomie 1. Bd.;* Waldeyer, *Virch. Arch. 43. Bd.;* Zenker, *Deutsch. Arch. f. klin. Med. X 1872;* Winiwarter, *Wien. med. Jahrb. 1872;* Lewitzky *und* Brodowsky, *Virch. Arch. 70. Bd.;* van Haren Noman, *ib. 91. Bd.;* Affanasiew, *Pflüger's Arch. f. Physiol. XXX (Ueb. anat. Veränd. der Leber während verschied. Thätigkeitszustände);* Thierfelder, *Atlas der pathol. Histologie, dritte Lieferung 1874;* Th. Thierfelder, *Handbuch d. spec. Pathologie von v. Ziemssen VIII. Bd.* Eppinger, *Prager Vierteljahresschrift 125, 1875;* Zunder, *Virch. Arch. 59. Bd.;* J. Hlava, *Prager med. Wochenschr. 1882.*

*Literatur über Phosphorleber:* Leyden *und* Munk, *Die acute Phosphorvergiftung Berlin 1865;* Klebs *l. c.;* Weyl, *Arch. der Heilk. XIX;* Fränkel, *Berliner klin. Wochenschr. 1878 Nr. 19;*

Binz *und* Schulz, *Centralbl. f. med. Wissensch. 1879*; Cornil *und* Brault, *Journ. de l'anat. et de la physiol. XVIII, Paris 1882*; Wegner, *Virch. Arch. 59. Bd.*

§ 413. Die **Amyloidentartung der Leber** hat ihren Sitz vornehmlich an dem intraacinösen Blutgefässsystem. Im ersten Beginne treten an den Capillaren hyaline Verdickungen auf, die sich wie Auflagerungen auf dem Endothelrohr präsentiren. Nimmt die Masse des Amyloides zu, so erscheinen die Capillaren von glasigen Schollen vollkommen eingescheidet (Fig. 196).

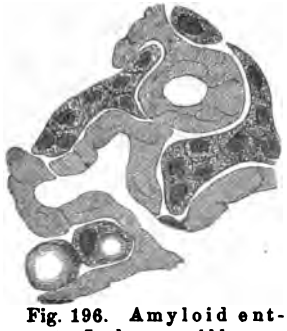

Fig. 196. Amyloid entartete Lebercapillaren. Vergr. 300. Schnitt mit Ueberosmiumsäure behandelt.

Die Leberzellen verhalten sich bei dem ganzen Vorgange meist passiv, jedenfalls geht nur selten die Amyloidentartung auch auf sie über. Im Beginne der Erkrankung sind sie unverändert; bei Zunahme der Menge des Amyloids werden sie comprimirt und gerathen sehr häufig in Atrophie. Bei sehr weit vorgeschrittener Amyloidentartung gehen sie stellenweise ganz zu Grunde, möglicher Weise wird alsdann ebenfalls Amyloid in ihnen abgelagert. Wo sie noch enthalten sind, schliessen sie sehr häufig Fett theils in grossen, theils in kleinen Tropfen ein.

Abgesehen von den intraacinösen Capillaren bildet sich Amyloid auch in den Gefässwänden des interacinösen Bindegewebes. In den Leberarterien betrifft die Amyloidablagerung namentlich die Media.

Die Amyloidentartung tritt meist über die ganze Leber verbreitet auf. Wo sie in erheblicher Menge vorhanden ist, gewinnt das Leberparenchym eine hellgraubraune oder gelbgraue Farbe und eine durchscheinende, gekochtem Speck ähnliche Beschaffenheit. Nicht selten finden sich diese durchscheinenden Flecken hauptsächlich in den mittleren Zonen der Acini, während das Gebiet der Venulae centrales sowie die Portalzonen verhältnissmässig frei bleiben. In anderen Fällen ist eine besondere Gruppirung der amyloiden Herde nicht wahrnehmbar.

Das amyloidfreie Lebergewebe kann verschieden aussehen. Sind die Leberzellen fettfrei, so pflegt dasselbe eine bräunliche oder röthlichbraune Farbe zu zeigen. Fettgehalt gibt ihm ein gelbweisses Aussehen.

Stärkere Amyloidentartung der Leber ist immer auch mit einer erheblichen Vergrösserung derselben verbunden. Die Ränder der Leber sind dabei verdickt und abgerundet, die Oberfläche glatt, die Serosa nicht verdickt. Gleichzeitig wird das Gewebe fester und resistenter. Der Blutgehalt ist schwankend, meist jedoch gering, wenigstens innerhalb der amyloid entarteten Theile.

Die über die ganze Leber ausgebreitete Amyloidentartung fin-

det sich namentlich bei cachectischen Zuständen, wie sie durch Tuberculose, chronische Eiterungen, Syphilis etc. hervorgerufen werden. Meist sind gleichzeitig auch andere Organe, namentlich die Milz, der Darm und die Nieren amyloid degenerirt.

Nicht selten ist die Leber gleichzeitig noch in anderer Weise erkrankt. So enthält sie z. B. bei bestehender Tuberculose oft Tuberkel; bei Syphilis ist sie Sitz einer Hyperplasie des periportalen Bindegewebes (vergl. § 418). Mitunter enthält sie auch gummöse Herde.

Weit seltener als die gleichmässig über die ganze Leber verbreitete ist die local beschränkte Amyloidentartung, doch kommt sie ab und zu vor. Ferner sind Fälle beobachtet, in denen die Amyloidsubstanz circumscripte Knoten bildete. Endlich kommt es auch vor, dass die Amyloidentartung auf einzelne Blutgefässe beschränkt bleibt. Letzteres findet man namentlich innerhalb von Narbengewebe, das sich in Folge syphilitischer Entzündungen in der Leber gebildet hat.

*Literatur:* Wagner, *Arch. d. Heilkunde II. Bd.*; Cornil, *Arch. de physiol. normal. et pathol. II. sér. tome II. 1875*; Heschl, *Sitzungsber. d. k. k. Acad. d. Wiss. III. Abth. LXXIV 1876*; Schüppel, *Handbuch der spec. Pathologie von v. Ziemssen VIII. Bd.*; Böttcher, *Virch. Arch. 72. Bd.*; Schütte, *Die amyl. Degen. d. Leber. I.-Diss. Bonn 1877.*

## 5. Hypertrophie und Regeneration des Lebergewebes.

§ 414. Gehen durch irgend einen Degenerationsprocess, z. B. durch Phosphorvergiftung, Leberzellen zu Grunde, so findet offenbar bis zu einem gewissen Grade ein Wiederersatz derselben durch **regenerative Wucherung** statt. Wie weit ein Ersatz des Lebergewebes möglich ist, darüber fehlen noch genauere Untersuchungen, doch dürfen wir als sicher annehmen, dass nur dann verlorenes Lebergewebe wieder ersetzt wird, wenn der einzelne Defect klein und die Structur der Leberläppchen im Allgemeinen noch erhalten ist. Wie in § 412 bemerkt wurde, geht die Regeneration von den noch erhaltenen Leberzellen innerhalb der Läppchen aus. Eine Regeneration eines ganzen Läppchens oder eines Theiles von einem solchen von den Epithelien der Gallengänge aus ist unwahrscheinlich.

Ueber die Anatomie der **Hypertrophie** der Leber wissen wir nur wenig zu sagen.

Abnorme Vergrösserungen der Leber sind meist durch Ablagerung von Fett oder Amyloid, ferner durch Neubildung von Bindegewebe, oft auch durch Infiltration mit Rundzellen (Leukämie) bedingt. In einzelnen Fällen hat man abnorme Grösse der Leber bei normaler Structur angeboren beobachtet. Bei rachitischen Kindern sind auffallend grosse Lebern (Beneke) nicht selten. Auch

bei Erwachsenen kommen abnorm grosse Lebern zur Beobachtung, ohne dass man eine Ursache dafür angeben könnte. Da das Volum der Leber bei verschiedenen Individuen nicht unerheblich schwankt, so hält es schwer eine Grenze zwischen normalen und pathologischen Grössen zu ziehen. Die Angabe, dass bei Diabetes die Leber sehr gross gefunden wird, gilt jedenfalls nicht für alle Fälle.

Da man bei grossen Lebern die Acini meist nicht vergrössert findet, so muss man annehmen, dass die Zahl der Läppchen vermehrt ist. Bezüglich der Grösse der Leberzellen ist zu erwähnen, dass sie schon unter physiologischen Verhältnissen schwankt, und daher eine Hypertrophie der einzelnen Zelle kaum zu erkennen ist.

Zuweilen hat es den Anschein, als ob bei Untergang eines Theiles des Lebergewebes der übrig gebliebene Theil sich vergrössert hätte. Sieht man indessen die Verhältnisse genauer an, so überzeugt man sich, dass diese localen Hypertrophieen meist nur scheinbar vorhanden sind, dass es sich nur um den Effect einer Verdrängung und Verschiebung des Lebergewebes handelt.

Herdweise auftretende **knotige Hyperplasieen** des Lebergewebes kommen indessen vor und sind von Friedrich, Hoffmann und Eberth beschrieben worden. Die über die Oberfläche prominirenden geschwulstartigen Herde bestehen aus Lebergewebe, dessen Zellen grösser sind als normal und dessen Zellenbalken meist keine ganz regelmässige Anordnung zeigen.

*Literatur über Regeneration und hyperplastische Neubildung von Lebergewebe: Literatur zu § 412;* Tizzoni, *Atti della R. Accad. dei Lincei und Arch. ital de biol. III 1883;* Colucci *ib. III und Studi et. osservat. sull anat. patol. del. fegato, Bologna 1883;* Friedrich, *Virch Arch. 33. Bd.;* Hoffmann, *ib. 39. Bd.;* Eberth, *ib. 43. Bd.* Tizzoni und Colucci geben an, dass bei Thieren eine Neubildung von Lebergewebe auch bei Heilung von Wunden eintreten und erhebliche Dimensionen erreichen kann.

## 6. Die Entzündungen der Leber.

§ 415. Eine **eitrige Entzündung der Leber** entsteht dann, wenn eine Eiterung hervorrufende Schädlichkeit entweder aus der Aussenwelt oder aus einem anderen Gewebe des Organismus in die Leber gelangt. Nach unseren heutigen Kenntnissen über die Entstehung von Eiterungen dürfen wir annehmen, dass diese Noxe am häufigsten ein Spaltpilz oder wenigstens ein von den Spaltpilzen geliefertes Product ist. Nur unter besonderen, seltener eintretenden Umständen wird ein anderer Körper (Actinomyces) eine derartige Wirkung auf die Leber haben.

Spaltpilze können zunächst direct von aussen durch eine die Bauchdecken perforirende Wunde in die Leber gerathen. Des Weiteren kann auch eine eitrige Entzündung irgend eines der benachbarten Organe und Gewebe auf das Lebergewebe übergreifen, wobei

es sich um ein Fortschreiten des Entzündungsprocesses per contiguitatem, zum Theil auch auf den Bahnen der Lymphgefässe handelt.

Häufiger als durch diese beiden Processe entstehen Lebereiterungen durch Spaltpilze, welche durch den Blutstrom der Leber zugetragen werden und zwar entweder durch die Pfortader oder aber durch die Leberarterie. Nur ausnahmsweise und nur unter besonderen Umständen wird dagegen ein Infectionsstoff von der Vena cava aus durch die Lebervenen in die Leber gelangen. Bei kleinen Kindern kann endlich auch durch die Nabelvene der Entzündungserreger der Leber zugeführt werden.

Am häufigsten erfolgt eine Infection der Leber auf den genannten Wegen dann, wenn innerhalb des Körpers z. B. im Darm oder in äusseren Wunden bereits eine Colonisation von Pilzen stattgefunden hat. Es handelt sich also um metastatische Entzündungen. Stellen sich dieselben im Anschluss an Infection von Wunden der äusseren Theile ein, so passirt das Gift, ehe es in die Leber gelangt, die Lunge und kann dort ebenfalls zu Eiterungen führen.

Lebereiterungen, bei denen nicht an irgend einer Stelle des Körpers der Ausgang des Processes nachgewiesen werden kann, bei welchen also die Leberaffection scheinbar primär auftritt, sind in gemässigten Zonen selten. In den Tropen dagegen, wo Leberabscesse gerade besonders häufig vorkommen, setzt der Entzündungserreger nicht selten nur in der Leber bleibende Veränderungen. Immerhin ist auch bezüglich dieser Abscesse zu berücksichtigen, dass der Lebererkrankung häufig Dysenterie vorangeht.

Ein letzter Weg für den Eintritt eines Entzündungserregers ist endlich noch durch die Gallengänge gegeben. Am häufigsten beobachtet man diesen Modus dann, wenn die Gallenwege erkrankt sind, die Galle in Folge irgend eines Hindernisses in den Abflusswegen sich staut und Concremente abscheidet.

Ist der Mikrokokkus der Pyämie (§ 185) auf dem Blutwege in die Leber gelangt, so siedelt er sich zunächst innerhalb der Capillaren (Fig. 197 u. Fig. 198 *c*) eventuell auch innerhalb kleiner Venen an, so dass sich zunächst Colonieen, sogen. Zoogloeaballen bilden, welche die Lumina mehr oder weniger ausfüllen und ausdehnen. Anfänglich erscheint das angrenzende Lebergewebe noch unverändert. Nach einer gewissen Zeit dagegen werden die Leberzellen trübe, quellen auf, verlieren ihren Kern und zerfallen alsdann in grosse und kleine Bruchstücke (Figur 197).

Fig. 197. Mikrokokkus septicus innerhalb einer Lebercapillare Zoogloeaballen bildend. Anilinbraunpräp. Vergr. 350.

Im weiteren Verlaufe breitet sich die Pilzcolonie mehr und mehr innerhalb des Gefässsystemes aus, und gleichzeitig treten neue Colonieen auf, so dass nach kurzer Zeit ein grosser Theil der Ca-

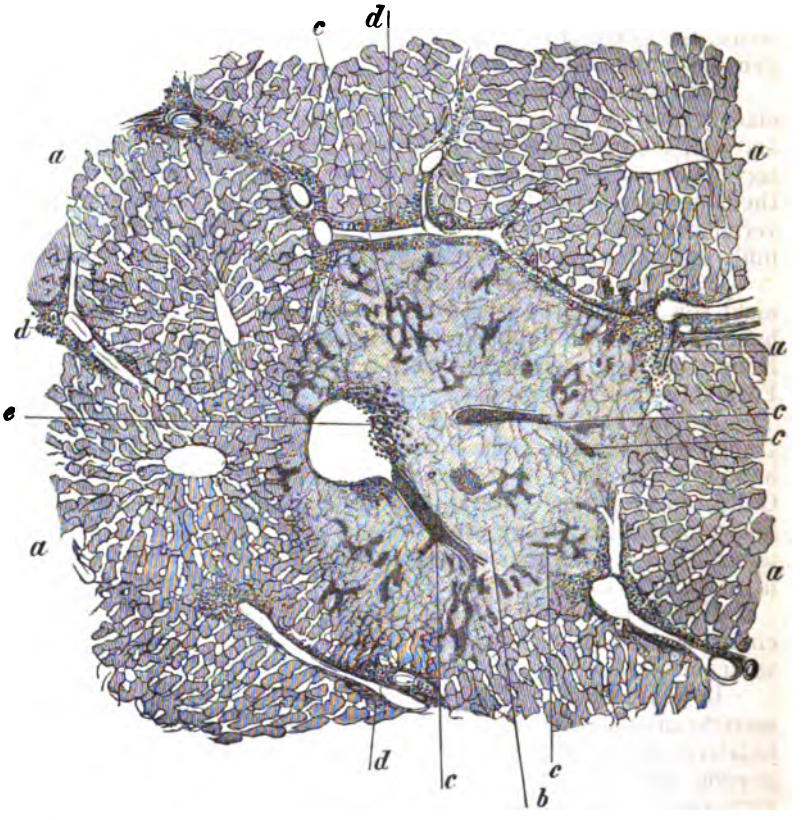


**Fig. 198. Leberabscessbildung im ersten Stadium. *a* Normale Leberläppchen. *b* Nekrotische Leberläppchen. *c* Mit Mikrokokken angefüllte Capillaren und Venen. *d* Periportale kleinzellige Infiltration. *e* Anhäufung kleiner Rundzellen theils innerhalb, theils ausserhalb einer Vene, in welche eine mit Mikrokokken gefüllte Venula centralis einmündet. Bismarckbraunpräp. Vergr. 40.**

pillaren (Fig. 198 *c*) der befallenen Acini, häufig auch die Venulae centrales (*c*) mit Pilzcolonieen gefüllt werden. Selbstverständlich gewinnt damit auch die Gewebsnekrose (*b*) stetig an Ausdehnung.

Im Anschluss an diese Veränderungen stellt sich nunmehr eine intensive Entzündung ein, welche sowohl von den Gefässen der angrenzenden Pfortadergebiete (*d*) als auch von den Venen (*e*) ausgeht und sich durch eine starke kleinzellige Infiltration zu erkennen gibt. Dies ist der erste Schritt zur Abscessbildung. Im weiteren Verlaufe wird die zellige und flüssige Exsudation immer massenhafter. Gleichzeitig zerfällt das nekrotisch gewordene Gewebe und verflüssigt sich. Aus der eitrigen Infiltration bildet sich ein **Leberabscess.**

Dies ist in Kürze der Gang des Processes, doch kann er selbst-

verständlich zahlreiche Modificationen erleiden, namentlich dann, wenn die Entzündung von Leberwunden oder von den Gallengängen ausgeht (§ 417).

Mit dem Eintritt der Nekrose erleidet das Gewebe der Acini eine graue oder graugelbe Verfärbung. Wo sich die Eiterung vorbereitet, treten gelbe oder gelbweisse Zeichnungen auf, welche stetig zunehmen. Schliesslich liegen im Gewebe Herde von flüssigem, theils reinem, theils mit nekrotischen, missfarbigen Gewebsfetzen vermischtem Eiter, in dessen Umgebung das Gewebe verfärbt, eitrig infiltrirt und in Zerfall begriffen ist.

Die Eiterung kann sowohl solitär, als multipel auftreten. Das nicht von der Eiterung betroffene Leberparenchym zeigt bald starke, bald nur geringe Trübung und Schwellung. Zuweilen finden sich Hämorrhagieen, welche bei eintretender Fäulniss eine schiefergraue Färbung erhalten.

Bei Eiterungen, die nach Einwirkung von Traumen entstehen, tragen selbstverständlich auch die Herde die Spuren der stattgehabten Verletzung. Bei Gallengangsabscessen pflegt der Eiter mit Gallenconcrementen untermischt zu sein und die kleinsten Herde liegen in der Umgebung von Gallengängen. Liegt ein Abscess dicht unter der Serosa, so ist auch diese der Sitz einer mehr oder weniger intensiven Entzündung.

Umfangreiche Abscesse können nahezu einen ganzen Lappen einnehmen. Kleine Abscesse können unter einander zu grösseren verschmelzen.

In sehr vielen Fällen führen die Leberabscesse oder die Primärerkrankung, die ihre Bildung veranlasst hatte, zum Tode. Ist Letzteres nicht der Fall, so werden die Abscesse von Granulationsgewebe umhüllt und gegen die Umgebung durch eine Membran abgegrenzt. Kleine Abscesse können durch Resorption des Eiters vollkommen verschwinden, so dass an ihrer Stelle nur eine Narbe bleibt, welche je nach der Grösse der Abscesse bald kleiner, bald grösser ausfällt. Umfangreichere Abscesse können durch Resorption und Eindickung des Eiters ganz erheblich sich verkleinern und schrumpfen. Die eingedickte Masse wird stets von dichtem Bindegewebe umschlossen und kann verkalken.

Häufig erfolgt Durchbruch des Abscesses in die Nachbarschaft. Am günstigsten ist es in letzterem Falle, wenn der Abscess nach Verlöthung der Leber mit der Bauchwand oder mit dem Darm nach aussen oder in den Darm durchbricht. Auch ein Durchbruch in einen angrenzenden Lungenbronchus ist verhältnissmässig günstig. Weit schlimmer ist ein Durchbruch in die Pleura oder den Herzbeutel oder in das Peritoneum. Ob es in letzteren Fällen zu allgemeiner Entzündung der genannten serösen Häute kommt oder nur zu localer, darüber entscheiden die in Folge der Anwesenheit des Abscesses gebildeten Adhäsionen der Leber mit der Nachbarschaft.

*Literatur:* Frerichs, *Klinik d. Leberkrankh. II;* Virchow, *sein*

*Arch. 4. Bd.*; Traube, *Ges. Abhandl. II*; Rouis, *Rech. sur les suppurat. endem. du foie Paris 1860*; Bamberger, *Handb. d. spec. Pathol. v. Virchow 1864*; Bücking, *36 Fälle v. Leberabscess. I.-D. Berlin 1868*; Klebs, *Handb. d. path. Anat. II*; Ackermann, *Virch. Arch. 45. Bd.*; Heinemann, *ib. 58. Bd.*; A. Thierfelder, *Atlas d. pathol. Histol. Taf. XV*; Th. Thierfelder, *v. Ziemssen's Handb. VIII*; Lebert, *D. Arch. f. klin. Med. VI*; Birch-Hirschfeld, *Arch. d. Heilk. XIV*; Hirsch, *Handb. d. histor. geograph. Pathol. II.*

§ 416. Die **diffuse, chronische, indurirende Hepatitis** ist am häufigsten ein haematogener Process, kann indessen auch im Anschluss an Veränderungen der Gallenwege entstehen und wird dann als biliäre Hepatitis bezeichnet. Was im Einzelfalle die Entzündung veranlasst, darüber wissen wir bei der hämatogenen Form wenig Sicheres zu sagen. Möglich ist, dass namentlich vom Darm aus resorbirte Substanzen die Erreger der Entzündung sind. Von zahlreichen Autoren wird dem Alcohol unter den ätiologischen Momenten eine Hauptrolle zuertheilt. In anderen Fällen ist Syphilis die Ursache.

Die indurirende Entzündung ist stets ein chronischer Process, der auch von vorneherein schleichend und unbemerkt beginnt. Nur selten kommt es vor, dass an eine acut einsetzende Hepatitis sich ein chronisch verlaufender Entzündungsprocess anschliesst.

Die ersten Stadien des Processes sind histologisch durch eine mehr oder weniger ausgesprochene kleinzellige Infiltration gekennzeichnet, welche ihren hauptsächlichen Sitz in dem periportalen Bindegewebe (Fig. 199 *b*) hat und von da auf das Parenchym der Acini übergreift. Meist finden sich in ersterem mehr oder weniger zahlreiche kleine Herde. Seltener ist die Affection mehr diffus über die Leber ausgebreitet.

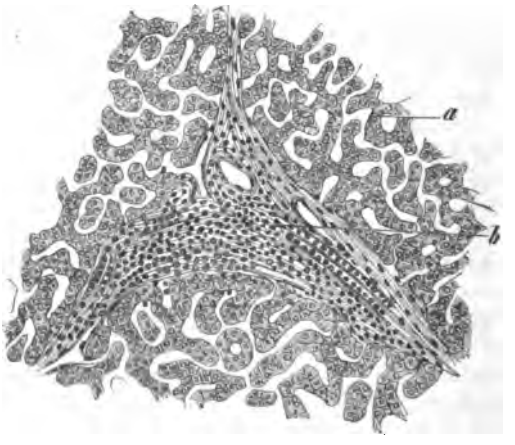


Fig. 199. Hepatitis interstitialis recens. *a* Normales Lebergewebe. *b* Kleinzellig infiltrirtes periportales Bindegewebe. Hämatoxylinpräp. Vergr. 80.

Im Anschluss an diese zellige Infiltration bildet sich Bindegewebe und zwar durch Vermittelung von Fibroblasten, d. h. grossen Zellen mit bläschenförmigen, hellen Kernen (Fig. 200 *d*). Greift die Affection auf das Leberparenchym über, so häufen sich Rundzellen zunächst innerhalb der Capillaren an (Fig. 200 *b* und Fig. 201 *c*) und ebenso können sich innerhalb derselben auch Fibroblasten (Fig. 201) und Bindegewebe bilden.

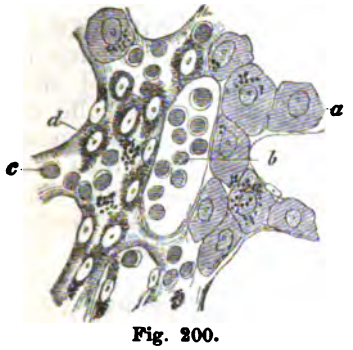


Fig. 200.

Fig. 201.

**Fig. 200.** Extravasculäre Bindegewebsentwickelung in der Leber. *a* Normale Leberzellen. *b* Anhäufung von Rundzellen in einer Capillare. *c* An Stelle der Leberzellen gelegene Rundzellen. *d* Bildungszellen. Carminpräp. Vergr. 300.

**Fig. 201.** Intravasculäre Bindegewebsentwickelung in der Leber. In den Capillaren finden sich sowohl Fibroblasten als auch kleine Rundzellen.

Neben dieser intravasculären Bindegewebsentwickelung kommt stets auch eine extravasculäre vor, bei welcher zunächst Rundzellen (Fig. 200 *c*) und Bildungszellen zwischen den Leberzellen auftreten und dieselben verdrängen, so dass mehr oder weniger Leberparenchym zu Grunde geht.

Bei dem Untergange der Leberzellen, der auf dem Wege der Atrophie, zum Theil auch unter fettiger Entartung erfolgt, treten sehr häufig Schollen und Körner von gelbem und braunem Pigment auf, welche sich entweder unmittelbar aus dem Blutfarbstoff bilden oder durch Retention der von den Leberzellen abgeschiedenen Galle in den Gallenwegen aus dem Gallenfarbstoff entstehen. Nicht selten enthält das neugebildete Bindegewebe ganze Haufen von Pigmentschollen.

Die Gallengänge pflegen im Allgemeinen an Zahl und Ausdehnung keine erhebliche Einbusse zu erleiden. Bei einzelnen Formen der Hepatitis soll sogar eine Vermehrung derselben vorkommen.

Besteht eine indurirende Leberentzündung seit Wochen und Monaten, so hat das Bindegewebe der Leber stets eine mehr oder weniger bedeutende Hyperplasie erfahren.

Dieselbe betrifft in erster Linie das periportale Bindegewebe (Fig. 202 *b*), welches in mehr oder minder hohem Grade verbrei-

**Fig. 202.** Cirrhosis hepatis atrophica granulosa.
Injection der Gefässe von der Arterie aus. *a* Reste des Lebergewebes. *b* Neugebildetes Bindegewebe. *c* Gallengänge. *d* Kleinzellige Infiltration. *e* Interlobuläre Pfortaderäste. Carminpräparat. Vergr. 25.

tert ist. In einzelnen Fällen ist die Bindegewebsentwickelung fast ganz auf dieses Gebiet beschränkt, häufig indessen greift sie von da auf das Parenchym der Acini über, in dem sie längs der Blutgefässe resp. innerhalb derselben zwischen die Leberzellenbalken eindringt *(a)*. Auf diese Weise gerathen immer zahlreichere Leberzellenbalken in das Gebiet des hyperplastischen Bindegewebes und werden dadurch mehr oder weniger von ihren zugehörigen Capillaren abgedrängt. Ein Theil derselben geht dabei zu Grunde, andere erhalten sich und bilden innerhalb des verbreiterten periportalen Bindegewebes Zellherde und Zellzüge, die in ihrem Aussehen sehr an Gallengänge erinnern und von vielen Autoren auch für neugebildete Gallengänge gehalten worden sind. Letzteres ist entschieden nicht richtig, dagegen können die peristirenden Zellzüge in der That als Gallengänge functioniren, indem sie einen Verbindungsweg zwischen dem noch erhaltenen Leberparenchym und den eigentlichen Gallengängen herstellen. Die Gallengänge selbst bleiben durchgehends erhalten und können stellenweise sogar durch Auswuchern sich vermehren. Ackermann hat die neugebildeten Gänge

vom Ductus hepaticus aus injicirt. Immerhin ist auch hier wohl zu beachten, dass die Vermehrung oft nur eine scheinbare ist, indem die in die Acini eintretenden Gallengänge (sie dringen bedeutend tiefer in die Acini ein, als in den Lehrbüchern der normalen Histologie angegeben wird), welche unter normalen Verhältnissen von den Leberzellen verdeckt werden, nach Schwund der letzteren viel deutlicher und auffälliger hervortreten.

Das hyperplastische Bindegewebe selbst ist im ausgebildeten Zustande derb, fibrös, zellarm, doch fehlt es nie an Stellen, welche noch zellreich sind (Fig. 202 *d* und Fig. 203 *c*), in welchen also entzündliche Exsudationen noch andauern. Zuweilen sind sie selbst in alten Fällen noch so reichlich, dass der grösste Theil des hyperplasirten Gewebes infiltrirt erscheint.

Der Gefässreichthum des periportalen Bindegewebes ist meist sehr bedeutend. Es geht zwar immer ein grösserer oder geringerer Theil des Pfortadergebietes durch entzündliche Obliterationen einzelner Pfortaderäste zu Grunde, doch erhält sich stets eine mehr oder weniger grosse Zahl der interlobulären Pfortaderzweige (Fig. 202 *e*).

Je mehr Pfortaderäste obliteriren, desto mehr wird die Circulation in der Pfortader gehemmt. In Folge dessen treten Stauungen im Pfortadergebiet auf, welche Milzschwellung und Ascites, nicht selten auch Stauungsblutungen zur Folge haben. Die Circulation in den Leberacini wird dagegen nicht vollkommen aufgehoben, indem die Leberarterie für den Ausfall der Pfortadercirculation wenigstens theilweise Ersatz leistet. Ihre Aeste erweitern, ihre Zweige vermehren sich und versorgen sowohl die Gefässe der verdickten Glisson'schen Kapsel, als auch die Läppchen selbst mit einer hinreichenden Menge von Blut. Immerhin muss hervorgehoben werden, dass nicht selten und zwar namentlich bei den zu Verkleinerung der Leber führenden Hepatitisformen, diese Circulation offenbar nicht genügt, um alle Leberzellen hinlänglich zu ernähren. In Folge dessen verfallen zuweilen die Leberzellen auffallend rasch der fettigen und pigmentösen Degeneration und der Nekrose.

In Folge der Hemmung der Pfortadercirculation innerhalb der Leber erweitern sich die normaler Weise nur schwach entwickelten Verbindungen der Venae gastricae mit den V. oesophageae, der V. gastricae und lienalis mit den Venen der Nierenkapsel, der V. haemorrhoidales mit den V. lumbales und den V. spermaticae und der V. subserosae des Ligamentum umbilicalis mit den subcutanen Bauchvenen rings um den Nabel (Caput Medusae).

§ 417. Die **Ausbreitung des Entzündungsprocesses** ist in erster Linie abhängig von der Ausbreitung, welche der Entzündungserreger in der Leber findet. Schon die von den Verzweigungen der Pfortader und der Leberarterie ausgehende **hämatogene Hepatitis** bietet in dieser Hinsicht erhebliche Differenzen, indem der Process sich ebensowohl auf einzelne Zweige der genannten Gefässe

beschränken, als auch das ganze Gefässgebiet gleichmässig befallen kann. Im ersteren Falle werden sich nur da und dort Entzündungsherde im Lebergewebe bilden, während im letzteren die interacinösen Theile der Leber durchgehends afficirt sein werden. Verbreitet sich der Process vom periportalen Bindegewebe aus auf das Innere der Acini und greift er auch auf das Gebiet der Venulae centrales über, so wird natürlich die Entzündung noch mehr den Character einer diffusen erhalten.

In eigenartiger Weise ist die von den Gallengängen ausgehende Entzündung, die **biliäre Hepatitis**, welche namentlich bei Gallenstauungen (§ 426) entsteht, characterisirt. Sie tritt in ihrem Beginn in circumscripten Herden auf, welche nicht selten eine kugelige Form besitzen, Gallenpigment enthalten und theils innerhalb des periportalen Bindegewebes, theils innerhalb der Acini gelegen sind. Die biliäre Hepatitis trägt bald einen plastischen, bald einen eitrigen Character.

Eine frische Entzündung der Leber ist stets mit einer Schwellung des Organs verbunden, welche um so bedeutender ausfällt, je ausgedehnter die Entzündung ist. Die kleinsten Herde lassen sich mit unbewaffnetem Auge nicht erkennen, grössere Herde zeigen eine graue oder grauröthliche Färbung.

Entwickelt sich im Laufe der Zeit am Orte der Entzündung Bindegewebe, so wird zunächst die Vergrösserung der Leber noch zunehmen. Sie ist am bedeutendsten bei jenen Formen, bei welchen die Entzündung sich über das ganze Gebiet der Pfortaderverzweigung ausbreitet und von da aus auch in das Innere der Acini eindringt.

Das Bild, das eine solche Leber bietet, gleicht durchaus jenem, welches in § 404 als Infiltrationszustand der Leber beschrieben und in Fig. 191 abgebildet ist. Der Unterschied ist nur der, dass sich im Pfortaderbindegewebe sowie im Inneren der Acini nicht nur Pigment oder farblose Blutkörperchen anhäufen, sondern Zellen und Bindegewebe, welche je nach ihrem Blut- und Pigmentgehalt bald eine graue, bald eine graurothe, bald eine gelbliche oder grünliche Färbung zeigen. Das letztere ist dann der Fall, wenn durch die Bindegewebsentwickelung der Gallenabfluss behindert ist, wenn die Galle sich staut und im Bindegewebe Concretionen bildet.

Die Acini selbst sind je nach ihrem Gehalt an Galle und Blut bald braunroth, bald braun, grün oder gelb und grau gefärbt.

Die Vergrösserung, welche die Leber durch die eben geschilderte Bindegewebsentwickelung erfährt, ist mitunter eine sehr beträchtliche, so dass sie ein Gewicht von 3—4 Kilogramm und mehr erreicht. Man bezeichnet diesen Zustand der Leber am besten als **hyperplastische Bindegewebsinduration.** Häufig wird sie auch hypertrophische Cirrhose genannt. Die Oberfläche der Leber ist dabei glatt, das Parenchym derb und zäh. Sind die Acini von Bindegewebe ganz durchwachsen, so ist auf dem Schnitt die

acinöse Structur der Leber mehr oder weniger vollkommen verwischt.

Die Vergrösserung der Leber ist natürlich nur dadurch möglich, dass ein erhebliches Plus von Bindegewebe neugebildet wird, während das Lebergewebe sich erhält oder wenigstens nur in mässigem Grade schwindet. In manchen Fällen erhält sich dieses Verhältniss bis ans Ende, d. h. bis das Individuum zu Grunde geht. In anderen Fällen dagegen tritt eine so erhebliche Atrophie des Lebergewebes ein, dass das Volumen der Leber wieder abnimmt.

Bei sehr stark ausgebreiteter Bindegewebsentwickelung geschieht dies nicht in dem Maasse, dass dadurch die Grösse der Leber erheblich unter die Norm sinkt, wohl aber tritt dies ein, wenn die erstere von Anbeginn nur eine beschränkte war, wenn sie sich nur auf das periportale Bindegewebe erstreckte und auch hier nicht das ganze Gebiet desselben betraf.

In einem solchen Falle wird das Lebergewebe zunächst nur von einer mehr oder minder reichlichen Anzahl von grauen oder graurothen oder gelb und gelbgrün pigmentirten Bindegewebszügen durchsetzt (Fig. 203 *b*), welche kleinere und grössere meist gelb

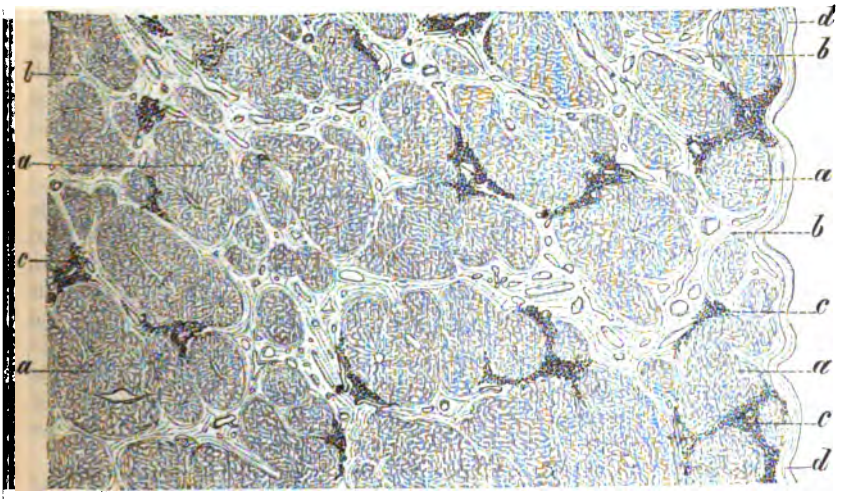


Fig. 203. Cirrhosis hepatis atrophica. *a* Inseln von Lebergewebe. *b* Bindegewebszüge mit reichlichen Gefässen. *c* Kleinzellige Infiltration. *d* Peritonealüberzug. Carminpräp. Vergr. 8.

oder gelbbraun oder gelbgrün pigmentirte Leberinseln zwischen sich fassen.

Da dieses Bindegewebe schrumpft und das Lebergewebe atrophisch wird, nimmt auch das Volumen der ganzen Leber, das anfänglich etwas vergrössert war, wieder ab. Gleichzeitig gewinnt dieselbe eine höckerige Beschaffenheit, indem an jenen Stellen, wo

die Bindegewebszüge liegen *(b)*, eine stärkere Schrumpfung eintritt als da, wo noch Inseln von Lebergewebe vorhanden sind. Sind die letzteren klein, so wird die schrumpfende Leber granulirt, sind sie gross, so bilden sich auch grösseren Kugelsegmenten entsprechende Erhabenheiten. Ist die Bindegewebsentwickelung und demgemäss auch die Schrumpfung nur auf einzelne Pfortaderäste beschränkt, so wird die Leber gelappt. Bei hochgradiger Schrumpfung kann die Leber auf die Hälfte oder ein Drittel ihres ursprünglichen Volumens zurückgehen. Gleichzeitig wird sie mehr oder weniger difformirt, walzen- oder zungenförmig.

Die zu Verkleinerung der Leber führende interstitielle Hepatitis wird im Gegensatz zu der hypertrophischen als **atrophische Cirrhose** bezeichnet. Häufig geht sie auch unter dem Namen Lännec'sche Cirrhose.

Die chronische interstitielle Hepatitis ist in den letzten Jahrzehnten vielfach Gegenstand anatomischer und experimenteller Untersuchung gewesen, und man hat versucht, verschiedene gesonderte Formen aufzustellen. Surre unterscheidet z. B. acht verschiedene Formen. Diese Aufstellung verschiedener Species hat keinen Werth, da die einzelnen Formen in einander übergehen. Es genügt, hypertrophische Formen von atrophischen zu unterscheiden, und selbst wenn man nur diese beiden Typen aufstellt, so muss man sich bewusst sein, dass es sich in beiden Fällen nur um eine verschiedene Ausbreitung sowie um verschiedene Stadien ein und desselben Processes handelt.

Auch die von Charcot und Gombault aufgestellte Behauptung, dass die biliäre Cirrhose mit der hypertrophischen Form der Hepatitis zusammenfalle, ist nicht richtig, da einmal Entzündungen, welche von den Gallengängen ausgehen, nicht immer zu hypertrophischer Induration führen (§ 426), andererseits auch Entzündungen, welche von der Pfortader oder der Leberarterie ausgehen, hypertrophische Induration zur Folge haben können.

Auch der bei Hepatitis bald fehlende, bald vorhandene Icterus hängt nicht mit bestimmten Formen der Hepatitis zusammen, da verschiedene Formen zu Hemmung des Abflusses der Galle führen können.

*Literatur:* Frerichs, *Klinik der Leberkrankheiten II;* E. Wagner, *Arch. d. Heilk. III;* Liebermeister, *Beiträge z. patholog. Anatomie u. Klinik der Leberkrankheiten;* Laennec, *Traité de l'auscultat. médiate;* Charcot, *Leçons sur les malad. du foie et des reins. Paris 1877;* Zenker, *D. Arch. f. klin. Med. X;* Cornil, *Arch. de phys. 1874;* Th. Thierfelder, *v. Ziemssens Handb. d. spec. Pathol. VIII;* Thierfelder, *Atlas d. pathol. Histol.;* Jaccoud, *Traité de Pathol. II;* Brieger, *Virch. Arch. 75. Bd.;* Hayem, *Arch. de physiol. norm. et pathol. 1874;* Küssner, *Samml. klin. Vorträge v. Volkmann N. 141;* Nicati et Richaud, *Travaux du laboratoire de la rue des Fabres à Marseille 1881;* Hamilton, *Journal of Anatomy and Physiol. Vol.*

*XIV*; Charcot et Gombault, *Arch. de physiol. norm. et pathol. VIII 1876 et Leçons sur diverses formes de sclerose hépatique Paris 1879*; Schmidt, *Zur patholog. Anatom. d. Lebercirrhose. I.-D. Bonn 1880*; Ackermann, *Virch. Arch. 80. Bd.*; Wyss *ib. 35. Bd.*; Hanot, *Arch. gén. de méd.*; Surre, *Etude sur diverses formes de sclerose hépatique. Paris 1879*; Popoff, *Virch. Arch. 81. Bd.*; Posner *ib. 79. Bd.*; Simons, *D. Arch. f. klin. Med. XXVII*; Mangelsdorf *ib. XXXI*; Beloussow, *Arch. f. exper. Pathol. XIV*; Litten, *Charité-Annalen V 1878*; Foa et Salvioli, *Arch. per le science med. 1877*; Teuffel, *Ueber Hepatitis sequestrans. I.-D. Tübingen 1878*; Carl, *Ueber Hepatitis sequestrans. I.-D. Tübingen 1880*; Aufrecht, *Pathol. Mittheil. II 1883.*

A. Foa, Salvioli, Litten, Popoff, Beloussow haben Hepatitis auf experimentellem Wege durch Unterbindung des Ductus choledochus bei Hunden, Kaninchen und Meerschweinchen erzeugt.

§ 418. Unter dem Einflusse der **acquirirten Syphilis** können in der Leber Entzündungsprocesse auftreten, welche sich anatomisch in nichts von den eben betrachteten Formen der Cirrhose unterscheiden. Die syphilitische Natur des Leidens kann daher nur aus der gleichzeitigen Anwesenheit anderer syphilitischer Erkrankungen erschlossen werden.

Häufiger als in dieser ausgebreiteten Form tritt die Syphilis der Leber in einzelnen abgegrenzten Entzündungsherden auf, von denen man an der Leiche meist nur die Endstadien trifft.

Da oder dort, am häufigsten in der Nachbarschaft des Ligamentum suspensorium hepatis, ist die Oberfläche der Leber narbig eingezogen und gleichzeitig die Serosa verdickt. Schneidet man an Stelle der Einziehung durch, so stösst man auf einen grösseren oder kleineren Bindegewebsherd, von dem aus nach verschiedenen Richtungen Bindegewebszüge in die Lebersubstanz ausstrahlen (Fig. 204 *d*). Das Lebergewebe zwischen den Narbenzügen ist atrophisch, braun, die Acini klein. Je mehr man sich dem Centrum des Herdes nähert desto mehr wird das Lebergewebe auf kleine Inseln reducirt (*c*) und schliesslich verschwindet dasselbe ganz (*b*). Diese Veränderungen sind nicht selten das einzige, was man in späteren Stadien vorfindet. In anderen Fällen schliesst der Bindegewebsherd einen (*a*) oder mehrere käsige Knoten von Hirsekorn- bis Kirschengrösse ein, welche als Gumma bezeichnet werden. Ist der Process noch verhältnissmässig frisch, so können die käsigen Massen von einem zelligen Hofe umgeben sein. Später sind sie unmittelbar von derbem, zellarmem Bindegewebe (*b*) umschlossen, doch pflegt das erkrankte Gebiet auch nach Jahren da und dort (*e f*) kleinzellige Herde zu enthalten. Wie die Untersuchung frischer Herde ergibt, handelt es sich auch von Anfang an um eine herdförmige Entzündung, in Folge deren mehr oder weniger Lebergewebe zerstört wird. Im weiteren Verlaufe kann ein Theil des entzündlich infiltrirten Gewebes nekrotisch werden, während in der Umgebung sich

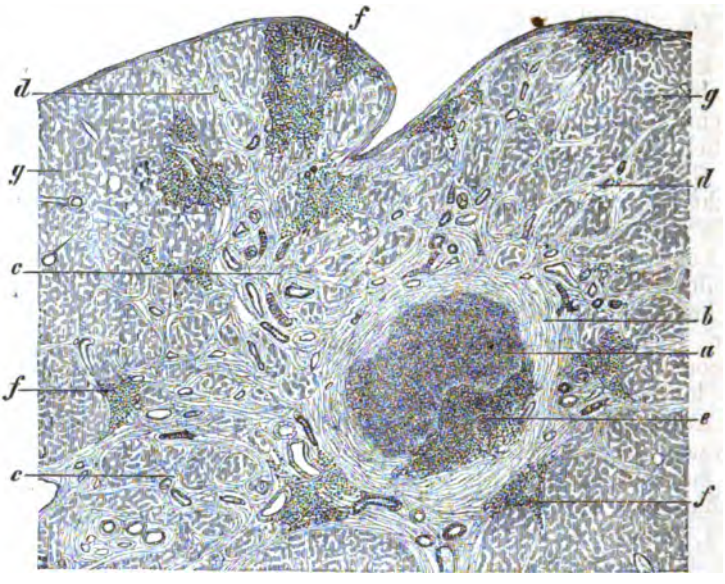


Fig. 204. Gumma hepatis. *a* Käsiger Knoten. *b* Dichtes Bindegewebe. *c* Bindegewebe mit Resten von Lebergewebe. *d* In das Lebergewebe ausstrahlende Bindegewebszüge. *e* Zelliger Herd am Rande des Käseknotens. *f* Zellige Herde innerhalb der bindegewebigen Ausstrahlungen. *g* Lebergewebe. Mit Alcohol gehärtetes, mit Alauncarmin gefärbtes und in Canadabalsam eingeschlossenes Präparat. Vergr. 12.

Bindegewebe bildet, welches den nekrotischen Herd sowie die noch erhaltenen Leberinseln einschliesst.

Neben den subserös gelegenen Herden enthält die Leber nicht selten auch tiefer sitzende; die Zahl derselben schwankt von 1 bis 30 und mehr. Sind die Narben sehr zahlreich, so wird die Leber gelappt.

Wie bei acquirirter, so treten auch bei **hereditärer Syphilis** Lebererkrankungen auf und zwar sowohl in Form zelliger Infiltrationen und mehr oder weniger ausgebreiteter Bindegewebsindurationen als in der Form gummöser Herde. Diese Veränderungen finden sich sowohl bei Früchten, die frühzeitig abgestorben oder während oder kurze Zeit nach der Geburt zu Grunde gegangen waren, als auch bei solchen Individuen, bei denen die Zeichen der ererbten Syphilis erst im späten Leben auftraten.

Bei geringfügiger kleinzelliger Infiltration ist die Leber für die makroskopische Betrachtung nicht verändert, und man findet erst bei der mikroskopischen Untersuchung, dass das Parenchym kleinzellig infiltrirt ist. Meist ist besonders das periportale Lebergebiet afficirt, nicht selten liegen indessen die kleinzelligen Herde auch im Innern der Acini. Häufig sind die Rundzellen hauptsächlich innerhalb der Lebercapillaren angehäuft.

Diesen geringfügigsten Affectionen kann man als höchsten Grad

einfach entzündlicher Erkrankung Fälle gegenüber stellen, in welchen die Leber durch äusserst ausgedehnte Bindegewebsentwickelung in hohem Grade verändert, erheblich vergrössert und gleichzeitig verhärtet ist. Die Farbe des Parenchyms ist entweder gleichmässig hellgelb oder graugelb, oder aber dem Feuerstein ähnlich (Gubler), gelb, rothbraun und graubraun gefleckt.

Gleichzeitig ist die acinöse Structur mehr oder weniger verwischt, die Schnittfläche von gleichmässiger Beschaffenheit.

Die Verhärtung und Vergrösserung der Leber wird durch Bindegewebsneubildung bedingt, welche bald in gleichmässiger, bald in ungleichmässiger Ausbreitung nicht nur das periportale Gewebe durchsetzt, sondern längs der Blutgefässe die ganzen Acini durchzieht, so dass die Mehrzahl der Leberzellenbalken, sofern sie noch erhalten sind, von den zugehörenden Capillaren (Fig. 205) durch eine mehr oder minder dicke Lage eines theils homogenen, zellarmen, theils mehr faserigen und zellreichen Bindegewebes getrennt ist. Die Leberzellen zwischen dem hyperplastischen Bindegewebe sind mehr oder weniger difformirt und atrophisch, stellenweise fehlen sie ganz. Gleichzeitig ist auch die Configuration des Capillarnetzes erheblich verändert.

Fig. 205. Diffuse Bindegewebsentwickelung in der Leber bei hereditärer Syphilis. Die atrophischen Leberzellen sind durchgehends durch Bindegewebe von den Blutcapillaren getrennt. Nach einem Injectionspräparat. Vergr. 150.

Neben dieser diffusen Bindegewebshyperplasie, die nach Obigem zu einer hypertrophischen Cirrhose der Leber führt, kommen bei hereditärer Syphilis auch Leberindurationen vor, welche sich nach ihrer anatomischen Beschaffenheit der gewöhnlichen atrophischen Cirrhose anschliessen. Es gibt ferner Fälle, in denen die Bindegewebshyperplasie auf die Umgebung der grossen Pfortaderäste beschränkt ist und hier eine ganz bedeutende Mächtigkeit erlangt. Das hyperplastische Bindegewebe ist bald zellarm, bald zellreich.

Die als gummöse Hepatitis bezeichnete Leberentzündung tritt in 2 Hauptformen auf, nämlich als miliare und als grossknotige Form.

Die miliaren Gummata oder miliaren Syphilome sind nichts anderes als kleine abgegrenzte Entzündungsherde, die theils im periportalen Bindegewebe, theils in den Acini ihren Sitz haben. Die Affection ist daher nur als eine besondere Modification der oben aufgeführten Hepatitis anzusehen. Die zelligen Herde treten entweder durch das ganze Leberparenchym zerstreut auf oder beschränken sich auf einzelne Leberpartieen und bilden alsdann

kleinere oder grössere Knötchengruppen. Die einzelnen Knötchen sind punktförmig bis stecknadelkopfgross und grösser, in frischen Stadien grauweiss, in späteren gelbweiss bis gelb. Zwischen den einzelnen Knötchen ist das Lebergewebe entweder normal, oder es besteht eine diffuse interstitielle Hepatitis. Im entzündeten Gebiet sind die Leberzellen zum Theil in Zerfall begriffen.

Grössere gummöse Herde entwickeln sich am häufigsten dann, wenn das Leben der syphilitisch Geborenen noch Monate und Jahre andauert. Frisch bilden sie rundliche oder längliche und verzweigte weisse Herde mit ausgezackter Peripherie, später verkäsen die centralen Theile, während in der Peripherie sich schwieliges Bindegewebe entwickelt, das durch Schrumpfung zu narbigen Einziehungen der Leberoberfläche führt. Es verhalten sich also die gummösen Herde bei hereditärer Syphilis gleich wie bei acquirirter. Bei ausgedehnter syphilitischer Hepatitis finden sich stets auch perihepatitische Veränderungen, und zwar entweder frische Exsudationen oder membranöse Verwachsungen mit der Umgebung.

*Literatur:* Frerichs, *Klinik der Leberkrankheiten II;* Virchow, *Die krankh. Geschwülste, II;* Gubler, *Gaz. méd. de Paris 1852 und 1854;* Baerensprung, *Die hereditäre Syphilis, Berlin 1864;* Lancereaux, *Traité de la syphilis, Paris 1873;* Schüppel, *Arch. d. Heilk. 11. Bd.;* Hintzen, *Beiträge zur Lehre von der congenitalen Syphilis, I.-D. Tübingen 1869;* E. Wagner, *Arch. d. Heilk. V;* Freund, *Jahrb. d. Kinderheilk. N. F. IX 1875;* Birch-Hirschfeld, *Handb. der Kinderkrankh. v. Gerhardt IV;* Chvostek, *Vierteljahresschr. f. Dermat. u. Syph. VIII 1881;* Caillé, *Zur patholog. Anatomie der congenital. Lebersyphilis. I.-D. Würzburg 1877.*

§ 419. Die **Tuberculose der Leber** tritt in zwei Hauptformen auf und zwar als Miliartuberculose und als tuberculöse Hepatitis. Erstere ist um vieles häufiger als letztere und ist Theilerscheinung einer über mehrere Organe oder über den Gesammtorganismus verbreiteten Miliartuberculose. Es bilden sich dabei in der Leber kleine, oft kaum erkennbare oder etwas grössere, graue, gelbe, mitunter gallig gefärbte Knötchen, welche theils im periportalen Bindegewebe, theils im Innern der Acini sitzen.

Je nach dem Stadium der Erkrankung enthält die Leber entweder nur kleinzellige Infiltrationsherde (Fig. 206 *b*) oder ausgebildete riesenzellenhaltige Knötchen *(a)*, oder endlich grosse, im Centrum bereits kernlose, nekrotisch gewordene Knoten.

Die frischesten Herde (*b*) sehen gewöhnlichen entzündlichen Herdaffectionen oft durchaus ähnlich. Nicht selten finden sich neben Knötchen auch diffus ausgebreitete kleinzellige Infiltrationen. Grössere Knoten sind meist deutlich aus einer Anzahl kleiner Knötchen zusammengesetzt.

Bei der Ausbildung der Knötchen geht das infiltrirte Leber-

gewebe zu Grunde, namentlich die Leberzellen, welche dabei zu kernlosen Schollen werden. Auch die Gallengänge können zu Grunde gehen. Sind sie in Tuberkel eingeschlossen, so kann ihr Epithel, namentlich wenn dasselbe zu einem Klumpen zusammensintert, einer Riesenzelle sehr ähnlich sehen. Nach ARNOLD kommt innerhalb von tuberculösen Herden auch eine Neubildung von Gallengängen vor, ähnlich wie bei der nicht tuberculösen interstitiellen Hepatitis.

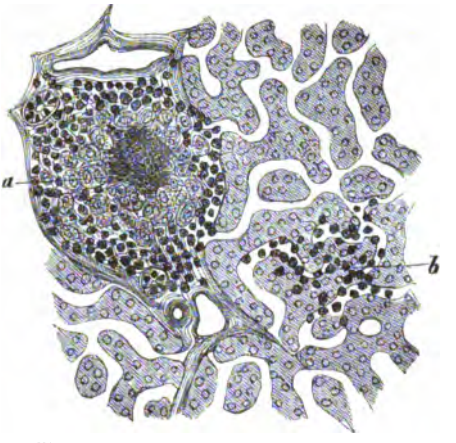


Fig. 206. Tuberculosis miliaris hepatis. *a* Ausgebildeter Tuberkel. *b* Tuberkel im ersten Entwickelungsstadium. Carminpräp. Vergr. 150.

Bei der zweiten seltenen Form der Lebertuberculose, der chronischen tuberculösen Hepatitis ist die Leber nicht nur der Sitz einer Knotenbildung, sondern gleichzeitig auch einer Bindegewebshyperplasie. Das Parenchym ist von mehr oder weniger mächtigen Bindegewebszügen durchsetzt, welche theils kleine graue, theils grössere gelbe oder gallig gefärbte käsige Knötchen beherbergen. Erreichen die Knoten eine erhebliche Grösse, so tritt Zerfall derselben ein, es bilden sich Cavernen mit gallig gefärbtem, theils flüssigem, theils aus Zerfallsdetritus bestehendem Inhalt. Solche Fälle sind indessen selten. Ebenso bilden sich nur selten vereinzelte grosse Käseknoten, welche den Solitärtuberkeln des Gehirnes ähnlich sehen.

*Literatur:* J. ARNOLD, *Virch. Arch. 80. Bd.*; ORTH, *ebenda 60. Bd.*

## 7. Die Geschwülste der Leber.

§ 420. **Primäre Geschwülste** der Leber sind im Ganzen selten, doch kommen sowohl epitheliale als auch Bindesubstanzgeschwülste vor.

Unter den **epithelialen Formen** ist zunächst das **Adenom** zu nennen, welches in der Leber in Form multipler mohnkorn- bis kirschengrosser Knoten auftritt, deren Schnittfläche grauweiss, oder gelblichweiss, oder röthlich gefärbt ist. Die kleinsten Knötchen erscheinen unvermittelt ins Lebergewebe eingesetzt, grössere besitzen eine bindegewebige Kapsel, und zeigen nicht selten Erweichungsherde. Bei massenhafter Bildung von Knoten kann die Leber hochgradig vergrössert sein, und es erscheinen an der Oberfläche rund-

liche Höcker. Metastasen sind nur in einem Falle (Greenfield) gefunden worden.

Die einzelnen Knoten bestehen, abgesehen von dem gefässhaltigen Bindegewebsgerüste, aus gewundenen und untereinander anastomosirenden Drüsenschläuchen, welche den gewundenen Harncanälchen ähnlich sehen. Nach Rindfleisch entwickeln sich diese Drüsenschläuche aus Leberzellenbalken, deren Elemente in Wucherung gerathen und sich zu schlauchförmigen Drüsen gruppiren. Bei dem weiteren Wachsthum der anfänglich kleinen Knötchen werden theils neue Leberzellen in den Wucherungsprocess hineingezogen, theils werden von den bereits ausgebildeten Drüsenschläuchen, unter Verdrängung des umgebenden Lebergewebes, neue Sprossen getrieben.

Der **primäre Leberkrebs** tritt in 3 Hauptformen auf.

Die erste Hauptform bilden jene Fälle, in denen sich nur ein oder einige wenige Knoten entwickeln, welche da oder dort, am häufigsten im rechten Lappen ihren Sitz haben. Der einzelne Knoten kann eine sehr bedeutende Grösse erlangen, so dass der betreffende Leberlappen erheblich vergrössert und gleichzeitig zu einem grossen Theile aus Geschwulstgewebe zusammengesetzt ist.

Die Knoten sind meist kugelig und bestehen aus einem bald weichen, bald derben, weissen oder leicht gerötheten Gewebe, das von der Schnittfläche mehr oder weniger, mitunter jedoch nur sehr wenig Saft abstreichen lässt. Das Gewebe des Tumors ist stellenweise scharf von dem Lebergewebe abgegrenzt, und letzteres sichtlich verdrängt und verschoben.

An anderen Stellen geht der Tumor allmählich in das Lebergewebe über. Grosse Knoten enthalten im Innern oft nekrotische und erweichte Herde, sowie Hämorrhagieen.

Die zweite Hauptform bezeichnet man am besten als diffuse krebsige Entartung der Leber. Bei dieser Affection ist die Leber mehr oder weniger, oft erheblich vergrössert; die Serosa meist etwas verdickt, die Oberfläche höckerig, ähnlich wie bei der atrophischen Cirrhose. Auch auf der Schnittfläche sieht die Leber einer cirrhotischen Leber ähnlich, indem das ganze Parenchym von anastomosirenden Bindegewebszügen durchsetzt wird, welche kleine Inseln eines weichen, etwas über das Niveau der Bindegewebszüge vortretenden, weisslichen oder röthlichen oder gallig pigmentirten Gewebes zwischen sich fassen. Zum Unterschied von gewöhnlicher Cirrhose zeigen diese Inseln grossentheils einen krebsigen Bau.

Bei der dritten Hauptform des Leberkrebses ist das periportale Bindegewebe der Sitz der Krebsknoten. Ueberall, wo Pfortaderäste verlaufen, sieht man dieselben begleitet von weissen, schwellenden, dicht aneinander gelagerten, unter einander verschmelzenden Knoten, die längs der grösseren Pfortaderäste ziemlich gross, in den feineren Verzweigungen meist nur klein sind. Die kleinsten Knötchen besitzen etwa die Grösse eines Mohnkornes. Der Durchmesser der grösseren erreicht etwa 3—4 ctm. Selbstverständlich ist die Leber im Ganzen erheblich vergrössert. Dagegen er-

scheint die Oberfläche, da die Knoten hauptsächlich in der Tiefe sitzen, glatt, nur an der Porta hepatis sind sie äusserlich sichtbar.

In ihrem Bau bieten die Lebercarcinome nichts Besonderes (Fig. 207). Die epithelialen Zellen bilden oft nur solide Zellnester. In anderen Fällen sind sie Drüsenbildungen ähnlich, indem die periphere Lage der Zellen aus Cylinderepithel besteht. Zuweilen beschränkt sich der Inhalt der Alveolen auf einen einfachen Cylinderepithelbesatz. Soweit sich dies an Schnittpräparaten erkennen lässt, kann die epitheliale Wucherung sowohl von Leberzellen als von Gallengangsepithelien ausgehen. Es lässt sich wenigstens gelegentlich ein Zusammenhang der Krebszellennester mit Leberzellenbalken oder mit Gallengängen nachweisen (Fig. 207).

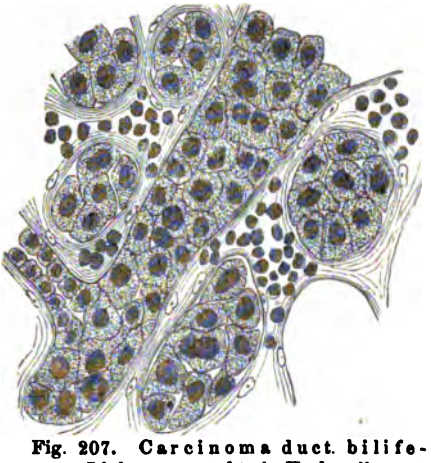

Fig. 207. Carcinoma duct. biliferorum. Links unten steht ein Krebszellennest mit einem Gallengang in Verbindung. Vergr. 200. Hämatoxylinpräparat.

*Literatur über Adenom:* Griesinger, *Arch. d. Heilk. V 1864;* Rindfleisch, *ebenda;* Greenfield, *Transact. of the Pathol. Soc. XXV 1874;* Kelsch und Kiener, *Arch. de Physiol. norm. et pathol. N. 3. 1876.*

*Literatur über Krebs:* Perls, *Virch. Arch. 56. Bd.;* Weigert, *ebenda 67. Bd.;* Schüppel, *Spec. Pathologie von v. Ziemssen VIII;* Naunyn, *Reichert's und du Bois-Reymond's Arch. 1866;* Waldeyer, *Virch. Arch. 55. Bd.;* Birch-Hirschfeld, *Gerhardt's Handbuch der Kinderkrankh. VIII.*

§ 421. **Primäre Bindesubstanzgeschwülste** der Leber sind sehr selten; nur das **cavernöse Angiom** ist häufig und bildet hirsekorn- bis faustgrosse Herde, welche eine entsprechend grosse Partie des Lebergewebes substituiren. Eine Vergrösserung der Leber wird durch diese Tumoren nicht bedingt.

Unter der Serosa gelegene Angiome präsentiren sich als dunkel blaurothe Flecken. Auf dem Durchschnitt sind dieselben dunkelroth gefärbt, doch kann man bei grösseren Knoten sehr deutlich den schwammigen Bau des Gewebes erkennen und die hellen Bindegewebssepten von dem blutigen Inhalt der cavernösen Hohlräume unterscheiden.

Grössere Herde grenzen sich gegen das Lebergewebe durch eine Bindegewebskapsel ab, kleine dagegen sind ohne eine solche in das Lebergewebe eingesetzt.

Wie bereits in § 140 auseinandergesetzt wurde, entsteht das cavernöse Angiom der Leber durch lokale cavernöse Entartung des Capillarnetzes der Leber (Fig. 208), wobei es sich lediglich um eine Dilatation der Capillaren unter gleichzeitigem Schwunde der Leberzellen handelt. Wucherungsvorgänge treten erst secundär im Bindegewebe zwischen den Gefässen, sowie in der Peripherie des Herdes ein. Die Kapsel der grösseren Herde wird im Wesentlichen von dem periportalen Bindegewebe gebildet. Die Dicke der zwischen den cavernösen Räumen befindlichen Septen ist verschieden, meist jedoch nicht bedeutend.

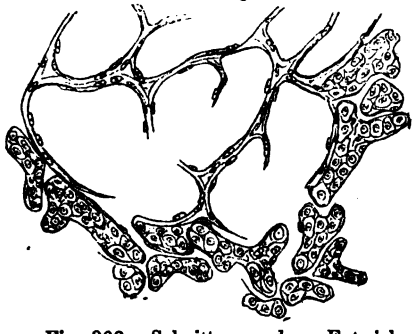

Fig. 208. Schnitt aus dem Entwickelungsrande eines kleinen cavernösen Angioms der Leber. Vergr. 150.

Der cavernöse Tumor ist danach keine eigentliche Neubildung, sondern verdankt seine Entstehung einer localen Atrophie des Drüsengewebes. Demgemäss entwickelt er sich auch am häufigsten in atrophischen Lebern bejahrter Individuen und tritt dann oft multipel auf, so dass die Leber von cavernösen Herden verschiedenster Grösse durchsetzt ist.

Von wahren Bindesubstanzgeschwülsten kommen Fibrome und Sarcome vor. Erstere können in Form zahlreicher Knötchen und Knoten auftreten und entwickeln sich vom Sympathicus aus, gehören also zu den **Fibroneuromen** und treten auch nur als Theilerscheinung einer über das Nervensystem verbreiteten multiplen Fibrombildung auf.

Aus der Gruppe der zu den Sarcomen gehörenden Neubildungen kommt ein **Melanosarcom** vor, welches in Form einer diffusen Entartung der Leber auftritt. Die Leber nimmt dabei an Volumen sehr erheblich zu, behält aber im Allgemeinen ihre Form und meist ist auch noch die acinöse Structur mehr oder minder deutlich wahrzunehmen. Dabei sieht aber die Oberfläche sowohl als die Schnittfläche sehr bunt aus, indem in das im Ganzen blasse meist weissliche Parenchym schiefergraue oder schwarze und schwarzgrüne Punkte, Flecken, Streifen und verzweigte Figuren in einer Mannigfaltigkeit der Grösse und der Gestaltung eingesprengt sind, dass eine Detailbeschreibung nicht möglich ist. Von den pigmentirten Gewebzügen entsprechen einige den periportalen Gebieten. Grössere schwarze Flecken müssen natürlich über das Gebiet zahlreicher Acini sich erstrecken. Die Neubildung geht von den Capillaren der Leberacini aus, deren Endothelien in Wucherung gerathen und ein zelliges Gewebe produciren, welches theils die Capillaren selbst erfüllt, theils sich zwischen die Leberzellen drängt. In dem Masse wie die Neubildung wächst, atrophiren die Leberzellen. Sind die

neugebildeten Zellen, die eine sehr verschiedene Gestalt besitzen, pigmentlos, so ist das neue Gewebe grauweiss; durch Bildung von Pigment in den Geschwulstzellen bilden sich die schwarzen und grauen Flecken und Streifen. Da die Gewebebildung von den Endothelien der Capillaren ausgeht, so kann man die Geschwulst auch als Endothelioma melanodes bezeichnen.

*Literatur über Sarcom der Leber:* Rokitansky, *Path. Anat. III;* Förster, *Illustr. med. Zeitg. III;* Frerichs, *l. c.;* Block, *Arch. d. Heilk. XVI.*

Klebs hat *(Handb. d. path. Anat. I)* ein Lymphangiom der Leber beschrieben.

§ 422. **Metastatische Geschwülste,** namentlich Carcinome, kommen in der Leber sehr häufig zur Entwickelung, so besonders bei Carcinomen des Magens, der dicken Gedärme und des Pankreas, doch sind sie auch bei Carcinomen des Oesophagus, des Uterus und der Mamma nicht selten.

Meist treten die Metastasen in Form mehr oder weniger zahlreicher Knoten auf, und es kann die ganze Leber von ihnen durchsetzt sein. Je nach ihrem Alter und Entwickelungsstadium sind die Knoten bald nur klein, 1—20 mm. im Durchmesser haltend, bald gross, 2—10 ctm. und mehr im Durchschnitt messend.

Subserös gelegene kleine Knoten präsentieren sich an der Aussenfläche der Leber als kleine weissliche Flecken, grössere ragen etwas über das Niveau der Lebersubstanz hervor und sind häufig gedellt. Die Serosa pflegt über denselben stark injicirt zu sein. Sind die Krebsknoten zahlreich und gross, so ist auch die Leber mehr oder weniger, oft ganz colossal vergrössert und ihre Oberfläche gleichzeitig höckerig. Bei schlaffen Bauchdecken kann man die am vorderen Leberrande sitzenden Knoten von aussen durchfühlen. Die Schnittfläche der Knoten ist meist weiss oder gelblich weiss oder etwas geröthet.

Grössere Knoten sind in den centralen Theilen häufig opak weiss, verfettet und erweicht, so dass man bei dem Abstreichen der Schnittfläche eine breiige Masse erhält. Auch käsige und hämorrhagische Herde kommen in denselben vor.

Selbstverständlich ist auf die Beschaffenheiten der Knoten die Form der primären Carcinome von massgebendem Einfluss. Metastasen weicher Magen- und Darmkrebse sind weich, während die Metastasen harter Pankreas- und Mammacarcinome ebenfalls derb zu sein pflegen. Melanotische Krebse bilden braune bis schwarze Knoten.

Gegen das Lebergewebe, welches sichtlich verdrängt wird, sind die Knoten theils scharf abgegrenzt, theils gehen sie allmählich in das Leberparenchym über. Letzteres beobachtet man namentlich bei kleinen, ersteres bei grösseren Knoten, doch ist auch hier die Beschaffenheit und der Bau des Krebses von Einfluss, indem die

Metastasen der weichen Magen- und Darmkrebse das Gewebe mehr zu verdrängen, die Metastasen der harten Pankreas-, Oesophagus- und Mammakrebse das Lebergewebe zu infiltriren pflegen.

Das Lebergewebe selbst ist bald braun, bald gelb, bald gelbgrün gefärbt. Letzteres ist ein Zeichen eingetretener Gallenstauung. Bei Anwesenheit zahlreicher Knoten ist das Parenchym auf schmale Züge zwischen den einzelnen Krebsherden reducirt.

Die Bildung der metastatischen Knoten geht von Krebskeimen aus, welche der Leber meist auf dem Blutwege, nur sehr selten auf dem Lymphwege zugetragen werden. Weitaus am häufigsten gelangen die Keime durch die Pfortader in die Leber. Der Ort der Weiterentwickelung derselben sind entweder die interlobulären Gefässverzweigungen oder aber das intraacinöse Gefässnetz.

Das erste, was man dabei constatiren kann, ist eine Vermehrung der eingeschleppten Krebszellen innerhalb des betreffenden Gefässes (Fig. 209). Weiterhin wird das Gefäss erweitert und das

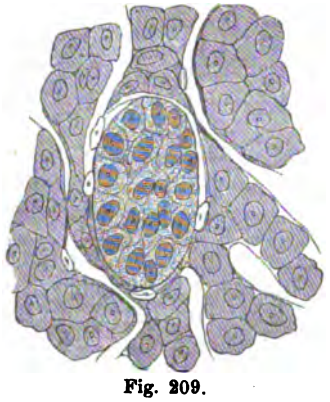

Fig. 209.

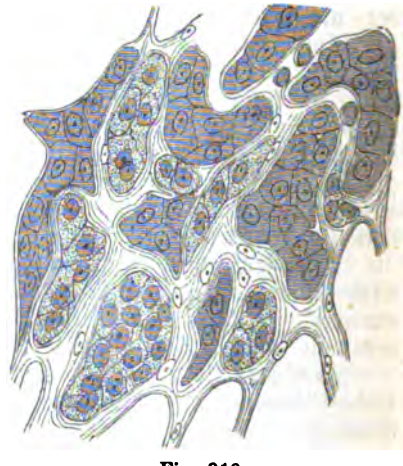

Fig. 210.

Fig. 209. Schnitt durch einen in der ersten Entwickelung begriffenen embolischen Krebskeim innerhalb einer Lebercapillare, aus einem Adenocarcinom des Magens stammend. Hämatoxylinpräp. Vergr. 300.

Fig. 210. Wachsthumsgrenze eines metastatischen Krebsknotens, welcher sich nach Carcinom des Pankreas entwickelt hatte. Hämatoxylinpräp. Vergr. 250.

benachbarte Lebergewebe verdrängt. Wächst der Keim zu einem grösseren Knoten heran, so entwickelt sich zwischen den Krebszellen ein neues Stroma und trennt dieselben in kleinere oder grössere Nester, deren Configuration derjenigen der Muttergeschwulst ähnlich ist. Dieses neue gefässhaltige Krebsstroma wird von dem Blutgefässbindegewebsapparat der Leber geliefert. Das Lebergewebe selbst wird bei dem Wachsthum der Knoten entweder ein-

fach zur Seite geschoben und verdrängt, oder aber von der krebsigen Neubildung infiltrirt und durchwachsen. Letzteres erfolgt in der Weise, dass sowohl die Neubildung der Krebszellennester (Figur 210) als auch des Bindegewebsstroma innerhalb der Blutcapillaren fortschreitet. Die in das neugebildete Krebsgewebe eingeschlossenen Leberzellen gehen früher oder später durch Atrophie zu Grunde und sind häufig von ihrem Untergange stark mit Pigmentkörnchen durchsetzt.

Weit seltener als Krebse bilden andere Tumoren Metastasen in der Leber; selbst Sarcomknoten sind ziemlich selten.

## 8. Die thierischen Parasiten der Leber.

§ 423. Die Leber des Menschen wird nur von wenigen **thierischen Parasiten** als dauernder Standort aufgesucht. Die Species, welche in derselben vorkommen, sind: der Echinococcus, das Distoma hepaticum, das Dist. lanceolatum, das Dist. haematobium, das Pentastomum denticulatum, sowie die sogen. Psorospermien. Alle diese Parasiten haben bereits in § 218, § 213, § 214, § 215, § 203 und 220 ihre Besprechung gefunden. An dieser Stelle soll daher nur noch Einiges über den Echinococcus nachgetragen werden.

Derselbe kommt in der Leber meist in Form wallnussgrosser, einfacher Blasen vor, deren Wand durch eine innere Chitin- und eine äussere Bindegewebsmasse gebildet wird. Letztere kann eine bedeutende Dicke erreichen.

Lebt der Echinococcus noch, so beherbergt die Blase eine klare Flüssigkeit, und an der Innenfläche findet sich eine weissliche Parenchymlage, auf welcher kleine, weissliche Knötchen, die Brutkapseln mit den Scolices sitzen.

Seltener als dieser einfache Echinococcus findet sich in der Leber eine Echinococcusblase mit inneren oder äusseren Tochterblasen.

Sehr oft ist der Echinococcus bei der Untersuchung abgestorben und die Flüssigkeit ganz oder theilweise resorbirt. In diesem Falle ist die Chitinkapsel geschrumpft, bildet Falten und enthält in ihrem Inneren eine käsige, breiige oder verkalkte, mörtelartige, weisse Masse. Nicht selten lassen sich in letzterer noch Häkchen nachweisen. Erreichen die Blasen erhebliche Grössen, so können dieselben in die Nachbarschaft durchbrechen, z. B. nach aussen, oder in den Darm oder in das Peritoneum. Gelegentlich kommt es auch zu Entzündungen in der Umgebung der Blasen.

Der Echinococcus multilocularis bildet harte weisse Knoten, welche einen grossen Theil eines Leberlappens einnehmen und denselben zugleich erheblich vergrössern können. Sie bestehen aus harten, derben, weissen oder zum Theil gallig pigmentirtem Bindegewebe, welches kleinere und grössere Gallertherde einschliesst. Ueberschreitet der Tumor die Grösse einer Mannsfaust, so treten

in den centralen Theilen meist Erweichungen ein. Bei dem Wachsthum der Neubildung erscheinen in der Nachbarschaft gelbe oder hellgelbbraune Flecken, die sich bald zu kleinen Bläschen mit derber Wand und gallertigem Inhalt umbilden und mit benachbarten Bläschen verschmelzen.

## II. Die Veränderungen der Gallenblase und der Gallengänge.

### 1. Veränderungen des Inhaltes der Gallenblase und der Gallengänge.

§ 424. Weitaus die wichtigste Abnormität des Inhaltes der Gallengänge und der Gallenblase bilden die **Gallenconcremente** und die **Gallensteine.** Sie finden sich bei älteren Individuen sehr häufig, namentlich in der Gallenblase. Die Concremente bilden krümelige und körnige gelbe Massen. Die Steine, deren Umfang zwischen der Grösse eines Mohnkornes und eines Hühnereies schwankt, sind theils rund oder oval, theils eckig und facettirt. Letzteres ist dann der Fall, wenn dieselben in der Gallenblase in Mehrzahl vorhanden sind, die erstere Form dagegen findet sich in Fällen, in denen in der Gallenblase oder in den Gallengängen die Steine vereinzelt liegen.

Farbe, Consistenz und Gewicht der Steine wechselt nach der Zusammensetzung. Meist sind sie ziemlich weich, die Oberfläche bald hell grauweiss, bald gelblich oder braun bis schwarzbraun, bald glatt, bald rauh.

Auf der Schnittfläche sieht man meist einen dunkeln Kern, der aus sogen. Pigmentkalk (Bilirubincalcium) besteht und von einer helleren dickeren Schale mit strahlig krystallinischem Gefüge umgeben ist. Letztere besteht grösstentheils aus Cholestearin. Je nachdem diese oder jene Substanz die Hauptmasse bildet, kann man verschiedene Formen unterscheiden.

1) Cholestearinsteine enthalten in der Regel einen pigmentirten Kern, kommen sowohl einzeln als auch in Mehrzahl vor, sind graulich weiss oder gelblich weiss, glatt oder rauh, etwas durchscheinend, an der Oberfläche zuweilen matt glänzend. Sie haben eine strahlige, krystallinische, oft geschichtete Bruchfläche; ihre Consistenz ist weich. Beimengung von Gallenfarbstoff färbt sie gelb oder braun. Beimengung von Kalksalzen gibt ihnen eine kreideartige Beschaffenheit.

2) Die Cholestearin-Gallenfarbstoffsteine sind die häufigsten. Je nach dem Farbstoffgehalt sind sie bald gelb, bald braun, bald schwarz, bald braungrün. Nicht selten bilden sie sich in ungeheuren Mengen und dehnen dadurch die Gallenblase oder die Gallengänge mächtig aus. Auch diese Steine enthalten zuweilen reichlich Calciumcarbonat und Magnesiasalze.

3) Reine Bilirubin- und Biliverdincalciumsteine sind selten und meist klein.

4) Calciumcarbonatsteine sind sehr selten.

Die **Entstehung der Gallensteine** ist noch wenig gekannt. In manchen Fällen werden im Inneren derselben Fremdkörper gefunden, und wir wissen auch, dass Fremdkörper, welche in die Gallengänge hinein gelangen, sich incrustiren. Kriecht z. B. ein Spulwurm in den Ductus choledochus hinein und stirbt er dort ab, so bilden sich auf ihm körnige Niederschläge.

Löst man die Calciumverbindungen und das Cholestearin der Gallensteine auf, so bleibt eine ungelöste stickstoffhaltige Substanz (Hoppe-Seyler) zurück. Wahrscheinlich sind es Reste abgestorbener Epithelien. Mucin ist in den Concrementen chemisch nicht nachweisbar.

Stagnation und Zersetzung der Galle scheinen die Steinbildung zu begünstigen. Auch die allgemeinen Ernährungsverhältnisse dürften von Einfluss sein, indem Gallensteine in hohem Alter weit häufiger sind als in der Jugend.

Da die Lösungsmittel für das Cholestearin Seifen und gallensaure Salze sind, so können bereits ausgebildete Cholestearinsteine sich wieder lösen, wenn die in die Blase gelangende Galle mit Cholestearin nicht gesättigt ist. Eine Wiederauflösung der Gallenfarbstoffcalciumverbindungen dagegen ist ohne Zersetzung derselben nicht möglich (Hoppe-Seyler).

Die **Folgen der Gallensteinbildung** gestalten sich verschieden. Nicht selten bleiben, selbst wenn Steine in grosser Zahl in der Gallenblase vorhanden sind, erhebliche Veränderungen der Blasenwand aus. Heftige Beschwerden (Gallensteincolik) rufen sie hervor, wenn sie im Ductus choledochus oder im Ductus hepaticus stecken bleiben.

Nicht selten nämlich werden sowohl in der Blase gebildete als auch in den Gallengängen selbst entstandene Steine durch den Ductus choledochus in den Darm entleert. Gelingt dies nicht und bleibt der Stein stecken, so tritt Gallenstauung ein, die sich zunächst in einer Erweiterung der Gallengänge und in einer icterischen Färbung der Leber zu erkennen gibt. Später kann eine Degeneration der Leberzellen sowie Entzündung (§ 426) sich einstellen. Auch die Umgebung eines Gallensteines kann sich entzünden und ulceriren. Sitzt ein Stein im Ductus choledochus dicht am Duodenum, so tritt allmählich da oder dort eine Ulceration des Ganges und der Darmwand ein und der Stein geräth auf diese Weise in das Duodenum. Auch von der Gallenblase aus können Steine in das Duodenum oder den Dickdarm durchbrechen. Selbstverständlich geschieht dies nur, wenn zuvor eine Verwachsung der genannten Darmtheile mit der Gallenblase stattgefunden hatte. In ungünstigen Fällen findet ein Durchbruch nach dem Peritonealraum oder in das retroperitoneale Zellgewebe statt, oder es pflanzt sich wenigstens die Entzündung auf das Bauchfell fort.

In der Umgebung von Concrementen innerhalb der in der Leber gelegenen Gallengänge kommt es ebenfalls nicht selten zu mehr oder minder intensiver Entzündung. Dieselbe kann sich auf eine mässige zellige Infiltration in der Wand des Gallenganges und in deren Nachbarschaft beschränken und bei längerer Dauer ihren Ausgang in Bindegewebsneubildung nehmen (vergl. § 417). In anderen Fällen, namentlich wenn die Galle sich zersetzt, wird die Entzündung intensiver, und es bilden sich Abscesse, welche perforiren und zu localer oder allgemeiner Peritonitis Veranlassung geben können.

*Literatur:* Beneke, *Deutsch. Arch. f. klin. Med. 1876;* Fiedler, *Jahresber. d. Gesellsch. f. Natur- und Heilk. zu Dresden 1879;* Schüppel, *v. Ziemssen's Handb. d. spec. Pathol. VIII;* Frerichs, *Leberkrankheiten II;* Roth, *Correspond.-Blatt f. Schweizer Aerzte XI 1881;* Petersen-Borstel, *Gallensteinbild. in ihrer Bezieh. zu Krebs und Endarterüt. chron. Z. D. Kiel 1883.*

## 2. Veränderungen der Weite und Configuration der Gallengänge und der Gallenblase.

§ 425. In § 424 ist bereits bemerkt worden, dass die Gallengänge hinter einer verstopften Stelle durch Secretanhäufung sich erweitern. Selbstverständlich ist der Sitz und die Ausbreitung dieser **Erweiterung** von dem Sitz der Verstopfung abhängig. Verschluss des Ductus choledochus hat eine Stauung der Galle sowohl in dem Stamme und den Aesten der Gallengänge als auch in der Gallenblase zur Folge. Verschluss eines Astes der Gallengänge selbst kann natürlich nur hinter der verstopften Stelle eine Secretanhäufung und damit auch eine Dilatation der Gänge bewirken. Die Undurchgängigkeit eines Gallenganges wird entweder durch Concretionen oder durch entzündliche Schwellung der Schleimhaut, sowie durch Narben, hyperplastische Gewebswucherungen und Geschwülste, welche in der Wand der Gänge selbst oder in deren Nachbarschaft ihren Sitz haben, verursacht. Auch Parasiten (Distoma, Spulwürmer) können Gallengänge verstopfen.

Das Secret, welches sich hinter einer verschlossenen Stelle ansammelt, ist nicht immer Galle. Ist der Ductus cysticus verschlossen, so kann sich keine Galle in der Gallenblase ansammeln. Wenn gleichwohl die Blase sich erweitert, so hat dies seinen Grund darin, dass von Seiten der Schleimhaut, d. h. namentlich von den Schleimdrüsen in derselben schleimiges Secret producirt wird. Man bezeichnet einen solchen Zustand als **Hydrops vesicae felleae.**

Aehnliches wie in der Blase kommt auch in den Gallengängen vor. Wird ein Stück eines solchen aus irgend einem Grunde abgeschnürt, so kann dasselbe, namentlich wenn es Schleimdrüsen enthält, durch Ansammlung eines schleimigen Secretes sich erweitern, so dass sich kleinere oder grössere glattwandige **Cysten**

bilden. Nach Untersuchungen von v. RECKLINGHAUSEN gilt dies namentlich auch für kleine subserös gelegene Cysten. Hier ist zu keiner Zeit Gallenstauung vorhanden, sondern es erweitern sich die Vasa aberrantia der Gallengänge durch Secret, das von den Schleimdrüsen geliefert wird. Endlich können in der Leber auch Cysten durch Ansammlung von Lymphe in Lymphgefässen entstehen.

Wird in eine von der Gallenzufuhr ausgeschlossene Gallenblase kein Schleimhautsecret ergossen, so kann der Inhalt sich eindicken und sogar verkreiden. Die Gallenblase schrumpft alsdann mehr oder weniger stark. Hat sich zu irgend einer Zeit Entzündung eingestellt, so kann ihre Wand gleichzeitig verdickt und stellenweise ulcerirt sein.

### 3. Entzündungen und Geschwulstbildungen der Gallengänge und der Gallenblase.

§ 426. Die **Entzündung der Gallengänge** und der **Gallenblase** hat bereits bei Gelegenheit der Besprechung der interstitiellen Hepatitis, sowie der Bildung von Gallenconcretionen und ihrer Folgen mehrfach Erwähnung gefunden. Sie ist eine Affection, die nicht selten vorkommt und sowohl durch Fortleitung einer Entzündung vom Darmcanal auf den Ductus choledochus und seine Zweige, als auch durch Stauung, Veränderungen und Verunreinigung der Galle, sowie durch Verunreinigung des die Schleimhaut durchströmenden Blutes entstehen kann.

Schon leichtere Grade der Entzündung können durch Bildung schleimiger Secretmassen, sowie durch Schwellung der Schleimhaut eine Verstopfung der Gallenwege und damit Gallenretention und Icterus herbeiführen. Bei heftigeren und länger dauernden Entzündungen liefern die Gallengänge und die Gallenblase ein eitriges Secret. Das Bindegewebe ist dabei stark infiltrirt; in der Nachbarschaft der Lebergallengänge ist nicht selten auch die Glisson'sche Kapsel, um die Gallenblase das Peritoneum der Sitz einer mehr oder minder intensiven Entzündung. In noch höherem Maasse ist dies der Fall, wenn die Entzündung einen nekrotisirenden Character trägt, wenn sich diphtheritische Verschorfungen und eiternde Geschwüre bilden.

Innerhalb der Leber präsentiren sich eitrige Entzündungen als kleine mit flüssiger Galle und Gallenconcretionen gemischte Abscesse. Haben sie ihren Sitz innerhalb der Gallenblase und der grossen Gallengänge ausserhalb der Leber, so führen sie leicht zu Peritonitis, ebenso auch innerhalb der Leber subserös gelegene Abscesse.

Lang anhaltende Entzündungen der Gallenblase führen nicht selten zu bindegewebiger Verdickung der Blasenwände, sowie zu Verwachsungen derselben mit der Umgebung, wobei die Blase häufig schrumpft. In der Umgebung der Gallengänge wird das Bindegewebe der Glisson'schen Kapsel mehr oder weniger hyperplastisch.

Mitunter beobachtet man in der Gallenblase und den grossen Gallengängen auch papillöse Wucherungen.

Hält in einer Leber die Entzündung der Gallengänge längere Zeit an, oder ist die Abfuhr der Galle durch längere Zeit hindurch behindert, so bleibt die Gallenstauung und Entzündung nicht auf die Gallengänge selbst beschränkt. Sowohl in der Glisson'schen Kapsel als auch innerhalb der Leberacini bilden sich gallige Concretionen in Form kleiner gelber und brauner Körner. Die Leberzellen selbst sterben unter dem Einfluss der gestauten Galle da und dort ab, es bilden sich intraacinöse Entzündungsherde, welche weiterhin ihren Ausgang in Abscessbildung oder in Bindegewebsinduration nehmen können (vergl. § 415 bis § 418).

Einige Autoren (Schüppel, Teuffel) haben die Abscesse bildende Form der biliären Hepatitis als Hepatitis sequestrans bezeichnet.

**Geschwülste** der Gallenblase und der Gallengänge sind selten. Am häufigsten wird Krebs beobachtet. Dass manche Leberkrebse von den Gallengängen aus entstehen, ist bereits in § 420 bemerkt worden. Die Krebse der Gallenblase bilden in ihrem Beginne weiche Wucherungen an der Innenfläche, welche im weiteren Verlaufe ihrer Entwickelung auf die Leber übergreifen können.

Erwähnung verdient, dass destruirende Adenome des Duodenum an der Papille des Ductus choledochus sich entwickeln und den Gang verengen oder verschliessen können.

## III. Pathologische Anatomie des Pankreas.

§ 427. Das **Pankreas** ist eine innerhalb der Bauchhöhle gelegene acinöse Drüse, deren Ausführungsgang (Ductus Wirsungianus) sich in die Wand des Duodenum einsenkt, um gemeinsam mit dem Ductus choledochus, seltener für sich allein mit besonderer Oeffnung in das Duodenum zu münden. Das Secret der Bauchspeicheldrüse spielt sowohl bei der Verdauung der stärkehaltigen Nahrungsmittel, als auch bei derjenigen der Albuminate und Fette eine wichtige Rolle.

Im Ganzen sind pathologische Veränderungen des Pankreas nicht eben häufig nachzuweisen, doch kommen verschiedene, sowohl primäre als secundäre Affectionen vor.

Unter den **Missbildungen** ist die wichtigste die Bildung eines Nebenpankreas, in Form eines etwa linsen- bis thalergrossen, flachen, aus Drüsenläppchen zusammengesetzten Gebildes, welches seinen Sitz in der Wand des oberen Theiles des Dünndarmes oder des Magens hat.

Hier liegt es bald unter der Serosa, bald mehr nach innen gerückt in der Muscularis und der Submucosa. Seine histologische Structur stimmt mit derjenigen des Hauptpankreas überein; mit dem Darmlumen ist es durch einen Ausführungsgang verbunden.

Weit seltener als die Bildung eines Nebenpankreas ist die Spaltung des Pankreas in 2 gleiche oder ungleiche Theile. Mangel des Pankreas beobachtet man bei verschiedenen Missbildungen, die entweder die Gesammtanlage oder wesentlich das Darmrohr betreffen.

Unter den Störungen der Circulation verdient die nicht selten zu beobachtende **Hämorrhagie** hervorgehoben zu werden. Ist dieselbe kurze Zeit vor dem Tode entstanden, so ist das Bindegewebe des Pankreas, häufig auch der Nachbarschaft, von dunkelem Blute mehr oder weniger stark durchsetzt. In selteneren Fällen bilden sich förmliche Blutbeulen. Nach längerem Bestande des Blutergusses ist das Gewebe braun oder schiefrig gefärbt.

Diese Blutungen sind meist Folgen von Herz-, Lungen- und Leberleiden, die Stauungshyperämieen im Unterleibe herbeiführen. Es kommen indessen auch Fälle vor, in welchen eine derartige Erkrankung nicht nachzuweisen ist, bei denen also die Blutung durch locale Ursachen bedingt sein muss, die sich jedoch meist der Erkenntniss entziehen. Die Pankreasblutungen können den Tod des betreffenden Individuums herbeiführen, wahrscheinlich durch Einwirkung auf das Ganglion semilunare und den Plexus solaris.

Ueber die krankhaften Veränderungen des Pankreas finden sich eingehende Erörterungen im *1. Bande des Handbuches der pathologischen Anatomie* von Klebs, sowie in der *Abhandlung über Pankreaskrankheiten* von Friedreich in dem *Handbuch der spec. Pathol. von Ziemssen 8. Bd.* Ebenda ist auch die ältere sowohl als die neuere Literatur angegeben.

Ueber Pankreashämorrhagieen machen Klebs (*l. c.*), Zenker (*Tageblatt der 47. Naturforscherversammlung in Breslau 1874*) und Challand (*Bullet. de la soc. méd. de la Suisse romande 1877*) speciellere Mittheilungen. Zenker hat 3 Fälle beobachtet, in welchen die Pankreasblutung bei gesunden kräftigen Männern auftrat und sofort den Tod herbeiführte.

§ 428. **Atrophie** des Pankreas beobachtet man bei marantischen Individuen. Auffällig ist, dass dieselbe nicht selten auch bei Individuen gefunden wird, welche an Diabetes zu Grunde gegangen sind. Auch Druck von Seiten benachbarter Gewebe, sowie Vermehrung des interacinösen Bindegewebes und Fettgewebes kann die Drüsensubstanz zum Schwunde bringen. Die Drüsenläppchen werden bei der einfachen Atrophie kleiner und schwinden stellenweise schliesslich ganz. Die Farbe der Läppchen kann normal sein, in anderen Fällen ist sie mehr bräunlich.

Mitunter kommen auch **fettige Degenerationszustände** an den Drüsenzellen des Pankreas vor, welche sich durch eine gelblichweisse Farbe des Parenchyms zu erkennen geben. Dieselben können ebenfalls ihren Ausgang in Atrophie des Drüsengewebes nehmen.

Von der fettigen Degeneration ist die **Lipomatose** wohl zu

unterscheiden, welche lediglich in einer Umwandlung des interacinösen Bindegewebes in Fettgewebe besteht. Sie kann sich mit Atrophie des Drüsengewebes combiniren, so dass also das letztere gewissermaassen durch Fettgewebe substituirt wird.

Bei verbreiteter Amyloidentartung verschiedener Organe bildet sich nicht selten auch in den Blutgefässwänden und dem Bindegewebe der Bauchspeicheldrüse **Amyloid.** Die Drüsenzellen dagegen bleiben davon frei, können aber durch fettige Entartung stellenweise zu Grunde gehen.

Im Ductus pankreaticus und seinen Aesten bilden sich bisweilen, wenn auch selten **Concretionen,** welche hauptsächlich aus kohlensaurem und phosphorsaurem Kalk bestehen. Die kleinsten derartigen Concretionen bilden feine Sandkörner, die grössten werden etwa haselnussgross, sehr selten grösser. Meist sind die Steine rund oder oval, selten zackig und unregelmässig gestaltet; die Oberfläche ist bald glatt, bald höckerig. Die Mehrzahl derselben ist weiss oder grauweiss, seltener sind sie grau oder bräunlich gefärbt. Sie entstehen am häufigsten nach Störungen der Secretion des Pankreas und können gleichzeitig in zahlreichen Exemplaren auftreten. In ihrer Umgebung stellt sich meist Entzündung ein, welche entweder zu einer Verödung des Drüsengewebes und zu einer Verhärtung des Bindegewebes, oder aber zu Eiterung und Abscedirung führt.

Wird der Ductus Wirsungianus durch Concretionen oder durch entzündliche Veränderungen oder durch Geschwülste verlegt, so kann dies eine cylindrische oder cystische oder rosenkranzförmige Erweiterung der hinter denselben gelegenen Theile des Drüsenganges veranlassen. Die daraus entstehenden Cysten werden als **Ranula pankreatica** bezeichnet und können eine ganz bedeutende Grösse erreichen.

Der Inhalt des erweiterten Ganges besteht entweder aus Drüsensecret und Schleim, oder aus Eiter, gelegentlich auch aus blutiger Flüssigkeit. In kleinen Cysten kann er sich auch eindicken und verkreiden. Stellen sich in der Umgebung einer Cyste indurirende Entzündungen ein, so verödet das Drüsengewebe. Weit seltener als die cystische Erweiterung des Hauptganges finden sich cystische Erweiterungen abgegrenzter Abschnitte der kleineren Seitenzweige, doch können dieselben gelegentlich multipel auftreten.

*Literatur über Pankreasconcretionen:* Virchow, *Verhandl. der med. physik. Gesellsch. zu Würzburg II 1852;* Fauconneau-Dufrêsne, *Traité de l'affection calculeuse du foie et du pancréas, Paris 1851;* Curnow, *Transact. of the Pathol. Soc. XXIV 1873;* *über Pankreascysten:* Rokitansky, *Lehrb. der pathol. Anatom. III 1861;* Virchow, *l. c.;* v. Recklinghausen, *Virch. Arch. 30. Bd.;* Wyss, *ibid. 36. Bd.;* Klebs, *l. c.;* Pepper, *Centralbl. f. med. Wissensch. 1871;* Hjelt, *Schmidt's Jahrbücher 157. Bd. 1873.*

§ 429. **Entzündungen** des Pankreas sind im Ganzen selten. Je nach der Genese unterscheidet man primäre und secundäre Formen; erstere sind die selteneren und ihre Ursache ist oft unbekannt, bei letzteren handelt es sich entweder um eine von einem benachbarten Organe auf das Pankreas übergegangene Entzündung oder aber um eine Metastase einer von einem entfernten Organe ausgegangenen Entzündung.

Als leichteste Formen der Entzündung sind jene Schwellungen des Pankreas anzusehen, welche man gelegentlich bei verschiedenen Infectionskrankheiten, namentlich bei Abdominaltyphus beobachtet. Sie sind auf eine stärkere Durchsetzung des Bindegewebes mit Flüssigkeit und Zellen, sowie auf eine trübe Schwellung des Epithels zurückzuführen. Ist die Affection frisch, so sieht die Drüse geröthet, ist sie älter, so sieht sie blass, weisslich aus.

Bei der eitrigen Pankreatitis sind entweder einzelne Theile oder die Gesammtsumme des intrapankreatischen, häufig auch des peripankreatischen Bindegewebes in eine eitrigsulzige Masse umgewandelt. Im weiteren Verlaufe können sich kleinere und grössere Abscesse bilden. Sie tritt am häufigsten als eine Folge eiternder Entzündung in der Nachbarschaft des Pankreas z. B. in der Bursa omentalis oder im Ductus choledochus, selten als selbständige Erkrankung auf.

Bei der chronischen indurativen Pankreatitis, d. h. bei der Cirrhose des Pankreas ist das Bindegewebe innerhalb der Drüse mehr oder weniger verdickt und verhärtet. Häufig ist namentlich der Kopftheil erkrankt. Ist das Drüsengewebe in Folge der Veränderungen im Bindegewebe zu Grunde gegangen oder wenigstens atrophisch geworden, so ist das Pankreas gleichzeitig mehr oder weniger verkleinert.

Die indurirende Pankreatitis entsteht am häufigsten durch Uebergreifen einer Entzündung benachbarter Organe, z. B. des Peritoneum oder des Ductus choledochus oder des Magens (bei Ulcus rotundum) auf das Pankreas. In anderen Fällen sind Secretretention sowie Concretionen im Pankreasgang die Veranlassung. Nur selten tritt sie als selbständige Affection auf, doch kommt sie (Friedreich) nach übermässigem Alcoholgenuss sowie unter dem Einflusse constitutioneller acquirirter oder ererbter Syphilis vor. In einzelnen Fällen hat man auch Gummiknoten beobachtet.

**Tuberculose** des Pankreas ist sehr selten, doch kommt es bei ausgebreiteter Tuberculose vor, dass auch in ihm sich käsige Knoten bilden. Häufiger als Tuberculose des Pankreas selbst, ist eine verkäsende Tuberculose der innerhalb des Gebietes des Pankreas gelegenen Lymphdrüsen.

Unter den **primären Geschwülsten** des Pankreas ist weitaus die wichtigste das Carcinom. Dasselbe bildet meist harte, derbe Knoten, welche ihren Sitz im Kopfe des Pankreas haben. Weiche medullare Carcinome, sowie Gallertkrebse sind dagegen selten, ebenso ist es auch selten, dass ein Krebs im Mittelstücke oder im

Schwanze des Pankreas sitzt. Mitunter verbreitet sich ein von dem Kopfe ausgehender Krebs über die ganze Drüse und wandelt dieselbe in eine mehr oder weniger umfangreiche Geschwulstmasse um. Auch auf die Nachbarschaft kann die krebsige Wuchérung übergreifen, so namentlich auf den Ductus choledochus, das Duodenum, den Magen, die Gallenblase, die Wirbelsäule, die benachbarten Lymphdrüsen, das Peritoneum, das Netz, die Leber etc. An den letztgenannten Stellen bilden sich oft zahlreiche metastatische Knoten. Greift die Krebswucherung auf den Ductus choledochus über, so entsteht sehr häufig Gallenstauung und Icterus; innerhalb des Pankreas selbst kann die Verlegung des Ductus Wirsungianus im Kopftheile eine cystische Erweiterung desselben im Schwanztheile zur Folge haben. Werden die benachbarten Venen, z. B. die Vena cava inferior oder die V. portae, oder die V. mesenterica superior von der Neubildung umwachsen, so kann es zu Thrombose derselben und zu erheblichen Circulationsstörungen kommen.

Primäre Sarcome des Pankreas sind ausserordentlich selten.

Unter den secundären Geschwülsten hat ebenfalls nur der Krebs eine nennenswerthe Bedeutung. Am häufigsten sind es Krebse des Magens und des Duodenum, welche auf das Pankreas übergreifen. Weit seltener entwickeln sich metastatische Knoten von Carcinomen entfernterer Organe aus.

*Literatur über Pankreatitis:* Cruveilhier, *Anat. pathol. Tom. I. XV. Livrais.*; Klob, *Oesterr. Zeitschr. f. pract. Heilk. VI 1860*; Birch-Hirschfeld, *Arch. d. Heilk. XVI 1875*; Nathan, *Med. Times and Gaz. II Nr. 1052. 1870*; Chiari, *Wiener med. Wochenschr. 1876 u. 1880*; Chiari beobachtete in mehreren Fällen eine vollständige Sequestration des Pankreas. In einem Falle wurde das Pankreas ganz ausgelöst, gelangte durch eine Perforationsöffnung in den Darm und ging per anum ab. Da der Betreffende gleichzeitig an Gallensteinen litt, dürfte die Eiterung wohl von den Gallengängen ihren Ausgang genommen haben.

*Literatur über Krebs des Pankreas:* Frerichs, *Klinik der Leberkrankheiten I 1858*: E. Wagner, *Arch. d. Heilk. II 1861*; Lücke u. Klebs, *Virch. Arch. 41. Bd.*; Davidsohn, *Ueber Krebs der Bauchspeicheldrüsen, Ing.-Diss. Berlin 1872*; Strümpell, *Deutsch. Arch. f. klin. Med. XXII*; Chiari, *Prager med. Wochenschr. 1883* (*Metast. Sarcom*); Wesener, *Virch. Arch. 93. Bd.*

## NEUNTER ABSCHNITT.

# Pathologische Anatomie des Harnapparates.

### I. Einleitung. Missbildungen.

§ 430. Der Harnapparat wird durch die Nieren, das Nierenbecken, die Harnleiter, die Harnblase und die Harnröhre gebildet. Die Niere ist das Secretionsorgan, durch welches Wasser sowie zahlreiche andere im Blute circulirende Substanzen abgeschieden werden. Die übrigen Theile des Apparates dagegen dienen lediglich dazu die secernirten Substanzen aus dem Organismus herauszubefördern.

Die Nieren sowohl als die zugehörenden Ableitungscanäle stammen vom Entoderm, doch ist zu bemerken, dass nur die Harnblase und die Harnröhre unmittelbar aus letzterem sich herausbilden, während die Niere, sowie das Nierenbecken und die Ureteren aus dem Peritonealepithel sich entwickeln, somit also nur mittelbar mit dem Entoderm zusammenhängen.

Die Entwickelung des Harnapparates erleidet nicht selten Störungen, doch sind dieselben meistens nicht derartige, dass dadurch das Leben des betreffenden Individuums unmöglich gemacht, die Excretion erheblich gestört würde.

Die **Missbildungen** des Harnapparates bestehen meistens in einer Veränderung der Form, sowie in einer Verlagerung, oft auch in einer Verdoppelung einzelner Abschnitte; seltener sind Veränderungen der histologischen Structur der Niere, doch haben dieselben eine grosse Bedeutung, da sie zum Ausgangspunct mächtiger Geschwülste werden können.

Die **postembryonalen Erkrankungen** des Harnapparates haben ihren Sitz entweder in der Niere oder an irgend einer Stelle der Harn ableitenden Wege. Manche unter ihnen bleiben in ihrem ganzen Verlaufe auf das ursprünglich afficirte Organ beschränkt, andere wieder pflegen auf die anstossenden Theile des Harnapparates überzugreifen und können sich schliesslich über dessen ganzes Gebiet ausbreiten.

Die meisten Erkrankungen sind haematogenen Ursprungs und betreffen in erster Linie die Nieren. Weit seltener gelangt die Krankheit erregende Schädlichkeit durch die Harnröhre in das In-

nere der Harnwege und der Nieren. Eine dritte, nicht unbeträchtliche Gruppe von Krankheiten entsteht dadurch, dass pathologische Processe in der Nachbarschaft Theile des Harnapparates in Mitleidenschaft ziehen.

Als Harnorgane treten beim Menschen zweierlei Apparate auf, die man als embryonale und als bleibende oder als primäre und als secundäre bezeichnen kann (Kölliker). Zu Ersteren gehören die Urnieren oder der Wolff'sche Körper und der Wolff'sche Gang.

Der Letztere entsteht innerhalb der Seitenplatten, da wo dieselben an die vorderen Urwirbel angrenzen. Wahrscheinlich hängt er mit der Höhle der Urwirbel, welche nach Kowalewsky zu der Pleuroperitonealhöhle gehört, zusammen und erhält danach sein Epithel vom Coelomepithel. Er mündet in denjenigen Theil der Allantois, welcher im Leibe des Embryo gelegen ist und den Namen Harngang oder Urachus führt.

Die Urniere oder Primordialniere entsteht unabhängig von dem Wolff'schen Gang aus transversal verlaufenden Zellsträngen, welche vom Coelomepithel stammen, sich von der Leibeshöhle aus in die Tiefe senken und nach dem lateral gelegenen Wolff'schen Gang hinstreben. Sind sie mit demselben in Verbindung getreten, so schlängeln sie sich und erzeugen Malpighische Körperchen, sodass ein Organ entsteht, welches der bleibenden Niere ähnlich sieht.

Die bleibende oder secundäre Niere entwickelt sich (Kölliker) aus dem Ausführungsgange der Urniere, als eine hohle Sprosse, welche dicht über seiner Einmündung in die Kloake eintritt. In weiterer Entwickelung wächst dieser Nierengang nach vorn und zerfällt bald in Ureter und Nierenanlage. Letztere erreicht sehr bald die Höhe der Urniere und kommt hinter dieselbe zu liegen. Gleichzeitig trennen sich beide Gänge voneinander, wobei der Ureter vor den Wolff'schen Gang zu liegen kommt.

Der primitive Nierengang treibt erst nur wenige, dann immer mehr hohle Sprossen, welche eine mesodermale Umhüllung erhalten. Weiterhin werden die Enden dieser Sprossen zu Malpighi'schen Körperchen. Diese Umwandlung vollzieht sich in der Weise, dass das Ende der hohlen Sprosse sich abflacht und auf der einen Seite eine grubige oder schalenförmige Vertiefung erhält, welche von der wuchernden mesodermalen Scheide erfüllt wird. Sehr bald bildet letztere ein kugeliges Gebilde, welches frühe reichliche Gefässe enthält und nichts anderes ist, als die Glomerulusanlage. Sie wird von dem eingestülpten Canälchen rasch umwachsen, so dass mit ihrer Ausbildung nur noch die Eintrittsstelle für die Blutgefässe frei bleibt. Gleichzeitig rückt der Stiel der Kugelschale, das Harncanälchen, an die dem Eintritt der Gefässe gegenüberliegende Stelle.

In dieser Zeit wachsen die Harncanälchen auch in die Länge,

schlängeln sich und differenziren sich in die verschiedenen Theile des Canalsystems der Niere.

Beim Menschen bildet die Niere schon im 2. Monat ein aus Läppchen zusammengesetztes Organ, welches ausgebildete Malpighi'sche Körperchen enthält. Im 3. Monat werden die Papillen deutlich. Im 4. Monat ist ein Theil der Canälchen bereits in seine bleibenden Abschnitte differenzirt.

Die Neubildung der Glomeruli erfolgt während des ganzen intrauterinen Lebens und dauert auch nach der Geburt noch eine kurze Zeit an. Der läppchenförmige Bau der Niere erhält sich bis zu der Geburt, um dann rasch zu verschwinden.

Die Harnblase entwickelt sich aus dem Urachus oder dem Stiele der Allantois, welche im ersten Monat aus der unteren Wand des Hinterdarmes ihren Ursprung nimmt und einen vom Entoderm ausgekleideten Blindsack bildet. Der Urachus mündet zunächst in den Theil des Enddarmes, welcher die Kloake heisst und sich später in 2 Theile trennt, von denen der vordere den Namen Canalis urogenitalis führt und eine besondere Ausmündung der Harn- und Geschlechtsorgane darstellt.

Im 2. Monat bildet die Harnblase einen spindelförmigen Behälter, der am unteren Ende mit dem Mastdarm sich vereint, nach oben vermittelst eines hohlen Ganges, des Urachus im engeren Sinne, durch den Nabel in den Nabelstrang eintritt.

Später verengert sich der Urachus und schliesst sich in einer noch nicht ganz bestimmten Zeit und bildet das ligamentum vesicae medium. Hiebei ist jedoch zu bemerken, dass der Verschluss häufig ein unvollkommener ist (Luschka, *Virch. Arch. 23. Bd.*), so dass auch noch bei Erwachsenen Reste des Epithelrohres vorkommen.

*Literatur:* v. Kölliker, *Entwickelungsgeschichte des Menschen, Leipzig 1879;* Balfour, *Vergleichende Entwickelungsgeschichte, Jena 1881;* Fürbringer, *Morpholog. Jahrb. IV;* Semper, *Arbeiten a. d. zoolog. Institute d. Univ. Würzburg II und III;* Spengel, *ebenda III;* Braun, *ebenda IV;* Kupffer, *Arch. f. mikrosk. Anatomie I und II;* Kowalewsky, *Die Bildung der Urogenitalanlage bei Hühnchenembryonen, Warschau 1875.*

§ 431. **Beiderseitiger Mangel der Niere** kommt nur bei stark missbildeten Früchten vor und bedingt Lebensunfähigkeit.

**Congenitaler Mangel einer Niere** ist eine seltene Missbildung, welche bei sonst wohlgestalteten Individuen vorkommt. Derselbe hindert die normale Entwickelung nicht, indem die vorhandene Niere hypertrophirt und die excretorischen Functionen allein übernimmt. Die linke Niere fehlt häufiger als die rechte. Der zugehörige Ureter fehlt meistens ebenfalls, doch kommen Fälle vor, in denen noch Rudimente des letzteren am unteren Ende vorhanden sind.

Etwas häufiger als einseitiger Mangel ist die **congenitale einseitige Atrophie einer Niere.** Bei hochgradiger Atrophie stellt

sie ein plattes dünnes bindegewebiges Organ von 2—5 Ctm. Länge, 1,5—3 Ctm. Breite dar, welches keine oder nur spärliche Ueberreste von Harncanälchen und Malpighi'schen Körperchen enthält und von normalverlaufenden aber abnorm kleinen Gefässen mit Blut versorgt wird. Ist die Atrophie weniger hochgradig, so ist auch das Organ grösser und enthält noch reichlichere Reste von Drüsengewebe.

Die Ursache einseitigen Mangels der Nieren entzieht sich meist unserer Erkenntniss. Wir können nur sagen, dass das Hervorwachsen des Nierenganges aus dem Wolff'schen Gange aus irgend einem Grunde verhindert oder wenigstens beschränkt wurde. Auch die Atrophie einer Niere ist zum Theil eine solche Hemmungsbildung, deren Genese sich nicht mehr eruiren lässt. In anderen Fällen zeigt das rudimentäre Organ entzündliche Veränderungen, welche jenen, die wir im extrauterinen Leben beobachten gleich sind, also wesentlich durch zellige Infiltration und Hyperplasie des Bindegewebes characterisirt sind. Danach müssen wir annehmen, dass eine intrauterine Entzündung die Niere zur Atrophie gebracht hat.

Unter den **angeborenen Formveränderungen** der Niere ist die Erhaltung der fötalen Lappung die häufigste. Meist sind indessen die Grenzen der einzelnen Renculi nur durch seichte Furchen angedeutet. Nur sehr selten greifen die Furchen tiefer, so dass einzelne Nierenabschnitte abgeschnürt werden, und eine scheinbare Vermehrung der Nieren eintritt.

**Verwachsungen beider Nieren untereinander** kommen am häufigsten in der Form der **Hufeisenniere** vor, bei welcher die beiden Nieren einander genähert und am unteren Ende durch eine Bandmasse oder durch Nierensubstanz verbunden sind. Weit seltener als die unteren sind die oberen Enden oder die Mittelstücke oder sämmtliche medial gelagerten Theile der Nieren untereinander vereinigt. Mit einer innigeren Verschmelzung ist meist auch eine erhebliche **Verlagerung** der Nieren verbunden. Am häufigsten sitzen sie in der Gegend des Promontorium und bilden eine dicke Scheibe, an deren Vorderfläche der Hilus mit einfachem oder doppeltem Nierenbecken und 1—4 Ureteren liegt, welche entsprechend der tiefen Lage verkürzt sind. In seltenen Fällen sind die verschmolzenen Nieren seitwärts von der Wirbelsäule gelagert.

Die Gefässe der verschmolzenen und verlagerten Nieren haben stets einen abnormen Ursprung und sind zuweilen auch vermehrt. So beziehen z. B. am Promontorium sitzende Nieren ihre Arterien aus dem untersten Theil oder der Bifurcation der Aorta und aus der Iliaca communis, und die Venen senken sich in die entsprechenden Theile der Vena cava und der Vena iliaca communis ein.

Die Verschmelzung der Niere hat ihren Grund darin, dass die nach oben wachsenden Nierengänge oder deren zur Niere sich entwickelnde Enden frühzeitig untereinander in Berührung kommen. Die tiefe Lage dieser Nieren spricht dafür, dass gleichzeitig der Nierengang verhindert wurde nach oben zu wachsen.

Wie Doppelnieren, so kann auch eine normale oder missbildete Einzelniere eine anormale Lage bei der Entwickelung erhalten. Man bezeichnet eine solche Verlagerung als **Dystopie.** Am häufigsten betrifft sie die linke Niere, welche dabei der Mittellinie genähert und nach abwärts in die Gegend des Kreuzbeins gerückt ist. Die Nierengefässe besitzen auch bei der einseitigen Dystopie einen abnormen Ursprung; der Ureter ist verkürzt.

Neben der angeborenen Dystopie gibt es auch **erworbene Verlagerungen** der Nieren, welche am häufigsten rechts vorkommen und theils durch äussere, mechanische Einwirkungen, welche die Niere treffen, theils durch eine lockere und schlaffe Beschaffenheit des perirenalen Gewebes, besonders des Bauchfelles herbeigeführt werden. Die Niere besitzt dabei Gefässe mit normalem Ursprung und der Ureter ist nicht verkürzt, sondern geschlängelt oder abgeknickt. Endlich ist die Niere leicht verschiebbar und wird daher allgemein als **Wanderniere** bezeichnet. Ueber angeborene Cysten und Geschwülste vergl. § 462 und § 467.

*Literatur:* Klebs, *Handb. d. pathol. Anatomie I, 1870;* Rosenstein, *Virch. Arch. 53. Bd.;* Perl, *ebenda 56. Bd.;* Meschede, *ebenda 33. Bd.;* Gruber, *ebenda 33. u. 68. Bd.;* Wölfler, *Wiener med. Wochenschr. 1876;* Ebstein, *Handb. d. spec. Pathol. von v. Ziemssen IX;* Hertz, *Virch. Arch. 46. Bd.;* Landau, *Die Wanderniere der Frauen. Berlin 1882.*

§ 432. **Missbildungen des Ureters und des Nierenbeckens** kommen sowohl an normalen als an missbildeten Nieren vor. Letztere sind zum Theil bereits in § 431 aufgeführt worden.

Am häufigsten kommt eine einseitige oder beidseitige Verdoppelung des Nierenbeckens, sowie des Ureters vor. Eine mehrfache Theilung des Nierenbeckens, wobei sich eine grössere Zahl von schlauchartigen Nierenkelchen bildet, ist dagegen sehr selten.

Die Verdoppelung der Ureteren ist entweder auf den oberen Theil beschränkt oder erstreckt sich auch auf den untersten Theil, so dass sie getrennt in die Harnblase einmünden. Nach Weigert und Boström ist letzteres nicht selten und die getheilten Ureteren verlaufen meist gekreuzt.

Partielle Verdoppelung eines Ureters beruht auf einer frühzeitigen Theilung, totale Verdoppelung auf einer doppelten Anlage des Nierenganges.

Sowohl normale als missbildete Ureteren können an abnormer Stelle ausmünden. So kann ein Ureter beim Mann auf dem Colliculus seminalis oder in einem Saamenbläschen, beim Weibe in der Urethra, in der Vagina oder im Uterus ausmünden. Es kann also eine secundäre Vereinigung eines Nierenganges mit einem Müller'schen Gange stattfinden.

In seltenen Fällen bilden sich im Ureter Schleimhautdupli-

caturen die als Klappen wirken, sowie Knickungen. Es kommt ferner auch eine angeborene Atresie eines Ureters oder eines Nierenbeckens oder einzelner Nierenkelche vor, alles Veränderungen, durch welche der Abfluss des Urins behindert und Hydronephrose (§ 463) herbeigeführt werden kann. Nach Boström kann sich bei Verschluss des unteren Ostiums der erweiterte Ureter in Form einer Blase in die Harnblase vorstülpen und dadurch die Entleerung des anderen Ureters behindern, oder auch die Urethralöffnung verlegen, letzteres dann, wenn das Ende des blinden Ureters bis an die Blasenmündung hinunterrückt.

*Literatur:* Klebs, *l. c.*; Heller, *D. Arch. f. klin. Med. V*; Weigert, *Virch. Arch. 70. Bd.*; Hoffmann, *Arch. d. Heilk. XIII*; Boström, *Beiträge zur pathol. Anatomie der Niere, Freiburg i. B. 1884.*

§ 433. Unter den **Missbildungen der Harnblase** ist die wichtigste die **Fissura** (Exstrophia, Extroversio, Inversio) **vesicae urinariae.**

Wie bereits in § 9 auseinandergesetzt wurde, beruht diese Missbildung auf einem mangelhaften Verschluss der Bauchdecken und der Blase, sodass in der Bauchwand über der Symphyse ein Defect bleibt, durch welchen sich die hintere Wand der Blase vordrängt. Häufig ist zugleich die Symphyse gespalten, der Penis rudimentär und die Harnröhre oben offen (Epispadie).

In seltenen Fällen ist die Blase geschlossen und liegt nur durch eine Bauchspalte oder durch den Nabel vor (Ektopia). Zuweilen ist die Blase vorn geschlossen, aber es besteht ein Defect in der Hinterwand, durch welchen die Blase mit dem Becken oder der Scheide in Communication steht.

Sehr häufig erhalten sich kleine **Reste des Urachus** im unteren Abschnitt des ligamentum vesicae medium und bilden entweder einen engen mit Epithel bekleideten Schlauch oder kleine Cysten, die gegen die Blase abgeschlossen sind, oder mit ihr in Verbindung stehen. In letzterem Falle können sie bei übermässiger Harnansammlung in der Blase sich erweitern. Besteht das Hinderniss der Harnentleerung schon sehr frühzeitig, so bleibt der Urachus offen und kann dem Urin zum Abfluss dienen.

**Theilung der Blase** in zwei vollständig (Vesica bipartita) oder unvollständig (Vesica biocularis) gesonderte Höhlen ist sehr selten. Die Höhlen liegen entweder neben- oder übereinander. Im letzteren Falle können die Ureteren sowohl in den oberen als in den unteren Theil einmünden.

**Angeborene Divertikel** der Blase sind selten.

**Verschliessung** der Harnblase gegen die Urethra oder die Ureteren ist ebenfalls selten. Bei Verschluss gegen die Urethra bleibt der Urachus offen.

Vollkommener **Mangel** der Harnblase ohne andere Missbildun-

gen ist nur in wenigen Fällen beobachtet; nicht selten dagegen ist eine **abnorme Kleinheit** der Blase. Bei völligem Mangel der Blase münden die Ureteren in die Urethra.

**Mangel der Urethra** kommt sowohl bei dem männlichen als bei dem weiblichen Geschlechte vor. Bei Mädchen kann die Blase sich direct in die Scheide eröffnen.

**Verschluss (Atresia) der Harnröhre** kommt ebenfalls bei beiden Geschlechtern vor und wird entweder durch partielle Defecte in derselben oder durch Obliteration der Mündung herbeigeführt.

**Abnorme Enge** kann sowohl partiell als auch in der ganzen Länge der Harnröhre vorkommen. Es kann ferner die Harnröhre durch hypertrophische Entwickelung des Colliculus seminalis verengt werden.

Mündet die Harnröhre an der oberen Fläche des Penis, so bezeichnet man den Zustand als **Epispadie**, mündet sie an der unteren, als **Hypospadie.** Letzteres kommt häufiger vor. Die Oeffnung liegt dabei entweder noch im Bereiche der Eichel oder des Penis oder am vorderen, mitunter sogar am hinteren Ansatz des Scrotum (Hypospadia perineoscrotalis). Der Penis ist dabei häufig verkümmert.

In seltenen Fällen hat man mehrfache Oeffnungen der Harnröhre beobachtet. Ferner kommt es bei Männern vor, dass neben der Urethra noch ein blind endigender Gang in der Eichel besteht.

## II. Pathologische Anatomie der Nieren, des Nierenbeckens und der Ureteren.

### 1. Einleitung.

§ 433. Die **Niere** ist eine zusammengesetzte tubulöse Drüse, durch welche Wasser, gewisse Salze, sowie stickstoffhaltige Stoffwechselproducte aus dem Organismus entfernt werden. Enthält das Blut abnorme Bestandtheile, so finden auch diese grossentheils durch die Nieren ihren Weg nach aussen.

Gemäss ihrer besonderen Aufgabe, besitzt die Niere auch eine eigenartige Structur, welche sie befähigt, die genannten Substanzen aus dem Blute zur Abscheidung zu bringen.

Man unterscheidet an der Niere eine Rinde und eine Marksubstanz. Die erstere bildet eine Schale von 8—10 mm. Dicke, an deren Innenfläche die Marksubstanz in Form an ihrer Spitze abgerundeter Kegel aufgesetzt ist.

Die **Markkegel** bestehen im Wesentlichen aus Drüsencanälen und aus Blutgefässen, deren Verlauf im Grossen und Ganzen von der Basis nach der Spitze des Kegels gerichtet ist. Die Zahl der Drüsencanäle nimmt von der Spitze nach der Basis zu und zwar theils dadurch, dass sie sich theilen, theils dadurch, dass Canäle

aus dem Rindenbezirk eintreten, eine Strecke weit in der Marksubstanz vordringen, um alsdann umbiegend wieder nach der Rinde hinzustreben.

Die letzteren sind eng und schmal, namentlich in ihrem absteigenden, in die Rinde eintretenden Theile und werden als Henle'sche Schleifen bezeichnet. Die sich theilenden Canäle sind um ein Mehrfaches weiter und bilden die Sammelröhren. Gefässe und Drüsencanäle werden durch spärliches, Lymphgefässe enthaltendes Bindegewebe untereinander verbunden.

Die **Rinde** setzt sich aus zwei wesentlich von einander ver-

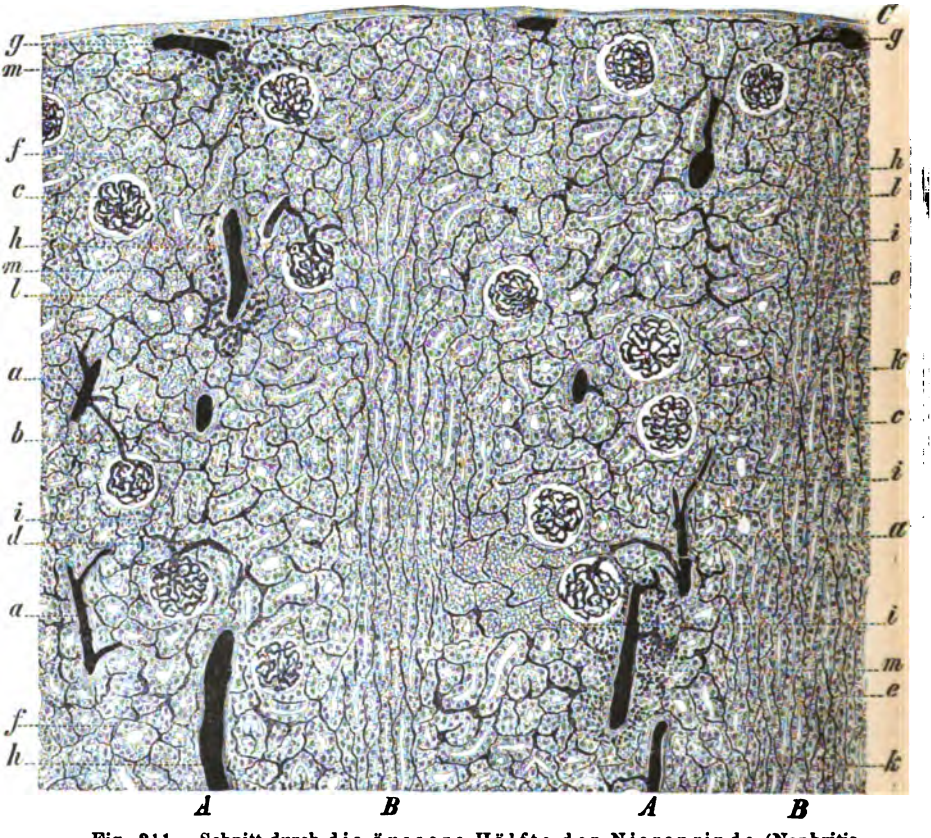


**Fig. 211.** Schnitt durch die äussere Hälfte der Nierenrinde (Nephritis interstitialis recens).

*A* Labyrinth. *B* Markstrahlen. *C* Nierenkapsel. *a* Arteria interlobularis. *b* Vas afferens. *c* Glomerulus. *d* Vas efferens. *e* Capillarsystem der Markstrahlen. *f* Capillarsystem des Labyrinthes. *g* Vena stellata. *h* Vena interlobularis. *i* Tubuli contorti. *k* Tubuli recti (Henle'sche Schleifen und Sammelröhren). *l* Degenerirte Tubuli contorti. *m* Perivenöse zellige Infiltration. In Canadabalsam eingelegtes Präp. mit blauem Leim von der Arterie aus injicirt und mit Alauncarmin gefärbt. Vergr. 32.

schiedenen Hauptbestandtheilen zusammen. Der einfacher gebaute Theil wird von den Markstrahlen, d. h. von nur wenig sich verschmälernden kegelförmigen Gebilden, welche von der Marksubstanz aus in die Rinde eindringen (Fig. 211 *B*), um sich erst in den äussersten Theilen der Rinde zu verlieren, gebildet. Sie sind nichts anderes als Fortsetzungen der Marksubstanz und bestehen auch aus den nämlichen, gestreckt verlaufenden Drüsencanälen *(k)*. Dem entsprechend zeigt auch das Gefässsystem *(e)* einen ähnlichen Verlauf wie in der Marksubstanz.

Die Gewebsmasse, welche zwischen den Markstrahlen liegt, ist die eigentliche Rindensubstanz oder das Labyrinth (*A*), welches im wesentlichen aus einer Unmasse gewundener Drüsencanäle (*i*) verschiedener Weite, sowie aus Blutgefässen besteht, deren eigenartiger Verlauf (*a b c d e f g h*) der Niere ein äusserst charakteristisches Aussehen gibt. Drüsen und Gefässe werden nur durch spärliches Bindegewebe zusammengehalten.

Das Blut, welches die Niere erhält, tritt durch die grossen Aeste der Nierenarterie an der Grenzschicht von Rinde und Marksubstanz in die Nieren ein. Die Hauptmasse desselben fliesst von da durch die in zickzackförmigem Verlaufe innerhalb des Labyrinthes nach der Nierenoberfläche strebenden Arteriae interlobulares (*a*) nach der Rinde und wird durch die Vasa afferentia (*b*) den als Glomeruli bekannten Gebilden (*c*) zugeführt. Nur ein geringer Theil des Blutes fliesst nach der Marksubstanz und auch dieses durchfliesst grossentheils zuerst noch einen Glomerulus. Es kommen indessen auch kleinste Arterienästchen vor, welche von den grösseren Arterien aus direct nach der Marksubstanz ziehen.

Im Glomerulus (*c*) löst sich das Vas afferens in eine grosse Zahl anastomosirender Schlingen auf, welche sich wieder zu einem einzigen Gefäss sammeln, welches als Vas efferens (*d*) neben dem Vas afferens wieder austritt, sich in die Markstrahlen einsenkt und sich hier in ein Capillarsystem (*e*) auflöst. Letzteres setzt sich in das Capillarsystem des Labyrinthes (*f*) fort, welches sein Blut an Venen abgibt, welche als Venulae stellatae (*g*) subcapsulär ihren Ursprung nehmen und innerhalb des Labyrinthes als Venae interlobulares (*h*) nach der Innenfläche der Rinde ziehen.

Die Harncanälchen nehmen in Form einer Hohlkugel, welche den Glomerulus wie eine Kapsel umgibt, ihren Anfang. An dem dem Eintritt der Gefässe gegenüberliegenden Pole geht die Höhle der Kapsel durch eine verhältnissmässig enge Oeffnung in das Lumen des Harncanälchens über, das zunächst als ein gewundenes, weites, mit dicker Epithellage versehenes Rohr seinen Sitz innerhalb des Labyrinthes hat. Von hier aus senkt sich das Canälchen in den nächstgelegenen Markstrahl ein, um innerhalb desselben in gestrecktem Verlaufe in die Marksubstanz herabzusteigen und hier umbiegend wieder nach der Rinde zu streben. Im absteigenden Theile der hiedurch gebildeten Schleife wird das Canälchen sehr eng, im aufsteigenden Theile wird es wieder etwas weiter und geht schliess-

lich wieder in einen weiten Canal über, der in gewundenem Verlaufe als sogen. Schaltstück wieder in die eigentliche Rinde eindringt. Weiterhin geht das Schaltstück in einen Canal über, der sich mit anderen vereinigt. Auf diese Weise bilden sich Sammelröhren, welche sich mit anderen vereinend in einem verhältnissmässig weiten Ausflussrohr an der Papille der Markkegel ausmünden.

Die Glomeruli liefern hauptsächlich das Harnwasser. Die gewundenen Harncanälchen der Rinde sondern die festen Bestandtheile des Harns, d. h. unorganische Salze, Harnstoff, Harnsäure, Hippursäure, Kreatinin, Xanthin, Sarkin, Ammoniak, Harnfarbstoffe, Indican, Oxalsäure etc. ab. Diese Substanzen sind theils im Blute enthalten (z. B. der Harnstoff), theils in der Niere selbst gebildet. Wir müssen annehmen, dass die Epithelien die Substanz dem Blute entnehmen und theils unverändert, theils verändert an das vom Glomerulus stammende Harnwasser abgeben. Dabei findet auch ein Diffusionsstrom zwischen Harnwasser und Blut statt.

Werden aus den Geweben oder aus der Aussenwelt pathologische Substanzen in das Blut aufgenommen, so werden auch diese grösstentheils durch die Nieren wieder ausgeschieden. In Rücksicht hierauf kann man die Niere auch als ein Entgiftungsorgan bezeichnen.

Infundirt man einem Thiere eine etwa 0,4 procentige Lösung von indigschwefelsaurem Natron in die Vena jugularis externa und tödtet man das Thier wenige Minuten nach der Infusion, so ist dieser Farbstoff in der Niere bereits in Ausscheidung begriffen. Nach Heidenhain (*Pflüger's Arch. 9. Bd.*) und Pautynsky (*Virch. Arch. 79. Bd.*) erfolgt die Abscheidung in erster Linie in den gewundenen Canälchen, in den Schaltstücken und in den aufsteigenden Schleifenschenkeln. Der blaue Farbstoff tritt dabei in Form von Körnchen zwischen den Stäbchenepithelien auf und färbt die Kuppen sowie die Kerne der Zellen blau. Bei reichlicher Abscheidung bilden sich in den Zellen kleine Krystalle. Ist nach der Infusion längere Zeit verstrichen und hat man reichliche Mengen von Indigcarmin infundirt, so bläuen sich auch die Gefässschlingen sowie das Epithel einzelner Glomeruli. Es kann also Indigcarmin auch durch die Glomeruli abgeschieden werden.

Injicirt man (Runeberg) gelöstes Hühnereiweiss ins Blut von Versuchsthieren, so wird dieses durch die Glomeruli abgeschieden, ebenso auch freies Haemoglobin und Zucker. Wie aus diesen Beispielen hervorgeht, werden also die harnfähigen Substanzen theils aus den Glomerulusschlingen, theils aus den intertubulären Capillaren abgeschieden und müssen dabei die Epitheldecke der Glomeruli oder diejenige der Harncanälchen passiren.

§ 434. Die **krankhaften Veränderungen der Niere** lassen sich zweckmässig nach ihrer **Genese** in Gruppen eintheilen.

Zunächst gibt es eine ganze Reihe von Erkrankungen, welche lediglich als Folge einer gestörten Circulation anzusehen sind.

Eine zweite Gruppe von Veränderungen wird durch Ablagerungen von corpusculären Substanzen herbeigeführt, welche entweder als solche aus dem Blute in die Nieren gelangen oder aber aus ihren Lösungen innerhalb der Nieren in fester Form sich abscheiden.

Eine dritte Gruppe bilden Nierendegenerationen und Entzündungen, welche durch Veränderungen und Verunreinigungen des Blutes herbeigeführt werden.

Da Substanzen, welche aus den Geweben oder aus der Aussenwelt in das Blut gelangen, grossentheils durch die Nieren ausgeschieden werden, so ist die Möglichkeit, dass hiebei nicht nur Functionsstörungen, sondern auch Texturveränderungen eintreten, in ausgedehntem Maasse gegeben, und es entstehen auch in der That äusserst zahlreiche Nierenerkrankungen als Folge dieser Ausscheidungen.

Eine vierte Gruppe von Krankheiten wird durch Schädlichkeiten, welche vom Nierenbecken aus auf das Nierenparenchym übergreifen, herbeigeführt. Schon die Behinderung des Urinabflusses kann erhebliche Veränderungen in der Niere zur Folge haben. Bedeutender werden dieselben noch, wenn destructiv wirkende Substanzen vom Nierenbecken aus in das Nierenparenchym gerathen.

Eine fünfte Gruppe von Nierenveränderungen wird durch die Geschwülste gebildet.

Ueber die Circulation in den Nieren haben kürzlich Cohnheim und S. Roy (*Virch. Arch. 92. Bd.*) Mittheilung gemacht. Sie fanden, dass bei Reizung sensibler Nerven oder des N. splanchnicus, bei Asphyxie und bei Strychninvergiftung das Volumen der Niere sich rasch verkleinert. Wird die Arteria renalis einer Seite verschlossen, so hat dies keinen Einfluss auf den Blutstrom der andern Niere. Wenn also eine Niere nach Verlust der andern deren Functionen übernimmt, so wird dies nicht durch einen Reflexmechanismus vermittelt, sondern durch den Einfluss, welchen die harnfähigen Substanzen auf die Circulation in den Nieren ausüben.

Nach Untersuchungen von Ribbert (*Virch. Arch. 93. Bd.*) nimmt die Menge des abgesonderten Urins bei Kaninchen nach Amputation des Markkegels zu, so dass dadurch die Annahme, dass in der Marksubstanz der Niere Wasser aus dem Urin resorbirt wird, eine experimentelle Stütze erhält.

## 2. Nicht entzündliche Circulationsstörungen. Hypertrophie und Atrophie. Primäre Erkrankung der Nierengefässe und deren Folgen.

§ 435. **Congestive Hyperämie** der Niere ist entweder die Folge einer Erhöhung des Aortendruckes oder einer Relaxation der Nierenarterien.

Da die Absonderung des Harnes in erster Linie von dem Druck

und der Geschwindigkeit des Blutstromes in den Glomeruli abhängig ist, so wird bei Nierencongestion die Abscheidung des Urines gesteigert.

Wird eine Niere aus dem Körper entfernt oder geht die eine durch krankhafte Processe zu Grunde, so übernimmt die andere die ganze excretorische Function. Dies ist nur dadurch möglich, dass die Niere dauernd mehr Blut erhält.

Werden die Anforderungen an eine Niere dauernd erhöht, so stellt sich **Hypertrophie** derselben ein.

Die compensatorische Vergrösserung einer Niere pflegt am bedeutendsten zu sein, wenn der Untergang der anderen in jüngeren Lebensjahren erfolgt und kann so erheblich werden, dass ihr Volumen auf das Doppelte des normalen steigt. Die Volumszunahme beruht theils auf einer Verlängerung und Verbreiterung der Harncanälchen und einer Vergrösserung der Glomeruli, theils auf einer Vermehrung der beiden. Nach Angabe der Autoren tritt indessen Letzteres nur dann ein, wenn die eine Niere intrauterin oder in den ersten Lebensjahren verloren geht.

Bei partieller Verödung einer Niere erhält das normale Parenchym eine vermehrte Menge von Blut und kann ebenfalls hypertrophiren.

In den erweiterten und verlängerten Harncanälchen sind die Drüsenzellen sowohl vermehrt als vergrössert.

*Literatur über compensatorische Nierenhypertrophie:* Leichtenstern, *Berliner klin. Wochenschr. 1881 N. 24;* Gudden, *Virch. Arch. 66. Bd.;* Beumer, *ib. 72. Bd.;* Perl, *ib. 56. Bd.;* Ribbert, *ib. 88. Bd.;* Grawitz *und* Israël, *ib. 77. Bd.;* Eppinger, *Prager med. Wochenschr. 1879 N. 36;* Boström, *Beitr. z. path. Anat. d. Niere, Freiburg i. B. 1884.*

Nach Leichtenstern beträgt der Durchmesser eines normalen Glomerulus 135—225 $\mu$, derjenige eines gewundenen Harncanälchens 49—79 $\mu$, derjenige eines geraden 26—49 $\mu$. In hypertrophischen Nieren steigt der erste auf 188—402 $\mu$, der zweite auf 49—141 $\mu$, der letzte auf 49—89 $\mu$.

Das Gewicht beider Nieren beträgt nach Thoma *(Untersuchungen über die Grösse und das Gewicht der Bestandtheile des Körpers, Leipzig 1882)* bei Neugeborenen 23 Gramm, im Alter von 6 Monaten 44 Gramm, am Ende des ersten Jahres 62 Gramm, im Alter von 10 Jahren 165 Gramm, im Alter von 20 Jahren 285 Gramm, im Alter von 25 Jahren 304 Gramm. Das Gewicht der einen Niere eines Erwachsenen kann schon unter normalen Verhältnissen von demjenigen der anderen um 30—40 Gramm differiren.

§ 436. **Stauungshyperämie der Niere** ist meist die Folge allgemeiner Circulationsstörungen, weit seltener ist sie durch locale Ursachen bedingt. Zu ersteren geben namentlich Lungen- und Herzleiden Veranlassung, zu letzteren Thrombose der Vena cava oder

der Nierenvenen selbst. Letztere kommt am häufigsten bei Kindern vor, welche in den ersten Lebenswochen an Marasmus zu Grunde gehen, kann sich indessen auch an entzündliche sowie an andere Nierenerkrankungen anschliessen, welche mit einer partiellen Verödung des Nierengewebes verbunden sind.

Wird der Blutabfluss aus den Nieren plötzlich gehemmt, so tritt eine blutige Anschoppung ein, wodurch die Niere mächtig anschwillt und ein dunkel violett- oder schwarzrothes Aussehen erhält. Schon sehr bald stellen sich Hämorrhagieen ein, und zwar sowohl in der Rinde und unter der Kapsel, als in der Marksubstanz, so dass die Bowman'schen Kapseln und die Harncanälchen sich grossentheils mit Blut anfüllen.

Erfolgt der Verschluss der Venen langsam, so findet das Blut theilweise einen Ausweg durch kleine Gefässe, welche aus der Niere in die Kapsel eintreten und ihr Blut an kleine Venen abgeben, welche in das Gebiet der Venae phrenicae, lumbales und suprarenales gehören. In Folge dessen stellt sich nur Oedem der Niere ein, und es treten nur wenige rothe Blutkörperchen aus den Gefässen aus.

Hält eine hochgradige Behinderung des Blutabflusses aus den Nieren längere Zeit an, so geräth das Drüsengewebe der Niere in Nekrose, Verfettung und Zerfall.

Ist die Stauung minder hochgradig, z. B. so, wie sie bei uncompensirten Herzfehlern vorkommt, so ist die Schwellung der Niere nur gering, dagegen ist sie dunkel blauroth, cyanotisch. Hält der Process längere Zeit an, so wird die Niere allmählich auffallend hart und fest. Gleichzeitig wird die Rinde wieder etwas blasser, mehr grauroth und dem Verlauf der Venen entsprechend rothgestreift. Diesen Zustand bezeichnet man als **cyanotische Induration.**

Bei kurzem Bestande der Stauung sind die Nierengefässe durchgehends stark mit Blut gefüllt, Venen und Capillaren oft erheblich dilatirt. Im Kapselraume mancher Glomeruli sowie in zahlreichen Harncanälchen findet sich etwas Flüssigkeit, welche beim Kochen körnige Niederschläge von Eiweiss liefert und zuweilen auch rothe Blutkörperchen enthält. In einzelnen Harncanälchen finden sich ferner hyaline Ausgüsse, sogen. Harncylinder, welche aus einer farblosen durchsichtigen Masse bestehen. Sie sind nichts anderes als Eiweissmassen, welche mit dem Harnwasser aus den Glomeruli ausgetreten und innerhalb der Harncanälchen zu diesen Ausgüssen erstarrt sind. Endlich enthalten einzelne Epithelzellen, und zwar hauptsächlich diejenigen der Schleifenschenkel braune und gelbe, zum Theil krystallinische Pigmentkörner, welche sich aus dem Farbstoff der ausgetretenen und innerhalb der Harncanälchen sich auflösenden Blutkörperchen gebildet haben. Sind kurz vor der Untersuchung aus irgend einem Glomerulus reichlichere Mengen von Blutkörperchen ausgetreten, so kann der Kap-

selraum oder das zugehörende Harncanälchen von ihnen oder von ihren Zerfallsproducten mehr oder weniger dicht erfüllt sein.

Hat die Stauung bereits längere Zeit gedauert und ist die Niere indurirt, so erscheint das Bindegewebe zwischen den Harncanälchen etwas verbreitert, die Blutgefässe sind weit und klaffend, die Capillarwände und die Adventitia der Venen verdickt. Zuweilen stellen sich auch leichte entzündliche zellige Infiltrationen mit nachfolgender Bindegewebsinduration ein.

Von den Epithelien der Harncanälchen sind manche verfettet und enthalten in Folge dessen kleinere und grössere Fetttropfen. In bevorzugter Weise verfetten die Epithelien der gestreckten Canäle der Marksubstanz. Die Glomeruli sind meist nicht sichtlich verändert, doch ist häufig da oder dort ein Glomerulus zu einer homogenen Kugel verödet und geschrumpft und das zugehörige Harncanälchen verengert, collabirt, atrophisch (vergl. § 437).

Bei Stauungen ist die Menge des Urins vermindert. Dass er zugleich auch Eiweiss und rothe Blutkörperchen enthält, beruht nach Cohnheim und Senator darauf, dass zunächst aus den die Harncanälchen umspinnenden Capillaren Stauungslymphe in die Harncanälchen eintritt. Weiterhin liefern auch die Glomeruli eiweisshaltige Flüssigkeit. Letzteres hängt nach Cohnheim nicht nur von den veränderten Druckverhältnissen, sondern grossentheils von einer krankhaften Veränderung der absondernden Membranen also des Glomerulusepithels ab. Runeberg dagegen ist der Ansicht, dass die Albuminurie bei Blutstauungen aus einer Verringerung der Druckdifferenz zwischen Glomerulus und Kapselinhalt zu erklären sei.

*Literatur:* Litten und Buchwald, *Virch. Arch. 66. Bd.*; Cohnheim, *Allgem. Pathol. II*; Perls, *Arch. f. exper. Pathol. VI*; Hortolès, *Étude du processus histologique des néphrites, Paris 1881*; Litten, *Untersuch. über den hämorrhag. Infarct, Berlin 1877*; Traube, *Ges. Abhandl. I und II 1871 und III 1878*; Weissgerber und Perls, *Arch. f. experim. Pathol. VI*; Senator, *Die Albuminurie im gesunden und kranken Zustande, Berlin 1882*; Posner, *Virch. Arch. 79. Bd.*; Heidenhain, *Hermann's Handb. d. Physiol. V*; Runeberg, *D. Arch. f. klin. Med. XXXII.*

§ 437. Bei allgemeiner Anämie sowie bei Verengerung der Nierenarterie und ihrer Aeste durch Contraction oder Verdickungen ihrer Wandungen erhält die Niere eine abnorm geringe Blutmenge, sie wird anämisch. Ist die **Anämie** bedeutend, so wird die Niere blass, grauweiss, ist dabei aber nicht getrübt, sondern bleibt durchscheinend. Bei unregelmässiger Blutvertheilung ist sie grauweiss und hellroth gefleckt.

Die Folge der Anämie ist zunächst stets eine Verminderung der Urinsecretion; ist die Menge des arteriellen Blutes, welches die Niere durchströmt, sehr verringert, so stellt sich Albuminurie ein.

Dies kann sowohl bei allgemeiner Anämie (Cholera), als auch bei krampfhafter Contraction der Gefässe (Epilepsie, Tetanus, Erstickung, Bleikolik) geschehen. Nach Cohnheim ist die Ursache in einer in Folge der arteriellen Anämie eintretenden Degeneration des Glomerulusepithels zu suchen.

Bei kurz dauernder Anämie lassen sich am Nierenparenchym Veränderungen nicht nachweisen, nach längerer Dauer dagegen können sowohl am Drüsengewebe als auch an den Glomeruli Degenerationen und atrophische Zustände sich entwickeln. Ist die Blut- und damit auch die Sauerstoffzufuhr stark herabgesetzt, so können sich an den Epithelien Verfettungszustände einstellen, welche bei starker Ausbreitung zur Bildung grauweisser und weisser Flecken in den Nieren führen. Totale Aufhebung der Blutzufuhr (vergl. § 440) hat Gewebsnekrose zur Folge.

Ist die Blutzufuhr nur in geringem Grade, aber durch lange Zeit hindurch herabgesetzt, so werden die einzelnen secernirenden Nierenbestandtheile kleiner, so dass das Volumen der Nieren abnimmt.

§ 438. Sehr häufig schliessen sich an anämische Zustände nicht nur Veränderungen des Epithels, sondern auch **Verödungen innerhalb des Gefässsystems** der Niere an, welche namentlich dann höchst auffällig sind, wenn sie die Gefässschlingen der Glomeruli betreffen.

Während ein normaler Glomerulus (Fig. 212 *b*) einen mit äus-

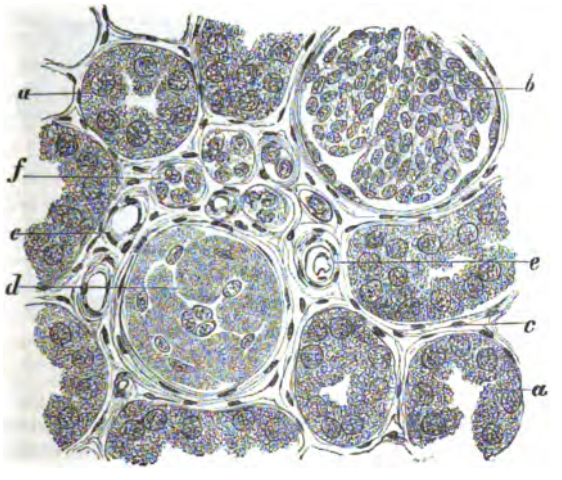


Fig. 212. Senile Atrophie der Niere. *a* Normales Harncanälchen. *b* Normaler Glomerulus. *c* Stroma mit Blutgefässen. *d* Atrophischer verödeter Glomerulus. *e* Kleine Arterie, deren Intima etwas verdickt ist. *f* Atrophische collabirte Harnkanälchen. In Alkohol gehärtetes, mit Alaunkarmin gefärbtes, in Canadabalsam eingelegtes Präparat. Vergr. 200.

serst zahlreichen Kernen bedeckten Gefässknäuel bildet, besteht der **verödete Glomerulus** (Fig. 212 *d* und Fig. 213 *b*) aus einer kernarmen oder kernlosen homogenen Kugel, in welcher zwar noch die Zusammensetzung des Glomerulus aus verschiedenen Lappen, dagegen keine Capillarschlingen zu sehen sind. So weit sich der Vorgang erkennen lässt, gehen die Capillaren durch Collaps, Thrombose und hyaline Verdickung ihrer Wände zu Grunde und wandeln sich dabei in solide homogene Gebilde um, während gleichzeitig das Glomerulusepithel verschwindet. Das Kapselepithel erhält sich etwas länger, geht indessen schliesslich ebenfalls zu Grunde, worauf die collabirte Kapsel den verödeten Glomerulus ohne Dazwischenlagerung einer Epithelschicht (Fig. 213 *b*) dicht umschliesst. Die Kapsel selbst ist dabei meist unverändert, erfährt indessen zuweilen eine leichte Verdickung und erscheint alsdann entweder homogen oder mehr faserig.

Ist ein Glomerulus in eine homogene Kugel umgewandelt, so ist er auch vollkommen undurchgängig geworden, und das Vas afferens ist entweder verschlossen oder gibt sein Blut direct an das Vas efferens ab. Durch diese Verödung der Glomeruli werden die zugehörigen **Harncanälchen** ausser Function gesetzt und verfallen dadurch einer ausgesprochenen **Atrophie.** Die Drüsenzellen verkleinern sich, verlieren ihre characteristische Gestalt und ihre Streifung an der Basis und wandeln sich in ein niedriges cubisches Epithel um, das entweder einen regelmässigen Wandbesatz bildet, oder regellos im Lumen der collabirten Canälchen liegt (Fig. 212 *f*) und Fig. 213 *d*).

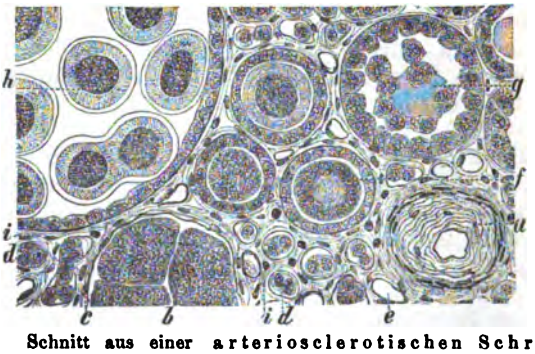


Fig. 213. Schnitt aus einer arteriosclerotischen Schrumpfniere. *a* Arterie mit fibrös verdickter Intima. *b* Total verödeter Glomerulus ohne Epithel. *c* Collabirte nicht verdickte Kapsel. *d* Collabirte mit kleinen Zellen gefüllte Harncanälchen. *e* Leere collabirte Canälchen. *f* Canälchen mit geschichteten und ungeschichteten Colloidcylindern und Colloidkugeln. *g* Erweitertes Canälchen, welches im Innern eine homogene Masse und desquamirtes Epithel enthält. *h* Cyste mit geschichteten Colloidkugeln. *i* Stroma, aus Zellen und zarten Fäserchen bestehend. Mit Alauncarmin gefärbtes, in Canadabalsam eingelegtes Präparat. Vergr. 150.

Nicht selten gehen in einzelnen Canälchen die Zellen ganz zu Grunde (Fig. 213 *e*), oder es gesellt sich zu der einfachen Atrophie

noch eine Verfettung, so dass in den Epithelien mehr oder weniger zahlreiche Fetttröpfchen auftreten.

In atrophischem Zustande pflegen sich die Epithelien mit sämmtlichen kernfärbenden Farbstoffen sehr intensiv zu färben.

Im Lumen der von ihrer physiologischen Function ausgeschlossenen gewundenen und gestreckten Canälchen bilden sich nicht selten homogene **colloide Cylinder** (Fig. 213 *f*) oder Kugeln (*h*). Sie sind theils ungeschichtet, theils geschichtet und können sich innerhalb eines Canälchens in grösserer Zahl (*h*) bilden, so dass dasselbe zu einer Cyste erweitert wird. Soweit es sich aus mikroscopischen Präparaten erkennen lässt, sind die Colloidmassen ein Product des Epithels, das entweder homogene Tropfen austreten lässt, die sich später vereinigen, oder aber in toto sich abstösst, um in tiefer gelegenen Theilen des Canalsystemes (*g*) sich in diese homogenen Massen umzuwandeln. Vielleicht nimmt an ihrer Bildung auch gelöstes Eiweis Theil, welches aus den in Verödung begriffenen Glomeruli in das Canallumen gelangt. Haben sich einmal Colloidmassen gebildet, so erscheint das Epithel der betreffenden Canälchen plattgedrückt.

Grössere Colloidklumpen oder Conglomerate sind schon mit blossem Auge als durchscheinende, meist gelblich oder bräunlich gefärbte Gallertkörner erkennbar, welche Stecknadelkopf- bis Erbsengrösse erreichen. In seltenen Fällen bilden sich Colloidmassen auch innerhalb Bowman'scher Kapseln.

Das Bindegewebe innerhalb der atrophischen Theile ist nicht vermehrt, dagegen stellt sich nicht selten eine Anhäufung lymphatischer Elemente im Bindegewebe ein. Ob man diesen Vorgang als einen entzündlichen anzusehen hat ist fraglich. Man erhält eher den Eindruck, als ob einfach der durch den Collaps des Drüsenparenchyms freiwerdende Raum zum Theil durch indifferente Zellen ausgefüllt würde.

Overbeck (*Wiener akadem. Sitzungsber. XLVII*) und Hermann (*ebenda XXXVI und XLV*) haben nachgewiesen, dass schon eine kurze Unterbrechung sowie eine erhebliche Verminderung des Nierenblutstromes Albuminurie zur Folge hat. Da dieselbe auch noch nach Herstellung der normalen Circulation eine Zeit lang andauert, so schliesst Cohnheim, dass die Ursache der Albuminurie in einer Veränderung des Glomerulusepithels zu suchen sei.

Die Gefässschlingen der Glomeruli sind mit einer continuirlichen Lage von Zellen bedeckt, welche als Drüsenzellen anzusehen sind und dem Glomerulus den Character einer secernirenden Drüse verleihen. Eine normale Secretion des Glomerulus ist nur denkbar, so lange dieselben intact sind.

§ 439. Die eben beschriebene **einfache Atrophie** der Glomeruli und der Harncanälchen kommt zunächst in reiner uncomplicirter Form als **senile Erscheinung** vor und wird in Nieren von

Greisen nur selten ganz vermisst. Liegen die atrophischen Stellen nahe an der Oberfläche, so bilden sich kleine narbige Einziehungen, welche gegenüber dem übrigen Nierenparenchym meist etwas stärker geröthet erscheinen.

Weiterhin ist die einfache Atrophie des secernirenden Parenchymes eine Veränderung, welche überaus häufig die verschiedensten Nierenerkrankungen complicirt. Sie erscheint sowohl nach embolischer Verstopfung der Nierenarterien als auch im Verlaufe verschiedener Formen von Nephritis und bei Hydronephrose. In reinster Form und in grösster Ausbreitung tritt sie indessen bei jener Nierenerkrankung auf, welche man am besten als **arteriosclerotische Atrophie** bezeichnet.

Die Nierenarterie und ihre Aeste und Zweige sind in höherem Alter sehr häufig der Sitz arteriosclerotischer Processe, welche entweder über zahlreiche Gefässbezirke des Organismus ausgebreitet, oder auch wohl auf die Nierengefässe beschränkt sind. Wird hiedurch die Intima der Gefässe da oder dort erheblich verdickt (Fig. 213 *a* und Fig. 214 *e f*), und dadurch ihr Lumen verengt oder gar verschlossen, so stellen sich hinter der stenosirten Stelle Verödungen ein, welche um so mehr Glomeruli betreffen, je grösser der erkrankte Gefässstamm ist. Verengerung und Verschluss eines Vas afferens hat natürlich nur die Verödung eines einzigen Glomerulus zur Folge, während eine hochgradige Stenosirung einer interlobulären Arterie eine ganze Gruppe von Glomeruli zur Atrophie bringen kann.

Die Erkrankung tritt meist herdweise in einzelnen Gefässbezirken auf und ist in unregelmässiger Weise über die Niere verbreitet, doch kommen auch Fälle vor, in denen sie ziemlich gleichmässig die sämmtlichen Theile der Rinde betrifft.

Bei geringfügiger Ausbreitung der Affection zeigt die Niere nur einige wenige kleine, oder auch vereinzelte grosse narbige Einziehungen, die meist etwas stärker geröthet sind als die Umgebung, welche nur schwach bluthaltig, hellgrauroth oder röthlich braun gefärbt zu sein pflegt.

Je grösser die Zahl der Verödungsherde, desto reichlicher werden auch die narbigen Einziehungen. Schliesslich wird die Niere granulirt und höckerig und büsst dabei gleichzeitig erheblich an Masse ein, so dass ein Zustand entsteht, den man passend als **arteriosclerotische Schrumpfung** bezeichnet.

Die arteriosclerotische Nierenschrumpfung erreicht zuweilen einen ganz excessiven Grad, so dass die Niere in höchstem Maasse verkleinert ist und die Dicke der Rinde stellenweise auf 1—2 Mm. sinkt.

Hat die Schrumpfung diesen Grad erreicht, so sind auch die meisten Glomeruli (Fig. 214 *b c d*) verödet, und die dazugehörenden Harncanälchen (*l*) atrophisch, collabirt, leer oder mit kleinen atrophischen Epithelien gefüllt. Meist haben sich in einem Theil der Canälchen Colloidmassen gebildet, so namentlich in den Henle'-

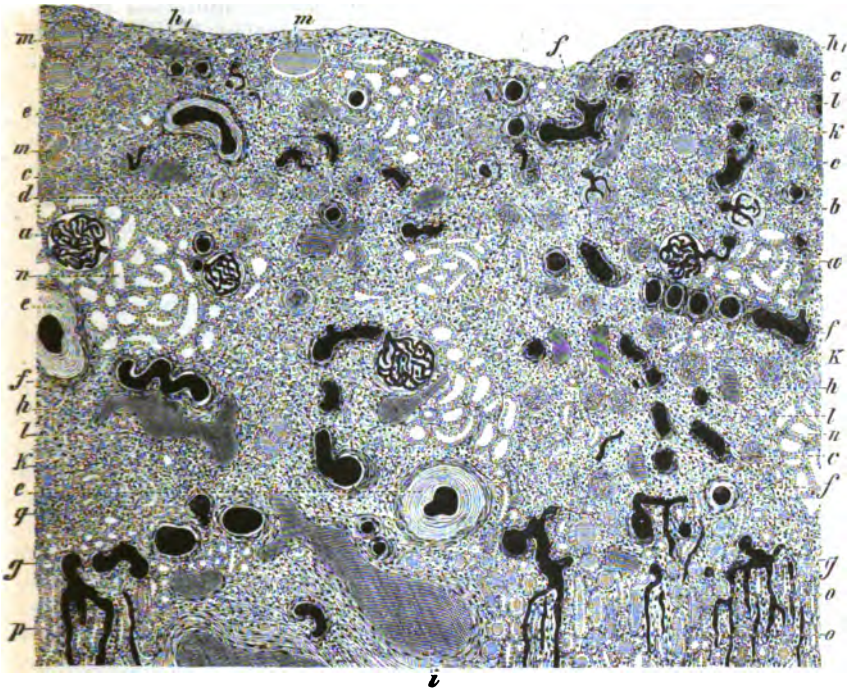

Fig. 214. Schnitt durch die Rinde einer arteriosclerotischen Schrumpfniere. Die Arterien und Glomeruli sind mit Berlinerblau injicirt, der Schnitt mit Alaunearmin gefärbt. Vergr. 50. *a* Erhaltene functionirende Glomeruli. *b* Partiell, *c* total verödete Glomeruli ohne verdickte Kapsel. *d* Verödeter Glomerulus mit verdickter Kapsel. *e* Arterienstämme mit stark verdickter Intima. *f* Interlobuläre vielfach geschlängelte und der Oberfläche nahezu parallel gelagerte Arterien. *g* Zur Marksubstanz ziehende erweiterte Arterien. *h h*$_1$ Interlobuläre und subcapsuläre Venen. *i* Grosser Venenstamm. *k* Verödetes Gewebe mit spärlichen atrophischen Canälchen (*l*). *m* Cystisch dilatirte Canälchen mit colloidem Inhalt. *n* Normale Canälchen. *o* Canälchen der Marksubstanz mit Colloidcylindern. *p* Offene Canäle der Marksubstanz. *q* Zellreiche Herde.

schen Schleifen (*o*), welche mitunter fast durchgehends mit hyalinen Cylindern gefüllt sind. Die gewundenen Canälchen der Rinde pflegen dagegen nur zum geringen Theil solche Ausgüsse zu enthalten, können indessen stellenweise durch Colloidmassen zu kleinen Cysten (*m*) erweitert sein. Es kommen auch Fälle vor, in denen das Nierenparenchym mit äusserst zahlreichen hirsekorn- bis erbsengrossen Cysten durchsetzt ist. Infolge der starken Schrumpfung der Rinde sind die interlobulären Arterien (*f*) vielfach geknickt und korkzieherartig gewunden. Häufig haben einzelne Abschnitte einen der Oberfläche parallelen Verlauf erhalten. Ein grosser Theil derselben besitzt zugleich eine mehr oder minder hochgradige Verdickung der Intima (*e f*).

Ist ein grosser Theil der Gefässbahn der Rinde durch den

Untergang der Glomeruli und der intertubulären Capillaren verödet, so pflegen sich die nach der Marksubstanz ziehenden Gefässe, die Arteriolae rectae (*g*) stark zu erweitern, so dass nunmehr ein grosser Theil des Blutstromes die Marksubstanz durchfliesst.

Das Bindegewebe der arteriosclerotischen Schrumpfniere ist entweder gar nicht oder aber nur in sehr unbedeutendem Maasse hyperplasirt und dem entsprechend sind auch die Bowman'schen Kapseln grösstentheils nicht verdickt. Dagegen enthält das Bindegewebe da und dort kleinzellige Infiltrationsherde (*q*).

Der Arteriosclerose bei Nierenschrumpfung haben zuerst Gull und Sutton (*Med. chirurg. Transact. 1872*) ihre besondere Aufmerksamkeit geschenkt und die dabei vorgefundenen Veränderungen als Arterio-capillary-fibrosis beschrieben. Ihre Angaben waren indessen ungenau, auch haben sie die primäre Arteriosclerose nicht hinlänglich von der secundär bei interstitieller Nephritis auftretenden getrennt. In Deutschland haben Thoma (*Virch. Arch. 71. Bd.*) und Ewald (*ebenda*) das Gefässsystem der Schrumpfnieren genau untersucht. Sie hielten indessen die verschiedenen Erkrankungsformen ebenfalls nicht auseinander.

Die grosse Bedeutung der primären Gefässdegenerationen für die Nierenschrumpfung ist zuerst von mir eingehend (*Deutsch. Arch. f. klin. Med. XXV*) besprochen worden. Ich habe auch zuerst gezeigt, dass die primäre Sclerose der Nierengefässe eine besondere Form von Nierenschrumpfung nach sich zieht und habe für diese Erkrankungsform die Bezeichnung arteriosclerotische Schrumpfniere vorgeschlagen. In neuester Zeit hat Leyden (*Zeitschr. f. klin. Med. II* und *Verhandl. d. Congress. f. innere Med. 1882*) die Erkrankung eingehend besprochen und für dieselbe den Namen Nierensclerose vorgeschlagen. Diesen Namen halte ich für unpassend, da man unter Sclerose eine Verhärtung eines Organes versteht, eine Veränderung, welche der arteriosclerotischen Schrumpfniere gerade fehlt und deren Abwesenheit sie wesentlich von der indurirten Schrumpfniere unterscheidet. Wie es scheint, ist Leyden meine Arbeit unbekannt geblieben. Leyden äussert sich wenigstens nirgends darüber, weshalb er meine Bezeichnung nicht acceptirt.

Die Gefässerkrankung beginnt, wie oben angegeben, meist in den arteriellen Aesten. Nach dem, was ich gesehen, glaube ich annehmen zu dürfen, dass zuweilen die Sclerose auch primär an den Glomeruli auftritt, wobei deren Gefässschlingen durch eine hyaline Verdickung ihrer Wände verschlossen werden. Beachtung verdient, dass arteriosclerotische Nierenschrumpfung oft bei Bleiarbeitern auftritt und zwar auch bei jungen Individuen und dass dann namentlich an den kleinsten Gefässen und den Glomeruli sich Veränderungen finden. Es scheint danach das Blei degenerirend auf diese Theile des Gefässapparates zu wirken. Vergl. Ollivier (*Arch. gén. 1863*), Traube (*Allg. med. Central-Ztg. 1861*), Hoffa (*Ueber Nephritis saturnina. Freiburg i. B. 1883*).

Die arteriosclerotische Nierenschrumpfung entwickelt sich sehr allmählich. Eiweiss findet sich dabei im Urin nur in geringer Menge oder fehlt ganz. Herzhypertrophie kann sich dabei ebenso wie bei andern Nierenverödungen entwickeln.

§ 440. Wird ein Ast der Nierenarterie durch einen Embolus verstopft, so pflegt sich, da die Nierenarterien arterielle Anastomosen nicht besitzen, ein **embolischer Infarct** zu bilden.

Gleich nach Aufhebung der Circulation ist der betroffene Nierenabschnitt noch unverändert. Nach wenigen Stunden dagegen stirbt das Gewebe ab und gewinnt mehr und mehr ein trübes blass grauweisses oder gelblichweisses Aussehen, während gleichzeitig eine mehr oder weniger ausgedehnte Hyperämie und Hämorrhagie sich einstellt, welche die Blässe des todten Gewebes wieder verdeckt.

Nach Untersuchungen von Litten erfolgt die hämorrhagische Infarcirung vornehmlich aus den Capillaren und ist als eine Stauungsblutung anzusehen. Da das Blut in den embolisirten Bezirk nur aus den benachbarten Capillaren einfliesst, genügt der Druck nicht, dasselbe durch die Capillaren durchzutreiben, es staut sich, füllt Capillaren und Venen prall an und tritt schliesslich in das Gewebe ein. Die Blutung erfolgt namentlich aus den intertubulären Capillaren, doch können auch aus den Glomeruli rothe Blutkörperchen und Blutserum austreten und sich im Kapselraum, sowie in den Harncanälchen ansammeln. Nach Cohnheim und Guillebeau tritt auch aus den Venen Blut in den embolisirten Bezirk ein.

Die Blutung ist bald nur gering und auf die Randzone des Herdes beschränkt, bald bedeutend und über das ganze verstopfte Arteriengebiet ausgebreitet. Im letzten Falle wird der ganze Herd gleichmässig dunkelroth oder roth und grauweiss gefleckt.

Schon nach sehr kurzer Zeit ändert sich indessen sein Aussehen, indem die hämorrhagisch infiltrirten Theile im Centrum rasch abblassen, und durch Verlust des Farbstoffes ein Aussehen erhalten, welches dem anämisch gebliebenen Theile durchaus gleicht.

Infolge dessen präsentirt sich der Niereninfarct schon nach wenigen Tagen als ein bald regelmässig, bald unregelmässig gestalteter abgestutzter kegelförmiger Herd von glanzloser, matt gelblichweisser oder graugelber Farbe, welcher von einem schmalen oder breiten hämorrhagischen Hofe umgeben ist. Zuweilen liegt zwischen letzterem und dem blassen Centrum noch eine schmale weisse Zone. Sie wird durch einen Gewebsbezirk gebildet, in welchem die Gefässe neben Plasma reichlich farblose Blutkörperchen enthalten. Die Basis des Kegels ist stets nach aussen gerichtet.

Je nach der Grösse der verstopften Arterie sind selbstverständlich auch die Niereninfarcte sehr verschieden gross. Die kleinsten sind etwa hirsekorngross; meist sind sie indessen grösser, haben an ihrer Basis eine Breite von 4—10 mm. und reichen von der Nierenoberfläche bis in die Mitte der Rinde oder bis an die Grenze

von Rinde und Marksubstanz; gelegentlich können sie auch noch grösser werden und einen Dritttheil der Niere und mehr umfassen.

Die Nierenepithelien sterben schon 2 Stunden nach Unterbrechung der Circulation ab (Litten), werden alsdann homogen oder trübe und körnig und lassen sich mit Farbstoffen nicht mehr färben. Auch der Kern wird blass und undeutlich und löst sich schliesslich auf, oder zerbröckelt. Anfänglich sind die nekrotischen Epithelien noch normal gelagert, später heben sie sich wenigstens zum Theil von der Membrana propria ab, und wandeln sich in Schollen um, oder zerfallen in Bröckel und körnige Massen. In seltenen Fällen verkalkt ein Theil des nekrotischen abgestossenen Epithels.

Das intertubuläre Bindegewebe ist um diese Zeit mehr oder weniger verbreitert, von Flüssigkeit und Blutkörperchen oder körnigen Massen durchsetzt. Erstere finden sich namentlich in der rothen Mantelzone, letztere im blassen Centrum.

Die Kerne des Bindegewebes sind blass, zum Theil nicht mehr erkennbar, die Membranae propriae der Harncanälchen mehr oder weniger gequollen.

Die Glomeruli bleiben verhältnissmässig lange unverändert, verlieren indessen schliesslich ebenfalls ihre Kerne und werden zu blassen Kugeln, welche die einzelnen Bestandtheile nicht mehr erkennen lassen. Tritt aus den Glomeruli Blut aus und gelangt dasselbe in den Kapselraum und die Harncanälchen, so können die Blutkörperchen einen körnigen Zerfall eingehen und bräunliche Cylinder bilden, doch treten dieselben, wenn sie überhaupt vorkommen, nur in spärlicher Zahl auf.

Die eben beschriebenen histologischen Veränderungen gelten nur für diejenigen Theile des Infarctes, die absterben; im Grossen und Ganzen also für das Centrum und einen Theil der hämorrhagischen Mantelzone. Im weiteren Verlaufe geht dieses Gewebe mehr und mehr seiner Auflösung entgegen, so dass es immer schwieriger gelingt, die einzelnen Structurbestandtheile zu erkennen. Selbst das Bindegewebe und ein Theil der Glomeruli kann schliesslich ganz verloren gehen und der Auflösung verfallen.

Gleichwohl kommt es nur selten zur Bildung eines eigentlichen Erweichungsherdes, da die Gewebsbestandtheile in dem Maasse, wie sie zerfallen und sich auflösen, resorbirt werden. Auch geht nur das Epithel in grösserer Ausdehnung zu Grunde, während das Bindegewebe und die Glomeruli sich grossentheils, wenn auch in veränderter Form, erhalten. Bei kleinen Infarkten gehen überhaupt keine bindegewebigen Bestandtheile ganz verloren.

Zu dem nekrotischen Zerfall der Gewebe gesellt sich meist auch Verfettung, wobei in den Epithelzellen sowohl als im Bindegewebsgerüst und auf den Glomeruli Fetttröpfchen auftreten; doch pflegt sie zu keiner Zeit eine erhebliche Ausbreitung zu erreichen.

Einzelne Theile des verstopften Bezirkes können bald nach der Arterienverstopfung Blut aus benachbarten Capillaren sowie aus Kapselgefässen erhalten, welche in die Nieren sich einsenken (Litten, Pautynski). In den übrigen Theilen stellt sich die Circulation erst dann wieder her, wenn die collateralen Bahnen sich hinlänglich erweitert haben, oder das verstopfte Gefäss durch Schrumpfung des Embolus wieder wegsam geworden ist.

Der Ausgang des embolischen Infarctes ist die Bildung einer **Narbe.** Das Centrum grösserer Narben besteht lediglich aus vascularisirtem Bindegewebe, das theils dem Nierenbindegewebe entspricht, theils neugebildet ist. Die Glomeruli sind zu homogenen Bindegewebskugeln verödet, die mit der Umgebung verwachsen sind. Harncanälchen fehlen ganz oder sind nur noch durch epithellose Spalten repräsentirt. Die Arterien sind zum Theil collabirt, undurchgängig und undeutlich gegen die Umgebung abgegrenzt.

In der Umgebung des total verödeten Gewebes liegt eine meist unregelmässig gestaltete Zone, innerhalb welcher das Bindegewebe gegen die Norm vermehrt, die Glomeruli zu homogenen, kernarmen, für das Blut undurchgängigen Kugeln verödet und die Harncanälchen collabirt sind.

Die verödeten Glomeruli sind theils von einer normalen, theils von einer verdickten, aus concentrisch angeordnetem Bindegewebe bestehenden Kapsel umgeben, und bei frisch entstandener Narbe zum Theil mit spärlichen Fetttröpfchen bedeckt. Die collabirten Harncanälchen sind entweder leer, oder enthalten kleine Epithelien, welche meist in regelloser Weise im Lumen vertheilt, seltener in normaler Weise angeordnet sind. Da und dort liegen an der Grenze gegen das normale Gewebe auch Harncanälchen mit verfettetem Epithel. Das intercanaliculäre Bindegewebe ist zum Theil derb, fibrös, zum Theil zellreich und von kleinen Rundzellen durchsetzt. Letztere sind namentlich dann reichlich vorhanden, wenn die Narbe noch frisch oder noch nicht ganz ausgebildet ist. Pigment enthält das Gewebe nur selten, doch kommen ab und zu Pigmentkörner- und Krystalle zur Beobachtung.

Gegen das gesunde Gewebe ist die Narbe meist nicht scharf abgegrenzt, doch vollzieht sich der Uebergang zwischen normalen und atrophischem Gewebe ziemlich rasch. In den noch gesunden Canälchen liegen ab und zu homogene cylindrische Ausgüsse.

Je nach Zahl und Grösse der embolischen Narben erleidet selbstverständlich die Niere sehr verschieden hochgradige Veränderungen. Sind dieselben zahlreich und zugleich gross, so kann die Niere im Ganzen sich bedeutend verkleinern und eine besondere Form der Schrumpfniere, die man passend als **embolische Schrumpfniere** bezeichnet, bilden. Sie ist stets durch ungleichmässige Vertheilung der Schrumpfung ausgezeichnet.

Bei Embolie infectiöser Pfröpfe entstehen metastatische Abscesse (§ 455).

*Literatur:* Beckmann, *Virch. Arch. 20. Bd.;* Cornil *und* Ranvier, *Manuel d'histologie pathol. 1878;* Arbatinski, *Beiträge zur normalen und patholog. Anatomie der Niere, 1877;* Utthoff, *Experiment. Beiträge zur Nephritis, I.-D., Berlin 1878;* Litten, *Zeitschr. f. klin. Medic. I. Bd. 1879;* Cohnheim, *Vorlesungen über allg. Patholog. I. Bd.;* Weigert, *Virch. Arch. 72. u. 79. Bd.;* Guillebeau, *Ueber die Histologie der hämorrhag. Infarcte, Bern 1880;* Grawitz *und* Israel, *Virch. Arch. 77. Bd.;* Talma, *Zeitschr. f. klin. Med. II;* Litten, *Untersuch. über den hämorrhag. Infarct, Berlin 1879;* Pautinski, *Virch. Arch. 79. Bd.*

Litten hat durch Experimentaluntersuchungen nachgewiesen, dass die Nierenepithelien durch einen Blutabschluss von 2 Stunden getödtet werden. Bei kürzerer Unterbrechung der Blutcirculation werden sie vorübergehend functionsunfähig. Nach 6 bis 8 stündiger Dauer der Anämie sterben auch die bindegewebigen Bestandtheile ab. Werden die Epithelien der Nieren bei Kaninchen und Hunden durch temporäre Unterbindung der Nierenarterien getödtet, so werden sie später theilweise abgestossen und bilden epitheliale Cylinder, die nach kurzer Zeit verkalken.

Wird von dem in Degeneration und Nekrose befindlichen Nierengewebe noch Urin abgesondert, so ist derselbe Eiweiss haltig. Litten hält dafür, dass die degenerirten Harncanälchen das Eiweiss absondern, da die Glomeruli nicht verändert seien. Diese Annahme ist zwar nicht zu widerlegen, indessen ist sie nicht nöthig, da die Degeneration des Glomerulusepithels hinreicht, um den Austritt Eiweiss haltiger Flüssigkeit aus dem Glomerulus herbeizuführen.

### 3. Die Ablagerung aus dem Blute stammender geformter Substanzen in den Nieren und im Nierenbecken.

§ 441. **Ablagerungen von corpusculären Substanzen** in den Nieren treten unter dreierlei Bedingungen ein.

Erstens können dieselben durch die Anwesenheit von Fremdkörpern im Blute bedingt sein. Zweitens können sie die Folge von Parenchymveränderungen in der Niere, sowie von Circulationsstörungen sein, welche Substanzen den Austritt aus der Gefässbahn gestatten, die normaler Weise nicht austreten. Endlich können auch in gelöster Form ausgetretene, normale oder pathologische Secretionsproducte zufolge besonderer Verhältnisse in den Nieren in fester Form zur Abscheidung gelangen. Bei manchen Ablagerungen wirken gleichzeitig zwei oder auch sämmtliche der genannten Bedingungen zusammen.

Die in der Niere aus dem Blutgefässsystem ausgetretenen Substanzen gelangen entweder in das Nierenbindegewebe oder aber in die Harncanälchen, von wo aus sie weiter nach den Sammelröhren und dem Nierenbecken befördert werden können. Vom Nierenbecken

aus werden sie entweder sofort nach aussen geschafft oder bleiben längere Zeit liegen.

Ein grosser Theil der Ablagerungen zieht für die Niere keinerlei Veränderungen von Bedeutung nach sich. Andere dagegen führen zu mehr oder minder ausgedehnten Gewebsdegenerationen, zuweilen auch zu Entzündungen. In dieser Beziehung bilden schon allfällig in die Niere gelangende Bacterien grosse Verschiedenheiten. So können z. B. Milzbrandbacillen in erheblicher Menge im Blutgefässsystem der Niere sich anhäufen, ohne Degeneration und Entzündung herbeizuführen, während die Mikrokokken, welche bei pyämischen Erkrankungen ins Blut gelangen, Gewebsnekrose und intensive Entzündung verursachen (vgl. § 455).

Nach Litten kann es auch vorkommen, dass Bacterien in den Bowman'schen Kapseln und in den Harncanälchen sich dermassen vermehren, dass sie die genannten Räume dicht erfüllen und verstopfen.

§ 442. Die **leukämische Infiltration** der Nieren ist eine Folge der leukämischen Beschaffenheit des Blutes und wird durch die Anhäufung farbloser Blutkörperchen im Nierengewebe characterisirt. Ist die Infiltration sehr bedeutend, so wird die Niere blass grauweiss und schwillt etwas an, oder es bilden sich grauweisse Knoten.

**Blutinfarcte** entstehen am häufigsten durch Austritt von Blut aus den Glomeruli, selten durch Blutungen aus den intertubulären Capillaren und Venen. Der Blutaustritt kann sowohl durch Diapedese als durch Rhexis erfolgen. Bei Blutungen aus den intertubulären Capillaren, welche namentlich bei hochgradigen Stauungen, traumatischen Verletzungen und heftigen Entzündungen auftreten, gelangt das Blut zunächst in das Nierenbindegewebe, kann aber auch in die Harncanälchen eintreten, namentlich dann, wenn bei Berstung von Gefässen gleichzeitig Harncanälchen einreissen. Aus den Glomeruli tritt das Blut zunächst in den Kapselraum und weiterhin in das zugehörige Harncanälchen (vergl. §. 456 Fig. 223), so dass sich rothe hämorrhagische Flecken und Streifen bilden. Die Ursachen dieser Blutungen sind theils Alterationen und Degenerationen der Glomeruli, theils Circulationsstörungen, doch ist zu bemerken, dass massige Glomerulus-Blutungen abgesehen von den embolischen Infarcten durch uncomplicirte Circulationsstörungen nicht einzutreten pflegen. Das aus einem Glomerulus ausgetretene Blut pflegt, namentlich wenn es in Menge austrat, schon innerhalb der Harncanälchen zu verfallen und dabei körnige, theils gelbliche, theils mehr bräunliche Ausgüsse der Harncanälchen zu bilden. Weiterhin bilden sich auch gelbe und braune Pigmentkörner. Da dieselben grösstentheils innerhalb der Epithelzellen liegen (Fig. 223 § 456), so wird man wohl annehmen müssen, dass sie auch innerhalb der letzteren aus dem diffundirten Blutfarbstoff gebildet werden. Vielleicht können die Epithelzellen auch im Lumen liegende Pigmentkörner in sich aufnehmen.

Man bezeichnet diese Pigmentirung als **Pigmentinfarct.**

Zerfallene oder erhaltene Blutkörperchen, welche durch die Sammelröhren in das Nierenbecken gelangt sind, werden von da meist rasch weiter geschafft. Nur wenn grössere Mengen von Blut aus der Niere austreten, oder wenn in der Schleimhaut des Nierenbeckens selbst stärkere Blutungen sich einstellen, können sich Faserstoffgerinsel in Form zäher, schmutzigweisser oder gelb- bis braungefärbter Klumpen bilden.

Findet unter den in § 231 besprochenen Bedingungen eine Auflösung rother Blutkörperchen im Blute statt, so wird zunächst Hämoglobin und Methämoglobin durch die Nieren in gelöster Form abgeschieden. Daneben findet aber auch noch eine Ablagerung von glänzenden, röthlichgelben oder bräunlichen Hämoglobintropfen, rothen, gelben und braunen Pigmentschollen und Körnern, seltener von rothen Hämoglobinkrystallen in den Harncanälchen statt, welche man passend als **Hämoglobininfarct** bezeichnet.

Die Körner, Schollen und Tropfen sind zum Theil als solche abgeschiedene Zerfallsproducte des Blutes, zum Theil dagegen feste Abscheidungen des in Lösung gewesenen Blutfarbstoffes. In den tieferen Theilen des Canalsystemes ballen sich die Zerfallsmassen zu bräunlichen, körnigen Cylindern zusammen. Aus den Hämoglobintropfen bilden sich homogene zartgelbe Cylinder.

Eine dritte Form des Pigmentinfarctes, der als **Gallenpigmentinfarct** bezeichnet wird, entsteht durch Niederschläge gelber und bräunlicher amorpher Körner und Schollen von Gallenpigment. Derselbe ist eine Folge von Icterus, bei dem das Blutplasma Gallenfarbstoff enthält. Auch diese Pigmentkörner liegen grossentheils innerhalb der Epithelien der verschiedenen Canalabschnitte, namentlich aber der gewundenen Canälchen. Zuweilen bilden sich Krystalle von Bilirubin (Bilirubininfarct) und zwar am häufigsten bei icterischen Neugeborenen.

Die Abscheidung der genannten Farbstoffe kann der Niere eine dunkelbraune (Methämoglobin) oder gelbe und gelbbraune (Icterus) Färbung geben. Bei Ablagerung amorpher und krystallinischer Pigmentkörper bilden sich kleine, rothbraune bis schwärzliche, oder gelbe und gelbbraune, oder auch gelbrothe Flecken und Streifen. Bei Erwachsenen sitzen sie vornehmlich in der Rinde, bei Neugeborenen dagegen hauptsächlich in der Marksubstanz, in der Nähe der Papille.

Eine besondere Form des Pigmentinfarctes, den man als **Silberinfarct** bezeichnen kann, bildet die Ablagerung von Silberkörnern nach medicamentösem Gebrauch von Silberpräparaten. Die Körner lagern sich namentlich in der Marksubstanz ab, welcher sie eine grauschwarze Färbung verleihen.

Geringe Blutungen und Pigmentablagerungen haben keine erkennbare nachtheilige Wirkung auf das Nierenparenchym. Bei grösseren Blutungen und ausgedehnter Ablagerung von Methämoglobin und Pigment stellen sich Verstopfungen der Harncanälchen sowie Epitheldegenerationen ein.

*Literatur:* Ponfick, *Berl. klin. Wochenschr. 1876 Nr. 17* und *1877 Nr. 46* und *Virch. Arch. 88. Bd.*; Lesser, *ebenda 79. Bd.*; Marchand, *ebenda 77. Bd.*; Neisser, *Zeitschr. f. klin. Med. 1*; Adams, *Hämoglobinausscheidung in den Nieren. Diss. Berlin 1880*; Boström, *Ueber die Intoxicationen durch die essbare Lorchel, Leipzig 1882*; Lebedeff, *Virch. Arch. 91. Bd.*; Luchsinger, *Pflüger's Arch. f. Phys. XI*; H. Bridges Adams, *Hämoglobinausscheidung in der Niere, Leipzig 1880*; Böhm, *Arch. f. exper. Pathol. VI*; Masius, *In.-Diss. Breslau 1882.*

Nach Transfusion fremden Blutes (Panum, Ponfick), nach Verbrennung (Ponfick, Lesser), nach Morchelvergiftung (Boström, Ponfick), subcutaner Glycerininjection (Luchsinger) stellt sich Hämoglobinurie, nach Vergiftung mit chlorsaurem Kali (Marchand, Lebedeff) Methämoglobinurie ein. Nach neuesten Mittheilungen von Ponfick *(Verhandlungen des II. Congresses f. inn. Med. Wiesbaden 1883)* wird das Hämoglobin nicht nur von den Glomeruli, sondern auch von den Epithelien der Harncanälchen abgeschieden.

§ 443. Sowohl bei normaler als auch bei übermässiger Harnsäureproduction (Gicht) können Harnsäure oder harnsaure Salze innerhalb der Nieren oder im Nierenbecken in fester Form sich abscheiden, indem das Harnwasser die Harnsäure nicht mehr in Lösung zu halten vermag. Es soll nach Voit und Hoffmann namentlich dann geschehen, wenn saure Gährungen des Harnes eintreten und wenn die Anwesenheit sauren, phosphorsauren Natrons unter Bildung von basisch phosphorsaurem Salz zersetzend auf das im Urin gelöste harnsaure Alcali wirkt.

Die Niederschläge bestehen theils aus Harnsäure, theils aus harnsauren Salzen besonders saurem harnsaurem Natron, welche theils amorphe körnige Massen, theils krystallinische Nadeln bilden. Sie liegen theils in den Harncanälchen, namentlich in den Sammelröhren, welche sie ganz verstopfen können, theils im Bindegewebe.

Die kleinsten Ablagerungsherde sind mit blossem Auge nicht erkennbar. Bei reichlicherer Ablagerung bilden sich pulverige und körnige Massen sowie grössere Concremente, welche man als **Nierensand, Nierengries** und als **Nierensteine** bezeichnet.

Am häufigsten kommen harnsaure Ablagerungen bei Neugeborenen zur Beobachtung und zwar namentlich dann, wenn dieselben zwischen dem 2. und 14. Tage nach der Geburt sterben. In den beiden ersten Lebenstagen scheinen sie sich selten zu bilden, bei Neugeborenen, die nicht geathmet haben, sind sie nur in wenigen Fällen gefunden worden. Wahrscheinlich ist die rasche Steigerung des Stoffwechsels nach der Geburt die Ursache, dass das Harnwasser nicht genügt die harnsauren Salze in Lösung zu erhalten.

Die Harnsäureablagerungen bei Neugeborenen pflegt man als **Harnsäureinfarct** zu bezeichnen. Sie bestehen aus harnsaurem Ammoniak und harnsaurem Natron, haben ihren Sitz in der Marksubstanz und bilden hier hellgelbrothe Streifen.

Bei der Gicht bilden sich in der Substanz der Markkegel weisse Striche und Streifen, welche in den erweiterten Harncanälchen liegen und aus schiefen rhombischen farblosen Säulen von saurem harnsaurem Natron bestehen. Im Uebrigen bilden die harnsauren Ausscheidungen meist jene als Nierengries und Nierensand bezeichneten Körner, welche sowohl innerhalb der Rinde als auch in der Marksubstanz nnd in den Nierenkelchen und im Nierenbecken liegen und bald nur spärlich, bald in grossen Mengen vorkommen. An den letztgenannten Stellen wachsen die harnsauren Ablagerungen nicht selten zu grösseren d. h. etwa erbsen- bis bohnen- und haselnussgrossen Concrementen sogen. Nierensteinen heran. In seltenen Fällen bilden sich noch umfangreichere verzweigte Steine, welche Korallen nicht unähnlich sind und einen mehr oder weniger vollkommenen Ausguss des Nierenbeckens und der Nierenkelche darstellen.

Die harnsauren Steine sind hart, gelblich oder bräunlich oder röthlich und haben eine glatte oder leicht höckerige Oberfläche. Bei kleinen Concretionen ist der Bruch krystallinisch, bei grösseren amorph, oft holzartig.

Sowohl die in der Niere, als auch die im Nierenbecken gelegenen harnsauren Concremente können Secretionsstörungen und Entzündungen verursachen (§ 466).

*Literatur über Uratablagerungen:* Garrod, *Die Natur der Gicht 1861;* Heller, *Die Harnconcretionen, Wien 1860;* Neubauer und Vogel, *Analyse des Harns 1876;* Salkowsky und Leube, *Die Lehre vom Harn, Berlin 1882;* Charcot, *Leçons sur les maladies du foie et des reins, Paris 1877;* Cohnheim, *Allgem. Pathol. II 1882;* Senator, *v. Ziemssen's Handb. d. spec. Pathol. XII;* Ebstein, *ebenda IX* und *Die Natur und die Behandlung der Gicht. Wiesbaden 1882;* Virchow, *Berl. klin. Wochenschr. 1884.*

*Literatur über den Harnsäureinfarct der Neugeborenen:* Virchow, *Gesammelte Abhandlungen 1856;* Schlossberger, *Arch. f. physiol. Heilk. 1850 IX;* B. Schultze, *Deutsche Klinik 1858;* Liman, *Handb. d. gerichtl. Med. II. 1882.*

Nach Mittheilungen, welche Ebstein *(II. Congress f. inn. Med. in Wiesbaden 1883)* gemacht hat, enthalten alle Harnconcremente ein Eiweiss haltiges Stroma, in welches die verschiedenen Substanzen eingelagert sind.

§ 444. Lagern sich in der Niere **Concremente** von **phosphorsaurem** und **kohlensaurem Kalk** ab, so bezeichnet man dies als einen **Kalkinfarct.** Er kommt namentlich bei älteren Individuen vor, bei welchen lebhafte Resorptionsprocesse am Skelet stattfinden, kann indessen auch ohne letztere sich entwickeln. Die Ablagerungen bestehen aus Körnern, Kugeln und Knollen von weisser

Farbe, welche im Innern der geraden und gewundenen Canälchen sowie in den Kapseln der Glomeruli liegen. Daneben kommt auch eine Verkalkung der Tunica propria der geraden Canälchen vor, welche wahrscheinlich (Virchow) durch einen Verlust des Epithels der Canälchen verursacht wird.

Im Nierenbecken kann phosphorsaurer Kalk Gries sowie kleine Steine bilden. Sie sind glatt oder facettirt und von verschiedener Härte.

**Steine von kohlensaurem Kalk** sind sehr selten; sie sind weiss und hart. Nicht selten dagegen bildet kohlensaurer Kalk einen Nebenbestandtheil anderer Steine.

Oxalsäure, welche mit der Nahrung zugeführt oder aus zersetzter Harnsäure entstanden ist, kann als **oxalsaurer Kalk** in Form von Oktaëdern sowohl in der Niere als im Nierenbecken zur Abscheidung gelangen. Es geschieht dies dann, wenn die Menge des sauren, phosphorsauren Natrons nicht hinreicht, um die vorhandene Oxalsäure in Lösung zu erhalten. In der Niere bildet das Oxalat weisse **Niederschläge.** Im Nierenbecken können sich hellbraune bis dunkelbraune, stachelige oder warzige **Steine** bilden. Reine Oxalatsteine sind sehr selten. Etwas häufiger lagert sich oxalsaurer Kalk auf harnsauren Steinen ab.

**Phosphorsaure Ammoniakmagnesia** tritt in Form weicher, brüchiger, weisser **Concremente** auf, die nur selten für sich allein entstehen, häufig dagegen um andere, namentlich um harnsaure Steine eine Schale bilden. Die Niederschläge entstehen namentlich bei ammoniakalischer Zersetzung des Urins, bei welcher sich kohlensaures Ammoniak bildet, welches die Erdphosphate ausfällt. Die krystallinischen Niederschläge der phosphorsauren Ammoniakmagnesia zeigen meist die sogen. Sargdeckelform, welche aus dem rectangulären Prisma durch Abstumpfung der Ecken und Kanten hervorgeht.

In seltenen Fällen entstehen Nierenbeckenconcremente und Steine aus **Cystin,** einem abnormen Harnbestandtheil, der in sechsseitigen Tafeln auskrystallisirt. Sie sind rundlich, wachsgelb gefärbt und weich und zeigen eine strahlig krystallinische Bruchfläche.

**Xanthinsteine** finden sich sehr selten; sie sind hell- oder dunkelbraun gefärbt, hart, den Harnsäuresteinen ähnlich.

Alle Concrementbildungen in den Nieren und im Nierenbecken können Entzündungen hervorrufen und treten bald einseitig, bald doppelseitig auf. Enthält ein Nierenbecken Concremente, so bezeichnet man den Zustand als **Nephrolithiasis** (§ 466).

*Literatur:* Neubauer und Vogel, *l. c.*; Salkowski und Leube, *l. c.*; A. Fränkel, *Zeitschr. f. klin. Med. II*; Litten, *Virch. Arch. 80. Bd.*

Nach Litten kommt es auch vor, dass innerhalb der Glomeruli und der Harncanälchen gelegene Mikrokokkenballen verkalken.

**Ferner kann die Kalkablagerung in den Glomeruli, den Canälchen und den Epithelien so bedeutend werden, dass dadurch Insufficienz der Niere bedingt wird.**

§ 445. Sind die Glomeruli und ihr Epithel in erheblichem Maasse verändert, oder ist die Circulation hochgradig gestört, so können aus den Glomerulusgefässen Blutbestandtheile austreten, welche normaler Weise zurückgehalten werden. Ebenso können auch Substanzen aus den intertubulären Capillaren in die Harncanälchen eintreten. Es gilt dies vor allem für das im Blute enthaltene Serumeiweiss, welches unter pathologischen Verhältnissen in grösseren oder geringeren Mengen mit dem Harnwasser austritt.

Dieses Eiweiss wird im Glomerulus in gelöster Form abgeschieden. Es kann indessen innerhalb der Harncanälchen gerinnen und seine Gerinnung führt zu der Bildung körniger oder homogener, hyaliner Ausgüsse der Harncanälchen, namentlich im Gebiete der Henle'schen Schleifen, nicht selten jedoch auch an anderen Stellen. Man bezeichnet diese Ausgüsse als **hyaline Harncylinder** und es ist kein Zweifel, dass sie ausschliesslich aus transsudirtem Bluteiweiss sich bilden können, doch ist diese Entstehung nicht die einzig vorkommende.

Da bei vielen Nierenerkrankungen, namentlich aber bei Nierenentzündungen Epithel degenerirt und zerfällt und abgestossen wird, da ferner aus den Glomeruli sowie aus den intertubulären Capillaren nicht nur Serumeiweiss sondern auch farblose Blutzellen austreten, so enthalten unter pathologischen Verhältnissen die Harncanälchen nicht nur gelöstes Serumeiweiss, sondern auch Eiweiss, welches von Zellen stammt und dieses kann ebenfalls an der Bildung von Cylindern sich betheiligen. Zunächst kommt es vor, dass abgestossene Epithelien der Glomeruli oder der Harncanälchen sich dicht aneinander lagern und auf diese Weise Ausgüsse der Canälchen bilden, welche man als **Epithelcylinder** bezeichnet. Ferner bilden auch ihre körnigen, albuminösen und fettigen Zerfallsproducte Ausgüsse von entsprechender Beschaffenheit, die man als **körnige Harncylinder** bezeichnet. Sodann können auch die aneinandergelagerten Epithelzellen und Rundzellen oder deren albuminöse Zerfallsprodukte sich innerhalb der Harncanälchen in eine compacte hyaline Masse umwandeln, oder es treten aus den degenerirenden Epithelzellen homogene Tropfen aus, welche untereinander zu homogenen Cylindern verschmelzen. Endlich lösen sich oft auch Epithelien und emigrirte farblose Blutkörperchen in dem eiweisshaltigen Harnwasser auf und nehmen in dieser Form an der Bildung von Cylindern Theil. Die Bildung körniger Cylinder aus zerfallendem Blute ist bereits in § 442 besprochen worden.

Die Harncylinder können unter Umständen mit dem Urin aus den Harncanälchen ausgeschwemmt und so aus der Niere entfernt werden. Viele dagegen bleiben lange Zeit liegen und werden entweder wieder aufgelöst oder erhalten sich und gewinnen eine dich-

tere festere Beschaffenheit, sodass sie als **wachsartige Cylinder** bezeichnet werden.

Neben diesen wenigstens theilweise aus Transsudat bestehenden Cylindern können sich auch noch homogene Ausgüsse der Harncanälchen bilden, welche lediglich als epitheliale Producte anzusehen sind. Es sind dies die in § 438 Fig. 213 beschriebenen **Colloidbildungen.**

*Literatur über die Bildung der Harncylinder:* Bayer, *Archiv der Heilk. 1868;* Axel Key, *Schmidt's Jahrb. 1867 114. Bd.;* Burkhart, *Die Harncylinder, Berlin 1874;* Langhans, *Virch. Arch. 76. Bd.;* Bartels, *Krankheiten d. Harnapparates in v. Ziemssen's Handb. d. spec. Pathol. IX. Bd.;* Weissgerber *und* Perls *Arch. f. experim. Pathol. VI.;* Rovida, *Moleschott's Untersuch. XI. Bd.;* Huppert, *Virch. Arch. 59. Bd.;* Ribbert, *Nephritis und Albuminurie, Bonn 1881;* Thomas, *Gerhardt's Handb. d. Kinderkrankh. IV.;* Weigert, *Sammlung klin. Vorträge von* Volkmann *No. 162 u. 163;* Posner, *Centralbl. f. med. Wissensch. 1879 und Virch. Arch. 79. Bd.*

Die Cylinderbildung aus Epithel ist namentlich von Langhans genauer untersucht worden. Er hat gezeigt, dass auch das Glomerulusepithel zu Cylinderbildung das Material liefern kann. Die Epithelien werden abgestossen, gelangen vom Kapselraum aus in die Harncanälchen, zerfallen zu körnigen Massen, die sich später aufhellen und dabei aufquellen, so dass homogene Cylinder entstehen.

## 4. Degenerationen des Nierenparenchyms, welche in Folge von Blutverunreinigungen und deren Abscheidung, sowie durch pathologische Ablagerungen im Nierengewebe entstehen.

§ 446. Werden durch die Glomeruli und die Epithelien der Harncanälchen giftige Substanzen abgeschieden, oder leidet in Folge von Veränderungen des Blutes und von Störungen der Circulation die Ernährung der einzelnen Nierenbestandtheile, so treten an den Harncanälchen und den Malpighi'schen Körperchen degenerative Veränderungen auf, welche sich bei sorgfältiger Untersuchung auch anatomisch nachweisen lassen. Am häufigsten tragen dieselben den Character der trüben Schwellung, der Nekrose und der Verfettung.

Die Epithelien der gewundenen Harncanälchen (Fig. 215 *a*) sind im Allgemeinen kegelförmig, doch werden sie durch Verbreiterung der Spitze zum Theil mehr cylindrisch oder durch Verbreiterung der Basis mehr pilzförmig. Die äussere Hälfte zeigt eine Streifung oder stäbchenförmige Zeichnung, welche entweder durch Differenzirung des Protoplasma's in zwei das Licht verschieden brechende Substanzen oder aber durch eine Zerklüftung und Auffaserung der Zelle bedingt wird. Der obere Theil der Zellen ist homogen oder feinkörnig und besitzt zum Theil einen Fortsatz (*a*), der frei in

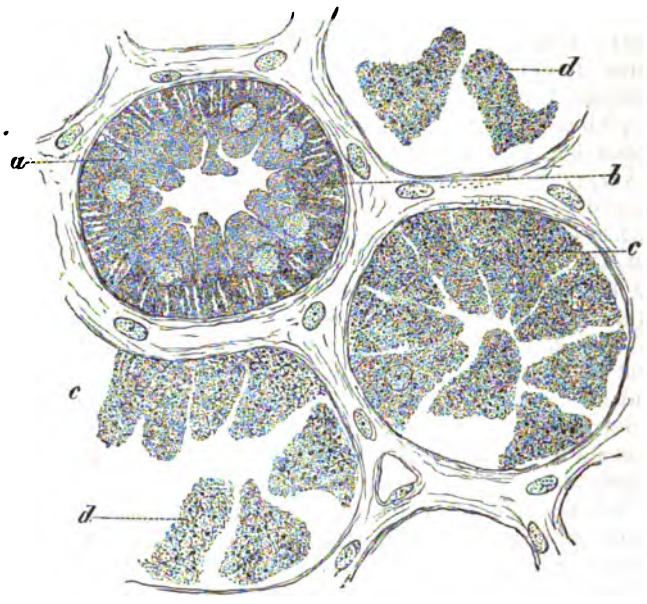


**Fig. 215. Trübe Schwellung des Nierenepithels.** *a* **Normales Epithel.** *b* **Beginnende Trübung.** *c* **Hochgradige Degeneration.** *d* **Abgestossene degenerirte Epithelzellen. Nach einem mit chromsaurem Ammoniak behandelten Präparate gezeichnet. Vergr. 800.**

eine Spitze oder in eine Platte endet, oder mit anderen Fortsätzen in Verbindung tritt, oder sich auf die Kuppe einer benachbarten Zelle legt.

In den aufsteigenden Schleifenschenkeln sind die Zellen ähnlich, nur niedriger; in den absteigenden schrumpft der gestreifte Theil in eine dünne basale Platte zusammen. Die Schaltstücke und Sammelröhren besitzen ein Cylinderepithel ohne Streifung.

Bei der als **trübe Schwellung** bezeichneten Degeneration schwillt die Niere in geringem Grade an, und die Rinde erhält eine trübe, graue oder grauröthliche Farbe, sieht also einer anämischen Niere ähnlich, ist aber weniger durchscheinend und zugleich weicher. Sind die interlobulären Venen gefüllt, so ist sie streifig geröthet. Die Marksubstanz ist meist blauroth gefärbt.

Zu Beginn der Affection tritt in den gestreiften Zellen der Rindencanälchen eine stärkere Körnung des Protoplasma's (*b*) ein. Zuerst werden die basalen Streifen gröber (Nauwerck) und zerfallen alsdann zu Körnern. Hierauf stellt sich auch eine Körnung der oberen Zelltheile ein. Weiterhin schwillt die Zelle an und wird unförmlich. Die Fortsätze quellen auf, werden plump und verschwinden. Frühzeitig schon schwillt der Kern an und wird zu einer hellen Blase. Später verschwindet er und die Zelle sieht dann gleichmässig trübe, körnig aus (*c d*). Häufig lockert sich in

dieser Zeit der Verband der Zellen und gleichzeitig werden sie von ihrer Unterlage etwas abgehoben. Schliesslich können Fetttröpfchen in der Zelle auftreten und die Zelle selbst zerfallen und sich auflösen. In den gewundenen Canälchen treten die ersten feinen Fetttröpfchen in der Regel an der Basis der Zellen, in den Sammelröhren dagegen in der Umgebung des Kerns auf (Nauwerck). Diese Veränderungen kommen bei fieberhaften Infectionskrankheiten wie Typhus, Variola, eitriger Meningitis, Erysipelas, Septicämie, Diphtherie etc. sehr häufig vor und verbreiten sich meist über einen grossen Theil der Rindencanälchen. Bei geringfügiger Veränderung können die Zellen wieder hergestellt werden; bei hochgradiger Entartung gehen sie verloren und müssen durch Regeneration wieder ersetzt werden.

Die Glomeruli und ihre Epithelien erscheinen dabei für die anatomische Untersuchung meist intact; zuweilen ist indessen ein Theil der letzteren geschwellt und getrübt und mit Körnchen besetzt, bestäubt. Bemerkenswerth ist ferner, dass bei hochgradiger Rindentrübung zuweilen Blutungen aus den Glomeruli auftreten, durch welche der Kapselraum und der Anfangstheil der Harnkanälchen mit Blut gefüllt werden kann, sodass kleine hämorrhagische Flecken und Streifen entstehen. Die Blutungen sind entweder durch eine Behinderung der Capillarcirculation in der geschwellten Niere oder durch Degeneration der Glomeruli selbst bedingt. Stellen sich an den Harncanälchenepithelien Verfettungszustände ein, so können auch die Glomerulus- und Kapselepithelien fettig degeneriren.

Bei der Darstellung der degenerativen Veränderungen am Nierenepithel habe ich ganz von den in der Literatur vorhandenen Angaben abgesehen und mich lediglich an dasjenige gehalten, was eigene Untersuchungen sowie auf meinem Laboratorium ausgeführte Untersuchungen von Herrn Nauwerck ergeben haben. Der Grund hierzu liegt darin, dass die Beurtheilung vieler Angaben Schwierigkeiten bietet, indem entweder über die Behandlung der Niere nichts mitgetheilt wird, oder aber geradezu Härtungsflüssigkeiten und Reagentien angewendet wurden, welche die Nierenepithelien hochgradig verändern. In letzterer Hinsicht ist namentlich die Behandlung der Nieren mit Alkohol zu erwähnen, welche für Epitheluntersuchungen nicht zulässig ist.

*Literatur:* Klebs, *Handb. der pathol. Anatomie;* Rindfleisch, *Pathol. Gewebelehre;* Ponfick, *Berliner klin. Wochenschr. 1876 und 1877 und Virch. Arch. 88. Bd.;* Boström, *Ueber die Intoxication mit der essbaren Lorchel, Leipzig 1882;* Bartels, *v. Ziemssen's Handb. der spec. Pathol. IX 1. Aufl.;* Wagner, *ebenda III. Aufl.;* Brault, *Journ. de l'anat. XVI;* Eckstein, *D. med. Wochenschr. 1882;* Gaucher, *Lancet 1881;* Jacobi, *Gerhardt's Handb. der Kinderkrankh. II;* Thomas, *ebenda IV;* Weigert, *Samml. klin. Vorträge* v. Volkmann *No. 162 und 163;* Marchand, *Virch. Arch. 77. Bd.;* Lebe-

DEFF, *ebenda 91. Bd.*; *P.* FÜRBRINGER, *ebenda 91. Bd.*; LASSAR, *ebenda 77. Bd.*

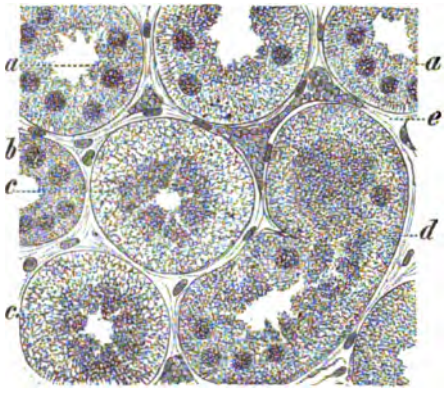


§ 447. Die **hydropische Degeneration und Nekrose des Nierengewebes** und zwar namentlich der epithelialen Bestandtheile spielen in der Nierenpathologie eine äusserst wichtige Rolle. Am häufigsten verfällt das Epithel der Glomeruli (Fig. 217) sowie der Tubuli contorti (Figur 216), seltener dasjenige der Tubuli recti und der Sammelröhren der Degeneration und Nekrose. Bei der Nekrose werden die Canälchenepithelien bald mehr trübe, bald mehr homogen und blass, Schollen ähnlich. Bei der hydropi-

Fig. 216. Nekrose des Epithels der Harncanälchen bei Icterus gravis. *a* Normales gewundenes Canälchen. *b* Aufsteigender Schleifenschenkel. *c* Gewundenes Canälchen mit nekrotischem Epithel. *d* Gewundenes Canälchen, dessen Epithel zum Theil erhalten, zum Theil nekrotisch. *e* Unverändertes Stroma mit Blutgefässen. In Müller'scher Flüssigkeit gehärtetes, mit Gentianaviolett gef. und in Canadabalsam eingelegtes Präparat. Vergr. 300.

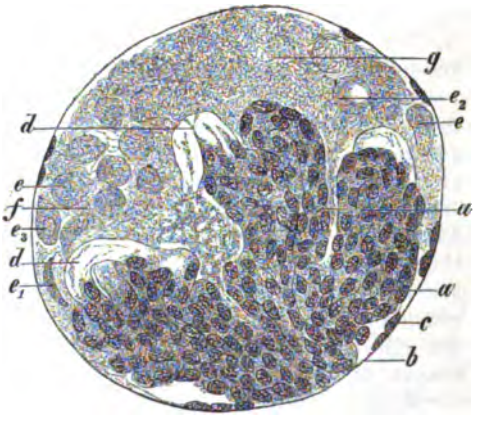


Fig. 217. Nekrose des Glomerulusepithels und Exsudation in den Kapselraum bei Icterus gravis. *a* Normale Gefässschlingen. *b* Kapsel. c Kapselepithel. *d* Vom Epithel entblösste Gefässschlingen. *e* $e_1$ $e_2$ $e_3$ Degenerirtes und abgestossenes Glomerulusepithel. *f* Exsudat zwischen den Epithelien. *g* Körniges Exsudat und Epithel. In Müller'scher Flüssigkeit gehärtetes, mit Gentianaviolett gef. und in Canadabalsam eingelegtes Präparat. Vergr. 300.

schen Degeneration quellen sie mächtig auf; oder es bilden sich in ihrem Protoplasma homogene Tropfen, sogen. Vacuolen, welche ausgestossen oder nach Zerfall der Zellen frei werden. Zuweilen gewinnen sie auch das Aussehen einer schaumigen Masse. Die Kerne gehen früher oder später zu Grunde (Fig. 216 *c d*) und zwar oft schon in einer Zeit, in welcher die Form der Zellen im Allgemeinen noch erhalten ist. Dieser Kernschwund erfolgt theils durch Aufquellung und Auflösung, theils durch Zerfall und Zerbröckelung. Die abgestorbenen Zellen zerfallen entweder an Ort und Stelle, oder werden schon vor dem Zerfall abgestossen und gehen erst später ihrer Auflösung entgegen (§ 445). Zuweilen bilden sich in den nekrotischen Epithelien Fetttröpfchen.

Verfällt ein Theil der Canälchenepithelien der Nekrose, so pflegen sich auch an den Epithelien der Glomeruli da und dort ähnliche Veränderungen einzustellen. Zuweilen sind sie sogar in bevorzugtem Maasse betheiligt, unter Umständen sogar ausschliesslich erkrankt. Sie quellen dabei häufig ebenfalls auf, stossen sich ab (Fig. 217 $e_1$ $e_3$), verlieren ihre Kerne (*e*) und enthalten zuweilen auch Vacuolen ($e_2$). Behandlung von Schnitten mit Ueberosmiumsäure weist nach, dass sich im absterbenden Epithel zuweilen auch kleine Fettkügelchen bilden. Schliesslich lösen sie sich auf, oder bilden mit dem aus dem Blute austretenden Exsudat eine körnige Gerinnungsmasse (*g*). In Folge des Verlustes der Epithelien werden die Capillarschlingen der Glomeruli blass, kernlos (*d*), quellen auf und erscheinen dadurch verdickt. Bei totaler Nekrose gehen schliesslich sämmtliche Kerne verloren.

Das Kapselepithel wird weit seltener nekrotisch als das Glomerulusepithel, kann indessen in ähnlicher Weise zu Grunde gehen.

Die hydropische Degeneration und die Nekrose der epithelialen Nierenbestandtheile kommen als ein primärer Vorgang namentlich dann vor, wenn die Blutzufuhr zu einem Nierenbezirk längere Zeit aufgehoben ist, oder wenn für die Nieren schädliche Substanzen im Blute kreisen und zum Theil durch dieselben abgeschieden werden. Nach Ponfick, Lebedeff und Anderen kann schon die Abscheidung des Hämoglobin bei Hämoglobinämie mit hydropischer Degeneration des Nierenepithels verbunden sein. Weit intensiver wirken Galle, Canthariden, Petroleum, chromsaure Salze, chlorsaures Kali, ferner verschiedene Infectionskrankheiten wie Diphtherie, Septicämie, Pyämie, acute gelbe Leberatrophie u. A. Sie betrifft bald nur kleine und spärliche, bald grosse und zahlreiche Nierenbezirke. Die kranken Stellen sind trübe, grau, undurchsichtig, opak.

Weit seltener als die Epithelien zerfallen die Zellen des Blutgefässbindegewebsapparates der Nekrose. Nach Untersuchungen von Nauwerck kommt dies am häufigsten an den Endothelien der Capillaren und Venen vor, welche sich abstossen, in homogene, blasse, oder mit feinen Kügelchen durchsetzte, rundliche oder gestreckte, zuweilen auch wurstartige Gebilde sich umwandeln. Diese

Veränderung ist dabei nicht auf die Niere beschränkt, sondern findet sich auch in Gefässen anderer Organe.

Nekrose des Bindegewebes wird am häufigsten nach lange dauernder Anämie, bei septischer Nephritis, sowie nach Ablagerung von harnsauren Salzen beobachtet. Letzteres kommt bei der Gicht vor, und es ist die Bildung homogener nekrotischer Herde, welche Urate enthalten, eine für Gicht characteristische Erscheinung (Ebstein).

Die Nekrose des Nierengewebes kann als eine für sich bestehende Veränderung auftreten. Betreffen die Defecte nur das Epithel und sind sie nicht zu umfangreich, so kann der Process durch regenerativen Ersatz zur Heilung kommen. Sind die Epitheldefecte sehr umfangreich, oder ist auch Bindegewebe zu Grunde gegangen, so stellt sich eine dauernde Gewebsatrophie ein (§ 440). In seltenen Fällen lagern sich in dem nekrotischen Gewebe Kalksalze ab.

Die Anwesenheit des nekrotischen Gewebes kann eine Entzündung in der Umgebung hervorrufen. In anderen häufigen Fällen tritt die Entzündung gleichzeitig mit der Nekrose oder sogar vor derselben ein, indem die Schädlichkeit, welche letztere verursacht, gleichzeitig auch Entzündung erregend wirkt. Dies gilt z. B. für manche bacteritische Nierenentzündungen.

Nekrose des Glomerulusepithels hat stets den Austritt von Eiweiss haltiger Flüssigkeit zur Folge (Fig. 217 *g*), welches bei Behandlung der Niere mit verschiedenen Reagentien, zuweilen auch schon intra vitam gerinnt (§ 445).

Nach Mittheilungen von Frerichs kommt bei Diabetes stets eine **glycogene Entartung** der Epithelien der Henle'schen Schleifen vor, bei welcher die Zellen aufquellen und hyalin werden. Bei Jodbehandlung werden in den Zellen Schollen, Tröpfchen und Kugeln sichtbar, die sich durch das Jod braun färben.

*Literatur:* Weigert, *Virch. Arch. 72. Bd.*; Lassar, *ebenda 72. u. 77. Bd.*; Marchand, *ebenda 77. Bd.*; Schachowa, *Untersuchungen über die Nieren, Bern 1876*; Cornil, *Gaz. méd. de Paris 1879 No. 18 u. Journal de l'anat. et de la phys. 1879*; Fränkel, *Zeitschr. f. klin. Med. II*; Litten, *ebenda I u. IV*; Kohn, *Berl. klin. Wochenschr. 1882*; Ebstein, *Die Natur und Behandlung der Gicht, Wiesbaden 1882*; Frerichs, *Zeitschr. f. klin. Med. IV. 1883*; Lebedeff, *Virch. Arch. 91. Bd.*; Eliaschoff, *ib. 94. Bd.*; Aufrecht, *Pathol. Mittheil. II. 1883.*

§ 448. **Verfettung** des Nierengewebes kommt unter verschiedenen Verhältnissen vor und betrifft namentlich die epithelialen Bestandtheile.

Zunächst kann die trübe Schwellung (§ 446) ihren Ausgang in Verfettung nehmen; oder es combinirt sich die Nekrose des Epithels (§ 447) mit letzterer. Häufig tritt indessen die Verfet-

tung des Epithels auch als selbständige Veränderung auf, so namentlich nach länger dauernder Anämie, bei chronischen Stauungen, bei manchen Intoxicationen (Phosphor, Arsenik) und Infectionen (z. B. bei Scharlach, gelbem Fieber, Typhus, Pocken etc.). Sie kann sowohl das Canälchenepithel als auch das Glomerulus- und das Kapselepithel betreffen, ist durch das Auftreten kleiner, zuweilen auch grösserer Tröpfchen (vergl. § 456 Fig. 223) in den Zellen characterisirt. Bei hochgradiger Verfettung tritt zugleich ein Zerfall der Zellen ein.

Geringfügige Verfettungen sind makroskopisch nicht zu erkennen, namentlich dann nicht, wenn, wie das bei Stauungen z. B. der Fall ist, das Organ blutreich ist; grössere Mengen von Fett geben dem Parenchym eine grauweisse oder rein weisse oder gelblich weisse Farbe. Meist ist hauptsächlich das Labyrinth erkrankt und bei starker Verfettung weiss gesprenkelt, während die Markstrahlen noch grau durchscheinend aussehen. Die mit Blut gefüllten Glomeruli bilden in dem weissen Gewebe rothe Punkte.

Bei Phosphorvergiftung, sowie bei dem gelben Fieber kann die Verfettung einen sehr bedeutenden Grad erreichen, ohne dass andere Texturveränderungen vorhanden wären. Ebenso entstehen zuweilen ziemlich hochgradige uncomplicirte Verfettungen aus unbekannten Ursachen. Sie sind indessen nicht häufig, indem sich früher oder später zu der Verfettung eine Entzündung hinzugesellt. Ist eine Niere durch Verfettung opak weiss („Weisse Niere") geworden, so ist sie stets auch in mehr oder weniger hohem Grade entzündet oder amyloid entartet.

Die Entzündung ist in manchen Fällen erst secundär zu der Verfettung hinzugekommen (Anämie, Phosphorvergiftung, gelbes Fieber). In anderen Fällen ist sie von Anbeginn vorhanden gewesen, so dass der Process von vorneherein einen entzündlichen Character trägt und die Verfettung nur eine Begleiterscheinung der Entzündung ist (vergl. § 456).

Die Verfettung kann nach Aufhebung und Entfernung der schädlichen Einflüsse in völlige Restitution ihren Ausgang nehmen, wobei etwa verloren gegangenes Epithel durch Regeneration wieder ersetzt wird. Es gilt das namentlich für jene Verfettungen, welche ohne Entzündung auftreten, während die entzündlichen Verfettungen sehr häufig zu Verödung und Atrophie des Gewebes führen. Dabei ist es natürlich gleichgiltig, ob die Entzündung zuerst auftrat oder erst später sich einstellte.

Verfettungen des Blutgefässbindegewebsapparates treten in bedeutsamer Ausbreitung nur bei gleichzeitiger hochgradiger Verfettung des Epithels auf, finden sich daher hauptsächlich bei der entzündlichen Fettniere. Am stärksten pflegen die Capillaren verändert zu sein. Ihre Endothelien können mit Fetttröpfchen vollkommen dicht durchsetzt sein.

Im Bindegewebe verfetten die Bindegewebszellen. Die Fetttropfen, welche man ausserdem im Gewebe etwa vorfindet, sind

jedenfalls zum grössten Theil aus den verfetteten Harncanälchen resorbirt.

*Literatur:* Bartels l. c.; Weigert l. c.; Cornil u. Brault, *Journ. de l'anat. et de la physiol. XVIII 1882;* Charcot, *Leçons sur les maladies du foie et des reins., Paris 1877;* Johnson, *Med. chir. Transact. vol. XLII 1853.*

§ 449. Die **Amyloidentartung** der Niere präsentirt sich an der Leiche häufig als grosse weisse Niere; sie kann indessen auch ein Bild bieten, das wenig mit dem der weissen Niere gemein hat.

Geringere Grade der Erkrankung verursachen oft keine characteristischen Veränderungen. Die Rinde ist je nach dem Blutgehalt bald mehr, bald weniger geröthet, meist indessen blasser als bei einer gesunden Niere, etwas gelblich gefärbt und weicher als normal. Nehmen die Veränderungen zu, so wird die Rinde meist blass und anämisch, hell grauweiss oder gelblich weiss und mehr oder weniger geschwellt. Die Färbung ist dabei meist fleckig, indem zahlreiche kleine opak weissliche Herde in eine mehr grauweisse durchscheinende Grundsubstanz eingesprengt sind. Sind die interlobulären Venen gefüllt, so kann die Rinde eine rothe Streifung zeigen. Die Glomeruli sind als bluthaltige oder blutleere Körner erkennbar, welche zuweilen eine durchscheinende Beschaffenheit besitzen. Die Marksubstanz ist meist streifig geröthet, zuweilen indessen ebenfalls blass. Die Oberfläche der Niere ist meist glatt, nicht selten indessen stellenweise leicht granulirt und narbig eingezogen.

Bei einer dritten Form der Amyloidentartung, bei welcher die Amyloidbildung den höchsten Grad erreicht, ist die Niere ebenfalls blass und weiss oder gelbweiss gefleckt, allein ihre Consistenz ist erheblich fester als bei der zweiten Form. Ferner erscheinen auf dem Schnitt zahlreiche helldurchscheinende, gekochtem Speck ähnliche Flecken und Streifen, welche sowohl in der Rinde als in der Marksubstanz liegen und bei sehr hochgradiger Entartung schliesslich untereinander zu grösseren Herden confluiren können. Zwischen weichen und harten (Specknieren) Amyloidnieren gibt es selbstverständlich Uebergangsformen.

Die weisse Fleckung beruht auf einer fettigen Entartung der Niere, welche die Amyloidentartung stets begleitet, in ihrer Ausbreitung indessen sehr erheblich schwanken kann.

Die amyloide Degeneration selbst verleiht dem Nierenparenchym da, wo sie in grösseren Herden auftritt, eine durchscheinende speckige Beschaffenheit.

Sie befällt in erster Linie die Gefässe der Glomeruli, deren Wände sich dabei verdicken und eine homogene Beschaffenheit erhalten (Fig. 218 *b*). Im Beginn liegen die Degenerationsherde vereinzelt, später verschmelzen sie untereinander, so dass schliesslich

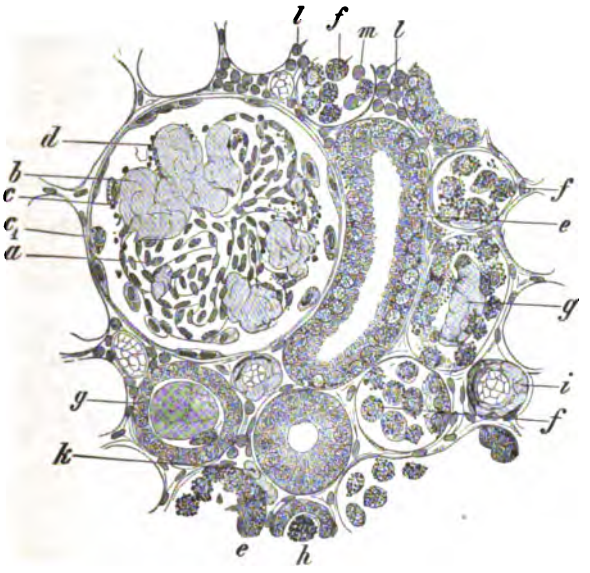


**Fig. 218.** Schnitt aus einer Amyloidniere mit fettiger Degeneration. *a* Normale Gefässschlinge. *b* Amyloide Gefässschlingen. *c* Verfettetes Glomerulusepithel. $c_1$ Verfettetes Kapselepithel. *d* Auf den Capillaren aufliegende Fetttröpfchen. *e* Verfettetes Epithel in situ. *f* Abgestossenes und verfettetes Epithel. *g* Hyaline Gerinnungen (Harncylinder). *h* Cylinder aus Fetttropfen im Querschnitt. *i* Amyloide Arterie. *k* Amyloide Capillare. *l* Zellige Infiltration im Bindegewebe. *m* Rundzellen innerhalb der Harncanälchen. Mit Müller'scher Flüssigkeit und Ueberosmiumsäure behandeltes und in Alauncarmin gef. Präp. Vergr. 300.

ganze Glomeruli in ein Conglomerat homogener Schollen verwandelt erscheinen. Vollkommen degenerirte Gefässe werden für den Blutstrom undurchgängig.

Nächst den Glomeruli erkranken in bevorzugter Weise die Wände der Vasa afferentia (*i*) und der Arteriae interlobulares, sowie die Wände der Blutgefässe der Marksubstanz. Schliesslich kann die Entartung auch einen grossen Theil des capillaren und venösen Gefässgebietes der Rinde, sowie endlich auch die Membrana propria der Harncanälchen ergreifen. Alle die genannten Theile werden dabei verdickt, durchscheinend, homogen und geben die bekannte Amyloidreaction.

Sämmtliche epithelialen Bestandtheile der Niere, sowohl die Epithelien der Harncanälchen als auch der Malpighi'schen Körperchen können dabei eine mehr oder minder hochgradige Verfettung (*d e f*) eingehen. Die Ausdehnung derselben ist dabei nicht von dem Grade der Amyloidentartung abhängig, kann daher bei geringer Verbreitung des Amyloids sehr bedeutend, bei hochgradiger gering sein.

Am stärksten pflegen die gewundenen Canälchen verändert zu sein. Ihr Epithel ist nicht nur verfettet, sondern vielfach in Des-

quamation und Zerfall begriffen (*f*). Erreichen letztere einen höheren Grad und werden einzelne Glomeruli undurchgängig, so kann das Nierengewebe stellenweise veröden und collabiren. Liegen diese atrophischen Herde nahe an der Oberfläche, so bilden sich an letzterer narbige Vertiefungen.

Die abgestossenen Epithelien gerathen natürlich in das Lumen der Harncanälchen und können hier cylindrische Conglomerate verfetteter Epithelzellen oder fettiger Zerfallsmassen bilden. Daneben enthalten einzelne Harncanälchen auch hyaline Cylinder von zarter, durchsichtiger oder mehr derber wachsartiger Beschaffenheit. Die derberen Formen bräunen sich mit Jod etwas stärker als das übrige Gewebe, geben indessen gewöhnlich keine typische Amyloidreaction.

Nicht selten finden sich in den bindegewebigen Interstitien der Harncanälchen zellige Infiltrationsherde (*l*), ein Zeichen, dass zu den degenerativen Processen eine Entzündung sich hinzugesellt hat. Es kommen auch Fälle vor, in welchen das Bindegewebe stellenweise vermehrt und verdichtet ist.

Die Aetiologie und die Bedeutung der Amyloidentartung ist bereits in § 57—62 besprochen worden. Von der fettigen Degeneration, welche sie in der Niere begleitet, müssen wir annehmen, dass sie grossentheils ein Effect derselben Schädlichkeit ist, welche die erstere verursacht hat. Immerhin mögen auch die durch die Amyloidentartung bedingten Circulationsstörungen einen gewissen Antheil an der Entstehung der Verfettung haben. Auch die entzündlichen Veränderungen dürften wesentlich als Coëffect der die Amyloidentartung veranlassenden Noxe anzusehen sein. Für letzteres spricht, dass es in einzelnen Fällen gelingt (Nauwerck), Bacterien in den Gefässen der Nieren nachzuweisen.

## 5. Die haematogene Nephritis.

### A. Allgemeines über haematogene Nephritis und über deren klinische Formen.

§ 450. Unter der Bezeichnung **„haematogene Nephritis"** hat man alle entzündlichen Nierenerkrankungen zusammenzufassen, welche als eine Folge einer auf dem Blutwege der Niere zugetragenen Schädlichkeit entstanden sind.

Das anatomische Kriterium des Vorhandenseins einer Nephritis liegt in dem Nachweis des Bestehens einer entzündlichen Gefässalteration. Da wir letztere direct nicht erkennen können, so ist dieser Nachweis nur durch den Befund eines entzündlichen Exsudates gegeben.

In drüsigen Organen liegt das entzündliche Exsudat entweder im Stützgewebe oder aber im Lumen der Drüsenbeeren und der Drüsengänge, wo es sich dem specifischen Secrete der Drüsen beimischt und die Beschaffenheit desselben verändert.

Die Niere macht von dieser Regel keine Ausnahme. Es wird

nur die Beurtheilung mancher Verhältnisse bei der Entzündung dadurch etwas erschwert, dass die Niere schon normaler Weise grosse Mengen von Blutgefässtranssudaten liefert, so dass entzündliche Exsudationen, welche in das Kanalsystem der Niere eintreten oft nicht unmittelbar von nicht entzündlichen unterschieden werden können.

Der Entscheid, ob eine Bowman'sche Kapsel oder ein Harnkanälchen entzündliches Exsudat enthält kann zum Theil durch das Mikroskop geliefert werden. Entzündliche Exsudate sind stets reich an Eiweiss; meist enthalten sie auch aus dem Blute stammende Zellen, oft auch geronnene Substanzen. Das durch Entzündung der Niere veränderte Nierensecret enthält ebenfalls Eiweiss, meist auch aus dem Blute stammende Zellen und geronnene Substanzen. Wenn gleichwohl die Beurtheilung einer vorliegenden Nierenveränderung zuweilen Schwierigkeiten bietet, so liegt der Grund darin, dass in der Niere schon eine Degeneration des Epithels der Glomeruli und der Harncanälchen genügt, um den Austritt von Eiweiss aus dem Blut in den Harn zu gestatten, und ebenso können auch Circulationsstörungen diesen Effect haben. Fehlen anderweitige für Entzündung characteristische Nierenveränderungen, so bietet nur die Menge des im Harn befindlichen Eiweisse gewisse Anhaltspunkte, indem dieselbe bei Anwesenheit entzündlicher Gefässalterationen grösser ist als bei einfachen Gewebsdegenerationen und bei Stauungen. Immerhin muss hervorgehoben werden, dass eine strenge Scheidung zwischen Nierendegenerationen und Nierenentzündungen nicht möglich ist.

§ 451. Der Kliniker unterscheidet 3 Hauptformen der Nephritis.

Die erste ist die **acute Nephritis**, ausgezeichnet durch eine Verminderung der secernirten Harnmenge, sowie durch ein hohes specifisches Gewicht, hohen Eiweissgehalt, saure Reaction, dunkle, zuweilen blutige Färbung und Trübung des Urins.

Das Sediment enthält farblose, bei blutiger Färbung des Urins meist auch erhaltene rothe Blutkörperchen, hyaline, seltener auch körnige und mit rothen Blutkörperchen und deren Zerfallsprodukten besetzte Cylinder, ferner wohlerhaltene Epithelien aus den Sammelröhren, sowie trübgeschwellte und zerfallene Zellen aus den gewundenen Kanälchen und mitunter auch über die Fläche gekrümmte Glomerulusepithelien.

Scharlach, Diphtherie, croupöse Pneumonie, Recurrens, Septicämie, Pyaemie, Typhus abdominalis, Endocarditis und Gelenkrheumatismus sind häufige Ursachen der Erkrankung, doch kann sie auch ohne diese aus unbekannter Ursache auftreten. Hydrops ist dabei häufig vorhanden, besonders bei secundären Formen indessen nicht regelmässig.

Der gewöhnliche Ausgang ist der in Heilung, doch kann der

Tod namentlich durch Urämie eintreten. Nur selten entwickelt sich aus ihr eine chronische indurative Nephritis, die mit Herzhypertrophie und Polyurie verbunden ist, noch seltener jene Form der Nierenerkrankung, die als chronische parenchymatöse Nephritis bezeichnet wird. Wenn auch manche Fälle sich in die Länge ziehen, so geht der Process doch meist nicht in ein chronisches zum Tode führendes Leiden über, sondern endet in Heilung.

Der acuten Nephritis der Kliniker entspricht keine anatomische Einheit.

Eine Erkrankung der Glomeruli fehlt zwar wohl nie und kann für sich allein die Erscheinungen einer acuten Nephritis verursachen, allein in vielen Fällen sind daneben auch noch die Harncanälchen oder das intertubuläre Gewebe oder beide zugleich erkrankt und geben dadurch anatomisch der Erkrankung ein eigenartiges Gepräge.

Die zweite Form der Kliniker ist die **chronische parenchymatöse Nephritis**, ausgezeichnet durch einen schleichenden oder subacuten Beginn mit ausnahmslos eintretendem Hydrops, welcher den Patienten oft erst auf sein Leiden aufmerksam macht. Der Harn ist reich an Eiweiss, in der Menge mässig vermindert, von gelber trüber Farbe, von vermehrtem specifischen Gewicht und gewöhnlich nicht bluthaltig; doch kommen auch hämorrhagische Formen vor. Im Sediment liegen zahlreiche Cylinder verschiedenster Grösse, farblose Blutkörperchen, verfettete Epithelien, körnige und fettige Detritusmassen und Fettkörnchenkugeln. Rothe Blutkörperchen sind meist nur spärlich oder fehlen ganz, nur bei den hämorrhagischen Formen treten sie zu Zeiten in reichlicher Zahl auf.

Genesung ist selten. Häufiger tritt nach Monaten und Jahren der Tod unter steigendem Hydrops, durch Hirnoedem, oder Pleuritis, Peritonitis, Uraemie etc. ein. Zuweilen ändert sich das Bild. Mit dem Auftreten einer Herzhypertrophie und Zunahme des Aortendruckes kann die Menge des Urins sich steigern, sein specifisches Gewicht und sein Eiweissgehalt sich verringern, die Oedeme schwinden und das klinische Bild der Niereninduration sich einstellen.

Die dritte klinische Form ist die **Nierencirrhose** oder die **Niereninduration**, charakterisirt durch die Absonderung eines vermehrten blassen eiweissarmen Urins mit niedrigem specifischen Gewicht. Das Sediment enthält nur spärliche Formelemente, blasse hyaline Cylinder, farblose Blutkörperchen, intercurrent auch rothe Blutkörperchen. Oedeme fehlen, dagegen ist das Herz hypertrophisch und im Auge stellt sich häufig jene Veränderung ein, die als Neuroretinitis Brightica bezeichnet wird.

Der Beginn ist meist ein unvermerkter und das Leiden kündigt sich häufig zuerst mit Verdauungsbeschwerden, Sehstörungen, Herzklopfen, Beengung etc. an. Nach Jahren tritt der Tod durch Herzschwäche, Oedeme, Hirnblutungen, Urämie, eitrige Entzündungen der serösen Häute etc. ein.

Nur selten entwickeln sich die wesentlichen Symptome einer Niereninduration aus einer acuten Nephritis direct heraus und dann sind es meist Fälle, die sich weiterhin durch einen rascheren Verlauf auszuzeichnen pflegen.

Die chronische parenchymatöse Nephritis ist anatomisch durch starke Degeneration der epithelialen Nierenbestandtheile ausgezeichnet, die Niereninduration dagegen durch ein stärkeres Hervortreten der Veränderungen des Blutgefässbindegewebsapparates. Es sind danach die beiden Formen nicht nur klinisch, sondern auch anatomisch von einander zu unterscheiden, und es kann somit der Anatom sehr wohl die Eintheilung des Klinikers annehmen. Immerhin ist dabei zu betonen, dass beide Formen in keinem gegensätzlichen Verhältniss zu einander stehen, dass es sich mehr um quantitative Unterschiede handelt, dass bei der ersteren auch das Bindegewebe verändert ist und dass bei der letzteren Epitheldegenerationen niemals fehlen. Beide Formen können danach ineinander übergehen.

Man hat vielfach versucht die nephritischen Processe in eine einzige Erkrankungsform zu vereinigen, und glaubte auch in den verschiedenen Nierenveränderungen jeweilen Stadien des einen Processes Nephritis erblicken zu dürfen. Allein abgesehen davon, dass die acut auftretende Nephritis meist nicht in einen chronischen Zustand übergeht, ist diese Anschauung auch insofern irrthümlich, als ein bei chronischer Nephritis gegebener Zustand nicht immer in derselben Weise entstanden ist. Sicherlich ist schon der Beginn ein verschiedener. Es ist ebenso ungerechtfertigt alle nephritischen Processe mit Glomerulusveränderungen beginnen zu lassen, als für alle Fälle eine Epitheldegeneration, oder eine interstitielle zellige Infiltration als Ausgangspunct anzunehmen.

Wie der Beginn, so kann auch der spätere Verlauf variiren und wir vermögen danach durchaus nicht immer zu sagen, wie eine gegebene vorgeschrittene Nierenaffection begonnen und welchen Verlauf sie genommen hat. Ebenso können wir meist nicht sagen, welchen Verlauf eine frische acut entstandene Affection weiterhin noch genommen haben würde. Wir müssen uns einstweilen begnügen, die einzelnen Formen, wie sie zur Untersuchung kommen, möglichst genau zu characterisiren und auf die Möglichkeiten ihrer Entstehung hinzuweisen.

Die Untersuchungen über jene Krankheiten, welche unter dem Namen Nephritis gehen, datiren von jenem Zeitpunkt an, als R. Bright (*Report of medical cases selected with a view of illustrating the symptoms and cure of diseases by a reference to morbid anatomy, London 1827*) zuerst erkannte, dass es Wassersuchten gibt, welche von Erkrankungen der Niere abhängen und bei welchen im Harn Eiweiss abgesondert wird. Bright selbst beschrieb als Ursache dieser Albuminurieen verschiedene Formen der Nierenerkrankung.

Die von Bright zuerst näher charakterisirten Nierenerkran-

kungen sind seither unter dem Namen **Morbus Brightii** zusammengefasst worden, doch ist der Begriff desselben von den Autoren verschieden weit ausgedehnt worden, indem die einen alle mit Albuminurieen verlaufenden Nierenaffectionen dazu zählen, während Andere die einfachen Circulationsstörungen und die Degenerationen davon ausscheiden und nur die entzündlichen Nierenaffectionen unter den Begriff des Morbus Brightii zählen wollten.

Rokitansky (*Handb. der patholog. Anatomie 2. Bd. 1842*) unterschied 8 Formen. Frerichs dagegen (*Die Bright'sche Nierenkrankheit, Braunschweig 1851*) betrachtete die verschiedenen Nierenveränderungen bei den an Morbus Brightii Verstorbenen als verschiedene Stadien ein und desselben Processes. Nach ihm sollte der Process mit Hyperämie beginnen, alsdann zu Exsudation und Entartung des Drüsenparenchyms führen und schliesslich in Atrophie und Schrumpfung seinen Ausgang nehmen.

An die Publicationen von Bright und Frerichs haben sich eine grosse Zahl von Arbeiten angeschlossen, unter denen folgende erwähnt werden sollen: Wilks, *Cases of Bright's disease, Guy's hospital Reports, 1853;* Virchow, *sein Arch. 4. Bd.;* Johnson, *Die Krankh. der Nieren, Quedlinburg 1856;* Gull u. Sutton, *Med. chir. Transact. 1872, LV;* Beer, *Die Bindesubstanz der menschlichen Niere, Berlin 1859;* Förster, *Handb. der pathol. Anatomie 1863;* Traube, *Gesammelte Beiträge zur Pathologie und Physiologie II, 1871;* Klebs, *Handbuch der pathol. Anat., Berlin 1870;* Grainger Stewart, *On Bright's Diseases of the kidneys, Edinburgh 1871;* Rindfleisch, *Pathol. Gewebelehre;* Bartels, *v. Ziemssen's Handb. d. spec. Pathol. IX, 1875;* Kelsch, *Arch. de physiol. 1874;* Cornil u. Ranvier, *Manuel d'histol. pathol.;* Lecorché, *Traité des maladies des reins, Paris 1877;* Charcot, *Leçons sur les maladies du foie et des reins, Paris 1875;* Buhl, *Mittheil. a. d. pathol. Institut zu München, Stuttgart 1878;* Aufrecht, *Die diffuse Nephritis, Berlin 1879, Centralbl. f. med. Wiss. 1882 No. 47* u. *D. Arch. f. klin. Med. XXXII;* Weigert, *Die Bright'sche Nierenerkrankung, Volkmann's Sammlung klin. Vorträge No. 162—163, 1879;* Ribbert, *Nephritis und Albuminurie, Bonn 1881;* Hortolès, *Étude du processus histologique des néphrites, Paris 1881;* Bamberger, *Volkmann's Sammlung klin. Vorträge Nr. 173, 1879;* Wagner, *Arch. f. klin. Med. XXV, XXVII u. XXVIII* und *Handb. der spec. Pathol. von v. Ziemssen 9. Bd. 3. Aufl. 1882;* Rosenstein, *Pathologie und Therapie der Nierenkrankheiten 1870;* Fischl u. Schütz, *Stud. über versch. Formen d. Nephritis, Zeitschr. f. Heilk. III, Prag 1882;* Letzerich, *Virch. Arch. 55. Bd.;* Langhans, *ebenda 76. Bd.;* Thoma, *ebenda 71. Bd.;* Senator, *ebenda 73. Bd.;* Grawitz u. Israel, *ebenda 73. Bd.;* Posner, *ebenda 79. Bd.;* Samuel, *ebenda 73. Bd.;* Ewald, *ebenda 71. Bd.;* Platen, *ebenda 71. Bd.;* Eberth, *Zur Kenntniss bacterit. Mycosen, Leipzig 1872;* Hofmeier, *Zeitschr. f. Geburtshilfe III;* Ziegler, *D. Arch. f. klin. Med. XXV;* Litten, *Charité-Annal. IV* u. *Berliner klin. Wochenschr. 1878;* Weissgerber u. Perls, *Arch. f. experim. Pathol. VI;* Leyden, *Zeitschr. f. klin. Med. III,* Kelsch,

*Arch. de physiol. 1874; Verhandl. des internat. med. Congresses zu London 1881; Verhandl. des Congresses f. inn. Med. in Wiesbaden 1882;* Cohnheim, *Allgem. Pathol. II 1882;* Friedländer, *Arch. f. Anat. u. Physiol. 1881* u. *Fortschritte d. Med. I, 1883;* A. Brault, *Des formes anatomo-patholog. du mal de Bright, Arch. gén. de méd. 1882;* Cornil u. A. Brault, *Journ. de l'anat. et de la phys. XIX, 1883;* Dunin, *Virch. Arch. 93. Bd.;* Fischl, *Beitr. zur Histol. d. Scharlachniere, Zeitschr. f. Heilk. IV.*

Klebs scheidet die nicht entzündlichen Nierendegenerationen von dem Morbus Brightii aus und identificirt den Begriff des letzteren mit der primären interstitiellen Nephritis; die dabei vorkommenden Veränderungen des Epithels betrachtet er als secundäre.

Grainger-Stewart unterscheidet drei Formen von Morbus Brightii, nämlich die entzündliche Form, die amyloide Form und die schrumpfende Form. Bei der ersten unterscheidet er 3 Stadien, nämlich die entzündliche Exsudation, die Verfettung und die Schrumpfung. Auch Virchow (*Cellular-Pathologie 1871*) unterscheidet 3 Formen, nämlich die parenchymatöse Nephritis, die indurirende interstitielle Nephritis und die amyloide Degeneration. Bartels theilt den Morbus Brightii in eine acute parenchymatöse, eine chronische parenchymatöse und eine interstitielle Nephritis ein. Lecorché unterscheidet eine parenchymatöse und eine interstitielle Nephritis. Charcot stellt theils von klinischen, theils von pathologisch-anatomischen Gesichtspunkten ausgehend drei Formen auf. Die erste ist characterisirt klinisch durch rapiden Verlauf, geringe Harnmenge mit viel Eiweiss und Hydrops, anatomisch durch eine grosse weisse Niere, die zweite durch chronischen Verlauf, reichliche Harnmenge mit wenig Eiweiss, Fehlen oder geringe Entwickelung des Hydrops und durch Schrumpfung der Niere. Die dritte Form ist die Amyloidniere.

Weigert trennt den Morbus Brightii in parenchymatöse Degenerationen und in die eigentliche Nephritis. Erstere sind lediglich acute Veränderungen. Die chronischen gehören alle derselben Form der Nephritis an und bilden nur Modificationen eines und desselben Processes. Man kann nicht interstitielle und parenchymatöse Formen unterscheiden, sondern es beginnen alle Formen mit Epitheldegenerationen und Epithelschwund, denen sich alsdann reactive entzündliche interstitielle Processe anschliessen.

Aufrecht unterscheidet eine acute, eine subacute und eine chronische Nephritis und hält dafür, dass primär die Harncanälchenepithelien erkranken, während die Gefässe und das Bindegewebe erst secundär in Mitleidenschaft gezogen werden. Als Nephritis bezeichnet er auch die Amyloidniere.

Wagner fasst den Begriff Morbus Brightii klinisch als eine Krankheit auf, bei welcher der Urin gewisse characteristische Veränderungen zeigt und unterscheidet 4 Hauptformen, nämlich: 1) der acute M. Br.; 2) der chronische M. Br.; 3) die Schrumpfniere; 4) die Amyloidniere.

Leyden definirt den Begriff Morbus Brightii wesentlich vom klinischen oder physiologischen Standpunkte aus (*Verhandlungen des Congresses für innere Medicin. Wiesbaden 1882*) und identificirt ihn im Grossen und Ganzen mit allen jenen Nierenerkrankungen, welche Albuminurie und Hydrops hervorrufen, rechnet danach auch die Degenerationen des Drüsenparenchyms, die Pyelonephritis, die Amyloidniere etc. dazu.

Rosenstein (ebenda) dagegen will den Begriff Morbus Brightii nicht nach Symptomen, sondern nach pathologisch-anatomischen Veränderungen definirt wissen.

Die Ansichten der Autoren über den Begriff Morbus Brightii sowohl als auch über die Anatomie und die Genese der Nephritis gehen, wie aus dem eben Angeführten ersichtlich, sehr auseinander. Ein weiteres Eingehen auf die Literatur würde noch weitere Differenzen ergeben. Es gilt dies nicht nur für die älteren, sondern auch für die neuesten Arbeiten auf diesem Gebiete, und auch die letzten Debatten an medicinischen Congressen haben gezeigt, dass auf Grund der bis jetzt vorliegenden Untersuchungsresultate eine Einigung der Anschauungen nicht zu erzielen ist.

Unter diesen Verhältnissen hielt ich es für zweckmässig, bei Darstellung der Anatomie der nephritischen Processe nur in beschränktem Maasse auf die vorhandene Literatur Rücksicht zu nehmen und mich wesentlich an eigene Untersuchungen zu halten. Ich glaubte dies umsomehr thun zu können, als ich schon seit Jahren einschlägige Untersuchungen ausgeführt und ein ziemlich umfangreiches Material mir zusammengestellt habe. In den letzten drei Jahren war mir ferner Gelegenheit geboten, von den Resultaten einer von Herrn Nauwerck mit grosser Sorgfalt auf meinem Laboratorium ausgeführten Untersuchung über Nephritis durch Einsicht seiner Präparate Kenntniss zu nehmen. Seiner Arbeit verdanke ich manche Belehrung und seinen ausgezeichneten Präparaten habe ich auch einen Theil der Abbildungen entnommen. Die Experimentaluntersuchungen über Nephritis, welche von Grawitz und Israel, Ponfick, Lassar, Marchand, Aufrecht, Buchwald, Litten und Anderen angestellt wurden, lassen sich für die Pathologie der bei dem Menschen vorkommenden Nephritis nur in sehr beschränktem Maasse verwerthen. Die durch Injection oder Fütterung verschiedener chemisch wirksamer Substanzen oder durch Aufhebung der Blutzufuhr etc. hervorgerufenen Nierendegenerationen stehen nur in entfernten Beziehungen zu der eigentlichen Nephritis und gestatten nur Schlüsse auf die ihnen entsprechenden Nierenerkrankungen des Menschen. Noch weniger lassen sich die durch Ureterunterbindung erzeugten Nierendegenerationen zur Erklärung der Gewebsveränderungen bei hämatogener Nephritis des Menschen verwerthen. Hier muss zunächst eine sorgfältige anatomische Untersuchung vom Menschen stammender kranker Nieren die Grundlage bilden.

Auf welche Processe der Name Morbus Brightii auszudehnen

ist, mag der Praktiker entscheiden. Derselbe hat wesentlich eine klinische Bedeutung, die Anatomie kann ihn daher entbehren.

## B. Die einzelnen Formen der Nephritis.

### a. Die acute Nephritis.

§ 452. **Die acute Glomerulonephritis.** Die einfachste Form frischer Nephritis ist diejenige, bei welcher die entzündliche Alteration im Wesentlichen nur die Glomeruli betrifft, während die intertubulären Gefässe nur wenig afficirt sind.

Die Glomeruli selbst sind oft für die histologische Untersuchung nicht merklich verändert, und nur die Anwesenheit einer eiweisshaltigen Flüssigkeit, welche bei Behandlung der Niere mit Alcohol oder durch Kochen gerinnt und alsdann einen sichelförmigen Hof um den Glomerulus bildet, gibt davon Zeugniss, dass die Gefässe alterirt sind. Andere Glomeruli zeigen gleichzeitig eine Schwellung, zuweilen auch eine Desquamation des Epithels (vgl. Fig. 219 *g h* sowie Fig. 223 *c* § 456). Ferner kommt es vor, dass auf einzelnen oder zahlreichen Gefässschlingen das Epithel ganz abgestossen ist (vgl. Fig. 219 *k*, § 447 Fig. 217 und § 455 Fig. 222 *b*) und dass die Gefässe selbst auffallend blass, kernlos, nekrotisch aussehen. In noch anderen Fällen erscheinen sie in homogene, theils kernarme, theils kernreiche Gebilde umgewandelt, welche erheblich voluminöser sind als normale Gefässschlingen und Blut- oder Injectionsmasse nicht mehr durchlassen. Nach Friedländer kommt letzteres namentlich bei der postscarlatinösen Nephritis vor und kann hier eine grosse Ausbreitung erlangen. Wie es scheint, handelt es sich um eine hyaline Verquellung der Gefässwände selbst (§ 63). Zuweilen enthalten einzelne Capillarschlingen eine vermehrte Zahl von farblosen Blutkörperchen (vgl. § 456 Fig. 223 *b*) und es ist nicht unmöglich, dass dies unter Umständen zu Thrombose führen kann (Ribbert). Nach Langhans und Nauwerck kommt auch eine Schwellung der Endothelien der Capillarschlingen (Fig. 219 *a*) sowie eine Vermehrung und Abstossung derselben (*b*) mit nachfolgendem Zerfall (*d*) vor, welche sich mit Desquamation des Glomerulus-

Fig. 219. Durchschnitt durch peripher gelegene Glomerulusschlingen bei acuter Nephritis nach Diphtherie. *a* Capillarkern. *b* Geschwellte abgehobene Endothelzellen. *c* Endothelzelle mit drei Kernen (Zerfall). *d* Endothelzelle mit Bruchstücken von Kernen. *e* Erhaltenes Glomerulusepithel. *f* Zerfallendes Glomerulusepithel. *g* Kern einer abgestossenen Epithelzelle. *h* Blasig degenerirte Epithelzelle. *i* Geronnenes Eiweiss. *k* Nackter Aussenrand einer Capillare. Mit Alcohol gehärtetes, mit Alauncarmin und Eosin gef. und in Canadabalsam eingel. Präp. (Vergr. 450. (Nach einem Präp. von Nauwerck).

epithels (*h g*) combiniren kann. Häufig treten Blutungen auf, wodurch der Kapselraum sich mehr oder weniger prall mit Blut füllt (§ 456 Fig. 223*f*).

Die Harncanälchenepithelien können ganz unverändert sein. In anderen Fällen sind einzelne Zellen degenerirt, getrübt oder verfettet oder nekrotisch oder in Desquamation und Zerfall begriffen. Im Lumen einzelner Harncanälchen liegen hyaline Cylinder.

Das intertubuläre Bindegewebe ist meist ganz unverändert, zuweilen ist es etwas durch entzündliches Oedem gequollen oder enthält vereinzelte kleinzellige Infiltrationsherde. Nach NAUWERCK kann es zu Anschwellung und zu Desquamation der Endothelien der intertubulären Capillaren kommen.

Für die makroskopische Betrachtung sind die Nieren meist nicht kenntlich verändert. Nur bei hochgradiger hyaliner Entartung der Glomerulusschlingen fallen die Glomeruli durch ihre Blutleere und durch ihre Vergrösserung (FRIEDLÄNDER) auf.

Die Glomerulonephritis bildet ätiologisch keine Einheit, sondern kann durch verschiedene Schädlichkeiten hervorgerufen werden. Nach KLEBS, FRIEDLÄNDER und Anderen kommt sie besonders oft bei Scharlach vor. Sie kann ferner bei pyämischer und septicämischer Infection, Diphtherie, Recurrens, Erysipel, Carbunkel etc. auftreten oder sich auch ohne voraufgegangene Infectionskrankheiten entwickeln. Offenbar entsteht sie dann, wenn deletär wirkende Stoffe mit dem Blut in die Glomeruli gelangen, hier abgeschieden werden und gleichzeitig die Gefässschlingen alteriren. Sie steht also genetisch den in § 446 und 447 beschriebenen Degenerationen sehr nahe und es lässt sich auch anatomisch eine Grenze zwischen beiden nicht ziehen.

Die Glomerulonephritis kann durch Behinderung der Urinsecretion zum Tode führen. In andern Fällen endet sie in Heilung oder es schliessen sich weitere Veränderungen an.

*Literatur:* KLEBS, *Handb. d. pathol. Anatom. 1*; HORTOLÈS, *Étude du process. histol. des néphrites. Paris 1881*; RIBBERT, *Nephritis u. Albuminurie. Bonn 1881*; FRIEDLÄNDER, *Fortschritte d. Med. 1.*

§ 453. Die **acute diffuse Nephritis** mit serös fibrinösem Exsudat oder das **acute entzündliche Oedem** der Niere.

Bei dieser Entzündungsform ist die Niere mehr oder weniger, zuweilen colossal geschwellt, so dass sie eine Länge von 22—25 cm. erreicht. Die Kapsel ist leicht abziehbar, die Oberfläche glatt, meist abwechselnd grau und grauroth oder gelblichroth gefleckt. Auf dem Schnitt erscheinen Rinde und Marksubstanz geschwellt, feuchtglänzend, meist blassgrau oder graugelblich, zum Theil indessen auch streifig oder fleckig geröthet. Die ganze Niere ist weich, namentlich bei höheren Graden der Schwellung.

Die Schwellung beruht im Wesentlichen auf einer Anhäufung von Flüssigkeit in dem intertubulären Bindegewebe der Rinde (Fig. 220) sowie der Marksubstanz.

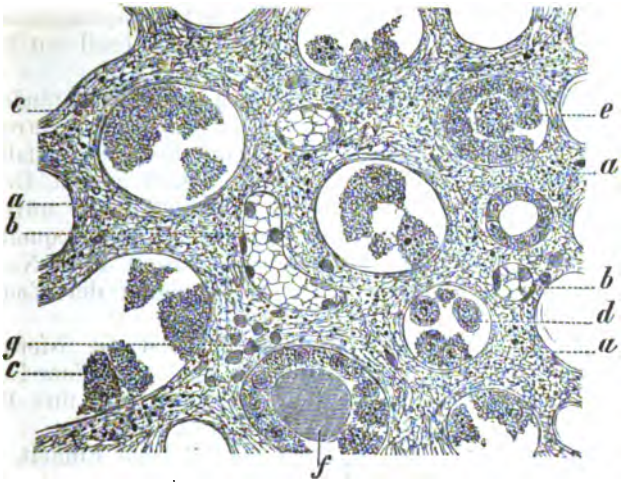


Fig. 220. Diffuse Nephritis mit serös fibrinösem Exsudat. *a* Stroma, stark verbreitert, mit Körnern und Fäden von Fibrin sowie mit einzelnen Fetttröpfchen durchsetzt. *b* Capillaren. *c* Epithelien der gewundenen Canälchen z. Th. getrübt, z. Th. leicht verfettet und in Desquamation begriffen. *d* Abgestossene Epithelzellen in einem Schleifenschenkel. *e* Körnige und fettige Zerfallsmassen in einem Schleifenschenkel, dessen Epithel erhalten aber trübe ist. *f* Hyaliner Cylinder in einem gewundenen Canal. *g* Rundzellen. Mit Ueberosmiumsäure behandeltes Glycerinpräparat. Vergr. 350.

Die Interstitien sind mächtig verbreitert und enthalten eine Flüssigkeit, welche schon frisch, mehr indessen noch an gehärteten Präparaten Körner und Fäden (*a*) geronnenen Fibrins enthält. Die Gefässe sind durch die angesammelte Flüssigkeit grossentheils comprimirt, zum Theil indessen auch weit, mit Blut (*b*) gefüllt.

Zellen enthält das Exsudat nur spärlich, doch gelingt es ab und zu kleine Herde von Rundzellen (*g*) aufzufinden. Ist der Process nicht mehr ganz frisch, so enthält das intercanaliculäre Exsudat Fetttröpfchen.

Die Glomeruli sind grösstentheils nicht auffällig verändert, doch weist Alcoholbehandlung der Niere eine geringe Menge gerinnbaren Exsudates in einzelnen Kapselräumen nach. An einem Theil der Glomeruli ist ferner eine geringe Quellung sowie Desquamation des Epithels nachweisbar.

Das Epithel der Canälchen der Rinde sowohl als der Marksubstanz ist durchgehends mehr oder weniger geschwollen und zum Theil in seinem Zusammenhange gelockert (*c*), an manchen Stellen bereits abgestossen (*d*). Früher oder später gesellt sich dazu noch fettige Degeneration und Zerfall des Epithels.

Die Lumina der Harncanälchen sind anfangs frei, später enthalten sie hyaline Gerinnungen (*f*) sowie körnige und fettige Producte des Epithelzerfalls (*e*).

Geringere Grade des entzündlichen Oedemes können bei ver-

schiedenen Infectionskrankheiten, z. B. bei Typhus vorkommen und sind an einer leichten Schwellung und starken Durchfeuchtung der Niere erkennbar. Höhere Grade kommen selten zur Beobachtung, am ehesten noch bei Erkrankungen, die in das Gebiet der pyämischen Infectionen gehören.

Das oben abgebildete Präparat stammt aus einer Niere, deren Besitzer am 10. Tage einer acuten fieberhaften Erkrankung starb. Es handelte sich offenbar um eine schwere Infectionskrankheit, da gleichzeitig mit der Nephritis eine colossale Milzschwellung sowie eine eitrige Mediastinitis, später auch eitrige Pleuritis auftrat.

§ 454. Die **in kleinen Herden auftretende Nephritis** ist die häufigste Form frischer Nierenentzündung. Die Niere ist dabei nur wenig oder gar nicht geschwellt und besitzt zu Beginn häufig auch keinerlei Verfärbungen. Nur wenn sich degenerative Processe zu den interstiellen Veränderungen in erheblicher Ausdehnung hinzugesellen, treten hellgraue oder (bei Verfettung) weissliche Flecken auf.

Zuweilen stellen sich auch schon frühe Blutungen ein, welche kleine, punktförmige bis stecknadelkopfgrosse dunkelrothe Flecken bilden.

Eine sichere Diagnose ist stets nur durch das Mikroskop möglich.

Die zellige Infiltration (Fig. 221 *m*) tritt in erster Linie in der Umgebung der Venulae stellatae (*g*) und der Venae interlobulares (*h*) auf und wird hier meist so stark, dass an gefärbten Präparaten der Herd schon bei schwacher Vergrösserung leicht erkennbar ist.

Am reichlichsten pflegen die Herde in den äussersten Lagen der Rinde, sowie an der Grenze von Rinde und Marksubstanz vorhanden zu sein, während die mittleren Schichten der Rinde meist nur wenig afficirt sind.

Liegen Glomeruli innerhalb des Gebietes einer in entzündliche Alteration versetzten Vene, so häufen sich die Zellen auch in der Umgebung der Kapseln an und können dieselben dicht umschliessen. Das ausserhalb der erwähnten venösen Gebiete liegende Bindegewebe kann vollkommen intact sein, doch kommen auch Fälle vor, in welchen auch an anderen beliebigen Stellen der Capillarverzweigung sowie namentlich in der Umgebung der Malpighi'schen Körperchen (vergl. § 456, Fig. 223 und § 455, Fig. 222) kleinere und grössere zellige Herde sich vorfinden.

Die Harncanälchenepithelien können durchaus normal sein. Selbst im Gebiete des Entzündungsherdes sind sie zuweilen noch unverändert oder nur leicht getrübt, in ihrer Form aber wohl erhalten und ihr Kern gut färbbar. Nach NAUWERCK hat man diesen Befund z. B. bei der durch das Gift der Pneumonie verursachten Nephritis. In anderen Fällen sind die Epithelien der Harncanälchen stärker an dem Processe betheiligt, da oder dort, am häufigsten im

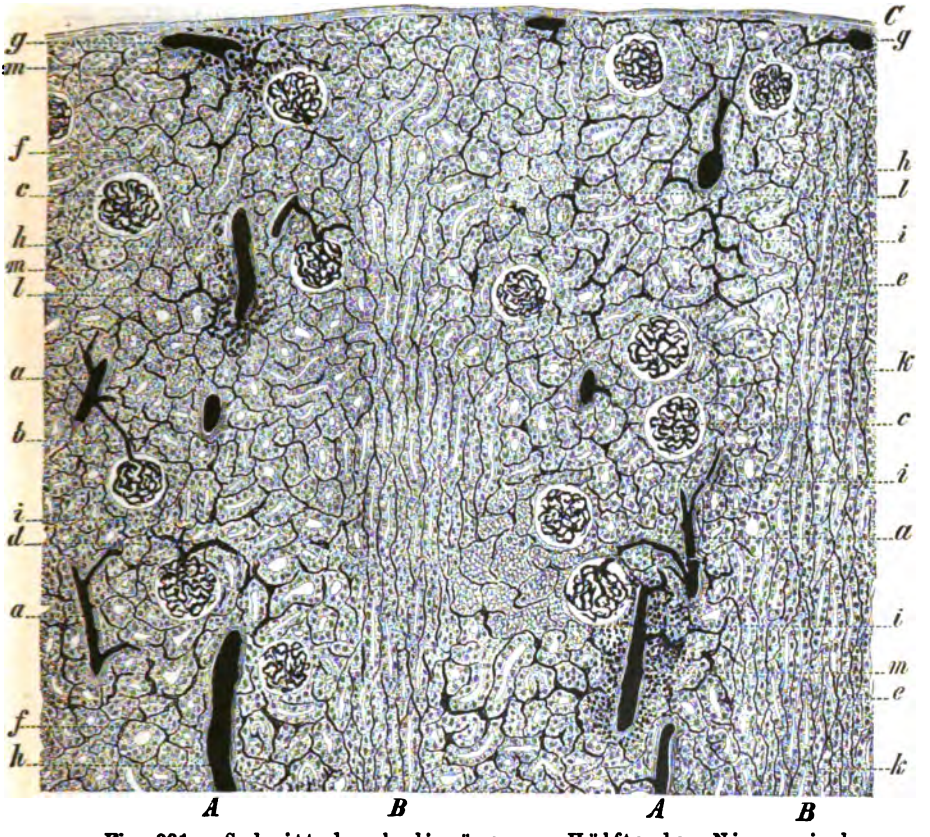


**Fig. 221.** Schnitt durch die äussere Hälfte der Nierenrinde bei frischer acuter interstitieller Herdnephritis. Vergr. 32. Injectionspräparat mit Alauncarmin gefärbt. *A* Labyrinth. *B* Markstrahlen. *C* Nierenkapsel. *a* Arteria interlobularis. *b* Vas afferens. *c* Glomerulus. *d* Vas efferens. *e* Capillarsystem der Markstrahlen. *f* Capillarsystem des Labyrinthes. *g* Vena stellata. *h* Vena interlobularis. *i* Tubuli contorti. *k* Tubuli recti (Henle'sche Schleifen und Sammelröhren). *l* Degenerirte Tubuli contorti. *m* Perivenöse zellige Infiltration.

Gebiete der gewundenen Harncanälchen stellt sich Trübung und Schwellung sowie Nekrose des Epithels (Fig. 211 *l*) ein, so namentlich bei Diphtherie (NAUWERCK). Die nekrotischen Epithelien verlieren früher oder später ihren Kern.

Die Degeneration und die Nekrose des Epithels kann sowohl innerhalb des Gebietes der entzündlichen Infiltration, als auch ausserhalb desselben sich einstellen. Es verdient hervorgehoben zu werden, dass sogar unter Umständen die Epithelien im Gebiete der Entzündung nur in ganz geringem Grade oder gar nicht ver-

ändert sind, während sich anderswo nekrotische Herde vorfinden. In manchen Fällen sind die Epithelien der Sammelröhren am stärksten verändert d. h. getrübt oder sogar in eine Körnermasse zerfallen.

Die Glomeruli pflegen grossentheils nicht merklich verändert zu sein, es sei denn, dass die Entzündungsform zu jenen gehört, welche später ihren Ausgang in Eiterung nehmen (§ 455). Immerhin lässt sich an einem Theile derselben eine Desquamation des Epithels nachweisen. Es kommen auch Fälle vor, in denen schon zu Beginn der Entzündung die Epithelzellen einzelner Gefässschlingen nekrotisch (vergl. § 447, Fig. 217) und kernlos von der Unterlage abgehoben sind. Ferner liegt im Umfang einzelner Glomeruli ein Exsudat im Kapselraum, welches bei Behandlung mit Alcohol zu einer körnigen Masse gerinnt und die zu hellen blasigen Kugeln degenerirten abgestossenen Glomerulusepithelien einschliesst. Sind Blutungen vorhanden, so enthalten manche Kapseln Blut, welches den Glomerulus dicht umschliesst (vergl. § 456, Fig. 223) und sich auch in das zugehörige Harncanälchen fortsetzt. Es gibt sogar Formen von Nephritis, bei welchen diese Blutungen von Anfang an in ganz besonders reichlicher Zahl auftreten, so dass sie gegenüber den interstitiellen Veränderungen ganz in den Vordergrund treten.

Im Lumen der Harncanälchen, namentlich der Schleifenschenkel bilden sich spärliche hyaline Cylinder, welche zum Theil einzelne Kerne einschliessen. Im Gebiete der zelligen Infiltration können die Harncanälchen auch Rundzellen enthalten, welche durch die Membrana propria der Harncanälchen eingewandert sind und theils im Lumen, theils in den Drüsenzellen selbst liegen.

Die Herdnephritis kann sich mit einem entzündlichen Oedem der Niere combiniren. In diesem Falle ist die Niere mehr oder weniger geschwellt, roth oder grau und roth gefleckt. Sie tritt bei verschiedenen Infectionskrankheiten auf, so namentlich bei Pneumonie und Erysipel (Nauwerck), ferner bei Scharlach, Diphtherie, Pyaemie und Typhus recurrens (Ponfick). Sie kann ferner auch auftreten, ohne dass Allgemeininfectionen voraufgegangen sind. Sie endet in Heilung oder führt zu herdförmigen Indurationen und Verödungen oder auch zu Abscedirungen.

Ribbert gibt an, dass jede interstitielle Nephritis durch eine entzündliche Glomerulusveränderung eingeleitet werde. Weigert lässt alle nephritischen Processe mit einer Epitheldegeneration beginnen. Beide Darstellungen sind einseitig und treffen nur für eine beschränkte Zahl von Fällen zu. Nephritis kann in sehr verschiedener Weise beginnen, und es lässt sich auch kein Schema für ihren Verlauf aufstellen.

*Literatur über Nephritis nach Pneumonie, Diphtherie und anderen Infectionskrankheiten:* Mommsen, *D. med. Wochenschr. 1879;* Jürgensen, *Croupöse Pneumonie, Tübingen 1883;* Bouchard, *Rev. de méd. 1881;* Capitain et Charrin, *ebenda;* Gaucher, *Lancet 1881;* Cornil,

*Journ. de l'anat. 1879;* Eberth, *Virch. Arch. 57. Bd.* und *Zur Kenntniss bacterit. Mycosen. Leipzig 1872;* Jacobi, *Gerhardt's Handb. d. Kinderkrankh. II;* Kannenberg, *Zeitschr. f. klin. Med. I;* Lépine, *Rev. mens. 1880;* Letzerich, *Virch. Arch. 47., 52. 55. u. 61. Bd.;* Leyden, *Zeitschr. f. klin. Med. III;* Litten, *ebenda IV;* Markwald, *Ueber die Nierenaffection bei acuten Infectionskrankh. I.-D. Königsberg 1878;* Oertel, *v. Ziemssen's Handb. d. spec. Path. II;* Senator, *Virch. Arch. 56. Bd.* und *Die Albuminurie im gesunden u. kranken Zustande, Berlin 1882;* Thomas, *Gerhardt's Handb. d. Kinderkrankh. IV;* Unruh, *Jahrb. f. Kinderheilk. XVII, 1881;* P. Fürbringer, *Virch. Arch. 91. Bd.;* Fischl, *Beiträge z. Histologie der Scharlachniere, Zeitschr. f. Heilk. 1883;* Leichtenstern, *Sitzungsber. d. ärztl. Vereins in Köln v. 10. Okt. 1881, D. med. Wochenschr. 1881;* Fischl, *l. c.* § *451;* Babes, *Arch. de phys. III ser. t. II.*

## § 455. Die vereiternde Herdnephritis.

Nimmt eine Herdnephritis ihren Ausgang in Eiterung, so bilden sich in der Niere da und dort und zwar namentlich in der Rinde, nicht selten indessen auch in der Marksubstanz kleinere und grössere, rundliche und streifenförmige Herde von weisser eiterfarbener Beschaffenheit, welche meist von einem hyperämischen Hofe umgeben sind. Die Niere kann im Uebrigen fast unverändert sein, häufig indessen ist sie durch entzündliches Oedem mehr oder weniger geschwellt und gleichzeitig weicher als normal und in Folge ungleichmässiger Blutvertheilung bunt, grau und roth gefleckt.

Die kleinsten punctförmigen bis hirsekorngrossen Eiterherde entstehen durch eine sich stetig steigernde zellige Infiltration, welche sich theils um Venen theils um die Kapseln der Glomeruli gruppirt.

Die eitrige Entzündung der Niere ist wohl zum grössten Theil als ein Effect eingedrungener Mikroorganismen anzusehen. Gelangen dieselben schon innerhalb der Schlingen der Glomeruli (Fig. 222 *a*) zur Ansiedelung, so verursachen sie zunächst eine Verstopfung der Gefässlumina, sowie eine Nekrose des Glomerulusepithels *(b)* und weiterhin auch der Gefässe. Im Anschluss hieran stellt sich in der Umgebung der Glomeruli eine reactive Entzündung ein, welche zunächst zu einer Anfüllung des pericapsulär gelegenen Bindegewebes mit Rundzellen führt *(d)*. Meist stellen sich gleichzeitig auch intertubuläre perivenöse *(f)* Exsudationen ein.

Die Epithelien innerhalb des infiltrirten Bezirkes pflegen frühzeitig zu degeneriren *(g h)*. Ein Theil zerfällt zu körnigem Detritus, andere werden in toto nekrotisch, kernlos und stossen sich ab. Gleichzeitig dringen die emigrirten Zellen auch in das Lumen der Harncanälchen *(i)* ein und in kurzer Zeit ist das ganze Gewebe mit denselben überschwemmt. Weiterhin zerfallen nicht nur die Epithelzellen, sondern auch das Bindegewebe; die eitrige Infiltration wird zum Abscess. Selbstverständlich fällt derselbe um so grösser aus, je weiter sich die Infiltration ausgebreitet hatte.

Durch solche eitrige Entzündung kann ein grosser Theil, ja

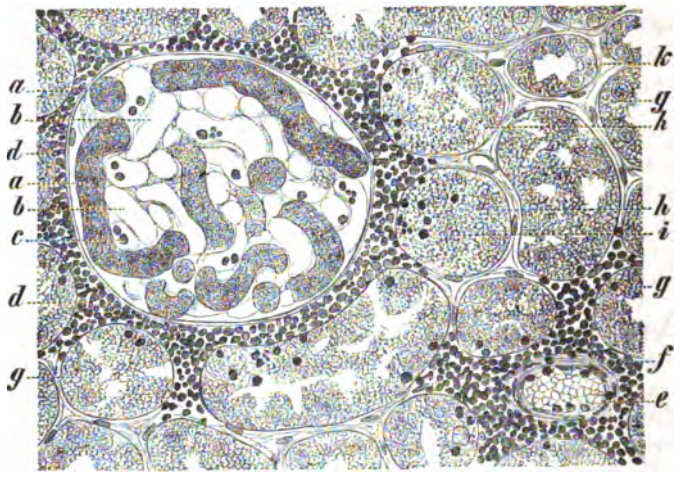


Fig. 222. Eitrige Herdnephritis. *a* Mit Mikrokokken gefüllte Glomerulusschlingen. *d* Leere kernlose Capillaren. *c* Rundzellen in Capillaren. *d* Pericapsuläre Zellinfiltration. *e* Vene. *f* Perivenöse Zellinfiltration. *g* Tubuli contorti, deren Epithelien getrübt, zum Theil kernlos und zerfallen sind. *h* Tubuli contorti mit körnigen Zerfallsmassen. *i* Rundzellen innerhalb der Tubuli. *k* Schleifenschenkel. Canadabalsampräparat mit Gentianaviolett gefärbt. Vergr. 200.

die ganze Niere vereitern, so dass sich schliesslich ein mit Eiter gefüllter Sack bildet. Letzteres ist indessen selten und kommt häufiger bei Pyelonephritis (§ 465) vor.

Bei ausgedehnten Eiterungen treten auch im Nierenbecken catarrhalische und eitrige, zuweilen auch diphtheritische Entzündungen auf. Nicht selten entwickeln sich in der Umgebung der Niere Abscesse (Perinephritis).

Die eitrige Nephritis kommt abgesehen von der Pyelonephritis am häufigsten bei ulceröser Endocarditis und nach pyämischer Wundinfection vor. Sie kann indessen aus Anlass sehr verschiedener Krankheiten sich entwickeln; so tritt sie z. B. im Verlaufe von Dysenterie, Scharlach, Typhus, oder ulceröser Phthise, Gelenkrheumatismus, sowie bei Actinomycose (Israel, *Virch. Arch. 74. Bd.*) ein. Meist sind die Entzündungsherde nur klein, miliar; grössere Abscesse sind selten. Nicht selten ist die Entzündung mit embolischer Verstopfung der Nierenarterien verbunden und dementsprechend combinirt sich dann auch die eitrige Entzündung mit Infarctbildung.

Nach Litten (*Zeitschr. f. klin. Med. IV*) kommen Formen acuter Nephritis vor, bei welcher grosse Mengen von Mikrokokken über die ganze Niere verbreitet sind und namentlich eine grosse Zahl von Harncanälchen und Bowman'schen Kapseln erfüllen.

Aehnliches berichtet Auffrecht *(Pathologische Mittheilungen I. Heft 1881)*. Ebenso sollen nach Letzerich *(l. c.)* bei Diphtherie gelegentlich solche Mengen von Mikrokokken sich in den circulatorischen und secretorischen Apparaten der Niere ansammeln können, dass dadurch die Harnsecretion in hohem Grade behindert wird.

Eine derartig massenhafte Bacterienvermehrung habe ich in den Nieren nie gefunden, bei Diphtherie scheinen sie ganz zu fehlen. Ich kann daher die Vermuthung nicht unterdrücken, dass vielfach auch andere Dinge für Mikrokokken angesehen werden. Die Behandlung der Schnitte mit Säuren und Alcalien ist nicht hinreichend, um die Diagnose auf Mikrokokken zu sichern.

Vor Kurzem hat Babes *(Arch. de physiol. III ser. t. II 1883)* verschiedene Formen von Bacterien beschrieben, welche er in den Blutgefässen der Niere bei verschiedenen entzündlichen Nierenerkrankungen, die sich im Anschluss an septische und pyämische Processe, an Scarlatina, Gelenkrheumatismus, gelbes Fieber etc. entwickelt hatten. Bei letzterem fand er Fäden von 2—6 Diplokokken und vermuthet in ihnen die Ursache der Krankheit.

### b. Chronische parenchymatöse Nephritis.

§ 456. Die Nierenentzündungen, welche man unter dem Namen **chronische parenchymatöse Nephritis** zusammenfassen kann, haben alle das gemeinsam, dass einerseits von Seiten des Blutgefässsystemes andauernd entzündliche Exsudate in das Gewebe ergossen werden, dass andererseits gleichzeitig erhebliche Veränderungen der epithelialen Bestandtheile der Niere sich einstellen.

Die exsudativen Processe vollziehen sich theils an den Glomeruli, theils an den intertubulären Capillaren und Venen.

In Folge der intertubulären Exsudation stellt sich zunächst eine stärkere Durchtränkung der Niere mit entzündlicher Lymphe ein, deren Menge selbstverständlich zu verschiedenen Zeiten und in verschiedenen Fällen erheblichen Schwankungen unterworfen sein kann.

Zu diesem entzündlichen Oedem gesellt sich stets auch eine mehr oder weniger ausgebreitete zellige Infiltration (Fig. 223 *q r*), welche häufig sich in auffälliger Weise um die subcorticalen und interlobulären Venen *(q)* gruppirt, nicht selten jedoch auch in der Umgebung der intertubulären Capillaren *(r)* sich einstellt und dann mitunter namentlich in der Umgebung einzelner Glomeruli eine besondere Mächtigkeit erlangt. Aus dem intertubulären Bindegewebe können die emigrirten Zellen *(q)*, sowie auch die exsudirte Flüssigkeit direct in die Harncanälchen gelangen. Die um die Bowman'schen Kapseln gelagerten Zellen können in deren Raum eintreten. In seltenen Fällen stellen sich auch intertubuläre venöse Blutungen ein, welche (Nauwerck) bei gleichzeitiger Zerreissung von benachbarten Harncanälchen auch in das Lumen der letzteren gelangen können.

Von Seiten der Gefässschlingen einzelner oder zahlreicher Glo-

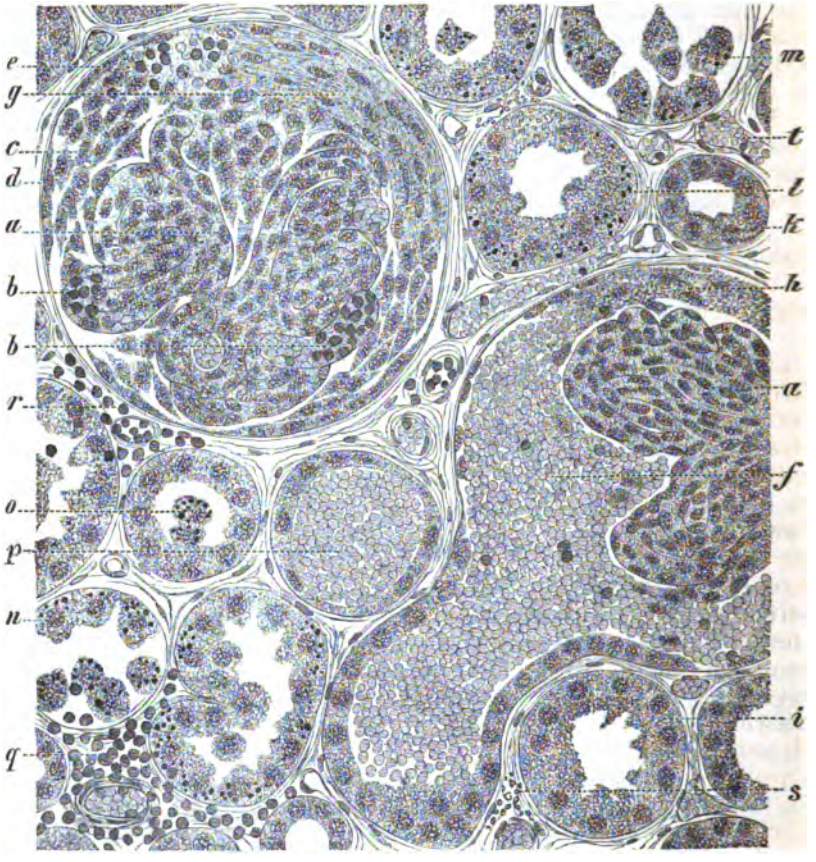


Fig. 223. Chronische hämorrhagische Nephritis. *a* Normale Gefässschlingen. *b* Mit farblosen Blutkörperchen gefüllte Capillare. *c* Desquamirtes Glomerulusepithel. *d* Kapselepithel. *e* Exsudat aus farblosen und rothen Blutkörperchen und aus körnigen Massen bestehend. *f* Hämorrhagie in einem Kapselraum und im Anfangstheil eines Harncanälchens. *g* Körniges und geschichtetes Exsudat, in welchem die Kerne desquamirter Glomerulusepithelien liegen. *h* Zerfallenes Blut, welches desquamirte Glomerulusepithelien einschliesst. *i* Tubuli contorti. *k* Schleifenschenkel. *l* Harncanälchen mit pigmentirten und fettig degenerirten Epithelien. *m* Pigmenthaltiges Epithel in Desquamation. *n* Verfettete Zellen, z. Th. in Desquamation. *o* Abgestossenes und verfettetes Epithel im Lumen eines normalen Harncanälchens. *p* Mit Blut gefülltes Canälchen. *q* Perivenöse, *r* pericapsuläre zellige Infiltration. *s* Pigment im Bindegewebsstroma. *t* Mit Blut gefüllte Capillaren. Mit Müller'scher Flüssigkeit gehärtetes, mit Alauncarmin gefärbtes, in Canadabalsam eingelegtes Präparat. Die fettige Degeneration ist nach einem mit Ueberosmiumsäure behandelten Präparat eingezeichnet. Vergr. 300.

meruli wird zunächst ein Eiweiss haltiges Harnwasser geliefert, welches unter Umständen schon intra vitam innerhalb des Kapselraumes zu einer körnigen oder mehr homogenen Masse erstarrt.

Häufiger geschieht dies erst in den Harncanälchen, namentlich in den Henle'schen Schleifen, wo sich alsdann die bekannten hyalinen Cylinder bilden.

Nicht selten treten aus den Glomeruluscapillaren auch Zellen, d. h. farblose *(e)* und rothe *(f)* Blutkörperchen aus. Die ersteren häufen sich vor ihrem Austritt oft in grösseren Mengen in den Capillarschlingen *(b)* an, pflegen indessen nicht in grösseren Massen in den Kapselraum auszutreten.

Die rothen Blutkörperchen gelangen meist nur in mässiger Zahl *(e)* in den Kapselraum, doch ist es nicht selten, dass grössere Extravasate sich bilden, so dass die Bowman'schen Kapseln und die zugehörenden Harncanälchen prall mit Blut *(f p)* gefüllt werden.

Die Epithelien der Glomeruli können für die mikroskopische Untersuchung intact erscheinen. Häufiger sind sie zum Theil geschwellt, so dass sie über die Conturen der Capillaren stark hervorragen. Meist stellt sich dann auch eine Wucherung und eine Desquamation ein, so dass sich im Kapselraum mehr oder weniger zahlreiche Epithelien (*c*) ansammeln. Dieselben können unverändert in die Harncanälchen ausgeschwemmt werden, häufen sich indessen zuweilen innerhalb der Kapseln in grösseren Mengen an, so dass die Glomeruli von mehrfachen Zellschichten umschlossen (*c*) und ihre Läppen durch Zellhaufen auseinandergedrängt werden. Nicht selten werden die Epithelien innerhalb der aus dem Glomerulus austretenden Flüssigkeit aufgelöst. Es können sich ferner homogene oder körnige, geschichtete oder ungeschichtete Gerinnungsmassen (*g h*) bilden, welche den Glomerulus ganz oder theilweise einschliessen. Da in dieser Gerinnungsmasse die Epithelkerne sich oft lange erhalten, so gewinnt es den Anschein, als ob sich intracapsulär concentrisch geschichtetes Bindegewebe gebildet hätte.

Neben der Schwellung und Desquamation kommt auch eine Verfettung der Glomerulusepithelien vor, bei welchen die Zellen wie bestäubt aussehen oder mit Tröpfchen durchsetzt sind.

Die Capillaren der Glomeruli erscheinen grossentheils unverändert, doch können an ihnen alle jene Veränderungen auftreten, welche in § 452 aufgeführt worden sind.

Die Kapselepithelien (*d*) sind meist in weit geringerem Grade verändert als die Glomerulusepithelien, doch können ihre Kerne sich vermehren und sie selbst anschwellen, und sich abstossen. Ebenso können sie auch verfetten.

Die Epithelien der Harncanälchen zeigen stets in mehr oder weniger grosser Ausdehnung Trübung, Quellung, Verfettung, Desquamation und Zerfall. Die auffälligste Veränderung, die Verfettung (*l m n*) ist je nach ihrem Grade bald durch die Bildung kleiner und spärlicher Tröpfchen, bald durch zahlreiche und grössere Tropfen im Innern der Zellen ausgezeichnet. Die Desquamation betrifft namentlich die verfetteten Zellen (*m o*), doch können sich auch gequollene und getrübte Zellen abstossen. Die abgestossenen Zellen lösen sich auf oder werden als Ganzes weiter geschwemmt

und können sich innerhalb der Harncanälchen zu Cylindern zusammenschliessen.

Die degenerativen Vorgänge betreffen namentlich die gewundenen Canälchen, fehlen indessen auch nicht in den Schleifenschenkeln und in den Sammelröhren. In letzteren kann namentlich die Desquamation einen nicht unerheblichen Grad erreichen.

Haben aus den Glomeruli erhebliche Blutungen stattgefunden, so sind auch die zugehörenden gewundenen Canälchen mit Blut gefüllt und dadurch oft ausgedehnt und ihr Epithel flach gedrückt (*p*). Das Blut zerfällt später und gibt alsdann Veranlassung zur Bildung von Pigmentkörnern und Schollen, welche grossentheils in Epithelien (*l m*) eingeschlossen sind, zum Theil indessen auch im Bindegewebe (*s*), wohin sie durch Resorption gelangt sind, liegen (vergl. § 442).

Ueber den Beginn der chronischen parenchymatösen Nephritis lässt sich meist Bestimmtes nicht sagen. In andern seltenen Fällen schliesst sich der chronische Process an einen acuten an. Soweit sich dies aus den mikroskopischen Befunden eruiren lässt, können wahrscheinlich alle aufgeführten Formen der acuten Nephritis, mit Ausnahme der eitrigen, zu den eben beschriebenen Zuständen führen. Es können auch die in § 446—§ 449 beschriebenen Degenerationszustände sich mit entzündlichen Veränderungen combiniren und so das Bild der chronischen Nephritis bieten.

Virchow, Förster, Langhans und Friedländer beschreiben aus entzündlichen Nieren eine Wucherung der Kerne der Capillaren der Glomeruli, welche in einzelnen Fällen sehr erheblich sein soll. Ich habe früher ein solches Vorkommen nie zu constatiren vermocht, bin aber durch die Untersuchungen von Nauwerck, dessen Präparate eine Schwellung und Vermehrung der Endothelzellen aufs Deutlichste demonstriren (vergl. § 452 Fig. 219) von der Richtigkeit dieser Angaben überzeugt worden.

Litten (*Charité-Annalen IV*) gibt an, dass bei Scharlach- und Recurrensnephritis innerhalb weniger Tage sich in den Bowman'schen Kapseln concentrisch geschichtetes Bindegewebe bilde. Nach dem, was ich gesehen, sind die innerhalb der Kapseln gelegenen geschichteten Massen (*g*) nicht Bindegewebe, sondern canalisirtes Fibrin, welches Kerne einschliesst.

§ 457. Die eben beschriebenen Nierenveränderungen sind in jedem Einzelfalle verschieden stark entwickelt und zwar so, dass bald die eine, bald die andere unter ihnen in den Vordergrund tritt. Man kann daher je nach dem momentanen Zustande der Niere zur Zeit der Untersuchung verschiedene anatomisch differente **Formen der chronischen parenchymatösen Nephritis** unterscheiden.

Zunächst gibt es eine Form, bei welcher das Bindegewebe nur in sehr geringer Ausdehnung verändert, d. h. zellig infiltrirt ist,

während dagegen das Epithel der Harncanälchen, zum Theil auch der Glomeruli in hohem Grade verfettet ist. Eine solche Form wird man am besten als entzündliche Nierenverfettung oder als **entzündliche Fettniere** bezeichnen.

Die Niere ist dabei nur mässig geschwellt, weich, die Rinde meist blassgrau und von zahlreichen weissen, opaken, verwaschenen oder scharf begrenzten Flecken und Streifen durchsetzt. Die Zahl und Grösse der letzteren, die ja nichts anderes als die verfetteten Stellen sind, kann natürlich je nach dem Grade der Verfettung wechseln. Zuweilen sind sie wesentlich nur auf die äusseren, oder wohl auch wesentlich nur auf die inneren Theile der Rinde beschränkt. Die Marksubstanz pflegt mehr oder weniger geröthet, oft cyanotisch gefärbt zu sein. Sind in der Rinde die Venen gefüllt, so ist sie roth gestreift und die blasse Oberfläche zeigt die Venulae stellatae als dunkelrothe Sterne.

Einen gewissen Gegensatz zu der entzündlichen Fettniere bildet jene Form, die man als **grosse bunte Niere** bezeichnet. Die Niere ist geschwellt, oft sehr erheblich und ihre Oberfläche grau und grauroth gefleckt. Auf dem Schnitt erscheint die Rinde verbreitert, feucht, weich und ebenfalls theils grau, theils grauroth gefärbt oder streifig geröthet, die Marksubstanz hyperämisch.

Dem äusseren Anschein entsprechend ist das Nierengewebe stark von entzündlichem Oedem durchtränkt und die intertubulären Septen an zahlreichen Stellen kleinzellig infiltrirt. Das Epithel der Glomeruli ist da und dort geschwollen und in Desquamation und ebenso findet sich Trübung, Schwellung und Desquamation des Epithels in zahlreichen Harncanälchen. Die Verfettung dagegen ist nur in mässigem Grade entwickelt, so dass die Menge der Fetttropfen nicht hinreicht, um dem Nierenparenchym eine weisse Farbe zu verleihen.

Ist das Nierenparenchym gleichzeitig stark infiltrirt und stark verfettet und ist dadurch die Niere mehr oder weniger erheblich vergrössert, und die Rinde gleichzeitig von zahlreichen weissen Flecken durchsetzt oder bei sehr starker Verfettung nahezu ganz weiss, so entsteht jener Zustand, den man als grosse weisse Niere oder als **geschwellte entzündliche Fettniere** bezeichnet.

Da die Differenz zwischen den drei genannten Formen wesentlich auf graduellen Unterschieden in einzelnen Veränderungen beruht, so gibt es selbstverständlich vielfache Zwischenformen.

Von sehr wesentlichem Einfluss auf das äussere Aussehen der Nieren ist jeweilen der momentane Blutgehalt. Ist das Nierenparenchym noch roth gefärbt, so darf daraus noch nicht auf gänzliches Fehlen einer Verfettung geschlossen werden, indem geringere Grade durch die Hyperämie verdeckt werden können. Umgekehrt ist Blässe der Niere noch nicht identisch mit Verfettung.

Bei jeder Form der Nephritis können Blutungen auftreten, doch gibt es eine Form, bei welcher dieselben in besonders reicher Zahl sich einstellen, so dass die Niere, namentlich die Rinde von rothen

und braunrothen hämorrhagischen Herdchen dicht durchsetzt ist. Man bezeichnet dieselbe daher als **chronische hämorrhagische Nephritis** (Fig. 223). Der übrige Theil des Nierengewebes kann dabei in verschiedener Weise verändert sein, ist indessen meist in ziemlich hohen Grade verfettet, und das Bindegewebe stark infiltrirt. Es ist daher die Niere meist geschwellt und gelblich weiss gefleckt, oder fast ganz weiss. Die Desquamation des Glomerulusepithels pflegt besonders stark ausgebreitet zu sein, doch sind schwere und weit verbreitete Glomerulusveränderungen nicht immer mit Blutungen verbunden.

Bieten in einem Falle chronischer Nephritis Glomeruluserkrankungen die wesentlichste Veränderung, so bezeichnet man die Entzündungsform am besten als **chronische Glomerulo-Nephritis.** Sind die begleitenden Degenerationszustände am Epithel der Harncanälchen nur gering, so kann die Niere, auch wenn der Tod durch Niereninsufficienz erfolgte, makroskopisch nur unwesentlich verändert erscheinen, so dass erst die mikroskopische Untersuchung Aufschluss über die Natur der Erkrankung gibt. Die Veränderungen der Glomeruli sind die nämlichen wie die in § 456 und 452 beschriebenen. Bei weit vorgeschrittener Erkrankung sind mehr oder weniger zahlreiche Glomeruli verödet (§ 458).

§ 458. Die chronische parenchymatöse Nephritis führt nicht selten in Stadien, welche der in § 456 und § 457 gegebenen Schilderung zu Grunde gelegt sind, durch Insufficienz der Nierenthätigkeit zum Tode. Ist dies nicht der Fall, so werden zunächst die früher beschriebenen Veränderungen noch mehr oder weniger zunehmen. Welche unter denselben sich in besonderem Maasse ausbreitet, hängt natürlich von der Eigenartigkeit des betreffenden Falles ab.

Nicht selten ist es namentlich die **Verfettung,** welche zunimmt, so dass die Niere mehr und mehr rein weiss wird, und die grauen oder graurothen, relativ normalen Partieen mehr und mehr abnehmen und schliesslich fast nur noch im Gebiete der Markstrahlen liegen. Hiebei geht oft nicht nur das Epithel durch Verfettung zu Grunde, sondern es treten Fetttröpfchen auch in den Wänden der glomerulären und intertubulären Capillaren auf.

Nicht selten nimmt mit der Verfettung auch die **Infiltration des Bindegewebes** zu, so dass das intertubuläre und periglomeruläre Bindegewebe über grösseren Strecken zu zellreichen Strängen anschwillt.

Schon frühzeitig pflegen sich innerhalb der am stärksten erkrankten Theile **Verödungen** einzustellen. Zunächst können schon die degenerativen Vorgänge am Canälchenepithel selbst einen totalen Verlust der Epithelzellen und damit auch einen Collaps der Canälchen herbeiführen. Es spielt indessen dieser Verödungsvorgang eine untergeordnete Rolle, da, wenn nicht andere Momente mitwirken, die durch Verfettung und Desquamation zu Grunde ge-

gangenen Zellen durch regenerative Wucherung der restirenden Epithelien wieder ersetzt werden.

Wichtiger als der Verlust von Harncanälchenepithelien ist der Untergang der Glomeruli, indem derselbe nicht nur ein Aufhören der Secretion von Harnwasser, sondern auch eine Unterbrechung eines Theiles der intertubulären Circulation zur Folge hat.

Die **Verödung der Glomeruli** kann zunächst in der Weise erfolgen, dass durch Ansammlung von desquamirtem Epithel und Exsudat oder von Harnwasser im Kapselraum der Glomerulus in hohem Grade comprimirt wird. Häufiger indessen obliterirt derselbe primär, und zwar, soweit es sich erkennen lässt, durch eine hyaline Verquellung der Gefässwände, zum Theil auch durch eine thrombotische Verschliessung des Lumens. Wahrscheinlich kann das Lumen der Capillaren auch durch geschwellte und abgestossene Endothelien (§ 252 Fig. 219) und deren Zerfallsproducte verstopft werden. Die Glomerulusepithelien gehen bei der Verödung immer verloren; theils durch Desquamation, theils durch Verfettung und Zerfall.

Innerhalb der verödeten Gebiete tritt zuweilen eine Hyperplasie des Bindegewebes ein, wobei die Bowman'schen Kapseln und das intertubuläre Gewebe sich verdicken.

Infolge der eben besprochenen Verödungen des Drüsenparenchyms stellen sich früher oder später an der Oberfläche **narbige Einziehungen** ein. Sie fehlen bei grossen weissen Nieren selten ganz und können unter Umständen so reichlich werden, dass die Niere ein granulirtes Aussehen gewinnt und gleichzeitig ihr Volumen sich unter die Norm verkleinert. Selbstverständlich ist dies nur dann möglich, wenn der Process längere Zeit andauert, wenn also die degenerativen Vorgänge am Drüsenparenchym zu keiner Zeit eine solche Ausbreitung erfahren, dass dadurch die Nierenfunction insufficient wird. Solche Formen nähern sich in ihrem Verlaufe sowie auch hinsichtlich der histologischen Veränderungen mehr und mehr der indurativen Nephritis mit Ausgang in Schrumpfung.

### c. Chronische indurative Nephritis. Indurirte Schrumpfniere.

§ 459. Die **indurative Nephritis** ist anatomisch dadurch ausgezeichnet, dass der Entzündungsprocess zu einer Hyperplasie des Nierenbindegewebes und damit zu einer Verhärtung des Parenchymes führt.

Wenn es auch den als parenchymatöse Nephritis bezeichneten Nierenentzündungen nicht ganz an plastischen Processen fehlt, so treten sie doch sehr in den Hintergrund. Bei der indurativen Nephritis dagegen ist die Induration des Bindegewebes dasjenige, was dem Process sein characteristisches Gepräge verleiht.

Die Erkrankung kann mit acut eintretenden Erscheinungen beginnen, entwickelt sich indessen meist schleichend. In beiden Fällen aber dürften herdförmige kleinzellige Infiltrationen des Bin-

degewebes, sowie Glomerulusveränderungen die wesentlichsten Initialveränderungen bilden. Die Infiltration wird ferner stets auch von degenerativen Processen am Epithel begleitet sein, doch ist sicherlich der Grad derselben im Einzelfalle sehr verschieden und bedingt neben den Glomeruluserkrankungen die Verschiedenheiten des klinischen Beginnes.

Ebenso wird auch die Mächtigkeit des die Bildung der zelligen Infiltrationsherde begleitenden entzündlichen Oedemes verschieden sein und dem entsprechend auch der Schwellungszustand der Niere.

Hat der interstitielle plastische Entzündungsprocess eine zeitlang d. h. Monate und Jahre lang gedauert, so bilden sich am Orte der Erkrankung narbige Herde, welche an der Nierenoberfläche Einziehungen bewirken. Je nach der Zahl der Entzündungsherde sind sie bald spärlich bald reichlich. Die Niere ist bald anämisch blassgrau, bald blutreich grauroth oder braunroth, bald normal gross oder etwas vergrössert, bald etwas verkleinert, bei stärkerer Erkrankung verhärtet, zäher und derber als normal.

An den Orten der narbigen Einziehungen ist die Rinde stets verschmälert, anderwärts kann ihre Dicke unverändert oder sogar etwas vermehrt sein, doch ist die Verbreiterung nie erheblich. Der Rindendurchschnitt ist wie die Oberfläche gefärbt. Blasse, weisse einer Verfettung entsprechende Flecken können ganz fehlen, sind indessen nicht selten in mehr oder minder grosser Zahl vorhanden. Die Marksubstanz pflegt geröthet zu sein.

An Stelle der narbigen Einziehung sowie auch an mehr oder weniger zahlreichen Partieen der tieferen Schichten der Rinde ist das Bindegewebe der Niere verhärtet, hyperplasirt, das secernirende Parenchym atrophisch (Fig. 224).

Die Indurationsherde sitzen am häufigsten da, wo kleine Venen verlaufen, können sich im Uebrigen überall in dem Gebiete des Labyrinthes entwickeln.

Die frischesten Veränderungen bestehen in einer herdweise auftretenden kleinzelligen Infiltration (*l*) des Bindegewebes. Später ist das intertubuläre Bindegewebe (*k*) mehr oder weniger vermehrt und zeigt deutlich eine faserige Beschaffenheit. Häufig ist es zugleich auch noch von Rundzellen durchsetzt, oder wenigstens weit kernreicher als in der Norm.

Die Kapseln der im Bereiche der Erkrankungsherde gelegenen Glomeruli sind meist erheblich verdickt und bestehen aus kernreichem faserigem concentrisch angeordnetem Bindegewebe (*a*). Immerhin muss bemerkt werden, dass diese Verdickung sehr variiren kann, dass sie in manchen Fällen ganz excessiv wird, in anderen dagegen nur einen geringen Grad erreicht. Letzteres ist namentlich dann der Fall, wenn die Indurationsherde wesentlich perivenös liegen, während ersteres hauptsächlich bei gleichmässiger Ausbreitung der Bindegewebsneubildung über das ganze Gebiet des Labyrinthes eintritt.

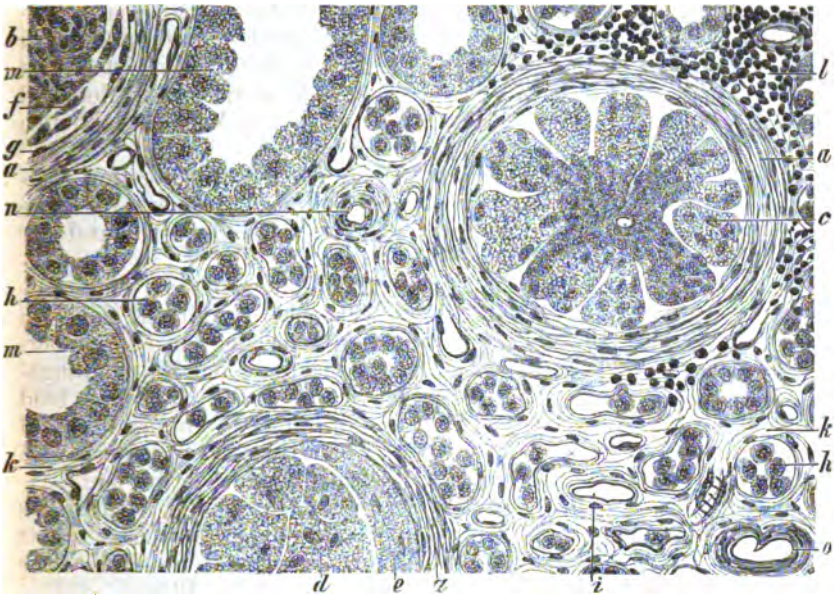


**Fig. 224.** Entzündliche Induration und Atrophie des Nierengewebes. *a* Verdickte fibröse Bowman'sche Kapsel. *b* Normale Glomerulusgefässe. *c* Glomerulus, dessen Gefässschlingen z. Th. undurchgängig und homogen geworden und dessen Epithelien zum grössten Theil verloren gegangen sind. *d* Total verödeter Glomerulus. *e* Homogene, mit Kernen versehene, aus Exsudat und desquamirtem Epithel entstandene Gerinnungsmasse. *f* Desquamirtes Glomerulusepithel. *g* Kapselepithel. *h* Collabirte Harncanälchen mit atrophischen Epithelien. *i* Collabirte Canälchen ohne Epithel. *k* Hyperplasirtes Bindegewebsstroma. *l* Kleinzellige Herde. *m* Normales, etwas erweitertes Harncanälchen. *n* Vas afferens. *o* Vene. Alcoholpräparat, mit Alauncarmin gefärbt und in Canadabalsam eingelegt. Vergr. 250.

Die Adventitia der in das hyperplastische Gewebe eingeschlossenen Blutgefässe (*n o*) ist meist mehr oder minder verdickt. Zuweilen greift die Verdickung auch auf die inneren Häute, namentlich auf die Intima über und führt zu Gefässverengerung. Von den interlobulären Capillaren geht stets ein Theil durch Verödung verloren.

Die Epithelien der Glomeruli sind in frischen Erkrankungsherden oft geschwollen, oder von der Unterfläche abgehoben, desquamirt (*f*), doch erreichen diese Veränderungen nur ausnahmsweise eine solche Höhe, wie sie oben beschrieben wurde, und auch das Kapselepithel lässt nur selten eine erhebliche Zellvermehrung und Desquamation erkennen. Werden die Kapselverdickungen sehr bedeutend oder wird die Circulation durch Verödung des intertubulären Capillargebietes oder durch Verengerung der Vasa afferentia sehr gestört, so stellen sich in den Glomeruli Verödungszustände ein. Ebenso können auch die oben (§ 452) erwähnten Veränderungen der Knäuelgefässe selbst eine Obliteration der Glomeruli her-

beiführen. Die Gefässschlingen verlieren dabei successive ihr Epithel (*c*) und der ganze Glomerulus wandelt sich schliesslich in blasse homogene oder feingekörnte, kernarme oder fast kernlose (*d*) solide Gebilde um, welche weder für Blut noch für Injectionsmasse mehr durchgängig sind.

Während der Zeit der Erkrankung tritt aus den Glomeruli eiweisshaltiges Harnwasser aus, welches meist in die Harncanälchen abfliesst, mitunter jedoch mit dem desquamirten Epithel zu den bereits oben beschriebenen kernhaltigen, oft geschichteten Fibrinmassen (*e*) erstarrt, welche den Glomerulus wie eine Kappe umgeben.

Mit der eiweisshaltigen Flüssigkeit können auch rothe und farblose Blutkörperchen in den Kapselraum eintreten.

Die Epithelien der Harncanälchen erleiden dieselben Degenerationen wie sie oben für die parenchymatöse Nephritis beschrieben wurden, doch pflegen dieselben weniger ausgebreitet und weniger hochgradig entwickelt zu sein, so dass bei verhältnissmässig frischer Erkrankung die Mehrzahl der Canälchen noch normal ist.

Hat sich an einer Stelle bereits Bindegewebe entwickelt, so pflegen die Harncanälchen auch schon atrophirt zu sein. Ihr Lumen ist verengt, und statt des secernirenden Epithels enthalten sie nur noch kleine cubische Zellen, welche entweder einen Randbesatz bilden, oder regellos im Lumen der Canälchen liegen (*h*). Manche Canälchen sind sogar ganz collabirt und ihr Epithel untergegangen (*i*).

Die Degeneration und Atrophie des Canälchen hängt theils mit den durch den Entzündungsprocess gesetzten Circulations- und Ernährungsstörungen, theils mit der Verödung der Glomeruli (vgl. § 438) zusammen.

Der Inhalt der nicht atrophirten Harncanälchen ist der nämliche wie bei der parenchymatösen Nephritis, nur ist die Zahl der Canälchen, welche Cylinder sowie Producte des Epithelzerfalles enthalten geringer als bei letzterer. Ebenso sind Blutungen und Pigmentirungen seltener.

Was ich als indurative Nephritis und als indurirte Schrumpfniere (§ 460) bezeichne, fällt zum Theil unter den bisher bei den Praktikern gebräuchlichen Begriff der genuinen, zum Theil unter denjenigen der secundären Schrumpfniere. Was zunächst den ersteren betrifft, so ist derselbe bis jetzt auch auf die arteriosclerotische Schrumpfniere (§ 439), welche eine ganz andere Genese hat als die indurirte Schrumpfniere, ausgedehnt worden. Ich habe die Bezeichnung daher aufgegeben und halte auch dafür, dass es zweckmässig ist, sie in Zukunft zu vermeiden.

Als secundäre Schrumpfniere bezeichnete man bis jetzt Formen, welche aus einem acuten Stadium sich entwickelten. Vom pathologisch-anatomischen Standpuncte aus hat diese Unterschei-

dung keine Berechtigung, da ein solcher Beginn in keinem Gegensatz zu einem mehr schleichenden, unvermerkten steht.

§ 460. Wird der Verlauf der indurativen Nephritis nicht durch stärkere Ausbreitung der sie begleitenden Epitheldegeneration abgekürzt, d. h. dem Leben frühzeitig ein Ende gemacht, so kann die Verhärtung und Verödung des Nierengewebes im Laufe von Monaten und Jahren einen hohen Grad erreichen und sich damit ein Zustand einstellen, den man am besten als **indurirte Schrumpfniere** bezeichnet. Die Niere ist alsdann meist etwas, zuweilen bedeutend verkleinert, die Kapsel adhärent, die Oberfläche stets granulirt. Die Granula sind bald fein, bald grob, bald von gleichmässiger, bald von ungleichmässiger Grösse (Fig. 225 *A*).

Die Farbe der prominirenden Nierensubstanz wechselt je nach dem Blutgehalt und nach dem Grade der momentan bestehenden

Fig. 225. Indurirte Schrumpfniere. Senkrecht zur Oberfläche geführter Schnitt durch die äussersten Theile der Rinde, mit Alauncarmin gefärbt und in Canadabalsam eingelegt. Vergr. 40.

*A* Reste von Nierengewebe an der Oberfläche Granula bildend. *B* Narbenzüge an der Oberfläche Einziehungen verursachend. *a* Normale, *b* erweiterte Canälchen. *c* Cysten. *d* Normale Glomeruli. *e* Atrophische, collabirte, mit Epithel gefüllte Canälchen. *f* Atrophische leere Canälchen. *g* Hyperplasirtes Bindegewebe. *h* Verödete Glomeruli mit verdickter, *i* ohne verdickte Kapsel. *k* Kleinzellige Infiltration. *l* Arterie. *m* Vene.

Epithelverfettung. Meist ist sie hell, grauröthlich, zuweilen indessen grau, oder grau und weiss gefleckt, oder auch nahezu ganz weiss, opak. Die eingezogenen Theile sind meist etwas stärker geröthet.

Die Substanz der Niere ist zähe und derb, die Rinde mehr oder weniger verschmälert, die Markkegel häufig etwas erniedrigt. Die Farbe des Rindendurchschnittes stimmt mit derjenigen der Oberfläche überein, die Marksubstanz ist etwas stärker geröthet, nicht selten indessen ebenso wie die Rinde gefärbt.

Das Gewebe der Nierenrinde ist stets von Bindegewebszügen durchsetzt, welche in der Weise angeordnet sind, dass zwischen ihnen Inseln erhaltenen Nierengewebes (Fig. 225 *A*) liegen.

Die Bindegewebszüge gehen von den narbigen Einziehungen der Oberfläche (*B*) aus und verlaufen von da nach der Basis der Markkegel, gehen aber dabei vielfache Verbindungen mit benachbarten Zügen ein, so dass sie auf senkrecht zur Oberfläche geführten Schnitten rundliche oder ovale, seltener langgestreckte Inseln von Nierengewebe einschliessen. Sie entwickeln sich mit Vorliebe dem Verlaufe der Venen entsprechend, können indessen von da aus nach verschiedenen Richtungen das Labyrinth durchziehen. Je zahlreicher sie werden, desto kleiner fallen natürlich die dazwischen liegenden Gewebsinseln aus. Es gibt Formen, bei welchen der grösste Theil des Labyrinthes in den Verhärtungs- und Verödungsprocess hineingezogen wird, so dass schliesslich nur noch ein Theil der Markstrahlen sowie kleine Bruchtheile des angrenzenden Labyrinthes als functionirendes Parenchym übrig bleiben. In solchen Fällen ist natürlich die Oberfläche der Niere sehr fein und gleichmässig granulirt, während bei Beschränkung der Induration auf das perivenöse Gebiet die Granula eine erhebliche Grösse besitzen. Die Ausbreitung der bindegewebigen Induration zeigt in ihrem Wechsel überaus grosse Aehnlichkeit mit den entsprechenden Erkrankungen der Leber.

Die die Nierenrinde durchziehenden Bindegewebszüge enthalten stets atrophische und collabirte Harncanälchen (*ef*) und verödete, mit mehr oder weniger verdickten Kapseln umgebene Glomeruli (*h i*). Sie sind also nichts anderes als Nierengewebe, das durch die chronische Entzündung zur Verödung gebracht ist und dessen Stroma gleichzeitig eine Hyperplasie erfahren hat. Da und dort hat sich auch ein Canälchen oder ein Glomerulus innerhalb des Indurationsgebietes noch erhalten. Einzelne Canälchen sind durch Retention secernirten Urines (*c*) erweitert.

Die noch übrig gebliebenen Inseln von Nierengewebe können normale Verhältnisse (*a*) bieten. Häufig indess zeigt ein Theil der Harncanälchen und der Glomeruli eine compensatorische Hypertrophie (*b*). Ein Theil des noch erhaltenen Epithels ist stets in Verfettung begriffen, doch wechselt die Ausbreitung dieser Degeneration im Einzelfalle sehr erheblich. Da und dort finden sich ferner auch zellige Infiltrationsherde (*k*), ein Beweis, dass der Entzündungszustand noch fortbesteht.

In der Rinde sowohl als in der Marksubstanz enthalten manche Canälchen hyaline Cylinder oder wohl auch abgestossene Epithelzellen und emigrirte farblose Blutkörperchen.

Durch die Induration des intertubulären Bindegewebes und die Verödung der Glomeruli geht stets ein grosser Theil der Rindenblutbahn zu Grunde. In Folge dessen erweitern sich die Bahnen nach der Marksubstanz (§ 439), doch bieten letztere wohl niemals einen vollkommenen Ersatz für den Verlust in der Rinde.

### d. Tuberculöse und syphilitische Nephritis.

§ 461. Die **Tuberculose der Nieren** ist in der grossen Mehrzahl der Fälle eine embolische. In seltenen Fällen kann auch eine primär, in der Blase oder in der Prostata, den Samencanälchen und dem Hoden beginnende Tuberculose durch den Ureter zur Niere emporsteigen.

Man unterscheidet eine acute Miliartuberculose und eine chronische Localtuberculose der Nieren.

Die Miliartuberculose ist eine Theilerscheinung einer über einen mehr oder minder grossen Theil der Organe verbreiteten Tuberkeleruption. Da, wo die Bacillen hingelangen, d. h. sowohl in der Rinde als in der Marksubstanz, erscheint zunächst ein kleiner heller grauer verwaschener Fleck. Weiterhin entwickelt sich ein graues Knötchen, das später weiss wird und häufig von einem hämorrhagischen Hof umgeben ist. Die grauweisse Verfärbung ist theils durch eine kleinzellige Infiltration, theils durch eine trübe Schwellung und Nekrose des Epithels bedingt, welche am Orte der Ansiedelung des Bacillus sich einstellen. Wächst die zellige Infiltration zu einem Knötchen heran, so gehen innerhalb desselben die einzelnen Nierenbestandtheile zu Grunde.

Die Zahl der Tuberkel, die in einer Niere sich entwickeln, ist bald bedeutend, bald gering. Zuweilen ist die Eruption auf das Gebiet eines Astes der Nierenarterie beschränkt.

Die chronische Localtuberculose der Nieren beginnt wie die Miliartuberculose da, wo die durch den Blutstrom zugeführten Bacillen zur Ansiedelung gelangen. Dies kann sowohl innerhalb der Niere als auch innerhalb der Schleimhaut der Nierenkelche und des Nierenbeckens geschehen.

Am Orte der Ansiedelung entstehen graue Knötchen, die später verkäsen. Im Verlaufe von Wochen und Monaten wachsen sie in der Niere durch radiär fortschreitende Infiltration zu grösseren Knoten heran, während durch locale Infection neue Knötchen auftreten. In der Schleimhaut des Nierenbeckens breitet sich der Process theils in Form einer diffusen Gewebsinfiltration, theils durch Bildung von Knötchen aus. Die Nierenknoten sowohl als die Schleimhautinfiltrationen sterben früher oder später ab und zerfallen.

So kommt es denn, dass nach einiger Zeit das Nierengewebe

von mehr oder weniger zahlreichen grauen Knötchen und gelbweissen Knoten durchsetzt ist, von denen namentlich die grösseren Erweichungshöhlen enthalten. Manche der Markkegel sind ganz oder theilweise verkäst oder schon zu Grunde gegangen und das Nierenbecken steht mit den aufgebrochenen Erweichungshöhlen vielfach in Verbindung. Die infiltrirte verdickte Schleimhaut des Nierenbeckens ist an der Oberfläche mit nekrotischen gelben Schorfen und Geschwüren besetzt, oder es ist wohl auch die ganze Wand des Nierenbeckens infiltrirt und verdickt, während die Schleimhaut in toto in eine käsige, nekrotische, vielfach ulcerirte Masse umgewandelt ist.

Häufig setzt sich diese Veränderung auch auf den Ureter fort, welcher dabei zu einem resistenten Rohre mit dicken Wandungen wird. Die Innenfläche ist entweder in ihrer ganzen Ausdehnung weiss, nekrotisch und mit zahlreichen Ulcerationen besetzt, oder aber grau infiltrirt und nur stellenweise nekrotisch und ulcerirt.

Die Niere erscheint bei weit vorgeschrittenem Process für die äussere Betrachtung meist etwas vergrössert, die Kapsel adhärent, die Oberfläche häufig höckerig gestaltet. Im Nierenbecken liegen käsige und bröckelige Zerfallsmassen. Das Nierenbecken selbst ist durch den Untergang des Nierengewebes, zum Theil auch in Folge von Urinretention erweitert. Schliesslich kann die Niere ganz untergehen, so dass nur noch ein dickwandiger Sack vorhanden ist.

Meist erkranken beide Nieren, doch ist der Process in der einen häufig bedeutend weiter vorgeschritten als in der andern.

**Syphilitische Nierenerkrankungen** mit characteristischen Veränderungen sind sehr selten, doch kommt es vor, dass unter dem Einflusse der Syphilis Entzündungen entstehen, welche durch die Bildung narbigen Bindegewebes, sowie von verkäsenden Gummiknoten, ähnlich denjenigen in der Leber, gekennzeichnet sind.

Bei hereditärer Syphilis kommen in seltenen Fällen Induration und Schrumpfung der Nieren zur Beobachtung.

*Literatur über Nierentuberculose:* Virchow, *Geschwülste II;* Rosenstein, *Berl. klin. Wochenschr. 1865;* E. Hoffmann, *D. Arch. f. klin. Med. III;* Huber, *ebenda IV;* Klebs, *Pathol. Anat.;* Ebstein, *Spec. Pathol. von v. Ziemssen IX;* Arnold, *Virch. Arch. 83. Bd.*

*Literatur über Nierensyphilis:* Virchow, *Geschwülste II;* Klebs *l. c.;* Cornil u. Ranvier, *Manuel d'histol. pathol.* Letztere fanden in einem Falle multiple Gummata von Hirsekorn- bis Erbsengrösse.

Bei syphilitischer Cachexie kommt nicht selten Amyloidentartung der Niere vor.

Bei Tuberculose des Harnapparates haben Rosenstein (*Centralbl. f. med. Wissensch. 1883*) und Babes (*ebenda*) Tuberkelbacillen im Urin nachgewiesen.

## 6. Ueber die Hemmung des Urinabflusses und die dadurch bedingten Nierenveränderungen. Cysten. Hydronephrose.

§ 462. Wird durch abgelagerte Urate oder durch Harncylinder, oder durch Narbenzüge oder sonst irgend ein Moment ein **Harncanälchen** verlegt und verschlossen, so kann dasselbe sich durch Secretansammlung zu einer kleineren oder grösseren **Cyste** erweitern. Ebenso können auch die Müller'schen Kapseln bei Verlegung der Ausflussöffnung cystisch entarten.

Zuweilen enthalten schon normale Nieren eine oder mehrere erbsen- bis wallnussgrosse und grössere glattwandige Cysten, welche sich je nach ihrer Grösse mehr oder weniger über die Oberfläche der Niere erheben. Häufiger entstehen Cysten in kranken Nieren und zwar namentlich in solchen, welche durch interstitielle Bindegewebsentwickelung oder durch Arteriosclerose zur Induration und Schrumpfung gebracht sind. Nach THORN kann auch eine Entzündung des Nierenbeckens und der Nierenkelche, welche auf das Stroma der Markkegel sich fortsetzt, zu Cystenbildung führen. Wie es scheint, spielt in der Genese der Cystenbildung die durch entzündliche Gewebsveränderungen bewirkte Compression und Verödung der Harncanälchen eine weit bedeutsamere Rolle als die Verlegung des Lumens der Harncanälchen durch Concremente oder durch desquamirte Epithelien und Fibrincylinder. Letzteres dürfte indessen bei bestehender Verengung häufig eine definitive Verschliessung herbeiführen.

Die Zahl der sich entwickelnden Cysten ist bald nur gering, bald bedeutend. Es kommen Fälle vor, in denen die Niere dermassen von Cysten durchsetzt ist, dass fast durchgehends die letzteren dicht an einander liegen, und nur noch spärliche Reste von Nierenparenchym zu finden sind.

Die grössten der in entzündlich veränderten Nieren auftretenden Cysten erreichen etwa die Grösse einer Kirsche, die kleinsten sind nur mikroskopisch erkennbar. Nicht selten überschreitet in einer cystisch entarteten Niere keine der Cysten die Grösse einer Erbse. Grosse Cysten entstehen zum Theil durch Confluenz von kleinen.

Grössere Cysten haben eine dünne durchsichtige Wand mit glatter Innenfläche und enthalten eine klare farblose oder gelbliche und bräunliche, zuweilen auch blutig tingirte Flüssigkeit, in welcher sich meistens Harnbestandtheile nachweisen lassen. Kleine Cysten, wie sie namentlich in Schrumpfnieren vorkommen, enthalten nicht selten einen colloiden Inhalt. Alle Cysten sind mit Epithel ausgekleidet, dessen einzelne Zellen meist platt, seltener cylindrisch sind.

Ist die Zahl der sich entwickelnden Cysten bedeutend und erreichen sie zugleich eine erhebliche Grösse, so kann die Niere da-

durch in einen ziemlich umfangreichen Tumor umgewandelt werden. Zuweilen entwickelt sich dieser Zustand schon intrauterin, so dass das neugeborene Kind bereits total cystisch entartete und in umfangreiche Tumoren umgewandelte Nieren besitzt, welche als **foetale Cystennieren** bezeichnet werden. Sie können so gross werden, dass sie ein Geburtshinderniss bilden. Nach VIRCHOW können sie durch eine Obliteration der Papillen der Markkegel herbeigeführt werden. Nach THORN entstehen sie häufiger durch eine Entzündung, welche von den Nierenkelchen auf die Papillen übergreift. Ferner können auch andere Hindernisse wie z. B. Obliteration des Nierenbeckens oder der Ureteren die Ursache bilden. Von einigen Autoren wird auch angenommen, dass die fötale Cystenniere durch einen primitiven Bildungsmangel entstehe.

*Literatur:* ROKITANSKY, *Lehrb. der pathol. Anat. III 1861;* BECKMANN, *Virch. Arch. 9. Bd.;* FRERICHS, *Die Bright'sche Nierenkrankheit, Braunschweig 1851;* VIRCHOW, *Ges. Abhandl. Frankfurt 1856 u. sein Arch. 46. Bd.;* BRÜCKNER, *ebenda;* HERTZ, *Virch. Arch. 30. Bd.;* SIMON, *Med. chir. Transact. Vol. XXX;* THORN, *Beitrag zur Genese der Cystenniere, I.-D. Bonn 1882;* CHOTINSKY, *Ueber Cystennieren, I.-D. Bonn 1882.* Letzterer hält dafür, dass bei den fötalen Cystennieren Epithelwucherungen einen wesentlichen Antheil an dem Verschluss der Harncanälchen hätten.

§ 463. Wird der Abfluss des Urins aus dem **Nierenbecken** erschwert oder behindert, so staut sich derselbe in dem Nierenbecken an und erweitert dasselbe; es bildet sich eine **Hydronephrose** oder ein **Hydrops renalis.**

Die häufigsten Ursachen dieser Veränderungen bei Erwachsenen bilden Steine, welche sich im Ureter einkeilen, Stricturen, klappenförmige Schleimhautfalten, Knickungen und Compression des Ureters durch den schwangeren Uterus, oder durch Geschwülste des Uterus, der Ovarien und der Blase, ferner Vergrösserungen der Prostata, Stricturen der Harnröhre, und Phimose der Vorhaut, welche die Entleerung der Blase erschweren. Bei Neugeborenen sind es Anomalieen der Harnleiter, Verlagerung der Nieren, Klappenbildungen im Ureter, Verengerung und Verschluss der Urethra, Vergrösserung der Prostata und des Colliculus seminalis, Phimosen des Präputium, welche ein Hemmniss des Urinabflusses bilden.

Das Nierenbecken und die Nierenkelche können hierbei ganz colossal erweitert werden, so dass ein Sack entsteht, der einen grossen Theil der Bauchhöhle einnimmt und 10—20 Liter Flüssigkeit enthalten kann. Liegt das Hinderniss im obersten Theil des Ureters, so ist nur das Nierenbecken erweitert, sitzt es tiefer, so ist auch das höher gelegene Ureterstück mehr oder weniger dilatirt.

Durch die Flüssigkeitsansammlung im Nierenbecken werden zunächst die Papillen der Nieren abgeflacht und die Rinde gedehnt und plattgedrückt. Das Nierenparenchym erhält sich dabei auf-

fallend lange, doch verfällt es schliesslich der Atrophie, wobei die Harnkanälchen zu flachen spaltförmigen Canälen mit niedrigem Epithel werden und schliesslich obliteriren und die Glomeruli verödeu. Bei hochgradiger Hydronephrose wird das Nierengewebe auf eine dünne Schichte reducirt und verschwindet stellenweise ganz, so dass der Sack grösstentheils nur noch aus Bindegewebe besteht, welches bei älteren Säcken meist von erheblicher Dicke ist.

Zu Beginn ist die sich ansammelnde Flüssigkeit Urin. Bei zunehmender Spannung nimmt die Secretion des Urines ab und hört bei Eintritt totaler Nierenatrophie ganz auf. Gleichwohl vergrössert sich der Sack noch, indem die Schleimhaut des Nierenbeckens und der Nierenkelche ein Secret liefert. Dasselbe enthält natürlich keine Harnbestandtheile, dagegen Eiweiss. Zuweilen tritt Blut aus und färbt das Secret bräunlich. Ferner können sich colloide Massen und Cholestearin bilden.

Die Hydronephrose ist meist einseitig, seltener doppelseitig. Ist nur der Abfluss aus einem Theil der Nierenkelche verhindert oder ist ein doppeltes Nierenbecken vorhanden, so kann die Hydronephrose partiell bleiben.

*Literatur:* Virchow, *Ges. Abhndl. 1856*; Säxinger, *Prager Vierteljahrsschrift 1867*; Ackermann, *D. Arch. f. klin. Med. I*; Heller, *ebenda V*; Hildebrand, *Volkmanns Samml. klin. Vorträge Nr. 5*; Gussenbow, *ebenda Nr. 18*; Simon, *ebenda Nr. 88*; Ebstein, *Specielle Pathol. von v. Ziemssen IX*; Aufrecht, *Die diffuse Nephritis, Berlin 1879.*

Letzterer hat den Ureter bei Thieren unterbunden und danach zuerst Degenerationen am Nierenepithel, später auch Zellvermehrung im Bindegewebe beobachtet.

## 7. Die Entzündungen des Nierenbeckens und der Ureteren und die damit zusammenhängenden Nierenveränderungen. Pyelitis und Pyelonephritis.

§ 464. Werden durch die Nieren Entzündung erregende Substanzen abgeschieden, so kann auch die Schleimhaut der Nierenbecken (Pyelitis) und der Ureteren in Entzündung gerathen. So entstehen z. B. im Verlaufe von Typhus abdominalis, Scharlach, Pocken, Pyämie, Diphtherie, Cholera, Nephritis etc., ferner nach Genuss von Canthariden, Copaivabalsam, Cubeben, Terpentinöl etc., catarrhalische oder croupöse und diphtheritische Entzündungen. Mit dem Ablauf der Krankheit, d. h. mit der Entfernung der schädlichen Substanz aus dem Organismus pflegt die Mehrzahl der Entzündungen abzuheilen.

Wichtiger als die eben erwähnten symptomatischen secundären Erkrankungen sind jene Entzündungen, welche einen mehr selbständigen und progredienten Character zeigen und durch die Anwesen-

heit von parasitären Organismen oder von Concrementen hervorgerufen und längere Zeit unterhalten werden.

Was zunächst die **parasitären Formen der Pyelitis** betrifft, so ist daran zu erinnern, dass die bereits in § 461 besprochene Tuberculose durch einen parasitären Bacillus verursacht wird. Desgleichen wird auch die bei eitriger oder putrider Nephritis sich zuweilen einstellende Pyelitis durch Mikroorganismen hervorgerufen. Eine weitere unter dem Bilde einer eitrigen Entzündung verlaufende Form wird durch Mikroorganismen verursacht, welche meistens aus der Blase durch den Ureter in das Nierenbecken gelangen. Es sind dies meist Mikrokokken, doch können auch Stäbchenbacterien und Fadenpilze auf diesem Wege zum Nierenbecken hinaufsteigen. In die Blase selbst gerathen dieselben am häufigsten durch die Harnröhre, doch können auch bacteritische Entzündungsprocesse im Rectum oder dem Uterus und der Scheide oder im Beckenzellgewebe direct in die Blase einbrechen und so zum Ausgangspunkt einer bacteritischen Blasen- und Nierenbeckenentzündung werden.

In die Blase werden Bacterien häufig durch unreine Catheter eingeführt. In anderen Fällen siedeln sich dieselben zuerst in der Harnröhre (Tripperinfection) an und gelangen erst allmählich in die Blase.

Der Eintritt in die Blase sowie ihre Vermehrung in derselben wird dabei besonders durch Störungen der Harnentleerung, wie sie durch Verengerung der Harnröhre und durch Lähmungen der Blase herbeigeführt werden, begünstigt. Wird die Blase mangelhaft entleert, und bleibt der Urin längere Zeit in derselben liegen, so werden Bacterien, die in die Blase gelangt sind, hinlänglich Zeit finden, sich zu vermehren und Zersetzungen des Urines herbeizuführen. Weiterhin werden sie bei Rückstauung des Urines nach dem Nierenbecken sehr leicht durch die dilatirten und mit Urin gefüllten Ureteren nach dem Nierenbecken gelangen können.

Wie pflanzliche, so können auch thierische Parasiten Entzündung der Nierenbecken und der Ureteren veranlassen. Es gilt dies namentlich für das Distoma haematobium (§ 215), dessen Eier in den harnleitenden Wegen abgelegt werden und dessen Embryonen sich auch noch innerhalb der Harnwege entwickeln. Von weit geringerer Bedeutung ist der Eustrongylus gigas (§ 209).

Von den in § 443—444 beschriebenen Concrementbildungen können sämmtliche mehr oder minder intensive Nierenbeckenentzündungen hervorrufen. Sie wirken zunächst durch beständige mechanische Reizung, die namentlich bei den stacheligen und harten Oxalatsteinen sehr bedeutend, bei den übrigen Concrementen indessen ebenfalls nicht unerheblich ist. Zu dieser Wirkung kommt noch, dass die Steine häufig in den Ureter gelangen, hier sich einkeilen und dadurch theils Urinverhaltung, theils locale Läsionen verursachen.

§ 465. Die **Pyelitis**, wie sie in Folge der oben aufgezählten

Schädlichkeiten entsteht, kann einen sehr verschiedenen Character und damit auch einen verschiedenen Verlauf zeigen. Bei catarrhalischen Zuständen ist die Schleimhaut geröthet und geschwellt und häufig von Hämorrhagieen durchsetzt und liefert, je nach dem Stadium des Processes, ein bald an Epithelien, bald an Eiterkörperchen reiches Secret. Enthält das Nierenbecken Herde lymphadenoiden Gewebes, so sind dieselben oft geschwellt, so dass in der gerötheten Schleimhaut graue Knötchen sichtbar sind. Nach chronischen Entzündungen stellen sich häufig Gewebsulcerationen und Gewebsverdickungen ein. Bei Diphtheritis tritt acute Verschorfung einzelner Gewebspartieen ein. Besonders verderblich ist die Entwickelung von Spaltpilzen, indem der Harn unter ihrem Einfluss alcalische Zersetzungen eingeht, deren Producte schädlich auf das Gewebe einwirken. Früher oder später greifen die Mikroorganismen auch auf das Nierenparenchym über. Nach KLEBS dringen sie innerhalb der Harncanälchen nach der Niere vor, zerstören zunächst das Epithel und erregen Entzündung.

In Folge dessen schwillt die Niere im Ganzen mehr oder weniger, oft bedeutend an und erscheint stärker durchfeuchtet. Gleichzeitig bilden sich in der Marksubstanz und in der Rinde in wechselnder Zahl kleine gelbe Herde mit hyperämischem Hofe, die nichts anderes sind, als kleine Eiterherde. Aus der eitrigen Pyelitis ist eine eitrige **Pyelonephritis** geworden.

Der Process kann im weiteren Verlaufe einen indurativen Character annehmen. Meist indessen vergrössern sich die Eiterherde, es bilden sich **Abscesse**, welche nach dem Nierenbecken durchbrechen. Nicht selten entstehen auch in der Umgebung der Nieren Eiterherde, also **paranephritische Abscesse.** Schreitet der eitrige Zerfall der Nieren noch weiter vor, so bilden sich umfangreiche mit dem Nierenbecken communicirende Abscesshöhlen, ja es kann schliesslich das Nierengewebe nahezu ganz zerstört werden, so dass nur ein umfangreicher mit Eiter gefüllter Sack übrig bleibt, ein Zustand, den man als **Pyonephrose** bezeichnet.

Die parasitäre Pyelonephritis kommt sowohl einseitig als doppelseitig vor. In letzterem Falle pflegt sie auf einer Seite stärker entwickelt zu sein als auf der andern.

§ 466. Die durch Concremente verursachte **Pyelitis calculosa** führt theils zu Verdickung des Gewebes des Nierenbeckens und der Nieren, theils zur Bildung von Ulcerationen. Nicht selten auch trägt die Entzündung, wenigstens zeitweise, einen eitrigen Character. Ferner treten zu Zeiten Blutungen ein.

Die Entzündung greift früher oder später auch auf das Parenchym der Nieren über und führt hier zu Schwellungen und zelligen Infiltrationen, die ihren Ausgang theils in Eiterung, theils in Bindegewebsinduration nehmen. In beiden Fällen geht mehr oder weniger Nierengewebe zu Grunde. In extrem entwickelten Fällen kann sogar das ganze Nierenparenchym verloren gehen, so dass schliess-

lich nur noch ein bindegewebiger Sack die Concremente umhüllt. Häufig bilden sich paranephritische Abscesse.

Gelangen Steine von erheblicher Grösse in den Ureter, so können sie dessen Lumen verlegen und so eine Stauung des Urins herbeiführen.

Sammelt sich in Folge dessen eine grössere Menge von Urin im Nierenbecken an, so gesellt sich zu der bereits bestehenden Pyelitis noch eine Hydronephrose (§ 463). Häufig stellen sich in dem gestauten Urin nun auch noch Zersetzungen ein, welche die Entzündung steigern, so dass sie einen eitrigen Character gewinnt und die Hydronephrose zur Pyonephrose wird.

Der eingekeilte Stein kann durch den Druck des nachdringenden Urins allmählich nach der Blase vorwärts geschoben werden. Am Orte der Einkeilung verursacht seine Anwesenheit Blutungen, Ulcerationen und Entzündung.

Sowohl im Nierenbecken als im Ureter können die Ulcerationen schliesslich zum Durchbruch und damit zur Entleerung des Eiters in benachbarte Organe und Gewebe führen. So kann z. B. ein Durchbruch in den Darm und die Blase erfolgen. Häufiger noch bricht der Eiter in das perirenale Zellgewebe ein und ruft hier ausgedehnte eitrige und jauchige Entzündungen hervor.

Die calculöse Pyelitis tritt meist einseitig, selten doppelseitig auf.

## 8. Geschwülste und Parasiten der Niere und des Nierenbeckens.

§ 467. Unter den **primären Bindesubstanzgeschwülsten** der Niere haben die **Sarcome** das grösste Interesse. Dieselben sind meistens congenitale Bildungen und sind entweder schon bei der Geburt bemerkbar oder entwickeln sich wenigstens in den ersten Lebensmonaten und Lebensjahren. Sie können eine ganz bedeutende Grösse, (4—6 Kilogramm) erreichen und bestehen aus einem weichen, weisslichen, häufig stellenweise hämorrhagisch erweichten Gewebe. Die Hauptmasse der Geschwulst pflegt aus runden, spindeligen und polymorphen Zellen zu bestehen. Daneben enthalten sie zum Theil grosse Spindelzellen mit Querstreifung (Rhabdomyom § 143). Letzteres ist insofern ein interessanter Befund, als er darauf hinweist, dass diese Geschwülste auf einem Boden sich bilden, in welchem in frühester Embryonalzeit Entwickelungsstörungen stattgefunden haben (vergl. § 430).

Zellreiche **Fibrome** kommen in den Nieren häufig in Form kleiner hirsekorn- bis erbsengrosser Knötchen vor. Grosse fibröse Geschwülste sind sehr selten; ebenso auch **Myxome** und **Lipome, Angiome** und deren Mischformen. Sie bilden alle Knoten, welche entweder im Nierenparenchym oder in der Kapsel oder im Gewebe des Nierenbeckens oder der Nierenkelche sitzen. Nach Untersuchungen von Grawitz kommen in den Nieren nicht selten erbsen- bis kir-

schengrosse selten grössere subcapsulär gelegene markig weiss aussehende Tumoren vor, welche man bisher den Lipomen zuzählte, welche indessen nichts anderes sind als fortgewucherte Stücke abgesprengten Nebennierengewebes. In ihrem Bau sind sie den Strumen der Nebenniere (§ 476) sehr ähnlich, und bestehen danach aus einem Bindegewebsstroma mit zahlreichen Zellreihen und Zellgruppen, welche mehr oder weniger Fett enthalten. Grawitz bezeichnet sie danach als **Strumae lipomatodes aberratae renis.** Teleangiectatische Geschwülste, die am Nierenbecken sitzen, können zu schweren Blutungen Veranlassung geben.

Das **Adenom** der Niere bildet hirsekorn- bis wallnussgrosse scharf umschriebene weisse Knoten, deren Bau demjenigen des Adenoms des Ovariums ähnlich ist. Nach Weichselbaum und Greenish kann man eine papilläre und eine alveoläre Form unterscheiden. Die erstere geht nach ihnen von den Sammelröhren der Rinde aus und besteht in jüngeren Stadien aus drüsenartigen Schläuchen oder Hohlräumen, welche an der Innenfläche mit Papillen besetzt und mit Cylinderepithel ausgekleidet sind. Die alveoläre Form soll von den gewundenen Kanälchen ausgehen und besitzt Epithelzellen, welche den Epithelien der gewundenen Canälchen gleichen. Sehr wahrscheinlich können sich Carcinome daraus entwickeln.

Die **Krebse** der Niere bilden bald weiche, bald derbe Tumoren, durch welche die Niere mehr oder weniger, oft sehr bedeutend vergrössert wird. Bei grossen Tumoren kann das ganze Nierenparenchym in der krebsigen Wucherung untergegangen sein. Es kann ferner die Neubildung auch auf das Nierenbecken übergreifen. Kleinere Tumoren nehmen nur einen Theil der Niere ein und setzen sich meist ziemlich scharf gegen das Nierenparenchym ab. Grössere Knoten enthalten häufig in ihrem Innern Erweichungsherde mit Hämorrhagieen, aus denen Blut und Zerfallsmassen in den Urin gelangen. Der Nierenkrebs kann in jedem Alter auftreten, entwickelt sich indessen relativ häufig bei Kindern. Meist ist er einseitig, doch sind mehrere Fälle beobachtet, in denen zur Zeit des Todes ein kleinerer Knoten auch in der zweiten Niere sass.

Von metastatischen Geschwülsten kommen Sarcome und Carcinome nicht selten vor und bilden meist rundliche Knoten.

*Literatur über Myosarcom*: Eberth, *Virch. Arch. 55. Bd.*; Cohnheim, *ibid. 65. Bd.*; Marchand, *ibid. 73. Bd.*; Brodowski, *ibid. 67. Bd.*; Huber *und* Boström, *D. Arch. f. klin. Med. XXIII.*

*Literatur über Lipom und Struma*: Virchow, *Geschwülste II*; Klebs, *Handb. d. path. Anat.*; Sturm, *Arch. d. Heilk. 1875*; Sabourin, *Arch. de phys. IX*; Grawitz, *Virch. Arch. 93. Bd.*

*Literatur über Adenom und Carcinom*: Waldeyer, *Virch. Arch. 51. und 54. Bd.*; Klebs, *l. c.*; Perevebseff, *Virch. Arch. 59. Bd.*; Weigert, *ibid. 67. Bd.*; Kühn, *D. Arch. f. klin. Med. XVI*; Sturm, *Arch. d. Heilk. XVI*; Rohrer, *Das primäre Carcinom der Niere*,

*In.-Diss. Zürich 1877*; Weichselbaum *und* Greenish, *Wien. med. Jahrb. 1883.*

§ 468. Unter den **thierischen Parasiten** der Niere ist der wichtigste der Echinococcus. Er bildet haselnussgrosse bis kindskopfgrosse Säcke mit oder ohne Tochterblasen. Durch Berstung kann sich der Inhalt ins Nierenbecken entleeren. Nach dem Absterben der Scolices kann der Sack schrumpfen und der eingedickte Inhalt verkreiden.

Cysticercus cellulosae und Pentastoma denticulatum sind sehr seltene Nierenparasiten. Bei Anwesenheit von Filarien im Blute enthalten auch die Nieren zahlreiche Exemplare, welche theils innerhalb, theils ausserhalb der Gefässe liegen. Ihre Anwesenheit in der Niere und im Ductus thoracicus veranlasst zu Zeiten Hämaturie und Chylurie, bei welcher der Harn durch zahllose feinste Fetttröpfchen milchig getrübt ist (vergl. § 212).

Eustrongylus gigas und Distoma haematobium haben bereits in § 464 Erwähnung gefunden. Die Eier des letzteren rufen nach ihrer Ablage in der Schleimhaut des Nierenbeckens und der Ureteren Entzündung mit Ausgang in Induration und Ulceration hervor. Die nahe an der Oberfläche gelegenen Eier können sich mit Harnsedimenten incrustiren und so sandartige Auflagerungen auf der Schleimhaut bilden.

Stellen sich bei ulcerösen Darm- oder Ureteren- und Nierenbeckenentzündungen abnorme Verbindungen zwischen den genannten Organen her, so können gelegentlich auch Spulwürmer in das Nierenbecken gelangen.

## III. Pathologische Anatomie der Harnblase.

### 1. Pathologische Veränderungen des Inhaltes.

§ 469. Die Harnblase dient zur Aufnahme des aus den Nieren stammenden Secretes. Ist letzteres durch pathologische Ausscheidungen aus dem Blute oder durch Beimengung pathologischer Producte aus den Nieren und dem Nierenbecken verunreinigt, so werden diese Substanzen auch kürzere oder längere Zeit in der Blase verweilen. Unter den geformten Beimengungen sind folgende die wichtigsten.

**Rothe Blutkörperchen** oder **deren Zerfallsproducte** stammen entweder aus der Niere oder dem Nierenbecken. In ersterem Falle sind sie meist in Folge von Circulationsstörungen (§ 436 und 440) und Entzündungen (§ 456) aus den Glomeruli ausgetreten. Nur selten gelangen sie aus intertubulären Blutungen in den Urin. Ferner können auch aus blutenden Neubildungen (Carcinom, Angiom) dem Urin Blutkörperchen beigemischt werden.

Ist ein Theil des ausgetretenen Blutes in den Harncanälchen

zur Gerinnung gekommen, so können im Urin dunkle, körnige undurchsichtige Cylinder, welche Blutkörperchen oder Bruchstücke von solchen einschliessen (Blutcylinder), erscheinen.

Blutaustritt aus dem Nierenbecken erfolgt am häufigsten bei Entzündungen und Verletzungen, wie sie durch Steine herbeigeführt werden.

**Farblose Blutkörperchen** gelangen sowohl bei Entzündungen der Niere, als bei Entzündungen des Nierenbeckens in den Urin, am reichlichsten bei eitrigen Entzündungen des letzteren. Bei chronischen Eiterungen sind sie grossentheils verfettet und zerfallen. Bei tuberculösen, nekrotisirenden Entzündungen enthält der Urin auch **nekrotische Zerfallsmassen**, sowie **Bacillen.**

**Epithelien** stammen aus dem Nierenbecken und den Sammelröhren der Niere, vielleicht auch noch aus den Henle'schen Schleifen und den Schaltstücken. Die Angaben, dass auch wohl erhaltene Epithelien aus den gewundenen Rindencanälchen mit dem Urin aus der Niere austreten, beruhen auf Irrthum. Dagegen können degenerirte Rindenepithelien und deren Zerfallsproducte ausgeschieden werden.

Die Epithelien aus dem Nierenbecken sind polymorph und besitzen Formen, welche den Epithelien der Harnblase durchaus ähnlich sind. Die Epithelien aus der Niere sind cylindrisch oder würfelförmig. Werden sie in reichlicher Menge abgestossen, so können sie untereinander verkleben und auf diese Weise sogen. **Epithelcylinder** bilden.

In seltenen Fällen gelangen Epithelien aus zerfallenden Nierencarcinomen in den Urin.

Treten mit dem Harn Eiweisskörper in die Harncanälchen über, so können sich in den ersteren cylindrisch geformte Gerinnungsmassen bilden, welche (vergl. § 445) als **Harncylinder** bezeichnet und zum Theil aus der Niere ausgeschwemmt werden. Die dadurch in die Blase gelangenden Cylinder sind entweder vollkommen hyalin und farblos, oder aber gekörnt, oder wachsartig glänzend und leicht gelblich gefärbt. Allen diesen Cylindern können Epithelien aus den Harncanälchen oder deren Trümmer, d. h. Albumin- und Fettkörner, sowie freie Kerne, ferner farblose und rothe Blutkörperchen, körnige Niederschläge von harnsauren Salzen, Krystalle von harnsaurem und oxalsaurem Kalk ankleben.

Enthält der Urin Bacterien, so können einzelne den Cylindern anhaften, es ist indessen zu bemerken, dass von den körnigen Massen, welche die Cylinder bedecken, in der letzten Zeit offenbar viele irrthümlich für Mikrokokken angesehen wurden.

Sämmtliche in § 443—444 aufgeführten **Concremente** können, falls nicht eine erhebliche Grösse ihren Durchtritt durch die Ureteren hindert, in die Harnblase hinunter geschwemmt werden. Endlich können aus **Echinococcusblasen** in der Niere und im Nierenbecken **Scolices** und **Tochterblasen** in die Harnblase gelangen. Bei Infiltration der Schleimhaut der ableitenden Harnwege mit

Distomeneiern oder mit Filarien treten auch **Eier** und **Embryonen** in den Harn über.

§ 470. Ist der Urin in die Blase gelangt, so kann er auch hier noch pathologische Beimengungen erhalten, welche theils aus der erkrankten Harnblasenwand, theils aus der Umgebung der Blase, theils von aussen stammen.

In erster Linie ist auch hier wieder **Blut** zu nennen, welches sowohl bei heftigen Entzündungen und ulcerösen Processen als auch in Folge der hochgradigen Stauungen, sowie bei Läsionen der Gefässwände, wie sie z. B. bei Scorbut, hämorrhagischen Pocken und Scharlach etc. angenommen werden müssen, austritt. Nicht selten geben auch von aussen wirkende Traumen, Blasensteine etc. zu Blutungen Veranlassung. Endlich treten aus Neubildungen der Blase, aus Papillomen, Angiomen und Carcinomen oft starke Blutungen auf.

**Blasenepithelien** gerathen namentlich bei Entzündungen, sowie bei Anwesenheit von papillösen Geschwülsten in grösseren Mengen in den Urin. In letzterem Falle können sich auch kleine Stücke der zottigen Wucherung loslösen. Aus ulcerirenden Carcinomen gelangen oft nicht unbeträchtliche Mengen von **Krebszellen** in den Urin.

Bei allen Entzündungen werden ferner dem Urin mehr oder weniger **Eiterkörperchen** beigemischt.

Sehr verschiedene Substanzen gelangen unter Umständen nach Durchbruch der Blasenwand aus der Umgebung in die Harnblase. So können z. B. nach Durchbruch eines Beckenabscesses **Eiter,** nach Durchbruch eines ulcerirenden Uteruscarcinomes **jauchige Zerfallsmassen** in die Blase eintreten. Stellt sich eine Verbindung zwischen Blase und Rectum her, so kann **Koth** eintreten, bricht eine **Dermoidcyste** durch, so kann ihr Inhalt in die Blase sich entleeren etc.

Aus der Aussenwelt gelangen am häufigsten **Spaltpilze,** seltener **Hefepilze** in die Blase. Finden sie im Urin ihren Entwickelungsboden und werden sie nicht sofort wieder nach aussen entleert, so vermehren sie sich. Am häufigsten gelangen Mikrokokken und Sarcineformen, seltener Bacillen zur Entwickelung.

Von Kindern und Onanisten werden nicht selten grössere Fremdkörper (Bleistifte, Messer, Strohhalme etc.) durch die Urethra in die Blase eingeführt. Endlich bleiben hie und da auch Geschosse nach Perforation der umgebenden Gewebe in der Blase liegen.

§ 471. Alle jene Momente, welche die Bildung von Concrementen in den Nieren und den Nierenbecken veranlassen, können auch zur Bildung von **Concrementen in der Harnblase** führen. Wie in § 443—444 erwähnt wurde, sind bei manchen Concrementbildungen saure oder alcalische Gährungen die Ursache. In anderen Fällen liegt die Ursache ihrer Entstehung in der Beschaffen-

heit der genossenen Nahrungsmittel. Nicht selten entzieht sie sich unserer Kenntniss.

Besonders häufig geben Concremente und Steine, welche aus dem Nierenbecken in die Harnblase gelangt sind, sowie von aussen eingedrungene Fremdkörper Veranlassung zur Bildung fester Niederschläge, namentlich von Tripelphosphat und phosphorsaurem Kalk. Es geschieht dies dadurch, dass diese Fremdkörper Entzündungen und alcalische Zersetzungen des Urins verursachen. Weit seltener werden Fremdkörper durch Niederschläge von Harnsäure und harnsauren Salzen incrustirt.

Die Niederschläge in der Harnblase bilden theils Gries, theils Steine. Letztere treten meist einzeln auf und können eine bedeutende Grösse erreichen.

Die Steine sind meist kugelig oder eiförmig, glatt oder knollig und höckerig, oder rauh und stachelig. Bei Anwesenheit mehrerer werden die einzelnen Steine zuweilen facettirt, würfelförmig. Sie sind bald hart, bald weich und brüchig. Häufig sind sie deutlich geschichtet und bestehen aus verschiedenen Substanzen.

Ihre Anwesenheit in der Blase ruft meist Entzündung, nicht selten auch Ulcerationen und Blutungen hervor. Da sie ferner durch ihren Reiz Blasencontractionen auslösen und häufig auch die Entleerung des Urins erschweren, so wird die Blasenwand oft hypertrophisch. Nicht selten liegen sie in einem Divertikel der Blasenwand.

Nach der Zusammensetzung kann man folgende Blasensteine unterscheiden:

1) Blasensteine, welche hauptsächlich aus Harnsäure oder aus harnsauren Salzen bestehen.

Reine Harnsäuresteine sind meist klein, gelblich oder röthlich oder braun gefärbt, hart.

Steine aus harnsauren Salzen (harnsaurem Ammoniak und harnsaurer Magnesia) sind selten rein. Meist sind sie an der Oberfläche mit Niederschlägen von oxalsaurem Kalk und von phosphorsaurer Ammoniakmagnesia bedeckt.

2) Blasensteine, welche hauptsächlich aus phosphorsauren und kohlensauren Salzen bestehen.

Hierher gehören Steine aus phosphorsaurem Kalk, aus phosphorsaurer Ammoniak-Magnesia und aus kohlensaurem Kalk. Die letztgenannten sind selten. Alle diese Steine sind weiss oder grauweiss. Die Tripelphosphatsteine sind weich und brüchig, die andern hart.

3) Steine aus oxalsaurem Kalk sind hart und stachelig; ihre Farbe ist braun.

4) Cystinsteine sind weich, wachsartig, braungelb.

5) Xanthinsteine sind zinnoberroth, die Oberfläche glatt, die Bruchfläche erdig.

## 2. Die pathologischen Veränderungen der Harnblasenwand.

§ 472. Die **Entzündung der Harnblasenwand**, die **Cystitis**, ist meistens durch Verunreinigungen (§ 469—471) und Zersetzungen des Blaseninhaltes bedingt, doch können auch Traumen, welche von aussen wirken, sowie Verunreinigungen des Blutes eine Entzündung herbeiführen.

Die catarrhalische Entzündung ist durch Auftreten von desquamirtem Epithel, Eiterkörperchen und Schleim, meist auch rothen Blutkörperchen im Urin characterisirt. Bei frischen Catarrhen erscheint die Schleimhaut nach dem Tode nur wenig verändert. Bei reichlicher Eitersecretion ist sie mit eitrigem Belag bedeckt und zuweilen ziemlich bedeutend geschwellt. Nach stattgehabten Blutungen ist sie diffus grau gefärbt oder von grauen und schwarzen und rothbraunen Flecken durchsetzt. Greift die Entzündung auf die Submucosa und die Muscularis über, und sind diese Häute von Exsudat durchsetzt, so ist die ganze Blasenwand mehr oder weniger verdickt, und bei sehr heftiger Entzündung können auch hämorrhagische und schiefrige Flecken in dem serösen Ueberzug vorhanden sein. Endlich können sich auch in der Umgebung der Blase (Paracystitis), sowie auf deren Peritonealüberzug eitrige, oder wohl auch jauchige Exsudate ansammeln. Letzteres geschieht natürlich nur bei schweren Entzündungsformen, wenn in Folge der Anwesenheit von Bacterien faulige Zersetzungen des Urins in der Blase eingetreten sind und dadurch die Entzündung einen eitrigen oder eitrig jauchigen Character angenommen hat.

Einzelne Schädlichkeiten wie z. B. Cantharidin können schon zu Beginn der Affection eine oberflächliche Verschorfung herbeiführen, so dass sich nekrotische Epithelfetzen loslösen. Ebenso kommt es vor, dass bei Individuen, die an Masern, Scharlach, Typhus, Septicaemie etc. leiden, in der Blase oberflächliche diphtheritische Verschorfungen in Form gelblicher Plaques auftreten oder dass croupöse Exsudate sich bilden.

Bei ammoniakalischen fauligen Zersetzungen des Urins können nicht nur die Epithelien, sondern auch Theile des Bindegewebes der Mucosa und Submucosa sowie auch der Muscularis zur Nekrose und Vereiterung und zu fauligem brandigem Zerfall gebracht werden, so dass sich in der Wand der Blase Geschwüre, missfarbige gangraenöse Herde, Abscesse etc. entwickeln. Schliesslich kann die Blase da oder dort perforiren, worauf die Eiterung und Jauchung auf die Umgebung übertragen wird.

Bei diesen schweren Formen der Cystitis ist die Schleimhaut häufig mit Harnsalzen, namentlich mit Tripelphosphat incrustirt, welches der Oberfläche eine sandartige Beschaffenheit verleiht.

Wie bereits in § 464 erwähnt wurde, können die Entzündungen

der Blase auf die Ureteren und das Nierenbecken übergreifen, namentlich wenn Urinstauungen bestehen.

Bei chronischen Entzündungen kann sich eine fibröse Hyperplasie der Blasenhäute, sowie eine ächte Hypertrophie der Muskelfasern (§ 474) entwickeln.

Die **Tuberculose** der Harnblase beginnt mit der Bildung grauer von einem hyperämischen Hof umgebener Knötchen, welche sich vergrössern und gelb werden und früher oder später ulceriren, so dass kleine Geschwüre mit käsig infiltrirtem Grund und hyperämischer Umgebung entstehen. Diese Geschwüre vergrössern sich durch fortschreitende Zunahme des Zerfalles und der Ulceration an der Peripherie sowie durch gegenseitige Verschmelzung. Es entstehen auf diese Weise zuweilen umfangreiche buchtige Geschwüre, und es kann schliesslich ein grosser Theil der Mucosa und Submucosa zerstört werden. Neben der Blasentuberculose besteht meist auch Tuberculose des Nierenbeckens (§ 461) oder (beim Manne) des Geschlechtsapparates, und es ist anzunehmen, dass sie gewöhnlich von einem der letztgenannten Organe ausgeht.

Die Schleimhaut der ableitenden Harnwege, namentlich der Blase, enthält nicht selten zahlreiche kleine Herde lymphadenoiden Gewebes, welche bei Catarrhen anschwellen können. Sie sehen Tuberkeln sehr ähnlich, namentlich wenn sie von einem hyperämischen Hofe umgeben sind.

Bei längere Zeit bestehenden Stauungen in der Blase können sich Erweiterungen der Schleimhautvenen bilden und zwar namentlich im Gebiete des Blasenhalses. Sie werden als **Blasenhämorrhoiden** bezeichnet und können die Harnentleerung erschweren und zu Blutungen Veranlassung geben.

**Amyloidentartung** der Blasenschleimhaut ist nicht selten, doch ist sie meist makroskopisch nicht erkennbar. In sehr seltenen Fällen kann die Amyloidablagerung eine Verhärtung der Mucosa und Submucosa herbeiführen.

*Literatur:* Virchow, *Geschwülste II;* Ebstein, *Handb. d. spec. Pathol. von v. Ziemssen IX;* Klebs, *Handb. d. path. Anat. I;* Maas, *Krankheiten d. Blase, Handb. d. Chir. v. König;* Chavasse, *Etude sur la tuberculose des organes urinaires, Paris 1872;* Voisin, *Tuberculose des organes génito-urinaires, Bull. de la soc. anat. de Paris t. XLIX 1874;* Durand, *Cystite chronique, Bull. de la soc. anat. de Paris 1877;* Du Casal, *Cystite chronique, Gaz. hebd. de méd. 1877;* Kirmisson, *Cystite, Bull. de la soc. anat. de Paris 1875.*

§ 473. Unter den **Geschwülsten** der Harnblase ist die häufigste das **papillöse Fibrom** (Zottenkrebs). Dasselbe setzt sich aus einer mehr oder minder grossen Zahl langer schlanker Zotten zusammen, welche auf einer verhältnissmässig schmalen Basis sitzen und von denen jede aus einem zarten von einem weiten dünnwandigen Gefässe durchzogenen und mit einem geschichteten Epithel

bedeckten Stroma besteht. Die Geschwulst greift nicht in die Tiefe der Schleimhaut, sondern wächst aus derselben heraus und kann die Grösse eines kleinen Apfels erreichen. Sie tritt einzeln oder in Mehrzahl auf, hat ihren Sitz meist in den basalen Theilen der Harnblase und zwar in der Nähe der Harnröhre, so dass sie nicht selten beim Uriniren die Harnröhre verlegt. Da die Gefässwände sowohl als das Zottenstroma sehr zart sind, so blutet die Geschwulst leicht und kann dadurch für ihren Besitzer sehr gefährlich werden. Gelegentlich werden auch Zottenstücke losgerissen und mit dem Urin entleert.

Das **primäre Carcinom** der Blase ist eine sehr seltene Geschwulst, kommt indessen sowohl bei Männern als bei Frauen vor und bildet knotige und schwammige oder papillöse Wucherungen, welche sich über einen grösseren Abschnitt der Blase ausbreiten und dabei gleichzeitig auch in die Submucosa sowie auch in die Muscularis eindringen können. Von da kann die Infiltration auch auf die Nachbarorgane übergreifen.

Häufiger als primäre sind secundäre Krebse der Harnblase, welche von benachbarten Theilen, d. h. von dem Uterus, der Scheide, dem Mastdarm und der Prostata auf die Blase übergreifen.

Andere Geschwülste als die genannten kommen in der Blase sehr selten vor.

Kürzlich hat Langhans (*Virch. Arch. 86. Bd.*) ein cavernöses Angiom aus der Blasenwand beschrieben. Gussenbauer (*Arch. f. klin. Chir. XVIII*) und Volkmann (*ebenda XIX*) beschreiben Myome, Schatz (*Arch. f. Gynäkol. X*) ein Fibromyxom, Posner (*Berl. klin. Wochenschr. 1883*) einen primären Krebs.

§ 474. **Dilatation der Harnblase** tritt ein, wenn in Folge von Verschluss oder Verengung der Harnröhre oder von Lähmung der Blasenmuskeln die Entleerung der Blase behindert wird. Ist die Entleerung der Blase nur erschwert oder treten aus irgend einem Grunde, z. B. in Folge der Anwesenheit eines Steines häufigere Contractionen der Blase ein, so kann sich eine **Hypertrophie der Muscularis** entwickeln. Hiebei wird die Wand verdickt und an der Innenfläche springen die Muskelzüge als mehr oder minder dicke, netzförmig angeordnete Bälkchen vor.

**Divertikel** bilden sich entweder durch locale Ausbuchtung sämmtlicher Häute oder aber durch Ausstülpung der Mucosa und Submucosa durch eine zwischen den Muskelzügen bestehende Lücke. Ihre Grösse übersteigt diejenige einer Wallnuss nur selten. Sie können zu Concrementbildung Veranlassung geben. In anderen Fällen werden sie durch Steine verursacht.

**Lageveränderungen** sind selten, doch kann ein mehr oder minder grosser Theil der Blase in einen Bruchsack vorfallen. Ferner kann der Blasenboden sich nach der Scheide vorstülpen **(Cystocele vaginalis)** oder es kann die Hinterwand sich invertiren, in die weite

weibliche Harnröhre sich einschieben und am Orificium urethrae zu Tage treten.

**Continuitätstrennung der Blasenwand** kann durch Traumen, durch übermässige Füllung der Blase, sowie durch krankhafte Veränderungen in der Blasenwand herbeigeführt werden. Perforation in die Bauchhöhle pflegt mit Tod durch Peritonitis zu enden. Nach Perforationen ins Beckenzellgewebe bilden sich Urininfiltrationen, die zu Gangrän und Vereiterung der Gewebe führen. Stellen sich durch ulceröse und nekrotisirende Processe Communicationen zwischen der Blase und benachbarten Organen z. B. der Scheide oder dem Mastdarm, oder mit der Aussenfläche des Körpers her, so bilden sich **Fisteln,** welche dauernd bestehen bleiben.

## IV. Pathologische Anatomie der Harnröhre.

§ 475. Die **Entzündungen** der Harnröhre schliessen sich im Allgemeinen an diejenigen anderer Schleimhäute an. Croupöse und diphtheritische Entzündungen sind selten, dagegen kommen catarrhalische Entzündungen sehr häufig vor. Weitaus die wichtigste Entzündung ist die Gonorrhoe (Tripper), welche durch einen specifischen Mikrokokkus (Neisser, Haab, Martin) verursacht wird. Der Mikrokokkus gelangt durch Uebertragung des Secretes einer an Tripper erkrankten Schleimhaut in die Harnröhre und ruft hier durch seine Vermehrung und Verbreitung in der Schleimhaut eine durch gelbliches oder grünliches, zuweilen mit Blut vermischtes eitriges Secret characterisirte Entzündung hervor. Dieselbe kann sich von der Harnröhre aus auf die übrigen Theile der Harn ableitenden Wege sowie auch auf die benachbarten Theile des Geschlechtsapparates verbreiten und schliesslich auch in entlegenen Gegenden des Organismus, z. B. in Gelenken Metastasen bilden.

Von der Mucosa der Harnröhre kann die Entzündung sich auf die Submucosa und von da auf das periurethrale Bindegewebe ausdehnen und sich auf das Lymphgefässsystem fortpflanzen.

Die Entzündung endet meist in Heilung, doch kann sie stellenweise zu Ulcerationen und Abscedirungen oder auch zu Hyperplasie des Bindegewebes, zu Wulstungen und Verdickungen der Schleimhaut sowie zur Bildung schrumpfender Narben führen. Es geschieht dies namentlich dann, wenn die Gonorrhoe chronisch wird (Nachtripper, Goutte militaire). Am längsten pflegt die Entzündung an der pars nuda der Harnröhre anzuhalten.

Was die übrigen Entzündungsformen betrifft, so verdient hervorgehoben zu werden, dass in der Harnröhre auch der weiche Schanker (§ 331) und die syphilitischen Initialentzündungen (§ 123) sowie lupöse und tuberculöse Processe vorkommen, und dass hinter verengten Stellen nicht selten Ulcerationen sich bilden, sowie dass ulceröse Processe in der Prostata leicht auf die Harnröhre übergehen. In Folge tiefgreifender Ulce-

rationen können sich Fistelgänge bilden, welche zu Infiltration der Umgebung mit Urin und damit zur Bildung von Abscessen und Harnfisteln führen. Letztere haben bei Männern häufig einen sehr unregelmässigen Verlauf und können an verschiedenen Stellen nach aussen oder in den Mastdarm münden.

Nach chronischen Entzündungen entwickeln sich nicht selten polypöse und papillöse Wucherungen, d. h. spitze Condylome, namentlich an dem Orificium der Urethra weiblicher Individuen.

Entzündungen und Blutstauungen führen an letzterer Stelle nicht selten auch zur Bildung von Varicen, welche den Haemorrhoiden des Mastdarms ähnlich sehen.

Von **Geschwülsten** kommen an der weiblichen Harnröhre Sarcome, Myxome, Fibrome und Carcinome vor. Die Fibrome bilden theils Knoten, theils gefässreiche papillomatöse Wucherungen. Bei männlichen Individuen greifen nicht selten Krebse der Prostata und der Glans penis auf die Harnröhre über. Beim Weibe entstehen an den Schleimdrüsen der Urethra öfters kleine Retentionscystchen.

**Verengerungen der Harnröhre (Stricturen)** entstehen durch entzündliche Schwellungen der Schleimhaut sowie durch knotige und diffuse, einseitige oder ringförmige Bindegewebswucherungen, durch Narben, durch Bildung von Klappen und durch polypöse Wucherungen. Am häufigsten sind gonorrhoische Entzündungen sowie Traumen die Veranlassung. Die entzündlichen Stricturen sitzen meist in der pars membranacea und im Anfangstheil der pars spongiosa. Bei älteren Männern wird der Anfangstheil der Harnröhre sehr häufig durch die vergrösserte Prostata eingeengt und nicht selten der Eingang ganz verlegt. Bei Neugeborenen und bei kleinen Kindern kommt in seltenen Fällen eine übermässige Entwickelung des Colliculus seminalis vor, durch welche der Urinabfluss erschwert werden kann.

**Traumatische Zerreissungen** kommen auf verschiedene Weise zu Stande, werden indessen am häufigsten durch unvorsichtiges Katheterisiren herbeigeführt und werden dann als falsche Wege bezeichnet. Sie finden sich am häufigsten in den innersten Theilen der Harnröhre vor und enden blind oder führen wieder in die Urethra oder in die Blase.

In Folge der Zerreissung der Harnröhre bilden sich Urininfiltrationen und Urinabscesse oder aber Fistelgänge, welche von derbem Bindegewebe umgeben sind und zum Theil mit Epithel ausgekleidet werden.

*Literatur über Gonokokken:* Neisser, *Centralbl. f. med. Wiss. 1879 und D. med. Wochenschr. 1882 N. 20;* Haab, *Correspbl. für Schweizer-Aerzte 1881 und Der Mikrokokk. d. Blennorrh. neonat. Horner'sche Festschr. 1881;* Krause, *Centralbl. f. prakt. Augenheilk. 1882;* Martin, *Recherches sur les inflammat. métastat. suppur. à la*

*suite de la gonorrhée, Genève 1882;* Bockhart, *Vierteljahrsschr. f. Dermatol. und Syph. 1883.* Vergl. § 185.

## V. Pathologische Anatomie der Nebennieren.

§ 476. **Entwickelungsanomalieen** der Nebennieren sind nicht häufig, doch kommt es vor, dass ihre Zahl vermehrt ist oder dass sich kleine Nebendrüsen bilden, oder dass umgekehrt sie mangelhaft entwickelt sind oder ganz fehlen. Letzteres findet sich am häufigsten neben sonstigen Missbildungen des Körpers.

**Fettige Degeneration** ist bei erwachsenen Individuen normal und betrifft die Zellhaufen der Rinde, welche dadurch ein hellgelbes Aussehen erhalten.

**Amyloidentartung** des Blutgefässbindegewebsapparates kommt neben amyloider Entartung anderer Organe nicht selten vor und kann eine Verhärtung des Organes bedingen.

**Pigmentirung** stellt sich in höherem Alter sehr häufig ein und betrifft namentlich die inneren Schichten der Rinde. Die Zellen sind dabei diffus gelb gefärbt oder von Pigmentkörnern durchsetzt.

**Hämorrhagieen** der Nebennieren sind ziemlich selten, können indessen sehr erheblich werden, so dass das Organ bedeutend anschwillt. Sie entstehen namentlich nach Traumen und bei Störungen der Circulation. Virchow beschreibt auch eine acute hämorrhagische Entzündung.

**Entzündungen** der Nebennieren sind im Ganzen wenig beobachtet, kommen indessen in verschiedenen Formen vor. So können sich z. B. bei acquirirter und bei hereditärer Syphilis kleinzellige Infiltrationsherde sowie gummöse Entzündungen entwickeln. Es kommen ferner auch Entzündungen mit Ausgang in Eiterung und Narbenbildung zur Beobachtung.

Die wichtigste und häufigste Form der Nebennierenentzündung ist diejenige, welche zu **käsig-fibröser Metamorphose** des Gewebes führt und wohl in der Mehrzahl der Fälle als eine tuberculöse Affection anzusehen ist. Bei dieser Erkrankung sind die Nebennieren mehr oder weniger vergrössert und die Kapsel verdickt und mit der Umgebung verwachsen. Die Oberfläche ist glatt oder höckerig und difformirt; auf dem Durchschnitt erscheint das Parenchym ganz oder theilweise durch ein derbes fibröses Gewebe ersetzt, welches käsige Herde verschiedener Grösse enthält. Letztere können resorbirt werden, worauf das Organ schrumpft. In andern Fällen verkalken sie. Die Erkrankung tritt meist doppelseitig auf. Zuweilen bilden sich auch Eiterherde.

Unter den **Geschwülsten** ist zunächst die Struma lipomatosa suprarenalis (Virchow), d. h. eine in Form von Knoten auftretende Neubildung, welche aus fettreichem Nebennierengewebe besteht, zu nennen. Sodann kommen auch Carcinome und

Sarcome vor, von denen letztere Geschwülste von sehr bedeutender Grösse bilden können.

Von mehreren Autoren sind **Cysten** beschrieben. Sie bilden sich theils als Residuen hämorrhagischer Herde, theils aus Drüsenschläuchen der Rinde (Klebs). Solche ächte Cysten sind nicht zu verwechseln mit jenen Höhlen, welche in den Nebennieren sehr häufig durch eine postmortale Erweichung der innersten Schicht der Rinde entstehen.

Von **thierischen Parasiten** kommt der Echinococcus in der Nebenniere vor.

Gleichzeitig mit der Erkrankung der Nebennieren, besonders bei der käsig-fibrösen Metamorphose, stellt sich häufig auch eine broncefarbene Färbung der Haut und der Mundschleimhaut, sowie eine schwere Cachexie ein. Die Pigmentirung ist theils diffus, theils fleckig und streifig, und man nimmt an, dass sie ebenso wie die Cachexie mit der Nebennierenerkrankung zusammenhängt. Sie wird daher als Melasma suprarenale bezeichnet. Die Krankheit ist unter dem Namen Morbus Addisonii bekannt. Eine Erklärung des Zusammenhanges der drei genannten Veränderungen lässt sich zur Zeit nicht geben.

*Literatur:* Addison, *On the constitutional and local effects of disease of the suprarenal capsules, London 1855*; Hecker, *Monatsschrift f. Geburtskunde XXXIII 1869*; Virchow, *Die krankh. Geschwülste II*; Klebs, *Pathol. Anatomie I*; Averbeck, *Die Addison'sche Krankheit, Erlangen 1869*; Wolf, *Berl. klin. Wochenschr. 1869*; Burger, *Die Nebenniere und der Morbus Addisonii, Berlin 1883*; Chiari, *Wiener med. Presse XXI 1880*; Fleischer u. Penzoldt, *D. Arch. f. klin. Med. XXVI 1880*; Huber *ib. IV.*

Nach neuesten von Marchand (*Virch. Arch. 92. Bd.*) gemachten Mittheilungen kommen nicht selten kleine accessorische Nebennieren im Ligamentum latum in der Nähe des Ovarium vor. Ueber Nebennierengewebe in den Nieren s. § 467.

## ZEHNTER ABSCHNITT.

# Pathologische Anatomie des Respirationsapparates.

### I. Einleitung.

§ 477. Der Respirationsapparat zerfällt sowohl nach seinem anatomischen Bau als nach seiner Function in zwei Hauptabschnitte. Der eine derselben wird durch die den Gasaustausch zwischen Blut und Luft besorgende Lunge, der andere durch ein Röhrensystem gebildet, welches den Verkehr der Lunge mit der Aussenwelt, d. h. mit der den Körper umgebenden Luft vermittelt.

Letzteres besteht aus der Nase, dem Kehlkopf, der Trachea und den Bronchien. Für den pathologischen Anatomen sind alle diese Organe mit Schleimhaut ausgekleidete Hohlgebilde, deren Verhalten unter pathologischen Bedingungen durchaus durch den Bau und die Beschaffenheit der Auskleidungsmembran bestimmt wird. Der Umstand, dass einzelnen Stellen dieser Leitungsröhren noch besondere Aufgaben zufallen, dass in der Nasenschleimhaut die Perceptionsapparate des Geruchsinnes, in dem Kehlkopf die Apparate zur Erzeugung von Tönen verlegt sind, ändert an diesem Verhalten nichts oder nur wenig. Sie fügt dem Schleimhautrohr lediglich gewisse Gewebsformationen bei, welche unter Umständen secundär an den Schleimhauterkrankungen Theil nehmen, gelegentlich auch primär in krankhaften Zustand gerathen können.

Was in den §§ 353—363 mitgetheilt wurde, findet demgemäss im Grossen und Ganzen auch bei den Erkrankungen der Nase, des Kehlkopfes, der Trachea und der Bronchien seine Anwendung.

Wesentlich anders gestalten sich die Verhältnisse innerhalb der Lunge selbst, d. h. innerhalb des respirirenden Lungenparenchyms. Der eigenartige Bau dieses Theils des Respirationsapparates drückt auch den krankhaften Veränderungen ein ganz besonderes Gepräge auf und bedingt es, dass auch der Verlauf der verschiedenen Erkrankungen vielfach einen ganz eigenartigen Character trägt.

Die krankhaften Veränderungen des Athmungsapparates sind zum grossen Theile Effecte von Schädlichkeiten, welche mit der

Athmungsluft auf die betreffenden Stellen gelangen. Es ist indessen auch die Gruppe jener Erkrankungen, welche ihre Ursache in einer Störung der Circulation oder in einer Veränderung des zugeführten Blutes haben, nicht klein. Verhältnissmässig selten sind dagegen Erkrankungen, welche von Nachbarorganen direct auf diese oder jene Stelle des Respirationsapparates übergreifen.

## II. Pathologische Anatomie der Nase und ihrer Nebenhöhlen.

§ 478. Hochgradige angeborene **Missbildungen der Nase** kommen fast nur neben anderweitigen Missbildungen des Gesichtes vor. So kann z. B. bei Kyklopie die Nase vollkommen fehlen oder zu einem rüsselförmigen Organ verunstaltet sein, welches seinen Sitz über dem Auge hat. Unter den weniger erheblichen Missbildungen sind das Fehlen einzelner Muscheln, die mangelhafte Ausbildung des Septum sowie des Siebbeines und der Nasenbeine, ferner die Verengerung und der Verschluss der Choanen, die Schiefstellung und Verbiegung der Nasenscheidewand, endlich Spaltbildungen im Nasenflügel und in dem Boden der Nase zu nennen. Letztere kommen bei Gesichts- und Gaumenspalten (§ 8) vor.

**Blutungen** aus der Nasenschleimhaut **(Epistaxis)** kommen sehr häufig vor und erfolgen theils durch Diapedese, theils durch Rhexis. Bei manchen Individuen sind dieselben habituell. Im Uebrigen kommen sie namentlich bei hämorrhagischer Diathese, bei verschiedenen infectiösen Erkrankungen, bei Unregelmässigkeiten der Menstruation, bei Hemmungen des Blutabflusses, bei Nasenentzündungen etc. vor.

**Entzündungen** der Nasenschleimhaut **(Rhinitis)** gehören zu den häufigsten Affectionen. Meist tragen dieselben den Charakter eines schleimigen oder eines eitrigen Katarrhs (§ 356), weit seltener kommen croupöse, diphtheritische, phlegmonöse und ulceröse Entzündungen vor.

Der acute Katarrh der Nase wird als **Coryza** bezeichnet und ist die Folge äusserst verschiedener Schädlichkeiten.

Chronischer Nasenkatarrh kommt namentlich bei Scrofulösen, Phthisischen und Syphilitischen, seltener bei gesunden Individuen vor und führt theils zu Verdickungen, theils zu Verdünnungen und Atrophie der Schleimhaut. Tritt letzteres ein, so wird die Nasenhöhle auffallend geräumig, ihre Schleimhaut producirt ein eitriges, gelbliches oder grünliches Secret, welches sich bei Anwesenheit von Fäulnissorganismen zersetzt, einen stinkenden Geruch verbreitet **(Ozaena simplex, Stinknase)** und zu missfarbigen, grünlichen und buntscheckigen Borken und Krusten eintrocknet. Nach E. Fränkel schwinden in der atrophirenden Schleimhaut namentlich auch die Bowman'schen Drüsen, und es ist sehr wahrscheinlich, dass die damit zusammenhängende Veränderung der Zusammensetzung des Secretes die Ansiedelung von Fäulnissbacterien ermöglicht. Bei

sehr langer Dauer der Erkrankung kann auch der unter der Schleimhaut gelegene Knochen atrophiren. E. FRÄNKEL bezeichnet daher die Ozaena simplex auch als **Rhinitis chronica atrophica foetida.**

Croupöse und diphtheritische Entzündungen (§ 358 und 359) treten am häufigsten secundär nach entsprechenden Rachenentzündungen auf.

Phlegmonöse Entzündungen (§ 360) mit Vereiterung der Schleimhaut, schliessen sich meist an entsprechende Entzündungen in der Nachbarschaft an, können indessen auch auf die Nase beschränkt vorkommen.

Entzündungen mit Ausgang in Ulceration und Geschwürsbildung treten namentlich in Folge von Syphilis (§ 362) und Rotz (§ 362) auf. Es können ferner auch lupöse (§ 330) und tuberculöse (§ 361) und lepröse (§ 124) Infiltrationen und Verschwärungen vorkommen, doch sind sie selten. Die syphilitischen und tuberculösen Nasenerkrankungen nehmen nicht selten vom Periost der Nasenknochen ihren Ausgang und führen zu mehr oder weniger umfangreichen Knochenzerstörungen.

Alle Nasenentzündungen können auf die Nebenhöhlen der Nase übergreifen und hier einen mehr oder weniger selbständigen Verlauf nehmen. Die betreffenden Höhlen füllen sich dabei mit schleimigem oder eitrigem Secret. Von der Stirnhöhle und dem Siebbeinlabyrinth aus kann die Entzündung auf die Schädelhöhle übergreifen und hier mit einer Meningitis enden.

*Literatur über Ozaena:* HUPPERT, *Begriff und Ursachen der Ozaena, In.-Diss. Strassburg 1879*; B. FRÄNKEL, *Handb. d. spec. Pathol. von v. Ziemssen IV*; MICHEL, *Krankh. d. Nasenhöhle und des Nasenrachenraumes 1876*; E. FRÄNKEL, *Virch. Arch. 79., 87. und 90. Bd.*; HARTMANN, *D. med. Wochenschr. 1878 N. 13*; GOTTSTEIN, *Bresl. ärztl. Zeitschr. 1879 N. 17*; KRAUSE, *Virch. Arch. 85. Bd.*

*Literatur über Tuberculose:* WEICHSELBAUM, *Allgem. Württemberg. med. Zeitung 1881 N. 27*; TORNWALDT, *D. Arch. f. Ohrenheilk. X*; BRESGEN, *Der chron. Nasen- und Rachencatarrh, Wien 1883*; ZUCKERKANDL, *Norm. u. pathol. Anatomie d. Nasenhöhle u. ihrer pneum. Anhänge, Wien 1882*; DEMME, *Berl. klin. Wochenschr. 1883.* Nach DEMME kann die Tuberculose primär in der Nase auftreten.

*Literatur über Phlegmone der Nebenhöhlen:* WEICHSELBAUM, *Wiener med. Jahrb. 1881*; KOHTS, *Gerhardts Handb. der Kinderkrankheiten III.*

§ 479. Die Schleimhaut der Nase und ihrer Nebenhöhlen ist nicht selten der Sitz **hyperplastischer Wucherungen** und von **Geschwülsten**, welche sich theils als Folge chronischer Entzündungen theils ohne erkennbare Ursachen entwickeln. Sie bilden meist polypöse Excrescenzen und werden daher unter dem Namen **Nasenpolypen** zusammengefasst.

Die weichen Polypen (Schleimpolypen) sind in ihrem Bau häufig der Schleimhaut durchaus ähnlich, nur zellreicher. Nicht selten sind indessen die in der Wucherung eingeschlossenen Schleimdrüsen cystisch entartet (Blasenpolypen), so namentlich in den Polypen des Antrum Highmori, oder auch vermehrt und vergrössert (adenomatöse Polypen); zuweilen sind auch die Gefässe stark entwickelt (teleangiectatische Polypen).

Eine weitere Gruppe von Polypen besteht aus oedematösem Bindegewebe und Schleimgewebe, muss also den Fibromen und Myxomen zugezählt werden. Sie sind weit durchsichtiger als die erstgenannten und haben meist eine gelbliche Färbung, während die ersteren grau oder grauroth aussehen.

Ferner kommen in der Nase und ihren Nebenhöhlen Sarcome, derbe Fibrome, Osteofibrome, Chondrome, Osteome, Carcinome sowie Mischgeschwülste aus der Bindesubstanzgruppe vor.

Manche derselben gehen nicht von der Schleimhaut, sondern von dem Periost oder dem Knochen aus.

Die Bindesubstanzgeschwülste, namentlich die vom Periost ausgehenden können eine erhebliche Grösse erlangen, den Raum, in dem sie sich entwickeln, ausdehnen und zu den bestehenden Oeffnungen hinauswuchern.

Die Carcinome entwickeln sich am häufigsten in den äusseren Nasentheilen, gehören also noch zu den Hautcarcinomen. Die von der Schleimhaut ausgehenden bilden höckerige Wucherungen, welche früher oder später ulceriren.

Als **Rhinolithen** bezeichnet man Concremente, welche hauptsächlich aus Kalk bestehen. Sie bilden sich am häufigsten um Fremdkörper, welche in die Nase eingedrungen sind; seltener geben eingedickte Secrete die Veranlassung zu ihrer Entstehung.

Von **pflanzlichen Parasiten** kommen in der Nase Spaltpilze und Saccharomyces albicans vor. Erstere sind zum grössten Theil harmlose Bewohner des Nasensecretes, können indessen gelegentlich auch Zersetzungen desselben (Ozaena) herbeiführen. Bei Tuberculose und Rotz sind Bacillen die Ursache der Erkrankung.

*Literatur:* Virchow, *Die krankhaften Geschwülste I und III;* Billroth, *Ueber den Bau der Schleimpolypen 1855;* Kohts, *Die Krankheiten der Nase, Gerhardt's Handb. d. Kinderkrankh. III;* Hopmann, *Virch. Arch. 93. Bd.*

## III. Pathologische Anatomie des Kehlkopfes.

### 1. Missbildungen und erworbene Formveränderungen.

§ 480. Vollständiger Mangel des Kehlkopfes ist eine sehr seltene **Missbildung** und kommt nur bei Acardiacus amorphus und

bei A. acephalus vor. Erheblich häufiger wird angeborener Defect einzelner Theile z. B. der Epiglottis oder eines der Kehlkopfknorpel oder von Theilen eines solchen beobachtet. Es kommen ferner Asymmetrie sowie abnorme Grösse oder abnorme Kleinheit des Kehlkopfes vor; letzteres namentlich neben Aplasie des Hodens, sowie nach frühzeitiger Castration. Zuweilen bilden sich überzählige Knorpel; es kann ferner die Epiglottis mehr oder minder tief gespalten sein. Nicht selten sind die Sinus Morgagni abnorm weit; mitunter bilden sich sogar extralaryngeale Säcke, welche mit ersteren communiciren. Diese Missbildung ist insofern von besonderem Interesse, als bei Affen normaler Weise ähnliche Verhältnisse vorliegen.

Unter den **erworbenen Formveränderungen** verdient die Stenose des Kehlkopfes besonders hervorgehoben zu werden. Sie kann durch Druck von aussen herbeigeführt werden; häufiger hängt sie von Erkrankungen des Kehlkopfes selbst ab, so namentlich von Entzündungen, in deren Gefolge die Schleimhaut stark anschwillt und mit Exsudat überdeckt wird, oder bei welchen sie in narbige Schrumpfung geräth, sowie von Geschwulstbildungen, welche sich im Kehlkopfinnern entwickeln. Functionelle Stenosen können auch durch Lähmung der Glottiserweiterer oder durch spastische Contraction der Glottisverengerer herbeigeführt werden. Endlich können auch Fremdkörper, welche in den Kehlkopf gelangen, diesen Effect haben.

Die pathologische Anatomie des Kehlkopfes hat in neuester Zeit durch Eppinger (*Handb. d. patholog. Anatomie von Klebs 7. Lief. 1880*) eine sehr eingehende Bearbeitung gefunden. Zahlreiche anatomische Angaben sind auch in folgenden Handbüchern enthalten: Rauchfuss, *Gerhardt's Handb. u. Kinderkrankheiten III*; v. Ziemssen, *v. Ziemssen's Handb. der spec. Pathol. IV*; Türck, *Klinik der Krankheiten des Kehlkopfes*; Cornil und Ranvier, *Manuel d'histol. pathol., Paris 1882*; P. Bruns, *Die Laryngotomie 1878*.

## 2. Die Veränderungen der Mucosa und der Submucosa des Kehlkopfes.

§ 481. **Catarrhalische Entzündungen** der Kehlkopfschleimhaut kommen sehr häufig vor und sind durch Röthung und Schwellung sowie durch die Bildung eines schleimigen oder eines eitrigen oder eines serösen Secretes characterisirt. Letzteres beobachtet man namentlich bei Catarrhen, die sich bei bestehender Stauungshyperämie entwickelt haben. Die Entzündung ist entweder über den ganzen Kehlkopf verbreitet oder auf einzelne Theile z. B. auf die Stimmbänder oder auf die Epiglottis beschränkt, und kann durch die verschiedenartigsten Schädlichkeiten hervorgerufen werden.

Bei längerem Bestande eines Catarrhes bleiben die Blutgefässe andauernd erweitert.

Das Epithel wird in vermehrter Menge abgestossen und bildet an den Stimmbändern nicht selten weisse circumscripte oder diffus ausgebreitete Verdickungen, in welchen sich Spaltpilze ansiedeln. Sowohl das Epithel als das Bindegewebe sind von Rundzellen durchsetzt. Letzteres wird nicht selten hypertrophisch, so dass mehr oder weniger ausgesprochene Verdickungen entstehen. Vergrössert sich dabei der Papillarkörper des Stimmbandes, so bilden sich an letzterem papillöse Erhebungen. Durch Vergrösserung und Erweiterung der Schleimdrüsen können ferner die Unterflächen des Kehldeckels, sowie die falschen Stimmbänder und die Morgagni'schen Taschen eine granulirte Beschaffenheit (Laryngitis granulosa) erhalten. Endlich können durch Zerfall des Epithels sowie durch Platzen von ausgedehnten Schleimdrüschen Erosionen und Geschwürchen entstehen. Ersteres kommt am häufigsten an den Stimmbändern sowie an der hinteren Commissur vor und hängt nicht selten mit der Ansiedelung von Spaltpilzen und von Soor in dem aufgelockerten Epithel zusammen (§ 179 Fig. 75).

Bei lange dauernden Catarrhen, sowie nach ulcerösen Processen kann ein Theil des Drüsengewebes veröden und die Schleimhaut dünn, atrophisch werden. Nach häufig sich wiederholenden leichten Reizungen entwickelt sich bisweilen eine Hypertrophie des Plattenepithels, welche der betreffenden Stelle eine weissliche Farbe verleiht. Sie kommt namentlich an den Stimmbändern vor und kann sich mit polypösen Schleimhautverdickungen (§ 486) combiniren.

**Croupöse Entzündung** der Kehlkopfschleimhaut tritt theils primär, theils secundär nach Entzündungen in der Nachbarschaft auf. Am häufigsten kommt sie bei Diphtherie, Blattern, Abdominaltyphus und Cholera vor, kann indessen auch durch Erkältung oder durch eingeathmete reizende Gase, heisse Dämpfe, Fremdkörper hervorgerufen werden. Die Innenfläche des Kehlkopfes ist dabei mit gelblichweissen oder weissen, mehr oder weniger cohaerenten Membranen, zuweilen auch nur mit zarten weissen Flocken belegt, welche sich theils leicht abziehen lassen, theils etwas fester der Unterlage anhaften.

Letzteres ist namentlich an Stellen der Fall, welche geschichtetes Plattenepithel tragen (vergl. § 358 u. 359).

Die Membranen bestehen theils aus Fibrinfäden und Balken, welche Eiterkörperchen einschliessen, theils aus glänzenden homogenen Schollen. Nach ihrer Wegnahme erscheint die Schleimhaut geröthet.

**Diphtheritische Entzündung** mit tiefgreifender Verschorfung und **Gangrän** der Kehlkopfschleimhaut kommt am häufigsten bei Diphtherie und Typhus vor, ist indessen auch bei diesen Krankheiten selten.

*Literatur:* Eppinger, l. c.; Rauchfuss, l. c.; v. Ziemssen u. Steiner, *Hdb. d. spec. Pathol. von v. Ziemssen IV*; Rheiner, *Virch. Arch. 5. Bd.*; E. Wagner, *Arch. d. Heilk. VII 1866*; Steudener,

*Virch. Arch. 54. Bd.*; Weigert, *Virch. Arch. 70. Bd.*; Schottelius, *Schriften der Gesellsch. z. Förderung d. Naturwissensch. zu Marburg XI. Bd.*; *Brit. med. Journ. N. 930 1878.*

§ 482. Als **Glottisoedem** bezeichnet man eine mehr oder minder hochgradige Schwellung der membranösen Auskleidung des Kehlkopfes, welche durch eine oedematöse Durchtränkung der Mucosa und besonders der Submucosa bedingt ist. Am stärksten pflegt die Schwellung an der Unterfläche des Kehldeckels und an den Ligamenta aryepiglottica und den falschen Stimmbändern zu werden, deren Submucosa locker gebaut ist. An sämmtlichen genannten Stellen können sich solche Wülste bilden, dass das Lumen des Kehlkopfes verlegt wird.

Man kann ein acutes und ein chronisches Oedem unterscheiden. Das erstere ist durch eine entzündliche Exsudation bedingt und tritt namentlich als Complication catarrhalischer, croupöser und diphtheritischer Entzündungen, sowie auch in der Nachbarschaft syphilitischer und tuberculöser Geschwüre und submucöser und perichondritischer Abscesse auf. Auch zu eitrigen Entzündungen des Pharynx, der Schilddrüse und des Bindegewebes am Halse, kann es sich hinzugesellen. Seiner Genese entsprechend ist das acute Oedem oft einseitig oder auch auf eine einzige der aufgeführten Stellen beschränkt.

Das chronische Oedem ist meist die Folge von Stauungen bei Herzfehlern und Lungenemphysem, Compression der Halsvenen etc., und von nicht entzündlichen Blut- und Gefässwandveränderungen, tritt meist symmetrisch auf, hat seinen Sitz namentlich an der Unterfläche des Kehldeckels und den aryepiglottischen Falten, kann indessen in geringerem Grade auch an den Stimmbändern vorkommen. Bestehen im Kehlkopf chronische Entzündungen (Geschwüre, Perichondritis), so können auch entzündliche Oedeme einen mehr chronischen Verlauf nehmen.

Als **Phlegmone laryngis** bezeichnet man eine eitrig seröse und eitrig fibrinöse Infiltration der Submucosa und Mucosa, deren Sitz im Grossen und Ganzen der nämliche ist wie derjenige des acuten Oedemes.

An die Infiltration schliesst sich eine Vereiterung des Gewebes an, so dass sich submucöse und mucöse Abscesse bilden, welche nach ihrem Durchbruch Geschwüre hinterlassen. Dringt die Entzündung in die Tiefe auf die Knorpel, so entsteht eine eitrige Perichondritis (§ 487). Weiterhin kann ein Durchbruch des Eiters nach den Halsmuskeln oder nach dem Pharynx und dem Oesophagus eintreten. Nach Entleerung des Eiters kann der Process unter Narbenbildung zur Heilung gelangen.

Die phlegmonöse Laryngitis schliesst sich zuweilen an croupöse, diphtheritische und gangränöse Entzündungen, sowie an tuberculöse und syphilitische Verschwärungen an. In anderen Fällen sind Entzündungen des Perichondrium oder des Rachens oder der Tonsillen,

sodann auch acute Traumen die Veranlassung. Es nehmen ferner nicht selten die bei Typhus, Scharlach und Pyämie auftretenden Kehlkopfentzündungen ihren Ausgang in Eiterung.

§ 483. Wie in den letzten Paragraphen bereits mehrfach angegeben wurde, sind die laryngitischen Processe Effect verschiedener, zum Theil specifischer Entzündungserreger. Die durch letztere hervorgerufenen Affectionen sind häufig anatomisch durch keine besonderen Merkmale ausgezeichnet, doch gibt es einige Infectionskrankheiten, bei welchen auch anatomisch mehr oder weniger scharf characterisirte Entzündungsformen im Kehlkopf vorkommen. Zu diesen letzteren gehören der Abdominaltyphus, die Variola, die Tuberculose, die Syphilis, der Rotz und der Lupus.

Bei **Typhus abdominalis** kommt zunächst eine einfache catarrhalische Laryngitis vor, welche durch Epitheldesquamation, Ecchymosirungen und oberflächliche Erosionen, sowie durch Rhagaden ähnliche Schleimhautdefecte ausgezeichnet ist, die namentlich an den Rändern der Epiglottis ihren Sitz haben. Nicht selten ist die Schleimhaut an der unteren Fläche des Kehldeckels, der Vorderwand des Kehlkopfes und der Stimmbänder mit einem kleienförmigen haftenden oder leicht abziehbaren Belag bedeckt, welcher aus nekrotischem Epithel, Rundzellen, Mikrokokken und Mikrobacterien besteht. Zuweilen finden sich an den wahren und falschen Stimmbändern auch Geschwüre, deren Grund und Rand ebenfalls mit Bacterien belegt ist.

Eppinger hält die Bacterien für specifische Typhusbacterien und ist auch der Ansicht, dass dieselben die Ursache der Nekrose und der Geschwürsbildung seien; er bezeichnet daher den Process als Nekrosis mycotica typhosa. Die Anschauung, dass die Bacterien die Ursache des geschwürigen Gewebszerfalles sind, dürfte wohl richtig sein, dagegen erscheint es noch fraglich, ob dieselben durchgehends als specifische Typhusbacterien anzusehen sind.

Da einerseits verschiedene Formen von Bacterien vorkommen, da andererseits dieselben Veränderungen auch bei anderen Erkrankungen beobachtet werden (§ 179, Fig. 75), so ist es wahrscheinlich, dass in der catarrhalisch afficirten Schleimhaut verschiedene aus dem Munde stammende Bacterien sich ansiedeln und das Gewebe zerstören.

Weniger häufig als bacteritische Mycosen treten in der Laryngealschleimhaut bei Typhus diffuse oder miliare, knotige, weiche Schwellungen auf, welche durch eine hochgradige zellige Infiltration bedingt werden. Eppinger bezeichnet sie als specifisch typhöse Affectionen und setzt sie mit den Darmaffectionen in eine Linie.

Sie finden sich namentlich an der Basis des Kehldeckels, an den falschen Stimmbändern, an der Innenfläche der Giessbeckenknorpel und an der vorderen Commissur und können durch Zerfall typhöse Geschwüre mit infiltrirten Rändern bilden.

Sowohl die typhösen Verschwärungen, als auch die bacteriti-

schen Nekrosen können der Fläche nach sich ausbreiten oder nach der Tiefe vordringen und auf das Perichondrium der verschiedenen Knorpel übergreifen. In Folge dessen entstehen nicht selten umfangreiche Gewebsdefecte, und die ergriffenen Knorpel werden nekrotisch. Letzteres tritt namentlich dann ein, wenn, was nicht selten geschieht, die Perichondritis einen eitrigen oder gangränösen Character annimmt.

Die bei **Variola** auftretende Laryngitis ist dadurch ausgezeichnet, dass in der gerötheten Schleimhaut häufig punktförmige, weissliche Flecken oder kleine hanfkorngrosse Knötchen sich zeigen. Nach EPPINGER entstehen erstere durch Trübung und körnige Degeneration, letztere dagegen durch zellige Infiltration des Epithels. Daneben können sich auch ein kleienartiger Belag aus nekrotischem Epithel und Eiterkörperchen, oder aber cohärente croupöse Exsudatmembranen bilden.

Alle die genannten Herde und Auflagerungen können Mikrokokken enthalten (EPPINGER), welche wahrscheinlich die Ursache der Veränderungen sind. Bei Variola haemorrhagica treten zu den beschriebenen Erkrankungen noch Blutungen hinzu; ferner können sich in späteren Stadien im Bindegewebe kleine Eiterherde bilden. Grössere perichondritische Abscesse mit Knorpelnekrose treten dagegen nur selten auf.

**Scharlach** ruft meistens nur catarrhalische, seltener croupöse und diphtheritische Laryngitis hervor, ebenso auch **Masern** und **Typhus exanthematicus.**

§ 484. Die **tuberculöse Entzündung** des Kehlkopfes bildet eine häufige Complication tuberculöser Lungenerkrankungen, tritt dagegen ohne letztere äusserst selten auf. Danach handelt es sich auch meistens um eine durch die bacillenhaltigen Sputa vermittelte Infection; doch kommen auch Fälle vor, in welchen in Folge einer Infection des Blutes oder der Lymphe Tuberkel in der Schleimhaut des Larynx sich entwickeln.

Der Process beginnt nach stattgehabter Infection mit der Bildung kleiner subepithelial gelegener zelliger Infiltrationsherde, welche in Form grauer Knötchen etwas über die Oberfläche prominiren. Diese Herde können rasch verkäsen, zerfallen, nach aussen durchbrechen und auf diese Weise kleine Geschwüre bilden. In anderen Fällen breitet sich die zellige Infiltration stärker aus, so dass ein subepitheliales Granulationsgewebe entsteht, welches meist exquisite Tuberkel enthält, und welches je nach seiner Mächtigkeit kleinere und grössere, meist höckerige Schleimhauterhebungen bildet. Früher oder später stellen sich auch in diesen Verkäsung, Zerfall und damit auch ein Durchbruch der epithelialen Decke ein. Je nach der Zeit, in welcher letztere erfolgt, bilden sich dadurch Geschwüre, deren Rand und Grund mehr oder weniger infiltrirt, nicht selten theilweise schon verkäst sind.

An die primären Erkrankungsherde schliessen sich weiterhin

secundäre in Form knötchenförmiger Entzündungsherde an, welche ihren Sitz theils in der Mucosa, theils in der Submucosa oder auch im Perichondrium, oder innerhalb der Schleimdrüschen, seltener zwischen den Muskeln haben. Auch aus diesen können sich grössere, tuberkelhaltige Granulationsherde entwickeln, welche später verkäsen. Es geschieht dies namentlich im Perichondrium der verschiedenenen Knorpel.

Grössere tuberculöse Granulationen entwickeln sich besonders häufig an der Unterfläche und am Seitenrande des Kehldeckels, sowie an der Vorder- und Hinterwand des Kehlkopfes. An den Stimmbändern dagegen pflegt der Zerfall einzutreten, ehe grössere Granulationen sich entwickelt haben. Eine ausnahmslose Regel existirt indessen im Verlaufe nicht; es muss im Gegentheil betont werden, dass die Ausbreitung der tuberculösen Infiltration und damit auch der geschwürigen Gewebszerstörung eine äusserst verschiedene sein kann, dass in vielen Fällen sich nur kleine Ulcerationen ausbilden, welche sich auf die Stimmbänder oder auch auf die Hinterwand beschränken, während in anderen Fällen umfangreiche Theile der Kehlkopfschleimhaut verloren gehen und der nekrotisirende Process auch auf den Knorpel übergreift.

Neben den tuberculösen Verschwärungen besteht stets ein mehr oder minder intensiver Catarrh. Im Anschluss an den geschwürigen Zerfall können sich auch Glottisödeme und phlegmonöse Entzündungen einstellen.

*Literatur:* Eppinger, *l. c.*; Heinze, *Die Kehlkopfschwindsucht, Leipzig 1879.* Heinze hält dafür, dass die Metastasen aus der Lunge nicht auf dem Wege der Trachea, sondern durch das Blut erfolgen. Dieser Ansicht kann ich nicht beipflichten. Die Sputa, die aus einer tuberculösen Lunge stammen, enthalten Bacillen und sind infectiös, können also die Uebertragung sehr wohl übermitteln.

Rindfleisch lässt die tuberculöse Verschwärung an den Drüsenausführungsgängen beginnen. Es mag dies wohl zuweilen vorkommen, ist indessen nicht die Regel.

§ 485. Die **syphilitische Entzündung** des Kehlkopfes kann sich zunächst unter dem Bilde eines gewöhnlichen Catarrhes äussern, doch muss hervorgehoben werden, dass hiebei nicht selten schon eine auffallend starke Infiltration der Schleimhaut vorhanden ist. Diese Entzündungen schliessen sich gemeiniglich an syphilitische Erkrankungen des Pharynx an, sind also fortgeleitet.

Weiterhin können Erosionen entstehen, in deren Grunde und Rande die Infiltration besonders mächtig wird und beträchtlich in die Tiefe greift. Durch local gesteigerte entzündliche Infiltrationen können ferner locale grauweisse oder grauröthliche Schleimhauterhebungen (breite Condylome, Plaques muqueuses) sich bilden, welche

späterhin ebenfalls ulceriren oder sich durch Resorption des Exsudates zurückbilden.

Die Geschwüre, welche durch Zerfall der infiltrirten Schleimhaut entstehen, sind bald nur klein und oberflächlich, bald grösser und tiefer greifend. Der Grund grösserer Geschwüre ist mit einem grauen Belag bedeckt, nach dessen Entfernung das weisslich gefärbte Infiltrat sichtbar wird. Am häufigsten sitzen sie am Kehldeckel, oder an den Stimmbändern und der hinteren Kehlkopfwand. In seltenen Fällen nehmen sie schliesslich den grössten Theil des Kehlkopfinneren ein und legen auch die angrenzenden Knorpel bloss.

Eine zweite Form syphilitischer Kehlkopfgeschwüre entwickelt sich aus gummösen Knoten, welche ihren Sitz vornehmlich in der Submucosa haben und unabhängig von Pharynxerkrankungen auftreten. Am häufigsten kommen sie am Kehldeckel und an den Stimmbändern vor und können in einer solchen Zahl und Grösse auftreten, dass sie das Lumen des Kehlkopfes verlegen.

Kleine Knoten können resorbirt werden, grössere dagegen pflegen im Centrum zu erweichen und nach innen durchzubrechen, sodass kesselförmige Geschwüre mit infiltrirten Rändern entstehen. Auf der anderen Seite kann die Infiltration und die Geschwürsbildung auch in die Tiefe greifen und zu Perichondritis und Nekrose des Knorpels führen, wobei die Entzündung häufig einen eitrigen Character gewinnt.

Der syphilitische Zerstörungsprocess kann zu jeder Zeit stille stehen und unter Bildung von Narbengewebe heilen. Geschieht dies erst spät, so gehen zuvor umfangreiche Theile des Kehlkopfes, z. B. der Kehldeckel, die Stimmbänder etc. verloren. Je grösser die Defecte waren, desto grösser werden im allgemeinen auch die Narben und die Verunstaltungen des Kehlkopfes ausfallen. Die einzelne Narbe ist weiss, derb und zieht sich stark zusammen, so dass der Kehlkopf nicht selten äusserst difform und sein Lumen sowie sein Eingang hochgradig verengt wird. Zuweilen verwachsen benachbarte Theile z. B. die Stimmbänder untereinander, oder es bilden sich in das Lumen des Kehlkopfes vorspringende Narbenzüge.

Die zwischen den Narben gelegene Schleimhaut wird häufig mehr oder weniger nach innen vorgedrängt. Ist sie zugleich noch der Sitz einer entzündlichen Infiltration, oder geht sie in Folge der chronischen Entzündung Wucherungen ein, so bilden sich Wülste und polypöse und papillöse Erhebungen (spitze Condylome), welche oft nicht wenig zur Verengerung des Kehlkopflumens beitragen.

**Lupus** des Larynx kann sich an Lupus des Rachens und der Nase anschliessen. Es bilden sich dabei knotige Infiltrationen und Geschwüre mit verdickten Rändern und granulirendem Grunde, der wenig secernirt. Weiterhin bilden sich Narben und damit auch Verunstaltungen, welche den syphilitischen gleichen.

Bei **Lepra** können sich im Kehlkopf Knötchen bilden, welche

zu grösseren Herden confluiren, so dass Knoten und diffuse Verdickungen der betroffenen Theile entstehen. Durch Schrumpfung, Geschwürsbildung und Vernarbung kann alsdann der Kehlkopf mehr oder minder hochgradige Verunstaltungen erleiden, welche den syphilitischen ähnlich sehen.

Bei **Rotz** kommen im Larynx Entzündungen vor, welche durch Bildung kleiner subepithelialer zelliger Knötchen gekennzeichnet sind.

Durch Zerfall derselben entstehen Geschwüre, die durch Confluenz mit anderen mehr oder weniger umfangreiche Zerstörungen herbeiführen.

*Literatur:* Eppinger, *l. c.*; v. Ziemssen, *l. c.*; Virchow, *Die krankhaften Geschwülste II*; Gerhardt u. Roth, *Virch. Arch. 20. u. 21. Bd.*; Sommerbrodt, *Wiener med. Presse 1870 N. 20*; Türck, *Atlas der Kehlkopfkrankheiten*; Schech, *Deutsch. Arch. f. klin. Med. XX*; Hauff, *Die Rotzkrankheiten beim Menschen. Stuttgart 1855*; Bollinger, *v. Ziemssens Handb. der spec. Pathol. III.*

§ 486. **Hyperplastische Schleimhautpolypen** sind nicht häufig, doch kommen an den falschen Stimmbändern wulstige, sowie polypöse Verdickungen vor, welche in ihrem Bau durchaus mit der normalen Schleimhaut übereinstimmen.

Weit häufiger sind papillöse oder zottige Wucherungen, welche gewöhnlich als **Papillome** oder als **papilläre Fibrome** bezeichnet werden. Ein Theil derselben gehört zu den entzündlichen Papillomen, von anderen lässt sich eine entzündliche Genese nicht nachweisen. Sie kommen am häufigsten an den wahren Stimmbändern vor und können eine mächtige Flächenausbreitung gewinnen. Sie bilden entweder compacte Tumoren mit unebener oder höckeriger Oberfläche, oder aber warzige Wucherungen, oder beeren- und blumenkohlähnliche Gewächse. Letztere sind nicht selten in mehrfacher Zahl vorhanden und kommen namentlich in der Jugend vor (P. Bruns).

**Knotige Fibrome** kommen ebenfalls am häufigsten an den Stimmbändern vor. Sie sitzen bald mit breiter, bald mit schmaler Basis auf, sind glatt oder höckerig und haben durchschnittlich Hirsekorn- bis Linsengrösse, können indessen die Grösse einer Haselnuss erreichen. Sie sind bald blutarm, blass, bald blutreich, roth, bald hart, bald weich.

**Lipome** und **Myxome** sind sehr selten. Etwas häufiger sind **Sarcome.** Sie präsentiren sich ähnlich wie die tuberösen Fibrome, nur sind sie weicher.

**Enchondrome** sind mehrfach beobachtet. Sie gehen von den Knorpeln aus und bilden kleine knotige Geschwülste.

**Primäre Carcinome** entwickeln sich namentlich an den Stimmbändern und den Morgagni'schen Taschen. Sie bilden entweder knotige Herde oder papilläre Wucherungen, oder flächenhaft aus-

gebreitete Infiltrationen, welche durch Zerfall in unregelmässig gestaltete Geschwüre mit höckerigem Grunde sich umwandeln. Im Verlaufe der Ulceration stellt sich meist Entzündung ein, worauf das Geschwür Eiter secernirt. Die Geschwulstbildung und die Gewebszerstörung erreichen nicht selten einen sehr hohen Grad und können das Gebiet des Kehlkopfes überschreiten.

Seltener als primäre Carcinome kommen im Larynx secundäre krebsige Wucherungen vor, welche von dem benachbarten Oesophagus, dem Pharynx und der Schilddrüse auf das Gewebe des Larynx übergreifen und durch dessen Wand durchbrechen oder von oben in denselben hineindringen. Noch seltener sind metastatische Carcinome.

**Adenome** sind nur in einigen wenigen Fällen beobachtet worden. Sie bilden höckerige Geschwülste.

**Cysten,** welche durch Retention des Secretes in Schleimdrüsen entstanden sind, kommen am häufigsten in den Morgagni'schen Taschen und auf der Epiglottis vor, sind indessen auch hier ziemlich selten.

Von **Kehlkopfparasiten** verdienen, abgesehen von den bereits erwähnten Bacterien, nur Saccharomyces albicans und die Trichina spiralis Erwähnung. Ersterer bildet weissliche Auflagerungen, letztere kommt in den Kehlkopfmuskeln vor. Gelegentlich können sich auch Spulwürmer in den Kehlkopf verirren und Erstickungsanfälle herbeiführen.

*Literatur über Geschwülste:* Eppinger, *l. c.*; v. Ziemssen, *l. c.*; Fauvel, *Traité des maladies du larynx, Paris 1877*; v. Bruns, *Neue Beobacht. üb. Kehlkopfpolypen, Tübingen 1873 und 1878*; Oertel, *Deutsch. Arch. f. klin. Med. XV*; Mackenzie, *Essay on Growths in the Larynx, London 1876*; Burow, *Berl. klin. Wochenschr. 13. Bd. und Laryngoskop. Atlas 1877*; Beschorner, *Berl. klin. Wochenschr. 1877 No. 42*; P. Bruns, *Die Laryngotomie zur Entfernung intralaryngealer Neubildungen 1877*. Letzterer, sowie v. Ziemssen beobachteten Laryngealgeschwülste, welche aus Schilddrüsengewebe bestanden. Ich selbst sah Larynxtumoren, welche sich ganz aus Amyloid aufbauten (*Virch. Arch. 65. Bd.*).

Nach P. Bruns kamen unter 1100 Neubildungen des Kehlkopfes 602 Papillome, 346 Fibroide, 73 Schleimpolypen, 27 Cysten vor. 76 Procent der Geschwülste sassen an den wahren Stimmbändern und den vordern Stimmbandcommissuren.

*Literatur über Spulwürmer im Kehlkopf:* Küchenmeister und Zürn, *Die Parasiten d. Menschen 1880*; Fürst, *Wien. med. Wochenschr. 1879*; Mosler, *Zeitschr. f. klin. Med. VI 1883.*

## 3. Die Veränderungen des Knorpelgerüstes des Kehlkopfes.

§ 487. Die Kehlkopfknorpel erleiden schon unter physiologi-

schen Verhältnissen in höherem Alter Veränderungen, welche theils in einer Zerfaserung, Zerklüftung und Auflösung, theils in einer Umwandlung des Knorpelgewebes in spongiöses Knochengewebe bestehen. Alle diese Vorgänge vollziehen sich in derselben Weise wie jene, welche bei pathologischer Ossification des Skeletknorpels vorkommen. Hat sich ein grosser Theil des Knorpelgewebes in spongiösen Knochen umgewandelt, so kann auch der Knochen theilweise wieder schwinden und durch Fett haltiges Markgewebe ersetzt werden.

Die nämlichen **Erweichungs-** und **Verknöcherungsprocesse** treten nicht selten auch schon in früherem Alter auf und zwar namentlich dann, wenn der Kehlkopf Sitz chronischer Entzündungen ist. Die Verknöcherung beginnt immer in den tiefen Schichten der Knorpel, kann aber von da aus auch auf die äusseren Theile übergehen.

Bei Icterus können sich im Knorpel Gallenpigmente, bei Gicht harnsaure Salze ablagern.

Die wichtigste Erkrankung ist die Entzündung des Perichondriums, die **Perichondritis laryngea.** Sie tritt meist secundär, d. h. im Anschluss an eitrige und ulceröse Entzündungen und carcinomatöse Geschwulstbildungen auf, kommt indessen auch als eine selbstständige Affection vor, so namentlich bei Pyämie, Variola, Typhus exanthematicus, Choleratyphoid. Zuweilen geben auch Decubitalnekrosen, welche sich bei alten und marantischen Individuen an der Hinterfläche der Ringknorpelplatte in Folge des andauernden Aufliegens des Kehlkopfes auf der Wirbelsäule entwickeln, die Veranlassung, ebenso auch traumatische Verletzungen.

Die Perichondritis trägt am häufigsten den eitrigen Character, doch kommen auch tuberculöse, verkäsende, sowie indurirende Entzündungen vor. Die Entzündung ist fast immer nur über einen Theil des Knorpelgerüstes ausgebreitet, am häufigsten über kleinere oder grössere Theile des Ringknorpels und der Giessbeckenknorpel. Die Ansammlung eines Exsudates an der Oberfläche der Knorpel bewirkt zunächst eine mehr oder weniger erhebliche Schwellung der betreffenden Theile. Weiterhin wird der Knorpel in grösserer oder geringerer Ausdehnung nekrotisch. Bricht der perichondritische Abscess nach aussen oder nach innen durch, so kann der nekrotische Knorpel exfoliirt und ausgestossen werden. An den Durchbruch des Eiters nach innen schliessen sich häufig Entzündungen der Bronchien und der Lunge, an denjenigen nach aussen perilaryngeale Abscessbildungen an.

Nach Entleerung des Eiters und Ausstossung des todten Knorpels kann die Affection durch Granulations- und Narbenbildung heilen. Sind grössere Knorpeltheile oder ganze Knorpel verloren gegangen, so entstehen hochgradige Verunstaltungen. Kleine Defecte im Knorpel, welche durch Verletzungen oder Entzündungen verursacht worden sind, füllen sich mit Bindegewebe. Knorpelreproduction findet nur in sehr geringem Umfange statt. Ebenso wird

bei der Heilung von Knorpelfracturen, wie sie z. B. durch starke Compression des Kehlkopfes entstehen können, nicht Knorpel-, sondern Bindegewebe gebildet.

In seltenen Fällen entstehen an den Kehlkopfknorpeln knorpelige Excrescenzen, sogen. Ecchondrosen, nach Verknöcherung der Knorpel auch Exostosen. Sie entwickeln sich am häufigsten in der Umgebung der Gelenke, sind meist nur sehr klein, und erreichen nur sehr selten die Grösse einer Erbse, doch sind einige Fälle beschrieben, in welchen die Neubildung diese Grösse noch überstieg.

*Literatur:* Schottelius, *Die Kehlkopfknorpel, Wiesbaden 1879;* Türck, *l. c.*; Eppinger, *l. c.*; Mackenzie, *Transact. of the pathol. Society XXII. Bd.*; Gerhardt, *Deutsch. Arch. f. klin. Med. XI*; Brieger, *Zeitschr. f. klin. Med. III*; Zahn, *Virch. Arch. 72. Bd.*; Litten, *ebenda 66. Bd.*

## IV. Pathologische Anatomie der Luftröhre.

§ 488. **Missbildungen** der Trachea sind im Ganzen nicht häufig. Bei Acephalen kann die Trachea ganz fehlen. Lunge und Kehlkopf sind dabei bald vorhanden, bald nicht. In einigen Fällen sind ferner abnorme Kürze, sowie Atresie oder abnorme Enge der Trachea oder eines Hauptbronchus beobachtet. Als Folge einer mangelhaften Trennung von dem Darmrohr kommt ferner eine Communication zwischen Luftröhre und dem Oesophagus vor, welche ihren Sitz meist über der Bifurcation hat. Schliessen sich von dieser Communication die beiden Enden, so kann sich aus dem Mittelstück eine schleimhaltige mit Flimmerepithel ausgekleidete Cyste bilden.

Nicht selten kommt Mangel einzelner Trachealringe, sowie Verschmelzung oder Spaltung und Vermehrung von solchen vor. Es kann ferner die Theilungsstelle der Trachea abnorm hoch liegen, oder der erste Hauptast des rechten Bronchus auf die Trachea hinaufrücken.

Endlich können auch Reste der Kiemenspalten, sogen. angeborene Halsfisteln (§ 8) in die Trachea einmünden. Dieselben haben in neuester Zeit ein erhöhtes Interesse dadurch erhalten, dass Volkmann nachwies, dass von denselben Carcinome ausgehen können.

**Erworbene Dilatationen** der Luftröhre sind im Ganzen nicht häufig, doch kommen sowohl diffuse, als auch ampullenförmige und sackartige Erweiterungen vor und können sich dann bilden, wenn die Exspiration aus irgend einem Grunde gehemmt und die Wand nachgiebiger als in der Norm ist. Die sackartigen circumscripten Erweiterungen haben ihren Sitz an der Hinterwand.

**Verengerungen** werden am häufigsten durch äussere Compression, seltener durch Structurveränderungen, Wucherungen und

Geschwülste der Luftröhre selbst herbeigeführt. In ersterem Sinne wirken namentlich Strumen, sowie andere am Halse sich entwickelnde Geschwülste, ferner auch peritracheal gelegene Abscesse und Aortenaneurysmen, in letzterem Narben, sowie Gewebsneubildungen im Innern der Luftröhre.

Die Compression kann sowohl eine einseitige, als auch eine doppelseitige sein. Bei lange dauernder Compression kann der Knorpel atrophisch werden (Rose) oder in Bindegewebe sich umwandeln, doch ist zu bemerken, dass man häufig selbst bei hochgradiger Compression degenerative Vorgänge am Knorpel vermisst.

**Perforationen** der Luftröhre werden, abgesehen von traumatischen Verletzungen am häufigsten durch krebsige und sarcomatöse Ulcerationen, welche von dem Oesophagus und der Schilddrüse ausgehen, sowie durch Aortenaneurysmen, peritracheale Abscesse und vereiternde Lymphdrüsen, weit seltener durch ulceröse Processe im Innern der Luftröhre selbst herbeigeführt. Bei Aneurysmen wird die verdünnte Wand des Sackes zwischen den Knorpelringen vorgedrängt; auch die Einwucherung krebsiger oder sarcomatöser Neubildungen, sowie das Eindringen entzündeter Strumen erfolgt zwischen den Knorpelringen.

Gerathen **Fremdkörper** in die Luftröhre und verweilen dieselben dort längere Zeit, so verursachen sie meist Ulcerationen und Entzündung.

**Verletzungen** heilen unter Bildung von Narbengewebe. Regeneration von zerstörtem Knorpel kommt nur in sehr geringem Umfange vor.

*Literatur:* Eppinger *l. c.*; Cruveilhier, *Traité de l'anatomie pathologique T. II*; Gruber, *Virch. Arch. 47. Bd.*; Virchow, *Geschwülste III*; Demme, *Gerhardt's Handb. der Kinderkrkhtn. III*; Gerhardt, *D. Arch. f. klin. Med. 1873*; Rose, *v. Langenbeck's Arch. XXII*; Riegel, *v. Ziemssen's Handb. IV*; Volkmann, *Centralbl. f. med. Wiss. 1882.*

§ 489. Die **Entzündungen** der Trachea bieten gegenüber denjenigen des Larynx wenig Besonderheiten und treten auch häufig gleichzeitig mit jenen auf. Catarrhalische Entzündungen sind theils Folge nicht specifischer Irritamente, theils sind sie Theilerscheinungen von Infectionskrankheiten wie Masern, Pocken, Keuchhusten, Influenza, Syphilis etc. Meist besteht zugleich Laryngitis oder Bronchitis (vergl. § 490). Croupöse Entzündungen kommen am häufigsten bei Diphtherie vor und sind durch die Bildung einer weissen Exsudatmembran gekennzeichnet. Diphtheritische Verschorfungen der Schleimhaut sind selten.

**Miliartuberculose** der Trachealschleimhaut ist selten. Häufiger ist die **chronische Tuberculose**, bei welcher sich umfangreichere subepitheliale Infiltrationen bilden, die später zerfallen, so dass kleinere und grössere Geschwüre entstehen. Zuweilen greifen

dieselben auch auf tiefer gelegene Theile über, so dass die Trachealringe theilweise freigelegt werden und durch perichondritische Processe zu Grunde gehen. In seltenen Fällen wird der grössere Theil der Trachealschleimhaut durch die Ulceration zerstört.

Die **syphilitische Erkrankung** äussert sich in derselben Weise wie am Kehlkopf, und pflanzt sich auch häufig von letzterem auf die Trachea fort, kann indessen auch selbständig in der Trachea auftreten. In diesen Fällen hat sie ihren Sitz meist in den tieferen Theilen und combinirt sich häufig mit Bronchialsyphilis.

Durch syphilitische Entzündung können in der Trachea umfangreiche Zerstörungen gesetzt werden, welche auch die Trachealknorpel in Mitleidenschaft ziehen und bei ihrem Abheilen weisse Narben hinterlassen, durch welche die Luftröhre nicht selten verunstaltet und stenosirt wird. War die Entzündung der Fläche nach sehr ausgedehnt, so können in einem grossen Theil der Trachea Narbenzüge zurückbleiben. An den Rändern der Geschwüre entstehen nicht selten papillöse Wucherungen, welche sich z. Th. mit geschichtetem Plattenepithel bedecken.

Nach Tracheotomie bilden sich zuweilen Granulationswucherungen, welche die Trachea in erheblichem Grade verengen.

**Primäre Geschwülste** der Trachea sind selten. Beobachtet sind Fibrome, Sarcome, Chondrome, Osteome, Adenome und Carcinome. Häufiger kommen secundäre Geschwulstbildungen vor, welche vom Oesophagus oder der Schilddrüse aus in die Trachea eingewuchert sind.

**Cysten** können sich durch Secretretention aus den Schleimdrüsen entwickeln. Sie sitzen meist an der Hinterwand, können Haselnuss- bis Wallnussgrösse erreichen und drängen sich dann meist nach aussen in den zwischen Trachea und Oesophagus gelegenen Raum vor. Eppinger hält dafür, dass die Schleimdrüsen auch durch Luft, welche in ihren Ausführungsgang hineingepresst wird, ausgedehnt werden können.

*Literatur über Trachealsyphilis:* Gerhardt, *D. Arch. f. klin. Med. II 1867;* Reger, *ebenda XXIII;* Mackenzie, *Trans. XXII;* Rauchfuss, *Gerhardt's Handb. d. Kinderkrh. III;* Türck *l. c.;* Koch, *v. Langenbecks Arch. XX.*

*Literatur über Geschwülste:* Rokitansky, *Patholog. Anatom.;* Störck, *Handb. d. Chirurg. v. Pitha und Billroth III;* Schrötter, *Wiener med. Jahrb. 1868 u. 1870;* Steudener, *Virch. Arch. 42. Bd.;* Simon, *ebenda 57. Bd.;* Langhans, *ebenda 53. Bd.;* Vierling, *D. Arch. f. klin. Med. XXI;* Kopp, *ebenda XXXII.*

## V. Pathologische Anatomie der Bronchien.

§ 490. Die krankhaften Veränderungen der Bronchien schliessen sich, sofern es sich nur um den nicht respirirenden Theil des Bron-

chialbaumes handelt, im Allgemeinen enge an die entsprechenden Processe im Kehlkopf und in der Luftröhre an. Es kommt indessen denselben auch mancherlei Eigenthümliches zu, welches theils in ihrem anatomischen Bau, theils in ihren innigeren Beziehungen zu der Lunge begründet ist.

Die hyperämischen und anämischen Zustände der Bronchialschleimhaut bieten nichts Besonderes. Bezüglich der ersteren ist nur zu bemerken, dass sowohl bei Congestionen, als auch bei Stauungshyperämie die Schleimhaut eine intensiv rothe oder blaurothe Färbung zeigen kann.

Nicht selten treten in der Bronchialschleimhaut **Blutungen** auf, theils in Form kleinerer Ecchymosen, theils auch in etwas grösserer Masse, so dass sich Blut dem Bronchialsecret beimischt. Sie sind theils Folgen von Circulationsstörungen, theils abhängig von Gefäss- und Gewebsalterationen. Bei angeborener oder erworbener hämorrhagischer Diathese, seltener bei catarrhalischer Entzündung kommen selbst abundante Blutungen vor, so dass die Bronchien zum Theil mit Blut gefüllt werden. In der Schleimhaut selbst bilden sich blutige Suffusionen. Bei Unterdrückung der Menses können vicariirende Bronchialblutungen auftreten.

Das in die Bronchien ergossene Blut kann in die Lunge aspirirt werden und Lungenhämorrhagieen vortäuschen.

Die häufigste Bronchialaffection ist die **Bronchitis.** Bei der **catarrhalischen Bronchitis** liefert die Schleimhaut entweder ein schleimiges, oder ein seröses, oder ein eitriges, oder ein gemischtes Secret. Der Schleim, der namentlich bei frischen Katarrhen reichlich secernirt wird, stammt theils von dem Deckepithel, theils von den in der Bronchialwand gelegenen Schleimdrüsen, an deren Ausführungsgängen hiebei nicht selten Tuberkeln ähnliche Schleimpfröpfe gefunden werden. Von Zellen enthalten die verschiedenen catarrhalischen Bronchialsecrete fast nur Eiterkörperchen. Epithelien findet man stets nur wenige, da sie sich nicht in grösseren Massen abstossen und bei der Desquamation durch Verschleimung zu Grunde gehen (vergl. § 356 und § 357 Fig. 179).

Ist das Secret sehr reichlich und dabei serös, zellenarm, so bezeichnet man die Bronchitis als eine **Bronchorrhoea serosa,** ist es mehr puriform, als **Bronchoblennorrhoea.** Geräth das Secret durch Fäulnissorganismen in Zersetzung und wird fötid, so bezeichnet man den Process als **fötide** oder **putride Bronchitis.** Bei allen Bronchitisformen ist die Bronchialmucosa von Zellen mehr oder weniger reichlich durchsetzt, am stärksten bei puriformer und putrider Bronchitis, bei welcher meist auch die äusseren Schichten der Bronchialwand und das peribronchiale Gewebe infiltrirt sind. Die Bronchitis wird durch äusserst verschiedene Schädlichkeiten verursacht, die theils mit der Athmungsluft, theils mit dem Blute in die Bronchien gelangen. Die fötide Bronchitis tritt namentlich bei Bronchiectasieen und in Folge von Lungengangrän auf, kommt aber auch ohne diese Affectionen vor.

**Croupöse Entzündung** der Bronchien kommt am häufigsten neben Croup der Trachea, selten ohne letzteren vor und ist meist durch das Gift der Diphtherie verursacht, kann indessen durch verschiedene Schädlichkeiten, z. B. auch durch aspirirte Mundflüssigkeiten herbeigeführt werden. Ferner ist die croupöse Pneumonie stets von einer mehr oder weniger ausgebreiteten croupösen Exsudation in die kleinen Bronchien begleitet. Die Schleimhaut bedeckt sich dabei mit weisslichen Membranen, deren Dicke, abgesehen von der croupösen Pneumonie, meist nur in den grösseren Bronchien erheblich ist, während in den kleineren Bronchien sich meist nur zarte Fibrinflocken bilden, welche sich allmählich verlieren und durch catarrhalisches Secret ersetzt werden.

Neben diesen acuten Formen croupöser Entzündung kommt auch eine **chronische fibrinöse Bronchitis** vor, bei welcher sich anfallsweise von Zeit zu Zeit feste, cohärente Exsudatmembranen in den Bronchien bilden, die oft in zusammenhängenden, baumförmig verzweigten Massen ausgehustet werden, und einen Abguss des Bronchialbaumes darstellen.

**Diphtheritische** und **brandige Verschorfungen** der Bronchialschleimhaut sind selten. Am ehesten entstehen dieselben, wenn nekrotische, brandige Massen aus der Lunge in die Bronchien gelangen, oder wenn heftig wirkende Substanzen in den Bronchialbaum aspirirt werden. Es können sich in Folge dessen hämorrhagische Entzündungen einstellen, und Theile der Schleimhaut, oder auch der tieferen Wandschichten brandig werden.

**Tuberculöse Entzündungen** der Bronchien sind eine häufige Begleiterscheinung tuberculöser Erkrankungen der Lunge, haben daher ihren Sitz auch am häufigsten in den kleinen, den tuberculösen Lungenherden am nächsten gelegenen Bronchien, können sich aber von da aus über einen grossen Theil des Bronchialgebietes verbreiten. Der Process beginnt auch hier mit der Bildung grauer zelliger Knötchen (Fig. 226 *c*), welche etwas über die Ober-

Fig. 226. Tuberculose der Bronchialschleimhaut. *a* Epithel. *b* Bindegewebe der Mucosa, zellig infiltrirt. *c* Tuberkel. *d* Rand eines kleinen Geschwüres. Vergr. 25.

fläche sich erheben. Durch Zerfall der verkäsenden Knötchen entstehen kleine Geschwüre (*d*), deren Grund und Rand meist einen nekrotischen, weisslichen Belag besitzen und deren Umgebung geröthet ist.

Durch stetig fortschreitenden Zerfall des infiltrirten Randes und Grundes können dieselben zu erheblicher Grösse heranwachsen

und mit benachbarten Geschwüren verschmelzen, so dass umfangreiche und meist unregelmässig gestaltete, nicht selten zum Theil auf die Bronchialknorpel reichende Geschwürsflächen entstehen. In kleinen Bronchien verfällt nicht selten die ganze Wand der Nekrose und dem Zerfall.

**Syphilitische Entzündungen** der Bronchien kommen nur selten vor und treten in denselben Formen auf wie in dem Larynx und der Trachea. Sie können erhebliche Zerstörungen herbeiführen und hinterlassen strahlige Narben, durch welche das Bronchialrohr erheblich verunstaltet und verengt werden kann.

Die Bronchien haben ein geschichtetes Epithel, das aus Basalzellen, Ersatzzellen und Hauptzellen besteht. Letztere sind theils wimpernde Cylinderzellen, theils Schleim bereitende Becherzellen, die bei catarrhalischen Zuständen in mehr oder weniger reichlichem Maasse verschleimen.

Das Gewebe der Bronchialwand enthält schon normaler Weise Lymphkörperchen. In den Knorpel haltigen Bronchien häufen sich dieselben da und dort, namentlich zwischen dem Knorpel und der Muscularis dermaassen an, dass dadurch Knötchen von lymphadenoidem Gewebe entstehen, welche Tuberkeln ähnlich sehen.

*Literatur:* Frankenhäuser, *Bau der Tracheobronchialschleimhaut, Petersburg 1879;* J. Arnold, *Virch. Arch. 80. Bd.;* Kölliker, *Zur Kenntniss des Baues der Lunge, Würzburg 1881;* Rossbach, *Ueber die Schleimbildung in den Luftwegen, Festschrift der med. Facultät zur Feier des Universitätsjubiläums zu Würzburg 1882;* Riegel, *Krankheiten der Trachea und Bronchien, v. Ziemssen Handb. d. spec. Patholog. IV;* Weil, *Gerhardt's Handb. d. Kinderkrankh. III.*

Curschmann hat kürzlich (*D. Arch. f. klin. Med. XXXII*) als Bronchiolitis exsudativa eine eigenartige Form von Bronchitis beschrieben, bei welcher sich ½—1 mm. dicke und 1—2 ctm. lange durchscheinende oder grauweisse, oder auch gelbe, zähe Gerinnungen bilden, die aus spiralig gedrehten und gewundenen Fäden und Bändern bestehen, die mehr oder weniger Zellen einschliessen. Sie verdanken ihre Entstehung einem exsudativen Process in den Bronchiolen, den man nach Curschmann weder zum einfachen Katarrh, noch zur croupösen Entzündung zählen kann. Nach O. Vierordt (*Berl. klin. Wochenschr. 1883*) kommen ähnliche Bildungen gelegentlich auch bei anderen Entzündungen z. B. bei croupöser Pneumonie vor.

Bei verschiedenen Formen von Bronchitis, namentlich aber bei der croupösen Bronchitis und der exsudativen Bronchitis enthält das entzündliche Secret schlanke, spitze, farblose Octaëder verschiedener Grösse, welche als Charcot-Leyden'sche Krystalle bezeichnet werden, und welche wahrscheinlich (Salkowski) aus einer Mucin haltigen Substanz bestehen. Sie sind accidentelle Gebilde, welche vielleicht aus den lymphoiden Zellen entstehen und sich auch ausserhalb des Körpers im Sputum bilden können (Ungar).

*Literatur:* Charcot, *Gaz. hebdom. 1860 Nr. 47;* Leyden und Salkowski, *Virch. Arch. 54. Bd.;* Zenker, *D. Arch. f. klin. Med. XVIII u. XXXII;* Curschmann, *l. c.;* Ungar, *Centralbl. f. klin. Med. 1880* u. *Verhandl. d. Congr. f. inn. Med. in Wiesbaden 1882.*

§ 491. **Verengerung** und **Verschluss der Bronchien** treten am häufigsten in Folge von Entzündung ein. Ist die Bronchialwand der Sitz einer entzündlichen Infiltration und sammelt sich an der Oberfläche Secret und Exsudat an, so bleibt eine Verengerung des Lumens niemals aus und häufig genug tritt namentlich bei den kleineren Bronchien Verschluss ein. In der Mehrzahl der Fälle ist derselbe ein vorübergehender, indem das an der Oberfläche angesammelte Secret, also z. B. Schleim, Eiter, croupöse Exsudate etc. durch Expectoration und Resorption wieder entfernt werden und die Schwellung der Bronchialwand schwindet.

Nicht selten jedoch ist die Entfernung des Secretes eine unvollkommene, so dass die Bronchien längere Zeit oder dauernd verstopft bleiben. Es geschieht dies am leichtesten in den Lungenspitzen, in denen die Athmungs-Excursionen geringer sind als anderswo. Ferner wird die dauernde Verstopfung durch Zellreichthum, sowie durch Eindickung des Secretes begünstigt. In demselben Sinne wirkt auch jede bleibende Verdickung der Bronchialwand, gleichgiltig ob sie durch zellige Infiltration oder durch fibröse Hyperplasie bedingt ist.

Dauernde Bronchialverstopfung kann sich an durchaus gutartige, acute oder chronische Entzündungen anschliessen, doch kommt sie bei keiner Entzündungsform so leicht zu Stande als bei der tuberculösen. Es hat dies seinen Grund darin, dass bei letzterer die Wände der erkrankten Bronchiolen verdickt sind und dass gleichzeitig das Secret zellreich und wasserarm ist.

Da bei chronischer tuberculöser Erkrankung des Lungenparenchyms die Bronchien niemals frei bleiben, so fehlt es in solchen Lungen nie an verstopften Bronchiolen (Fig. 227), ja sie sind meist in sehr grosser Zahl vorhanden und tragen wesentlich zu dem characteristischen Aussehen solcher Lungen bei.

Der Inhalt der verstopften Bronchien gewinnt nach einiger Zeit stets eine käsige Beschaffenheit (*a*), so dass ein Durchschnitt durch einen Bronchus das Bild eines eingekapselten, rundlichen Käseknotens bietet. Nur wenn Bronchien über grössere Strecken mit Käse gefüllt und gleichzeitig der Länge nach durchschnitten sind, sieht man mehr cylindrische, oder wenigstens in die Länge gestreckte Käseherde.

Der käsige Inhalt und die Bronchialwand sind entweder scharf von einander getrennt, oder gehen mehr allmählich ineinander über. Ersteres kommt namentlich bei Bronchialverstopfungen nach catarrhalischer, letzteres dagegen nach tuberculöser Bronchitis vor. Die Bronchialwand und das peribronchiale Bindegewebe sind in der Umgebung des Käseherdes meist verdickt, nach catarrhalischen Pro-

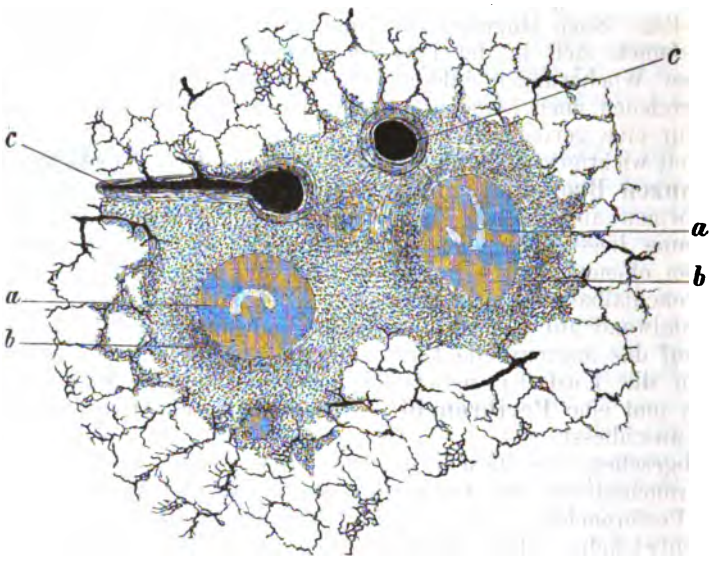


Fig. 227. Zwei verstopfte kleine Bronchien aus einer an Tuberculose erkrankten Lunge. *a* Verkäster Inhalt der Bronchiolen. *b* Bronchialwand und peribronchiales Bindegewebe, verdickt und zellig infiltrirt. *c* Arterie. Mit Berlinerblau injicirtes und mit ammoniakalischem Karmin gef. Präparat. Vergr. 25.

cessen oft rein fibrös, bei Tuberculose dagegen (Fig. 227 *b*) mehr zellig fibrös, zum Theil auch nekrotisch, kernlos, verkäst.

Die verkästen Secretpfröpfe können im Laufe der Zeit verkalken.

Eine weitere Ursache von Bronchialverstopfungen bilden Fremdkörper, welche in den Bronchialbaum gelangen und sich je nach ihrer Grösse in kleinere oder grössere Bronchien einkeilen. Je nach ihrer chemisch physicalischen Beschaffenheit verursachen sie theils indurirende, theils eitrige und jauchige Entzündungen.

Gelangen destructive Entzündungen des Bronchialrohres zur Heilung, so können auch durch die sich einstellende narbige Schrumpfung die Bronchien verengt und verschlossen werden; so besonders nach syphilitischen Ulcerationen grösserer Bronchien.

In seltenen Fällen verursachen intrabronchiale Geschwülste Bronchialstenosen.

Eine letzte Form der Bronchialverengerung wird durch Druck von aussen herbeigeführt. Innerhalb der Lunge selbst sind es namentlich Lungengeschwülste, sowie entzündliche Herde, am Lungenhilus dagegen vergrösserte Lymphdrüsen, Aortenaneurysmen und Geschwülste des Oesophagus, welche diesen Effect haben können.

Ueber die Folgen der Bronchialverengerung und des Bronchialverschlusses für das Lungengewebe siehe Kap. VI.

§ 492. Nach längerem Bestande einer katarrhalischen Entzündung können sich in der Bronchialschleimhaut Verdickungen und papillöse Wucherungen bilden. Sie kommen indessen nur selten vor, erreichen auch keine erhebliche Ausbreitung und haben daher auch nur eine geringe Bedeutung.

Weit wichtiger sind die **Verhärtungen** und die **Verdickungen der ganzen Bronchialwand,** welche sich an verschiedene Entzündungsformen anschliessen. Am häufigsten stellen sie sich in der Umgebung liegen gebliebener Secretpfröpfe ein, können indessen auch bei offenem Lumen sich entwickeln und über zahlreiche Zweige des Bronchialbaumes sich ausbreiten. Sie können ferner von der Bronchialwand auf das peribronchiale Bindegewebe und schliesslich auch auf das angrenzende Lungengewebe übergreifen, so dass sich also an die Endobronchitis eine indurative Mesobronchitis und eine **Peribronchitis** mit **peribronchialer Lymphangoitis** anschliesst.

Abgesehen von diesem directen Uebergreifen der Entzündung vom Bronchialrohr auf das peribronchiale Gewebe kann eine indurative Peribronchitis sich auch nach entsprechender Lungenerkrankung entwickeln, indem der Process entweder direct von dem angrenzenden Lungengewebe sich auf das peribronchiale Bindegewebe verbreitet, oder aber von den respirirenden Bronchiolen aus sich in den peribronchialen Lymphgefässen fortpflanzt und allmählich am Bronchialbaum hinaufrückt. Es kann ferner die Entzündung von der Pleura und den interlobulären Septen auf das peribronchiale Bindegewebe übergreifen.

Endlich kann in seltenen Fällen die Entzündung ihren Ausgang auch von dem Hilusgewebe und den im Hilus gelegenen Lymphdrüsen nehmen und sich von da in radiärer Richtung im peribronchialen Gewebe verbreiten.

Das Aussehen eines Bronchus, dessen Wand und Umgebung verdickt und verdichtet ist, wechselt je nach den Verhältnissen, unter denen sich der Process entwickelt hat, in erheblichem Maasse. Ist das Lumen noch offen (Fig. 228), so bildet der Bronchus ein Rohr mit dicken Wandungen, welche gegen das angrenzende Lungenparenchym entweder scharf abgegrenzt sind oder aber Bindegewebsfortsätze (*d*) in dasselbe ausstrahlen lassen. In Folge seiner Verdickung prominirt zugleich der Bronchus stärker als normal über die Schnittfläche.

Ist ein Bronchus mit eingedicktem Secret gefüllt (Fig. 228 *e* und 227 *a*), so bildet seine Wand um letzteres eine dicke Kapsel. Ist das angrenzende Lungengewebe luftleer, collabirt (Fig. 228 *e*) und verhärtet, so geht die verdickte Bronchialwand unmittelbar in das verdichtete Lungengewebe über und ist nur durch die Differenz der Farbe sowie der Consistenz und des Baues von letzterem zu unterscheiden.

In der nämlichen Weise wie indurative Processe können auch vereiternde oder verkäsende Entzündungen auf die peribronchialen

Fig. 228. Peribronchitis fibrosa. *a* Bronchien zum Theil erweitert. *b* Arterien. *c* Verdicktes peribronchiales Bindegewebe. *d* In das Lungengewebe ausstrahlende fibröse Züge. *e* Durch Secret verschlossene Bronchien mit verdickter Umgebung. *f* Fibröse Herde ohne angeschnittene Bronchien. *g* Verdickte Pleura. *h* Lungengewebe, zum Theil emphysematisch. Mit Pikrocarmin gef. Präp. Vergr. 4.

Lymphgefässe und das peribronchiale Bindegewebe übergreifen und hier eine erhebliche Ausbreitung erlangen. Bei tuberculöser verkäsender Bronchopneumonie fehlt eine verkäsende Peribronchitis nie und ebenso bleibt bei Lungenvereiterungen eine eitrige peribronchiale Lymphangoitis niemals ganz aus. Selbstverständlich werden in erster Linie die dem primären Erkrankungsherd zunächst liegenden Bronchiolen und Bronchien von verkäsenden und vereiternden Entzündungsherden umgeben, doch kann der Process sich von da weiter auf benachbarte Gebiete verbreiten.

Da die Peribronchitis ein secundäres Leiden ist, welches sich

am häufigsten an bronchitische und pneumonische Processe anschliesst, so ist neben den Bronchien stets auch das Lungen- häufig auch das Pleuragewebe (Fig. 228 *g*) verändert. Ja es ist meist das Verhältniss ein derartiges, dass die peribronchitischen Processe gegenüber den anderen Veränderungen in den Hintergrund treten (§ 525).

Immerhin kommen Fälle vor, in denen die peribronchiale Gewebsverdickung in besonders hochgradiger Weise entwickelt ist und daher den Process wesentlich kennzeichnet.

**Ich gebrauche den Ausdruck Peribronchitis in weit engerem Sinne als das sonst gebräuchlich, indem die meisten Autoren auch die knotenförmigen bronchopneumonischen Indurationen zu der Peribronchitis zählen. Ich halte dies nicht für richtig, indem es mir durchaus geboten erscheint, die respirirenden Bronchiolen als integrirende Bestandtheile des eigentlichen Lungenparenchyms zu betrachten und danach von den Zuleitungsröhren zu trennen. Entzündungen der respirirenden Bronchiolen sind stets zugleich auch Pneumonieen.**

*Literatur s.* § *493.*

§ 493. Die **Bronchiectasie** oder die Erweiterung der Bronchien tritt theils in Folge einer Steigerung des auf der Bronchialwand lastenden Druckes theils in Folge einer Veränderung der Textur und Beschaffenheit der Bronchialwand, sowie des umgebenden Lungenparenchymes ein.

Die Erweiterung ist entweder eine cylindrische und erstreckt sich über einen bis zahlreiche Bronchialäste, oder sie ist circumscript spindelförmig oder sackförmig und tritt vereinzelt oder multipel auf. Nicht selten sind verschiedene Formen der Erweiterung gleichzeitig vorhanden.

Die Ektasie tritt zunächst als Folge länger dauernder entzündlicher Affectionen auf, durch welche die Bronchialwand an Widerstandskraft und Elasticität eine wesentliche Einbusse erleidet und sich in Folge dessen unter dem Luftdrucke erweitert. Solche Erweiterungen sind meist cylindrisch und betreffen namentlich die Bronchien der unteren Lappen. Gibt die Bronchialwand dem Drucke in ungleicher Weise nach, so erscheint das erweiterte Rohr zugleich buchtig und zeigt an der Innenfläche zahlreiche circulär oder etwas schräg verlaufende, zum Theil unter einander verbundene erhabene Leisten oder Rippen. Sie sind nichts anderes als circulär verlaufende Muskelzüge, welche sich trotz der Ektasie der Bronchien erhalten haben und zwischen denen das Bindegewebe sich ausgebuchtet hat. Das Schleimhautgewebe ist im Uebrigen mehr oder weniger atrophisch und zellig infiltrirt, die in der Wand gelegenen Knorpelplättchen sind nicht selten theilweise zerfallen und durch Bindegewebe ersetzt, die Mündungen der Schleimdrüsen trichterförmig erweitert. Die Epithelbekleidung ist zuweilen noch gut erhalten; in anderen Fällen zeigen die Cylinderzellen ausgedehnte Verschleimung

oder sind abgestossen, so dass nur kürzere cubische und keulenförmige Zellen ohne Cilien die Innenfläche bedecken. Letzteres findet sich namentlich dann, wenn starker Catarrh besteht.

Die Entstehung einer Bronchiectasie kann wesentlich dadurch gefördert werden, dass die Zweige des entzündeten Bronchus theilweise für Luft unzugänglich werden, so dass das dem Bronchus zugehörige Respirationsgebiet schrumpft und verödet. In Folge dessen findet bei der Inspiration keine regelmässige Vertheilung der Luft statt, und wenn auch die angrenzenden der Luft noch zugängigen Lungenabschnitte sich compensatorisch erweitern, so wird doch die einstürzende Luft bei Erweiterung des Thorax sich nicht hinlänglich gleichmässig vertheilen können und in höherem Masse als normal auf dem verstopften Bronchus lasten. Einen ähnlichen Effect haben häufig auch Verwachsungen und Verdickungen der Pleura sowie des interlobulären Bindegewebes, welche die Lunge an der Entfaltung hindern und eine gleichmässige Vertheilung der Luft unmöglich machen. Ebenso wirken auch Lungenatelectasen, welche sich bei Kindern nach der Geburt erhalten (§ 502). Schrumpft das Lungengewebe in der Umgebung eines Bronchus, so kann dasselbe unter Umständen auch schon an und für sich einen Zug in radiärer Richtung auf das Bronchialrohr ausüben und so dasselbe erweitern. Endlich kann innerhalb verstopfter Bronchien Secret, das sich auch weiterhin anhäuft, das Lumen in beträchtlichem Masse erweitern.

Die Erweiterungen, welche unter den letztgenannten Bedingungen entstehen, sind nur zum geringen Theil cylindrisch. Häufig sind sie sackförmig und kugelig oder unregelmässig gestaltet, oder es reihen sich im Verlaufe eines Bronchus ovale und kugelige Erweiterungen rosenkranzartig aneinander an. Unter Umständen können sie in indurirten Lungenbezirken so zahlreich werden, dass dieselben ganz mit bronchiectatischen Höhlen durchsetzt sind. In sehr seltenen Fällen entwickeln sich hinter verstopften Stellen mit Schleim gefüllte Cysten.

Die Schleimhaut dieser Bronchiectasieen pflegt dieselben Veränderungen zu zeigen, wie sie oben beschrieben sind.

Nur sehr selten bilden sich in der Schleimhaut papillöse Wucherungen. Die äusseren Theile der Bronchialwand, sowie das peribronchiale Bindegewebe dagegen sind nicht selten erheblich verdickt und zwar namentlich dann, wenn auch im Lungenparenchym entzündliche Gewebsindurationen vorhanden sind. Man pflegt solche Bronchiectasieen als hypertrophische zu bezeichnen.

*Literatur:* Biermer, *Virchow's Handb. d. spec. Pathol. u. Therap. V und Virch. Arch. 10. Bd.;* Buhl, *Lungenentzündung, Tuberculose u. Schwindsucht, München 1872;* Lebert, *Klinik der Brustkrankheiten I;* Trojanowsky, *Beiträge zur Lehre von der Bronchiectasie, In.-Diss. 1864;* Fitz, *Virch. Arch. 51. Bd.;* Jürgensen, *v. Ziemssen's Handb. d. spec. Pathol. 2. Aufl. V. Bd.;* Cornil et Ranvier, *Ma-*

*nuel d'histol. pathol. II. Paris 1882;* Riegel, *Die Krankheiten der Trachea und der Bronchien, v. Ziemssens Handb. d. spec. Pathol. IV.*

Die Angabe verschiedener Autoren (Biermer, Riegel, Rindfleisch), dass das Schleimhautgewebe und die Muscularis bei Bronchiectasie häufig hypertrophisch seien und papillöse Wucherungen bilden, vermag ich nicht zu bestätigen. Die vorspringenden Leisten bestehen nicht aus neugebildetem und hyperplasirtem Gewebe, sondern repräsentiren nur jene Theile, welche der Dehnung Widerstand geleistet haben.

§ 494. **Ulcerationen** und **Perforationen der Bronchialwand** schliessen sich entweder an Entzündungen der Innenfläche oder aber an ulceröse Processe in der Umgebung der Bronchien an. Unter den von der Innenfläche ausgehenden Entzündungen sind es namentlich die eitrigen und putriden und die tuberculösen Formen, welche häufiger zu Ulcerationen und Perforationen führen (vergl. § 490).

Vereiterungen entstehen besonders dann, wenn faulige Massen in die Bronchien aspirirt werden, oder wenn das Bronchialsecret faulige Zersetzungen eingeht. Letzteres geschieht namentlich innerhalb von Bronchiectasieen, in welchen das Secret liegen bleibt.

Stellen sich bei den genannten Affectionen Perforationen der Bronchien ein und greift die Entzündung auf deren Umgebung über, so bilden sich im peribronchialen Gewebe und im angrenzenden Lungenparenchym Infiltrationsherde, welche je nach der Beschaffenheit der primären Entzündung ihren Ausgang entweder in Verkäsung und nekrotischen Gewebszerfall oder aber in Vereiterung und in putride Gewebsverjauchung nehmen. Zu der eitrigen oder käsigen Bronchitis gesellt sich eine **eitrige** oder **käsige Peribronchitis** und aus der Bronchiectasie wird durch Zerfall des angrenzenden Gewebes eine **ulceröse bronchiectatische Caverne.** Die peribronchiale Zerfallshöhle liegt entweder zur Seite des primär afficirten Bronchus oder umgreift denselben mehr oder weniger vollkommen.

Die anfänglich meist wohl nur partielle Zerstörung des Bronchus kann mit der Zeit eine totale werden, so dass der Bronchus von innen her in die Zerfallshöhle tritt und letztere also jetzt das scheinbare Ende des Bronchus bildet.

Die Wände sind je nach der Genese des Processes und nach der Zeit der Untersuchung bald in eitrigem und gangränösem, bald in käsigem Zerfall begriffen, bald fest infiltrirt und verhärtet. Der Inhalt der Höhle bildet eine eitrige oder jauchige Masse oder eine mit käsigen Bröckeln vermischte weissliche oder graue Flüssigkeit. Jauchige Massen enthalten Bacterien, häufig auch Leucinkugeln und Tyrosin- und Margarinnadeln.

Im Laufe der Zeit pflegt die Caverne zu wachsen und zwar am raschesten, wenn der Process einen eitrigen oder gangränösen Character trägt, langsamer, wenn die Entzündung ihren Ausgang

in Verkäsung nimmt, am langsamsten, wenn das Lungengewebe durch chronische indurative Entzündungen verhärtet ist. Wie in radiärer Richtung, so kann die Entzündung sich auch längs der Lymphbahnen, also namentlich centripetal innerhalb des peribronchialen Bindegewebes fortpflanzen, so dass sich peribronchitische Vereiterungen und Verkäsungen einstellen.

Ulcerationen und Perforationen der Bronchialwand, welche anderen Aussenflächen beginnen, stellen sich am häufigsten bei vereiternden, gangränescirenden und verkäsenden Entzündungen des Lungenparenchymes ein und gehören zu den häufigsten Vorkommnissen. Seltener brechen verkäsende und vereiternde Lymphdrüsen oder peribronchial gelegene Geschwülste oder Aneurysmen durch die Bronchien durch.

Ist ein Durchbruch in ein Bronchialrohr eingetreten, so gelangen die in der Umgebung der Bronchien gelegenen Zerfallsmassen in grösserer oder geringerer Menge in das Bronchiallumen und können entweder nach aussen befördert, oder durch Aspiration in die Verzweigungen anderer Bronchien gerissen werden. In die Zerfallshöhle selbst kann aus dem durchbrochenen Bronchus Luft eintreten, so dass sich eine lufthaltige Caverne bildet.

Ueber die Geschwülste der Bronchien s. § 530.

## VI. Pathologische Anatomie der Lunge.

### 1. Einleitung. Missbildungen.

§ 495. Das **respirirende Parenchym der Lunge** setzt sich im Wesentlichen aus den Endverzweigungen der Bronchien und aus Blutgefässen zusammen, doch nimmt an dem Aufbau desselben auch eine gewisse Menge von Bindegewebe Theil, welches die einzelnen Verzweigungen untereinander verbindet und durch Bildung stärkerer Bindegewebszüge das Parenchym in einzelne Läppchen abgrenzt.

Der Uebergang der zuleitenden Röhren in das respirirende Lungenparenchym erfolgt in ganz allmählicher Weise und zwar dadurch, dass einerseits der Bau der Bronchiolen sich ändert, dass andererseits ihre Wandung zahlreiche hohle Ausstülpungen bildet.

Die Bronchien gehen an ihren Enden eine mehrfache dichotomische Theilung ein, und die aus dieser Theilung hervorgehenden Aeste sind es, welche durch Bildung von Alveolen zum respirirenden Parenchyme werden.

Zunächst treten nur vereinzelte Alveolen, sowie kleine einseitig gelagerte Gruppen von solchen auf (Fig. 229 *B*), so dass der Bronchiolus theilweise in respirirendes Parenchym umgewandelt wird, und daher auch den Namen **respirirender Bronchiolus** erhalten

hat. Jeder respirirende Bronchiolus theilt sich in 2—3 kleine Aestchen, welche allseitig von Alveolen dicht besetzt sind (*B*) und daher als **Alveolengänge** bezeichnet werden.

Durch stärkere gruppenweise Anhäufung von Alveolen an deren Enden und Seiten bilden sich die **Endsäckchen** oder **Infundibula.**

Werden die Bronchien zu respirirenden Bronchiolen, so ändert sich auch ihr Bau. Sie verlieren die Knorpel und ihr Epithel gestaltet sich zu einer einfachen Lage niedriger wimperloser Cylinderzellen, welche schliesslich zu Pflasterzellen und grossen polygonalen Platten (KÖLLIKER) werden.

Wird der respirirende Bronchiolus zum Alveolengang, so schwinden die Cylinderzellen ganz, so dass das Epithel lediglich aus kleinen kernhaltigen granulirten Pflasterzellen und aus grösseren hyalinen kernhaltigen und kernlosen Platten besteht. Die Muskelfasern der Bronchiolen erhalten sich auch noch in den Alveolengängen in Form circulär angeordneter Züge, welche am Eingang einer jeden wandständigen Alveole und eines jeden Infundibulum einen Ring bilden.

Fig. 229. Corrosionspräparat der Endverzweigungen der Bronchiolen (*B*) und der Lungenarterien (*A*) bei Lupenvergrösserung gezeichnet.

Die Alveolen haben dasselbe Epithel wie die Alveolengänge. Im Uebrigen besteht ihre Wand aus einer zarten Bindegewebsmembran, die theils durch diffus verbreitete elastische Fäserchen, theils durch Züge dickerer Bündel elastischer Fasern verstärkt wird. Muskeln fehlen ihr dagegen.

Die Alveolengruppen, welche zu den Endverzweigungen eines respirirenden Bronchiolus gehören, grenzen nicht alle unmittelbar an einander an, sondern lassen Zwischenräume zwischen sich, welche durch andere Alveolengangsysteme ausgefüllt werden. Wo sich die verschiedenen Systeme berühren, treten sie unter Vermittelung von Bindegewebe untereinander in feste Verbindung.

An Macerationspräparaten sind daher die Alveolengangsysteme eines Bronchiolus von einander getrennt, an Schnittpräparaten (Fig. 230) dagegen bildet das Lungengewebe ein continuirliches Maschenwerk, in welchem man neben den Durchschnitten der Alveolen Quer- und Längsschnitte (*a* und *b*) von respirirenden Bronchiolen, Alveolengängen und Endsäckchen sieht. Nur da, wo die Ver-

breitungsbezirke verschiedener Bronchiolen zusammenstossen, finden sich breitere Bindegewebszüge, durch welche das Lungengewebe in Läppchen abgegrenzt wird.

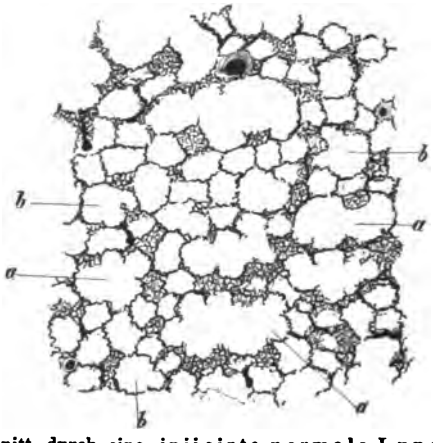


Fig. 230. Schnitt durch eine injicirte normale Lunge. *a* Längsschnitt. *b* Querschnitt von respirirenden Bronchiolen, Alveolengängen und Endsäckchen. Vergr. 20.

Das respirirende Lungenparenchym wird fast ausschliesslich von der Pulmonalarterie mit Blut versorgt. Ihre Capillarausbreitungen umspinnen die Wände der Luftzellen (Fig. 230) in der Weise, dass die Gefässschlingen, nur von den dünnen Epithelplatten bedeckt, in das Lumen der verschiedenen Hohlräume vorspringen. Die Endverzweigungen eines Arterienastes sind dabei jeweilen nicht an die Verbreitung der respirirenden Bronchiolen gebunden (Fig. 292 *A*), sondern versorgen die Alveolen mehrerer einander benachbarter respirirender Bronchiolen, und ihre Capillaren bilden mit den Capillaren benachbarter Arterienästchen (Fig. 230) ein continuirliches Gefässnetz. Das Blut der Capillaren sammelt sich in Venen, welche sich zwischen die einzelnen Arterienbezirke einschieben, also interlobulär liegen.

Die Lymphgefässe haben ihre Wurzeln in Spalträumen, welche in den Septen zwischen den einzelnen Alveolen gelegen sind. Die daraus hervorgehenden Stämmchen verlaufen theils im peribronchialen und perivasculären, theils im interlobulären, subpleuralen und pleuralen Bindegewebe. Bronchien und Arterien sind von Lymphgefässen in besonders reichem Maasse umgeben.

Im ganzen Verlaufe des Lymphgefässsystemes finden sich schon normaler Weise da und dort Häufchen lymphatischer Rundzellen (Friedländer, Arnold, Kölliker), die bald rundlich, bald mehr strangförmig sind. Bei Kindern sind die Herde zellreich, bei Erwachsenen sind sie häufig mehr fibrös und pigmentirt. Das

Pigment ist in rundlichen, spindelförmigen oder verästigten Zellen enthalten oder liegt frei zwischen den Zellen.

*Literatur: Handbücher der normalen Histologie;* Friedländer, *Virch. Arch. 68. Bd.;* Arnold, *ib. 80. Bd.;* Kölliker, *Zur Kenntniss des Baues der Lunge, Würzburg 1881;* Klein, *The Anat. of the lymph. Syst. London 1875;* Feuerstäk, *Ueber das Verhalten des Epithels der Lungenalveolen bei der fibrinösen Pneumonie, Göttingen 1882;* Küttner, *Die Kreislaufverhältnisse der Säugethierlunge, Virch. Arch. 73. Bd.;* Cohnheim u. Litten, *ebenda 65. Bd.;* Zuckerkandl, *Ueb. Verbind. zwischen den art. Gef. d. menschl. Lunge, Sitzber. d. k. Acad. d. Wiss. LXXXVII.*

Die Pulmonalarterien verbreiten sich wesentlich im respirirenden Lungenparenchym, geben aber nach Küttner feine Zweige an das subpleurale und interlobuläre Bindegewebe und an die Bronchialmucosa ab. Die Lungenarterienäste sind Endarterien, doch können durch Erweiterungen der untereinander überall in continuirlichem Zusammenhange stehenden Capillaren sich sehr bald Verbindungen zwischen benachbarten Gefässbezirken herstellen, die functionell arteriellen Anastomosen gleichwerthig sind.

Die Stämme der Bronchialarterien verästeln sich an den Bronchien und versorgen die Bronchien, das peribronchiale und perivasculäre Bindegewebe, die Nerven und Lymphgefässe mit Blut. Ihre Capillaren stehen mit denen der Pulmonalarterien im Zusammenhang. Die mit der Pleura mediastinalis zur Lunge tretenden Arterien versorgen die subpleural und interlobulär verlaufenden Lymphgefässe, haben aber ebenfalls Verbindungen mit dem respirirenden Gefässnetz und den Bronchialarterien.

§ 496. Die **Erkrankungen der Lunge** gehen entweder vom Gefässsystem oder von den Bronchien aus, oder greifen von der Nachbarschaft auf die Lunge über.

Die Erkrankungen, welche von dem Gefässsystem ausgehen, d. h. diejenigen, welche einer Störung der Circulation oder einer Veränderung oder Verunreinigung des Blutes ihre Entstehung verdanken, treten entweder in miliaren oder in grösseren, einem arteriellen Gefässbezirk entsprechenden Herden auf, oder nehmen einen ganzen Lappen, oder auch eine ganze oder beide Lungen ein. Die Ausbreitung und Vertheilung der Herderkrankung ist stets unabhängig von der Lagerung der Endzweige der Bronchien.

Bezüglich der von den Bronchien ausgehenden Lungenerkrankungen ist zunächst zu erwähnen, dass schon Störungen der Zufuhr und der Abfuhr der Athmungsluft erhebliche Veränderungen des Lungenparenchymes nach sich ziehen können. Wichtiger noch sind die durch Verunreinigung der Athmungsluft bedingten Lungenerkrankungen, indem durch sie nicht nur pathologische Ablagerungen in der Lunge, sondern äusserst häufig auch Entzündungen herbeigeführt werden. Letztere zeigen zu Beginn stets eine exquisit

herdförmige Verbreitung, welche in ihrer Gruppirung oft deutlich die Gebiete der erkrankten Bronchiolen erkennen lässt.

Erkrankungen der Umgebung der Lunge, namentlich der Pleura schädigen die Lunge oft schon durch Erschwerung und Hemmung der Athmung. In andern Fällen kann der krankhafte Process selbst auf die Lunge übergreifen und in derselben sich verbreiten, wobei meist zunächst die Lymphbahnen der Lunge ergriffen werden.

**Missbildungen** der Lunge sind im Ganzen nicht häufig. Mangel einer Lunge oder beider Lungen kommt bei sonstiger erheblicher Missbildung vor. Partielle Defecte, abnorme Kleinheit, mangelhafte Entwickelung findet man in Fällen allgemeiner mangelhafter Entwickelung sowie bei Missbildung und Verkrüppelung des Thorax.

Die häufigste, aber für die Function bedeutungslose Missbildung ist die Vermehrung der Lappen.

Wichtiger ist, dass in einzelnen Lappen, oder in Theilen von solchen die Bildung von luftführenden Räumen unterbleiben oder wenigstens nur in mangelhafter Weise vor sich gehen kann, so dass Theile der Lunge aus dichtem, meist zellreichem und stark vascularisirtem Bindegewebe bestehen. Die zu dem luftleer bleibenden Parenchym führenden Bronchien können eine mehr oder minder erhebliche Erweiterung erfahren (§ 493).

Umgekehrt können auch in einzelnen Gebieten der Lunge übermässig grosse blasige Hohlräume sich bilden.

*Literatur über Missbildungen der Lungen:* **Fürst**, *Gerhardt's Handb. d. Kinderkrankheiten III.*

## 2. Die Störungen der Circulation in der Lunge.

§ 497. Eine **congestive Hyperämie** der Lunge kann sich in Folge einer Abnahme der Widerstände innerhalb der Lungenbahnen einstellen und wird namentlich durch Reize, welche die Lunge direct treffen und mit der Athmungsluft in dieselbe gelangen, z. B. durch reizende und irrespirable Gase, oder durch kalte oder heisse Luft herbeigeführt. Sie ist ferner auch eine Erscheinung, durch welche die entzündlichen Processe eingeleitet werden. Endlich kann auch eine Verlegung grösserer Abschnitte der Lungenarterienbahn eine collaterale Hyperämie in den offen gebliebenen Theilen der Lunge zur Folge haben.

Die congestive Lungenhyperämie ist, sofern sie nicht eine collaterale ist oder auf localen Gewebs- und Gefässveränderungen beruht (vergl. Lungenentzündung) eine diffus über die ganze Lunge verbreitete Erscheinung. Meist ist sie ein transitorischer Zustand, der nur selten das letale Ende herbeiführt (Apoplexia pulmonum vascularis). In letzterem Falle ist die Lunge nach dem Tode gedunsen, fester als gewöhnlich, auf der Schnittfläche gleichmässig dunkelroth gefärbt und nur mässig lufthaltig, indem die Capillaren durchgehends prall gefüllt sind und einen grossen Theil des Al-

veolarlumens einnehmen. Meist ist auch da und dort etwas Blut aus den Gefässen ausgetreten.

**Stauungshyperämie** der Lunge tritt ein, wenn der Abfluss des Blutes durch die Lungenvenen gehemmt oder verhindert ist, oder wenn die das Blut durchtreibenden Momente eine Schwächung erfahren haben. Letzteres geschieht namentlich dann, wenn die Thätigkeit des rechten Herzens erlahmt, wenn in der Lungenarterie oder deren Aesten Hindernisse eingeschaltet sind, ferner wenn die Athmung geschwächt oder behindert oder theilweise ganz aufgehoben ist. Wird der Thorax z. B. bei Erstickung durch die Wirkung der Inspirationsmuskeln bei Behinderung des Luftzutrittes erweitert, so findet ein Ansaugen von Blut sowohl aus den Arterien als aus den Venen und Capillaren ausserhalb des Thorax statt, so dass sich die intrathoracischen Gefässe ähnlich wie in einem Schröpfkopf mit stagnirendem Blute füllen.

Hemmungen des Blutabflusses aus der Lunge werden namentlich durch Klappenfehler am linken Herzen herbeigeführt, doch haben auch eine hohe Steigerung des Aortendruckes durch Einschaltung von Hindernissen im Aortensystem, welche das Herz schliesslich nicht mehr zu überwinden vermag, sowie auch Erschlaffung des linken Ventrikels denselben Effect.

Bei Erlahmung der Triebkraft des Herzens sind namentlich die tiefgelegenen Theile Sitz der Stauung (Hypostatische Hyperämie), bei Verengerung der Arterienbahn wird das Gebiet der verlegten Arterie, bei Hemmung der Athmung der Bezirk der von der Athmungsfunction ausgeschlossenen Läppchen hyperämisch (s. § 503). Ist die Stauung erheblich, so gewinnt der betreffende Abschnitt eine dunkelblaurothe Farbe.

In Folge der Stauungen können sich verschiedene Veränderungen einstellen, unter denen Blutungen, Oedeme, Gefässectasieen und Epitheldesquamationen die wichtigsten sind.

**Anämie** der Lunge findet sich als Theilerscheinung einer allgemeinen Anämie. Locale Blutleere ist namentlich Folge von Compression und Blähung der Lunge. Nach dem Tode fliesst das Blut gewöhnlich aus den vorderen Lungentheilen nach den tiefer gelegenen Partieen ab.

§ 498. Wird das Ostium atrio-ventriculare sinistrum durch endocarditische Processe und durch Bildung von Klappenthromben rasch verengt und die Klappe insufficient, und ist dadurch auch die **Rückstauung des Blutes nach der Lunge** sehr bedeutend, so können sich in der Lunge Oedeme, Hämorrhagieen und Epitheldesquamation einstellen.

Das **Oedem** ist gekennzeichnet durch den Austritt einer serösen Flüssigkeit in die Alveolen (s. § 499), doch ist bei dieser Form des Oedemes die Menge der austretenden Flüssigkeit nur selten beträchtlich. Auch der **Austritt von Blut** pflegt kein massenhafter zu sein, doch können sich an zahlreichen Stellen kleine Extra-

vasate bilden, welche nicht nur mikroskopisch, sondern auch schon makroskopisch erkennbar sind und stellenweise die Luft vollkommen aus den Alveolen verdrängen.

Die **Epitheldesquamation** ist bald nur gering, bald bedeutend und wird in einzelnen Fällen so massenhaft, dass die Alveolen fast ganz mit gekörnten und homogenen Epithelplatten gefüllt werden. Ist dies der Fall, so erscheint die Lunge nach dem Tode grauroth, fühlt sich fester als normal an und enthält nur wenig, stellenweise gar keine Luft. Die Ursache der Desquamation ist der Austritt von Stauungstranssudat aus den Capillaren.

Besteht ein Klappenfehler am Mitralostium längere Zeit und stellt sich in Folge dessen eine Hypertrophie des rechten Ventrikels und damit auch eine Erhöhung des Blutdruckes im kleinen Kreislauf ein, so entwickelt sich allmählich jener Zustand der Lunge, welchen man als **braune Induration** bezeichnet.

Die Lunge ist dabei gross und resistenter als normal; der Luftgehalt ist etwas verringert, das Parenchym braunroth, trocken, selten oedematös. Häufig enthält es da und dort kleine hämorrhagische Herde und braune Flecken.

Die Hauptveränderungen bestehen in einer **Ectasie der Gefässbahn** und in einer **Pigmentirung des Gewebes.** Erstere macht sich namentlich an den Capillaren bemerkbar, indem ihre ectatischen Schlingen über die Norm in das Lumen der Alveolen vorspringen und dasselbe dadurch verengen.

Die Pigmentirung der Lunge wird durch gelbe und braune Pigmentkörner herbeigeführt, welche namentlich an den Ufern der Lymphgefässe, also im peribronchialen und perivasculären und interlobulären Gewebe, zum Theil jedoch auch innerhalb der Septen der Alveolen ihren Sitz haben und theils in sternförmigen, spindeligen, oder runden Zellen eingeschlossen sind, theils frei im Gewebe lagern. Da und dort enthalten auch die Alveolarepithelien Pigment.

Die Pigmentirung rührt von Blutungen her. Wenn Blut aus den Gefässen austritt, so werden zunächst die Alveolen mehr oder weniger mit Blut angefüllt. Ein Theil dieses Blutes kann als solches in die Lymphgefässe, welche Verbindungen mit dem Alveolarlumen besitzen, aufgenommen werden. Ein anderer Theil zerfällt an Ort und Stelle, während sich gleichzeitig eine Emigration farbloser Blutkörperchen aus den Capillaren einstellt. Dieselben bemächtigen sich der Zerfallsproducte des Blutes und wandeln sich dadurch in Blutkörperchen- und Pigment haltige Zellen um, welche zunächst im Lumen der Alveolen liegen und nicht selten in grosser Zahl getroffen werden. Von da können dieselben in die Bronchien gelangen und nach aussen geschafft werden. Die Mehrzahl aber tritt in die Lymphbahn über, um entweder nach den Lymphdrüsen zu wandern oder schon innerhalb des Lungengewebes liegen zu bleiben. Am häufigsten geschieht dies da, wo das Lungengewebe Herde lymphatischer Rundzellen beherbergt. An den-

selben Stellen bleiben auch das frei in die Lymphbahn eingetretene Blut und dessen Zerfallsproducte liegen, und aus allen diesen Massen wird weiterhin braunes, häufig auch schwarzes Pigment gebildet.

Bei längerer Dauer der Stauung und der Druckerhöhung im Kreislauf werden die Wände der Lungengefässe hypertrophisch, und auch das Lungenbindegewebe nimmt etwas an Masse zu. Nach Rindfleisch und Anderen sollen auch die Muskelringe der Bronchiolen und Alveolengänge hypertrophisch werden.

*Literatur:* Dittrich, *Beiträge zur pathol. Anatomie der Lungenkrankheiten, Erlangen 1850*; Virchow, *sein Arch. 1. Bd.*; Zenker, *Beiträge zur norm. und pathol. Anatomie der Lungen, Dresden 1862*; Buhl, *Virch. Arch. 16. Bd.*; Rindfleisch, *Pathologische Gewebelehre*; Hertz, *v. Ziemssen's Handb. d. spec. Pathol. V*; Orth, *Virch. Arch. 58. Bd.*; Eberth, *Virch. Arch. 72. Bd.*

§ 499. Als **Oedem der Lunge** bezeichnet man einen Zustand, bei welchem die Alveolen und Bronchiolen, oft auch die Bronchien mit einer serösen, meist mit Luft vermischten Flüssigkeit angefüllt sind. Der Zustand ist bald über eine ganze Lunge ausgebreitet, bald auf einen Lappen oder einen Theil eines solchen beschränkt. Das Lungengewebe ist dabei bald anämisch bald hyperämisch.

Die Genese des Lungenoedems ist keine einheitliche. Meist tritt dasselbe in agone auf und hängt mit dem Erlöschen der Herzthätigkeit zusammen. Nach Cohnheim entsteht es dann, wenn dem Abfluss des Lungenvenenblutes solche Hindernisse entgegenstehen, welche vom rechten Ventrikel nicht mehr überwunden werden können. Diese Verhältnisse sind dann gegeben, wenn der linke Ventrikel entweder aus Schwäche oder in Folge abnormer Erhöhung der Widerstände im Aortensystem unfähig ist, seinen Inhalt zu entleeren.

Die von Cohnheim auf Grund experimenteller Untersuchung gegebene Erklärung des finalen Lungenoedems ist sicherlich für viele Fälle zutreffend, indessen nicht immer genügend.

Nicht selten fehlen die Zeichen einer stattgehabten Stauung gänzlich; auch ist oft die Vertheilung des Oedems eine so ungleichmässige, dass eine Genese sich kaum allein auf eine über die ganze Lunge verbreitete Stauung zurückführen lässt. In solchen Fällen kann seine Entstehung nur in einer Alteration, einer grossen Durchlässigkeit der Gefässwände gesucht werden, welche sich in Folge der jeweils vorhandenen Krankheit eingestellt hat. Dasselbe müssen wir annehmen, wenn bei Einathmung irrespirabler Gase Oedeme sich einstellen.

Eine weitere Form ist das entzündliche Oedem, welches sich am häufigsten als Begleiterscheinung anderer, z. B. croupöser oder eitriger Entzündungsprocesse einstellt. Endlich kann auch durch

zahlreiche Fettembolieen, welche den Capillarstrom behindern, Lungenoedem herbeigeführt werden.

Die bei Lungenoedemen austretende Flüssigkeit ist stets eiweisshaltig und meist arm an zelligen Blutelementen. Nur die Stauungsoedeme erhalten häufig rothe Blutkörperchen und zwar zuweilen in einer solchen Menge, dass die Flüssigkeit einen blutigen Character gewinnt.

Lungenepithelien finden sich in der Flüssigkeit bald spärlich bald reichlich und sind zum Theil gequollen. Bestehen gleichzeitig catarrhalische Entzündungen, so mischen sich der Flüssigkeit auch farblose Blutkörperchen in reichlicher Zahl bei. In pigmentirten Lungen sind dieselben zum Theil mit Pigment erfüllt, welches sie vor ihrem Austritt aus der Lunge in sich aufgenommen haben.

*Literatur:* Cohnheim, *Allgemeine Pathologie I 1882*; Welch, *Virch. Arch. 72. Bd.*; S. Mayer, *Wiener akad. Sitzungsber. 1878* und *Prager med. Wochenschr. 1880 N. 14.*

§ 500. **Blutungen** aus den Lungengefässen sind ein überaus häufiges Ereigniss und kommen unter sehr verschiedenen Verhältnissen vor.

Zunächst stellen sich sehr häufig Blutungen in Folge von Stauungen ein, namentlich bei jenen Formen, welche durch forcirte Inspirationen bei behindertem Luftzutritt (§ 497) herbeigeführt werden. Die Menge des dabei austretenden Blutes ist meist nicht so bedeutend, dass eine feste hämorrhagische Infarcirung entstehen würde, doch können sich schliesslich luftleere hämorrhagische schwarzrothe Herde von ziemlichem Umfange bilden.

Treten gleichzeitig mit den rothen Blutkörperchen grössere Mengen seröser Flüssigkeit aus, so bildet sich ein blutiges Stauungsoedem.

Wird dabei die Luft ganz verdrängt, so wird das Lungengewebe schwarzroth, einer weichen sehr blutreichen Milz nicht unähnlich, und man bezeichnet daher den Zustand auch wohl als **Splenisation** der Lunge. Er tritt am häufigsten als Folge einer sub finem sich ausbildenden Herzerlahmung auf, bei welcher sich das mangelhaft vorwärts getriebene Blut in den tiefsten Theilen der Lunge anhäuft, kann danach als hypostatisches, blutiges Stauungsoedem bezeichnet werden. Stellt sich, was sehr häufig geschieht, in dem hypostatischen Stauungsbezirk Entzündung ein, so bezeichnet man den Process als **hypostatische Pneumonie.**

Blutaustritt ist ferner eine überaus häufige Begleiterscheinung sowohl pneumonischer als auch bronchopneumonischer Processe. (S. diese).

Bei frischen Entzündungen treten die rothen Blutkörperchen gleichzeitig mit dem entzündlichen Exsudate aus den Gefässen aus und sind auch ein Bestandtheil des letzteren. In späteren Stadien der Entzündung, wenn das Lungengewebe zerfällt, handelt es sich

meist um Berstung kleinster oder grösserer Gefässe, deren Wand ebenfalls der Sitz ulceröser Vorgänge ist. Betrifft der Process grössere Arterienästchen, so buchten sich deren Wände vor ihrer Berstung aus, sodass kleine Aneurysmen entstehen. Am häufigsten geschieht dies im Verlaufe von Arterienästen, welche in der Wand ulcerirender Cavernen gelegen sind. Bersten dieselben, so stellt sich eine mehr oder minder massenhafte Blutung ein, welche die betreffenden Cavernen, sowie auch die zugehörigen Bronchien mehr oder weniger vollkommen erfüllt.

Wird die Lunge durch äussere Traumen, z. B. durch Projectile oder durch Fragmente eingedrückter Rippen zerquetscht und zerrissen, so stellen sich ebenfalls Blutungen ein, deren Mächtigkeit selbstverständlich je nach der Grösse der Verletzung erheblich differiren kann.

In selteneren Fällen entstehen Lungenblutungen als Folge einer angeborenen oder erworbenen haemorrhagischen Diathese, z. B. bei Haemophilie, Scorbut, ferner als Folge von Infectionskrankheiten z. B. nach Scharlach, Typhus, Pocken, endlich auch im Zusammenhange mit Hirnleiden, namentlich mit solchen, welche mit Störungen der Athmung verbunden sind. In letzterem Falle können dieselben sehr erheblich werden und sich über grössere Bezirke der Lunge ausbreiten, so dass ganze Abschnitte der Lunge luftleer und haemorrhagisch infiltrirt sind.

Die festesten hämorrhagischen Infiltrationen die eigentlichen **hämorrhagischen Infarcte,** bilden sich nach thrombotischem oder embolischem Verschluss von Lungenarterien. Sie sitzen meist subpleural, sind scharf gegen die Umgebung abgegrenzt, haben eine kegelförmige Gestalt mit nach aussen gerichteter Basis und sind in frischem Zustande dunkelschwarzroth und fest. Nur wenn das Blut leukämisch ist, sind auch die Infarcte mehr grauroth oder sogar grauweiss. Die Emboli stammen aus dem rechten Herzen oder aus den Körpervenen und sitzen meist an den Theilungsstellen der Arterien (reitende Emboli). Die hämorrhagische Infarcirung der Gewebe tritt nach Verstopfung der Arterien dann ein, wenn in das Verbreitungsgebiet der verstopften Arterie nicht hinlänglich Blut aus den angrenzenden Capillaren einströmt, um die Circulation zu unterhalten.

Die hämorrhagischen Lungeninfarcte sind durchschnittlich etwa Kirschkern- bis Hühnereigross, können indessen erheblich grösser werden. Die Pleura ist über frischen Infarcten glänzend, später erscheint sie getrübt und mit zarten Faserstoffauflagerungen bedeckt.

Nach embolischem Verschluss einer Lungenarterie tritt nicht immer eine hämorrhagische Infarcirung des Gewebes ein, obschon die Lungenarterienäste Endarterien sind. Dies hat, abgesehen davon, dass zuweilen seit dem Eintritt der Embolie nicht hinlänglich Zeit zur Bildung eines Infarctes verstrichen ist, seinen Grund darin,

dass aus den benachbarten Capillaren in den verstopften Gefässbezirk genügend Blut einströmt, um eine Circulation zu unterhalten.

*Literatur über den hämorrhagischen Lungeninfarct:* Virchow, *Gesammelte Abhandl. 1856;* Cohnheim, *Allgem. Pathologie 1880 I;* Panum, *Virch. Arch. 25. Bd.;* Willigk, *Prager Vierteljahrsschr. I.;* Gerhardt, *Samml. klin. Vorträge v. Volkmann N. 91* u. *Gerhardt's Handb. der Kinderkrankh. III.*

*Literatur über Lungenblutungen bei Gehirnleiden:* Pinel, *De l'hémorrhagie pulmonaire en rapport avec des lésions du cerveau, Thèse de Paris 1876;* Nothnagel, *Centralbl. f. med. Wiss. 1874;* Jehn, *ebenda 1874;* Brown Séquard, *Lancet I 1871;* Charcot, *Leçons sur les maladies du syst. nerv. 1875.*

§ 501. Die im Lungengewebe liegenden Extravasate werden, sofern in der Lunge im Uebrigen normale Verhältnisse vorliegen, wieder resorbirt. Es geschieht dies, wie bereits in § 498 angegeben wurde in der Weise, dass entweder die Blutkörperchen sich auflösen und gelöst resorbirt werden, oder so, dass sie ganz oder in Bruchstücke zerfallen, frei oder in Zellen eingeschlossen in die Lymphbahnen aufgenommen werden. Von hier aus werden sie entweder nach den Lymphdrüsen abgeführt oder bleiben an den Ufern der Lymphgefässe liegen und verursachen hier eine braune oder schwarze Pigmentirung. Ein Theil des zerfallenen Blutes kann auch in Zellen eingeschlossen in das Sputum gelangen. In der Zeit, in welcher die Lungenalveolen und die Lymphgefässe reichliche Mengen von frischen Zerfallsprodukten des Blutes enthalten, sieht das Lungengewebe rostfarbig oder ockerfarbig aus.

Bei stärkeren Blutungen aus geborstenen Arterien gelangen grössere Mengen von Blut auch in die Bronchien und können von da durch die Luftröhre nach aussen treten (Haemoptoë). Ein Theil des in den Bronchien befindlichen Blutes kann indessen auch in die Zweige angrenzender Bronchien und weiterhin in deren Alveolen aspirirt werden. Auf diese Weise entstehen kleinere und grössere hämorrhagische Flecken, welche primären Hämorrhagieen durchaus ähnlich sehen, meist indessen durch ihr multiples Auftreten und durch die Umstände, unter denen sie sich vorfinden, leicht in ihrer Natur und Genese zu erkennen sind.

Die festen hämorrhagischen Infarcte gehen bald eine Entfärbung ein und werden mehr rothbraun oder rostfarbig. Weiterhin stellt sich in ihrer Umgebung eine reaktive entzündliche Zellenemigration ein, welche die Resorption des Blutes einleitet. Im Laufe der Zeit können solche Infarcte auch vollkommen resorbirt werden, sodass eine bleibende Gewebsveränderung nicht eintritt. In anderen Fällen bleibt in den infarcirt gewesenen Gebieten eine mehr oder minder umfangreiche meistens nicht scharf abgegrenzte Verdichtung des Lungengewebes zurück, welche mit einer narbigen Schrumpfung verbunden ist, so dass die betreffende Stelle an der Oberfläche sich einzieht, und die Pleura eine weisse bindegewebige Verdickung mit Ausstrahlungen

in die Umgebung erfährt. Das verdichtete Gewebe ist bald braun oder schiefrig pigmentirt, bald vom übrigen Lungengewebe durch keine besondere Färbung zu unterscheiden. Die Verdichtung beruht zum Theil darauf, dass das infarcirte Gewebe nach Resorption des Blutes collabirt bleibt und der Luft nicht wieder zugänglich wird, zum Theil darauf, dass sich zur Zeit der Resorption eine Bindegewebsentwickelung einstellt, durch welche die Alveolarsepta verdickt und mit einander zu einer compacten Gewebsmasse verbunden werden.

Die embolischen Pfröpfe werden in dieser Zeit ebenfalls resorbirt, und an ihrer Stelle bleiben in den Gefässen nur zarte Bindegewebsleisten oder Bindegewebsfäden übrig, welche das Lumen des Gefässes in dieser oder jener Richtung durchziehen.

Ist ein Infarct gross, und lässt die Resorption des Extravasates längere Zeit auf sich warten, stellt sich auch die Circulation erst später wieder her, so kann auch ein Theil des infarcirten Lungengewebes absterben und zerfallen, so dass ein geruchloser braunrother Brei entsteht, der entweder in einen Bronchus durchbricht und sich entleert, oder resorbirt wird, worauf der Defect, falls nicht eine Verunreinigung der Zerfallshöhle eintritt, vernarbt.

In seltenen Fällen bleibt die Resorption des Blutes und des abgestorbenen Lungengewebes eine unvollkommene, so dass die Zerfallsmasse zum Theil liegen bleibt und zu einer käsigen Masse sich eindickt, welche verkalkt und von einer Bindegewebskapsel umschlossen wird.

Sind die Pfröpfe, welche den Infarct verursachten zugleich Träger von Stoffen, welche faulige Zersetzungen und Eiterungen erregen oder wird der Infarct mit der Athmungsluft durch Fäulnissorganismen verunreinigt, so treten brandiger Zerfall der Infarcte und Eiterung ein (vergl. § 516).

### 3. Lungenveränderungen, welche durch Störungen der Athmung entstehen.

#### Atelectase, Collapsinduration und Emphysem.

§ 502. Die Lunge ist bis zum Eintritt der Geburt ein compactes Organ, dessen Alveolen zwar bereits vorgebildet, aber durchwegs collabirt sind. Erst mit dem Eintritt der Respiration werden die Alveolen mit Luft gefüllt und zu hohlen Bläschen ausgedehnt. Gleichzeitig plattet sich die epitheliale Auskleidung der Innenfläche ab.

Ist nach der Geburt die Athmung eine mangelhafte oder sind einzelne Bronchien verstopft oder einzelne Theile der Lunge comprimirt, so bleibt eine grössere oder geringere Zahl von Läppchen luftleer und behält daher die dichte fleischige Beschaffenheit und die blaurothe oder braunrothe Farbe der fötalen Lunge bei. Man

bezeichnet diesen Zustand als eine **fötale Atelectase** oder **Apneumatosis.**

Wird ein Lungenabschnitt, welcher bereits functionirt hat, aus irgend einem Grunde luftleer, so bezeichnet man dies als eine **erworbene Atelectase.** Dieselbe wird entweder durch Compression der Lunge (Compressionsatelectase), oder durch Verschluss der Bronchien (Obstructionsatelectase), oder durch Anfüllung der Alveolen mit festen und flüssigen Massen herbeigeführt. Die Compression der Lunge wird am häufigsten durch Ansammlung von Flüssigkeit oder Luft in der Pleurahöhle oder durch einen hohen Stand des Zwerchfells verursacht, kann indessen auch die Folge von Aortenaneurysmen, Verbiegungen der Wirbelsäule, Verdickungen und Schrumpfungen der Pleura, Erweiterung des Herzbeutels etc. sein. Je nach den Umständen ist die Compression bald eine partielle, bald eine totale und kann verschiedene Grade erreichen.

Betrifft die Compression die ganze Lunge und ist sie eine hochgradige, so ist die Lunge meist an die Wirbelsäule angepresst und ihr Parenchym erscheint dicht, zäh, luftleer und meist blass hellröthlich oder bei Pigmentirung hellgrau gefärbt. Dieselbe Beschaffenheit zeigen auch partielle Compressionsatelectasen, doch ist hiebei das Gewebe nicht selten blutreicher und daher mehr oder weniger geröthet.

Wird ein Bronchus oder Bronchiolus durch Secret oder irgend eine andere Ursache verschlossen, so wird das zugehörige Lungenparenchym stets nach einiger Zeit luftleer. Nach Lichtheim wird zuerst der Sauerstoff, dann die Kohlensäure und schliesslich der Stickstoff vom Blute absorbirt, und die Lunge zieht sich auf den Fötal-Zustand zusammen.

Da innerhalb der collabirten Bezirke Volumsveränderungen des Parenchyms nicht mehr stattfinden, und die Capillaren vielfach geschlängelt und geknickt sind, so pflegt sich in ihm eine Stauung einzustellen. In Folge dessen sehen atelectatische Läppchen blauroth aus und sind gegenüber den lufthaltigen etwas zurückgesunken.

Obstructionsatelectasen sind ein überaus häufiges Vorkommniss und begleiten die Entzündung der kleinen Bronchien ganz gewöhnlich. Meist treten sie in der Form auf, dass atelectatische, blaurothe Läppchen mit hellröthlichen oder weisslichen, lufthaltigen abwechseln.

*Literatur:* Weber, *Beitr. z. path. Anat. d. Neugeb. Kiel 1852*; Bartels, *Virch. Arch. 21. Bd.*; Hertz, *v. Ziemssen's Handb. d. spec. Pathol. V*; Gerhardt, *Virch. Arch. 11. Bd.* u. *Handb. d. Kinderkrankheiten III*; Lichtheim, *Arch. f. experim. Pathologie X*; Traube, *Ges. Beiträge z. Physiol. u. Pathol. Berlin 1871.*

§ 503. Bleibt in einem Lungenabschnitt der Collaps längere Zeit hindurch bestehen, so pflegen sich weitere Gewebsveränderungen

einzustellen. Zunächst treten häufig kleine Stauungsblutungen auf, durch welche das Gewebe mit Blutkörperchen durchsetzt und später pigmentirt wird, doch ist sicherlich ein grosser Theil des schwarzen Pigmentes, welches solche Stellen später enthalten, vor dem Eintritt des Bronchialverschlusses inhalirter und abgelagerter Kohlenstaub. Weiterhin können die Septen der collabirten Alveolen untereinander verkleben und verwachsen, so dass das Gewebe sich in eine compakte Masse umwandelt.

Die Verschmelzung der Septen untereinander sowie die Verhärtung des Lungengewebes erfolgt wohl niemals, ohne dass sich zuvor leichte Entzündungen einstellen, welche entweder von den entzündeten Bronchien auf das Lungenparenchym fortgeleitet sind, oder sich an Blutungen in das Parenchym anschliessen. Nach Verlauf längerer Zeit ist in dem collabirten Bezirk nur noch zum Theil

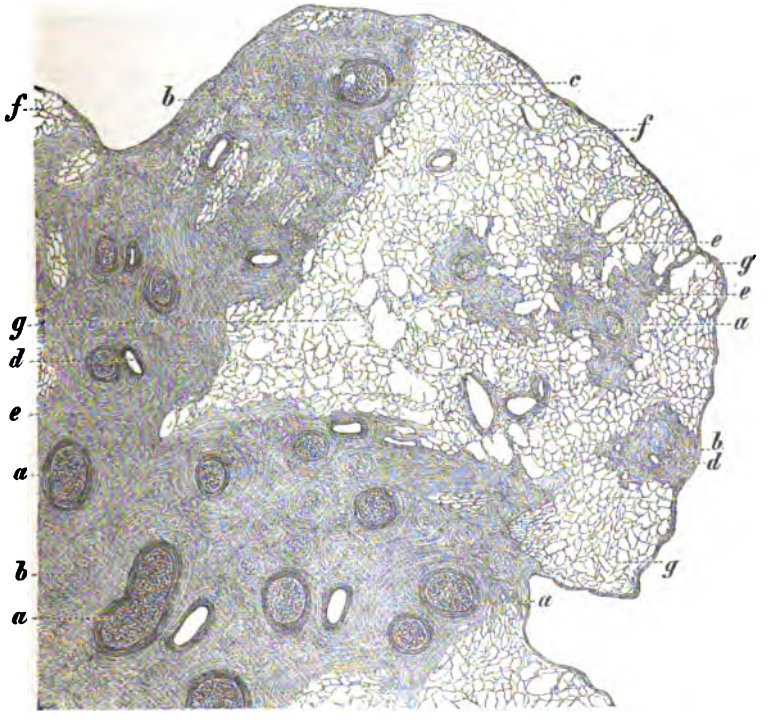


Fig. 231. Collapsinduration des Lungenparenchyms nach Verschluss der Bronchien. *a* Grössere durch eingedicktes Secret verstopfte Bronchien. *b* Verödete kleine Bronchien. *c* Durch Secretansammlung ectatisch gewordener kleiner Bronchus. *d* Lungenarterienäste. *e* Collabirtes, indurirtes Lungengewebe. *f* Normales, *g* emphysematöses Lungengewebe. Horizontal durch eine indurirte Lungenspitze geführter Schnitt. Mit Pikrocarmin gefärbtes in Canadabalsam eingelegtes Präp. Vergr. 5.

die Structur der Lunge nachweissbar, und auch in diesen Gebieten sind die Septen meist verdickt, die spärlichen und engen Lumina der collabirten Alveolen mit Zellen gefüllt, das Epithel grösstentheils verloren gegangen. Andere Stellen (Fig. 231 *e*) sind vollkommen dicht und bestehen aus derbem Bindegewebe, welches meist stark pigmentirt, daher schwarz gefärbt ist.

Solche Zustände der Lunge bezeichnet man am besten als **Collapsinduration**en. Häufig werden sie auch wegen der nie fehlenden Pigmentirung als **schiefrige Induration**en bezeichnet.

Sie kommen am häufigsten in den Spitzentheilen der Lunge (Fig. 231) vor, indem hier nach Katarrhen nicht selten ein Theil der Bronchien (*a*) verstopft bleibt, so dass das zugehörige Lungenparenchym collabirt, worauf sich alsdann die geschilderten Indurationszustände im Laufe der Zeit ausbilden.

Die verstopften mit Secret gefüllten Bronchien haben oft eine hypertrophische Wand (*a*) und sind mehr oder weniger durch angehäuftes Secret dilatirt (*c*). Die kleinen respirirenden Bronchiolen (*b*) erscheinen meist ganz verödet.

Wo das verödete Lungengewebe liegt, finden sich stets Einziehungen der Oberfläche, und es bestehen zwischen den Pleurablättern Verwachsungen, ein Zeichen, dass in der That Entzündungsprocesse zu einer Zeit bestanden haben.

Das zwischen den collabirten Bezirken gelegene Lungengewebe ist theils normal (*f*) theils emphysematös (*g*), enthält überdies nicht selten noch kleinere collabirte und indurirte Herde (*e*). Innerhalb der collabirten Bezirke stellen sich in den noch der Luft zugänglichen Bronchien nicht selten Ektasieen (§ 493) ein.

Bleibt an irgend einer Stelle der Lunge eine **fötale Atelectase** bestehen, so wandelt sich im Laufe der Zeit das Lungengewebe in ein compactes pigmentloses Bindegewebe um, das (Heller, Feustel) Knorpelspangen und Fettgewebe einschliessen kann, und nur spärliche Zellnester als Rest der Alveolen enthält. Die in den atelectatisch gebliebenen Bezirken eintretenden Bronchien pflegen sich mehr oder weniger zu erweitern, so dass das pigmentlose Bindegewebe von glattwandigen Hohlräumen durchsetzt ist, die zum Theil eine erhebliche Grösse besitzen und unter Umständen Höhlen bis zu Hühnereigrösse bilden können. Die Höhlen sind mit Cylinderepithel ausgekleidet und können wie andere Bronchiectasieen der Sitz entzündlicher Processe werden.

Auf die Bronchiectasien nach fötaler Atelectase, die im Ganzen bis jetzt wenig Beachtung gefunden haben, ist vor kurzem von Heller (*Tagebl. d. Naturforschervers. in Freiburg 1883*) und Feustel (*Ueber die späteren Schicksale der Atelectase I.-D. Kiel*) hingewiesen worden. Ich kann ihre Angaben im Ganzen bestätigen. Exquisite derartige Bronchiectasieen sah ich kürzlich bei einem Manne von ca. 35 Jahren, bei welchem ungefähr ein Viertel des oberen Lappens der linken Lunge in ein derbes pigmentloses weis-

ses Bindegewebe umgewandelt war, welches durch zahlreiche glattwandige mit flimmerndem Cylinderepithel ausgekleidete und mit Bronchien communicirende Höhlen in eine Art cavernösen Gewebes umgewandelt war. Die grösste Höhle besass etwa Hühnereigrösse. Veränderungen, welche auf stattgehabte Lungenentzündungen hätten bezogen werden können, fehlten vollkommen.

§ 504. Wird der Thorax durch forcirte Inspirationen übermässig ausgedehnt, oder ist nur ein Theil des Lungenparenchyms für Luft zugänglich, während der andere verlegt ist, so werden die offenen Lungenabschnitte durch Luft in übermässiger Weise ausgedehnt, und es entwickelt sich ein Zustand, den man passend als **acutes vesiculäres Emphysem** bezeichnet. Die Alveolen sind dabei in ihrer Structur nicht verändert, sondern nur durch Luft über die Norm ausgedehnt. Am häufigsten entwickeln sich diese Zustände im Gefolge bronchopneumonischer Processe. Die geblähten Läppchen sind meist blass, anämisch und die subpleural gelegenen springen polsterartig über das Niveau der nicht geblähten und der atelectatischen vor.

Wird der Luftdruck innerhalb einer Alveole über eine gewisse Höhe gesteigert, so kann die Alveolenwand bersten, und die Luft tritt in das umliegende Gewebe namentlich in die Lymphgefässe ein; es entsteht ein **intervesiculöses Emphysem.**

Am häufigsten entwickelt sich dasselbe bei Bronchitiden und Bronchopneumonieen, welche mit heftigem Husten verknüpft sind, und findet sich namentlich bei Kindern, welche bei diesen Affectionen suffocatorisch zu Grunde gegangen sind. Auch durch Einblasen von Luft bei asphyctischen Neugeborenen kann dasselbe entstehen.

Am häufigsten bersten Alveolen des vorderen Theiles der Oberlappen. Die Luftblasen liegen hauptsächlich subpleural, sind etwa stecknadelkopf- bis erbsengross und können sich von den erstgenannten Stellen aus unter der Pleura bis an den Lungenhilus ziehen und sich schliesslich auch im Fettgewebe des Mediastinum, ja sogar in demjenigen der Haut verbreiten.

§ 505. Sind die Lungenalveolen dauernd oder wenigstens sehr häufig einer abnormen Dehnung ausgesetzt, so können sich in deren Wand atrophische Zustände d. h. Defecte einstellen, durch welche die verschiedenen Luftzellen sich vergrössern, und das Lungengewebe sich vereinfacht. Man bezeichnet dies als ein **chronisches oder substantielles Emphysem.** Seine Entstehung kann durch nutritive Störungen, wie sie sich z. B. nach Entzündungen, sowie bei senilem Marasmus einstellen, unterstützt werden. Ebenso scheinen manche Individuen Lungengewebe von geringer Resistenzfähigkeit zu besitzen.

Die Atrophie der Scheidewände der Alveolen beginnt an jenen Stellen, an welchen dieselben am dünnsten sind, und wird durch

eine Erweiterung der intercapillären Räume (Fig. 232 *a*) sowie durch Auseinanderweichen und Schwund (*b*) der feinen elastischen Fäserchen der Alveolenwand eingeleitet.

Weiterhin entstehen in der Wand Lücken, die anfänglich nur klein sind (*b*), später sich indessen erheblich vergrössern (*d*). Gleichzeitig veröden auch die gedehnten Capillaren (*c*) und reissen durch (*d*).

Durch fortgesetzten Schwund kann schliesslich ein grosser Theil der Scheidewände sowie der zugehörigen Gefässe verloren gehen. Am längsten halten sich die dickeren Faserbündel, welche am Eingang der Alveolen liegen.

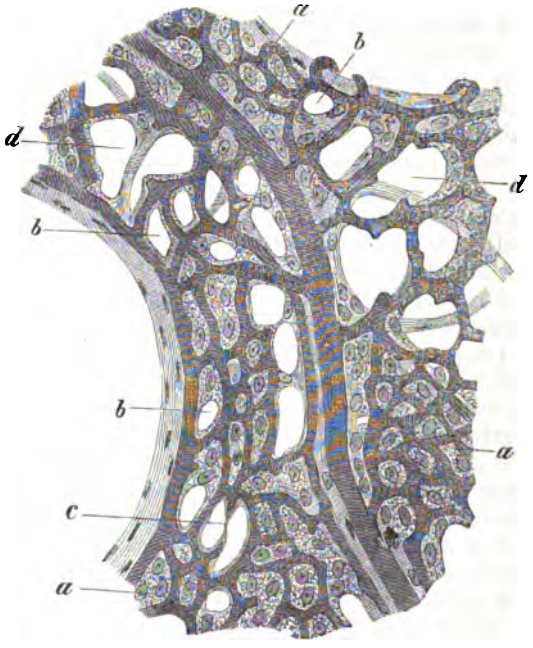


Fig. 232. Emphysema pulmonum. *a* Erweiterte intercapilläre Räume mit Epithelzellen. *b* Lücken in der Alveolenwand (primäre Dehiscenz von Eppinger). *c* Obliterirendes Gefäss. *d* Grössere Defecte in der Alveolenwand (secundäre Dehiscenz) mit grössern Defecten in der Capillarverzweigung. Injectionspräp. mit Carmin gef. in Canadabalsam eingel. Vergr. 200.

Die Epithelien verhalten sich bei dem ganzen Process vollkommen passiv und zeigen häufig Degenerationszustände namentlich Verfettung. Zuweilen ist das Gewebe entzündlich infiltrirt, doch ist das keine dem Emphysem zukommende Veränderung, sondern eine Folge der bei Emphysematikern so häufigen Catarrhe.

Das substantielle Emphysem kann sich zunächst unter denselben Verhältnissen, wie das acute d. h. bei längere Zeit fortgesetzter

abnormer inspiratorischer Dehnung entwickeln. Es geschieht dies namentlich dann, wenn Lungenabschnitte dauernd verlegt sind und der Collapsinduration verfallen (§ 503), während benachbarte Theile (Fig. 231 *g*) sich vicariirend erweitern. Man bezeichnet daher auch dieses **Emphysem** als ein **vicariirendes.** Dasselbe tritt bald lobulär bald lobär auf. Die emphysematösen Läppchen sind gebläht, und die Luftzellen mehr oder weniger gegen die Norm vergrössert.

Abweichend von diesem tritt in anderen Fällen das substantielle Emphysem als Folge dauernder oder häufig sich wiederholender Erhöhung des Exspirationsdruckes ein, d. h. unter Umständen, welche die Entfernung der Luft aus den Alveolen erschweren, den Eintritt derselben aber nicht behindern. Es gilt dies in erster Linie für die wichtigste Form des Emphysems, welche man als **chronisches idiopathisches diffuses Lungenemphysem** bezeichnet und welches sich bei Individuen entwickelt, die an chronischem Bronchialcatarrh leiden oder bei denen zufolge ihrer Beschäftigung die Lunge übermässig in Anspruch genommen oder die exspiratorische Entleerung der Lunge vielfach unterbrochen und gehemmt wird.

Diese Form des Emphysems ist über die ganze Lunge verbreitet, pflegt indessen an den Rändern und Spitzen der Lappen sowie an der Basis der Unterlappen am stärksten ausgebildet zu sein. Ist das Lungengewebe lufthaltig, so erscheint die Lunge gross, die Ränder gedunsen, abgerundet, an der Basis drängen sich nicht selten einzelne Läppchengruppen in Form halbkugeliger Prominenzen vor. Die Lufträume sind durch Schwund der Septen durchgehends vergrössert, zuweilen so bedeutend, dass sich Bläschen bis zu Erbsen- und Haselnussgrösse, sogar bis zu Hühnereigrösse bilden.

Letzteres kommt besonders an den Rändern und an der Basis der Lunge vor und betrifft vornehmlich das subpleural gelegene Lungengewebe. Die kleineren Bläschen (Fig. 233 *a*) entstehen durch Schwund der Alveolarsepten innerhalb eines Infundibularbezirkes. Schwindet auch die Wand der Infundibularblasen so bilden sich die erwähnten grösseren Blasen (*b*).

Ist die Gewebsatrophie eine hochgradige, so fühlt sich das Lungenparenchym bei Füllung mit Luft auffallend weich und flaumig an, und die Ränder sind stark durchscheinend. Wird die Luft aus der Lunge ausgepresst, so bleibt nur ein schlaffes an den Randtheilen einer Membran ähnliches Gewebe übrig.

Das chronische idiopathische Emphysem tritt zuweilen auch als ein local beschränktes Leiden auf, so namentlich an den Lungenrändern. Offenbar sind in diesen Fällen auch die exspiratorischen Hindernisse nur local.

Bilden sich bei localen oder diffusen Emphysemen grössere Blasen, so bezeichnet man das Emphysem als ein bullöses. Die Luft ist aus den grösseren Blasen meist schwer auszupressen.

Die Entstehung des Emphysems ist nach der obigen Darstel-




Fig. 233. Emphysema pulmonum. Durch Schwund zahlreicher Septa hochgradig rareficirtes Lungengewebe. *a* Einfache Infundibularblase durch Atrophie der Alveolarsepta entstanden. *b* Grössere Blasen durch Atrophie der Wände der Infundibularblasen entstanden. Injectionspräparat. Vergr. 20.

lung wesentlich auf mechanische Ursachen, d h. auf abnorme Dehnungen der Alveolarwände zurückzuführen, doch kann die Atrophie der Scheidewände durch mangelhafte Ernährung oder durch eine senile Widerstandsunfähigkeit des Lungengewebes begünstigt werden. Es spielen diese letztgenannten Momente eine wichtige Rolle bei dem senilen Emphysem, einer Lungenatrophie, welche in höherem Alter auftritt. Immerhin sind auch hiebei mechanische Ursachen seiner Entstehung nicht ganz auszuschliessen.

Da bei dem Emphysem stets eine grosse Menge von Blutgefässen verloren geht und dadurch das Gebiet der A. pulmonalis eingeengt wird, so stellt sich häufig eine compensirende Hypertrophie des rechten Herzventrikels ein. Die noch erhaltenen Lungenarterien sind oft sichtlich erweitert.

*Literatur:* Biermer, *Samml. klin. Vorträge von Volkmann Nr. 2 und Handb. d. spec. Pathol. v. Virchow V;* Knauthe, *Schmidt's Jahrb. 163. Bd.;* Hertz, *Handb. d. spec. Pathol. von v. Ziemssen V;* Villemin, *Arch. gén. de méd. 1865;* Bayer, *Arch. d. Heilk. II;* Thierfelder, *Atlas der pathol. Histol. Lief. I Taf. VI;* Eppinger, *Das Emphysem der Lungen, Vierteljahresschr. f. prakt. Heilk. 132. Bd.*

## 4. Nicht entzündliche Ernährungsstörungen der Lunge.

§ 506. Die nicht entzündlichen **Degenerationen** des Lungenparenchyms spielen im Ganzen eine sehr untergeordnete Rolle und haben namentlich für den Practiker keine nennenswerthe Bedeutung. Eine Ausnahme macht nur das Emphysem und die senile Atrophie, welche in § 505 ihre Besprechung gefunden haben.

Schwellung, Verfettung und Desquamation des Lungenepithels sind Erscheinungen, welche jede erhebliche Transsudation in die Lungenalveolen, sowohl entzündliche als nicht entzündliche begleiten. Es werden ferner durch verschiedene Schädlichkeiten, welche mit der Athmungsluft in die Alveolen gelangen, Epithel, Blutgefässe und bindegewebiges Lungengerüst in mannigfacher Weise geschädigt werden können, doch treten diese Veränderungen gegenüber der alsbald sich erhebenden Entzündung in den Hintergrund.

Unter den durch Veränderung der Ernährung bedingten Processen ist namentlich die Verfettung des Epithels und die Amyloidentartung des Bindegewebes zu erwähnen. Erstere kommt z. B. bei Emphysem, ferner auch bei Phosphor- und Arsenikvergiftung vor, letztere unter jenen Verhältnissen, unter denen überhaupt Amyloidentartung auftritt. Es ist indessen zu bemerken, dass die Lunge sehr selten an der Amyloidentartung participirt, und dass meist nur die Gefässwände erkranken.

Verkalkung des Lungenbindegewebes ist selten, falls dasselbe nicht durch Entzündung verändert ist.

## 5. Die Entzündungen der Lunge.

### a. Allgemeines über die Entzündung des Lungengewebes.

§ 507. Jede einigermassen intensive acut einsetzende Entzündung der Lunge ist in erster Linie durch eine **Exsudation** in das Lumen der respirirenden Hohlräume characterisirt, welche sich an eine initiale congestive Hyperämie anschliesst.

Das Exsudat besteht entweder wesentlich aus eiweisshaltiger Flüssigkeit (entzündliches Oedem) oder enthält von vorne herein reichlich farblose (katarrhalisches oder eitriges Exsudat) oder auch rothe Blutkörperchen (hämorrhagisches Exsudat).

Die Folge dieser Exsudation ist stets eine mehr oder weniger starke **Desquamation des Epithels** der Alveolen, Alveolengänge und der respirirenden Bronchiolen.

Die grossen kernhaltigen und kernlosen Platten (Fig. 234 *b*) werden oft in unveränderter Form, bei stürmischer Exsudation sogar in zusammenhängenden Fetzen abgehoben. Häufig indessen treten in ihrem Innern Fetttröpfchen auf (*c*), welche bei kernhal-

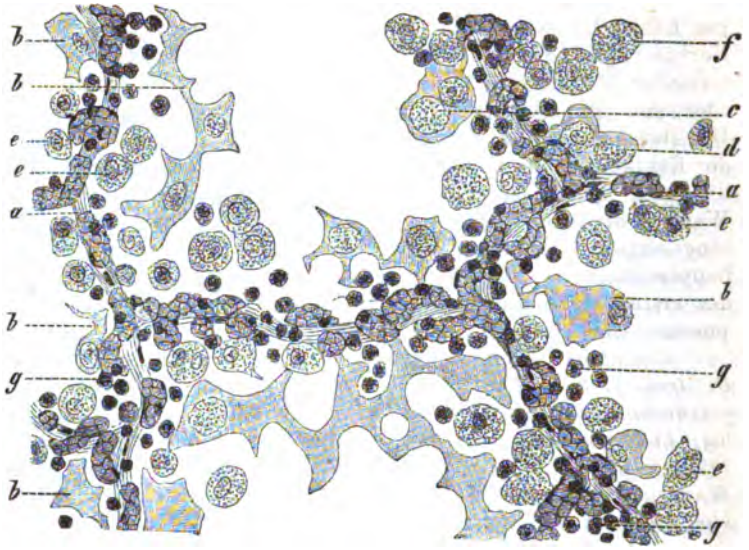


**Fig. 234.** Schnitt aus einem frischen bronchopneumonischen Herd. *a* Alveolarsepten mit gefüllten Gefässen. *b* Abgestossene, theils kernhaltige, theils kernlose Epithelplatten. *c* Epithelplatten, welche Haufen von Körnchen und Kügelchen in ihrem Innern enthalten. *d* Epithelplatten mit Körnchen und Kügelchen in der Umgebung des Kernes. *e* Abgestossene kleine Lungenepithelien mit sichtbarem Kern und wenig verändertem Protoplasma. *f* Geschwellte körnige Epithelien mit verdecktem Kern. *g* Farblose Blutkörperchen. Mit Müller'scher Flüssigkeit und Pikrokarmin behandeltes in Glycerin eingelegtes Präparat. Vergr. 300.

tigen Platten mit Vorliebe in der Umgebung des Kerns lagern (*d*).

Die kleinen protoplasmatischen kernhaltigen Lungenepithelien, welche zum Theil ebenfalls abgestossen werden, sind theils kaum verändert (*e*), nur etwas geschwellt, theils ebenfalls von Fettkörnchen und Kügelchen durchsetzt (*f*), so dass der Kern völlig verdeckt wird.

Die Blutgefässe sind zu Beginn stark gefüllt (*a*), die Septen der Alveolen und der Bronchialwände stärker durchfeuchtet und von mässig zahlreichen emigrirten Zellen durchsetzt. Auch die Lymphgefässe enthalten mehr oder weniger Exsudat, und die Lymphdrüsen sind geschwellt.

Beginnt eine Entzündung weniger stürmisch, so ist auch die Menge des Exsudates zu Beginn geringer, und demgemäss erreicht auch die Desquamation des Epithels eine geringere Ausdehnung.

Frisch entzündetes Lungengewebe ist geröthet, schwach lufthaltig oder luftleer und entleert bei Druck eine mehr oder weniger getrübte, graue oder graurothe oder auch blutige Flüssigkeit.

**Das Verhalten des Lungenepithels und der Gefässe im Beginne der Entzündung ist vielfach Gegenstand der anatomischen**

und experimentellen Untersuchung gewesen. Die Experimentatoren haben Lungenentzündungen theils durch Durchschneidung des Nervus vagus oder des N. recurrens vagi, theils durch Einspritzung reizender Flüssigkeiten, wie z. B. von Liquor ferri sesquichlorati oder von einprocentiger Lösung von Argentum nitricum erzeugt. Die Durchschneidung der genannten Nerven hat den Erfolg, dass der Kehlkopf gelähmt und unfähig wird, das Eindringen von Mundflüssigkeit und Speiseresten in die Athmungswege zu verhindern. Werden dieselben aspirirt, so erregen sie an dem Orte, wo sie hingelangen, Entzündung. Ich selbst habe meine Untersuchungen hauptsächlich an menschlichen Lungen angestellt. Zum Studium der ersten entzündlichen Veränderungen sind frische Aspirationspneumonieen besonders geeignet.

*Literatur:* Traube, *Ges. Abhandl. I, Berlin 1871;* Colberg, *D. Arch. f. klin. Med. 1866;* Friedländer, *Untersuch. über Lungenentzündung, Berlin 1873 und Virch. Arch. 68. Bd.;* Frey, *Die patholog. Lungenveränderungen nach Lähmung der Nervi vagi, Leipzig 1877;* Sommerbrodt, *Virch. Arch. 55. Bd.;* Veraguth, *ebenda 82. Bd.;* Wagner, *Arch. d. Heilk. VII u. VIII;* Curschmann, *D. Arch. f. klin. Med. XXXII;* Cornil *et* Ranvier, *Manuel d'histol. pathol. 1882;* Feld, *Experiment. Beiträge zur Schluck- und Vaguspneumonie, In.-Diss. Bonn 1875;* Feuerstack, *Ueber das Verhalten des Epithels der Lungenalveolen bei der fibrinösen Pneumonie, Göttingen 1882.*

§ 508. Haben die exsudativen Processe ihren Höhepunkt erreicht, so ist das entzündete Gewebe meist vollkommen luftleer, und die Alveolen sind mit dem Exsudate und dem abgestossenen Epithel ganz erfüllt. Man kann jetzt je nach der Beschaffenheit des Exsudates verschiedene Entzündungsformen unterscheiden.

Bei der **hämorrhagischen Entzündung** enthalten die Alveolen hauptsächlich rothe Blutkörperchen, und es zeigt auch das erkrankte Gebiet eine dunkel schwarzrothe Farbe.

Bei den als **katarrhalische** bezeichneten **Entzündungsprocessen** besteht der Inhalt der Alveolen wesentlich aus Flüssigkeit und kleinen rundlichen sowie grösseren, ebenfalls rundlichen oder platten Zellen (Fig. 235). Dominiren die grossen Zellen (Fig. 237*c*), so wird der Process gern als ein desquamativer Katarrh bezeichnet, indem man gewöhnlich die Vorstellung hegt, dass alle die grossen Zellen desquamirte Lungenepithelien seien. Diese Ansicht ist nur zum Theil zutreffend, indem auch aus emigrirten farblosen Blutkörperchen ähnliche grosse Zellen sich bilden können.

Katarrhalisch entzündete Lungentheile sehen je nach dem Blutgehalt roth oder grauroth oder grau oder graugelb aus und lassen bei Druck eine grau oder graugelb gefärbte mit Blut mehr oder weniger vermischte Flüssigkeit austreten.

Bei den **croupösen Entzündungen** kann die Gerinnung des Exsudates zunächst in der Weise erfolgen, dass in der Flüssigkeit zwischen den Zellen feine Fibrinfäden auftreten (Fig. 236), welche

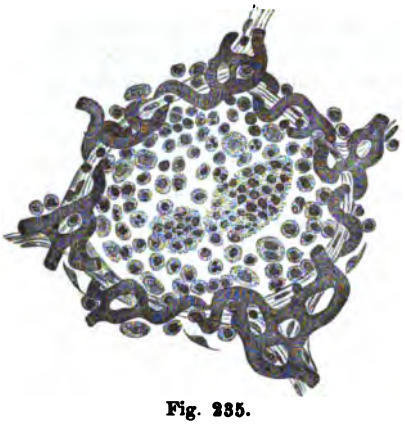

Fig. 235.

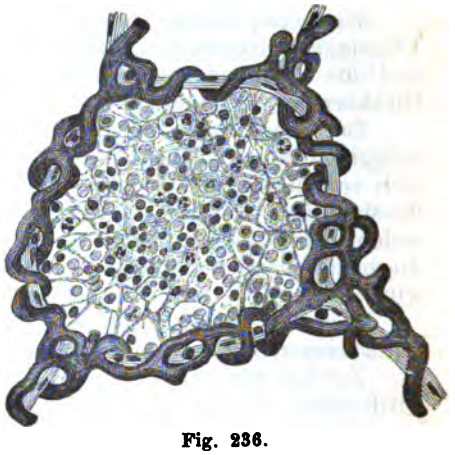

Fig. 236.

**Fig. 235.** Bronchopneumonia catarrhalis. Anfüllung einer Alveole mit Flüssigkeit und kleinen und grossen farblosen Zellen. Mit Hämatoxylin gef. Injectionspräparat. Vergr. 80.

**Fig. 236.** Hepatisatio pulmonis crouposa. Alveole mit einem aus Flüssigkeit, rothen und farblosen Blutkörperchen und Epithelzellen bestehenden Exsudate gefüllt. Mit Hämatoxylin gefärbtes Injectionspräparat. Vergr. 80.

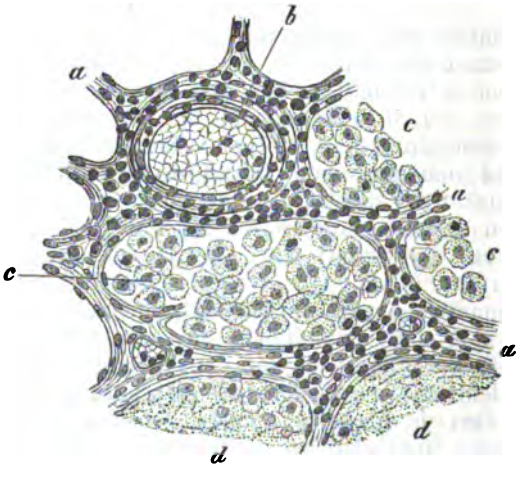


**Fig. 237.** Schnitt aus einer lobulären verkäsenden Bronchopneumonie. *a* Zellig infiltrirtes Septum. *b* Vene mit zellig infiltrirter Wand und Umgebung. *c* Alveolen mit grossen epitheloiden Zellen gefüllt. *d* Alveolen, deren zelliger Inhalt sich zum Theil in eine körnig fädige Fibrinmasse umgewandelt hat. In Alcohol gehärtetes, mit Hämatoxylin gefärbtes Präparat. Vergr. 120.

das Exsudat zu einer mehr oder minder compacten festen Masse vereinen.

Exsudate, welche in dieser Weise gerinnen, bestehen meist aus Flüssigkeit, rothen und farblosen Blutkörperchen und aus Epithel, und die Gerinnung wird durch die Auflösung einzelner farbloser Blutkörperchen eingeleitet.

Bei einer zweiten Form der Gerinnung, die namentlich in grosszelligen, später verkäsenden Exsudaten (Fig. 237) auftritt, lösen sich sämmtliche vorhandene Zellen auf und wandeln sich mit dem flüssigen Exsudate in eine körnige oder körnig fädige Masse um *(d)*, welche frisch entstanden noch Kerne enthält, später indessen auch diese verliert und dann zu einer gleichmässig körnig fädigen Masse wird

Beide Arten der Gerinnung können sich in verschiedener Weise unter einander combiniren.

Zufolge der Gerinnung wird das Exsudat fest, und demgemäss wird auch das Lungengewebe resistent, in der Consistenz einer Leber ähnlich; es tritt jener Zustand ein, den man als **Hepatisation der Lunge** bezeichnet. Die Schnittfläche hepatisirter Theile ist meist deutlich gekörnt, indem die Exsudatpfröpfe etwas über das Niveau der Alveolarsepten vorragen. Die Farbe schwankt nach dem Blutgehalt der Lunge und nach der Zusammensetzung des Exsudates von dunkelroth und grauroth bis zu grauweiss und gelb.

Bei manchen Formen der Entzündung bleiben während des ganzen Verlaufes die im Innern der respirirenden Hohlräume vor sich gehenden Processe das Auffälligste, während die Veränderungen im eigentlichen Lungengewebe zurücktreten. Man hat solche Entzündungsformen als superficielle bezeichnet und sie in einen gewissen Gegensatz zu den interstitiellen gesetzt, bei welchen gleichzeitig mit den oberflächlichen Exsudationen erhebliche und andauernde Veränderungen, d. h. Infiltrationszustände (Fig. 237 *a b*) im Bindegewebe sich einstellen. In diesen Unterschieden, die man in der That statuiren kann, liegt indessen nichts Gegensätzliches, sondern es sind dieselben anatomisch nur graduelle.

Eine zellige Infiltration des Bindegewebes der Lunge fehlt bei keiner Entzündung ganz, sie ist nur bei einigen Formen gering und vorübergehend, bei andern stärker und andauernd. Ebenso fehlt auch niemals eine Exsudation in die Lymphgefässe.

Die Grösse der Entzündungsherde gestaltet sich im einzelnen Falle ausserordentlich verschieden, und man kann danach miliare, knötchenförmige, knotenförmige, lobuläre und lobäre Entzündungen unterscheiden.

Liegen die Entzündungsherde dicht unter der Pleura, so pflegt letztere an dem Entzündungsprocesse ebenfalls Theil zu nehmen. Es stellt sich eine entzündliche Hyperämie ein, und die Oberfläche bedeckt sich mit mehr oder weniger reichlichem Exsudat.

§ 509. Der häufigste **Ausgang** der Entzündung ist der in

**Heilung** durch Entfernung des Exsudates und durch Restitution des verletzten Gewebes.

Die Entfernung des Exsudates kann zum Theil durch Expectoration erfolgen, der grösste Theil pflegt indessen durch Resorption weggeschafft zu werden.

Bei manchen Entzündungen bleiben die Blutgefässe des Lungengewebes während des ganzen Verlaufes der Erkrankung in allen Theilen injicirbar (Fig. 235 und 236), und auch die Lymphgefässe werden dabei nicht für die Dauer durch Anfüllung mit Exsudat verlegt. Unter diesen Verhältnissen kann auch die Resorption des Exsudates ohne Anstand vor sich gehen, und es wird dasselbe auch theils in veränderter, theils in unveränderter Form aus den Geweben wieder abgeführt.

Zellreiche und feste croupöse Exsudate können nur nach voraufgegangener Verflüssigung resorbirt werden. Die hierzu vorbereitenden Veränderungen bestehen namentlich in Verfettung, Verschleimung, Zerbröckelung und Zerfall der Zellen und des Faserstoffes, so dass eine trübe, breiige Flüssigkeit entsteht, welche reichlich körnige Zerfallsmassen enthält.

So lange zerfallendes Exsudat im Gewebe vorhanden ist, besteht auch noch eine Entzündung, welche wesentlich durch andauernde Emigration farbloser Blutkörperchen characterisirt ist. Letztere betheiligen sich an dem Resorptionsprocess insofern, als sie einen Theil der festen Zerfallsproducte in ihr Protoplasma aufnehmen und mit denselben beladen in die Lymphgefässe einwandern. Während das Exsudat und das Gewebsinfiltrat resorbirt wird, tritt auch schon eine Regeneration der untergegangenen Lungenepithelien ein und zwar durch regenerative Wucherung der stehengebliebenen Epithelien. Werden dieselben hierbei eine Zeit lang stets wieder von Neuem abgestossen, so entstehen jene Zustände, die man als chronischen desquamativen Katarrh bezeichnet.

Ein zweiter verhältnissmässig seltener **Ausgang** ist der **in Vereiterung.** Er ist anatomisch ausgezeichnet durch eine äusserst massenhafte Anhäufung von farblosen Rundzellen in den Alveolen und dem Lungenparenchym sowie durch eine allmählich sich einstellende Auflösung und Verflüssigung des letzteren. Die Ursache der Vereiterung ist jeweilen in der Anwesenheit intensiv wirkender Entzündungserreger sowie in der Bildung von Fermenten zu suchen, welche das Gewebe auflösen.

Ein dritter ebenfalls nicht häufiger **Ausgang** ist der **in Gangrän.** Zu seinem Zustandekommen ist nöthig, dass einerseits die Circulation schwer geschädigt und zum Theil ganz unterdrückt wird, dass andererseits faulige Zersetzung bewirkende Organismen in den Erkrankungsherd gelangen.

Das Lungengewebe wandelt sich bei dem Brande in eine dunkelbraune schwärzliche Masse um, welche sehr bald in eine stinkende, schwarzgrüne Jauche zerfällt, in der zunächst noch Fetzen von Lungengewebe liegen, welche sich indessen mit der Zeit ebenfalls

auflösen. Die Jauche enthält verschiedene chemische Zersetzungsproducte der Eiweisskörper und Fette, wie Leucin, Tyrosin, Margarinsäure, flüchtige Fettsäuren, namentlich Buttersäure, Schwefelwasserstoff, Ammoniak etc. Von geformten Bestandtheilen finden sich körniger Detritus, Eiterkörperchen, Pigment, Reste von Lungengewebe, Fetttropfen, Margarinsäurenadeln, Tripelphosphatkrystalle und verschiedene Mikroorganismen. Letztere sind die Ursache der chemischen Umsetzungen, sowie auch der Auflösung des Lungengewebes. Nach Filehne wird unter Anderem ein Ferment gebildet, welches ähnlich dem Trypsin wirkt und in alkalischer Lösung elastisches Gewebe in sehr kurzer Zeit löst.

Die **Verkäsung** tritt namentlich bei tuberculösen Entzündungen ein, fehlt indessen auch bei anderen Entzündungsformen nicht ganz. Sie ist danach eine Folge besonderer Eigenschaften des Entzündungserregers, kann aber unter Umständen auch bei solchen Entzündungen auftreten, welche gewöhnlich einen gutartigen Verlauf nehmen. Nach dem anatomischen Verhalten muss man sagen, dass sie namentlich bei jenen Entzündungsformen auftritt, bei welchen das Lungenparenchym selbst stark zellig infiltrirt ist und bei welchen auch die Lymphgefässe und die Wände der Blutgefässe in ausgedehnterem Maasse an der Entzündung Theil nehmen. Da Letzteres namentlich bei tuberculösen Processen vorkommt, so decken sich hier die besonderen anatomischen Verhältnisse im Allgemeinen mit der specifischen Aetiologie.

Bei der Verkäsung stirbt das in den Alveolen befindliche Exsudat ab und wandelt sich dabei häufig zunächst in eine fibrinöse fädig körnige Masse (Fig. 237 § 508) um. In anderen Fällen bilden sich homogene schollige Massen, oder es zerfallen die Zellen unter Verlust der Kerne in fettig körnigen Detritus. Meist stellt sich auch frühe schon eine käsige Nekrose des Lungenbindegewebes ein. Die Gefässe werden undurchgängig, die Gewebskerne verschwinden, die Conturen der Gewebsfasern werden unbestimmt, und schliesslich wird auch das Lungengewebe zu einer körnigen oder homogenen structurlosen Masse, die sich vom Exsudate gar nicht mehr oder nur unvollkommen abgrenzen lässt. Waren die Wände grösserer Gefässe infiltrirt, so können sie ebenfalls verkäsen.

Ein letzter nicht seltener **Ausgang** ist der **in Bindegewebsneubildung** und **Induration.**

Die Bindegewebsentwickelung schliesst sich an länger dauernde zellige Infiltrationszustände des Lungenparenchymes an und ist dann möglich, wenn die Circulation anhaltend eine gute bleibt und hinreicht, das Gewebe genügend zu ernähren. Unter diesen Verhältnissen können sich zunächst innerhalb der Alveolarsepten (Fig. 238 *a*) sowie im perivasculären, peribronchialen und interlobulären Bindegewebe, eventuell auch in der Pleura grosse Bildungszellen entwickeln, welche weiterhin Bindegewebe bilden. Dadurch werden natürlich die betreffenden Gewebsbestandtheile verdickt und im eigentlichen Lungengewebe die respirirenden Hohlräume verengt. Da gleich-

zeitig meist auch Collaps des Lungengewebes besteht, so können die sich verdickenden Alveolarsepten frühzeitig unter einander verwachsen. Zuweilen bleiben indessen einzelne Alveolen offen und bedecken sich alsdann mit einem niedrigen Cylinderepithel, so dass Bildungen entstehen, die in mikroskopischen Präparaten Querschnitten von Drüsen überaus ähnlich sehen.

Nicht selten tritt gleichzeitig mit der Gewebswucherung in den Alveolarsepten eine Bindegewebsentwickelung in den Alveolen selbst ein, wobei in letzteren grosse epitheloide Bildungszellen (Fig. 238 *d*) auftreten, welche entweder in Form von Zügen *(e)*

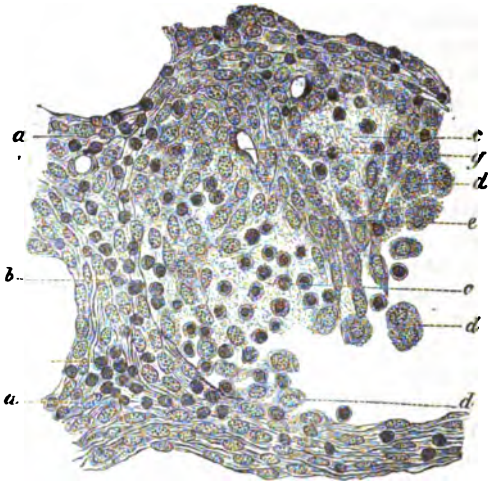


Fig. 238. Intraseptale und intraalveoläre Bindegewebsentwickelung. *a* Verdicktes zellig fibröses, theilweise von kleinen Rundzellen (*b*) durchsetztes Alveolarseptum. *c* Zellig fibrinöses Exsudat. *d* Intraalveolär gelegene Bildungszellen. *e* Zug spindeliger Fibroblasten. *g* Intraalveoläres neugebildetes Blutgefäss. Mit Hämatoxylin gefärbtes Präparat. Vergr. 150.

oder auch mehr in Form dickerer Knospen sich von der Alveolenwand erheben und das Exsudat durchwachsen und verdrängen. Gleichzeitig wachsen aus den Capillaren der Alveolenwand Sprossen von Blutgefässen *(g)*, welche sich in das junge Keimgewebe einsenken und nach ihrer Umbildung in Gefässröhren für die Ernährung des letzteren sorgen. Der Vorgang hat überaus grosse Aehnlichkeit mit der Organisation des Thrombus und darf auch sehr wohl mit ihr in Parallele gesetzt werden.

Indurirtes Gewebe ist derb und zäh und meist ganz luftleer.

Je nach dem Gehalt an Pigment ist seine Farbe weiss bis schiefergrau und schwarz.

Verkäsung und fibröse Gewebsinduration combiniren sich überaus häufig und zwar meist in dem Verhältniss, dass käsige Herde von zellig fibrösem Gewebe umschlossen werden.

§ 500. Die Entzündungen der Lunge entstehen durch die Wirkung von Reizen, welche ihr entweder auf dem Blutwege oder aber auf dem Bronchialwege zugetragen werden, oder welche von der Umgebung d. h. von der Pleura und dem Mediastinum aus auf das Lungengewebe übergehen. Es erscheint danach auch passend die Lungenentzündungen gemäss der Verschiedenheit der Genese in Gruppen einzutheilen.

Was zunächst das Erregen einer Entzündung vom Blute aus betrifft, so muss hervorgehoben werden, dass die Lunge nicht zu jenen Organen gehört, in welchen leicht Ablagerungen von Blutverunreinigungen stattfinden. Es können z. B. Pigmentschollen oder Eiterung erregende Mikroorganismen im Blute kreisen, ohne in der Lunge angehalten zu werden. Es beruht dies wohl darauf, dass ihre Capillaren verhältnissmässig weit sind, und dass in ihnen das Blut eine rasche Strömung besitzt.

Einen absoluten Schutz gegen Ablagerungen aus dem Blute bieten diese Verhältnisse freilich nicht, und so kommt es denn, dass auch in der Lunge **hämatogene Infiltrationszustände** und **hämatogene bacteritische Entzündungen** nicht fehlen.

Ist im Blute die Zahl der farblosen Blutkörperchen erheblich vermehrt, so können sich dieselben auch in den Capillaren der Lunge anhäufen, ins Gewebe austreten und so **leukämische Infiltrationen** herbeiführen. Ebenso bleiben auch Fetttropfen, welche ins Blut gelangt sind, häufig in den Capillaren der Lunge stecken, und bei Milzbrand sind häufig zahlreiche Lungencapillaren dicht mit Bacillen erfüllt.

Von **hämatogenen Entzündungen** kommen beim Menschen vier Formen vor, welche man am besten als **Pneumonieen** im engeren Sinne in eine Gruppe vereinigt. Es sind dies die genuine croupöse Pneumonie, die embolische eitrige und gangränöse Pneumonie, die embolische Tuberculose und die embolische Syphilis. Sie sind wahrscheinlich alle durch bacteritische Infection verursacht, und wir müssen uns vorstellen, dass sie durch eine Zufuhr von Bacterien aus dem Blute entstehen.

Die Pneumonieen treten entweder als lobäre oder als Herdentzündungen auf, deren Lage und Grösse durch den Ort der Ablagerung und Ansiedelung der Bacterien sowie durch den Grad der schädlichen, die Gefässe alterirenden Wirkung bestimmt wird.

An die hämatogenen lassen sich die **pleurogenen Pneumonieen** anschliessen d. h. jene, bei welchen die Entzündung von der Pleura aus auf das Lungengewebe übergreift. Der Entzündungsprocess verbreitet sich dabei vornehmlich in den interlobulären Lymphbahnen, kann indessen von da auf das peribronchiale Bindegewebe und auf das eigentliche Lungenparenchym übergehen. Die der Lungenerkrankung voraufgehende Pleuritis ist meist hämatogenen Ursprungs.

Eine besondere Form pleurogener Lungenentzündung bildet die

**traumatische Pneumonie**, bei welcher Pleura und Lunge meist zugleich verletzt wird.

Wird eine Lungenentzündung durch eine Schädlichkeit veranlasst, welche von den Bronchien aus in das respirirende Parenchym gelangt, so wird dieselbe als eine **Bronchopneumonie** bezeichnet. Es ist dabei gleichgiltig, ob zuvor oder gleichzeitig auch die Bronchien in Entzündung gerathen.

§ 511. Die Lungen sind vermöge ihrer Funktion zahlreichen **Verunreinigungen** ausgesetzt. Kein Mensch bleibt ganz von der Einathmung von Strassen- und Zimmerstaub verschont, und viele Gewerbe bringen es mit sich, dass grosse Mengen von Staub eingeathmet werden müssen. So werden z. B. von Feuerstein- und Mühlsteinarbeitern, von Steinhauern, Maurern, Töpfern, Cement- und Porzellanarbeitern oft grosse Mengen von Mineralstaub aspirirt. Formenstecher, Metallschleifer, Vergolder, Gürtler, Schriftgiesser etc. sind der Einathmung von Metallstaub ausgesetzt. Müller, Kohlenarbeiter und Kohlenhändler, Schornsteinfeger, Bäcker, Tischler, Seiler, Cigarrenarbeiter, Jutespinnerinnen etc. leben häufig in einer Atmosphäre, welche reichlich vegetabilischen Staub enthält. Von Bürstenbindern, Tapezierern, Friseuren, Tuchscherern, Hutmachern wird vielfach animalischer Staub eingeathmet, und Glasschleifer, Strassenkehrer etc. sind verschiedenen Staubgemischen ausgesetzt.

Ein grosser Theil des eingeathmeten Staubes schlägt sich schon innerhalb der zur Lunge führenden Wege nieder, ein Theil gelangt indessen namentlich bei tiefen Inspirationen bis in das Lungenparenchym. Hier bleiben viele der eingeführten Partikel zunächst an den Wänden der Alveolen haften, andere dagegen werden bald von den mit den Alveolen in Verbindung stehenden Lymphgefässen aufgenommen und von da dem interlobulären und peribronchialen Gewebe, sowie den Lymphdrüsen am Lungenhilus zugeführt.

Gelangen Staubpartikel in erheblicher Menge in das respirirende Parenchym, so stellt sich eine leichte Entzündung ein, wobei farblose Blutkörperchen aus dem Gefässsystem auswandern, und einzelne Lungenepithelien sich abstossen.

Die farblosen Blutkörperchen bemächtigen sich der eingedrungenen Fremdkörper und können sich mit ihnen dermassen anfüllen, dass sie passend als Staubzellen (Langhans, v. Ins.) bezeichnet werden. Sie können in die Bronchiolen und Bronchien gelangen und schliesslich mit dem Sputum nach aussen geschafft werden. Ein grosser Theil derselben tritt indessen ebenfalls in die Lymphgefässe ein.

Innerhalb der Lymphbahnen können einzelne Staubarten z. B. kohlensaurer Kalk aufgelöst werden (v. Ins.). Unlöslicher Staub wird entweder nach den Lymphdrüsen des Lungenhilus geführt oder bleibt an den Ufern der Lymphgefässe liegen. Es geschieht dies überall, wo Lymphgefässe sich vorfinden, also im interalveolären, interlobulären, subpleuralen, pleuralen, perivasculären und

peribronchialen Bindegewebe, mit besonderer Vorliebe aber da, wo im peribronchialen Lymphgefässsystem lymphatische Elemente schon normaler Weise eingeschaltet sind. Der Staub liegt im Gewebe theils frei, theils in runden oder in spindeligen und verästigten Zellen eingeschlossen.

Besitzt der in die Lunge gelangte Staub eine Eigenfarbe, so entstehen durch seine Ablagerung **Pigmentirungen** der Lunge. Grössere harte Partikel führen zu **Einlagerung sandartiger Körner** in das Lungengewebe.

Ein Theil der Staubablagerungen d. h. jene, welche besonders auffällige Veränderungen herbeiführen, haben besondere Namen erhalten. Die bekannteste und häufigste unter ihnen ist die **Anthrakosis** oder die **Pneumonoconiosis anthracotica** (ZENKER), die Ablagerung von Russ- und Kohlenstaub, welche eine Schwarzfärbung der Lunge bedingt. Sie ist enorm häufig und fehlt in der Lunge Erwachsener kaum je ganz, doch muss dabei betont werden, dass nicht jede schwarze Pigmentirung der Lunge auf Anthracosis beruht, dass auch aus Blutfarbstoff schwarzes Pigment entstehen kann.

Eine zweite Form ist die **Siderosis** oder die **Pneumonoconiosis siderotica** (ZENKER), die Ablagerung von Metallstaub, namentlich von Eisenoxyd und Eisenoxyduloxyd und phosphorsaurem Eisenoxyd. Eisenoxyd wird als Färbemittel (Englischroth) und zur Politur von Spiegelglas verwendet und bedingt eine ziegelrothe, die anderen Eisenpräparate dagegen eine schwarze Färbung.

Als **Chalicosis** bezeichnet man Ablagerungen von Steinstaub, wobei namentlich Staub von Quarz, Feuerstein und Glas in Betracht kommt. Ablagerungen von Thonstaub wie sie bei Ultramarin- und Porzellanarbeitern vorkommen, bezeichnet man als **Aluminosis.**

Bei Schleifern bilden sich gemischte Ablagerungen von Stein- und Metallstaub (GRINDER's Asthma).

Die Ansicht, dass ein Theil des schwarzen Lungenpigmentes von inhalirter Kohle und Russ herrühre, ist bereits von PEARSON, THOMSON, ROBIN und Anderen vertreten worden. TRAUBE leistete für diese Ansicht den Beweis, indem er in dem Pigment Holzkohlentheilchen nachwies.

COHNHEIM hält alles schwarze Lungenpigment für inhalirte Kohle. Ich halte dies nicht für richtig, sondern stimme VIRCHOW bei, dass ein Theil desselben vom Blutfarbstoffe herstammt. Ich habe bei zahlreichen darauf gerichteten Untersuchungen gefunden, dass man über Erwarten häufig im Lungengewebe und in den Bronchialdrüsen zerfallene rothe Blutkörperchen, Blutkörperchen haltige Zellen, gelbe und braune Pigmentschollen vorfindet. Es gilt dies namentlich für alle in irgend einer Weise entzündlich veränderten Lungen.

Ueber die Siderosis verdanken wir ZENKER die ersten genauen Untersuchungen.

Kussmaul, Schmidt und Meinel haben die Aschenbestandtheile der Lungen untersucht und die bedeutende Vermehrung des Kieselsäuregehaltes bei Chalicosis nachgewiesen. Lewin, Villaret, Crocq, v. Jns, Ruppert, Schottelius u. A. haben Experimentaluntersuchungen über Staubinhalationen angestellt.

*Literatur:* Pearson, *Philos. Transact. 1813*; Thomson, *Med. chir. Transact. Vol. 20 und 21;* Robin, *Traité de chimie anatomique 1853, T. III;* Traube, *Deutsche Klinik 1860*; Zenker, *D. Arch. f. klin. Med. XIII;* Kussmaul, *ib. II*; Meinel, *Deutsche Vierteljahresschr. f. öffentl. Gesundheitspflege 1876;* Virchow, *sein Arch. 1. u. 35. Bd.*; Lewin, *Beitr. z. Inhalationtherapie, Berlin 1863*; Villaret u. Crocq, *Ref. in Schmidts Jahrb. 116. und 126. Bd.;* v. Jns, *Arch. f. experim. Pathol. V*; Knauff, *Virch. Arch. 39. Bd.;* Slaviansky, *ebenda 48. Bd.;* Ruppert, *ebenda 72. Bd.;* Soyka, *Prager med. Wochenschr. 1878*; Merkel, *Handb. d. spec. Pathol. von v. Ziemssen I:* Hirt, *Staubinhalationskrankheiten. Breslau 1871*; Hessl, *Vierteljahresschr. f. gerichtl. Med. N. F. XXXVI 1882*; Seligsohn, *Realencyclop. d. ges. Heilk. v. Eulenburg Art. Staubkrankh.*; Weichselbaum, *Centralbl. f. med. Wiss. 1882* und *Wiener med. Jahrb. 1883*; Buhl, *Tagebl. d. Naturforschervers. in München 1877.*

§ 512. Geringe Mengen der in § 511 aufgeführten Staubarten bedingen in der Lunge, abgesehen von der Pigmentirung keine erheblichen Veränderungen. Es gilt dies namentlich für die Kohle, die selbst in ziemlich grosser Menge das Lungengewebe nicht erheblich schädigt. Bedeutend stärker wirken Metall- und Steinstaub. Uebersteigt die Menge des inhalirten Staubes ein gewisses Maass, so treten Entzündungen ein, welche nicht nur vorübergehend sind und in Heilung enden, sondern vielmehr oft sehr bedeutende Veränderungen hinterlassen. Es bilden danach die erwähnten Staubarten die Ursache einer Gruppe von Bronchopneumonieen mit bleibenden Gewebsveränderungen.

Wenn nach dem Gesagten schon unlöslicher Staub schwere Lungenerkrankungen herbeiführen kann, so gilt dies in noch höherem Maasse von löslichen, chemisch wirksamen Substanzen, sowie von specifischen organisirten d. h. also mikroparasitären Krankheitserregern.

Sicherlich enthält die Luft, die wir einathmen namentlich an Orten, wo Menschen dicht beisammenwohnen, sehr häufig solche Substanzen, und ein Theil derselben muss bei der Athmung in die Lunge gelangen, wo sie entweder an den Wänden der Respirationswege sich niederschlagen oder in das respirirende Gewebe und in das Lymphgefässsystem gelangen. Manche unter ihnen üben keine deletäre Wirkung aus, andere, namentlich specifische Mikroorganismen dringen von der Lunge aus in den Körper ein und werden, wenn sie dort ihre Vermehrung finden, zu Erregern specifischer Infectionskrankheiten. Andere endlich verursachen schon in der Lunge selbst, am Orte, wo sie sich niederschlagen und ansiedeln,

Entzündungen. Unter diesen spielt sicherlich der Bacillus der Tuberculose oder dessen Sporen weitaus die wichtigste Rolle, doch gelangen unzweifelhaft auch noch andere Entzündungserreger auf diese Weise in die Lunge.

Diesen aus der Atmosphäre herrührenden Schädlichkeiten können sich der Athmungsluft nun auch noch Entzündungserreger zugesellen, welche aus dem Organismus selbst stammen und aus Mund, Nase, Rachen, Kehlkopf, Luftröhre und Bronchien fortgeführt werden. So können z. B. Mundflüssigkeiten und Speisereste aus dem Rachen aspirirt werden, kann Eiter aus dem Kehlkopf oder den Bronchien mit dem Inspirationsstrom in das respirirende Parenchym gerissen werden. Ersteres geschieht namentlich bei kleinen Kindern und somnolenten Kranken, letzteres bei Entzündungen des Kehlkopfes, der Bronchien und der Luftröhre.

Alle diese Substanzen pflegen in die Lunge aspirirt mehr oder minder heftig Entzündung erregend zu wirken, namentlich dann, wenn in ihnen faulige Zersetzungen eingetreten sind, oder wenn sie entwickelungsfähige, Zersetzung hervorrufende Organismen oder wenn sie gar specifische Krankheitserreger z. B. Tuberkel- oder Rotzbacillen enthalten.

So entstehen denn auf diese Weise die verschiedensten Formen der Bronchopneumonie, theils specifischer, theils nicht specifischer Natur. Für ihren Verlauf ist die Natur der Entzündungserreger massgebend. Tubercelbacillen erzeugen namentlich verkäsende Entzündungsprocesse, während nach katarrhalischer Bronchitis eine allfällig sich anschliessende Bronchopneumonie auch den Charakter einer katarrhalischen, vorübergehenden Entzündung zu tragen pflegt.

Eitermassen aus einem perichondralen Larynxabscess rufen heftige, leicht in Eiterung ausgehende Entzündungen, und faulige putride Speisereste Gangrän hervor.

Ueber die Wirkung aspirirter Mundflüssigkeit sowie in Zersetzung begriffener organischer Substanzen und Bacterien haltiger Flüssigkeiten sind zahlreiche Experimentaluntersuchungen angestellt worden. Zunächst gehören alle jene zahlreichen Experimente über die sogenannte Vaguspneumonie hierher, jene Lungenentzündung, welche sich nach Lähmung des Vagus und des Recurrens vagi entwickelt und welche lediglich darauf zurückzuführen ist, dass in Folge der Lähmung des Kehlkopfes Mundflüssigkeit und Speisereste in den Kehlkopf gelangen. Andere Autoren haben direct flüssige und in Wasser suspendirte oder auch trockene pulverige Substanzen in die Bronchien eingeführt. Noch andere haben Substanzen mit Wasser zerstäubt und Thiere der Zerstäubungsatmosphäre kürzere oder längere Zeit ausgesetzt. Bei den letztgenannten Versuchen, die namentlich von Lippl, Tappeiner, Schwenninger, Schottelius, Weichselbaum und Veraguth ausgeführt wurden, verfolgte man wesentlich den Zweck, über die Infectiosität

des Sputums von Phthisikern Aufschluss zu erhalten und zerstäubte daher deren Sputa mit Wasser.

Der Effect aller dieser Inhalationsexperimente hängt von der Beschaffenheit des inhalirten Stoffes und von der Anordnung des Experimentes ab. Lässt man reizende fein zertheilte Substanzen, z. B. zerstäubte Sputa und zerstäubte Faulflüssigkeit einathmen, so entstehen kleine miliare bronchopneumonische Herde. Lässt man Faulflüssigkeit oder Speisereste oder bacterienhaltige Mundflüssigkeit etc. in grösseren Mengen aspiriren, so entstehen umfangreiche, meist lobuläre Entzündungsherde mit Hämorrhagieen, Eiterung, Gangrän etc. Werden die Bronchien durch grosse Fremdkörper verstopft, so tritt zunächst Atelectase ein.

Gelangen grössere Mengen von Flüssigkeit innerhalb kurzer Zeit in die Lunge, so kann der Tod durch Erstickung eintreten. Es geschieht dies z. B. bei dem Ertrinkungstode. Die Ertrinkungsflüssigkeit wird bei den Inspirationen in die Bronchien und in das respirirende Parenchym gerissen und mischt sich dort mit der noch vorhandenen Luft zu einer schaumigen Masse.

*Literatur:* Traube, *Beiträge zur Pathol. u. Phys. I, Berlin 1871;* Boddaert, *Rech. expér. sur les lésions puln. consécut. à la section des nerfs pneumogastriques, Bruxelles 1862;* Friedländer, *Untersuch. über Lungenentzündung, Berlin 1873* u. *Virch. Arch. 68. Bd.;* Frey, *Die pathol. Lungenveränderungen nach Lähmung der Nervi Vagi, Leipzig 1877;* Schottelius, *Virch. Arch. 73. Bd.;* Buhl, Tappeiner, Lippl u. Schwenninger, *Tageblatt der Naturforscherversammlung in München 1877;* Tappeiner, *Virch. Arch. 73. u. 82. Bd.;* § 511.

### b. Die Pneumonieen. Genuine croupöse Pneumonie, embolische septische Pneumonie, embolische Tuberculose und embolische Syphilis.

§ 513. Die **croupöse Pneumonie** ist eine in lobären Herden auftretende Lungenentzündung, welche als das Hauptsymptom einer specifischen Infectionskrankheit anzusehen ist. Die Erkrankung tritt acut auf und ist anatomisch durch die Bildung eines festen Exsudates im Innern der Alveolen characterisirt.

Das Exsudat kann einen sehr beschränkten Umfang besitzen und nur einen kleinen Bruchtheil eines Lappens umfassen oder in mehreren kleinen Herden auftreten; häufiger ist indessen der grösste Theil eines Lappens, oder ein ganzer Lappen oder sogar mehrere Lappen, d. h. eine ganze Lunge ergriffen. Es kann ferner die Entzündung auf beiden Seiten auftreten. Die entzündliche Exsudation erreicht entweder in kurzer Zeit ihre grösste Ausbreitung oder gelangt erst durch successiv sich einstellende Nachschübe zu ihrer vollen Entwickelung.

Der Process beginnt mit hochgradiger congestiver Hyperämie, durch welche die Lunge eine intensiv rothe Farbe erhält, und

welche man als **blutige Anschoppung** (Engouement) bezeichnet. An die Hyperämie schliesst sich der Austritt eines Exsudates an, welches in kurzer Zeit die Luft aus den Alveolen, Alveolengängen und respirirenden Bronchiolen verdrängt. Gleichzeitig werden die protoplasmatischen Epithelien und die homogenen Platten der Alveolen, Alveolengänge und Bronchiolen wenigstens theilweise abgehoben und abgestossen (vergl. § 507 Fig. 234).

Der Alveolarinhalt besteht danach aus (vergl. § 508, Fig. 236) Eiweiss haltiger Flüssigkeit, rothen Blutkörperchen, farblosen Blutkörperchen und desquamirten Lungenepithelien. Nach kurzer Zeit treten in der Flüssigkeit Gerinnungen auf, so dass zwischen den zelligen Elementen Körner und körnige Fäden entstehen, welche sich unter einander verbinden, das Exsudat zu einem compacten Pfropf vereinigen und an die Innenfläche der Alveolen festheften.

Mit der Bildung des geronnenen Exsudates ist jenes Stadium der Pneumonie eingetreten, welches man als **rothe Hepatisation** (Fig. 239) bezeichnet. Die Lunge ist dabei gross, schwer, fest und luftleer, die Schnittfläche roth oder grauroth und nach dem Abstreichen gekörnt, indem die Exsudatpfröpfe etwas über das Niveau der sich retrahirenden Alveolarsepten vorragen. Die Pleura ist über dem entzündeten Lungenbezirk getrübt, mit feinen Faserstoffauflagerungen bedeckt, und die Oberfläche zeigt meist seichte Rippeneindrücke. In nächster Nachbarschaft des infiltrirten Bezirkes ist das Lungengewebe häufig ödematös oder mit trübem, also an farblosen Zellen reichem grauweisslichem Exsudat erfüllt.

Im Stadium der rothen Hepatisation ist die Lunge noch blutreich, und es wird die rothe Farbe der Schnittfläche nicht nur durch den Gehalt des Exsudates an rothen Blutkörperchen, sondern auch durch den Blutgehalt der Capillaren bedingt. Ist die Menge der ausgetretenen rothen Blutkörperchen sehr bedeutend, so wird das Exsudat dunkelroth, und gewinnt eine hämorrhagische Beschaffenheit.

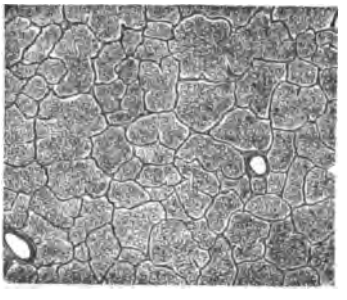

Fig. 239. Croupöse Hepatisation der Lunge. In Müller'scher Flüssigkeit gehärtetes und in Alauncarmin gefärbtes Präp. Vergr. 20.

Dem Stadium der rothen folgt ein allmählich sich aus demselben herausbildendes Stadium der **grauen** und **graugelben Hepatisation.** Dieser Farbenwechsel ist in erster Linie durch die Entfärbung des Exsudates und durch die Anämie des Lungengewebes bedingt, doch muss bezüglich der letzteren hervorgehoben werden, dass bei normalem Verlauf die Lungengefässe stets injicirbar bleiben, und dass demgemäss auch die Lungenstructur zu jeder Zeit deutlich erkennbar ist (Fig. 239). Gleichzeitig mit der Ent-

färbung sterben die Zellen des Exsudates ab, verfetten und zerfallen in Schollen und Körner und beginnen sich mit dem Faserstoff aufzulösen. Aus den Gefässen findet um diese Zeit eine Emigration farbloser Blutkörperchen statt, welche die Gefässe theils bedecken, theils sich dem Exsudat beimischen.

Infolge der genannten Veränderungen beginnt das feste Exsudat sich zu verflüssigen. Von der Schnittfläche ist eine reichliche Menge trüben weisslichen Saftes abstreichbar, und die Pfröpfe lassen sich leicht aus den Alveolen heraus heben. Die **Lösung der Pneumonie** hat begonnen.

Die Bronchien der erkrankten Theile sind in dem ganzen geschilderten Verlaufe der Sitz einer Entzündung, und enthalten ein durch beigemischtes Blut röthlich oder braunröthlich gefärbtes schleimiges und schleimig seröses Secret. In späteren Stadien mischt sich demselben das erweichte Exsudat aus den Bronchiolen und Alveolengängen bei. Zuweilen bilden sich auch in den kleinen Bronchien croupöse Exsudate.

Wie in § 185 bereits angegeben wurde, ist es sehr wahrscheinlich, dass die genuine croupöse Pneumonie durch einen Mikrokokkus verursacht wird. Sind die darüber gemachten Angaben (Klebs, Friedländer) richtig, so bestätigen sie die von Jürgensen schon lange vertretene Anschauung, dass die croupöse Pneumonie ein Symptom einer specifischen Infectionskrankheit sei. Für diese Ansicht sprechen überdies sowohl die Krankheitserscheinungen und der Fieberverlauf, als auch das oft epidemische Auftreten der Erkrankung.

Neben dieser Hauptform gibt es noch andere Formen croupöser Pneumonie, welche bei verschiedenen Infectionskrankheiten wie Malaria, acutem Gelenkrheumatismus, Erysipel, Typhus etc. auftreten und wahrscheinlich (E. Wagner) ätiologisch mit der ersteren nichts gemein haben, sondern unter dem Einfluss der die genannten Krankheiten verursachenden Infectionsstoffe entstehen.

*Literatur:* § 185, Jürgensen, *v. Ziemssen's Handb. d. spec. Path. V* und *Die croup. Pneumonie, Tübingen 1884*; E. Wagner, *D. Arch. f. klin. Med. XXXIII*; Salvioli u. Zäslein, *Centralbl. f. med. Wiss. 1883*; Heitsch, *Ueber infectiöse Pneumonie, I.-D. Leipzig 1883*; Mendelsohn, *Die infectiöse Natur d. Pneumonie, Zeitschr. f. klin. Med. VII.*

Die Zusammensetzung des Exsudates ist in den einzelnen Fällen sehr erheblichen Schwankungen unterworfen. Dass die Zahl der austretenden rothen Blutkörperchen eine sehr verschiedene ist, wurde bereits bemerkt; es wechselt indessen auch die Menge der farblosen Zellen sowie des Faserstoffes nicht unbedeutend. So ist z. B. bei Pneumonieen alter Individuen die Menge des Fibrins oft sehr gering, so dass das Exsudat mehr den Character eines entzündlichen Oedemes trägt und nur da und dort festere Pfröpfe sich bilden. Aehnliches kommt zuweilen auch bei

jüngeren Individuen vor und bringt es mit sich, dass infiltrirt gewesene Bezirke oft in auffallend kurzer Zeit wieder lufthaltig werden. Wie es scheint, kann der Process auch im Stadium der blutigen Anschoppung und der beginnenden Exsudation sein Ende finden und sich rasch wieder zurückbilden. Endlich ist auch die Zeit, in der die Hepatisation sich ausbildet, eine verschiedene, so dass man keine bestimmten Angaben über die Zeit, in welcher die einzelnen Stadien auftreten, machen kann. Nur soviel lässt sich sagen, dass in den ersten 2 Tagen die hepatisirte Lunge roth aussieht, später dagegen meist blass.

Nicht selten erfolgt das Abblassen in unregelmässiger Weise, so dass die Lunge grauroth, grauweiss und gelb gefleckt erscheint.

§ 514. Mit der Verflüssigung des geronnenen Exsudates ist auch die Möglichkeit seiner Entfernung gegeben. Es geschieht dies grösstentheils durch **Resorption,** zum geringeren Theil durch **Expectoration.** In der Zeit der Resorption ist das Lungengewebe stark durchfeuchtet, in mässigem Grade mit Rundzellen durchsetzt, sehr leicht zerreisslich.

In der grossen Mehrzahl der Fälle erfolgt eine **vollkommene Wiederherstellung,** so dass nach beendeter Resorption nichts mehr an die stattgehabte Affection erinnert. Die Zeit, in der dies erreicht wird, ist eine sehr verschiedene. Nicht selten ist auch nach Wochen die Dämpfung an der erkrankten Stelle nicht ganz verschwunden.

Nur selten erleidet das Lungengewebe bleibende Texturveränderungen, doch kann sich an die pneumonische Exsudation Gangrän, Vereiterung und Induration des Lungengewebes anschliessen.

**Lungengangrän** stellt sich dann ein, wenn die Lungengefässe schwer alterirt sind, und die Circulation daher stockt, und wenn Fäulniss erregende Organismen in die erkrankte Lunge gelangen. Ersteres kommt am häufigsten bei Säufern und heruntergekommenen Individuen vor, bei denen auch das Exsudat oft einen hämorrhagischen Character trägt. Zu letzteren sind besonders günstige Momente dann gegeben, wenn schon vor dem Eintritt der Pneumonie Bronchiectasieen mit zersetztem Secret vorhanden waren.

Der brandige Zerfall der Lunge tritt bald herdweise, bald über grössere Strecken verbreitet auf. Das Lungengewebe wird dabei in eine zunderartige, pulpöse Masse verwandelt, welche einen brandigen Geruch verbreitet. Bei subpleuraler Lage des Brandherdes kann die Pleura in Blasen abgehoben werden, oder der Herd in die Pleura sich entleeren.

Das Lungengewebe, welches den Brandherd umgibt, ist entzündlich infiltrirt, häufig auch von Hämorrhagieen durchsetzt. Meist erfolgt der Tod in Folge hinzutretender Pleuritis sowie in Folge putrider Intoxication. Bei der Heilung grenzt sich der Brandherd durch eine Granulationsmembran ab, während die brandige

Masse entfernt wird, doch bleibt meist eine Höhle zurück, von der später neue Entzündungen ausgehen können.

Ein weiterer ebenfalls seltener Ausgang ist die **Lungenvereiterung**, welche ihre Entstehung einer übermässigen Steigerung der in späteren Stadien der Pneumonie stets vorhandenen Zellemigration verdankt. Zuweilen mögen auch nekrotische Herde den Ausgangspunct bilden. Die Anhäufung der Rundzellen erfolgt dabei theils innerhalb der Alveolen, theils im Lungengewebe selbst und tritt bald herdweise, bald mehr diffus über das Lungengewebe verbreitet auf. Das Lungengewebe wird dabei gelblich und äusserst zerreisslich. Schliesslich kann es da und dort ganz einschmelzen. Grosse Abscesse gelangen dagegen nur äusserst selten zur Beobachtung und bilden sich wahrscheinlich nur dann, wenn bereits vorher Lungenveränderungen bestanden.

Der Eiter der Lungenabscesse kann wie der Inhalt von Brandherden nach verschiedenen Richtungen durchbrechen. Am häufigsten entleert er sich in die Bronchien. Meist erfolgt bei Lungenvereiterung der Tod, doch kann sich der Process auch durch granulirende Entzündung abgrenzen und durch völlige Vernarbung oder mit Hinterlassung einer durch neugebildetes Bindegewebe abgegrenzten Höhle heilen.

Die Frage, in welcher Häufigkeit Lungengangrän, Lungenabscesse und Lungenverkäsung nach croupöser Pneumonie auftritt, ist noch Gegenstand der Discussion. Leyden hält es für zweifelhaft, ob eine zuvor gesunde Lunge nach Pneumonie vereitern oder gangränös werden könne. Ich habe mich bei den Fällen, die ich zu untersuchen Gelegenheit hatte, von dem Vorhandensein älterer Veränderungen nicht immer überzeugen können.

Ob eine croupöse Pneumonie ihren Ausgang in Verkäsung nehmen kann, ist noch streitig. Ich habe dies nie beobachtet.

*Literatur:* Jürgensen *l. c.*; Leyden, *Samml. klin. Vorträge v. Volkmann N. 114 und 115 und D. Zeitschr. f. klin. Med. II*; Buhl, *Lungenentzündung, Tuberculose und Schwindsucht 1872 und Arbeiten a. d. pathol. Institut zu München 1878*; Thomas, *Gerhardt's Handb. d. Kinderkrankheiten III.*

§ 515. Ein weiterer, wenn auch nicht sehr häufiger, so doch auch nicht seltener Ausgang der croupösen Pneumonie ist derjenige in **Lungencollaps** und **Lungeninduration**, eine Veränderung, welche man am besten als **Cirrhosis simplex** bezeichnet.

Zunächst kann es vorkommen, dass im Anschluss an eine croupöse Exsudation zwar das Exsudat verflüssigt und wieder resorbirt wird, dass aber trotzdem das Gewebe in collabirtem Zustande verharrt. Es geschieht dies dann, wenn der Luftzutritt durch dauernde Verstopfung von Bronchien (vergl. § 503, Fig. 231) oder äussere Compression verhindert wird. Die collabirten Alveolen gehen

alsdann im Laufe der Zeit eine Verwachsung ein, und ihre Wände erfahren gleichzeitig eine Verdickung.

Weiterhin kommt es vor, dass die Resorption des Exsudates auf Schwierigkeiten stösst. Es vergehen Wochen und Monate, ohne dass eine völlige Entfernung stattfindet. Gleichzeitig hält der entzündliche Zustand an. In einem Theile des afficirten Lungengewebes treten stets von Neuem Zellen aus den Blutgefässen in die Alveolen ein, und auch das Lungenparenchym bleibt andauernd der Sitz einer entzündlichen Infiltration. Im Laufe der Zeit stellt sich allmählich eine Bindegewebsentwickelung ein, und zwar sowohl innerhalb der Alveolen, als auch in den Alveolensepten selbst (§ 509, Fig. 238). Auf diese Weise bildet sich schliesslich eine mehr oder weniger ausgedehnte Verhärtung des Lungengewebes aus. An manchen Stellen wird dasselbe in vollkommen derbes fibröses luftleeres, meist Pigment haltiges Bindegewebe (Fig. 240 *a*) umgewandelt. An anderen Stellen sind wenigstens die Alveolarsepten verdickt (*b*), fibrös oder zellig infiltrirt, oder deren Lumina (*c*) mit Rundzellen oder auch mit jungem Keimgewebe gefüllt.

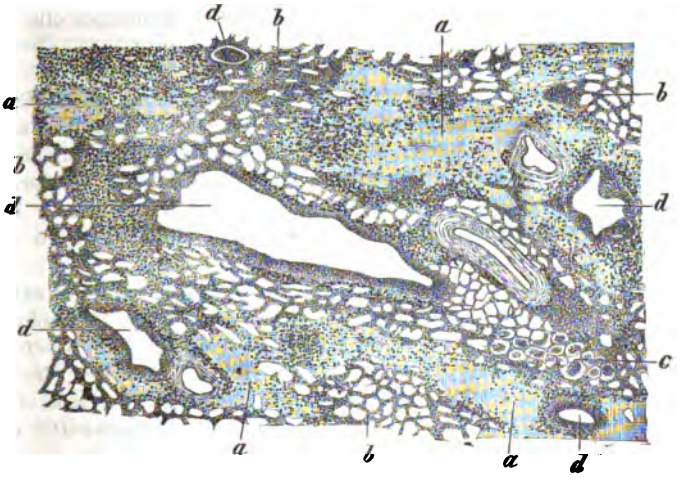


**Fig. 240.** Cirrhosis simplex pulmonis. *a* Bindegewebige Indurationsherde, welche mehr oder weniger Pigment enthalten. *b* Alveolargewebe mit verdickten und zellig infiltrirten Septen. *c* Mit Zellen gefüllte Alveolen. *d* Ektatische Bronchien mit zellig infiltrirter Wand. In Alcohol gehärtetes mit Carmin gefärbtes Präp. Vergrösserung 15.

Die erkrankt bleibenden Stellen sehen in den ersten Wochen grau oder grauroth, stellenweise auch graugelblich aus und lassen da und dort noch trübes Exsudat auspressen. Da, wo die intraparenchymatöse und intraalveoläre Bindegewebsentwickelung begonnen hat, ist das Gewebe fest, einer frisch hepatisirten Lunge nicht unähnlich, luftleer, dicht, fleischig, und man bezeichnet daher den

Zustand wohl auch als **Carnification.** Hat sich bereits Bindegewebe gebildet, so ist das Gewebe derb, weiss oder schiefrig pigmentirt, vollkommen luftleer oder wenigstens nur theilweise lufthaltig.

Die Ausdehnung der nach Pneumonie zurückbleibenden Verdichtung ist äusserst variabel, kann z. B. auf die der Pleura zunächst liegenden Lungenschichten beschränkt sein oder den grösseren Theil eines Lappens betreffen. Sie kann ferner sowohl in compacten d. h. nicht von lufthaltigen Inseln unterbrochenen Herden, oder aber mehr in Form von Bindegewebszügen auftreten, welche lufthaltiges Lungengewebe durchziehen und von letzterem dann meist nicht scharf abzugrenzen sind. Stets ist diese Form der Lungeninduration dadurch ausgezeichnet, dass sie nicht in abgegrenzten Knoten und Knotengruppen auftritt, sondern in Herden und Zügen, die allmählich in lufthaltiges Parenchym übergehen. Dieses Verhältniss wird nur dann gestört, wenn später secundär sich bronchopneumonische und peribronchitische Entzündungen hinzugesellen.

Die Pleura pflegt über den verhärteten Stellen verdickt und mit der Costalpleura verwachsen zu sein. Die verhärteten Stellen sind an der Oberfläche meist eingezogen, die dazwischen gelegenen lufthaltigen Lungentheile emphysematisch. Nach längerem Bestande und bei grösserer Ausbreitung der Verdickung und Schrumpfung sind die im Verhärtungsbezirk gelegenen Bronchien meist verzerrt und mehr oder weniger ectatisch (Fig. 240 *d*), zuweilen auch ulcerirt. Es erhält sich ferner auch nach Monaten und Jahren noch ein Entzündungszustand, der seinen Sitz theils in den Bronchien, theils im Lungenparenchyme selbst hat, und der sich dem Untersucher durch kleinzellige Infiltrationsherde zu erkennen gibt.

Das Vorkommen einer indurativen Lungenschrumpfung nach croupöser Pneumonie wird von nahezu allen Autoren als zweifellos angesehen. Nur Buhl hat diese Ansicht hartnäckig bekämpft und die Meinung vertreten, dass eine besondere Form der Pneumonie vorkomme, welche ihren Ausgang in Schrumpfung nehme. Nach ihm soll es eine Pneumonie geben, welche mit zelliger Infiltration des Lungenparenchymes und mit einer Anfüllung der Lungenalveolen mit desquamirtem Epithel beginnt, mit Lungencirrhose und Lungenverkäsung endet. Buhl nannte diese Pneumonie Desquamativpneumonie und betrachtete sie als den in den Lungen localisirten Ausdruck einer Allgemeinkrankheit. Diese Pneumonie existirt nicht. Was Buhl dafür angesprochen hat, waren theils croupöse Pneumonieen, theils tuberculöse, lobuläre, confluirende Bronchopneumonieen (§ 528).

Ich habe in den letzten 10 Jahren eine ganze Anzahl indurativer Lungenschrumpfungen nach croupöser Pneumonie zu verschiedenen Zeiten nach dem Beginn zu untersuchen Gelegenheit gehabt und danach die obige Darstellung gebildet. Ich stimme im Allgemeinen mit den Angaben von Marchand überein, nur hat,

nach dem, was ich gesehen, Marchand zu ausschliesslich die intraalveoläre Bindegewebsentwickelung hervorgehoben.

*Literatur:* Laennec, *Traité d'auscultation méd. 1819;* Rokitanski, *Pathol. Anat. III;* Förster, *Pathol. Anat.;* Heschl, *Prager Vierteljahresschr. 51. Bd.;* Eppinger, *ebenda 125. Bd.;* Marchand, *Virch. Arch. 82. Bd.;* Biermer, *Virchow's Handb. d. spec. Pathol. V;* Buhl *l. c.;* Jürgensen, *Die croupöse Pneumonie, Tübingen 1883;* Gerhardt, *Lehrbuch der Kinderkrankheiten;* Lépine, *Nouv. Dictionn. 1880 XXVIII;* Leyden, *Berliner klin. Wochenschr. 1879;* E. Wagner, *D. Arch. f. klin. Med. XXXIII;* Nothnagel, *Samml. klin. Vortr. von Volkmann N. 66;* Amburger, *D. Arch. f. klin. Med. XXXIII.*

§ 516. Die **embolische septische Pneumonie** tritt stets in Herden auf, die je nach Umständen ein verschiedenes Aussehen haben können. Gelangt aus einer inficirten Wunde ein mit septischen Infectionsstoffen inficirter zerfallener Thrombus in die Circulation und damit auch in die Lunge, so kann sich zunächst ein embolischer Infarkt bilden. Weiterhin stellen sich an der Grenze des infarcirten Gewebes eitrige Entzündungsprocesse ein, durch welche der Herd von einer gelb infiltrirten Gewebsmasse umsäumt und schliesslich durch demarkirende Vereiterung des Lungengewebes aus seiner Verbindung mit der Umgebung gelöst wird. Das losgelöste Stück verfällt selbstverständlich der Nekrose und wird durch den Eiterungsprocess allmählich aufgelöst, sodass sich eine mit Eiter gefüllte Höhle, ein **metastatischer Lungenabscess** bildet. Sind in dem embolischen Pfropf Fäulnissorganismen vorhanden oder gelangen solche Organismen von den Bronchien aus in den erkrankten Bezirk, so kann das Gewebe auch einen brandig jauchigen Zerfall eingehen und dabei in eine missfarbige graue oder grauschwarze Masse sich umwandeln.

Gerathen die Entzündung erregenden Massen in feinsten Partikelchen in die Lunge, sind es z. B. Mikrokokken, welche erst in den Capillaren stecken bleiben und zur Ansiedelung gelangen, so bilden sich auch nur kleine meist nicht scharf abgegrenzte Entzündungsherde. Sie tragen im Beginn meist ebenfalls einen hämorrhagischen Character, führen indessen nicht zur Bildung eines festen Infarctes und nehmen frühzeitig ihren Ausgang in Vereiterung und Verjauchung.

Frisch untersucht ist das Gewebe von Blut und Eiterkörperchen überschwemmt, das Lungenepithel abgestossen und zum Theil zu Grunde gegangen. In brandigen Herden ist das Lungengewebe in Auflösung begriffen (§ 509).

Bei der Bildung embolischer subpleuraler Entzündungsherde wird die Pleura stets auch in Mitleidenschaft gezogen. Es stellt sich eine eitrige oder eitrigfibrinöse Entzündung ein, welche sich häufig über die ganze Oberfläche der Pleura ausbreitet.

Innerhalb des Lungengewebes selbst kann der brandige Zerfall

und die Vereiterung zunächst durch fortgesetztes Uebergreifen auf angrenzende Lungentheile weiterschreiten. Die Entzündungen, die dabei in dem benachbarten Lungengewebe sich einstellen, tragen meistens einen hämorrhagischen und croupösen Character und sind rasch von Gangrän und Eiterung gefolgt. Früher oder später kann der Process auch auf die peribronchialen und interlobulären Lymphgefässe übergreifen, so dass dieselben sich mit serös fibrinösem und eitrigem Exsudat anfüllen, und ihre Umgebung entzündlich infiltrirt wird. Diese Lymphangoitis und Perilymphangoitis entwickelt sich sowohl von den embolischen Lungenabscessen als auch von der eitrigen Pleuritis aus. In letzterem Falle ist besonders das interlobuläre Gewebe afficirt.

Die embolischen Lungenabscesse können bei ihrer Vergrösserung nach der Pleura oder nach den Bronchien durchbrechen. Häufiger geschieht das letztere. Bei Verlöthung der Lunge mit der Brustwand und dem Zwerchfell kann auch ein Durchbruch nach aussen oder nach der Bauchhöhle stattfinden.

Kleinere Abscesse können nach Resorption, grössere nach Entleerung des Eiters mehr oder weniger vollkommen ausheilen, wobei sich in der Umgebung der Abscesse Granulationsgewebe bildet, welches später in Narbengewebe übergeht. Wird der Eiter nur unvollkommen resorbirt, so kann er sich eindicken und verkalken. In der Pleura bilden sich während der Heilung stets Verwachsungen.

In neuester Zeit ist von Jürgensen und Schüppel (vergl. Wiedenmann, *D. Arch. f. klin. Med. XXV* und Sussdorf, *Ueber die Lungenseuche des Rindes, In.-Diss. Tübingen 1879*) die Frage aufgeworfen worden, ob nicht auch Lungenseuche beim Menschen vorkomme. Beide haben auf Grund einiger Beobachtungen die Frage bejaht. Die Lungenseuche ist eine Infectionskrankheit, die unter den Thieren soweit bekannt ausschliesslich bei Rindern vorkommt, (Pütz, *Seuche- und Herdekrankheiten, Stuttgart 1882*) und als deren hauptsächlichstes Symptom eine Lungenerkrankung angesehen wird, welche durch eine rothe Hepatisation der Lunge verbunden mit einer ausgedehnten Entzündung des interlobulären Bindegewebes und der Pleura characterisirt ist. Da die Lungenläppchen roth, die geschwellten und infiltrirten interlobulären Septen gelb aussehen, so erhält die Lunge ein exquisirt marmorirtes Aussehen. Die Ursache der Erkrankung ist wahrscheinlich ein Mikrokokkus.

Die septischen eitrigen und brandigen Lungenentzündungen, welche bei Neugeborenen auftreten, sind meistens durch Aspiration von zersetztem infectiösem Genitalsecret oder Fruchtwasser hervorgerufene Bronchopneumonieen, doch kommen auch embolische Entzündungen vor, die von einer Infection der Nabelwunde ausgehen. Pleura und interlobuläres Bindegewebe pflegen an der Entzündung stark betheiligt zu sein.

*Literatur:* P. Müller, *Gerhardt's Handb. d. Kinderkrankh. II;*

Orth, *Arch. d. Heilk. XIII*; Runge, *Zeitschr. f. Geburtshülfe VI 1881*; Silbermann, *D. Arch. f. klin. Med. XXXIV.*

§ 517. Die **embolische Tuberculose** der Lungen kann in 2 Formen auftreten. Die häufigste und besser gekannte ist die Miliartuberculose, die seltenere und weniger gekannte die embolische localisirte Tuberculose.

Die **Miliartuberculose** der Lungen stellt sich dann ein, wenn grössere Mengen von Tuberkelbacillen in die Circulation gelangen und in den Lungencapillaren stecken bleiben. Ihre Ansiedelung im Gewebe hat die Entwickelung von miliaren Tuberkelknötchen zur Folge, welche je nach der Zahl der hineingeworfenen Bacillen bald spärlich, bald reichlich sind. Sie sind meist gleichmässig über das Lungenparenchym und die Pleura zerstreut, können indessen stellenweise dichter liegen oder auf einen Theil der Lunge beschränkt sein.

Ihre Entwickelung beginnt mit einer localen zelligen Infiltration, welche zunächst die Alveolarsepten (Fig. 241 *a*) oder irgend einen

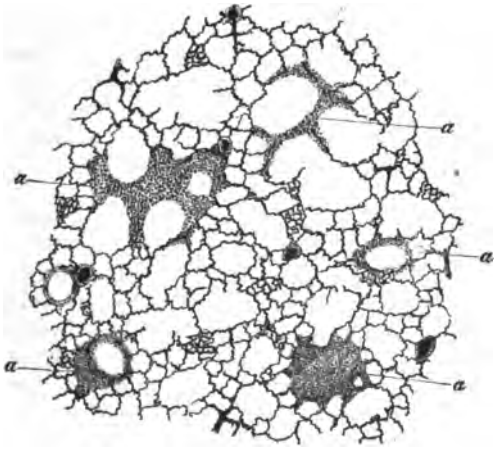


Fig. 241. Tuberculosis miliaris pulmonum. *a* Tuberkel. Injectionspräp. mit Carmin gefärbt. Vergr. 30.

anderen Gewebsbestandtheil der Lunge betrifft und sich da einstellt, wo zufällig die Bacillen zur Ansiedelung gelangt sind.

Die jüngsten Knötchen haben daher eine äusserst mannigfaltige Form, sind z. B. sichelförmig oder ringförmig oder ganz unregelmässig gestaltet. Später gesellt sich zur Infiltration der Septen auch eine Zellanhäufung im Lumen der angrenzenden Alveolen und Alveolengänge, sodass die Knötchen mehr kugelig werden. Sie zeigen indessen auch in diesem Zustande häufig noch den verdickten angrenzenden Septen entsprechende Fortsätze.

Wo die Knötchen sich entwickeln, geht das präexistirende Ge-

fässsystem stets zu Grunde, und es ist daher der ausgebildete Tuberkel gefässlos.

Der frische Tuberkel bildet auch in der Lunge ein graues durchscheinendes Knötchen, später wird er opak weiss, käsig.

Zuweilen gesellt sich zu der Tuberkeleruption noch eine catarrhalische Exsudation.

Eine mit Miliartuberkeln durchsetzte Lunge ist meist hyperämisch, etwas resistenter und weniger lufthaltig als normal, die Knötchen theils grau durchscheinend, theils opak weiss und dann meist etwas grösser. Es haben also nicht alle Knötchen das nämliche Alter.

Die **localisirte embolische Tuberculose** ist genetisch der Miliartuberculose gleichwerthig, unterscheidet sich aber dadurch von ihr, dass nur ein einziger oder nur einige wenige Herde gebildet werden.

Die Entwickelung des einzelnen Herdes ist die nämliche wie bei der disseminirten multiplen Eruption. Da aber die betreffenden Individuen in dieser Zeit nicht zu Grunde zu gehen pflegen, so entwickeln sich aus den Knötchen grössere knotenförmige Herde, von denen weitere Lungenerkrankungen ausgehen (vgl. § 523).

Von manchen Autoren wird die Ansicht vertreten, dass es eine lobäre Pneumonie gebe, welche ihr typisches Ende in einer Gewebsverkäsung finde, und welche sie deshalb als eine lobäre käsige Pneumonie bezeichnen.

Buhl hat (*Lungenentzündung, Tuberculose und Schwindsucht, München 1872*) die Ansicht aufgestellt, dass diese käsige Lobärpneumonie einen Ausgang einer besonderen Lobärpneumonie darstelle, die er als genuine Desquamativpneumonie bezeichnet. Diese Pneumonie soll acut, der croupösen Pneumonie ähnlich beginnen und entweder in Genesung enden oder nach Wochen, Monaten oder sogar erst nach Jahren zum Tode führen. Die schwerste Form derselben soll in Verkäsung enden und der locale Ausdruck einer tuberculösen Constitution sein. Wie schon in § 515 erwähnt wurde, gibt es eine genuine Desquamativpneumonie mit den Eigenschaften, die ihr Buhl zuschreibt, nicht, und auch die käsige Lobärpneumonie existirt nicht. Was man so oft als käsige Lobärpneumonie bezeichnet hat, ist eine käsige lobuläre confluirende tuberculöse Bronchopneumonie. Ich habe zahlreiche solche Pneumonieen, die von Klinikern für lobäre käsige Pneumonieen erklärt wurden, untersucht und stets gefunden, dass es knotige oder lobuläre Bronchopneumonieen waren. Vor Kurzem hat Nauwerck auf meinem Laboratorium in den Herden auch die Tuberkelbacillen nachgewiesen. (Vergl. Nauwerck, *Deutsche med. Wochenschrift 1883.*

§ 518. Die **syphilitische Pneumonie** kommt am häufigsten bei hereditärer, seltener bei acquirirter Syphilis vor.

Bekanntlich äussert sich die Syphilis, wenn sich ihr Gift auf dem Blutwege verbreitet, theils in Entzündungen, welche von gewöhnlichen, d. h. nicht syphilitischen Entzündungsprocessen wenig differiren, theils in solchen, welche durch die Bildung gummöser Herde wohl gekennzeichnet sind. Beide Formen kommen in der Lunge vor, sind indessen, von der congenitalen Syphilis abgesehen, sicherlich ausserordentlich selten, und es ist der anatomische Nachweis ihrer syphilitischen Natur sehr schwer zu leisten.

Als **gummöse Pneumonie** werden wir eine syphilitische Entzündung bezeichnen, bei welcher sich in der Lunge verkäsende Granulationsherde innerhalb eines entzündeten Lungengewebes oder in neugebildetem hyperplastischem Bindegewebe entwickeln. Derartige Veränderungen sind vielfach beschrieben worden, allein sicherlich ist das meiste davon nicht syphilitischer Natur gewesen. Es sind öfters verkäste durch neugebildetes Bindegewebe abgekapselte bronchopneumonische Herde, mit käsigen Massen gefüllte ectatische Bronchien, eingedickte verkäste Exsudate innerhalb ectasirter mit neugebildetem Bindegewebe umgebener Lymphgefässe etc. für Gummata gehalten worden.

Gummiknoten kommen in den Lungen Erwachsener sicher ausserordentlich selten vor. Häufiger sind sie bei neugeborenen hereditär syphilitischen Kindern und können sich hier sogar in grosser Zahl entwickeln. In der ersten Zeit ihres Bestandes sind sie grau oder grauweis, etwas durchscheinend und bilden Knoten von Erbsen- bis zu Haselnussgrösse. Später werden sie im Centrum undurchsichtig und weiss, und durch Zerfall können sich weiterhin Höhlen bilden.

Als eine weitere Form syphilitischer Pneumonie kennen wir bei syphilitischen Neugeborenen eine Form, bei welcher das Lungengewebe über kleinere oder grössere Strecken der Sitz einer zelligen Infiltration, oft auch gleichzeitig einer Desquamation und Verfettung des Lungenepithels ist. Das erkrankte Gewebe ist gegen die Norm verhärtet und weisslich, und es hat daher die Affection auch den Namen der weissen Pneumonie erhalten.

Nach den Angaben verschiedener Autoren kommt eine ähnliche Affection auch bei Erwachsenen in Folge acquirirter Syphilis vor und soll unter Umständen zur Bindegewebsinduration der Lunge führen. Nach Pankritius soll sie meist vom Hilus der Lunge ausgehen und sich von da radiär ausbreiten. Andere beschreiben wieder von der Pleura oder den interlobulären Septen ausgehende indurirende Entzündungen als syphilitisch.

Einen Theil der bei Syphilitischen vorgefundenen Lungeninduration wird man wohl als unter dem Einfluss der Syphilis entstanden ansehen dürfen, allein es hält auch bei diesen Zuständen schwer, eine Entscheidung zu treffen. Sicher stehen viele der für syphilitisch erklärten cirrhotischen Lungenverhärtungen mit der Syphilis in keinem Zusammenhang, sondern haben sich aus anderen Ursachen entwickelt. Es gilt dies auch für manche als syphilitische

Bildungen beschriebene pleurale und pneumonische Schwielen sowie interlobuläre Bindegewebsverdickungen.

Ueber die syphilitische Bronchopneumonie s. § 529.

Virchow hat in seinem Geschwulstwerk nachdrücklichst hervorgehoben, dass die sichere Erkennung syphilitischer Lungenveränderungen auf grosse Schwierigkeiten stösst, doch ist er der Ansicht, dass sowohl gummöse als auch einfache irritative Lungenentzündungen syphilitischen Ursprunges vorkommen. Zu letzteren gehören gewisse Formen fibröser Pneumonie, Pleuritis und Peribronchitis, sowie auch catarrhalische und verkäsende Bronchopneumonieen. Obschon in den letzten Jahren zahlreiche Arbeiten über Lungensyphilis erschienen, so sind doch unsere Kenntnisse über die Anatomie derselben nur wenig gefördert worden. Die Mehrzahl der anatomischen Befunde lässt gegründeten Zweifel zu, dass es sich um Veränderungen syphilitischen Ursprungs gehandelt habe.

*Literatur:* Depaul, *Gaz. des hôp. 1851;* Hecker, *Virch. Arch. 17. Bd. u. Verh. d. Berliner geburtshülfl. Gesellsch. VIII 1854;* E. Wagner, *Archiv d. Heilk. IV 1863;* Förster, *Würzburger medicin. Zeitschr. 1863 IV;* v. Bärensprung, *Hereditäre Syphilis;* Virchow, *sein Arch. 1 u. XV und Die krankh. Geschwülste II 1865;* Howits, *Arch. f. Syphilidologie III;* Andreae, *Anatom. Untersuch. über die Lungenaffectionen syph. Kinder, In.-Diss. Würzburg 1875;* Schütz, *Syphilome d. Lunge, Beiträge z. pathol. Anatom. v. Klebs 1. H. 1878;* Vierling, *D. Arch. f. klin. Med. XXI;* Colomatti, *Arch. f. Dermat. u. Syph. V 1878;* Pavlinoff, *Virch. Arch. 75. Bd.;* Schnitzler, *Die Lungensyphilis, Wien 1880;* Grandidier, *Berl. kl. Wochenschr. 1875;* Gerhardt, *Sitzungsber. d. phys. med. Gesellsch. z. Würzburg 1881;* Ramdohr, *Arch. d. Heilk. XIX;* Thompson, *Lancet 1878;* Sacchariin, *Berl. klin. Wochenschr. 1878;* Tiffany, *Americ. Journ. of med. Sciences 1877;* Pankritius, *Ueber Lungensyphilis, Berlin 1881;* Cornil et Ranvier, *Manuel d'histol. pathol., Paris 1882;* Kopp, *D. Arch. f. klin. Med. XXXII.*

### c. Pleurogene Pneumonieen. Entzündungen der Lungen nach Entzündungen der Nachbarschaft. Verletzungen der Lunge.

§ 519. Ist die Pleura Sitz entzündlicher Veränderungen, so können dieselben nicht nur auf mechanische Weise (§ 502) einen verderblichen Einfluss auf das Lungengewebe ausüben, sondern es kann auch die Entzündung selbst auf die Lunge übergreifen und so zur Entstehung einer **pleurogenen Pneumonie** führen. Es geschieht dies vornehmlich auf dem Wege der Lymphbahnen, welche in der Pleura sehr reichlich vorhanden sind und mit den interlobulären Lymphgefässen in offener Verbindung stehen. In Folge der Entzündung stellen sich zunächst exsudative Processe ein, durch welche die Lymphgefässe ausgedehnt werden

und zwar nicht selten so bedeutend, dass sie die Weite eines mittelgrossen Bronchus erreichen.

Solche **interlobuläre lymphangoitische Entzündungen** können bei jeder Entzündungsform auftreten, doch kommen sie am häufigsten bei eitrigen oder eitrig fibrinösen Pleuritiden vor, die sich als Folge pyämischer Infection im Anschluss an embolische Lungenvereiterung oder auch ohne solche, als einzige eitrige Localerkrankung entwickelt haben. So wird sie z. B. nicht selten bei Neugeborenen beobachtet, welche durch pyämische Infection der Nabelwunde zu Grunde gegangen sind.

In Folge der Anfüllung der Lymphgefässe mit eitrigem und eitrig fibrinösem Exsudat werden die Lungenläppchen durch gelbweisse Züge infiltrirten Gewebes auseinander gedrängt und können, falls sich zu der eitrigen Exsudation eine Vereiterung der interlobulären Septen hinzugesellt, schliesslich da und dort aus ihrer Verbindung gelöst werden. Man hat daher dieser Entzündungsform auch den Namen der **Pneumonia dissecans** gegeben.

Von den interlobulären Septen aus kann die Entzündung auf die peribronchialen Lymphgefässe übergreifen und hier zu denselben Veränderungen wie in den Septen führen. Es kann sich ferner eine Entzündung der Lungenläppchen selbst hinzugesellen, so dass das ohnehin schon comprimirte Lungengewebe nun auch noch der Sitz einer entzündlichen Exsudation und Gewebsinfiltration wird, die je nach dem Falle bald mehr einen catarrhalischen, bald einen croupösen oder hämorrhagischen oder auch einen eitrigen Character trägt. Je nachdem dies oder jenes der Fall ist, sehen die Läppchen bald roth, bald grauroth oder graugelb aus und lassen bei Druck ein trübes Secret austreten. Das Bild ist demjenigen, welches die Lunge eines an Lungenseuche gefallenen Rindes bietet, überaus ähnlich.

Führt die Affection nicht zum Tode, so kann Heilung durch Resorption erfolgen, doch dürften meist interlobuläre Gewebsverdickungen zurückbleiben. Bleibt innerhalb verdickter interlobulärer Septen eingedickter Eiter liegen, so können Bildungen entstehen, die mit Gummiknoten überaus grosse Aehnlichkeit haben.

In gleicher Weise wie diese acuten exsudativen Entzündungen kann gelegentlich auch die Tuberculose von der Pleura auf die Lunge übergreifen, z. B. nach tuberculöser Erkrankung der Rippen oder der Wirbelkörper, wobei Tuberkel in dem Gebiete der oben erwähnten Lymphbahnen auftreten.

Endlich können auch chronische, indurative, plastische Entzündungsprocesse der Pleura auf das interlobuläre und peribronchiale und auf das alveoläre Gewebe übergreifen.

In Folge der Pleuraverdickung wird die Lunge zunächst von einem dicken, derben, schwieligen Bindegewebe (Fig. 242 *a*) umschlossen. Von hier aus ziehen mächtige Bindegewebszüge (*c*), welche den interlobulären Septen entsprechen, in die Tiefe und

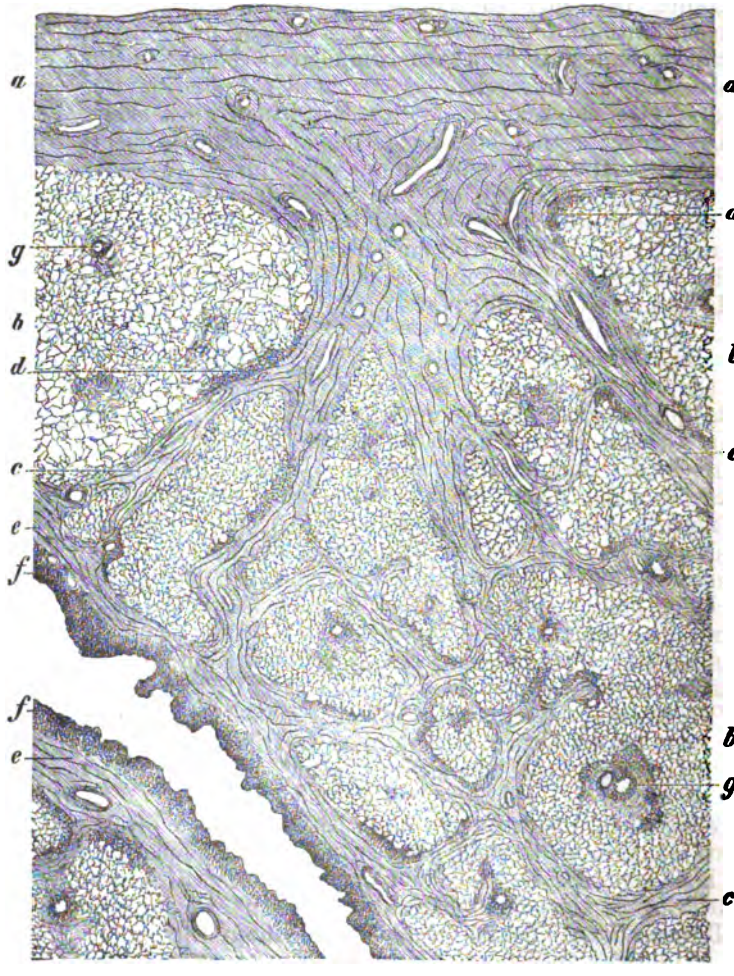


**Fig. 242. Chronische pleurogene interlobuläre Pneumonie.** *a* Verdickte Pleura. *b* Lungengewebe. *c* Verdickte interlobuläre Septen. *d* Zellige Infiltrationsherde am Uebergang der Septen in das Lungengewebe. *e* Grösserer erweiterter Bronchus mit infiltrirter Schleimhaut *f* und verdicktem peribronchialem Gewebe. *g* Kleinste Bronchien mit zellig infiltrirter Wand. Mit Müller'scher Flüssigkeit behandeltes, in Pikrocarmin gef. Präp. Vergr. 3,5.

treten theils unter sich, theils mit dem verdickten peribronchialen Bindegewebe (*e*) in Verbindung.

Das von den Septen eingeschlossene Gewebe ist mehr oder weniger comprimirt und kann unter Umständen luftleer, atelectatisch werden und mit der Zeit ganz veröden. Es kann ferner von den Septen aus der Entzündungsprocess auf das Alveolarparenchym (*d*)

übergreifen und hier zu zelliger Infiltration und später zu Bindegewebsinduration führen. Sehr oft ist auch die Erkrankung mit bronchopneumonischen Processen complicirt, welche entweder secundär hinzugekommen sind, oder bereits in den ersten Stadien der Erkrankung sich entwickelten, oder schon früher vorhanden waren.

Die Bronchien des erkrankten Lungengebietes bleiben nur selten unverändert. Häufiger sind sie verzerrt und mehr oder weniger erweitert (*e*), theils durch den Zug der schrumpfenden Bindegewebssepten, theils durch den Druck der Luft, welche nicht mehr in normaler Weise sich im Alveolarparenchym verbreiten kann. Meist besteht ferner Katarrh, und es ist die Mucosa (*f*) der Bronchien und Bronchiolen (*g*) infiltrirt.

§ 520. Befinden sich der Lunge benachbarte Organe und Gewebe im Zustande der Entzündung, so können auch von da aus entzündliche Erkrankungen der Lunge herbeigeführt werden. Hierher gehören namentlich das Mediastinum, die peribronchialen Lymphdrüsen, der Oesophagus, der Magen und die Leber. Je nach dem Character der primären Entzündung bilden sich auch in der Lunge eitrige oder jauchige, oder tuberculöse, käsige oder indurirende Entzündungen, welche ihren Sitz in der Nachbarschaft des primären Herdes haben. So kann sich in der Umgebung einer tuberculös erkrankten Lymphdrüse eine Tuberkeleruption im Gebiete des Lungenhilus entwickeln, kann sich ferner bei Durchbruch eines Leberabscesses durch das Zwerchfell ein Abscess in der Basis der Lunge bilden.

Bei ulcerösen Entzündungsformen können im Verlaufe der Erkrankung Perforationen der Bronchien eintreten. So kann z. B. ein basaler Lungenabscess in einen Bronchus perforiren, kann ferner eine verkäste erweichte Bronchialdrüse in den angrenzenden Bronchus einbrechen. Besitzen die in einen Bronchus eintretenden Substanzen infectiöse und Entzündung erregende Eigenschaften, und wird ein Theil davon in die Bronchiolen und das respirirende Parenchym aspirirt, so entstehen secundäre Bronchopneumonieen (§ 524).

**Traumatische Zerreissungen des Lungenparenchyms,** wie sie z. B. durch eingedrückte fracturirte Rippen ect. verursacht werden, führen zunächst zu Blutungen, und es kann Luft in den Thoraxraum austreten. Wird die Wunde nicht verunreinigt, so schliesst sich der Riss durch Thromben und vernarbt später durch Bindegewebsentwickelung. Verunreinigungen der Wunde führen zu Eiterung und Gangrän.

### d. Die Bronchopneumonieen.

#### 1. Bronchopneumonische Processe, welche nicht in das Gebiet der Tuberculose oder anderer infectiöser Granulationsbildungen gehören.

§ 521. Alle **Bronchopneumonieen** sind zu Beginn exquisite

**Herderkrankungen**, deren Lage und Gruppirung durch die Lage der erkrankten Bronchiolen und Alveolengangsysteme bestimmt wird.

Am schärfsten kommt das Herdförmige der bronchopneumonischen Entzündungen dann zum Ausdruck, wenn der Entzündungserreger in fein vertheilter Form in der Athmungsluft suspendirt ist und bei der Inspiration sofort bis in das respirirende Lungenparenchym gelangt.

Bei Thieren kann man solche Formen leicht erzeugen, wenn man sie in einer Atmosphäre athmen lässt, welche reichlich reizende corpusculäre Substanzen suspendirt enthält. Beim Menschen kommen sie in ihren Anfangsstadien dann zur Beobachtung, wenn kurze Zeit vor dem Ende viel reizender Staub inhalirt wurde, oder wenn aus den Luftwegen selbst kleinste reizende Partikel aspirirt wurden.

Ueberall da wo dieselben hingelangen, werden sie in ihrer Umgebung eine reactive Entzündung herbeiführen, welche zunächst die Wand des verunreinigten Abschnittes des respirirenden Gebietes der Bronchialzweige betrifft, bei stärkerer Reizung indessen bald auch auf die nächste Nachbarschaft übergreift. So entstehen denn kleinste **miliare Entzündungsherde**, welche theils von den Alveolen der Endsäckchen (Fig. 243), theils von den Alveolengängen und den respirirenden Bronchiolen (Fig. 244) und den dazugehörenden Alveolen ausgehen und von da auf die Nachbarschaft sich verbreiten.

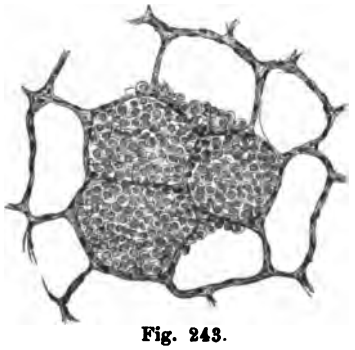

Fig. 243.

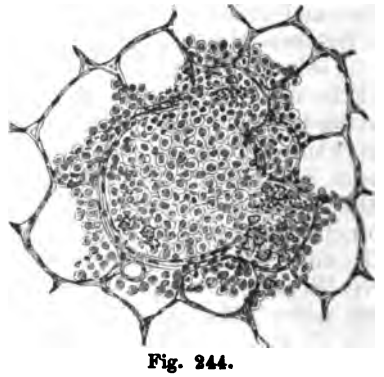

Fig. 244.

Fig. 243. Miliarer bronchopneumonischer Entzündungsherd, drei Alveolen umfassend; Präparat aus einer Hundelunge, durch Inhalation reizender mit Wasser zerstäubter Substanzen erhalten. Vergr. 80.

Fig. 244. Miliarer bronchopneumonischer Herd, welcher sich über einen respirirenden Bronchiolus und die daran angrenzenden Alveolen verbreitet. Ein Theil der ausgetretenen Zellen mit inhalirtem Staub gefüllt. Präp. aus derselben Lunge wie Fig. 243.

Wirken aspirirte Substanzen, wie z. B. Mundflüssigkeit, Speisereste, Eiter aus Kehlkopfabscessen etc. intensiver auf das Gewebe

ein, so entstehen auch ausgedehntere Entzündungen. Es bilden sich **grössere bronchopneumonische Herde**, welche sich über grössere Gruppen einander benachbarter Alveolen, Alveolengänge und Bronchiolen erstrecken. Verbreitet sich die Entzündung durch Confluenz benachbarter Herde über ein ganzes Läppchen, so bezeichnet man die Erkrankungsform als **lobuläre Bronchopneumonie.** Werden sämmtliche Läppchen eines Lappens von Exsudat durchsetzt, so entsteht eine **Bronchopneumonie** mit **lobärer Ausbreitung.**

Das Aussehen und die Beschaffenheit der bronchopneumonischen Herde wechselt natürlich nach der Form der Entzündung (vergl. § 507 und 508) sowie nach dem Stadium, in welcher sie sich befindet. Haben sich an die initiale Hyperämie bereits Exsudationen angeschlossen, so können die Herde eine hämorrhagische dunkelrothe, oder eine graurothe oder graue oder graugelbe Farbe zeigen, und bei Druck eine trübe Flüssigkeit entleeren, die je nach dem Gehalt an rothen Blutkörperchen und farblosen Zellen ebenfalls dunkelroth, oder grauroth oder grau oder gelblichweiss gefärbt ist. Nur bei croupösen Exsudationen ist das Exsudat fest, so dass es sich gar nicht oder nur schwer auspressen lässt. Gleichzeitig ist die Schnittfläche gekörnt. Die Herde sind bald deutlich abzugrenzen, bald nicht. Das angrenzende Gewebe ist meist in hyperämischem Zustande.

Ist bei miliaren Bronchopneumonieen die zellige Infiltration sehr dicht und gränzen sich die Herdchen zugleich scharf ab, so können sie frischen Miliartuberkeln sehr ähnlich sehen.

Ueberaus häufig geht der Bronchopneumonie Bronchitis und Bronchiolitis voraus, und es stellen sich, ehe die Entzündung auf das respirirende Parenchym übergreift, Verstopfung der kleinen Bronchien und damit auch **lobuläre Atelectasen** ein (vergl. § 502). Da die atelectatischen Läppchen eine dunkelblaurothe Färbung zeigen, so macht sich natürlich der Beginn der Bronchopneumonie in diesen Läppchen wenig bemerkbar. Erst wenn sich eine gewisse Menge zelligen und serösen Exsudates in den Alveolen angesammelt hat, ändert sich die Farbe, und lässt sich auch trübe Flüssigkeit aus dem Parenchym auspressen.

§ 522. Menge und Vertheilung der bronchopneumonischen Herde können natürlich ausserordentlich variiren. Sie können in dem einen Falle über beide Lungen vertheilt, in einem anderen auf einen Theil eines Lappens beschränkt sein. Ist die Zahl der atelectatischen oder der entzündeten Läppchen sehr gross, so erfahren die noch zugängigen Läppchen eine compensatorische Blähung. Liegen Entzündungsherde subpleural, so pflegt sich auch eine Entzündung der Pleura einzustellen.

Eine **Vereiterung** oder **Verjauchung** der bronchopneumonischen Herde tritt verhältnissmässig selten ein, am häufigsten noch dann, wenn die Entzündung durch aspirirten Mundinhalt, erbroche-

nen Mageninhalt, Eiter nnd Zerfallsmassen aus Abscessen und Geschwüren des Kehlkopfes und der Trachea, oder aus Zerfallshöhlen der Lunge selbst, oder durch ähnliche Schädlichkeiten herbeigeführt wurde. Die Eiter- und Brandherde können ähnlich den embolischen Eiter- und Brandherden durch demarkirende Entzündungsvorgänge zu einer mehr oder weniger vollkommenen Ausheilung gelangen. Häufiger tritt der Tod ein.

In der Mehrzahl der Fälle wird das **Exsudat wieder resorbirt** und die Lunge ad integrum restituirt. Immerhin ist hervorzuheben, dass nach Bronchopneumonieen weit häufiger Residuen zurückbleiben als nach croupösen Pneumonieen. Auch bei nicht eitrigen Formen wird die zellige Infiltration der Alveolarsepten und des interlobulären und peribronchialen Bindegewebes oft so erheblich, dass stellenweise die Resorption auf unüberwindliche Schwierigkeiten stösst, und dass mitunter sogar eine Unterbrechung der Blutcirculation und damit auch eine käsige Nekrose sich einstellt. Ferner hält nicht selten die Entzündung längere Zeit an, wird chronisch und führt zu Neubildung von Bindegewebe und damit zu Lungenverhärtung.

Die **käsige trockene Nekrose** des Lungengewebes stellt sich am häufigsten nach lobulären Bronchopneumonieen ein, und kommt namentlich bei Kindern, welche in Folge von Masern oder Keuchhusten an Bronchitis und Bronchopneumonie gelitten haben, indessen auch bei älteren Individuen und nach anderen bronchopneumonischen Erkrankungen vor. Während im Allgemeinen die Infiltrationsherde durch Resorption verschwinden, bleibt da oder dort das Infiltrat liegen, dickt sich ein und gewinnt mehr und mehr eine trockene käsige Beschaffenheit, während gleichzeitig auch das Lungengewebe selbst der Nekrose verfällt. Auf diese Weise entstehen Käseherde von Erbsen- bis zu Wallnussgrösse, die sich im Laufe der Zeit mit einer Bindegewebskapsel umgeben und dann lange Zeit unverändert in der Lunge sich erhalten, nicht selten indessen verkalken. Sie können an jeder Stelle der Lunge sitzen, entstehen aber am häufigsten in den Spitzentheilen. Zuweilen bleiben gleichzeitig Bronchialverstopfungen (§ 491) zurück.

Häufiger als zur Bildung von Käseherden führt die Bronchopneumonie zu **Induration des Lungengewebes.** In ihrer reinsten Form tritt dieselbe unter jenen Verhältnissen auf, unter denen fortgesetzte Inhalationen von Staub stets von Neuem einen Reiz auf das Lungengewebe ausüben.

Die geringste Wirkung hat Kohleninhalation, weit erheblichere haben fortgesetzte Inhalationen von Stein- uud Metallstaub. Hier reicht die resorbirende Thätigkeit häufig genug nicht hin, um den inhalirten Staub zu entfernen. Um die liegenbleibenden Fremdkörper stellt sich eine Entzündung ein, welche im Laufe der Zeit zur Bildung harter fibröser Knoten führt, welche die Fremdkörper einschliessen (Fig. 245 *a*).

Die Knoten können in einem gegebenen Falle nur vereinzelt

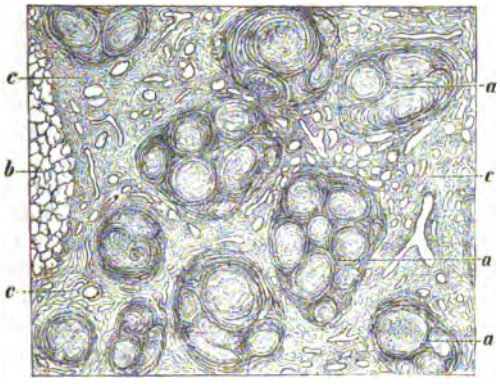


Fig. 245. Schnitt aus einer Steinhauerlunge mit bronchopneumonischen fibrösen Knoten. *a* Gruppe fibröser Knoten. *b* Normales Lungengewebe. *c* Verdichtetes aber noch Bronchien, Gefässe und einzelne Alveolen enthaltendes Lungengewebe. In Spiritus gehärtetes und mit Pikrocarmin gefärbtes Präparat. Vergr. 9.

und zerstreut in der Lunge vorkommen. In anderen Fällen sind sie zahlreicher und liegen in Gruppen (Fig. 245) beisammen. Ja es kommen Fälle vor, bei denen die Zahl der Knoten in einzelnen Theilen der Lunge so bedeutend ist, dass kaum noch etwas lufthaltiges Gewebe zwischen den Knotengruppen liegt, und stellenweise das Gewebe vollkommen fibrös wird.

Einen solchen Zustand bezeichnet man am besten als **knotige fibröse Induration** oder als **knotige Cirrhose.**

Die einzelnen Knoten sind hirsekorn- bis erbsen- und bohnengross. Sie sind weiss oder schiefergrau bis schwarz und zwar auch dann, wenn keine Kohle inhalirt wurde. Das Pigment stammt zum Theil von Blutungen her. Sie bestehen in fertigem Zustande aus fibrösem oft deutlich concentrisch angeordnetem Gewebe. Grössere Knoten setzen sich aus kleineren Knötchen zusammen und entsprechen dem Gesammtgebiet der respirirenden Zweige eines Bronchiolus, während die kleinsten Knötchen die in solides Gewebe umgewandelten einzelnen respirirenden Endzweige darstellen.

In der Umgebung der Knötchen ist das Gewebe zellig infiltrirt oder ebenfalls verdickt, fibrös, indem die Entzündung radiär auf die Nachbarschaft übergreift.

Stellen sich indurative Vorgänge bei Bronchopneumonieen ein, welche eine lobuläre Ausbreitung haben und bei denen Obstructionsatelectasen vorhanden sind, so combinirt sich die knotige Verhärtung mit diffusen, d. h. **lobulären Indurationen.** Es bilden sich in ähnlicher Weise, wie bei der Collapsinduration (§ 503 Fig. 231) graue schiefrig gefärbte Indurationsherde, welche da und dort noch knotenförmige meist heller gefärbte Einlagerungen enthalten.

Solche Herde können sich überall bilden, entstehen aber am häufigsten in den Spitzentheilen der Lungen und schliessen nicht selten kleine käsige Herde ein.

Die in den verdichteten Stellen gelegenen offenen Bronchien erleiden häufig eine Ectasie. Sie sind ferner oft der Sitz chronischer Entzündungen, und es können in ihren Wänden ulceröse Processe sich einstellen, welche zur Bildung von Höhlen führen. Enthält eine solche Höhle ein Secret, das z. B. durch Verunreinigung Entzündung erregend wirkt, und wird dasselbe in den Bronchialbaum entleert und von da in die respirirenden Enden anderer Bronchialzweige aspirirt, so können neue bronchopneumonische Entzündungsherde entstehen, welche je nach der Wirkung bald gross, lobulär, bald klein, miliar oder knotig sind und entweder wieder heilen oder zu Gewebszerstörung oder zu Indurationen führen.

Die Pleura nimmt bei allen indurativen Bronchopneumonieen, sofern sie nicht ganz im Innern der Lunge verlaufen, Theil und erfährt dadurch Verdickungen sowie Verwachsungen. Ebenso pflegt sich das peribronchiale und oft auch das interlobuläre Gewebe zu verdicken.

### 2. Die tuberculöse Bronchopneumonie.

§ 523. Die **Tuberculose der Lungen** kann in drei Formen beginnen, nämlich als embolische tuberculöse Pneumonie, als primäre tuberculöse Bronchopneumonie und als tuberculöse Lymphangoitis.

Die **embolische tuberculöse Pneumonie** ist bereits in § 517 besprochen worden. Sie tritt entweder als verbreitete Miliartuberculose auf und endet mit dem Tode oder aber als Localaffection der Lunge und führt dann zur Bildung eines einzigen oder mehrerer grösserer solitärer verkäsender Knoten. Sie können sowohl in zuvor gesunden als auch in bereits krankhaft veränderten Lungen auftreten.

Die **tuberculöse Lymphangoitis** (§ 520) tritt in Form einer localen Eruption von Tuberkeln auf, welche in der Umgebung eines der Lunge benachbarten tuberculösen Herdes sich bilden. Am häufigsten sind verkäste Bronchialdrüsen oder tuberculös erkrankte Wirbelknochen der Ausgangspunct.

Die **primäre tuberculöse Bronchopneumonie** tritt entweder in einer zuvor gesunden oder aber in einer bereits krankhaft veränderten Lunge auf.

Im ersteren Falle gelangen mit der Athmungsluft aspirirte Tuberkelbacillen entweder allein oder gleichzeitig mit anderen Entzündung erregenden Schädlichkeiten in das respirirende Lungenparenchym, siedeln sich an irgend einer Stelle der respirirenden Bronchialzweige an und führen am Orte ihrer Ansiedelung zunächst zur Bildung eines knotenförmigen (Fig. 246 *g*) Entzündungsherdes. Unter Umständen werden

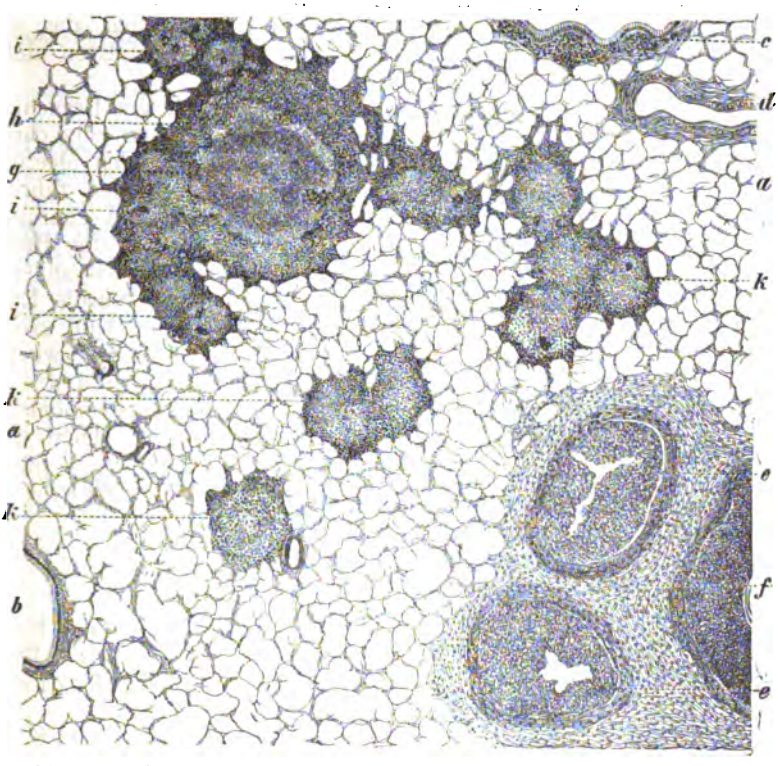


Fig. 246. Primäre tuberculöse Bronchopneumonie mit beginnender tuberculöser Lymphangoitis. Schnitt aus der linken Lungenspitze eines 25jährigen Mädchens, welche vereinzelte knötchenförmige Herde mit verkästem Centrum enthielt. *a* Normales Lungengewebe. *b* Normaler Bronchus. *c* Bronchus mit entzündlich infiltrirter Wandung. *d* Arterie. *e* Durch Bindegewebe abgekapselte verkäste bronchopneumonische Herde. *f* Fibrös indurirtes Lungengewebe. *g* Verkästes Centrum, *h* zellige Peripherie eines tuberculösen Herdes. *i* und *k* Resorptionstuberkel innerhalb der benachbarten Lymphbahnen. Carminpräparat. Vergr. 15.

die Bacillen nach ihrem Eintritt in die Lunge sofort in die Lymphbahnen aufgenommen und veranlassen erst dort die Bildung eines Granulationsknotens.

Sind lediglich Tuberkelbacillen in die Lunge gelangt, so ist dies die einzige Veränderung. Haben gleichzeitig auch noch andere Reize auf die Bronchien und das Lungengewebe eingewirkt, so stellt sich gleichzeitig eine mehr oder weniger verbreitete Bronchitis oft auch eine Bronchopneumonie ein. Im weiteren Verlaufe heilen letztere ab, können indessen Verstopfungen der Bronchien mit Secret sowie collabirte und indurirte Lungenherde zum Theil mit käsigen Einschlüssen hinterlassen, so dass nun der erkrankte Lungenbezirk *(e)* einen oder mehrere tuberculöse bacillenhaltige Käseknoten neben bacillenfreien Käsemassen, verstopften Bronchien

und schiefrigen Indurationsherden enthält. Unter Umständen können auch ursprünglich bacillenhaltige Herde bacillenfrei werden und mit oder ohne käsigen Einschluss vernarben.

Tritt die bacillöse Infection zu einer Zeit ein, in welcher die Lunge krankhaft verändert ist, so kann dies zunächst schon im Verlaufe einer frischen Bronchitis und Bronchopneumonie geschehen. Der weitere Verlauf wird alsdann der nämliche sein wie bei einer primär gemischten Infection. Wie häufig eine derartige secundäre Infection stattfindet, lässt sich aus nahe liegenden Gründen nicht bestimmen. Als das Wahrscheinlichste erscheint sie in jenen Fällen, in denen nach nicht tuberculösen Bronchopneumonieen, wie z. B. nach überstandenen Masern oder Keuchhusten eine chronische Tuberculose sich entwickelt.

Eine weitere Möglichkeit einer secundär auftretenden Tuberkelinfection ist die, dass inhalirte Bacillen sich auf einem durch alte abgelaufene oder durch noch andauernde Entzündungsprocesse veränderten Boden entwickeln.

Es spricht manches dafür, dass gewisse Veränderungen, wie sie sich an verchiedene Formen entzündlicher Lungenerkrankungen anschliessen, eine gewisse Prädisposition für die Ansiedelung von Tuberkelbacillen schaffen. Soweit sich dies aus dem anatomischen Befund beurtheilen lässt, sind es namentlich käsige, nekrotische Herde und eingedickte Bronchialsecrete, sowie bronchiectatische Höhlenbildungen, welche einer bacillösen Infection einen günstigen Boden bieten. Dabei ist es für die Infection vollkommen gleichgiltig, in welcher Weise die genannten Veränderungen entstanden sind. Hat eine Ansiedelung von Bacillen stattgefunden, so werden sich zunächst am Rande der betroffenen Käseknoten sowie in der Wand der inficirten bronchiectatischen Höhlen Entzündungen einstellen, die nunmehr einen tuberculösen Character tragen.

Den Beginn der Tuberculose in der Lunge habe ich seit Jahren auf anatomischem Wege zu verfolgen gesucht und ich glaube, dass ich das oben Mitgetheilte auf Grund meiner anatomischen Untersuchungen vertreten kann. Wenn man viele Kinder und jüngere Individuen zu seciren hat, eine Gelegenheit, die mir in Würzburg und Zürich reichlich zu Gebote stand, so gelingt es nicht selten, die Anfänge der Tuberculose sowohl als auch deren Weiterschreiten nach dem ersten Beginn zu verfolgen, und ich habe mich oft genug überzeugt, dass sie von einem einzigen Herde oder einigen wenigen Herden ihren Ausgang nimmt. Ich bin auch der Ansicht, dass die Lungentuberculose in der überwiegenden Mehrzahl der Fälle in Form solitärer knotenförmiger Herde beginnt.

Die tuberculöse Natur der Herde ist meist aus der Beschaffenheit der nächsten Umgebung sicher zu erkennen. In neuester Zeit haben Herr Nauwerck und Herr Glaser in einem Theil der von mir gesammelten Fälle auch die Tuberkelbacillen nachgewiesen.

Was das Auftreten secundärer Infectionen in bereits verän-

derten Lungen betrifft, so glaube ich, dies daraus erschliessen zu dürfen, dass man neben frischen tuberculösen Bronchopneumonieen zuweilen ältere Indurationsherde findet, die histologisch tuberculöse Charactere nicht erkennen lassen, während die in ihrem Innern gelegenen bronchiectatischen Höhlen Tuberkelbacillen enthalten. Immerhin darf bei der Beurtheilung solcher Herde nicht vergessen werden, dass die Tuberculose local abheilen und Indurationsherde hinterlassen kann, welche besondere für die Tuberculose characteristische Eigenthümlichkeiten nicht besitzen.

Man suchte früher die Phthise und die Tuberculose der Lungen vornehmlich durch eine besondere Constitution zu erklären, welche auf gewöhnliche Reize in besonderer Weise reagiren sollte. Man hat auch noch, nachdem die Ueberimpfbarkeit der Tuberculose festgestellt war, stets betont, dass gewisse Thiere empfänglicher seien als andere und danach für das Zustandekommen der Tuberculose der Prädisposition einzelner Individuen eine grosse Rolle zuerkannt. Seit Koch die Tuberkelbacillen entdeckt und ihre Bedeutung klar gestellt hat, ist die Prädisposition in den Hintergrund getreten. Mir scheint indessen auch heute noch die Annahme gerechtfertigt, dass manche Individuen zu Tuberculose mehr disponirt sind als andere. Diese Prädisposition ist entweder eine angeborene oder erworbene und ist entweder in localen Gewebsveränderungen oder aber in der allgemeinen Constitution, in Besonderheiten des Stoffwechsels in den Geweben etc. begründet. In letzterem Falle befinden sich z. B. die an Zuckerharnruhr leidenden Individuen, die bekanntlich sehr leicht an tuberculöser Lungenschwindsucht zu Grunde gehen. In ähnlicher Weise soll auch ein Missverhältniss zwischen der Grösse des Herzens zu derjenigen der Lunge und des Körpers zu Ungunsten des ersteren, soll ferner eine Verarmung des Blutes an Eiweissstoffen und Wasser, wie sie z. B. durch lange fortgesetzte Lactation, Eiterungen, Cholera etc. herbeigeführt wird, sollen ferner Herzfehler, welche die Blutzufuhr zur Lunge beschränken, endlich auch ein beschränkter Raum des Thorax und Schwäche der Inspiration zu Lungentuberculose disponiren. Auch die Scrophulose, d. h. jene Constitutionsanomalie, welche sich namentlich in einer Disposition zu Katarrhen der Schleimhäute äussert, soll eine tuberculöse Infection begünstigen. Inwieweit alle die aufgeführten Momente zu Tuberculose prädisponiren, lässt sich zur Zeit genau nicht bestimmen, doch spricht die klinische Erfahrung dafür, dass sie eine gewisse Bedeutung haben.

Zu der constitutionellen Disposition gesellt sich nun noch die örtliche Disposition, und ich möchte glauben, dass sie gerade bei der Lunge keine ganz geringe Rolle spielt, dass also ein in entzündlichem Zustande befindliches oder durch Entzündungen in be-

stimmter Weise verändertes Lungengewebe eher an Tuberculose erkrankt als ein gesundes.

Endlich sind sicher auch manche Individuen zu Tuberculose prädisponirt oder richtiger prädestinirt, weil sie der Infection weit mehr ausgesetzt sind als andere. Es gilt dies namentlich für Kinder, welche im Verkehr mit tuberculösen Eltern aufwachsen.

Eine besonders hochwichtige, aber zur Zeit nicht sicher zu entscheidende Frage ist die, ob die Tuberculose vererbt wird, ob also der Bacillus der Tuberculose bei der Zeugung oder während des intrauterinen Lebens von den Eltern auf den Fötus übertragen wird. Ich habe bereits mehrfach in Publicationen über Tuberculose darauf aufmerksam gemacht, dass sichere anatomische Anhaltspunkte für die Annahme dieser erblichen Uebertragung nicht vorliegen. Einen sicher constatirten Fall intrauteriner fötaler Tuberculose enthält die Literatur nicht, und nach der Geburt tritt die Tuberculose frühestens in der 3. Woche auf, ein Zeitraum, in welchem eine Infection nach der Geburt schon erfolgt sein kann. Immerhin muss hervorgehoben werden, dass in einzelnen Fällen in dieser Zeit die tuberculöse Veränderung soweit vorgeschritten war (vgl. Mittheil. v. Demme u. Lichtheim, *Verhandl. d. med. Congr. in Wiesbaden 1883*), dass der Beginn der Erkrankung mit grosser Wahrscheinlichkeit auf die Zeit des intrauterinen Lebens zurückverlegt werden darf. Die von mir vertretene Ansicht, dass die Vererbung der Tuberculose zwar wohl möglich, aber nicht sicher und einwandlos nachgewiesen und jedenfalls nicht häufig sei, haben früher nur Wenige getheilt. Seit die Bacillen entdeckt sind, ist die Zahl derjenigen, die ihr zustimmen, grösser geworden. Ich selbst kann mir eine Uebertragung der Tuberculose auf den Fötus auch nur dann denken, wenn zur Zeit des befruchtenden Coitus der Urogenitalapparat des Mannes an Tuberculose erkrankt ist, oder wenn der weibliche Genitalapparat tuberculös afficirt ist oder während der Schwangerschaft eine Verbreitung der Bacillen auf dem Blutwege stattfindet. Ob diese Anschauung richtig ist, müssen zukünftige Untersuchungen entscheiden. Einstweilen erkläre ich die Thatsache, dass Kinder schwindsüchtiger Eltern so leicht an Tuberculose zu Grunde gehen, dadurch, dass die Kinder eine Prädisposition zu Tuberculose ererben und im Verkehr mit den Eltern in besonderem Maasse der Infection ausgesetzt sind.

Inhalationstuberculose wurde zuerst von Tappeiner, Lippl und Schwenninger (*Tageblatt der Naturforscherversammlung in München u. Virch. Arch. 74. u. 82. Bd.*) bei Thieren erzeugt und später deren Experimente von Weichselbaum (*Med. Centralbl. 1882 u. Wiener med. Jahrb. 1883*), Schottelius (*Virch. Arch. 73. Bd.*) und Anderen nachgemacht. Man erhält bei Thieren, welche man zerstäubte Sputa von Phthisikern inhaliren lässt, kleine miliare bronchopneumonische Herde, welche Tuberkeln sehr ähnlich sind. Tappeiner hat dieselben auch wirklich für Tuberkel erklärt und sie den bei Miliartuberculose auftretenden Lungentuberkeln gleichgesetzt. Dies ist nicht richtig.

Die Inhalationstuberkel sind multiple primäre miliare durch Inhalation von Tuberkelbacillen erzeugte tuberculöse bronchopneumonische Herde (vgl. Ziegler, *Sammlung klin. Vorträge von Volkmann Nr. 151*). Veraguth hat im Jahre 1881 und 82 auf meinem Laboratorium in Zürich über diese Inhalationsentzündungen eingehende Untersuchungen angestellt und nachgewiesen, dass in diesen bronchopneumonischen Herden massenhaft Tuberkelbacillen sich entwickeln, dass ferner aus diesen Herden im Laufe der Zeit grössere käsige und später ulcerirende Herde entstehen, dass ferner bei Ziegen tuberculöse Erkrankungen der Lymphgefässe, der Lymphdrüsen und der serösen Häute sich anschliessen können, welche ebenfalls Bacillen enthalten. Bis die ersten mikroskopisch sichtbaren Veränderungen sich einstellen, vergehen nach der Inhalation 14 Tage. Bei Eintritt derselben liegen die vermehrten Bacillen in den Epithelzellen der Lungenalveolen, die sie weiterhin zur Degeneration bringen, während sich in der Umgebung eine reactive Entzündung einstellt.

*Literatur:* Bayer, *Etudes comparatives de la phthisie pulmonaire 1842;* Seegen, *Der Diabetes mellitus, Berlin 1875;* Bouchardat, *De la glycosurie. Paris 1878;* Leyden, *Ueber diabetische Lungenphthise, Zeitschr. f. klin. Med. IV;* Rühle, *v. Ziemssens Handb. d. spec. Pathol. V;* Jürgensen, *ebenda V;* Rindfleisch, *ebenda V;* Ziegler *l. c.;* Baumgarten, *Zeitschr. f. klin. Med. VI;* Klebs, *Tuberculose, Eulenburgs Encyclopädie XIII;* Veraguth, *Arch. f. exper. Pathol. XVII;* Köster, *Sitzungsber. d. niederrhein. Gesellsch. f. Natur- u. Heilk. in Bonn, Febr. 1876;* Senise, *Movimento medico chirurgico di Napoli 1883 N. 4;* Johne, *Geschichte d. Tuberculose. Leipzig 1883 u. Die käsige Hüttenrauchpneumonie des Rindes, Fortschritte d. Med. I 1883.*

§ 524. **Das Fortschreiten und die Verbreitung der Tuberculose** in der Lunge erfolgt stets auf dieselbe Weise, gleichgiltig ob die Entwickelung des primären Herdes nach Embolie oder nach Inhalation erfolgte.

Zunächst vergrössert sich der Herd durch peripheres Fortschreiten der zelligen Infiltration. Es geschieht dies durch continuirliches gleichmässiges Uebergreifen der Zellanhäufungen auf die angrenzenden Septen und Alveolen (Figur 246 *h i*), doch können sich dabei auch typische Tuberkel mit epitheloiden Zellen und Riesenzellen bilden.

Nach einer gewissen Zeit gesellt sich zu diesem Wachsthum in der Continuität eine **tuberculöse Lymphangoitis**, welche durch das Auftreten von Tuberkeln in den Lymphgefässen der Nachbarschaft (Fig. 246 *i k*) characterisirt ist. Diese Eruption kann sowohl interalveolär und interlobulär als auch peribronchial auftreten und sich auch schon frühzeitig auf die Pleura und die peribronchialen Lymphdrüsen verbreiten.

In manchen Fällen bleibt dieser Verbreitungsmodus lange Zeit

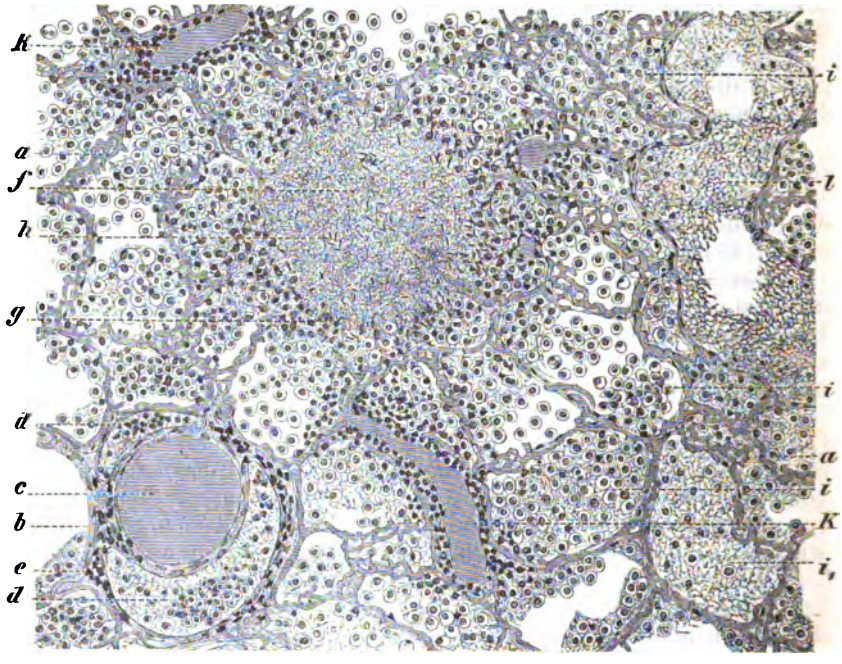


Fig. 247. Miliarer, tuberculöser, durch Aspiration des Inhaltes eines in einen Bronchus durchgebrochenen kleinen Käseherdes entstandener bronchopneumonischer Herd. *a* Interalveoläre Septen mit injicirten Blutcapillaren. *b* Respirirender Bronchiolus. *c* Injicirte Arterie. *d* Perivasculäres Lymphgefäss durch Exsudat stark erweitert. *e* In der Umgebung der Lymphgefässe gelegenes Pigment. *f* Verkästes Centrum, *g* zellig fibrinöse Peripherie eines bronchopneumonischen Herdes. *h* Tuberkelbacillen (sie sind im Verhältniss zu der übrigen Zeichnung um das Doppelte vergrössert gezeichnet). *i* In den Alveolen liegendes zelliges und zellig fibrinöses, $i_1$ wesentlich fibrinöses Exsudat. *k* Vene, deren Umgebung stark zellig infiltrirt ist. *l* Interlobuläres Lymphgefäss durch Exsudat mächtig erweitert. Mit blauem Leim injicirtes und mit Alauncarmin gefärbtes Präparat. Die Bacillen nach einem mit Fuchsin behandelten Schnitt eingezeichnet. Vergr. 80.

der einzige. Es bilden sich im Laufe von Wochen und Monaten unausgesetzt oder in Schüben neue knötchenförmige lymphangoitische Herde, während gleichzeitig auch das dazwischen liegende Gewebe in einen entzündlichen Zustand geräth. Auf diese Weise können grössere oder kleinere Indurationsherde entstehen, welche mehr oder weniger zahlreiche bacillenhaltige Tuberkel und Tuberkelgruppen in verschiedenen Zuständen der Entwickelung und der Rückbildung enthalten.

Früher oder später kann sich zu dieser lymphangoitischen Gewebsinduration und Gewebsverkäsung eine zweite Art der Verbreitung des Processes hinzugesellen.

Hat der primäre oder irgend ein secundärer Käseknoten eine

gewisse Grösse erreicht, so pflegt er zu erweichen und früher oder später in einen Bronchus durchzubrechen.

Da die käsigen Zerfallsmassen Tuberkelbacillen enthalten, so ist mit diesem Einbruch die Möglichkeit der Verbreitung der Tuberculose auf dem Bronchialwege gegeben.

Die Zerfallsmassen und die Tuberkelbacillen gelangen in die Bronchien und werden mit dem Sputum nach aussen geschafft. Sie können aber auch von den Bronchialästen aus wieder in kleinere Bronchien und in das respirirende Parenchym aspirirt werden.

Dasselbe kann geschehen, wenn ein secundär inficirter Käseherd in einen Bronchus einbricht, oder wenn der Inhalt einer inficirten Bronchiectasie oder einer bronchiectatischen Caverne in einen Bronchus sich entleert, oder wenn eine tuberculöse verkäste Lymphdrüse in einen Bronchus durchbricht.

Die aspirirte Substanz kann an verschiedenen Stellen des Lungenparenchyms liegen bleiben und führt in ihrer Umgebung eine reactive Entzündung herbei, deren Heftigkeit und Ausdehnung theils von der Beschaffenheit und der Menge der aspirirten Substanz, theils von den anatomischen Verhältnissen an der betreffenden Stelle, sowie von individuellen Eigenthümlichkeiten des Inficirten abhängig ist.

Bezüglich der Beschaffenheit der aspirirten Substanzen muss hervorgehoben werden, dass sie oft nicht nur Tuberkelbacillen, sondern auch andere Mikroorganismen, sowie chemisch wirksame Zersetzungsproducte aus den entleerten Cavernen enthalten, welche eitrige oder croupöse oder putride Entzündungen veranlassen.

Es entsteht also **ein neuer bronchopneumonischer Entzündungsherd.**

Der Verlauf dieser Bronchopneumonie ist im Allgemeinen der, dass eine zellreiche Exsudation erfolgt, welche innerhalb von Tagen und Wochen sich zu einem knötchenförmigen Herd (Fig. 247 *f g*) gestaltet, der im Centrum verkäst (*f*), in der Peripherie dagegen noch aus lebenden Zellen (*g*) besteht.

Durch geeignete Untersuchungsmethoden lassen sich in dem Herde Bacillen (*h*) nachweisen, welche theils vereinzelt, theils in Gruppen beisammen liegen und sowohl im verkästen als im zelligen Theile vorkommen. Die Gefässe sind innerhalb eines bereits soliden Knötchens stets untergegangen.

In der Umgebung des Knötchens ist das Lungengewebe der Sitz einer exsudativen Entzündung, deren Grad freilich im Einzelfalle sehr erheblich differiren kann. Meist enthalten die benachbarten Alveolen (*i*) exsudirte Flüssigkeit, Rundzellen und desquamirtes Epithel, häufig auch Fibrin ($i_1$). Die Alveolarsepten sind zum Theil kleinzellig infiltrirt, namentlich in der Umgebung der Venen (*k*). Auch die Lymphgefässe der Nachbarschaft und zwar sowohl die peribronchialen und periarteriellen (*d*) als auch die interalveolären und interlobulären (*l*) nehmen in mehr oder minder hohem Grade an der Entzündung Theil und werden durch angehäuftes Exsudat mehr

oder minder, zuweilen sehr bedeutend (*dl*) ausgedehnt. Liegt der Herd subpleural, so nimmt auch die Pleura an der Entzündung Theil.

Haben sich auf diese Weise durch Aspiration mehr oder weniger zahlreiche tuberculöse bronchopneumonische Herde gebildet, so können in jedem derselben sich die nämlichen Vorgänge wiederholen, die auch an den primären Entzündungsherden eingetreten waren. Sie werden also einestheils sich vergrössern und zu einer lymphangoitischen Tuberkeleruption in der Umgebung führen können. Auf der anderen Seite werden sich häufig auch wieder Zerfall und Erweichung einstellen, und so von neuem die Möglichkeit zur Bildung weiterer bronchopneumonischer Herde durch Aspiration geboten sein.

Zu jeder Zeit ist noch eine weitere Möglichkeit der Verbreitung gegeben. Wenn in der Lunge chronische Entzündungsprocesse Platz greifen, so nehmen stets auch die Blutgefässe an der Erkrankung Theil. Trägt die Entzündung einen plastischen Character, so erleiden auch die Wände der im Entzündungsgebiet gelegenen Arterien und Venen fibröse Verdickungen. Es kann sogar durch endarteriitische Verdickungen der Intima das Lumen von Arterienästen verschlossen werden.

Bei tuberculösen Lungenentzündungen pflegen die Wände der Capillaren sowohl als der Arterien und Venen in besonders hohem Maasse an der Erkrankung Theil zu nehmen. Wo ein tuberculöser Entzündungsherd sich entwickelt, gehen auch die Capillaren zu Grunde, und in der Wand der Venen und Arterien bilden sich Entzündungsherde, welche nicht selten deutlich die Charactere des Tuberkels tragen und in ihrem Verlaufe theils zu fibröser Verdickung, theils zu käsigem Zerfall der Gefässwand führen. Alle diese Veränderungen haben zunächst Circulationsstörungen und häufig auch kleine oder auch stärkere Blutungen zur Folge, welche namentlich dann eintreten, wenn die tuberculös erkrankten Arterienwände einreissen.

Die Erkrankung der Gefässe bietet aber noch eine weitere Gefahr. Dringen die verkäsenden Tuberkel bis in die Intima von Venen vor, so wird es auch vorkommen können, dass die verkästen Zerfallsmassen und damit auch die Bacillen direkt in die Blutbahn gelangen und dadurch die Tuberculose auf andere Organe übertragen. Häufig geschieht dies zwar nicht und zwar deshalb nicht, weil vor dem Einbruch der Tuberkel in das Lumen der Venen gewöhnlich eine Thrombose sich einstellt, durch welche die Venen verschlossen werden.

Schon sehr frühzeitig gelangen die Tuberkelbacillen aus den peribronchialen Lymphgefässen in die Bronchialdrüsen und rufen auch hier eine tuberculöse Erkrankung hervor. Es kommen sogar nicht selten Fälle zur Beobachtung, bei denen bronchopneumonische knötchenförmige Herde in der Lunge nur äusserst spärlich vorhanden sind, während einzelne Bronchialdrüsen bereits total von Tuberkeln durchsetzt oder ganz verkäst sind. Ja es kann

auch vorkommen, dass in der Lunge ein einziger kleiner Herd sitzt oder dass die Tuberkelbacillen an ihrer Eintrittsstelle in die Lunge gar keinen Herd hinterlassen haben, während die Bronchialdrüsen hochgradig erkrankt sind.

Wenn die Tuberculose sich im respirirenden Lungenparenchym und in den Lymphgefässen erheblich ausgebreitet hat, so pflegen auch die Bronchien an Tuberculose erkrankt zu sein. Zunächst die kleinen, weiterhin aber auch die grösseren und häufig auch der Kehlkopf und die Luftröhre. Durch Verschlucken des Sputums kann die Tuberculose auch auf den Darmtractus übergehen.

Ich habe bereits im Jahre 1878 in meiner Arbeit über Tuberculose und Schwindsucht (*Sammlung klin. Vorträge von Volkmann Nr. 151*) nachdrücklich betont, dass die Verbreitung der Tuberculose in der Lunge theils auf dem Lymph- theils auf dem Bronchialwege erfolgt, und dass der ganze Verlauf der Lungentuberculose dringend die Annahme erheischt, dass das aus den Zerfallshöhlen stammende Secret infectiös wirkt und den Process in der Lunge selbst verbreitet. Ich stützte mich dabei wesentlich auf die anatomische Untersuchung, sowie auf die Ergebnisse der in § 523 citirten Inhalationsversuche. Die seither erfolgte Entdeckung des Bacillus der Tuberculose, sowie der Nachweis, dass das Sputum von Phthisikern, falls es aus dem erkrankten Lungentheil stammt, stets den Bacillus enthält, haben meine Ansichten bestätigt. Ich kann nur hinzufügen, dass auch meine seitherigen Beobachtungen am Sectionstische durchaus damit übereinstimmen. Sind in einer Lunge zahlreiche bronchopneumonische tuberculöse Herde vorhanden, so fehlt es auch nie an einem älteren Zerfallsherd oder einer Bronchiectasie oder einer verkästen Lymphdrüse, in welcher sich die Bacillen vermehrt und von da aus über den Bronchialbaum verbreitet haben.

Auf die verschiedenen Darstellungen, welche die Autoren über die Anatomie der tuberculösen Lungenerkrankungen geben, einzugehen, ist mir an dieser Stelle nicht möglich. Es wäre dies auch nur dann von Werth, wenn alle die verschiedenen, zum Theil sehr weit auseinander gehenden Angaben eingehend wiedergegeben und zugleich auch die Gründe ihrer Zurückweisung angeführt werden könnten. Hierzu ist aber der Raum in einem Lehrbuche nicht vorhanden. Ich bemerke daher nur im Allgemeinen, dass manche Angaben schon deshalb nicht richtig sein können, weil sie von irrigen Anschauungen über den Bau der Lunge ausgehen. Ich bemerke ferner, dass meiner Ansicht nach viel zu wenig scharf zwischen den Erkrankungen des respirirenden Lungenparenchyms und denjenigen der Bronchien und des peribronchialen Gewebes unterschieden wurde. Es ist dem entsprechend vieles als Peribronchitis beschrieben worden, was sicher keine peribronchiale Affection, sondern eine Erkrankung des respirirenden Lungentheiles ist und daher als Bronchopneumonie bezeichnet werden muss.

Manche Autoren haben ferner die Lymphgefässe fast ganz vernachlässigt, während Andere ihre Bedeutung doch allzu sehr in den Vordergrund gestellt haben.

*Literatur über die Anatomie der chronischen Lungentuberculose:* Laennec, *Traité de l'auscultation médiate et des maladies des poumons et du coeur II, Paris 1837;* Carswell, *Pathological Anatomy, London 1838;* Rühle *l. c.;* Rindfleisch, *v. Ziemssen's Handb. d. spec. Pathol. V* und *Pathologische Gewebelehre;* Hanot, *Arch. gén. de méd.;* Orth, *Virch. Arch. 86. Bd.* und *Berl. klin. Wochenschr. 1881;* Aufrecht, *Pathol. Mittheilungen I. Hft.;* Köster, *Sitzungsber. d. Niederrhein. Gesellsch. f. Natur- u. Heilk. in Bonn 1876;* Huguenin, *Corresp.-Bl. f. Schweizer Aerzte 1880;* Ziegler *l. c.;* Buhl *l. c.;* Wyss, *Gerhardt's Handb. d. Kinderkrankh. III.*

*Literatur über den Nachweis von Tuberkelbacillen im Sputum und Darminhalt:* Koch, *Berl. klin. Wochenschr. 1882 Nr. 15* und *1883 Nr. 10;* Baumgarten, *Centralbl. f. med. Wissensch. 1882 Nr. 15;* Lichtheim, *Fortschritte der Medicin I;* de Giacomi, *ebenda I Nr. 5 1883;* Balmer und Fraentzel, *Berl. klin. Wochenschr. 1882 Nr. 45* und *D. med. Wochenschr. 1883 Nr. 17;* Hiller, *D. med. Wochenschrift 1882 Nr. 47* und *Zeitschr. f. klin. Med. V;* P. Guttmann, *Berl. klin. Wochenschr. 1882 Nr. 52;* Pfeiffer, *ebenda 1883 Nr. 3;* Ziehl, *D. med. Wochenschr. 1883 Nr. 5;* Menche, *Fortschritte der Med. I, Nr. 5;* Dreschfeld, *Brit. med. Journ. 1883 Febr.;* Demme, *Berl. klin. Wochenschr. 1883 Nr. 15;* Riegel, *Centralbl. f. klin. Med. 1883 Nr. 13;* Müller, *Verh. d. phys.-med. Ges. zu Würzburg, N. F. XVIII 1883.*

§ 525. Aus § 524 ergibt sich, das die localisirte Tuberculose der Lunge in ihrem Fortschreiten wesentlich ein bronchopneumonischer Process ist, zu dem sich eine Lymphangoitis sowie eine mehr oder minder ausgebreitete Bronchitis und Peribronchitis hinzugesellt.

Alle die genannten Entzündungsprocesse treten zunächst in Herden auf und zwar meistens in Form von Knötchen, die etwa Hirsekorn- bis Erbsengrösse besitzen. Wo also der tuberculöse Process noch verhältnissmässig frisch ist, finden sich in lufthaltigem Gewebe kleine graue durchscheinende oder grössere weisse Knötchen (Fig. 248 *a d*). Die Mehrzahl derselben ist nichts anderes als respirirende Bronchiolen und Alveolengänge mit den dazu gehörenden Alveolen (*a b c d*), welche in Folge der Entzündung in eine compacte Gewebsmasse umgewandelt sind. Sie zeigen daher auf dem Schnitt zum Theil noch deutlich die Gestalt und die Configuration (*b c*) der genannten Lungentheile.

Erst wenn die Knötchen durch Uebergreifen der Entzündung auf benachbarte Alveolengangsysteme und Lymphangoitis der Umgebung sich vergrössern, geht dieses Verhältniss verloren.

In späteren Stadien der Erkrankung pflegen gegenüber den bronchopneumonischen die lymphangoitischen sowie die durch Bron-

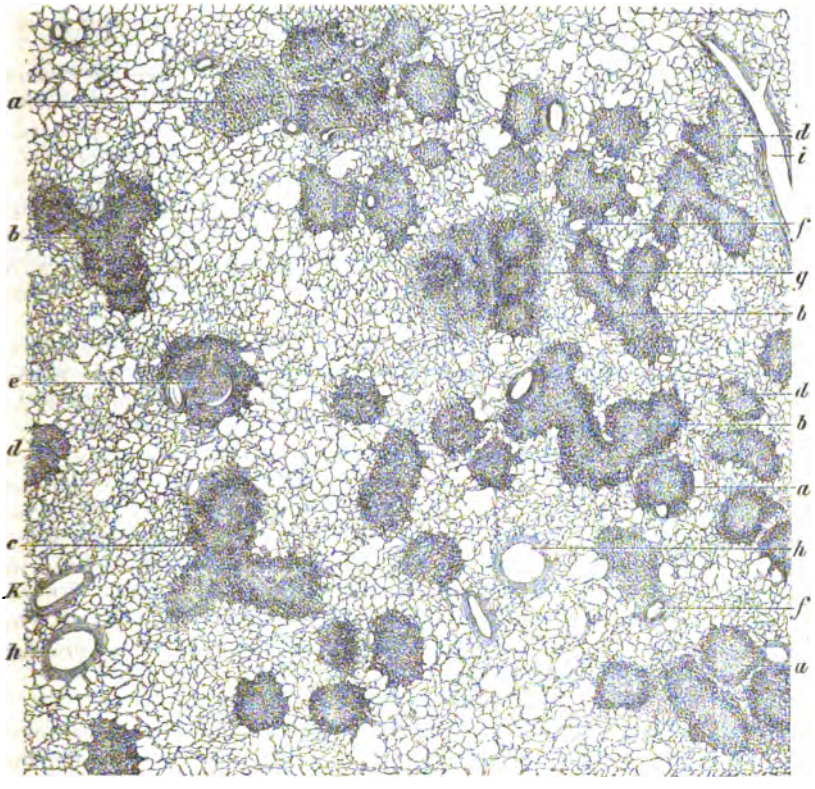


Fig. 248. Bronchopneumonia nodosa chronica tuberculosa. *a b c d* Entzündungsherde verschiedener Gestalt und Form den infiltrirten Alveolengangsystemen entsprechend. *e* Querschnitt durch einen infiltrirten verstopften Bronchiolus. *f* Kleiner Arterienast. *g* In Verschmelzung begriffene Knötchengruppe. *h* Kleiner unveränderter Bronchus. *k* Arterie. In Müller'scher Flüssigkeit gehärtetes und in Pikrocarmin gefärbtes Präparat. Vergr. 6.

chitis und Peribronchitis (*e*) erzeugten Knötchen zurückzutreten, doch ist das Verhältniss kein constantes.

Es kommen Fälle vor, bei denen die Verdickung der Bronchialwände und deren Umgebung und die Verstopfung ihres Lumens eine ganz erhebliche Ausdehnung erreichen. Ebenso kann auch die Lymphgefässerkrankung eine erhebliche Ausbreitung erfahren.

Geht man von den knötchenförmigen Herden aus, so hält es nicht schwer, für alle die mannigfaltigen Formen, unter denen die Lungentuberculose sich präsentirt, ein Verständniss zu gewinnen. Sie lassen sich alle auf diese Grundform der Erkrankung zurückführen, und der Unterschied der einzelnen Fälle erklärt sich theils durch die Verschiedenheiten der bronchopneumonischen Herde selbst,

theils durch den Wechsel der ihre Eruption begleitenden sonstigen Lungenveränderungen.

Was zunächst die bronchopneumonischen Herde betrifft, so wechselt abgesehen von der Verschiedenheit ihrer Grösse namentlich die Beschaffenheit des entzündlichen Infiltrates, sowie der Ausgang der Entzündung.

Während in dem einen Falle ein zellreiches oder auch ein fibrinöses Exsudat gesetzt wird, welches rasch verkäst oder auch wohl vereitert, trägt in anderen Fällen der Vorgang mehr einen käsig fibrösen Charakter, und man kann daher in Rücksicht darauf auch käsige, käsigeitrige, käsigfibröse und indurirende Formen der tuberculösen Bronchopneumonie unterscheiden.

Gesellt sich zu den knötchen- und knotenförmigen Eruptionen eine ausgedehntere Entzündung des Nachbargewebes, so wird der knötchenförmige Herd zu einem lobulären, und man kann dem entsprechend auch die tuberculöse Bronchopneumonie in knotige und in lobuläre Formen eintheilen.

Sowohl bei primären als secundären tuberculösen Entzündungsherden ist eine **Heilung** möglich. Ob dabei eine vollkommene Wiederherstellung des Gewebes durch Resorption des Exsudates stattfinden kann, ist fraglich und jedenfalls nur für kleinste Herde, in welchen die Gefässe noch nicht obliterirt sind, möglich. Bei grösseren Herden kann eine relative Heilung nur dadurch zu Stande kommen, dass die Entzündung ihren Ausgang in Bindegewebsinduration nimmt. Die dadurch entstehenden Verdichtungsherde sind theils knotenförmig, theils über grössere Gewebspartieen ausgebreitet und bestehen aus schiefrig pigmentirtem grauem oder weissem Bindegewebe. Käsige Einschlüsse können stellenweise fehlen, meist enthält indessen das indurirte Gewebe mehr oder weniger zahlreiche Käseknoten, welche theils aus bronchopneumonischen Herden entstanden, theils als verkäster Bronchialinhalt anzusehen sind.

In diesen Knoten können Tuberkelbacillen sich lange, wahrscheinlich während vieler Jahre erhalten, doch wird man wohl annehmen dürfen, dass sie schliesslich zu Grunde gehen. Früher oder später können die Käseherde verkalken.

Durch die eben beschriebenen Heilungsvorgänge können tuberculöse Lungenerkrankungen in einer Zeit, in welcher erst spärliche Herde bestehen, zur völligen Abheilung gelangen, oder wenigstens an einem Weiterschreiten verhindert werden, so dass Jahre lang keine neuen Gebiete occupirt werden. Selbstverständlich ist indessen, so lange noch Bacillen vorhanden sind, von einer völligen Heilung anatomisch nicht zu sprechen.

Bestehen in einer Lunge bereits zahlreiche tuberculöse Erkrankungsherde, so kann zwar in einzelnen derselben eine vollkommene oder relative Abheilung erfolgen, allein es ist in höchstem Grade unwahrscheinlich, dass dies je gleichzeitig bei allen geschieht. So

lange aber auch nur ein einziger Herd seinen Ausgang in Zerfall nimmt und der Bacillenentwickelung einen günstigen Boden bietet, so lange besteht auch die Gefahr und die Wahrscheinlichkeit, dass der Process auf dem Lymph- oder Blut- oder Bronchialwege von Neuem fortschreitet.

Die tuberculöse Bronchopneumonie und die damit zusammenhängenden Lungenveränderungen decken sich zu einem grossen Theile mit demjenigen, was man unter Phthisis pulmonum versteht. Immerhin sind die beiden Begriffe nicht identisch. Es kann auch durch Entzündungen, die weder mit Tuberculose noch auch mit andern infectiösen Granulationsgeschwülsten etwas zu thun haben, das Lungengewebe zerstört werden. Da man mit der Bezeichnung Lungenphthise zunächst doch nur den Begriff der Gewebszerstörung zu verbinden hat, so kann man sehr wohl alle destructiven Lungenentzündungen unter demselben begreifen.

Allerdings pflegt die Bezeichnung Lungenphthise wesentlich nur auf jene destructiven Lungenerkrankungen Anwendung zu finden, welche als progressive, d. h. stetig oder in Schüben fortschreitende Processe verlaufen, welche also, wenn sie einmal begonnen haben, selbständig weiterschreiten und nur zeitweise stille stehen. Schränkt man den Begriff dermassen ein, so fallen natürlich alle jene Lungenaffectionen aus dem Gebiete der Phthise, bei welchen nach acuter Lungenentzündung partielle, später sich nicht weiter vergrössernde Zerstörungen entstehen.

Gleichwohl deckt sich der Begriff Lungenphthise und Tuberculose auch dann noch nicht ganz.

Denn auch nicht specifische Entzündungen können, wie früher auseinander gesetzt wurde, einen fortschreitenden Character besitzen oder in ihrem Verlaufe erhalten, und unter den specifischen Infectionskrankheiten, welche wir zur Zeit zu den infectiösen Granulationsgeschwülsten zählen, können auch der Rotz, die Syphilis und die Actinomycose ähnliche Affectionen wie die Tuberculose herbeiführen.

Der verschiedene Verlauf, welchen die tuberculöse Bronchopneumonie nimmt, d. h. die wechselnde Beschaffenheit der einzelnen Entzündungsherde hängt zum Theil von der verschiedenen Reaction des Lungengewebes bei den einzelnen Individuen, zum Theil, und zwar hauptsächlich, von der Natur und der Menge des in der Lunge sich verbreitenden Entzündungserregers ab. Wenn ich auch der Ansicht bin, dass bei der tuberculösen Phthise die Verbreitung des specifischen Bacillus in der Lunge das Wesentliche ist, so glaube ich doch, dass nicht selten auch noch andere schädliche Momente mitwirken.

Der Inhalt mancher Lungencavernen enthält nicht nur Tuberkelbacillen, sondern auch andere Bacillen und Mikrokokken, und ich halte dafür, dass diese ebenfalls zersetzend wirken und bei ihrer Verschleppung die Wirkung der Tuberkelbacillen modificiren, be-

ziehungsweise verstärken. Ich möchte daher namentlich die käsig eitrigen Formen der Phthise für complicirte Infectionsprocesse ansehen.

Was die Frage der Heilung von Lungentuberculose betrifft, so bietet die Literatur darüber zwar manche Mittheilungen, allein so lange der Bacillus der Tuberculose nicht bekannt war, war es nicht möglich aus dem anatomischen Befunde in einem Narbenherde der Lungen mit absoluter Sicherheit die tuberculöse Natur der voraufgegangenen Affection der Lunge zu erschliessen. Meines Erachtens kommt der oben beschriebene Verheilungsprocess zweifellos vor, und ich stütze diese Ansicht nicht nur auf Untersuchung von Fällen, in welchen klinisch die Diagnose auf Tuberculose gestellt worden war und später, d. h. nach Jahren die beschriebenen Veränderungen sich vorfanden, sondern wesentlich auch auf eine in den letzten Tagen von (*Deutsche med. Wochenschr. 1883 N. 23*) Nauwerck gemachte Beobachtung. Derselbe fand nämlich bei einem 45jähr. Förster, welcher 5 Jahre vor seinem Tode vorübergehend Symptome einer doppelseitigen Lungenspitzenaffection gezeigt hatte und der an einem Magenkrebse rasch zu Grunde gegangen war, narbige Herde in den Lungenspitzen, welche vereinzelte kleine Käseherde einschlossen, die noch spärliche Tuberkelbacillen enthielten. Eine frische Eruption bronchopneumonischer Herde oder von Resorptionstuberkeln fehlte vollkommen. Im indurirten Gewebe selbst fehlten Bacillen. Von Interesse ist, dass 4 Brüder des Betreffenden früher an Tuberculose zu Grunde gegangen waren.

§ 526. Die einfachste und häufigste Form der localisirten Lungentuberculose ist die **Bronchopneumonia tuberculosa nodosa**, d. h. jene Form, welche wesentlich durch die Bildung knötchen- und knotenförmiger Bronchopneumonieen characterisirt ist.

Zu ihrem Zustandekommen ist die Anwesenheit eines tuberculösen Erweichungsherdes oder einer tuberculösen Bronchitis, oder einer bronchiektatischen Caverne, d. h. also irgend eines Herdes nöthig, von dem aus die Tuberkelbacillen in den Bronchialbaum gelangen und sich von da auf die Endzweige der Bronchiolen (Fig. 249 *b*) verbreiten können.

Erfolgt die Dissemination rasch, und erstreckt sie sich über den grössten Theil der Lunge, so können die betreffenden Individuen in kurzer Zeit zu Grunde gehen, und man findet alsdann die Lunge von miliaren grauen und weissen Knötchen, welche embolischen Tuberkeln überaus ähnlich sehen, mehr oder weniger dicht durchsetzt. Man kann diese Form als **Bronchopneumonia tuberculosa miliaris** (Fig. 247) bezeichnen. Die kleinen Herde gehen theils von den Alveolengängen (Fig. 249 *c*), theils von den respirirenden Bronchiolen (*b*) aus, sind frisch zellreich, später zum Theil verkäst oder auch zum Theil fibrös. Die Gefässe gehen bei vollkommener Ausbildung der Knötchen zu Grunde.

Erfolgt die Dissemination des Giftes mehr successive, so dass

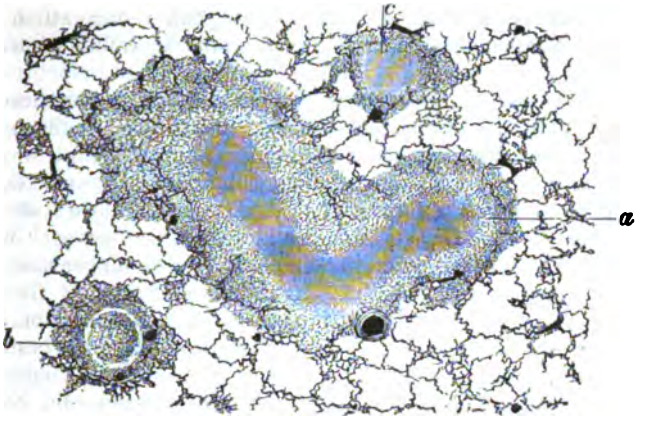


Fig. 249. Bronchopneumonia tuberculosa nodosa. *a* Gabelig getheilter, im Centrum verkäster, in den peripheren Theilen zellig fibröser Herd, welcher aus einer Infiltration zweier Alveolengänge und der daran angrenzenden Alveolen entstanden ist. *b* Respirirender Bronchiolus, dessen Lumen, Wandung und Umgebung mit zelligem Exsudat erfüllt ist. *c* Alveolengang, dessen zelliger Inhalt bereits verkäst und dessen Alveolen infiltrirt sind. Mit Carmin gefärbtes von der Lungenarterie aus blau injicirtes Präparat. Vergr. 25.

die betreffenden Individuen längere Zeit am Leben bleiben, so häufen sich die Herde auf einzelnen Gebieten der Lunge stärker an und werden dann zugleich auch grösser. Meist tragen sie hierbei eine käsig fibröse Beschaffenheit und zwar so, dass zur Zeit ihrer höchsten Entwicklung das Centrum (Fig. 249 *a*) verkäst, die Peripherie von zellig fibröser Beschaffenheit ist. Es pflegt ferner der Verlauf der Krankheit ein chronischer zu sein, so dass man die Affection als **Bronchopneumonia nodosa chronica indurativa** bezeichnen kann. Die grauen oder grauweissen Knötchen sind, wo sie in grösserer Zahl vorkommen, in Träubchen ähnlichen Gruppen geordnet und erscheinen auf dem Schnitte theils kreisförmig, theils mehr länglich gestreckt oder gabelförmig getheilt. Oft finden sich auch kleeblattähnliche Zeichnungen. Alle diese Bildungen rühren davon her, dass ein Theil der respirirenden Endzweige der Bronchien in compacte Herde umgewandelt ist.

Neben diesen Herden finden sich stets auch mit käsigen Massen verstopfte Bronchiolen mit verdickter Wand, die auf dem Schnitt das Bild eines eingekapselten Käseknotens bieten.

Ursprünglich liegen die bronchopneumonischen Knotengruppen in lufthaltigem Gewebe. Nach längerer Dauer dagegen ist dasselbe innerhalb der Knötchengruppen sowie in deren Nachbarschaft meist luftleer, schiefergrau, indurirt. Letzteres rührt davon her, dass einerseits bei Verstopfung von Bronchiolen Collapszustände in den noch freien Bronchialenden resp. Alveolen eintreten, dass andererseits die entzündliche Infiltration und Gewebsinduration von den Knötchen auf das Nachbargewebe übergreift und hier zu einer In-

filtration und Verdickung der Alveolarsepten sowie zu einer Anfüllung der Alveolen mit Zellen, zum Theil auch mit Bindegewebe führt. Die Pigmentirung ist theils von aspirirtem gefärbtem Staub, theils von Blutungen herzuleiten, welche in Folge von Circulationsstörungen in dem erkrankten Bezirk, oder von Berstung durch tuberculös entartete Gefässe eintreten.

Die seltenere Form der knotigen Tuberculose, die **Bronchopneumonia nodosa caseosa** ist durch die Bildung zellreicher, rasch verkäsender und vereiternder, hirsekorn- bis erbsengrosser und grösserer, grauer und gelbweisser Herde ausgezeichnet.

Die verkästen gefässlosen Knoten sind stets von einer Zone umgeben, innerhalb welcher die Alveolen mit Rundzellen, desquamirtem Epithel, Flüssigkeit, nicht selten auch mit Faserstoff gefüllt sind, während das Lungengewebe selbst kleinzellig infiltrirt ist.

Die Käseknoten gerathen leicht in Erweichung und Zerfall, so dass sich kleine Zerfallshöhlen bilden, die früher oder später in angrenzende Bronchien einbrechen können.

Die käsige, die indurative und die käsig fibröse Bronchopneumonie können sich unter eineinander combiniren.

§ 527. Die letztbeschriebenen Processe gehen meist von den Lungenspitzen aus und schreiten von da nach abwärts, so dass in den Spitzentheilen bereits die Endstadien erreicht sind, während in den Unterlappen der Process noch im Fortschreiten begriffen ist. Nach längerem Bestande der käsig fibrösen, indurativen Bronchopneumonie ist das am stärksten erkrankte Lungengewebe nahezu oder ganz luftleer, hart und höckerig anzufühlen. Die Pleura pulmonalis (Fig. 250 *a*) ist meist erheblich verdickt und mit der Pleura costalis fest verwachsen, das Lungengewebe dicht von käsigen Knötchen und Knoten durchsetzt (*b c*), welche theils von grau durchscheinendem oder weissem, theils von schiefrig pigmentirtem Bindegewebe umgeben sind. Diese Knoten sind theils verödete und verhärtete Alveolengangsysteme (*b*), theils Bronchiolen mit käsigem Inhalt (*c*), verdickter Wand und verdichteter Umgebung. Dazwischen liegen weisse oder pigmentirte Bindegewebszüge (*e*), welche verdickten interlobulären Septen oder peribronchialem Bindegewebe entsprechen, sowie graue Knötchen, die von frisch entstandenen entzündlichen Infiltrationsherden ($f f_1$) herrühren.

Die Bindegewebsknoten und Züge sind theils zellarm, derb, fibrös, theils zellreich. Ein Theil der Knoten ist im Centrum verkäst und an der Grenze von Käse und lebendem Gewebe liegen häufig Riesenzellen. Geeignete Behandlung des Präparates weist spärliche Bacillen nach. Zuweilen enthalten die Indurationsherde auch typische Tuberkel. Die Septen des noch erhaltenen Lungengewebes sind grossentheils zellig infiltrirt und dadurch verdickt.

Die beschriebene Veränderung kann unter Umständen über einen grossen Theil der Lunge sich erstrecken und dann einen Zustand der Schrumpfung und der Induration herbeiführen, den man pas-

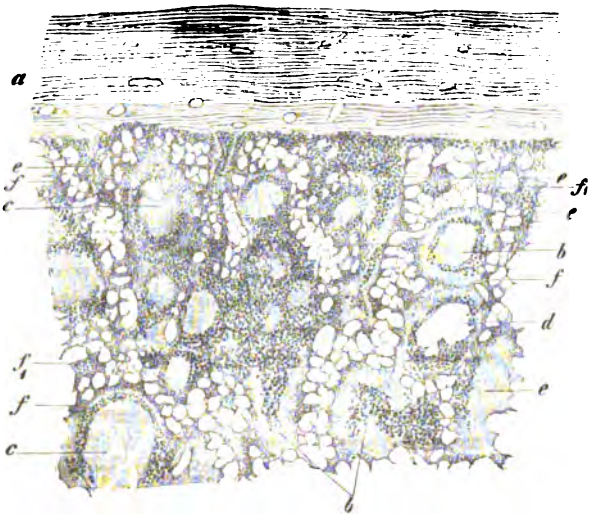


Fig. 250. Cirrhosis nodosa tuberculosa pulmonis. *a* Fibrös verdickte Pleura. *b* Käsig fibröse bronchopneumonische Indurationsknoten. *c* Bronchiolen mit verkästem Inhalt und verdickter Wand und Umgebung. *d* Kleine bronchiectatische Höhle. *e* Verdickte interlobuläre Septen. *ff*$_1$ Frische zellige Infiltrationsherde, welche theils am Rande von fibrösen Indurationsknoten, theils in Lymphgefässen ($f_1$) und deren Umgebung liegen. Die Septen des noch erhaltenen Lungengewebes sind zum Theil zellig infiltrirt, das fibrös verdichtete Gewebe pigmentirt. Mit Spiritus gehärtetes, mit Hämatoxylin gefärbtes Präparat. Vergr. 20.

send als **Cirrhosis nodosa tuberculosa** bezeichnet. Meist verbreitet sich derselbe nur über einen beschränkten Lungenbezirk, indem an die Induration sich noch andere Vorgänge anschliessen.

Selbst in Fällen, in denen die Induration ursprünglich ganz in den Vordergrund tritt, fehlt es niemals ganz an **ulcerösen Processen**, welche theils von Käseherden des Lungengewebes selbst, theils von Bronchiectasieen ausgehen, die sich in dem luftleeren geschrumpften Gewebe entwickeln. Hat der Zerfall irgendwo begonnen, so pflegt er successive fortzuschreiten, so dass sich grössere **Cavernen** bilden. Wenn dieselben auch sich mit Granulationsmembranen auskleiden, so tritt doch nur selten ein vollkommener Stillstand des Zerfalls ein, indem die Ansiedelung von Tuberkelbacillen in der Cavernenwand neue nekrotische Herde und neue Entzündungen hervorruft.

Es muss als das Gewöhnliche angesehen werden, dass auch bei indurativer tuberculöser Bronchopneumonie die Höhlenbildungen eine erhebliche Grösse erreichen, und zwar sowohl durch fortgesetzte Zunahme einer einzigen Höhle, als durch Confluenz mehrerer. In letzterem Falle kann sich ein ganzes System untereinander communicirender Cavernen oder auch eine einzige umfangreiche buchtige Caverne bilden, welche nur unvollkommen durch Balken und

Leisten stehen gebliebenen Gewebes in Unterabtheilungen eingetheilt wird.

Der Zerfall kann unter Umständen den grössten Theil des Oberlappens oder auch wohl den ganzen Lappen und auch Theile des Unterlappens betreffen, so dass die Cavernen stellenweise bis unter die verdickte Pleura reichen, und auch sonst das collabirte, verdichtete Lungengewebe sehr reducirt ist. Die Cavernen selbst enthalten neben Luft mehr oder weniger graue oder graugelbe eitrige oder auch braune mit kleinen weisslichen Bröckeln vermischte Flüssigkeit. Alle diese Massen werden von der Wand abgesondert, und die weissen Klümpchen sind nichts anderes als losgestossenes, infiltrirtes, nekrotisches, meist von Bacillen dicht durchsetztes Lungengewebe.

Weit rascher als bei der indurativen stellt sich bei der käsigen und käsig eitrigen Bronchopneumonie der Zerfall des Gewebes ein. Es kann vorkommen, dass schon in sehr kurzer Zeit das Gewebe einer Lunge von einer grossen Zahl der Zerfallshöhlen durchsetzt wird, deren infiltrirte verkäste Wandung zerfetzt, also in rasch fortschreitendem Zerfall begriffen ist. Liegt ein Theil der Herde dicht unter der Pleura, so fehlen in derselben, abgesehen von allfälligen älteren Verwachsungen fibrinöse oder eitrig fibrinöse Entzündungen nie. Nicht selten perforirt die Pleura, so dass Pneumothorax oder Pyopneumothorax entsteht.

Käsig fibröse, käsige und käsig eitrige Bronchopneumonieen können sich in mannigfaltigster Weise combiniren und dadurch höchst verschiedenartige Zerstörungsbilder herbeiführen. Nicht selten ist es, dass zu einer chronischen, käsig fibrösen Entzündungsform eine käsig eitrige hinzutritt und dadurch den Process beschleunigt.

Die höchst auffällige Thatsache, dass die tuberculöse Bronchopneumonie meist in der Spitze beginnt, weist darauf hin, dass die Ansiedelung und Verbreitung des Bacillus dort leichter erfolgt, als an anderen Stellen. Zur Erklärung dieser Erscheinung lässt sich anführen, dass in den Spitzen der Lungen die Athmungsexcursionen kleiner und der Blutgehalt geringer ist als in den übrigen Theilen, dass somit allfällig in die Lunge aspirirte Bacillen dort weniger leicht durch den Lymphstrom weggeschafft und von den lebenden Zellen des Organismus zerstört werden, als anderswo, dass danach das Gewebe weniger widerstandsfähig ist. Noch bedeutungsvoller erscheint mir indessen die Thatsache, dass in den Lungenspitzen häufiger Residuen verschiedener Entzündungen zurückbleiben als anderswo. Da durch dieselben eine locale Prädisposition für die Ansiedelung der Bacillen geschaffen wird, so dürfte damit auch die Prädilection der Spitze für Tuberculose für manche Fälle erklärt werden.

§ 528. Die **Bronchopneumonia tuberculosa lobularis caseosa** schliesst sich genetisch stets an miliare und knotige Broncho-

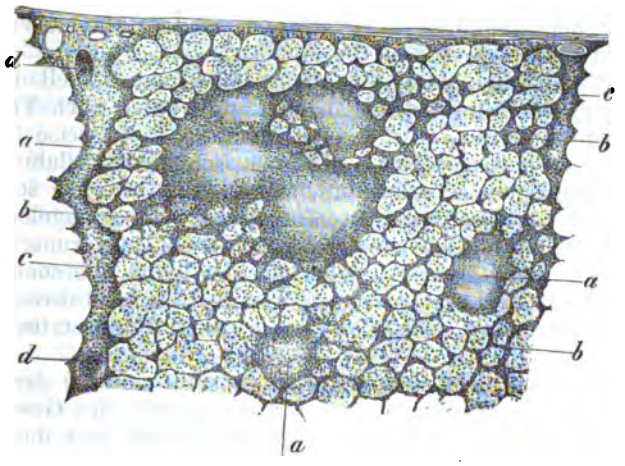


Fig. 251. Bronchopneumonia tuberculosa lobularis caseosa. *a* Knötchenförmige Herde mit verkästem Centrum und zellreicher Peripherie. *b* Alveolarparenchym, dessen Septen durch kleinzellige Infiltration theilweise verdickt und dessen Hohlräume mit Exsudat gefüllt sind. *c* Interlobuläre zellig infiltrirte Septen. *d* Mit Exsudat gefüllte Lymphgefässe. Schnitt durch ein subpleural gelegenes Lungenläppchen. Härtung in Alcohol, Färbung in Hämatoxylin. Vergr. 25.

pneumonieen an. Sie kommt lediglich dadurch zu Stande, dass in der Umgebung von frischen, also noch zellreichen oder von bereits verkästen bronchopneumonischen Herden (Fig. 251 *a*) sich eine Entzündung mit lobulärer Ausbreitung einstellt, welche durch eine zellige Infiltration der interalveolären (*b*) und interlobulären (*c*) Septen, sowie durch eine Anfüllung der Alveolen und der Lymphgefässe (*d*) mit Flüssigkeit, Zellen und Faserstoff characterisirt ist.

Das infiltrirte Gewebe pflegt früher oder später zu verkäsen und dann häufig zu zerfallen. Gewebsindurationen treten dagegen nur in beschränktem Umfange auf.

Zu Beginn erscheinen die entzündeten Läppchen auf der Schnittfläche luftleer, grauroth, glatt, gelatinös, infiltrirt, und man bezeichnet den Zustand wohl auch als **gelatinöse Infiltration.** Später blassen sie ab, werden zunächst grau durchscheinend und schliesslich opak, gelblich weiss.

Die Zahl der in der beschriebenen Weise veränderten Läppchen kann natürlich eine sehr verschiedene sein. Sind viele hepatisirt, so pflegen sie zur Zeit, in welcher der Tod eintritt, in verschiedenen Stadien der Erkrankung sich zu befinden, so dass die einen grauroth und andere wieder grau, noch andere graugelb oder gelbweiss gefärbt sind. Häufig ist innerhalb der gelbweissen verkästen Läppchen bereits Erweichung und Zerfall des Gewebes eingetreten, oder es haben sich bereits erhebliche Zerfallshöhlen gebildet, welche nach Durchbruch in die Bronchien sich mit Luft gefüllt haben.

Sind innerhalb eines Lappens sämmtliche Läppchen erkrankt,

so gewinnt die Affection das Aussehen eines lobären Processes und ist auch vielfach dafür gehalten worden (vergl. § 517). Die mikroscopische Untersuchung, welche stets in einem Theil der Läppchen ältere Herderkrankungen nachweist, lässt mit Sicherheit die Annahme einer lobären käsigen Pneumonie zurückweisen.

Die Pleura ist über dem erkrankten Läppchen stets entzündet und meistens mit fibrinösem Exsudat bedeckt. Bei Zerfall der Lungenherde kann sich auch eine käsig eitrige Infiltration der Pleura sowie ein Durchbruch derselben einstellen.

Treten käsige lobuläre Bronchopneumonieen in der Lunge auf, so enthält dieselbe stets auch schon ältere Veränderungen, die am häufigsten in den Spitzentheilen, mitunter jedoch auch an anderen Stellen sich vorfinden. Sie sind zuweilen nur unerheblich und beschränken sich auf einige Käseherde, auf einige Indurationsknoten, vereinzelte Bronchiectasieen etc. In andern Fällen bildet die verkäsende lobuläre Bronchopneumonie nur eine Endcomplication einer bereits weit vorgeschrittenen knotigen, käsigen oder indurativen Bronchopneumonie. Es kann sich sonach der lobuläre Process mit den knotenförmigen in der mannigfaltigsten Weise combiniren.

Die lobuläre verkäsende Bronchopneumonie tritt am häufigsten bei Kindern auf, fehlt indessen auch nicht bei älteren Individuen. Von manchen Autoren ist sie als scrofulöse Pneumonie bezeichnet worden.

### 3. Die bei Actinomycose, Rotz und Syphilis vorkommenden Bronchopneumonieen.

§ 529. Die durch den **Actinomyces** verursachte Lungenerkrankung tritt in Form miliarer oder grösserer bronchopneumonischer Herde auf. Bei Rindern bilden sich dabei feste knötchenförmige Herde, welche im Centrum den Strahlenpilz in Form commedonenartiger Pfröpfe (Pflug, Hink) enthalten. Beim Menschen trägt die Affection einen eitrigen Character (Israel, Ponfick), so dass in der Lunge gelbe oder graugelbe Herde sich bilden, welche durch Gewebsvereiterung zur Bildung von Höhlen führen. Durch fortgesetzte Vereiterung und Gewebszerfall können grössere Höhlen entstehen, die schliesslich die Pleura durchbrechen. Characteristisch für den Process ist, dass in dem Eiter und dem infiltrirten, zerfallenden Lungengewebe der Strahlenpilz enthalten ist.

Werden **Rotzbacillen** in die Lunge aspirirt, so bilden sich meist kleine knötchenförmige Herde und grössere Knoten, die namentlich subpleural liegen. Sie sind anfangs weich und grauweiss, später werden sie fester und verkäsen theilweise. Neben den knotenförmigen Herden können auch lobuläre graurothe oder graue, zuweilen vereiternde bronchopneumonische Herde sich bilden. Ferner kommen auch hämorrhagische Entzündungen vor.

Bei Erkrankung zahlreicher Läppchen können grössere Lungenabschnitte infiltrirt werden und später vereitern. Wird der Bacillus des Rotzes auf dem Blutwege der Lunge zugeführt, so entstehen Pneumonieen, welche den eben beschriebenen bronchopneumonischen Affectionen sehr ähnlich sehen.

Bei **Syphilis** kommt zunächst eine Bronchitis vor, welche in ihrem Verlaufe zu peribronchialen Gewebsverdickungen, sowie zu Bronchostenose und Bronchiectasie führt (vergl. § 491 bis 493). Nach Angabe der Autoren entstehen unter ihrem Einflusse auch catarrhalische, sowie solche Bronchopneumonieen, welche ihren Ausgang in Gewebsverhärtung oder auch in Vereiterung und Verkäsung nehmen. Unter letzteren scheinen sowohl knotige als lobuläre Formen vorzukommen.

*Literatur über Actinomycose der Lungen:* Israel, *Virch. Arch. 74. u. 78. Bd.;* Ponfick, *Die Actinomycose des Menschen, Berlin 1882;* Pflug, *Centralbl. f. med. Wiss. 1882 N. 14;* Hink, *ib. 1882 Nr. 46.*

*Literatur über Lungenrotz:* Bollinger, *Zeitschr. f. Thiermed. 1876* und *v. Ziemssen's Handb. d. spec. Pathol. III;* Pütz, *Seuchen und Herdekrankheiten, Stuttgart 1882.*

*Literatur über Lungensyphilis:* s. § 518.

### 6. Geschwülste und Parasiten der Lunge.

§ 530. **Primäre Geschwülste** der Lunge oder der Bronchien gehören zu den Seltenheiten.

Der **primäre Krebs** kann zunächst in den grösseren Bronchien in Form knotiger, höckeriger und papillöser Wucherungen auftreten und hier von den Schleimdrüsen oder vom Deckepithel aus sich entwickeln.

Eine ähnliche Wucherung kommt auch in den kleinen Bronchien vor und verbreitet sich hier zunächst über grössere Gebiete des Bronchialbaumes. Alsdann kann ein Einbruch in die peribronchialen Lymphbahnen erfolgen, worauf sich innerhalb derselben die krebsige Wucherung rasch verbreitet, so dass die Bronchien nicht nur innerhalb der primär erkrankten Theile, sondern in weiter Verbreitung von markigen, weissen Knötchen und Knoten umgeben werden. Schliesslich greift die Neubildung auch auf die interlobulären Lymphgefässe und auf die Lymphdrüsen über.

Bei einer dritten Form des Krebses bilden sich grössere solitäre Knoten, von denen nicht zu sagen ist, ob sie von den Bronchiolen oder von den Lungenalveolen aus sich entwickelt haben. Sie vergrössern sich dadurch, dass an ihrer Peripherie das Alveolarparenchym mit der krebsigen, epithelialen Wucherung erfüllt wird. Daneben können sie auch auf die Lymphbahnen übergreifen und dann in ähnlicher Weise sich verbreiten wie die zweite Form. Von

Chiari ist ein knotiges Adenom der Schleimdrüsen der Bronchialschleimhaut beschrieben.

Von **Bindesubstanzgeschwülsten** haben Rokitansky, Morgan, Rindfleisch und Andere Fibrome beschrieben, welche hanfkorn- bis haselnussgross waren und sich in grösserer Zahl um die Bronchien entwickelt hatten. Es kommen ferner Osteome in Form unregelmässig gestalteter, zackiger Gebilde sowie rundlicher Knoten von etwa Erbsengrösse vor, sodann auch kleine kugelige Lipome (Rokitansky, Chiari), Chondrolipome und kleine kugelige Enchondrome, welch' letztere von den Bronchialknorpeln ausgehen.

Von **secundären Geschwülsten** kommen alle jene vor, welche Metastasen machen. Bei embolischer Verschleppung der Geschwulstkeime bilden sich meist rundliche Knoten, welche die Charactere der Muttergeschwulst tragen, von den Gefässen, in welchen die Keime stecken blieben, aus sich entwickeln und durch radiär sich verbreitende Infiltration oder durch concentrisches Wachsthum sich vergrössern und dann das Lungengewebe verdrängen. Es kann ferner auch ein Einbruch in die Lymphbahn und eine Verbreitung innerhalb derselben erfolgen.

Gelangen die Keime durch die Lymphbahnen in die Lunge und Pleura, so entstehen im Verlauf der Lymphgefässe Knoten verschiedener Grösse in mehr oder minder reicher Zahl. Bei Krebsen erfolgt wohl auch eine mehr gleichmässige Verbreitung der krebsigen Wucherung in den Lymphbahnen, sodass die Lymphgefässe eines ganzen Lungenbezirkes oder einer ganzen Lunge durch weiche, markige Massen ausgedehnt werden. Auf dem Schnitt zeigen sich dabei dicht aneinandergereihte weissliche oder röthliche Knötchen, welche dem Verlaufe der Bronchien oder der interlobulären Septen folgen.

Neben der Geschwulsteruption stellen sich besonders in den Pleuren Entzündungen ein, welche nicht selten einen hämorrhagischen Character tragen.

*Literatur über primären Lungenkrebs:* Rokitansky, *Pathol. Anat.*; Eberth, *Virch. Arch. 49. Bd.*; Langhans, *ib. 53. Bd.*; Perls, *ib. 56. Bd.*; Weichselbaum, *ib. 85. Bd.*; Schottelius, *Ein Fall von primärem Lungenkrebs, I.-D. Würzburg 1875*; Reinhardt, *Arch. d. Heilk. IX, 1878*; Chiari, *Prager med. Wochenschr. 1883.*

*Literatur über Bindesubstanzgeschwülste:* Rokitansky l. c.; Morgan, *Trans. of the Pathol. Soc. 1871*; Virchow, *Geschwülste II*; Förster, *Virch. Arch. 13. Bd.*; Rindfleisch, *ib. 81. Bd.*; Hesse u. E. Wagner, *Arch. d. Heilk. XIX*; Härting u. Hesse, *Eulenberg's Vierteljahrsschr. XXX u. XXXI*; Chiari l. c.

Hesse und Wagner machen die Mittheilung, dass bei den Bergleuten in Schneeberg sehr häufig eigenartige Lungenknoten vorkommen, die sie (Wagner) als Lymphosarcome bezeichnen.

Cohnheim (*Allgem. Pathologie I*) vermuthet, dass es sich dabei um eine infectiöse Granulationsgeschwulst handle.

§ 531. Die Zahl der **thierischen Parasiten**, die in den Bronchien und Lungen des Menschen vorkommen, ist nur gering. Der wichtigste ist der Echinococcus, indem er in der Lunge Blasen von sehr erheblicher Grösse mit oder ohne Tochterblasen bilden kann. Cysticercus cellulosae kommt nur selten vor. Strongylus longevaginatus, ein walzenförmiger Wurm von 15—26 Mm. Länge ist ein Mal in der Lunge eines Knaben gefunden worden. Kannenberg sah bei mehreren Fällen von Lungengangrän in den ausgeworfenen Gewebsfetzen der Lunge Monas lens und Cercomonas (§ 220), zwei Geiselinfusorien, welche in ruhendem Zustande farblosen Blutkörperchen ähnlich sehen.

Von **pflanzlichen Parasiten** kommen in der Lunge zunächst zahlreiche Bacterienformen vor. Einige unter ihnen, wie z. B. der Tuberkelbacillus, der Rotzbacillus und der Mikrokokkus der croupösen Pneumonie erregen specifische Entzündungsformen. Andere wieder wie z. B. die in dem Munde enthaltenen Bacterienformen verursachen in die Lunge aspirirt acute nicht specifische Entzündungen verschiedener Intensität.

Brandige Lungenherde enthalten Mikrokokken, Bacillen und Spirillen, von denen ein Theil als Ursache der brandigen Zersetzung anzusehen ist, während andere wohl nur secundär in den zersetzten Massen sich ansiedeln.

In tuberculösen Lungencavernen, in zerfallenden Blutherden, in croupösen Exsudationen der Bronchien und der Trachea etc. kommt ferner nicht selten ein Mikrokokkus vor, der nach Art der Sarcine bei der Theilung Tetraden bildet und daher auch als eine kleine Form der Sarcine angesehen wird. Er findet sich meist gleichzeitig auch im Pharynx und im Larynx und steht wahrscheinlich in keinem genetischen Zusammenhang mit den betreffenden Leiden. Immerhin ist es nicht unmöglich, dass seine Ansiedelung Entzündung erregend wirkt.

Von Fadenpilzen kommen in der Lunge Actinomyces bovis, sowie verschiedene Aspergillus-, Mucor- und Oidiumspecies vor. Von diesen allen besitzt indessen nur der Strahlenpilz pathogene Bedeutung, während die anderen sich auf zerfallendem Lungengewebe oder auf stagnirendem entzündlichem Secret, auf hämorrhagischen Zerfallsmassen etc. ansiedeln. Die genannten Schimmelpilze können gelegentlich innerhalb der Lunge zur Fructification gelangen.

*Literatur über Pneumonomycosis:* Virchow, *Froriep's Notizen 1846* und *Virch. Arch. 9. u. 10. Bd.*; Friedreich, *ib. 30. Bd.*; Cohnheim, *ib. 33. Bd.*; Munk, *Centralbl. f. med. Wiss. 1864*; Heimer, *Ueber Pneumonomycosis sarcinica, I.-D. München 1877*; Nauwerck, *Correspondenzbl. f. Schweizerärzte XI 1881*; Friedreich, v. Dusch

und Pagenstecher, *Virch. Arch. 10. und 11. Bd.*; P. Fürbringer, *ib. 66. Bd.*; Rosenstein, *Berl. klin Wochenschr. 1867*; Lichtheim, *ib. 1882*; Bollinger, *Zur Aetiol. der Infectionskrankheiten, München 1881*; Aufrecht, *Pathol. Mittheil. II. H. 1883.*

Nach Baelz (*Centralbl. f. med. Wiss. 1880 Nr. 39*) kommt in Japan sehr häufig eine „Gregarinosis pulmonum" vor, bei welcher die betreffenden Individuen Jahre hindurch blutige Sputa aushusten, welche eingekapselte, gelbbraune, ovale Psorospermiencysten, sowie schalenlose, granulirte, farblose oder gelbliche, kugelige oder ovale Coccidien (§ 220) enthalten.

## VII. Pathologische Anatomie der Schilddrüse.

§ 532. Die erste Anlage der Schilddrüse des Menschen tritt nach Wölfler als eine mit der Schlundspalte im Zusammenhang stehende, später sich von ihr lösende Blase auf, deren Epithel weiterhin wuchert, in das umgebende Bindegewebe auswächst und solide Zellstränge und Zellhaufen bildet, welche als primäre Drüsencylinder und Drüsenkugeln bezeichnet werden.

Durch das Auftreten cavernöser Blutgefässe werden diese Zellmassen in isolirte Zellen, Zellreihen und Zellhäufchen zerspalten. Weiterhin wandeln sich die cavernösen Gefässe in Arterien, Capillaren und Venen von gewöhnlichen Dimensionen um, in deren Maschenräumen nunmehr die definitiven oder secundären Drüsenformationen sich entwickeln. Die Letzteren bestehen aus kugeligen Zellhaufen und aus Zellsträngen, welche mit dem Beginn der Secretion, die sich zur Zeit der Geburt oder etwas später einzustellen pflegt, zum Theil ein centrales Lumen erhalten, welches entweder keine morphotischen Bestandtheile oder körnige Zerfallmassen enthält. Die das Lumen umgebenden Epithelzellen sind cubisch oder cylindrisch und liegen unmittelbar auf den Gefässen. Zwischen den ausgebildeten Follikeln bleiben stets mehr oder weniger unverbrauchte Epithelzellen liegen, aus denen beim weiteren Wachsthum der Thyreoidea neue Blasen sich bilden können. Daneben können die Drüsenblasen auch durch ein papillöses Auswachsen des Epithels zerspalten werden und so eine Vermehrung der Blasen stattfinden.

An der fertigen Drüse kann man eine Cortical- und eine Medullarsubstanz unterscheiden, von denen die letztere radiär gelagerte Drüsenblasen und Schläuche die erstere concentrisch gelagerte solide Zellhaufen und Stränge enthält. Im späteren Leben pflegt ein Theil der Drüsenblasen Colloidsubstanz (Fig. 252 *c*) zu bilden.

Im hohen Alter verfällt das Schilddrüsengewebe einer mehr oder minder ausgesprochenen **Atrophie**, wobei die Drüsenblasen zu Häufchen kleiner Zellen schrumpfen und stellenweise ganz verschwinden, während das Grundgewebe homogen, sclerotisch wird und zum Theil auch an Masse zunimmt.

Die Drüse des Erwachsenen besteht aus zwei Seitenlappen und einer brückenartigen Verbindung zwischen beiden, welche als Isthmus bezeichnet wird. Die Höhe der Seitenlappen beträgt in der Norm 5—7 Ctm., die Breite 3—4 Ctm., die Höhe des Isthmus schwankt zwischen 4 und 20 Mm.

Sehr häufig kommt auch ein mittlerer Lappen vor, welcher als Pyramide bezeichnet wird und vom Isthmus aus nach oben steigt.

**Mangel** der Schilddrüse ist selten. Häufiger wird eine abnorme **Kleinheit** oder Mangel eines Lappens oder des Isthmus, abnorme angeborene **Grösse**, **abnorme Lappung**, sowie die Bildung von abgeschnürten **Nebendrüsen** beobachtet, welche entfernt von der Hauptdrüse z. B. am Zungenbein, an den tieferen Partieen der Trachea, in der oberen Schlüsselbeingrube, im Kehlkopf (P. Bruns), an der Aorta, hinter dem Pharynx liegen können. In sehr seltenen Fällen hat der Isthmus seine Lage zwischen Oesophagus und Trachea.

§ 533. Die wichtigsten **krankhaften Veränderungen der Schilddrüse** bestehen in jenen Zuständen der Vergrösserung der ganzen Drüse oder einzelner Theile derselben, welche unter dem Namen **Struma** oder **Kropf** zusammengefasst werden.

Die Vergrösserung der Schilddrüse kann schon bei der Geburt vorhanden sein und einen **congenitalen Kropf** bilden, welcher entweder durch eine übermässige Füllung oder eine teleangiectatische Erweiterung der Gefässe, oder aber durch eine Hypertrophie des Drüsengewebes oder durch eine vorzeitige übermässige Colloidbildung, oder durch Zunahme des Bindegewebes oder endlich durch eine Adenombildung bedingt ist. Die durch Hyperämie bedingten Schwellungen sind vorübergehend, die anderen bleibend.

Auch im späteren Leben kann die Vergrösserung einer Schilddrüse zunächst durch eine Hyperämie der Gefässe bedingt sein und man unterscheidet demgemäss auch eine Kropfform als **Struma hyperämica**. Sie ist meist ein transitorischer Zustand, kann indessen auch zu einem andauernden werden.

Eine zweite Form des Kropfes, welche man als **Hypertrophie der Schilddrüse** oder als **Struma hypertrophica** bezeichnet, ist durch eine Vermehrung und Vergrösserung der normalen Drüsenhaufen (Fig. 252 *a*) und Drüsenblasen (*b*) oder aber durch eine Ver-

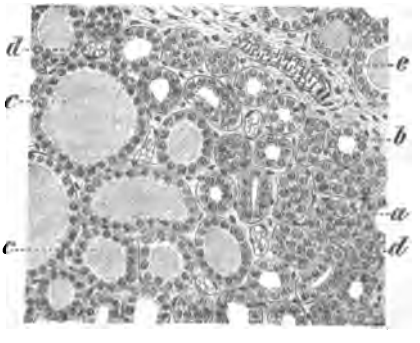


Fig. 252. Struma partim hyperplastica partim colloides. *a* Mit Zellen gefüllte Follikel. *b* Follikel mit Lumen. *c* Colloidklumpen. *d* Capillaren. *e* Bindegewebe mit Arterie. Mit Hämatoxylinalaun gef. Präparat. Vergr. 60.

mehrung des normalen Inhaltes (*c*) bedingt. Im ersten Falle spricht man von einer Struma parenchymatosa s. follicularis mollis s. glandulosa, im letzteren von einer Str. gelatinosa s. colloides.

Die neuen Drüsenblasen entstehen (Wölfler) aus ursprünglich angelegten Drüsenzellen und zwar entweder indirect durch Vermehrung der letzteren und Bildung von Drüsenhaufen, die sich in Blasen umgestalten oder direct durch endogene Proliferation der einzelnen Drüsenzellen. Die einzelnen Drüsen sind von einander durch Bindegewebe und Blutgefässe abgegrenzt.

Reine Schilddrüsenhypertrophieen sind nicht eben häufig. Sie treten sowohl diffus als in Knotenform auf und können von Geburt an bestehen.

Als **Adenom** der Schilddrüse bezeichnet man (Wölfler) eine in Form von circumscripten Knoten auftretenden oder über einen ganzen Lappen oder über die ganze Schilddrüse verbreitete epitheliale Neubildung, welche aus embryonalen atypisch vascularisirten Drüsenformationen sich entwickelt und entweder als solche persistirt oder aber in normal aussehendes Gewebe sich umwandelt. Nach Wölfler kann man 4 Formen unterscheiden, nämlich das fötale, das gelatinöse, das myxomatöse und das Cylinderzellen-Adenom. Die Adenome können bei unvollkommener Exstirpation recidiviren und sind histologisch von den Carcinomen nicht scharf abzugrenzen.

Das **fötale Adenom** entsteht aus congenitaler Anlage, beginnt sein Wachsthum indessen häufig erst in der Zeit der Pubertät oder der Gravidität und tritt in Knoten von Stecknadelkopf- bis Gänseei- und Faustgrösse auf.

Je nach der Vascularisation sind sie weiss oder fahlgelb, oder dunkelrothbraun bis schwarzbraun, hart oder weich.

Die Bildung der Knoten erfolgt in derselben Weise wie diejenige des embryonalen Drüsengewebes und es bestehen danach die kleinsten Knoten aus wuchernden Massen rundlicher und ovaler nicht scharf von einander abgegrenzter Zellen, welche von varicösen und ampullenförmig erweiterten Gefässen durchzogen werden. Bei weiterer Ausbildung des Gewebes differenziren sich die Gefässe in enge Capillaren und weite Gefässstämme, die schliesslich die typische Vertheilung der Gefässe des ausgebildeten Drüsengewebes annehmen, während die Epithelien in Drüsenhaufen und Blasen sich umwandeln.

Das Gewebe der Knoten erreicht nicht immer die zuletzt erwähnte Ausbildung, sondern kann auf verschiedenen Stadien der Entwickelung stehen bleiben.

Von cavernösen Gefässen durchsetzte und danach dunkelroth aussehende Adenome sind sehr zu Blutungen geneigt, und zwar sowohl zu kleinen als zu grösseren. Innerhalb kleiner Blutextravasate wachsen nicht selten die noch erhaltenen Drüsenmassen zu verzweigten Schläuchen aus, die sich später in Blasen abschnüren. Grosse Blutergüsse können sich in hyaline Massen umwandeln,

welche später vascularisirt und dann nicht selten von vorhandenen Drüsenresten aus wieder mit langen Drüsensträngen durchwachsen wird, die später Drüsenblasen abschnüren. In anderen Fällen bildet sich streifiges oder hyalines Narbengewebe, das zum Theil weite Gefässe enthält.

Das **Adenoma gelatinosum** (Wölfler) tritt in Form verschieden grosser höckeriger und knolliger oder auch glatter, eine ganze Schilddrüse oder einen Lappen einnehmender Geschwülste, auf, welche auf dem Durchschnitt im allgemeinen eine gallertige Beschaffenheit zeigen, in dem das bindegewebige Stroma der Drüse kleinere und grössere gallertige Klumpen von Colloid (Colloidkropf) einschliesst.

Die Entwickelung der Geschwulst geht von den zwischen den ausgebildeten Drüsenblasen gelegenen Drüsenzellen aus, welche wuchernd neue Drüsenblasen, die Colloidsubstanz produciren, bilden. Die Geschwulst schliesst sich auf der einen Seite an die Hypertrophie, auf der andern an die medullaren Carcinome an. Nach ihrer Entstehung und nach ihrem Wachsthum kann man (Wölfler) zwei Formen, ein interacinöses Adenom und ein Cystadenom unterscheiden.

Das interacinöse Adenom bildet die häufigste und die grösste Kropfform und besteht im Wesentlichen aus Colloid haltigen Drüsenblasen, welche mit einem cubischen oder kugeligen Epithel ausgekleidet sind. Zwischen den ausgebildeten Blasen liegen embryonale Zellhaufen und in Entwickelung begriffene Blasen.

Die Geschwulst entsteht durch eine Wucherung der embryonalen Drüsenzellen zwischen den ausgebildeten Drüsenblasen, welche dabei Drüsenzellenhaufen und neue Drüsenblasen bilden. Die Wucherung wird durch eine stärkere Vascularisation des interacinösen Bindegewebes eingeleitet und kann das ganze interacinöse Gewebe mit Bildungszellen erfüllen. Bilden sich aus Letzteren nicht sofort typische Blasen, so können sie in das Innere der alten Blasen hineinwuchern und dasselbe mit ihren Producten erfüllen (Adenoma interacinosum proliferans).

Das interacinöse Adenom geht aus einer angeborenen Anlage hervor oder ist erworben und kann sich in der nämlichen Schilddrüse neben dem fötalen Adenom entwickeln.

Das Cystoadenom ist durch Bildung linsen- bis gänseeigrosser Cysten ausgezeichnet, innerhalb welcher die wuchernden Bildungszellen einer fettigen und colloiden Degeneration anheimfallen. Das zwischen den Cysten gelegene Bindegewebe sowie die Blutgefässe verfallen zum Theil der Atrophie. An anderen Stellen können die interacinösen embryonalen Zellhaufen in die Blasenräume einbrechen und dann ebenfalls colloid entarten. Sie können ferner bei ihrer Vermehrung das Epithel der alten Blasen in deren Lumen einstülpen, wobei dasselbe nicht selten zu Cylinderzellen auswächst. Bilden sich in dem in die alten Blasen eingedrungenen Zwi-

schengewebe neue Blasen, so können erstere mit kleineren Blasen erfüllt werden.

Nicht selten findet ferner auch ein Auswachsen des Epithels der alten Blasen in Form von Papillen und korallen- und baumähnlichen Bildungen statt, die meist mit Cylinderepithel besetzt sind. Das Zwischengewebe liefert dabei die Grundlage der Papillen. Knoten mit solchen Bildungen werden als proliferе Cystadenome bezeichnet und können die Grundlage sehr grosser Kröpfe werden an deren Bildung meist die ganze Schilddrüse participirt. Sie sind indessen beim Menschen ziemlich selten, während beim Hunde und beim Affen solche papillöse Bildungen schon in normalen Schilddrüsen vorkommen. Die Geschwülste pflegen in dem inneren Theile weiter entwickelt zu sein, als in den äusseren wo noch solide Zellhaufen und Zellstränge vorkommen.

Die Zwischensubstanz zwischen den Cysten ist oft fibromyxomatös, oder besteht aus hyalinem Gewebe das aus Blutextravasaten hervorgegangen ist. Colloid wird von den Cylinderepithelien der Papillen nur wenig gebildet, dagegen können die Drüsenblasen verkalken und die Epithelien verfetten.

Das **Adenoma myxomatosum folliculare et tubulare** kommt sowohl bei jüngeren als bei älteren Individuen vor und bildet weiche oft blutreiche Knoten von verschiedener Grösse. Es besteht aus einer hyalinen structurlosen oder mehr streifigen vascularisirten zuweilen zum Theil verkalkten Grundsubstanz, in welche solide kugelige Drüsenhaufen sowie mannigfach gestaltete Zellstränge und Zellschläuche eingesprengt sind. Normale Drüsenblasen sind dagegen selten.

Das myxomatöse Adenom ist eine secundäre Bildung, welche aus dem fötalen oder interacinösen Adenom hervorgeht. Die Bedingungen seiner Entwickelung sind in Blutungen gelegen, welche in den genannten Bildungen namentlich zur Zeit der Pubertät, der Menses und der Gravidität auftreten. An Stelle der hämorrhagischen Herde bildet sich späterhin ein hyalines Gewebe, welches bei spärlicher Vascularisation fibrös wird und verfettet und verkalkt, bei reichlicher Vascularisation dagegen von den zurückgebliebenen Drüsenzellen aus mit neuen Drüsenhaufen und Drüsenschläuchen durchsetzt wird.

Das **Adenoma cylindrocellulare** ist durch Bildung von Blasen, welche mit einem hohen Cylinderepithel bekleidet sind, sowie durch mannigfaltig gestaltete solide Stränge von cylindrischem Epithel ausgezeichnet. Von der einfachen Hypertrophie der Cylinderzellen enthaltenden Schilddrüsenbläschen ist die Geschwulst durch das Auftreten von Drüsenschläuchen, welche den embryonalen Formen gleichsehen, ausgezeichnet. Die Geschwulst kommt nach Wölfler sehr selten vor.

Die Strumen sind für ihre Träger vornehmlich dadurch gefährlich, dass sie die Luftröhre oder auch den Oesophagus und die grossen Halsgefässe comprimiren. Ersteres geschieht namentlich

dann, wenn sie bei ihrem Wachsthum sich hinter das Sternum schieben (Struma substernalis) oder wenn sie eine sehr bedeutende Grösse erreichen und Luftröhre und Oesophagus dicht umschliessen oder sie stark nach der Seite verdrängen. Durch den anhaltenden Druck können die Trachealknorpel zur Atrophie gebracht werden und der Kropf sich in das Lumen der Luftröhre vordrängen.

Besitzt ein Individuum accessorische Drüsen, so können auch diese der Sitz von Strumen werden.

*Literatur:* Eckeb, *Zeitschr. f. rat. Med. VI 1847;* Lebert, *Die Krankh. d. Schilddrüse, Breslau 1862;* Friedreich, *Virchow's Handb. d. spec. Path. V 1858;* Rokitansky, *Z. Anatomie d. Kropfes Wien 1849;* Virchow, *Die krankh. Geschwülste III;* Lücke, *Handb. d. allg. und spec. Chir. v. Billroth und Pitha III 1875;* Demme, *Gerhardt's Handb. d. Kinderkrankh. III;* Stromeyer, *Arch. f. phys. Heilk. IX 1850;* Guillot, *Arch. gén. 1860;* König, *Arch. f. Heilk. 1865;* Genzmer, *Virch. Arch. 74. Bd.;* Lücke, *D. Zeitschr. f. Chir. VII;* Kaufmann *ib. XVIII;* W. Müller, *Jenaische Zeitschr. f. Med. VI 1871;* Cohnheim, *Virch. Arch. 68. Bd.;* Buob, *Du goître congén. Strassbourg 1867;* Hecker, *Monatsschr. f. Geburtsk. XXXI 1868;* Spiegelberg, *Würzburger med. Zeitschr. 1864;* Nierce, *Traité du goître, Paris 1851;* Luton, *Nouv. Dictionn. de méd. XVI art. goître 1872;* Berger, *Arch. de méd. 1874;* Hildebrand, *Eulenburg's Realencyclop. Art. Struma;* Wölfler, *Ueber die Entwickelung und den Bau der Schilddrüse, Wien 1880 und Entwickel. u. Bau d. Kropfes, v. Langenbeck's Arch. XXIX 1883;* Madelung, *(Accessorische Schilddrüsen) ib. XXIV;* Seitz, *ib. XXIX;* Gore, *Fortschr. d. Med. I.*

In oben stehendem sowie in dem folgenden Text habe ich mich wesentlich an die neueste Arbeit von Wölfler über den Bau und die Entstehung des Kropfes angeschlossen. Wenn ich auch nicht in der Lage war in der kurzen seit deren Erscheinen verflossenen Zeit, die von ihm gemachten Angaben durch eigene Untersuchungen zu bestätigen, so habe ich doch aus seiner klaren mit trefflichen Abbildungen belegten Darstellung die Ueberzeugung gewonnen, dass seine Anschauungen, wenn vielleicht auch nicht in allen Einzelheiten, so doch in der Hauptsache richtig sind. Manche Bildungen, deren Entstehung ich mir früher nicht zu erklären wusste, sind wie mir scheint von ihm in einer befriedigenden Weise klargelegt und gedeutet worden. Sicherlich ist seine Arbeit das Beste, was wir über den Bau und die Histogenese des Kropfes besitzen.

§ 534. Die in § 533 beschriebenen Adenome sind Bildungen, welche auf die Schilddrüsen beschränkt bleiben und danach zu den gutartigen Tumoren gezählt werden müssen. Allein es kommen sowohl unter proliferen Cysto-Adenomen als unter den folliculären Adenomen Formen vor, welche sich einerseits durch grossen Ge-

fäss- und Zellreichthum, sowie durch ein rasches Wachsthum auszeichnen und bei unvollkommener Exstirpation wieder recidiviren. Es kommen ferner Formen vor, welche in ihrem Bau mehr oder weniger von dem Typus der Adenome abweichen und sich mehr und mehr dem Bau der Carcinome nähern und auch Metastasen machen.

Man bezeichnet diese Uebergangsgeschwülste (Wölfler) am besten als **maligne Adenome.** Es sind dies Geschwülste, welche häufig schon makroskopisch, stellenweise ein graulichweisses encephaloides Aussehen zeigen und neben typischem Adenomgewebe Bildungen enthalten, welche mit dem Bau der Carcinome durchaus übereinstimmen. Es ist dies nach Wölfler auch dann der Fall, wenn allfällige Metastasen einen Bau zeigen, welcher von dem normalen Schilddrüsengewebe nur wenig oder gar nicht abzuweichen scheint. Es sind danach die Angaben von Cohnheim und Heschl, dass normales Schilddrüsengewebe resp. scheinbare gutartige Adenome Metastasen machen können, dahin zu deuten, dass maligne Adenome und Carcinome Metastasen bilden können, die in ihrem Bau mehr oder weniger an denjenigen gutartiger Adenome sich anschliessen. Auch in den Zellenhaufen des Mutterknotens finden sich nicht selten Bildungen, welche an Drüsenblasen erinnern, indem in den Zellmassen rundliche Lücken auftreten, um welche die angrenzenden Epithelien einen regelmässigen Saum bilden.

Die **Carcinome** der Schilddrüsen treten in jenen Gegenden am häufigsten auf, wo auch die anderen Schilddrüsentumoren endemisch vorkommen und entwickeln sich meistens in einem bereits bestehenden Kropf. In der Regel bestehen sie aus einem weichen medullaren Gewebe, welches knotige Tumoren von Hühnerei- bis Kindskopfgrösse bildet, welche in irgend einem Schilddrüsenlappen sitzen und meist noch von normalen Schilddrüsengewebe oder Adenomgewebe umgeben sind. Nur selten ist die ganze Schilddrüse in Krebsgewebe umgewandelt. Metastasen und Einbruch der Wucherung in die angrenzenden Gewebe z. B. in die Luftröhre und den Kehlkopf sind häufig, doch können dieselben lange Zeit ausbleiben, da die Rindensubstanz der Schilddrüse dem Durchbruch lange Zeit Widerstand leistet.

Wölfler unterscheidet drei Krebsformen, das alveoläre Carcinom, den Cylinderepithel- und den Plattenepithelkrebs.

Das **alveoläre Carcinom** ist die häufigste Krebsform und tritt entweder in Formen von grauweissen Knoten, die von Bindegewebe umgeben im Parenchym der Schilddrüsen sitzen, oder aber in Form einer das Kropfgewebe gleichmässig durchsetzenden markigen Infiltration auf. Die gewucherten Epithelzellen sind meist rundlich oder oval, können indessen auch vielgestaltig sein und bilden runde oder ovale oder gestreckte Haufen, welche durch Bindegewebszüge von verschiedener Mächtigkeit von einander getrennt sind. Zwischen den Krebszellennestern liegen nicht selten noch erhaltene alte Drüsenblasen.

Die Entwickelung des alveolären Krebses geht nach WÖLFLER von Epithelzellen aus, welche zwischen den Drüsenblasen liegen oder welche solide Drüsenhaufen constituiren. Die Begrenzungsepithelien der Drüsenblasen sind an der Krebsbildung unbetheiligt. Das Carcinom verhält sich also ebenso wie das gelatinöse Adenom, auf dessen Boden es entsteht und unterscheidet sich anatomisch von demselben nur dadurch, dass jede typische Organisation im Sinne einer normalen Drüsenbildung fehlt. Die Drüsenblasen können sich in dem wuchernden Gewebe eine Zeit lang erhalten, werden aber schliesslich von Krebszellen, die von aussen eindringen, erfüllt.

Der **Cylinderzellenkrebs** lehnt sich (WÖLFLER) seinem Baue nach an die Cylinderzellenschilddrüsen und an das Cylinderzellenadenom an und tritt in Form von Knoten auf, deren Schnittfläche weiss oder grauröthlich gefärbt ist. Das Gewebe ist wesentlich durch die Bildung solider Zellstränge sowie von Drüsenschläuchen und Drüsenblasen characterisirt, welche ein Cylinderepithel besitzen und oft mit eben solchem Epithel bedeckte Papillen enthalten, welche den Bildungen der papillären Cystadenome durchaus ähnlich sehen. Nach WÖLFLER geht auch dieser Krebs von den interstitiellen Epithelzellen aus, welche zu Zellhaufen und Zellsträngen heranwachsen, aus denen weiterhin die mit Cylinderepithel ausgekleideten Blasen entstehen.

**Plattenepithelkrebse** der Schilddrüsen sind nur in wenigen Fällen (FÖRSTER, EPPINGER, LÜCKE, KAUFMANN, BRAUN) beschrieben. Da die Schilddrüse keine Plattenepithelien enthält, so erscheint es nicht unwahrscheinlich, dass es sich, falls nicht der Oesophagus den Ausgangspunkt bildet, um Geschwülste handelt, welche aus Epithelkeimen entstehen, die beim Schluss der Kiemenspalten aus der äusseren Haut in die Anlage der Schilddrüse gerathen sind.

Von **Bindesubstanzgeschwülsten** kommen in der Schilddrüse am häufigsten **Sarcome** vor und entwickeln sich ebenfalls meistens dann, wenn bereits Strumen vorhanden sind. Es sind sowohl Rundzellensarcome als Spindelzellensarcome beobachtet, ferner auch Sarcome mit polymorphen Zellen, Riesenzellensarcome (WÖLFLER), Angiosarcome (WÖLFLER) und alveoläre Sarcome. Sie treten in Form von knotigen Tumoren auf, welche einen mehr oder minder grossen Theil eines Schilddrüsenlappens, selten dagegen die ganze Schilddrüse einnehmen.

Die Schnittfläche ist im Allgemeinen glatt, doch ist die Geschwulst meist durch derbere Faserzüge in Lappen und Läppchen getheilt. Je nach dem Blutgehalt ist die Farbe weiss und grauweiss oder röthlich oder rothbraun oder dunkelroth. Letzteres ist namentlich bei Geschwülsten mit cavernösen Blutgefässen der Fall, die überdies noch hämorrhagische Herde enthalten können. Die Consistenz ist wechselnd je nach dem Zellreichthum und ist bei den Rundzellensarcomen am geringsten. Die von den sarcomatösen Wucherungen umwachsenen Drüsenblasen können sich ziemlich lange

erhalten. Nach Wölfler kommt es auch vor, dass in der Masse sarcomatöser Geschwülste Muskelfasern eingeschlossen sind.

Metastasenbildung kann sowohl auf dem Lymph- als auf dem Blutwege erfolgen.

Sarcome kommen sowohl bei älteren als bei jüngeren Individuen vor.

**Fibrome** sah Wölfler bei einem 56jährigen Manne in Form mehrerer haselnuss- bis wallnussgrosser derber Knoten.

Carcinome und Sarcome der Schilddrüsen werden vielfach unter der Bezeichnung **Struma maligna** zusammengefasst.

*Literatur: Virchow l. c.;* Ebeeth, *Virch. Arch. 55. Bd.;* Eppinger, *Prager Vierteljahresschr. 1875;* Kocher, *D. Zeitschr. f. Chir. IV;* Kaufmann *ib. XI und XIV;* Lücke, *Arch. f. klin. Chir. VIII;* Rose *ib. XXIII;* W. Müller, *Jenaische Zeitschr. f. Med. VI 1871;* v. Winiwarter, *Beitr. z. Statist. d. Carcinome, Stuttgart 1878;* Cornil, *Arch. de phys. 1875;* Demme, *Jahresber. d. Berner Kinderspitals 1879 und Gerhardt's Handb. d. Kinderkrankh. III;* Griffini, *Arch. per le Science med. IV 1880;* Pinner, *D. Zeitschr. f. Chir. XVII 1882;* Braun, *v. Langenbeck's Arch. XXVIII;* E. Neumann, *ib. XXIII;* Bircher, *Volkmann's Samml. kl. Vortr. N. 222;* Heath, *Med. Times 1879;* Huguenin, *Arch. d. Heilk. XV 1874;* Wölfler, *l. c.*

§ 535. In sämmtlichen Formen des Kropfes können sich verschiedene **regressive Veränderungen** einstellen, durch welche das Aussehen des Gewebes in mehr oder minder erheblichem Maasse verändert wird.

In erster Linie sind hierunter **Hämorrhagieen** zu erwähnen, welche sowohl in Form kleiner Ecchymosen als auch in Form grösserer Herde auftreten, nicht selten einen grossen Theil eines Kropfes einnehmen und demselben ein dunkles schwarzrothes Aussehen verleihen. Sie können eine erhebliche Vergrösserung des Kropfes bedingen und bei Blutung von dünnwandigen Cysten kann wohl auch eine Berstung erfolgen. Bedeutende Blutergüsse führen ferner nicht selten zu einer mehr oder minder ausgebreiteten Gewebszertrümmerung und **Gewebsnekrose,** so dass sich braune oder gelbe breiig schmierige Erweichungsherde bilden, welche sich nach Resorption der Zerfallsmasse in **Cysten** umwandeln. Wie bereits in § 533 auseinandergesetzt wurde, können sich an kleine Hämorrhagieen auch Wucherungen des Drüsenparenchyms sowie eine Neubildung von hyalinem und faserigem Bindegewebe anschliessen. Tritt letzteres in den Vordergrund, so bilden sich in den Strumen fibröse Indurationen und Narben, welche späterhin nicht selten verkalken.

Verfällt das Gewebe in Folge stattgehabter Hämorrhagieen dem Untergang, so stellen sich im Gebiete des Degenerationsherdes häufig auch **Verfettungen** des Gewebes ein, so dass zu den nekrotischen und scholligen Gewebstrümmern und den zerfallenden Blutmassen

auch Fetttropfen sich beimengen und bei reichlicher Anwesenheit den breiigen Zerfallsprodukten eine gelblichweisse Farbe verleihen.

Das Gewebe, welches diese Herde umgibt, ist meistens mehr oder minder entzündlich infiltrirt, und während die Zerfallsmassen resorbirt werden, pflegt die Umgebung sich durch Bindegewebsneubildung zu verhärten.

Hämorrhagieen, Gewebsnekrose und Verfettung und die damit zusammenhängenden Entzündungen sind die häufigste Ursache der in Strumen so häufig zu beobachtenden **bindegewebigen Degenerationen und Indurationen.** Hatten die ersteren ihren Sitz im Centrum der Strumaknoten, so bilden sich central gelegene weisse Bindegewebsherde, welche in die Umgebung ausstrahlen. Nach wiederholtem Auftreten von Hämorrhagieen kann sich auch eine mehr diffuse Induration des Gewebes einstellen, welche, wenn sie einmal begonnen hat, sich über einen grossen Theil der Strumen verbreitet und das Drüsengewebe mehr oder weniger zur Verfettung und zum Schwunde zu bringen vermag. In der Umgebung von Erweichungscysten bilden sich derbe Bindegewebskapseln.

Das Bindegewebe ist meist weiss glänzend, nicht selten dem hyalinen Knorpel ähnlich.

**Kalkablagerungen** können sowohl innerhalb des Drüsengewebes selbst als im Bindegewebe auftreten und betreffen im ersteren Falle in erster Linie den colloiden Inhalt der Drüsenblasen und die intercellulare Kittsubstanz der Drüsenhaufen. Bei weit vorgeschrittener Verkalkung kann der ganze Inhalt der Drüsenblase sich in glänzende geschichtete Kalkkörner umwandeln. Im Zwischengewebe tritt Kalkablagerung namentlich dann auf, wenn dasselbe der Sitz einer Hyperplasie ist, und es ist danach durchaus nicht selten, das Bindegewebsherde vollkommen zu harter Kalkmasse umgewandelt und Cysten von einer verkalkten Kapsel eingeschlossen sind.

Verknöcherung des Bindegewebes ist von Förster und Luecke beschrieben worden.

Ueberaus häufig tritt in Strumen eine **übermässige Bildung von Colloid** ein und zwar namentlich dann, wenn die Zahl und die Weite der interacinösen Gefässe gering sind. Das Colloid wird von den Epithelien in Form von hellen farblosen Tropfen secernirt, doch können auch abgestossene Epithelien selbst in diese hyaline Masse sich umwandeln.

Ist die Gallertbildung sehr reichlich, so besteht der Kropfknoten fast nur aus durchscheinender honigähnlicher Gallerte, deren einzelne Klumpen nur durch schmale Bindegewebssepten getrennt werden.

Man pflegt diesen Zustand als Struma gelatinosa zu bezeichnen. Wölfler betrachtet ihn als eine parenchymatöse Atrophie und nimmt an, dass er aus dem gelatinösen Adenom nach Stillstand der Drüsenneubildung hervorgeht und zwar dadurch, dass das intraacinöse Gewebe in Gallerte sich umwandelt, während das interacinöse atrophirt.

In demselben Sinne ist nach ihm auch die Bildung **multilocu-lärer Kystome** zu deuten, indem die Atrophie des interacinösen Gewebes und seiner Ernährungsgefässe zu einem grossen Theile bis zum völligen Schwunde fortschreitet, so dass die Blasen untereinander verschmelzen.

Bei rascher Produktion von Gallerte kann eine **Blasenberstung** eintreten, wobei deren Inhalt sich in das angrenzende Gewebe ergiesst. Die Folge davon kann ein Untergang des Gewebes und die Bildung einer Colloid und häufig auch etwas Blut haltenden **Erweichungscyste** sein. In andern Fällen entwickelt sich narbiges Bindegewebe. Unter Umständen kann auch eine Blasenberstung durch die Haut oder in den Kehlkopf oder die Luftröhre eintreten. Der aus Hämorrhagieen hervorgehenden Cysten ist bereits oben gedacht worden.

**Amyloidentartung** kann sowohl in unveränderten Schilddrüsen als in Strumen vorkommen und betrifft namentlich die Gefässe. In Strumen kommt auch eine lokale Amyloidbildung vor, wobei (Beckmann) wachsartige Knoten (Wachskröpfe) entstehen.

Acute Entzündungen der Schilddrüse oder des Kropfes, **acute Thyreoiditis** und **acute Strumitis** kommen am häufigsten nach Verletzungen sowie bei septischen und pyämischen Infectionen, nach Typhus abdominalis und nach Diphtherie (Brieger), Gelenkrheumatismus vor, können indessen auch idiopathisch auftreten und verursachen mehr oder minder bedeutende schmerzhafte Schwellungen. Bei Ausgang in Eiterung bilden sich mehr oder weniger zahlreiche Eiterherde, zuweilen auch gangränöse Herde und schliesslich Abscesse, welche in die Umgebung durchbrechen können.

Chronische Entzündungen mit Gewebsinduration schliessen sich am häufigsten an Gewebsnekrose und Zerfall im Innern von Strumen an. Andere chronische Entzündungen, welche zu diffuser Gewebsverhärtung führen, sind sehr selten.

**Tuberculose** der Schilddrüsen ist nicht eben häufig, doch kommen sowohl disseminirte hämatogene Miliareruptionen als auch grössere Tuberkelherde vor.

**Gummiknoten** der Schilddrüsen sind sehr selten.

*Literatur über Thyreoiditis und Strumitis:* Beck, *Arch. f. phys. Heilk. 1851;* Bauchet, *Gaz. hebd. 1857;* Martinache, *De l'inflamm. aiguë du corps thyr. Paris 1861;* Chantreuil, *Gaz. des hôp. 1866;* Staudenmeyer, *Zeitschr. f. Chir., Med. u. Geburtsh. 1870;* Kocher, *D. Zeitschr. f. Chir. X;* Roellinger, *De la thyr. aiguë, Paris 1877;* Borgehold, *D. med. Wochenschr. 1880;* Puichaud, *Paris méd. 1881;* Weigert, (*Tuberculose*) *Virch. Arch. 88. Bd.;* Chiari, (*Tuberculose*) *Med. Jahrbücher v. Stricker 1878;* Virchow *l. c.;* Demme, *l. c.;* Wölfler *l. c.*

§ 536. **Die Aetiologie des Kropfes** ist zur Zeit noch nicht aufgeklärt, doch vermögen wir wenigstens bis zu einem gewissen

Grade die Bedingungen anzugeben, unter denen er sich zu entwickeln pflegt.

Es ist bereits in § 533 darauf hingewiesen worden, dass durch eine Verstärkung des Blutzuflusses oder eine Hemmung des Blutabflusses eine erhebliche Schwellung der Schilddrüse herbeigeführt werden kann. Und diese Schwellungen sind, wie die Erfahrung lehrt, nicht immer vorübergehend, sondern können zu einer dauernden Vergrösserung der Schilddrüse führen und zwar einer solchen, welche nicht nur auf einer Gefässerweiterung, sondern auf einer Gewebsneubildung beruht.

In diesem Sinne können z. B. häufiges Schreien, das Blasen von Instrumenten, das Tragen schwerer Lasten, häufiges Bergsteigen, häufige sexuelle Erregung, die Menstruation und die Schwangerschaft, infectiöse Erkrankungen, Herzfehler u. s. w. wirken. In besonders auffälliger Weise macht sich eine durch congestive Hyperämie herbeigeführte chronische Vergrösserung der Schilddrüse bei jenen Strumen geltend, welche als ein Symptom jener eigenthümlichen Gefässneurose auftreten, welche als Basedowsche Krankheit bezeichnet wird und welche durch eine Beschleunigung der Herzaction, durch eine Verstärkung der Pulsation der Hals- und Kopfgefässe und durch ein Heraustreten der Augen aus den Augenhöhlen ausgezeichnet ist. Entwickelt sich unter solchen Verhältnissen ein Kropf, so erscheint die Annahme gerechtfertigt, dass der Blutreichthum der Drüse es ist, welcher die Veranlassung zu Gewebswucherung wurde, und es steht hiemit in Einklang, dass in wucherndem Drüsengewebe stets auch eine reichliche Vascularisation gefunden wird.

Allein die aufgeführten Bedingungen sind durchaus nicht immer bei dem Auftreten des Kropfes gegeben, und sie erklären vor allem nicht, dass der Kropf nicht überall in annähernd gleicher Häufigkeit auftritt, sondern vielmehr in manchen Gegenden sehr selten ist, während in anderen ein grosser Procentsatz der Bevölkerung an Strumen leidet. Sie erklären ferner nicht, dass in kropffreien Familien Kropf auftritt, wenn sie in einer Kropfgegend ihren Wohnsitz nehmen und dass bei Individuen, welche an Kropf leiden, der Kropf schwindet, wenn sie in eine kropffreie Gegend ziehen. Sie erklären ebenfalls nicht, dass Kropf schon bei der Geburt vorhanden sein kann.

Die eben erwähnten Erfahrungsthatsachen erfordern zu ihrer Erklärung die Annahme, dass die Bedingungen der Kropfgenese an gewissen Oertlichkeiten haften. Eine Stütze erhält diese Annahme auch noch dadurch, dass in Gegenden, in welchen Kropf endemisch ist, zu Zeiten Kropfepidemieen vorkommen können, dass z. B. in Garnisonen und Pensionaten zu gleicher Zeit oder rasch nacheinander eine grosse Zahl der dort wohnenden Individuen an rasch sich entwickelnden Strumen erkranken.

Man hat für dieses epidemische und endemische Auftreten des Kropfes vielfach nach Erklärungen gesucht, und man hat die Luft, den Boden, das Trinkwasser, die socialen Verhältnisse, kurz alles

dasjenige beschuldigt, worin man mit irgend welcher Berechtigung die Ursache erblicken zu dürfen glaubte. Eine allgemeine Anerkennung hat sich indessen keine der aufgestellten Theorieen zu verschaffen gewusst. Am wahrscheinlichsten ist es, dass die Ursache des Kropfes ein **Miasma** ist und zwar ein solches, welches von der Höhenlage sowie von den Temperaturverhältnissen der Gegend unabhängig ist, dagegen nur in bestimmten Erdformationen sich entwickelt. Bircher, der neueste Autor auf diesem Gebiete, spricht sich, gestützt auf eingehende Untersuchungen über die Verbreitung des Kropfes im Gebiete der Schweiz, wo der Kropf in zahlreichen Gegenden endemisch vorkommt, dahin aus, dass endemischer Kropf nur auf marinen Ablagerungen und zwar auf den marinen Sedimenten des paläozoischen Zeitalters, der trias'schen Periode und der Tertiärzeit vorkommt, dass dagegen die aus dem Erdinnern gluthflüssig aufgestiegenen und an der Oberfläche erstarrten Eruptivgebilde, das crystallinische Gestein der archäischen Formationsgruppe, die Sedimente des Jura- und des Kreidemeeres, des quaternären Meeres, sowie sämmtliche Süsswasserablagerungen frei seien.

Welcher Natur das Miasma ist und wie es in den Körper gelangt, ist zur Zeit nicht zu sagen. Klebs und Bircher, die beide diesbezügliche Untersuchungen angestellt haben, vermuthen die Ursache in Mikroorganismen, doch ist es ihnen nicht gelungen, einen sichern experimentellen Beleg für ihre Vermuthung zu erbringen. Sehr wahrscheinlich gelangt der Krankheitserreger mit dem Trinkwasser in den menschlichen Organismus.

Wie der supponirte Infectionsstoff wirkt, wissen wir ebenfalls nicht zu sagen, doch ist es wahrscheinlich, dass er in der Schilddrüse hyperämische Zustände veranlasst. Da Kinder mit Kropf geboren werden können, so müssen wir ferner annehmen, dass er schon intrauterin vom mütterlichen Organismus aus auf die Frucht zur Einwirkung gelangen kann. Stellen sich in Gegenden, die mit Kropf behaftet sind, Kropfepidemien ein, so ist dies dahin zu deuten, dass zu Zeiten die Infectionsbedingungen besonders günstige sind und zwar entweder durch reichliche Production des Infectionsstoffes oder aber durch eine zeitlich gesteigerte Prädisposition der Einwohner.

In Gegenden, in denen Kropf endemisch ist, kommen auch Taubstummheit und Idiotie, sowie jene Störung der Körperausbildung, welche man als Cretinismus bezeichnet und welche wesentlich durch bestimmte Störungen des Knochenwachsthums (s. diese), zum Theil auch durch pathologische Entwickelung der Weichtheile gekennzeichnet ist, in endemischer Verbreitung vor. Man hat danach diese Entwickelungsstörungen seit langem zu dem Auftreten des Kropfes in Beziehung gebracht und die Annahme gemacht, dass die cretinistische Missbildung des Organismus demselben Miasma die Entstehung verdanke, wie der Kropf, dass erstere als die schwerere Form derselben infectiösen Erkrankung wie der Kropf anzusehen sei.

Am schärfsten hat Bircher diese Anschauung formulirt, indem er sich dahin äussert, dass der endemische Kropf, endemische Stummheit und Taubstummheit, der Cretinismus und die mit dem letzteren zusammenfallende Idiotie Effect ein und desselben Miasma seien. Ob diese Ansicht in allen Theilen richtig ist, müssen weitere Untersuchungen lehren. Gestützt wird sie wesentlich dadurch, dass cretinistische Idioten meistens zugleich auch Kropf haben und oft aus Familien stammen, welche an Kropf leiden und dass sie, so weit es sich nicht um sporadische, durch krankhafte Processe und Entwickelungsstörungen im Gehirn bedingte Idiotie handelt, wesentlich in denselben Gebieten in grösserer Zahl vorkommen, in denen auch Kropf endemisch ist.

*Literatur:* Virchow, *Gesammelte Abhandl. 1856;* Saint-Lager, *Etude sur les causes du crétinisme et du goître endemique, Paris 1867;* Lücke, *Chir. v. Pitha u. Billroth III;* Baillarger, *Enquête sur le goître et le crétinisme, Paris 1873;* Demme l. c.; Freund, *Die Bezieh. d. Schilddrüse zu d. weibl. Geschlechtsorganen, I.-D. Strassburg 1882;* Klebs, *Stud. üb. d. Verbreitung d. Kropfes in Oesterreich, Prag 1878;* Röll, *Spec. Pathol. u. Ther. d. Hausth. 1876;* Hirsch, *Handb. d. histor. geograph. Pathol. 2. Aufl. 1883;* Bircher, *Der endemische Kropf, Basel 1883.*

## VIII. Pathologische Anatomie der Thymusdrüse.

§ 537. Die Thymus ist ein drüsenähnliches Organ, welches während der Fötalzeit und in den zwei ersten Lebensjahren eine erhebliche Ausbildung erlangt, von da ab in ihrem Wachsthum stille steht und vom zehnten Jahre ab sich wieder zurückbildet und durch Bindegewebe und Fettgewebe substituirt wird.

Sie liegt im vorderen oberen Mediastinalraum, hinter dem oberen Theil des Sternum, reicht bis nahe an die Schilddrüse und besteht meistens aus zwei länglichen flachen Lappen, welche mit ihrem medialen Rande einander berühren, oder an dieser Stelle untereinander verschmolzen und von Bindegewebe umschlossen sind.

Die einzelnen Lappen werden durch Bindegewebszüge in Läppchen abgegrenzt. Die kleinsten Structureinheiten, die von Bindegewebe mehr oder weniger vollkommen abgegrenzten Acini besitzen einen Bau, welcher sehr an denjenigen der Lymphdrüsen erinnert, indem ein lockeres, spärlich entwickeltes adenoides Bindegewebe indifferente, lymphatischen Elementen gleichende Zellen und grosse z. Th. mehrkernige Zellen einschliesst. In den peripheren Theilen ist das Zellennetz des Bindegewebsstroma's dichter und die Zahl der eingelagerten Zellen erheblich grösser als im Centrum und man kann danach in den kleinsten Läppchen eine Rinden- und eine Marksubstanz unterscheiden. Einen Ausführungsgang besitzt die ausgebildete Thymus nicht, dagegen Lymphgefässe; doch ist der

Verlauf derselben nicht näher bekannt. Das Gewebe ist reich an Blutgefässen.

Nicht selten bilden sich kleine accessorische Drüsen, welche meist oberhalb der Hauptdrüse in der Nähe der Schilddrüse liegen. Mangel der Thymus kommt bei hochgradiger Körpermissbildung, sehr selten bei sonst normalen Früchten vor.

Das Gewicht der Thymus beträgt bei Neugeborenen durchschnittlich 14, bei Kindern von 2 Jahren 26 Gramm, ist indessen erheblichen Schwankungen unterworfen.

Die Thymus entwickelt sich (Stieda, Kölliker, His, Watney) aus dem Epithel einer Kiemenspalte, ist also ursprünglich eine epitheliale Bildung, doch schwinden später die Epithelien wieder und die Ausbildung des lymphadenoiden Gewebes geht vom Bindegewebe aus.

Ueber die Bedeutung und die Function der Thymus lässt sich zur Zeit etwas Sicheres nicht sagen. Watney, der umfangreiche Studien über den Bau derselben angestellt hat, schreibt ihr eine Betheiligung an der Bildung der rothen und farblosen Blutkörperchen zu. Erstere sollen in haemoglobinhaltigen Zellen gebildet werden.

Schon in der Fötalzeit, reichlicher jedoch im extrauterinen Leben enthält die Thymus homogene, in der Peripherie oft concentrisch geschichtete, zum Theil verkalkte Körper, welche als Hassal'sche Körperchen bezeichnet werden. Sie liegen hauptsächlich in der Mitte der Follikel und sind aus Zellen zusammengesetzt, die zwiebelschalenartig aneinandergelagert sind. Stieda hält dieselben für Ueberreste der ursprünglichen epithelialen Thymusanlage, nach Ammann geht die Entwickelung derselben von den Reticulumzellen oder den Perithelzellen der Gefässe oder den Lymphkörperchen aus, deren Kern und Protoplasma colloid entartet.

Sowohl verkalkte als unverkalkte concentrische Körper können bei der Rückbildung der Drüse, die wesentlich durch einen Schwund der Zellen bedingt ist, zerfallen und schwinden.

Unter den **pathologischen Veränderungen der Thymus** ist zunächst die mangelhafte Rückbildung derselben nach dem zehnten Lebensjahre zu nennen. Unter Umständen kann sie sich bis in die dreissiger und vierziger Jahre erhalten.

Hämorrhagieen kommen namentlich bei Tod durch Asphyxie sowie bei hämorrhagischer Diathese vor.

Hämatogene eitrige Entzündungen kommen namentlich bei Pyaemie vor und können zu multipler Abscessbildung oder zu totaler Vereiterung führen. Eiterungen am Halse greifen gelegentlich auch auf die Thymus über. Ueber indurative chronische Entzündungen ist wenig bekannt.

Tuberculose tritt sowohl in Form disseminirter Knötchen als auch in grossen verkäsenden Granulationsherden auf.

Gummöse syphilitische Entzündungen sind mehrfach beschrieben.

Primäre Geschwulstbildungen von dem Bau der weichen oder harten Lymphosarcome sowie reine Sarcome kommen sowohl bei Leukämie als auch ohne diese vor und treten in Form weicher markiger oder derberer Tumoren auf, die zuweilen eine beträchtliche Grösse erreichen und auf die Respirationswege und die angrenzenden Gefässe und das Herz drücken und die Lunge nach aussen drängen.

*Literatur;* Kölliker, *Gewebelehre, Leipzig 1867* und *Entwickelungsgesch. Leipzig 1879;* Afanasiew, *Arch. f. mikrosk. Anat. XIV 1877;* Friedleben, *Die Physiol. d. Thymusdrüse, Frankfurt a. M. 1858;* His, *Zeitschr. f. wissensch. Zool. X u. XI* und *Menschliche Embryonen I, Leipzig 1880;* Stieda, *Unters. üb. d. gland. thymus, gl. thyr. u. gl. carotica, Leipzig 1881;* Virchow, *sein Arch. 3. Bd.;* Gegenbaur, *Anatomie, Leipzig 1883;* Watney, *Philos. Trans. of the Roy. Soc. III 1882;* Ammann, *Beitr. z. Anat. d. Thymus, I.-D. Basel 1882;* Dubois, *Gaz. méd. de Paris 1850* (*Entzündung*); Dupaul, *Mém. de l'Acad. de med. XVII* (*Entzündung*); Eberth, *Virch. Arch. 40. Bd.* (*Gumma*); Lancereaux, *Traité d'anat. path.;* Virchow, *Geschwülste II;* Wittich, *Virch. Arch. 8. Bd.;* Steudener, *ibid. 59. Bd.*

## ELFTER ABSCHNITT.

# Pathologische Anatomie des Nervensystems.

### I. Einleitung.

§ 538. Das centrale Nervensystem besteht aus dem Rückenmark, dem Hirnstamm und dem Grosshirn. Alle diese Theile setzen sich aus Nervenzellen und Nervenfasern sowie aus einem die Ernährungsgefässe tragenden Stützgewebe zusammen. Die Nervenzellen oder Ganglienzellen sind grösstentheils in Gruppen zusammengelagert, welche man als Nervencentren bezeichnet. Die Nervenfasern bilden theils Geflechte, theils Züge, welche Ganglienzellen derselben Gruppe oder von einander entfernter Gruppen unter einander verbinden, oder directe Verbindungen mit den peripheren Endorganen des Nervensystemes herstellen.

Rückenmark und Hirnstamm enthalten Centren von untergeordneter Bedeutung, d. h. solche, welche als Zwischenstationen zwischen dem centralen und peripheren Ende des Nervensystemes anzusehen sind Das Grosshirn ist die centrale Endstation, mit welcher die peripheren motorischen und sensiblen Endapparate theils direct, theils durch Vermittelung der Zwischenstationen in Verbindung stehen.

**Das Grosshirn** setzt sich aus zwei Hemisphären zusammen, welche unter einander durch eine Commissur, den Balken, verbunden sind. Die äussere Oberfläche ist in höchst charakteristischer Weise dadurch gekennzeichnet, dass sie von verzweigten und gegenseitig vielfach in Verbindung stehenden Furchen durchzogen ist, zwischen denen die Hirnsubstanz mannigfaltig gewundene Wülste, die Gehirnwindungen bildet.

Einige unter den Furchen sind typisch und lassen sich in jedem Gehirne wieder finden, andere dagegen variiren in erheblichem Maasse und bedingen es, dass auch die Configuration der Windungen in jedem Gehirne wechselt. Die wichtigsten Furchen sind: die Sylvi'sche Spalte (Fig. 253 *e*), die Centralfurche oder Rolando'sche Furche (*a*), die Präcentralfurche (*b*), Interparietalfurche (*d*), die

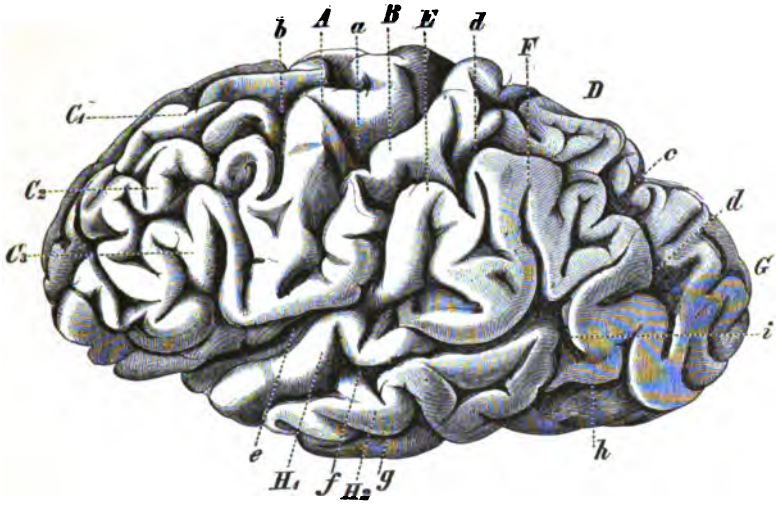


**Fig. 253.** Aeussere Fläche der linken Grosshirnhemisphäre nach einem mit Salpetersäure behandelten und getrockneten Gehirne gezeichnet. *a* Centralfurche. *b* Präcentralfurche. *c* Parietooccipitalfurche. *d* Interparietalfurche. *e* Sylvi'sche Spalte. *f* Erste, *g* zweite Schläfenfurche. *h* Untere, *i* vordere Occipitalfurche. *A* Vordere, *B* hintere Centralwindung. $C_1$ Obere, $C_2$ mittlere, $C_3$ untere Frontalwindung. *D* Scheitellappen. *E* Marginalwindung. *F* Angularwindung. *G* Occipitallappen. $H_1$ Erste, $H_2$ zweite Schläfenwindung.

erste Schläfen- oder Parallelfurche (*f*), die Parietooccipitalfurche (*c*), die vordere (*i*) und die untere (*h*) Occipitalfurche.

Die Centralfurche (*a*) trennt das Grosshirn in einen vorderen und hinteren Abschnitt, und die dicht vor ihr gelegene Windung wird als vordere Centralwindung (*A*) oder als aufsteigende Stirnwindung, die hinter ihr liegende als hintere Centralwindung (*B*) bezeichnet. Der vor der Präcentralfurche (*b*) gelegene Hirntheil ist der Stirnlappen im engeren Sinne, und man unterscheidet in seinem Gebiete eine obere ($C_1$), eine mittlere ($C_2$) und eine untere ($C_3$) Frontalwindung. Alle diese Windungen gehen am vorderen Rande des Gehirns auf dessen Orbitalfläche über.

Hinter der hinteren Centralwindung liegt der Parietal- oder Scheitellappen (*D*), eine Gehirnmasse, die durch die Interparietalfurche (*d*) in einen oberen (*D*) und einen unteren (*E F*) Abschnitt getrennt wird.

Die Parieto-Occipitalfurche (*c*) und die vordere Occipitalfurche (*i*) bilden die Grenze zwischen Parietal- und Occipitallappen (*G*), und in dem zwischen den beiden Furchen gelegenen Gebiete gehen die sogen. Uebergangswindungen von dem Scheitellappen auf den Hinterhauptslappen über.

Die Sylvi'sche Spalte (*e*) bildet die Grenze zwischen den unteren und äusseren Theilen des Stirn-, Central- und Scheitel-

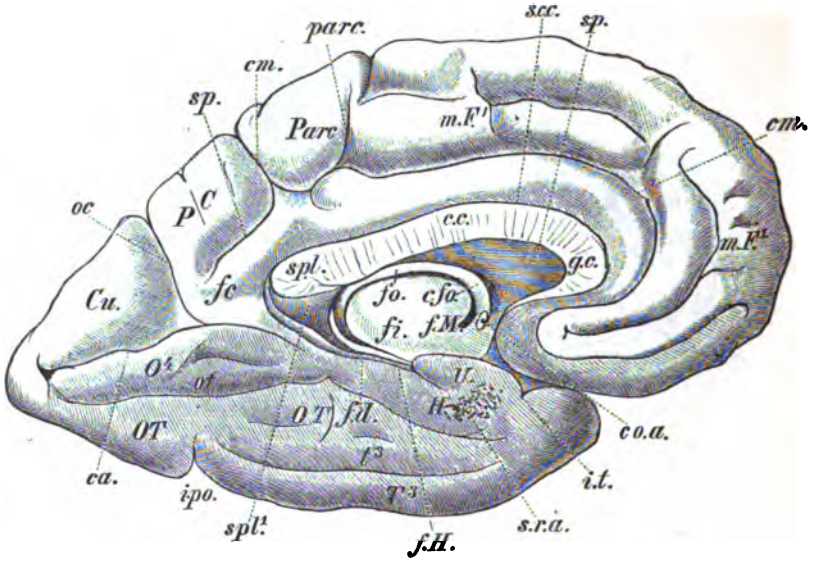


Fig. 254. Mediale Fläche der linken Grosshirnhemisphäre (nach Schwalbe). *cm.* Sulcus calloso-marginalis, *scc.* S. corporis callosi. *oc* S. parietooccipitalis. *sp.* S. subparietalis. *ca.* Fissura calcarina. *i.po* Incisura praeoccipitalis. *ot* S. occipitotemporalis. $t^3$ S. temporalis inferior. *f.H.* Fissura hippocampi. *i.t.* Incisura temporalis. $m.F.^1$ Mediale Fläche der ersten Stirnwindung. *H.* Gyrus hippocampi. *Parc* Lobulus paracentralis. *PC* Praecuneus. *Cu.* Cuneus. $O_4$ Gyrus lingualis. *OT* Gyrus occipitotemporalis. $T^3$ G. temporalis inferior. *U* Uncus. *c.c.* Corpus callosum. *g.c.* Genu, *spl.* splenium corporis callosi. *fo.* Fornix. *c.fo.* Columna fornicis. *f.d.* Fascia dentata. *fi.* (links davon) Fimbria. *f.M.* Foramen Monroi. *s.r.a.* Substantia reticularis alba.

lappens und dem Schläfenlappen. Die der Spalte dicht anliegende Windung ist die erste Schläfenwindung ($H_1$).

Die Windung, welche das obere Ende der Sylvi'schen Spalte umgreift und noch zum unteren Scheitelläppchen gehört, wird als Marginalwindung (*E*) bezeichnet.

Unterhalb der Parallelfurche (*f*) liegt die zweite Schläfenwindung. Ihr oberes Anfangsstück, welches die Parallelfurche bogenförmig umgreift und noch dem unteren Scheitelläppchen angehört, hat den Namen der Angularwindung (*F*) erhalten. Unterhalb der zweiten Schläfenfurche (Fig. 253 *g*) liegt die dritte Schläfenwindung (Fig. 254 $T^3$). Biegt man den ganzen Scheitellappen von dem Scheitelhirn ab, so wird in der Tiefe die Insel sichtbar.

Die mediale Fläche der ersten Stirnwindung (Fig. 254 $mF^1$) hat einen besonderen Namen nicht erhalten, diejenige des Centrallappens dagegen wird als Paracentralläppchen (*Parc*) bezeichnet. Beide werden nach unten durch den Sulcus callosomarginalis (*cm*) begrenzt, welcher in seinem vorderen Abschnitt die Stirnwindung von der Balkenwindung oder dem Gyrus cinguli (oberhalb *cc*), in

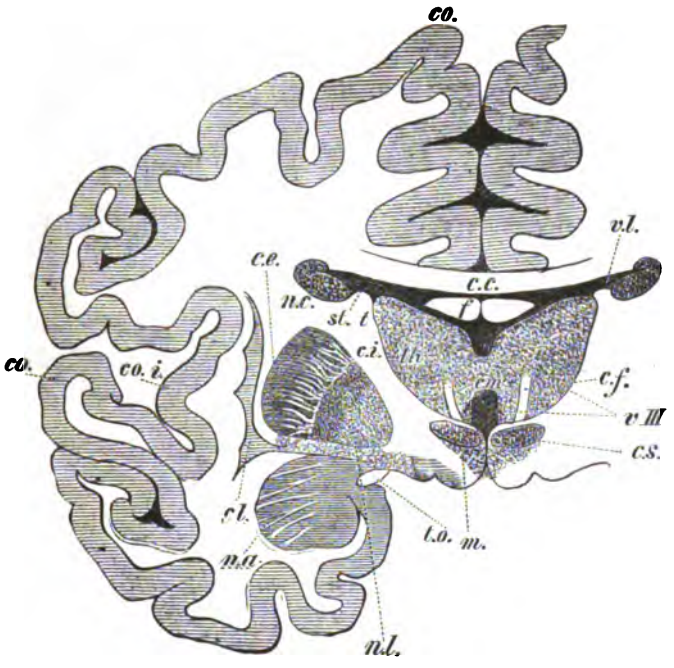


Fig. 255. Frontalschnitt des Grosshirnes schematisirt (nach SCHWALBE). *co.* Cortex. *co.i.* Cortex insulae. *cl.* Claustrum. *n.a.* Nucleus amygdalae. *n.c.* Nucleus caudatus. *th* Thalamus opticus. *cm* Commissura mollis. *c.s.* Corpus subthalamicum. *m.* Substantia nigra. *c.i.* Capsula interna. *c.e.* Capsula externa. *st.t* Stria terminalis. *c.f.* Columnae fornicis. *f* Fornix. *c.c.* Corpus callosum. *v III* Ventriculus tertius. *v.l.* Ventriculus lateralis. *t.o.* Tractus opticus.

seinen hinteren das Paracentralläppchen von dem Vorzwickel (*PC*) oder Praecuneus, d. h. von dem medialen Abschnitt des oberen Scheitelläppchens abgrenzt. Der mediale Theil des Occipitallappens wird als Zwickel oder Cuneus (*Cu*) bezeichnet und wird vom Praecuneus durch die Occipitoparietalfurche (*oc*) getrennt.

Die als Fissura calcarina (*ca*) bezeichnete Furche scheidet den Zwickel von der als Gyrus lingualis ($O^4$) bekannten Windung. Letztere geht nach vorne in den Gyrus hippocampi (*H*) über, der andererseits auch wieder eine Fortsetzung der Balkenwindung (*fc*) darstellt.

Unterhalb der Zungen- und Hakenwindung liegt die Occipitotemporal-, oder Collateralfurche (*ot*) und unterhalb dieser die Occipitotemporal- oder Spindelwindung (*OT*).

§ 539. **Die Masse des Grosshirnes** (Fig. 255) setzt sich aus Rinden- (*co*) und Marksubstanz zusammen. Die erstere besitzt eine graue Farbe und bildet durchgehends die äusserste Lage des Ge-

hirnes, ist indessen an dessen Basis stellenweise in das Innere versenkt und bildet hier die als Vormauer (*cl*), Mandelkern (*na*), Geschwänzter Kern (*nc*) und äusserstes Glied des Linsenkernes (*nl*) bekannte graue Substanz (WERNICKE). Letztere stehen in ihren am weitesten nach vorn gelegenen Theilen sowohl unter sich als mit der Rinde (Substantia perforata anterior) in ununterbrochenem Zusammenhange. Weiter nach hinten sind sie durch weisse Marklager von einander getrennt.

Die als Thalamus opticus (*th*), als Corpus subthalamicum (*cs*) oder Luys'scher Körper bekannten grauen Herde sowie die beiden inneren Drittel des Linsenkernes (*nl*) gehören nicht dem Grosshirn, sondern dem Hirnstamm an.

Die graue Rindensubstanz des Grosshirns beherbergt in einem nach dem Tode feinkörnig aussehenden Gliagewebe eine grosse Zahl verschieden gestalteter Ganglienzellen sowie Netze und Züge feiner und grober Nervenfasern.

Die weisse Markmasse besteht im Wesentlichen aus markhaltigen Nervenfasern ohne Schwann'sche Scheiden, welche sämmtlich in der grauen Substanz des Gehirnes ihren Ursprung nehmen.

Die aus der äusseren Rinde austretenden Fasern bilden zunächst die Markleisten, welche in die Markmasse der Hemisphäre eintauchen. Die mittleren Züge ziehen hauptsächlich nach dem Hirnstamme und bilden den Stabkranz, die anderen verbinden theils benachbarte, theils von einander entfernt liegende Windungen und werden daher als Associationsfasern bezeichnet.

Ein Theil dieser Faserzüge hat besondere Namen erhalten; so werden z. B. die einander benachbarten Windungen durch die Fibrae propriae, die Orbitalfläche des Stirnlappens mit den Spitzentheilen des Schläfenlappens durch die Hakenbündel verbunden. Der Balken stellt Verbindungen mit identischen Rindengebieten beider Hemisphären, die vordere Commissur ebensolche zwischen den beiden Bulbi olfactorii und den beiden Schläfenlappen her. Die Bogenbündel bestehen aus Fasern, welche von dem Stirnlappen nach dem Hinterhaupts- und dem Schläfenlappen ziehen.

Die **Hirnrinde** ist die definitive **Endstation aller Nerven.** Die gesammte Sinnesoberfläche und die gesammte Muskulatur werden durch Nervenbahnen (Projectionssystem von MEYNERT) mit der Rinde verbunden. Durch diese Bahnen erhält die Rinde von jedem sensiblen Reiz und von jeder ausgeführten Bewegung Nachricht, und es können sowohl von der stattgehabten Empfindung als auch von der ausgeführten Bewegung in der Hirnrinde Erinnerungsbilder zurückbleiben (MEYNERT). Diese Erinnerungsbilder bilden die Grundlage unseres geistigen Besitzes, den Inhalt unseres Bewusstseins (MEYNERT, WERNICKE). Die Erinnerungsbilder der Empfindungen und der ausgeführten Bewegungen, d. h. die Bewegungsvorstellungen (MEYNERT) setzen uns in den Stand, spontane d. h. Willensbewegungen auszuführen.

Die verschiedenen Erinnerungsbilder sind nicht gleichmässig an

der Hirnoberfläche vertheilt, sondern vielmehr in Gruppen gelagert, und demgemäss stehen auch die verschiedenen Sinnesoberflächen und die verschiedenen Muskelgruppen mit bestimmten Theilen der Hirnrinde in Verbindung. Diese Rindenfelder sind indessen nicht scharf umschrieben, sondern greifen vielfach mit ihren peripheren Theilen ineinander über.

Durch die Untersuchungen von Bouillard, Broca, Meynert, Kussmaul, Hitzig, Fritsch, Flechsig, Wernicke, Munk, Ferrier, Charcot, Huguenin, Pitres, Lépine, Marcacci, Bäumler, Exner, Tripier, Petrina, Kahler, Pick und Anderen ist der Sitz dieser Rindenfelder, welche als Centren bezeichnet werden, bereits für verschiedene Funktionen sowohl beim Menschen als auch bei verschiedenen Thieren mehr oder weniger sicher bestimmt worden. So ist es z. B. wahrscheinlich (Wernicke), dass das Centrum für die Sprachbewegungsvorstellungen hauptsächlich in der dritten linken Stirnwendung, das Centrum für die Klangbilder des Gehörsnerven dagegen in der ersten Schläfenwindung gelegen ist. Zerstörung des ersteren bedingt den Verlust des Vermögens, die zum Sprechen nöthigen Bewegungen auszuführen (Aphemie, motorische Aphasie), bei Zerstörung des letzteren geht das Verständniss für das Gehörte verloren (Worttaubheit, sensorische Aphasie).

Als Centrum für die Gesichtsempfindung scheinen vornehmlich die vorderen Theile der Occipitallappen zu functioniren. Die motorischen und sensiblen Centren für die Extremitäten liegen in den Centralwindungen, dem Paracentralläppchen und den an diese Gebiete angrenzenden Bezirken.

Nach Flechsig lässt sich die Gehirnoberfläche in drei grosse functionell differente Bezirke theilen, in eine Frontalzone, eine Parietalzone nnd eine Temporo-Occipitalzone. Die Parietalzone enthält die Ursprünge der directen motorischen Leitungen und die Endstationen der meisten Sinnesnerven, kann daher als sensorisch-motorische Grosshirnrindenzone bezeichnet werden. Die Frontalzone und die Occipito-Temporalzone haben keine directen Beziehungen zu motorischen Bahnen, stehen dagegen mit dem Thalamus, der Brücke, dem Kleinhirn und dem Olfactorius in Verbindung. Beide stehen nach ihm zu den geistigen Vorgängen, namentlich zu den höheren in naher Beziehung und ihre Grenzgebiete gegen die Parietalzone sind von hoher Bedeutung für die Sprache.

*Literatur zur Anatomie des Gehirnes:* Meynert, *Vierteljahrsschr. f. Psych. I 1867, Anatomie der Hirnrinde u. ihre Verbindungsbahnen mit den empfindenden Oberflächen u. den bewegenden Massen, Erlangen 1865, Wiener med. Jahrb. 1866, Arch. f. Psych. VII 1877, Das Gehirn der Säugethiere, Stricker's Gewebelehre 1870;* Ecker, *Die Hirnwindungen des Menschen, Braunschweig 1883;* Bischoff, *Die Grosshirnwindungen d. Menschen, München 1868;* Huguenin, *Allgem. Path. d. Krankh. d. Nervensyst. I, Zürich 1873;* Schwalbe, *Lehrb. der Neurologie, Erlangen 1881;* Pansch, *Arch. f. Anthropol. III;*

Flechsig, *Die Leitungsbahnen im Gehirn u. Rückenmark d. Menschen, Leipzig 1876* u. *Plan d. menschl. Gehirnes, Leipzig 1883*; Wernicke, *Arch. f. Psych. VI 1876* u. *Lehrbuch d. Gehirnkrankheiten I 1881*; v. Michalkovics, *Entwickelungsgeschichte d. Gehirnes, Leipzig 1877*; Gudden, *Experimentaluntersuchungen über das periphere u. centrale Nervensystem, Arch. f. Psych. II, Correspondenzbl. f. Schweizer Aerzte 1872* u. *Gräfe's Arch. f. Ophthalm. XX*; Forel, *Arch. f. Psych. VII*; Giacomini, *Arch. ital. de biol. I 1882* u. *Guida allo studio delle circonvoluzione cerebrali dell' uomo, Torino 1878*; Marcacci, *Arch. ital. de biol. I*; Golgi, *ib. III u. IV.*

*Literatur über die Funktionen des Gehirnes:* Bouillard, *Traité clinique de l'encéphalite, Paris 1825*; Flourens, *Arch. gén. de méd. II 1823* u. *Recherches expérim. sur les propriétés et les fonctions du syst. nerveux, Paris 1824 u. 1842*; Fritsch u. Hitzig, *Reichert's u. du Bois-Reymond's Arch. 1870*; Hitzig, *Untersuch. üb. das Gehirn, Berlin 1874*; Carville et Duret, *Arch. de phys. norm. et pathol. II 1875*; Nothnagel, *Virch. Arch. 57. u. 58. Bd.*; Schiff, *Lezione sopra il syst. nerv. encephal., Firenze 1874* u. *Arch. f. exper. Pathol. III 1875*; Ferrier, *The fonctions of the brain, London 1876, ins Deutsche übertragen v.* Obersteiner, *Braunschweig 1879*; Goltz, *Pflüger's Arch. 13., 14. u. 20. Bd.* u. *Ueber die Verrichtungen d. Grosshirnes, Bonn 1881*; Munk, *Ueber die Functionen der Grosshirnrinde, Berlin 1881* u. *Sitzungsber. d. Berl. Acad. XXXVI 1882*; Vetter, *D. Arch. f. klin. Med. XV, XXII u. XXXI*; Meynert, *Sitzungsber. d. Wiener Acad. 1869, Arch. f. Psych. II 1870* u. *Mechanik des Gehirnbaues, Wien 1874*; Lépine, *Localisat. dans les mal. cérébrales, Paris 1875*; Charcot et Pitres, *Revue mens. de méd. et de Chir. 1877—1879*; Nothnagel, *Topische Diagnostik der Gehirnkrankheiten, Berlin 1879*; Kahler u. Pick, *Prager Vierteljahrsschr. 141. Bd.* u. *Prag. Zeitschr. f. Heilk. I*; Fürstner, *Arch. f. Psych. VIII*; Pitres, *Rech. sur les lésions du centre ovale des hémisph. cérébr., Paris 1878*; Broca, *Bull. de la soc. anat. 1861 u. 1863* u. *Revue d'anthropologie V 1876*; Kussmaul, *Die Störungen der Sprache, Leipzig 1877*; Berger, *Arch. d. Heilk. 1878*; Obersteiner, *Wien. med. Jahrb. 1878*; Wernicke, *Der aphasische Symptomencomplex, Breslau 1874*; Bastian, *Das Gehirn als Organ des Geistes, Intern. wissensch. Bibliothek LII u. LIII*; Marcacci, *Arch. ital. de biol. I u. II*; Golgi, *ib. II*; Charcot, *Leçons sur les localisat. dans les maladies du cerveau, Paris 1878*; Exner, *Untersuch. üb. die Function der Grosshirnrinde, Wien 1880*; Skworttzoff, *De la cécité et de la surdidé des mots dans l'aphasie, Paris 1881*; Tripier, *Revue mens. 1880*; Petrina, *Zeitschr. f. Heilk. II*; Charcot et Pitres, *Revue de méd. 1883 N. 5.*

*Literatur über Hemianopsie nach Läsionen des Hinterhauptlappens:* Förster, *Handb. von Gräfe-Saemisch VII*; Hitzig, *Correspondenzbl. f. Schweizer Aerzte 1877*; Munk, *Berl. klin. Wochenschr. 1877* u. *Arch. f. Phys. v. du Bois-Reymond 1878*; Jastrowitz, *Centralbl. f. Augenheilk. 1877*; Baumgarten, *Centralbl. f. med. Wiss. 1878*; Hosch, *Klin. Monatsbl. f. Augenheilk. XVI*; Nothnagel, *l. c.*; Curschmann, *Cen-*

*tralbl. f. Augenheilk.*; Westphal, *Berl. klin. Wochenschr. 1880*; Wernicke u. Hahn, *Virch. Arch. 87. Bd.*; Marchand, *Gräfe's Arch. XXVIII*; Richet, *Structure des circonvolutions, 1878*; Fürstner, *Arch. f. Psych. VIII*; Haab, *Klin. Monatsbl. f. Augenheilk. 1882.*

§ 540. Das **Rückenmark** bildet einen Strang, welcher die Gestalt eines mehr oder weniger abgeflachten Cylinders besitzt und sich aus weisser und grauer Substanz zusammensetzt. Letztere ist im Innern des Stranges gelegen, erstreckt sich ununterbrochen durch dessen ganze Länge und hat auf dem Querschnitt die Gestalt eines H (Fig. 256), so dass man an ihr zwei Vorder- (*c.a.*) und zwei Hintersäulen (*c.p.*) oder Hörner, sowie ein mittleres Verbindungsstück, die graue Commissur, unterscheiden kann. Die letztere enthält ein mit Cylinderepithel ausgekleidetes Rohr, den Centralcanal (*c.c.*). Die Vorderhörner sind überall stärker entwickelt als die Hinterhörner, doch wechselt ihre Mächtigkeit sowie ihre Configuration in den verschiedenen Abschnitten des Rückenmarkes sehr erheblich. Am kleinsten sind sie im Brusttheil.

An zahlreichen Stellen, namentlich aber an der Grenze zwischen Vorder- und Hinterhörnern strahlen Fortsätze grauer Substanz in die Umgebung aus (hinter *c.l.*), welche als Processus reticulares bezeichnet werden. Indem sich dieselben untereinander verbinden, bilden sie ein Netzwerk, welches Theile der angrenzenden

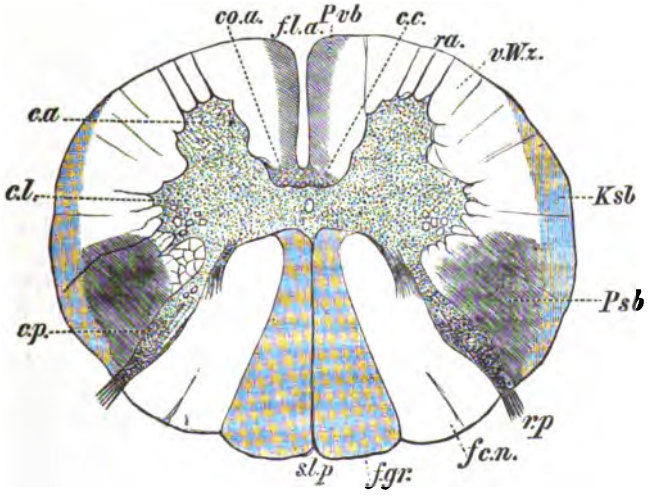


Fig. 256. Schematischer Querschnitt des Rückenmarkes in 6facher Vergrösserung. *c.c.* Cornu anterius. *c.l.* Cornu laterale. *c.p.* Cornu posterius. *c.c.* In der grauen Commissur gelegener Centralcanal. *co.a.* Vordere weisse Commissur. *r.a.* Radix anterior. *r.p.* Radix posterior. *f.l.a* Fissura longitudinalis anterior. *s.l.p.* Sulcus longitudin. posterior. *f.gr.* Funiculus gracilis. *f.cn.* Funiculus cuneatus. *Ksb* Kleinhirnseitenstrangbahn. *Psb* Pyramidenseitenstrangbahn. *Pvb* Pyramidenvorderstrangbahn. *v.W.z.* Vordere Wurzelzone.

weissen Substanz einschliesst. Im Cervical- und oberen Dorsaltheil des Rückenmarkes bildet das Vorderhorn vor den Processus einen seitlichen Fortsatz (*c.l.*), welcher den Namen Tractus intermedio-lateralis oder Seitenhorn erhalten hat.

Die ganze Substanz ist reich an Ganglienzellen und feineren und gröberen Nervenfasern, welche in einem zarten Gliagewebe liegen. Nur in der Umgebung des Centralcanales und an der Spitze der Hinterhörner findet sich eine an Gliazellen sehr reiche, der Ganglienzellen dagegen entbehrende Substanz, welche als Substantia gelatinosa bezeichnet wird, während der Ganglienzellen haltige Theil den Namen der Substantia spongiosa erhalten hat.

In den Vorderhörnern sind die Ganglienzellen auffallend gross und vielgestaltig und besitzen einen Axencylinderfortsatz und zahlreiche Protoplasmafortsätze, deren Verzweigungen ein feines Nervennetz bilden. Gleichzeitig sind sie in Gruppen gelagert. In den Hinterhörnern sind sie erheblich kleiner und mehr gleichmässig vertheilt. Zwei Säulen von Ganglienzellen, welche auf den Brusttheil beschränkt sind, an der medialen Seite der Basis des Hinterhornes liegen und als Clarke'sche Säulen bezeichnet werden, enthalten Zellen, deren Grösse zwischen den erstgenannten in der Mitte steht.

Die weisse Substanz bildet einen die grauen Säulen umschliessenden und die Unebenheiten derselben ausgleichenden Mantel, welcher hinten durch die schmale hintere Längsspalte (*s.l.p.*) bis auf die graue Substanz, vorn durch die weite vordere Längsspalte (*f.l.a.*) bis auf ein schmales Verbindungstück, das als vordere Commissur (*co.a.*) bezeichnet wird und Verbindungsfasern zwischen beiden Rückenmarkshälften enthält, gespalten wird. Sie besteht aus feinen und groben markhaltigen Nervenfasern ohne Schwann'sche Scheide, welche zum grössten Theil longitudinal, nur zum geringsten Theil horizontal oder schräg verlaufen. Sie werden durch Stützgewebe, welches radiär von der Peripherie einstrahlt, und dessen gröbere Balken aus Bindegewebe, dessen feine Verästelungen aus Gliagewebe bestehen, in Bündel abgegrenzt. Nach aussen wird sie von einer dünnen Lage einer grauen, grösstentheils aus Gliagewebe bestehenden Substanz umschlossen. Ganglienzellen sind in ihrem Gebiete nur spärlich enthalten.

Die als Wurzeln der Rückenmarksnerven bezeichneten Nervenbündel treten an der vorderen und hinteren Fläche des Rückenmarkes in je zwei einander parallel gerichteten Reihen ein. Die vorderen Wurzeln (*r.a.*) enthalten motorische Nervenfasern und finden zunächst ihre Endigung in den Vorderhörnern, die hinteren (*r.p.*) führen centripetal leitende Fasern und stehen mit den Hinterhörnern in Verbindung. Da jeweilen eine gewisse Zahl von vorderen und hinteren Nervenwurzeln sich zu einem Nerven vereinen, da ferner jedem Nervenpaar auch eine stärkere Anhäufung von Ganglienzellen entspricht, so ist das Rückenmark in eine der Zahl der Nervenpaare entsprechende Zahl von Segmenten gegliedert.

Der zwischen der vorderen Längsspalte und den vorderen

Wurzeln gelegene Abschnitt wird als Vorderstrang, der zwischen den vorderen und hinteren Wurzeln befindliche Theil wird als Seitenstrang und die zwischen den hinteren Wurzeln gelegenen Stränge werden als Hinterstränge bezeichnet.

Die durch die Wurzeln eintretenden Nerven stehen mit den Ganglienzellen theils durch Axencylinderfortsätze (Vorderhorn), theils durch das feine Nervenfasernetz (Hinterhorn), an dessen Bildung sich sowohl die Protoplasmafortsätze der Ganglienzellen, als auch die Nervenfasern selbst betheiligen, in Verbindung.

Aus der grauen Substanz treten alsdann wieder Nervenfasern in die angrenzenden weissen Stränge ein, welche entweder höher gelegene Theile der grauen Substanz mit tiefer gelegenen verbinden, oder aber direct nach dem Hirnstamm und nach dem Grosshirn ziehen.

Je nach ihren Functionen sind die longitudinalen Fasern in Bündel geordnet, und man kann danach innerhalb der genannten Gebiete verschiedene Strangbahnen unterscheiden. Die in ihrem Verlaufe am besten gekannten Stränge sind die vordere und die seitliche Pyramidenstrangbahn (*P.v.b.* und *P.s.b.*), die Kleinhirnseitenstrangbahn (*K.s.b.*), die Gollschen Stränge (*f.gr.*) und die Keilstränge (*f.cn.*).

Die Pyramidenvorderstrangbahn oder Hülsenvorderstrangbahn (Türck) und die Pyramidenseitenstrangbahn enthalten centrifugal leitende Fasern und stellen eine directe Verbindung zwischen der grauen Substanz der Vorderhörner des Rückenmarkes und der Rinde des Scheitelhirnes her, welche im Gebiete des Hirnstammes in der Pedunculusbahn und in der inneren Kapsel (Fig. 255 *c.i.*) verlaufen und von denen die seitliche in der Pyramidenkreuzung auf die entgegengesetzte Seite tritt, während die vordere ungekreuzt auf der nämlichen Seite hinuntersteigt, um sich erst in der vorderen Commissur an irgend einer Stelle zu kreuzen und in das Vorderhorn der entgegengesetzten Seite zu treten.

Die vordere Bahn (*P.v.b.*) liegt im medialen Theil der Vorderstränge, die seitliche (*P.s.b.*) im hinteren Theil der Seitenstränge. Der Querschnitt beider nimmt mit zunehmender Entfernung von der Medulla oblongata ab. Die Stärke der gekreuzten und der ungekreuzten Pyramidenbahnen ist sehr variabel und im Einzelfalle auch nicht immer auf beiden Seiten gleich, so dass das Rückenmark durch die ungleichmässige Vertheilung der Bahnen asymmetrisch wird. Gewöhnlich verlieren sich die Vorderstrangbahnen schon in der Mitte des Dorsalmarkes. Sie können indessen auch bis in das Lendenmark hinunterreichen oder auch ganz fehlen.

Die Kleinhirnseitenstrangbahn (*K.s.b.*) bildet eine Verbindung der grauen Substanz des Rückenmarkes und zwar der Clarke'schen Säulen mit dem Kleinhirn (Oberwurm). Sie liegt am äusseren Rände des hinteren Abschnittes der Seitenstränge und reicht nach abwärts bis in den untersten Theil des Dorsalmarkes.

Die übrig bleibenden Gebiete des Vorderstranges werden nach

Flechsig als Vorderstranggrundbündel, diejenigen des Seitenstranges als gemischte Seitenstrangbahnen bezeichnet. Sie verbinden verschiedene Stellen der grauen Substanz des Rückenmarkes mit einander, sowie auch mit dem Hirnstamme und enthalten auch Wurzelfasern, die vor ihrem Eintritt in die graue Substanz streckenweise in der Längsrichtung verlaufen.

Der medial gelegene Theil jedes Hinterstranges (*f.gr.*) wird als Goll'scher Strang oder als Funiculus gracilis, der laterale (*f.cn.*) als Keilstrang oder als Burdach'scher Strang oder als Grundbündel (Flechsig) bezeichnet.

Ersterer verbindet die hinteren Wurzeln des Rückenmarkes mit dem Haubentheil der Medulla oblongata d. h. mit dem Nucleus funiculi gracilis (Fig. 259 *n. g.*), wahrscheinlich auch mit der inneren Nebenolive (*o.a.m.*) und weiterhin durch die innere Kapsel und die Haubenstrahlung des Stabkranzes mit der Rinde des Scheitellappens und dem Linsenkern.

Die Keilstränge (Fig. 256 *f.c.n.*) enthalten zunächst Fasern, welche mit den hinteren Wurzeln eintreten und eine Strecke weit nach oben ziehen, um sich dann in das Hinterhorn einzusenken. Sie stellen ferner eine Verbindung zwischen verschiedenen Stellen der grauen Rückenmarkssubstanz, sowie zwischen diesen und dem Haubentheil der Medulla oblongata (Nucleus funiculi cuneati und Olive) und dem Nucleus dentatus des Kleinhirns und von da aus mit dem Scheitelhirn und dem Streifenhügel (Flechsig) her. Nach Kahler liegen die aufsteigenden Nerven der hinteren Wurzel so, dass in einem bestimmten Rückenmarksquerschnitt diejenigen Fasern dem hinteren Ende des medianen Septum am nächsten liegen, deren Eintrittsstelle am tiefsten gelegen ist.

Die graue Substanz des Rückenmarks enthält der Medulla oblongata subordinirte Centren, und zwar sowohl für einfache oder partielle, als auch für ausgebreitete, wohl geordnete Reflexe, wobei nach Erregung sensibler Fasern innerhalb ganzer oder sogar verschiedener Muskelgruppen Bewegungen complicirter Art ausgelöst werden können. So enthält sie z. B. die Centren für die Kothentleerung, für die Harnentleerung, für die Erection und Ejaculation, ferner Gefässcentren etc.

Durch Verbindungen der Rückenmarkscentren mit dem Gehirn gelangen einerseits Empfindungen zur Perception, können andererseits vom Gehirnstamm und Gehirn aus Reflexe gehemmt und willkürliche Bewegungen ausgelöst werden.

*Literatur über den Bau und die Function des Rückenmarkes:* Goll, *Denkschr. d. med. chir. Gesellschaft d. Cant. Zürich 1860;* Deiters, *Untersuch. über Gehirn und Rückenmark 1865;* M. Schultze, *Stricker's Gewebelehre;* Gerlach, *ebenda;* Leyden, *Klinik d. Rückenmarkskrankheiten 1874;* Huguenin, *Allgem. Pathol. der Krankh. d. Nervensyst. 1875;* Boll, *Histiol. der nervös. Centralorg., Arch. f. Psych. IV;* Schiefferdecker, *Beiträge zur Kenntn. des Faserverlaufes im Rückenmark, Arch. f. mikr. Anatom. X. 1874 u. Virch. Arch.*

*67. Bd.*; Eichhorst, *ib. 64. Bd.*; Flechsig, *Die Leitungsbahnen im Gehirn und Rückenmark, Leipzig 1876* und *Arch. der Heilk. XVIII u. XIX*; Erb, *v. Ziemssens Handb. der spec. Pathol. XI*; Charcot, *Klin. Vorträge über Krankh. des Nervensyst., Stuttgart 1874 und 1878*; Schwalbe, *Lehrb. d. Neurologie 1881*; Bramwell, *Die Krankheiten des Rückenmarkes, Wien 1883*; Kahler, *Tagebl. der Naturforschervers. in Eisenach 1882*; Laura, *Arch. ital. de biol. I 1882.*

§ 541. Der **Hirnstamm** besteht aus dem verlängerten Mark (Fig. 257 *M.obl.*), der Brücke (*Po.*), den Grosshirnschenkeln (*Pe.*), der Regio subthalamica (Fig. 255 *c.s.*) mit dem Tuber cinereum (Fig. 257 *T.c.*) und den Corpora mammillaria (*C.m.*), aus dem Kleinhirn (Fig. 257 *D. Gr. Fl.*), den Vierhügeln (Fig. 258 *h*) und dem Thalamus opticus (Fig. 255 *th*).

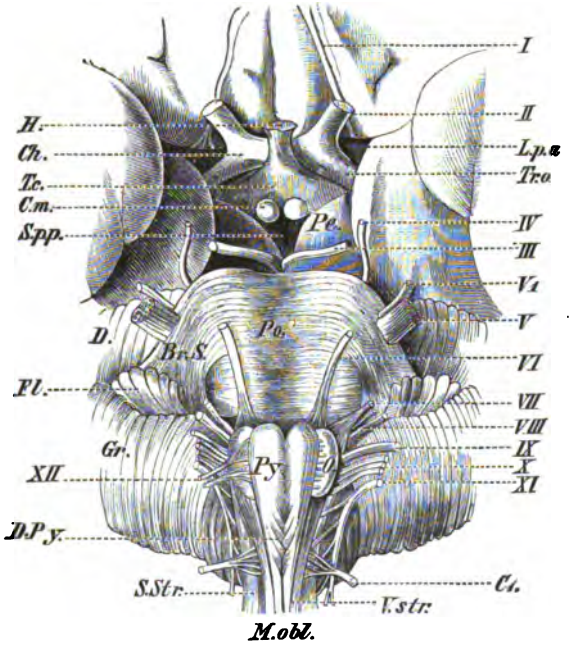


Fig. 257. Basale Ansicht des Hirnstammes.

*S.Str.* Seitenstrang. *V.Str.* Vorderstrang des Rückenmarkes. *Py.* Pyramide. *D.Py.* Pyramidenkreuzung. *O.* Olive. *Po* Brücke. *D.* Deckplatte, *Gr.* Grundplatte, *Fl.* Flocke des Kleinhirns. *Br.S.* Brückenschenkel des Kleinhirns. *Pe.* Schenkel des Grosshirns. *S.p.p.* Substantia perforata posterior. *L.p.a.* Lamina perforata anterior. *C.m.* Corpora candicantia. *T.c.* Tuber cinereum mit dem Trichter. *H.* Schnittfläche der abgetrennten Hypophysis. *Tr.o.* Tractus opticus. *Ch.* Chiasma.

*I* N. olfactorius. *II* N. opticus. *III* N. oculomotorius. *IV* N. trochlearis. *V* u. *V*$^{1}$ N. trigeminus. *VI* N. abducens. *VII* N. facialis. *VIII* N. acusticus. *IX* N. glossopharyngeus. *X* N. vagus. *XI* N. accessorius Willisii. *XII* N. hypoglossus. *C*$^{1}$. Vordere Wurzel des ersten Cervicalnerven.

Alle diese Theile sind nach ihrer Genese als modificirtes

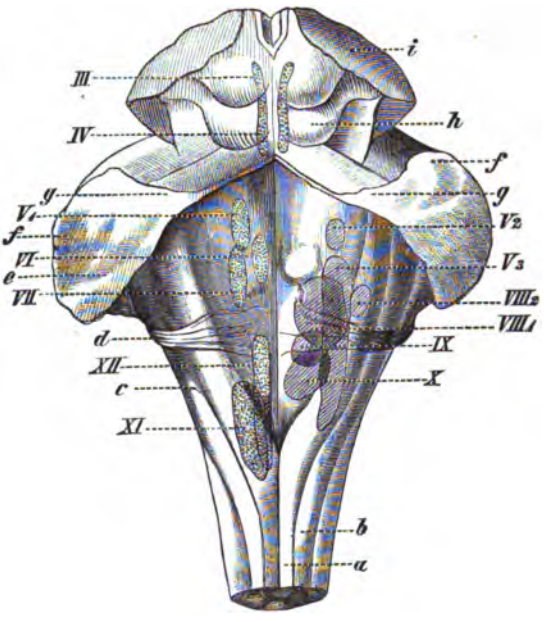


Fig. 258. Lage der Kerne der Gehirnnerven im Hirnstamm. (schematisch).

*a* Zarter Strang. *b* Keilstrang. *c* Corpus restiforme. *d* Striae acusticae. *e* Pedunculus cerebelli. *f* Crus cerebelli ad pontem. *g* Crus cerebelli ad corp. quadrigem. (Bindearm). *h* Corpus quadrigeminum. *i* Crus cerebri.

*III* Kern des N. oculomotorius, *IV* des N. trochlearis, $V_1$ der motorischen Wurzel des N. trigeminus, *VI* des N. abducens, *VII* des N. facialis, *XI* des N. accessorius, *XII* des N. hypoglossus.

$V_2$ Oberer, $V_3$ unterer sensibler Kern des N. trigeminus. $VIII_1$ und $VIII_2$ Kerne des N. acusticus. *IX* Kern des N. glossopharyngeus, *X* des N. vagus.

Rückenmark anzusehen (Schwalbe), und es nehmen auch innerhalb ihres Gebietes die den Spinalnerven homologen Hirnnerven ihren Ursprung.

Die Veränderungen, welche das Rückenmark im Gebiete des Hirnstammes erfährt, bestehen zunächst darin, dass der Centralkanal dorsalwärts rückt und sich zum IV. und III. Ventrikel und zum Aquaeductus Sylvii umbildet. Gleichzeitig findet eine Zersprengung der grauen Substanz statt, so dass graue und weisse Substanz eigenartige reticulirte Formationen (Fig. 259 *F.r.*) und zahlreiche diskrete Ganglienzellenherde bilden, welche den Gehirnnerven ihren Ursprung geben (Fig. 258).

Gleichzeitig mit der Zersprengung der grauen Substanz findet auch eine Verlagerung der Leitungsbahnen statt. Die Pyramidenseitenstrangbahnen treten in der Pyramidenkreuzung (Fig. 257 *D.Py.*) auf die entgegengesetzte Seite über und lagern sich an die ventrale Oberfläche (Fig. 259 *p*), während die kurzen Leitungsbahnen, welche

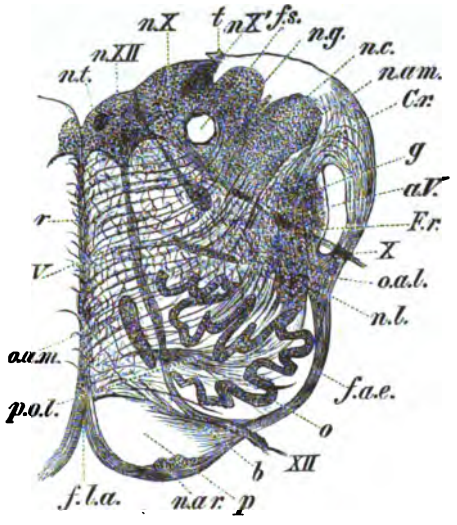


**Fig. 259. Querschnitt der Medulla oblongata in der Mitte der Olive. Vergr. 4. (Nach SCHWALBE).**

*n.t.* Kern des Funiculus teres. *n.XII* Kern des Hypoglossus. *n.X* Zellreicher, *n.X*$^1$ zellarmer Theil des Vaguskernes. *XII* N. hypoglossus. *X* N. vagus. *o* Olivenkern. *o.a.l.* Aeussere Nebenolive. *o.a.m.* Innere Nebenolive. *n.am.* Nucleus ambiguus. *n.l.* Kern des Seitenstranges. *n.g.* Kern des Funiculus gracilis. *n.c.* Kern des Funiculus cuneatus. *n.ar.* Nucleus arciformis. *g* Substantia gelatinosa. *a.V.* Aufsteigende Wurzel des Trigeminus. *f.s.* Funiculus solitarius (Respirationsbündel). *t* Abgangsstelle der Taenia sinus rhomboidalis. *C.r.* Corpus restiforme. *p* Pyramidenstrang. *f.a.e.* Fibrae arciformes externae, welche sich bei *b* zum Theil in die Tiefe senken und den Pyramidenstrang umgürten und aus Fasern hervorgehen, welche theils auf der Aussenfläche des Corpus restiforme verlaufen, theils die gelatinöse Substanz (*g*) durchsetzen. *F.r.* Formatio reticularis mit den inneren Bogenfasern, welche theils mit den äusseren Bogenfasern zusammenhängen, theils aus verschiedenen Kernen der Medulla oblongata austreten und nach der Raphe (*r*) ziehen. *p.o.l.* Aus der Olive austretende Bogenfasern, die als Pedunculus olivae bezeichnet werden. *V* Fortsetzung des Vorderstranges. *f.l.a.* Fissura longitudinalis anterior.

verschiedene Theile der grauen Substanz verbinden, mehr in die Tiefe sich senken. Die Goll'schen Stränge und die Keilstränge rücken als Funiculus gracilis (Fig. 258 *a*) und Fun. cuneatus (*b*) zur Seite des IV. Ventrikels und bilden mit den Kleinhirnseitenstrangbahnen und den Fibrae arciformes des Corpus restiforme (*c*) den Pedunculus cerebelli (*e*).

Hiezu kommt nun noch das Auftreten neuer Herde grauer Substanz, welche die Grundlage der Oliven (Fig. 257 *O* und 259 *O*), der grauen Substanz des Kleinhirns und der Vierhügel (Fig. 258 *h*), des Thalamus opticus (Fig. 255 *th*) und des Luys'schen Körpers (Fig. 255 *c.s.*), sowie zahlreicher kleiner in verschiedenen Strängen eingeschalteter Kerne werden (vergl. Fig. 259). Alle diese Kerne geben wieder neuen Faserzügen, welche theils gesondert verlaufen, theils anderen Zügen sich anschliessen, ihren Ursprung.

Endlich erscheinen neben den longitudinalen Fasern auch zahlreiche Bogenfasern (Fig. 259), welche theils in den äusseren *(f.a.e.)*, theils in den tieferen Lagen *(F.r. b.)* liegen und sich mit den longitudinalen Fasern durchflechten.

Den Hirnstamm zerlegt man am besten in drei übereinander gelegene Schichten (Schwalbe), die man als Region der Pedunculusbahn (Meynert, Schwalbe), als Haubenregion (Forel) und als Decke des Hirnstammes bezeichnet.

Die **Pedunculusbahn** besteht im Gebiete der Medulla oblongata aus den Pyramidensträngen (Fig. 259 *p*), welche von Bogenfasern, den Fibrae arciformes externae (*f.a.e.*) umschlossen und durch einen Theil derselben verstärkt werden. Die äusseren Bogenfasern schliessen einen Kern ein, der als Nucleus arciformis (*n.ar.*) bezeichnet wird. Im Brückentheil bildet sie den ventralen Theil der Brücke und wird hier von Bogenfasern, welche aus den Brückenschenkeln des Kleinhirns stammen (Fig. 257 *Br.S.*), durchflochten und umschlossen. Ein Theil dieser Bogenfasern sind Commissurenfasern, welche die beiden Kleinhirnhälften miteinander verbinden. Andere senken sich in die grauen Ganglienherde ein, welche innerhalb der Bogenfasern gelegen sind und als Brückenkerne bezeichnet werden. Die aus letzteren austretenden Nerven verstärken die Pyramidenbündel und ziehen mit ihnen nach dem Gehirn.

Hirnwärts von der Brücke im Gebiete des Mittelhirnes vereinigen sich die in dem Pons zersprengten Pyramidenbündel, verstärkt durch die Fasern aus den Brückenkernen zu compacten Strängen und bilden den Hirnschenkelfuss (Fig. 257 *Pe.*), welcher nach oben von der Substantia nigra, einem pigmentirten Ganglienzellenlager, welches ihm Fasern abgibt, bedeckt wird. Seine Fasern treten hauptsächlich in die äussere Kapsel und ziehen von da nach der Gehirnrinde. Die Pyramidenbahnen enden im Central-, und Parietallappen, die anderen Fasern ziehen zum Frontal- und Occipitotemporallappen. Ein kleiner Theil tritt in den Linsen- und Schweifkern.

Der **Haubentheil des Hirnstammes** liegt dorsalwärts von der Pedunculusbahn, ist vornehmlich durch die Formatio reticularis (Fig. 259 *F.r.*) characterisirt, deren Entstehung auf einer netzförmigen Auflösung eines Theiles der grauen Substanz des Vorderhornes, sowie auf dem Auftreten zahlreicher Bogenfasern beruht.

Sie enthält in allen ihren Abschnitten Längsbündel, welche eine Fortsetzung der Vorderseitenstränge des Rückenmarkes sind und von den Bogenfasern und den eingestreuten Ganglienzellen Verstärkung erhalten. In den hinteren Abschnitten ist ferner eine Raphe (*r*) vorhanden, welche auf einer Kreuzung der Fasern in der Mittellinie beruht.

Der Haubentheil der Medulla oblongata enthält die Kerne des XII., XI., X., IX. und eines Theiles des VIII. Hirnnervenpaares (Fig. 258 und 259), ferner den Olivenkern (Fig. 259 *o*),

die Nebenoliven (*o.a.m.* und *o.a.l.*), die Kerne des Funiculus gracilis (*n.g.*), des Fun. cuneatus (*n.c.*) und Andere. Ihm gehört ferner das Corpus restiforme (Fig. 258 *c*) an, in welchem Faserbündel aus den Kleinhirnseitenstrangbahnen des Rückenmarkes, aus der Olive und der Formatio reticularis nach dem Kleinhirn ziehen.

Der Haubentheil der Brücke enthält die Kerne des V., VI., VII., zum Theil auch des VIII. Hirnnervenpaares (Fig. 258). In die Formatio reticularis treten durch die vorderen Kleinhirnschenkel (Bindearme) Faserzüge aus dem Kleinhirn ein.

Der Haubentheil des Mittelhirnes oder die Haube der Grosshirnschenkel liegt unter dem Aquaeductus Sylvii und hängt mit dem Vierhügel und dem Velum medullare anterius zusammen. Unterhalb des Aquaeductus liegen die Kerne des III. und IV. Gehirnnervenpaares (Fig. 258). Die ventralwärts davon gelegene Formatio reticularis enthält neben den aus den Vorderseitensträngen des Rückenmarks stammenden Längsbündeln auch Längsbündel, welche theils aus den Vierhügeln und dem Velum medullare anticum, theils aus dem Kleinhirn stammen. Erstere werden durch Bogenfasern, letztere durch die Bindearme der Brücke und damit auch dem Mittelhirn zugeführt. Die vom Kleinhirn stammenden Bündel schliessen in der Gegend unterhalb der oberen Vierhügel einen röthlich gefärbten Herd grauer Substanz ein, der als rother Kern bezeichnet wird. Die Hauptmasse ihrer Fasern findet in den Zellen des letztern ihr Ende (Gudden) ein geringerer Theil scheint an derselben vorbeizuziehen (Flechsig). Die nach oben sich fortsetzenden Bündel des Bindearms ziehen nach den äussern Gliedern des Linsenkerns nach dem Thalamus opticus und der Rinde des Scheitellappens. Die letzteren ziehen durch die innere Kapsel und bilden den Hauptbestandtheil des als Haubenstrahlung (Flechsig) bezeichneten Theiles des Stabkranzes.

Der Haubentheil des Zwischenhirnes besteht aus der Regio subthalamica, der grauen Bodencommissur oder der Regio interpeduncularis, welche sich aus der Substantia perforata posterior (Fig. 257 *S.p.p.*), den Corpora mammillaria *(C.m.)* und dem Tuber cinereum *(T.c.)* zusammensetzt.

Die Regio subthalamica oder die Zwischenschicht liegt zwischen dem Thalamus opticus und der Substantia nigra des Hirnschenkels, und erstreckt sich nach vorne bis zur Lamina perforata anterior *(L.p.a.)*. Sie besteht aus einem grauen Kern, dem Corpus subthalamicum (Fig. 255 *c.s.*) oder Luys'schen Körper und dorsal davon gelegener weisser Substanz, welche mit dem Thalamus opticus Verbindungen eingeht und auch den grössten Theil der aus dem Streifenhügel hervorgehenden Faserung enthält.

Die **Decke des Hirnstammes** besteht aus dem Kleinhirn, den Vierhügeln und dem Thalamus opticus.

Das Kleinhirn enthält graue Substanz theils in der Rinde, theils in central gelegenen Kernen, die als Nucleus dentatus, N. emboliformis, N. globosus und N. fastigii bezeichnet werden. Diese

Centren werden durch die Nervenzüge der Marksubstanz theils unter sich, theils (durch die verschiedenen Kleinhirnschenkel) mit verschiedenen bereits oben erwähnten Kernen und Faserzügen der Haubenregion und der Pedunculusbahn und weiterhin mit Theilen des Rückenmarkes einerseits und des Thalamus opticus, des Linsenkerns und des Grosshirns andererseits direct oder indirect in Verbindung gesetzt.

Das Corpus quadrigeminum oder die Lamina quadrigemina, besteht aus den vorderen und hinteren Vierhügeln, welche graue Kerne einschliessen, und aus einem grauen Lager, welches die Decke des Aquaeductus bildet. Der hintere Vierhügel verbindet sich durch die untere Schleife mit den basalen Theilen der Haubenregion, durch die Seitenarme mit dem Corpus geniculatum mediale, einem am Thalamus opticus anliegenden grauen Lager, vielleicht auch mit dem Sehnerven und der Grosshirnrinde. Die vorderen Vierhügel stehen mit dem Sehnerven, mit der Haubenregion (durch die obere Schleife) und mit der Grosshirnrinde in Verbindung.

Der Thalamus opticus besteht aus dem Thalamus opticus im engeren Sinne, aus der grauen Substanz, welche die Höhle des III. Ventrikels auskleidet und aus dem Corpus geniculatum laterale. Der Thalamus opticus hat ausgedehnte Verbindungen mit der Grosshirnrinde, die grösstentheils durch die innere Kapsel, zum Theil indessen auch unter dem Linsenkern nach aussen ziehen, ferner mit der Haubenregion und wahrscheinlich auch mit dem Tractus opticus.

Das am lateralen Ende des Pulvinar gelegene Corpus gen. lat., welches sich durch seine dunkelgraue Farbe auszeichnet, ist ein Centrum für den Sehnerven.

Der Hirnstamm enthält keine Theile, welche mit unserem Geistesleben in Beziehung stehen, dagegen theils **automatische,** theils **reflectorisch wirksame Centren.**

So enthält z. B. die Medulla oblongata das Reflexcentrum für den Lidschluss, das Husten, das Niesen, das Saugen etc., sowie Centren, welche untergeordnete Reflexe des Rückenmarkes in Verbindung bringen. Sie enthält ferner die Centren für die Athmungs- und die Herzbewegungsnerven und für die Vasomotoren sowie ein Centrum, dessen Reizung allgemeine Convulsionen herbeiführt.

Reizung des Pons verursacht Krämpfe und Schmerzen, Zerstörung desselben sensible, motorische und vasomotorische Lähmung. Im kleinen Hirn und in den Vierhügeln liegen Centren für die Harmonie und die Coordination der Bewegungen u. s. w.

Die Bedeutung des Thalamus opticus und des Nucleus pontis Varoli ist unbekannt.

*Literatur:* Türck, *Sitzungsber. d. Wiener Acad. VI;* Duval, *Journ. de l'anat. et de la physiol. 1876, 1877, 1878, 1879 u. 1880* und *Gaz. méd. de Paris 1880 N. 14;* Gierke, *Pflügers Arch. VII 1873;* Laura, *Memorie della R. Acad. della science di Torino, Serie II.*

*T. 31 u. 32, 1878 u. 1879;* Wernicke, *Arch. f. Psych. VII 1877;* Stilling, *Untersuch. üb. den Bau des kleinen Gehirns d. Menschen I—III, Kassel 1864—1878;* Forel, *Sitzungsber. d. Wiener Acad. 66. Bd. 1872* u. *Arch. f. Psych. VII 1877;* Gudden, *Correspondenzbl. f. Schweizer Aerzte II, Arch. f. Psych. II u. V* und *Tagebl. der Naturforschervers. in Kassel 1882;* Schwalbe, *Lehrb. d. Neurol.;* Wernicke, *Lehrb. d. Gehirnkrankh. 1881;* Flechsig, *Ueb. Systemerkrank. d. R. M. 1872; u. Plan d. menschlichen Gehirnes, Leipzig 1883;* Charcot, *Progrès méd. 1879;* Landois, *Phys. d. Menschen, Leipzig 1881;* Hermann, *Grundriss der Phys. d. Menschen, Berlin 1882;* Ferrier, *Die Functionen des Gehirnes, Braunschweig 1879;* Monakow, *Arch. f. Psych. XIV 1883;* Erb, *v. Ziemssen's Handb. der spec. Pathol. XI.*

§ 542. Das centrale Nervensystem wird von drei **bindegewebigen Hüllen** umschlossen, welche als Dura mater, Arachnoides und als Pia mater bezeichnet werden.

Die Dura mater oder harte Hirnhaut ist eine derbe von Saftbahnen durchzogene gefässhaltige Bindegewebsmembran, welche in der Schädelhöhle dem Knochen dicht aufliegt, im Wirbelcanal dagegen sich in zwei Blätter spaltet, von denen das äussere das Periost der angrenzenden Knochen, das innere einen das Rückenmark einschliessenden Sack bildet. Sie gibt jedem der austretenden Nerven eine bindegewebige Scheide ab.

Die Arachnoides ist eine gefässlose zarte Membran, welche durchgehends der Dura mater dicht anliegt, so dass zwischen beiden nur ein capillarer Raum vorhanden ist, der als Subduralraum bezeichnet wird. Er ist ein Lymphraum, der mit angrenzenden Lymphgefässen des Halses, der Nase, des Auges, der Dura mater sowie auch mit den venösen Bahnen der Dura (in der Umgebung der Arachnoidalzotten) in Verbindung steht, sich auch in die subduralen Räume unter den duralen Scheiden der austretenden Nerven fortsetzt (Key und Retzius) und durchgehends mit Endothel ausgekleidet ist.

Die Pia mater ist eine zarte gefässhaltige Bindegewebsmembran, welche der Substanz des Gehirnes und des Rückenmarkes dicht aufliegt und dieselbe überall bedeckt. Zwischen Pia und Arachnoides bleibt durchgehends ein Raum übrig, welcher dem verschiedenen Verhalten der beiden Häute entsprechend sehr verschiedene Dimensionen hat. Er wird als Subarachnoidalraum bezeichnet, ist durchgehends von mehr oder weniger zahlreichen zarten mit Endothel bedeckten Bindegewebsbälkchen und Häutchen (Subarachnoidalgewebe) durchzogen und enthält jene Flüssigkeit, welche als Liquor cerebrospinalis bezeichnet wird. Ueber der Höhe der Gyri ist der Raum eng, über den Sulci weit. Noch weiter wird er im Gebiete des Rückenmarkes sowie an bestimmten Stellen des Gehirnes, wo sich förmliche Sinus oder Cysternen bilden. Solche Stellen finden sich z. B. zwischen der dorsalen Fläche der Medulla oblongata und dem hinteren Umfange des Kleinhirns, ferner im

Trigonum intercrurale, zwischen den Schenkeln des Grosshirns, sowie auch vor dem Chiasma, ferner auch zwischen der Unterfläche der Kleinhirnhemisphären und den seitlichen Theilen der Medulla oblongata, zu beiden Seiten der Fissura cerebri transversa und in den Anfangstheilen beider Sylvi'scher Spalten.

Die Pia mater sowie das Subarachnoidalgewebe senden durch die hintere quere Hirnspalte zwischen Kleinhirn und Medulla oblongata sowie durch die vordere quere Hirnspalte zwischen der Unterfläche des Grosshirns und der oberen Fläche des Kleinhirns und dem Vierhügel Fortsätze, welche als Telae chorioideae cerebelli et cerebri bezeichnet werden, und sich im Inneren der angrenzenden Ventrikel verbreiten. In den genannten Querspalten finden sich auch die hauptsächlichsten Communicationen zwischen den Cysternen der Subarachnoidalräume und der Höhle des IV. (Foramen Magendii) und des III. Ventrikels.

Es stehen also die Subarachnoidalräume nicht nur unter sich, sondern auch mit den Hirnventrikeln in offenem Zusammenhang. Daneben haben die Subarachnoidalräume auch Verbindungen mit verschiedenen Lymphgefässen des Kopfes, mit den Lymphgefässen der austretenden Nerven und mit den Sinus der Dura mater. Die Communication mit den Lymphgefässen des Halses und der Nerven wird durch Pialfortsätze hergestellt, welche die ein- und austretenden Gefässe und Nerven umscheiden. Die Verbindung mit den venösen Sinus der Dura mater stellen die sog. Pacchionischen Granulationen her, d. h. kolbige Prominenzen des arachnoidealen und subarachnoidalen Gewebes, welche in das Duragewebe eindringen und nur von einer dünnen Duralscheide bedeckt sich in deren venöse Bluträume einsenken.

Die Blutgefässe liegen, ehe sie in das Gehirn eintreten, in Räumen des Subarachnoidalgewebes und in der Pia und nehmen alle bei ihrem Eintritt in das Gehirn eine Pialscheide mit. Sie sind daher auch im Inneren des Gehirnes von Lymphräumen umgeben, welche als adventitielle Lymphräume oder als Virchow-Robin'sche Räume bezeichnet werden und in offener Verbindung mit den Pialräumen stehen. Es ist also die Substanz des centralen Nervensystemes nicht nur von Lymphe überall umgeben, sondern auch von Lymphcanälen durchzogen, und die Blutgefässe liegen durchgehends in Lymphräumen.

Bei den Arterien des Gehirnes unterscheidet man (Heubner, Duret) Arterien des Basalbezirkes oder der Grosshirnganglien und Arterien der Grosshirnrinde. Erstere sind Endarterien, welche sich in den basalen Ganglien und der inneren Kapsel verbreiten, letztere besitzen innerhalb der Pia zahlreiche Anastomosen. Mit den als Telae chorioideae bezeichneten Pialfortsätzen treten auch Gefässe in das Innere der Ventrikel und bilden die als Plexus chorioides bekannten Adergeflechte, d. h. mit polygonalem Epithel bekleidete zottenförmige Fortsätze, welche durch grossen Reichthum an capillaren Gefässschlingen ausgezeichnet sind.

Die Gefässe des Rückenmarkes treten theils von der Peripherie theils von den Längsspalten her in die Nervensubstanz ein.

Manche Autoren (His, Roth) nehmen an, dass ausserhalb der Gefässadventitia und unter der Pia noch perivasculäre und epicerebrale präformirte Lymphräume vorhanden seien. Von diesen Räumen wird ferner angegeben, dass sie von feinen Bindesubstanzbälkchen durchzogen seien, welche aus der Hirnsubstanz austreten und sich in die Adventitia der Gefässe einsenken. Nach meinen diesbezüglichen Untersuchungen muss ich, wie dies schon Boll, Golgi und Andere gethan haben, diesen Raum an normalen Gehirnen für ein Kunstproduct erklären. Er entsteht dann, wenn das Gehirn in Flüssigkeiten (z. B. Chromsäurelösungen) gehärtet wird, welche Schrumpfungen herbeiführen.

*Literatur über die Hüllen und die Gefässe des Centralnervensystems:* His, *Zeitschr. f. wissensch. Zool. XV 1864;* Robin, *Journ. de phys. II 1859;* Roth, *Virch. Arch. 46. Bd.;* A. Key *und* G. Retzius, *Studien in der Anatomie des Nervensystemes und des Bindegewebes I und II, Stockholm 1875 und 1876;* Schwalbe, *Medic. Centralbl. 1869 N. 30, Arch. f. mikr. Anat. VI 1870 u. Lehrb. der Neurologie 1881;* Sée, *Revue mensuelle II 1878;* Riedel, *Arch. f. mikr. Anat. XI 1875;* Obersteiner, *Wiener acad. Sitzungsber. 61. Bd. 1870;* Golgi, *Rivista Clinica, Nov. 1871;* Boll, *Arch. f. Psych. IV 1873;* Löwe, *ebenda VII;* Heubner, *Die luetische Erkrankung der Hirnarterien Leipzig 1874;* Duret, *Recherches anatomiques sur la circulation de l'encéphale, Arch. de physiol. 1874;* Adamkiewicz, *Die Blutgefässe des menschl. Rückenmarkes, Sitzungsber. d. k. Acad. d. Wissensch. in Wien LXXIV und LXXXV 1881 und 1882;* Mosso, *Ueber den Kreislauf des Blutes im menschlichen Gehirn, Leipzig 1881.*

§ 543. Das centrale Nervensystem besteht aus einem Gewebe, dessen normale Function in hohem Maasse von einer ungestörten Circulation und einer normalen Zusammensetzung des Blutes abhängig ist.

Eine kurze Stockung der Circulation oder eine kurze Hemmung des Blutzuflusses genügt, um schwere Functionsstörungen herbeizuführen, und ebenso verursachen auch Ueberladung des Blutes mit Kohlensäure oder Mangel desselben an Sauerstoff heftige Erregungs- und Lähmungszustände. Erreichen solche Circulations- und Ernährungsstörungen eine gewisse Höhe, so stellen sich auch vorübergehende oder bleibende Gewebsdegenerationen ein, und es bilden gerade die hier in Betracht kommenden Gewebsveränderungen eine hochwichtige Gruppe unter den Hirn- und Rückenmarkserkrankungen.

Bei vielen acuten fieberhaften Krankheiten treten ebenfalls Störungen der Hirnfunction ein, und wir müssen annehmen, dass dieselben theils durch Erhöhung der Eigenwärme und durch Stö-

rungen der Circulation, theils durch eine Verunreinigung und Constitutionsveränderung des Blutes herbeigeführt werden. Wenn danach gleichwohl verhältnissmässig selten bleibende Läsionen der Hirn- und Rückenmarksubstanz entstehen, so zeigt uns dies, dass dieselbe gegenüber zahlreichen Schädlichkeiten eine erhebliche Widerstandskraft besitzt, d. h. ebenso wie andere Organe nur durch bestimmte Schädlichkeiten bleibend verändert wird. Dass dieselben zum Theil besonderer Art sind, lehrt die Thatsache, dass manche ins Blut gelangenden Gifte eine specifische Wirkung auf die Nervenzellen und Nervenfasern des Centralnervensystemes ausüben, während andere dieselben unberührt lassen.

Nach Erfahrungen, welche man täglich zu machen Gelegenheit hat, spielt bei der Genese der Hirn- und Rückenmarkskrankheiten die persönliche Prädisposition eine überaus wichtige Rolle. Sie ist meist ererbt, seltener erworben. Nach WESTPHAL lässt sich bei 50 % der Geisteskranken das Vorkommen von Leiden des Centralnervensystemes in der aufsteigenden Linie der Blutsverwandten nachweisen. Bei dieser Vererbung werden nicht bestimmte Krankheitsprocesse von den Eltern auf das Kind übertragen, sondern nur eine Prädisposition zu solchen, eine Widerstandsunfähigkeit des Nervensystemes, welche es bedingt, dass schon nach geringfügigen Einflüssen, die bei nicht Disponirten spurlos vorübergehen würden, Functionsstörungen und oft auch Texturveränderungen sich einstellen. Die Einflüsse, welche die Krankheit hervorrufen, können dabei von der verschiedensten Beschaffenheit sein und sowohl durch das Blut als auch durch die Bahn der Nerven, als Nervenreize dem Centralapparate zugetragen werden.

Die Prädisposition ist meist ein Zustand, dessen anatomische Grundlage sich der Erkenntniss entzieht, doch kommen auch Fälle vor, in denen der ererbte oder intrauterin erworbene pathologische Zustand sich in einer mangelhaften Ausbildung des Centralnervensystemes äussert. Es sind mit anderen Worten die Missbildungen des Gehirnes sehr häufig mit einer mangelhaften Function desselben verknüpft und geben auch eine Prädisposition zu neuen Erkrankungen.

Die ererbte sowohl als die erworbene Prädisposition spielt namentlich bei chronischer Gehirn- und Rückenmarkserkrankung eine bedeutsame Rolle. Für die Entstehung acuter namentlich entzündlicher Affectionen, wie sie besonders durch Einfuhr von Entzündungserregern auf dem Blutwege verursacht werden, kommt sie kaum in Betracht.

Eine weitere häufige Ursache von Hirnerkrankungen namentlich von Entzündungen bilden Erkrankungen der Nachbarschaft, z. B. der Schädelbasis, des Felsenbeines, des Schädeldaches, der Nase und ihrer Nachbarhöhlen etc. Da die Contenta der Schädelhöhle und des Wirbelcanales sowohl durch Blut- als auch durch Lymphgefässe mit der Umgebung in Verbindung stehen, so können Entzündungen nicht nur direct, sondern auch auf den Bahnen des

Blutes und der Lymphe von der Umgebung auf Gehirn und Rückenmark übergreifen.

Endlich werden Gehirn und Rückenmark sehr häufig auch durch Traumen verschiedenster Art verletzt und erleiden dadurch mannigfache, oft sehr hochgradige Veränderungen.

## II. Die Missbildungen des Gehirnes und des Rückenmarkes.

§ 544. Gehirn und Rückenmark entstehen aus dem von Seiten des Ektoderm gebildeten Medullarrohr. Die dem Lumen dieser Röhre zunächst liegenden Zellen werden später zu den flimmernden Epithelzellen der centralen Höhlen des Gehirns und des Rückenmarkes. Die übrigen Epithelien bilden die Ganglienzellen und deren Ausläufer.

Die Anlage des Gehirnes wird durch die 3 primitiven Gehirnblasen gebildet, welche nichts anderes sind als Erweiterungen des vordersten Theiles des Medullarrohres. Durch Sonderung der ersten und der dritten Blase in je zwei Blasen entstehen 5 Blasen, deren Wandungen weiterhin die verschiedenen Abtheilungen des Gehirnes bilden. Aus der ersten, dem sogen. Vorderhirn entstehen die Hemisphären, der Streifenhügel, der Linsenkern, der Balken und das Gewölbe, aus den übrigen, welche als Zwischenhirn, Mittelhirn, Hinterhirn und Nachhirn unterschieden werden, der Hirnstamm und die Decke desselben.

Im Bereiche des Nachhirnes oder der Medulla oblongata schliesst sich das Medullarrohr nicht, so dass sich hier ein offener Eingang zu demselben erhält. Die stärkste Wucherung geht die Vorderhirnblase ein, deren Produkt, die Grosshirnhemisphären, beim Menschen die übrigen Theile vollkommen überlagert.

Wird die Bildung des Medullarrohres aus der Rückenfurche des Embryo aus irgend einem Grunde verhindert, oder geht die hintere Wand des Medullarrohres zu Grunde, so unterbleibt die Ausbildung des Gehirnes, zum Theil auch diejenige des Hirnstammes, und es entsteht jener Zustand, den man als **totale Anencephalie** bezeichnet. Nach Lebedeff kann schon eine abnorme Krümmung des Embryonalkörpers diesen Effect haben. Nach G. St. Hilaire, Förster und Panum wird die Ausbildung des Gehirnes wesentlich durch eine abnorme Flüssigkeitsansammlung im Medullarrohr behindert. Dareste und Perls dagegen nehmen an, dass die Ursache der Anencephalie in einem durch die Kopfkappe des Amnion ausgeübten Drucke zu suchen sei (vergl. § 7). Ist auf die angegebene Weise ein Theil des Medullarrohres zerstört oder wenigstens in seiner weiteren Ausbildung gehemmt, so hört gleichwohl das Wachsthum der Medullarplatte nicht auf (Lebedeff); sie vergrössert sich im Gegentheil und bildet eine Anzahl in die Substanz des Mesoderm eingesenkter Falten, welche sich zum Theil abschnüren und die Form unregelmässiger geschlossener Höhlen und

Gänge erhalten. Da einerseits mit dem Auftreten des Fruchtwassers die an der Oberfläche entblösste Medullarplatte grösstentheils zerstört zu werden pflegt, da andererseits das darunter liegende Mesoderm gleichwohl Hirnhäute bildet, so entwickelt sich statt des Gehirnes ein blutreiches Bindegewebe, welches cystische Hohlräume, zuweilen auch noch markähnliche Reste von Hirnsubstanz einschliesst und den Boden der Schädelhöhle bedeckt. Da ferner das Medullarrohr nicht geschlossen oder an seiner dorsalen Seite wieder zerstört wird, so bleibt auch die Entwickelung des Schädeldaches mehr oder weniger zurück, oder es fehlt dasselbe ganz, und es gesellen sich zu der Anencephalie jene Zustände, die man als **Acrania, Hemicrania** und **Cranioschisis** (§ 7) bezeichnet.

Wird die Entwickelung des Gehirnes nur theilweise gehemmt oder findet nur eine theilweise Zerstörung der bereits mehr oder weniger ausgebildeten Hirnanlage statt, so bilden sich **partielle Hirndefecte**, welche man am Besten unter der Bezeichnung **partielle Anencephalie** zusammenfasst.

Es ist selbstverständlich, dass diese partiellen Defecte nach Sitz, Grösse und Ausbreitung sehr erheblich variiren können und so die mannigfaltigsten Verunstaltungen des Gehirnes verursachen. Ist die Schädelhöhle (was bei partiellen Defecten meistens der Fall ist) geschlossen, so ist der durch den Defect frei werdende Raum, falls er eine erhebliche Grösse besitzt, durch Flüssigkeit eingenommen, welche entweder nach aussen von der erhaltenen Hirnsubstanz im Subarachnoidalgewebe oder aber nach innen von derselben in einer Erweiterung der Ventrikel, oder endlich an beiden Stellen zugleich sich ansammelt. Man kann daher in Rücksicht auf letzteres die hierher gehörenden Missbildungen als **hydrocephalische Anencephalieen** (Cruveilhier) bezeichnen.

An die totale Anencephalie schliessen sich zunächst Fälle an, bei welchen am Boden der Schädelgrube noch mehr oder weniger umfangreiche Theile des Gehirnes z. B. die basalen Ganglien ausgebildet sind, ferner auch solche, bei denen die eine Hemisphäre noch ausgebildet, wenn auch vielleicht missgestaltet ist, während die andere fehlt. Das Schädeldach kann dabei defect oder normal ausgebildet, oder auch erweitert (vergl. Hydrocephalus § 545) sein. Bei Schluss desselben liegt über den Hirnresten ein von den Hirnhäuten begrenzter mit Flüssigkeit gefüllter Raum, gegen welchen die Hirnreste meist durch Bindegewebe abgegrenzt sind. Betrifft die Entwickelungshemmung wesentlich die vorderen Theile der ersten Blase, so entstehen jene Missbildungen, welche als **Synophthalmie** oder **Kyklopie** und als **Arhinencephalie** (Kundrat) bezeichnet werden. Bei der ersteren sind äusserlich namentlich die Augen (vergl. § 7) bei der letzteren die Nase missbildet. Je nach dem Grade der Missbildung ist letztere rüsselförmig (Ethmocephalie) oder hochgradig verkümmert (Cebocephalie) oder es finden sich mediane Spalten der Oberlippe sowie ein Defect des Filtrum des Zwischenkiefers und des Nasenseptum oder endlich eine ein- oder

doppelseitige Lippengaumenspalte (KUNDRAT). Bei dem geringsten Grade der Missbildung ist das Gesicht normal und nur die Stirne schmal, scharf-kielförmig zugespitzt.

Sowohl bei der Synophthalmie als bei der Arhinencephalie ist das Grosshirn mehr oder weniger missbildet. In dem höchsten Grade der Missbildung findet sich statt des Gehirnes nur eine einfache spitz zulaufende Blase. Bei geringeren Graden fehlen nur einzelne Hirntheile, so namentlich der Riechnerv und der Riechlappen, der Balken, ein Theil der Windungen etc. Die Sehhügel sind häufig untereinander verschmolzen. Das Chiasma und die Tractus optici können fehlen oder erhalten sein.

Von diesen noch sehr umfangreichen bis zu den kleinsten Defecten, welche nur einzelne Theile einer Windung umfassen, gibt es die verschiedensten Zwischenstufen. So können z. B. einzelne oder mehrere Lappen oder Theile eines solchen, ferner auch einzelne Windungen fehlen.

Die kleinsten Defecte, welche an der Aussenfläche des Gehirnes vorkommen, bilden **grubige Vertiefungen der Oberfläche der Gyri**, welche mit der Pia ausgekleidet sind. Fehlen ganze Gyri oder grössere Theile von solchen, so bilden sich **klaffende Spalten** oder **trichterförmige** und **porusartige Oeffnungen**, welche mehr oder weniger in die Tiefe greifen, häufig bis auf die Ventrikelwand sich erstrecken oder auch durch eine Oeffnung mit dem Ventrikel communiciren. Man bezeichnet solche Zustände häufig als **Porencephalie** (HESCHL). Auch diese grösseren Defecte sind mit Pialgewebe bedeckt, das nur dann unterbrochen wird, wenn eine Communication mit den Ventrikeln besteht. Der frei gewordene Raum wird meist durch Flüssigkeitsansammlung im Subarachnoidalgewebe ausgefüllt, welche nach aussen von der Arachnoidea überbrückt und abgeschlossen wird. In anderen Fällen rücken die angrenzenden Windungen näher zusammen, so dass dadurch der Defect grossentheils ausgeglichen wird, und nur eine tiefe Spalte denselben anzeigt.

Aehnlich sind die Verhältnisse bei ganz **grossen Defecten**, welche einen ganzen Lappen oder einen grösseren Hirntheil betreffen. Die angrenzenden Hirnventrikel sind dabei selten von normaler Weite, meist sind sie mehr oder weniger dilatirt oder besitzen an den betreffenden Stellen locale Ausbuchtungen.

Die angrenzenden Windungen zeigen häufig eine radiäre Anordnung und fallen am Rande des Defects steil ab. Der übrige Theil des Gehirnes kann normal sein. Nicht selten besitzen indessen die übrigen Windungen theilweise eine atypische Anordnung und Gestaltung oder sind auch sonst mangelhaft entwickelt. Die Stammganglien sind bei Anwesenheit einer Ventrikelerweiterung auf der missbildeten Seite abgeplattet. Der Schädel ist bald normal bald etwas asymmetrisch. Ist das Gehirn auch sonst mangelhaft entwickelt, so ist er klein, bei starkem Ventrikelhydrops dagegen gross.

Eine weitere Form partieller Anencephalie bildet das **Fehlen**

**einzelner** in den Tiefen und an der Basis des Gehirnes gelegener **Bestandtheile.** So können z. B. der Balken und das Gewölbe fehlen oder mangelhaft ausgebildet sein, können ferner die weiche Commissur des III. Ventrikels, die Corpora candicantia, die Sehhügel fehlen oder verkümmert sein. Bei Mangel des Balkens pflegen auch der Gyrus fornicatus und der G. hippocampi zu fehlen, und es ist oft auch ein Theil der übrigen Windungen unregelmässig gestaltet.

Die **Aetiologie der partiellen Anencephalie** ist keine einheitliche. Bei der Porencephalie dürfen wohl Circulationsstörungen, Hämorrhagieen und Entzündungen, durch welche bereits ausgebildete Hirntheile wieder zerstört werden, als die häufigsten Ursachen anzunehmen sein. Hierfür spricht, dass die an den Defect angrenzende Hirnsubstanz sowie die Hirnhäute oft Veränderungen zeigen, wie sie auch im späteren Leben bei submeningealen anämischen und entzündlichen Erweichungen beobachtet werden (§ 556). Vielleicht dass zuweilen Druck und Stoss, welche von aussen auf den Schädel einwirken, den genannten Effect haben. In anderen Fällen kann auch eine pathologische Flüssigkeitsansammlung in den Hirnventrikeln, ein Hydrocephalus internus (§ 545) die Ursache der Circulationsstörung und damit auch des Defectes sein. Sind die Windungen in der Umgebung des Defectes normal, so ist anzunehmen, dass erst in einer Zeit, in welcher das Gehirn schon ziemlich ausgebildet war, d. h. nach dem fünften Monat, eine Zerstörung einzelner Hirntheile erfolgte. Ist die Configuration des Gehirnes sichtlich durch den Defect beeinflusst worden, so wird der Beginn der Störung in eine frühere Zeit zu verlegen sein. In einzelnen Fällen localer Defectbildungen handelt es sich wohl auch um eine locale Agenesie.

Bei den in den Tiefen des Gehirnes gelegenen Defecten fehlen, abgesehen von den bei Hydrocephalus vorkommenden, Zeichen stattgehabter destructiver Processe. Es scheint daher, dass es sich bei diesen um einen primären Bildungsmangel handelt.

Ein der Anencephalie entsprechender Zustand kommt auch am Rückenmark vor und wird als **Amyelie** bezeichnet. Am häufigsten kommt letztere neben ersterer vor und ist zugleich mit einem Defect der Wirbelbogen und der Haut verbunden, so dass von dem Defect im Schädeldach eine offene Spalte der Wirbelsäule sich nach abwärts bis auf den Hals- oder Brusttheil oder sogar bis auf das Kreuzbein erstreckt **(Rhachischisis).** Seltener kommt es vor, dass im Brust- und Lendentheil der Wirbelsäule sich offene, von Haut entblösste Spalten bilden. Im Gebiete der Wirbelbogendefecte fehlt auch das Rückenmark, so dass die Wirbelkörper nur von Häuten bedeckt sind. Die Ursachen dieser Missbildung sind entweder in einer Knickung des Embryonalkörpers oder in einer mangelhaften Trennung der Medullarplatte vom Hornblatt oder in einer hydropischen Erweiterung des Medullarrohrs gelegen. Partielle Defecte des Rückenmarkes bei geschlossenem Wirbelcanal sind sehr selten. Dagegen kommt es nach ADAMKIEWICZ sehr häufig (in ca. 80 %) vor,

dass die 31 Nervenwurzelpaare Defecte aufweisen und zwar namentlich an den vorderen Wurzeln. Ferner ist auch ein asymmetrischer Bau des Rückenmarkes, welcher wesentlich auf einer ungleichmässigen Kreuzung der Pyramidenbahnen im verlängerten Mark beruht, überaus häufig.

Der Begriff Porencephalie wird von den Autoren in etwas verschiedenem Sinne benutzt, insofern als die Einen nur congenitale Hirndefecte damit bezeichnet wissen wollen, während Andere ihn auch auf erworbene Defecte ausdehnen. Manche nennen ferner nur umschriebene Defecte eine Porencephalie, während Andere auch das Fehlen einer ganzen Hemisphäre mit diesem Namen belegen. Es empfiehlt sich, den Begriff Porencephalie nur auf beschränkte congenitale oder wenigstens in den ersten Lebensjahren erworbene Defecte anzuwenden.

Fehlen bei totaler oder partieller Anencephalie die motorischen Centren und Bahnen des Gehirnes, so unterbleibt auch eine Ausbildung der Pyramidenbahnen des Hirnstammes und des Rückenmarkes (Flechsig). Bei mangelhafter Entwickelung des Gehirnes (Agenesie) können (Pick) auch die Pyramidenbahnen eine mangelhafte Entwickelung erfahren, welche namentlich durch eine mangelhafte Markscheidenbildung charakterisirt ist.

*Literatur über totale und partielle Anencephalie und Amyelie:* Dareste, *Recherches sur la production des monstruosités, Paris 1877;* Perls, *Allgemeine Pathologie, II 1879;* Lebedeff, *Virch. Arch. 86. Bd;* Förster, *Missbild. d. Menschen, Jena 1865 u. Handb. d. pathol. Anat., 1865;* Heschl, *Prager Vierteljahrsschr. 1859 u. 1868, Jahrbuch f. Kinderheilk. XV u. Arch. d. k. k. Gesellsch. f. Aerzte in Wien 1878;* Kundrat, *Die Porencephalie, Graz 1882 u. Die Arhinencephalie, Graz 1882;* Klebs, *Ueber Hydro- u. Mikroanencephalie, Oesterr. Jahrb. f. Pädiatrik 1876;* Schüle, *Zeitschr. f. Psych. 26. Bd.;* Binswanger, *Virch. Arch. 87. Bd.;* Wille, *Arch. f. Psych. X 1880;* Chiari, *Jahrb. f. Kinderheilk. XV;* Ahlfeld, *Die Missbildungen des Menschen II 1882;* Kirchhoff, *Arch. f. Psych. XIII 1882;* Sperling, *Virch. Arch. 91. Bd.;* Riebert, *ib. 93. Bd.*

*Literatur über Balkenmangel:* Sander, *Arch. f. Psych. I 1868;* Jolly, *Zeitschr. f. rat. Med. XXXIV 1869;* Huppert, *Arch. d. Heilk. 1871;* Malinverni, *Gaz. delle Klinike 1874.*

*Literatur über Rhachischisis s.* § 546.

*Literatur über Defecte am Rückenmark:* Adamkiewicz, *Virch. Arch. 88. Bd.;* Leyden, *Klinik der Rückenmarkskrankh. I 1874;* Flechsig, *Ueber Systemerkrankungen, Leipzig 1878;* Pick, *Prager med. Wochenschr. 1880.*

§ 545. Sowohl in früheren als in späteren Entwickelungsstadien des Gehirnes, in der Zeit nach der Geburt, kann sich im Medullarrohr, d. h. in den Ventrikeln des Gehirnes eine vermehrte Menge von Flüssigkeit ansammeln. Erfolgt die Ansammlung sehr

früh, so kann dadurch die Ausbildung des Gehirnes (§ 544) verhindert werden; nach Ausbildung des Gehirnes werden die Höhlen desselben erweitert, und es entsteht jener Zustand, den man als **Hydrocephalus internus congenitus** bezeichnet. Am häufigsten erfolgt die Flüssigkeitsansammlung in den Seitenventrikeln des Grosshirnes, seltener in den anderen Höhlen. Meist ist sie doppelseitig, doch kommt sie auch einseitig vor.

Zur Zeit der Geburt ist die Erweiterung bald nur mässig, bald bereits bedeutend, so dass der Hirntheil des Kopfes einen mehr oder weniger über die Norm gehenden Umfang besitzt. Nach der Geburt kann die Flüssigkeitsansammlung successive zunehmen, so dass die Erweiterung der Ventrikel einen ganz enormen Grad erreicht. Die Grösse des Hirntheiles des Kopfes nimmt dabei mehr und mehr zu, die Haut wird dünn und die subcutanen Venen schimmern stark durch. Die einzelnen Kopfknochen werden sichtlich auseinander gedrängt und wenn sie auch ein verstärktes Wachsthum eingehen, so genügt dasselbe doch nicht mehr, um mit der raschen Ausdehnung der Schädelhöhle Schritt zu halten. Die Fontanellen vergrössern sich daher, und an den Suturen rücken die Ränder der Knochen mehr und mehr auseinander. Nicht selten entwickeln sich in den bindegewebigen Nähten und in den Fontanellen kleine Schaltknochen.

Erfolgt schliesslich der Tod, so sind die Dura und die weichen Hirnhäute in höchstem Grade ausgedehnt und die Gyri vollkommen plattgedrückt, die Sulci verstrichen. Die Hirnsubstanz der Hemisphären bildet um die zu mächtigen Blasen erweiterten Ventrikel eine dünne Kapsel, deren Dicke an der Convexität oft nur noch wenige Millimeter beträgt.

Die Flüssigkeit, welche die Ventrikel enthalten, ist klar, farblos oder leicht gelblich gefärbt, das Ependym, abgesehen von der Dehnung, unverändert, die basalen Ganglien sind abgeflacht. Der IV. Ventrikel und das Kleinhirn sind meist unverändert, doch kann auch eine Erweiterung des ersteren vorhanden sein.

So ist es in manchen Fällen; in anderen kann die Erweiterung der Seitenventrikel geringer oder auf einen Ventrikel oder auf einen Theil eines solchen beschränkt sein. So dehnt sich z. B. ein Seitenventrikel hie und da dermassen aus, dass als Decke nur noch eine feine Membran übrig bleibt, während der andere Seitenventrikel nicht dilatirt ist. Ebenso kann auch allein der IV. Ventrikel dilatirt sein. In diesen Fällen vermisst man wohl auch die Erweiterung der Schädelhöhle, und der Raum für die Ventrikelerweiterung wird durch eine Atrophie des übrigen Gehirnes geboten.

Hochgradige Hydrocephalie führt zum Tode. Bei minder starker Erweiterung kann das Individuum am Leben bleiben. Ist dabei der Hydrocephalus ziemlich bedeutend, so wird auch das Gehirn zum Theil atrophisch, d. h. es können in den comprimirten Hirntheilen Atrophie, Schwund und Verkalkung der Nervenzellen und Nervenfasern sich einstellen.

Bei starker Erweiterung des IV. Ventrikels können das Kleinhirn, die Brücke und das verlängerte Mark verkümmert sein oder einzelne Theile derselben fehlen.

Ist der Hydrocephalus nur gering und nimmt er nach der Geburt nicht zu, so erfolgt unter Umständen noch nachträglich eine normale Entwickelung des Gehirnes.

Die Ursache des Hydrocephalus congenitus ist noch dunkel. Von Veränderungen, welche als entzündliche gedeutet werden könnten, ist häufig nichts zu sehen, und auch eine Behinderung des Abflusses des venösen Blutes lässt sich meist nicht sicher nachweisen. Immerhin zeigen in einzelnen Fällen die Meningen oder die Plexus Verdickungen, die sich auf stattgehabte Entzündung beziehen lassen. Noch sicherer weist zuweilen Trübung der Flüssigkeit durch Eiterkörperchen auf Entzündung hin. Vielleicht, dass die Affection manchmal mit einem Verschluss der in den queren Hirnspalten gelegenen Verbindungsöffnungen zwischen den Ventrikelhöhlen und den Subarachnoidalräumen zusammenhängt. Es sind dieselben wenigstens in einem Theil der Fälle verschlossen (Huguenin, Ziegler). Da ferner die Pialauskleidung der Querspalten in solchen Fällen derber ist als normal, so ist dabei vielleicht auch die Circulation in der Vena Galeni gehemmt.

In einzelnen Fällen scheint der Hydrocephalus mit Rachitis und Syphilis zusammenzuhängen.

Ist die Schädelhöhle nicht erweitert und das Gehirn nicht platt gedrückt, die Ventrikel dagegen dilatirt, so erscheint die Annahme gerechtfertigt, dass letzteres die Folge einer Aplasie des Gehirnes sei, dass es sich um einen Hydrops ex vacuo handle.

Bei einseitigem Hydrocephalus hat man in einzelnen Fällen das Foramen Monroi geschlossen gefunden.

Sammelt sich eine abnorme Menge von Flüssigkeit in dem Subarachnoidalgewebe an, so bezeichnet man dies als **Hydrocephalus meningeus.** Unter den angebornen Formen ist ein Theil lediglich die Folge einer allgemeinen Agenesie (§ 544 und § 547) oder einer localen Aplasie oder einer Zerstörung des Gehirnes, d. h. es füllt die in den Maschenräumen des Subarachnoidalgewebes sich ansammelnde Flüssigkeit den Raum, welchen das Gehirn einnehmen sollte. Die Schädelhöhle ist daher nicht vergrössert.

Neben diesen Formen kommt indessen auch eine Form vor, bei welcher in den Subarachnoidalräumen Flüssigkeit auch ohne voraufgegangene Hirnatrophie sich ansammelt, so dass das Gehirn comprimirt und zur Atrophie gebracht und die Schädelhöhle mehr oder weniger erweitert wird.

Entwickelt sich das Gehirn in mangelhafter Weise und bleibt es verkümmert, so kann sich auch Flüssigkeit im Subduralraum ansammeln und so den Raum der Schädelhöhle ausfüllen. Es ist dies ein Zustand, den man als **Hydrocephalus externus** bezeichnet (Virchow).

Wie bereits in § 7 angegeben wurde, kann der Inhalt der Schä-

delhöhle durch Defecte im knöchernen Schädeldache austreten und die Dura, die Galea aponeurotica und die Haut in Form einer kugeligen Geschwulst emporheben. Man bezeichnet diese Bildungen als **Cephalocelen** oder **Hirnhernien** und unterscheidet je nach dem ausgetretenen Schädelinhalte drei Formen. Die häufigste ist die Hydrocephalocele d. h. jene Form, bei welcher eine von Hirnsubstanz umschlossene Ausbuchtung irgend eines Hirnventrikels sich vordrängt. Weit seltener sind die als Encephalocele oder Hirnbruch und als Meningocele oder Hirnhautbruch bezeichneten Formen, bei welchen nur Hirnsubstanz und Pia oder nur die hydropischen weichen Hirnhäute sich in den Duralsack einlagern.

Die Ursache der Hydrencephalocele ist wahrscheinlich in einer primär auftretenden Hydrocephalie gelegen. Bei der Encephalocele und der Meningocele bilden wahrscheinlich eine local verringerte Resistenz der membranösen Schädelkapsel sowie Ossificationsdefecte (Ackermann), zuweilen auch Verwachsungen der Hirnhaut mit dem Amnion (St. Hilaire) die Ursache.

Am häufigsten findet sich die Cephalocele an dem unteren Rande der Stirnnaht (Hernia sincipitalis) und am Hinterkopf (H. occipitalis) im Gebiete der Hinterhauptsschuppe. Seltener kommt sie im Gebiete der grossen Fontanelle, der Sutura squamosa, der Schädelbasis, der Fissura orbitalis etc. vor. Sie kann nach der Geburt, falls der Tod nicht erfolgt, an Grösse zunehmen.

*Literatur über Hydrocephalus u. Cephalocele:* Huguenin, *Handb. d. spec. Pathol. von v. Ziemssen XI;* Virchow, *Virch. Arch. 27. Bd.;* Gunz, *Jahrb. f. Kinderheilk. V 1862;* Koller u. Schmidt, *ebenda VI 1863;* Hänel, *ebenda N. F. I;* Amyot, *Med. Times 1869;* Dickenson, *Lancet 1870;* Buttenwieser, *D. Arch. f. klin. Med. X 1872;* Papp u. Neupauer, *Jahrb. f. Kinderheilk. N. F. VII;* Maennel, *Jahrb. f. Pädiatrik 1876;* Steffen, *Gerhardts Handb. d. Kinderkrankh. V;* Virchow, *Die krankh. Geschwülste I;* S. Talko, *Virch. Arch. 50. Bd.;* Harris, *Obstetric. Transact. VI;* Henoch, *Charité-Annal. IV;* Bizzoli, *Bullet. delle scienz. medic. di Bologna 1872;* Raab, *Wiener med. Wochenschr. 1876;* J. F. West, *Jahrb. f. Kinderheilk. IX 1876;* Bauer, *ebenda XI;* Muhr, *Arch. f. Psych. VIII;* Demme, *Jahresber. d. Jennersch. Kinderspitals, Bern 1876;* Szymanowski, *v. Langenbecks Arch. VI;* Spring, *Monographie de la hernie du cerveau, Bruxelles 1853;* G. Reali, *Ueber die Behandlung der angeb. Schädel- u. Rückgratsbrüche, In.-Diss., Zürich 1874;* Ackermann, *Die Schädeldifformität bei der Encephalocele congenita, Halle a. S. 1882.*

§ 546. Dem Hydrocephalus internus entsprechend kommt auch eine angeborene Ansammlung von Flüssigkeit im Centralcanal des Rückenmarkes, eine **Hydromyelie** oder **Hydrorrhachis interna** vor, durch welche der Centralcanal entweder partiell oder aber in seiner ganzen Länge erweitert und die Substanz des Rücken-

markes gedehnt wird. Die partiellen Erweiterungen sind spindelig oder cylindrisch oder auch sackartig ausgebuchtet. Es kommen ferner auch Fälle vor, bei welchen im Gebiete der Hinterstränge mit Cylinderepithel ausgekleidete umfangreiche Höhlen sich vorfinden, während die Stränge selbst nur kümmerlich entwickelt sind. (Vergl. § 551 und 564 Syringomyelie).

Ist die Erweiterung des Centralcanales eine geringe, so kann sich das Rückenmark normal entwickeln. Bei starker Dilatation ist die Rückenmarksubstanz dünn, und es bleiben namentlich die Hinterstränge in ihrer Entwickelung zurück. Bei hochgradiger localer cystischer Entartung, wie sie am häufigsten neben Hydrencephalocele im obersten Cervicaltheil vorkommt, kann eine Unterbrechung des Rückenmarkes in einer gewissen Ausdehnung vorkommen.

An die Erweiterungen des Centralcanales und der subarachnoidalen Räume innerhalb des geschlossenen Wirbelcanales schliessen sich cystische Geschwulstbildungen an, welche durch die Wände des Wirbelcanales austreten und unter der Haut des Rückens oder an den Seiten- und Vorderflächen der Wirbelsäule in Gestalt cystischer Säcke zu Tage treten. Es sind das jene Bildungen, welche unter dem Namen **Myelomeningocele** und **Spina bifida** bekannt sind (vergl. § 7).

Am häufigsten kommt jene Form vor, welche man als Myelomeningocele lumbosacralis bezeichnet. Sie bildet meist eine in der Mittellinie über dem Kreuzbein oder dem unteren Theil der Lendenwirbelsäule gelegene, von glatter normaler oder etwas verdünnter narbiger Haut bedeckte, etwa wallnussgrosse, selten grössere Cyste, deren Innenfläche glattwandig oder rauh und mit Wucherungen besetzt ist, und an deren nach oben und vorn gelegenen Theile das mehr oder weniger verlängerte Rückenmark eintritt. Dasselbe ist entweder angeschwollen und heftet sich mit breiter Basis an die Innenwand des Sackes an oder verliert sich schon an der Eintrittsstelle in den Sack in dessen Wand, indem es sich in eine Anzahl Stränge auflöst, welche in der Peripherie des Sackes verlaufen.

In seltenen Fällen ist der Sack bei der Geburt eröffnet, oder es findet sich wohl auch gar kein äusserer Sack, sondern nur ein Hautdefect, der von einem Hautwall umgeben ist und in dessen Mitte eine trichterförmige Oeffnung liegt, welche in den Centralcanal des Rückenmarkes führt.

Der Sack wird hauptsächlich von der ausgebuchteten Dura gebildet, und die Wirbelbögen sowie die Processus spinosi sind da, wo er mit dem Rückenmark nach aussen tritt, stets defect. Es wird daher die Missbildung als Spina bifida sacralis bezeichnet.

Eine ähnliche Missbildung, die als Myelomeningocele oder Spina bifida dorsalis und cervicalis bezeichnet wird, kommt, wenn auch weit seltener, am Dorsal- und Halstheil des Rückenmarkes vor. Auch hier findet sich eine meist nur kleine Ausstülpung

der Dura durch die defecten Wirbelbögen, während gleichzeitig ein kegelförmiger oder strangförmiger Fortsatz von der Hinterfläche des Rückenmarkes abgeht, um in die Cyste einzutreten und mit deren Wand sich zu verbinden. An diesem Fortsatz betheiligt sich sowohl die graue als die weisse Substanz, und es kann auch der erweiterte Centralcanal in denselben sich ausbuchten.

Endlich kommt auch eine cystische Bildung in der Sacralgegend vor, an welcher sich wesentlich nur die Rückenmarkshäute betheiligen und welche daher als **Meningocele spinalis** bezeichnet wird. Es handelt sich dabei um locale Flüssigkeitsansammlungen im Subarachnoidalraume am unteren Ende des Rückenmarkes, wobei die Häute, d. h. die Dura und die mit ihr verschmolzene Arachnoidea sich ausbuchten und durch normale Oeffnungen, z. B. zwischen zwei Wirbelbögen oder durch die Intervertebrallöcher oder den Hiatus sacralis oder aber durch pathologische Lücken, wie z. B. durch Defecte in den Wirbelbögen oder den Wirbelkörpern, nach hinten oder nach der Seite oder nach vorn austreten. Durch fortgesetzte Flüssigkeitsansammlung können umfangreiche Cysten entstehen. Mit dem Rückenmark stehen dieselben durch das Filum terminale und durch Nerven in Verbindung.

Man könnte versucht sein, die Entstehung der drei letztgenannten Bildungen lediglich auf eine pathologische Flüssigkeitsansammlung im Centralcanal, also auf eine Hydromyelie, sowie auf einen localen Meningealhydrops zurückzuführen, und es ist auch diese Ansicht von manchen Autoren (Förster, Ahlfeld u. A.) vertreten worden. Die anatomischen Verhältnisse der Myelomeningocele sprechen indessen gegen diese Annahme und machen es wahrscheinlicher, dass (Ranke, Virchow, Tourneux, Martin, Marchand u. A.) bei der Entwickelung des Centralnervensystemes eine unvollständige Trennung des Medullarrohres von dem Hornblatt stattgefunden hat. Es erklärt sich dadurch, dass das Rückenmark nach aussen tritt und dass unter Umständen der Centralcanal frei im Grunde des Defectes ausmündet. Schliessen sich später die Hautdecken und bilden sich auch die Rückenmarkshäute, so sammelt sich im Gebiete der missbildeten Stelle Flüssigkeit an, und zwar theils im Subarachnoidalraum, falls eine Arachnoidea gebildet wird, theils im untersten Ende des Centralcanales. Ob unter Umständen auch eine Hydromyelie zu Hydromyelocele führt, ist noch fraglich, jedoch nicht unmöglich.

Ueber die Genese der Meningocele wissen wir nichts Sicheres. Vielleicht, dass es sich auch hierbei zum Theil um eine mangelhafte Loslösung der Medulla spinalis von der Haut handelt.

*Literatur:* Virchow, *Virch. Arch. 27. Bd.* und *Die Geschwülste I*; Leyden, *ebenda 68. Bd.* und *Klinik der Rückenmarkskrankheiten 1 1874*; Cruveilhier, *Anat. pathol. Paris 1824—1842*; Eindfleisch, *Virch. Arch. 19. Bd. 1860 u. 27. Bd. 1863*; Förster, *Missbildungen, Jena 1865*; Braune, *Die Doppelbildungen und die angeb. Geschwülste*

*d. Kreuzbeingegend, Leipzig 1862*; Fleischmann, *Jahrb. f. Kinderheilk. N. F. V*; J. Ranke, *Jahrb. der Kinderheilk. XII 1878*; Dareste, *Product. artific. des monstruosités, Paris 1877*; Tourneux et Martin, *Journ. de l'anat. et de la phys. 1881*; W. Koch, *Mittheil. über Fragen der wissensch. Medicin I, Cassel 1881*; Ahlfeld, *Die Missbildungen des Menschen 2. Lief., Leipzig 1882*; Marchand, *Arch. f. Gynäkol. XVII 1881 und Art. Spina bifida in Eulenburgs Realencyclop. 1882*; Demme, *Ber. üb. d. Thätigk. d. Kinderspitals Bern 1883.*

§ 547. Die einzelnen Theile des Centralnervensystemes erfahren nicht selten eine mangelhafte Ausbildung und bleiben dabei in ihrer Grösse mehr oder weniger unter der Norm.

Am meisten Beachtung hat in dieser Hinsicht das Grosshirn gefunden. Erreicht dasselbe die niederste dem Menschengeschlecht zugesprochene Grösse nicht, so bezeichnet man dies als eine **Mikrencephalie.** Ist gleichzeitig auch der Hirntheil des Kopfes verkleinert, so nennt man den Zustand eine **Mikrocephalie.**

Das mittlere Gewicht des grossen Gehirnes eines erwachsenen Mannes beträgt durchschnittlich 1375 Gramm, dasjenige des Weibes 1245. Als unterste Grenze für das Gehirn des Mannes werden 960, für dasjenige des Weibes 880 Gramm angenommen, als Maximalgewicht 1800 resp. 1600 Gramm. Das Gewicht des Gehirnes eines Neugeborenen beträgt 385, dasjenige eines 2jährigen Kindes 1173 Gramm. Es ist danach das Hirngewicht eines Neugeborenen relativ sehr bedeutend, indem es 14 %, bei Erwachsenen dagegen nur 2,37 % des Körpergewichtes beträgt (Vierordt).

Die Mikrencephalie kann schon bei der Geburt kenntlich sein, tritt indessen noch evidenter hervor, wenn die betreffenden Individuen sich weiter entwickeln und nunmehr der Hirntheil des Kopfes in seiner Entwickelung völlig zurückbleibt (Mikrocephalie), während die Gesichtspartie in normaler Weise weiter wächst und dadurch mehr und mehr in ein Missverhältniss zum Schädel gelangt. Die Aplasie des Gehirnes kann selbstverständlich verschiedene Grade zeigen und bald mehr die vorderen, bald mehr die seitlichen oder die hinteren Theile betreffen. Meist ist es indessen in allen Durchmessern verkleinert. Die Windungen und Furchen sind in der Regel mangelhaft entwickelt und können eine mehr oder weniger atypische Gestaltung zeigen. Besonders mangelhaft und unvollkommen pflegen die untergeordneten secundären Furchen zu sein; es kommt indessen auch oft vor, dass selbst ein Theil der Hauptfurchen und Windungen nicht deutlich vorhanden ist. Nach den Zusammenstellungen von Vogt und Jensen kann die Grösse des Gehirnes bis auf $^1/_3$—$^1/_4$ des Normalgewichtes sinken.

Neben dem Grosshirn können auch das Kleinhirn und der Hirnstamm verkümmert sein, doch sind diese Theile meist nicht dem Grosshirn entsprechend in der Entwickelung zurückgeblieben.

C. Vogt hat geglaubt in der Mikrencephalie einen Rückschlag auf eine frühere Entwickelungsstufe der Primaten, einen Atavismus erblicken zu dürfen. Die seither in dieser Richtung von Aeby, Jensen, Klebs, Flesch, Virchow, Binswanger und Anderen angestellten Untersuchungen haben diese Anschauung als unhaltbar erwiesen. Die Mikrencephalie ist vielmehr eine Hemmungsbildung, eine Agenesie, welche entweder aus inneren Ursachen oder aber als Folge schädlicher Einwirkungen, welche den Embryo treffen, sich einstellt. Sie kommt demgemäss sehr häufig neben anderen pathologischen Veränderungen am Gehirn sowohl als an anderen Organen vor und ist zum Theil eine Folge, zum Theil eine Begleiterscheinung derselben.

So kann z. B. gleichzeitig Porencephalie oder Ventrikelhydrops bestehen. Es kommen ferner fibröse Verdickungen der Pia zur Beobachtung, welche auf stattgehabte Entzündungen hinweisen. Nicht selten finden sich weiterhin an den Extremitäten gleichzeitig Missbildungen, welche wir als Folge intrauterin stattgehabter Druckwirkungen ansehen. Man beobachtet endlich prämature Synostose der Nähte des Schädeldaches und der Synchondrosen der Basis, endlich auch Verschmelzung der Hemisphären.

Von diesen aufgeführten Veränderungen dürften manche, wie z. B. die Porencephalie, die Entzündung der Meningen, die prämature Synostose nicht nur gleichzeitige Erscheinungen, sondern die primären Veränderungen sein, welche die Aplasie des Gehirns weiterhin nach sich ziehen.

An die verschiedenen Grade der Mikrencephalie schliessen sich die **weniger hochgradigen Hemmungsmissbildungen des Grosshirnes** an, bei welchen nur einzelne Theile desselben, einzelne Lappen oder einzelne Gyri kümmerlich entwickelt, oder bei welchen die Gyri überhaupt mangelhaft oder wohl auch wieder in sehr reichlicher, dabei aber nicht typischer Weise entwickelt sind. So kommt z. B. eine als Mikrogyrie bezeichnete eigenthümliche einer Hemdkrause ähnliche Fältelung der Hirnoberfläche vor und zwar namentlich bei Gehirnen, die auch sonst missbildet sind. Sehr häufig zeigen die Windungen auch ohne dass sonst das Gehirn verkümmert wäre, Unregelmässigkeit der Furchen und Windungen, die es schwer machen die typischen Furchen zu erkennen. In seltenen Fällen ist auch eine mangelhafte Trennung der Hemisphären beobachtet.

Nicht selten kommt eine Asymmetrie der beiden Hemisphären vor, welche bald mehr die hinteren, bald mehr die vorderen Theile betrifft. Es kommt ferner eine kümmerliche Entwickelung des Balkens, des Gewölbes, der Thalami optici, der Corpora striata, der Corpora candicantia, der Oliven, der Vierhügel etc. vor. Das Kleinhirn kann in seiner Entwickelung so zurückbleiben, dass seine Grösse diejenige einer Wallnuss nicht übersteigt. Alsdann sind auch die Brückenfasern mangelhaft ausgebildet.

Auch eine abnorme Kleinheit und Kürze des Rückenmarkes,

eine **Mikromyelie**, wird beobachtet. Es können ferner auch einzelne Leitungsbahnen mangelhaft entwickelt sein.

Die Ursachen solcher localer Agenesieen entziehen sich zum Theil unserer Erkenntniss, in anderen Fällen sind sie evidente Folgen anderweitiger abnormer Zustände. So bleibt z. B. die Entwickelung der Hinterstränge eine mangelhafte, sobald ein gewisser Grad von Hydromyelie vorhanden ist. Sind die Centralwindungen defect, so bleiben auch die Pyramidenbahnen unentwickelt oder gehen, wenn sie entwickelt waren, wieder zu Grunde. Bei angeborenem Mangel des Kleinhirns fehlen auch die Bindearme und die rothen Kerne (Flechsig).

Gehen in der Fötalzeit irgend welche periphere Endapparate verloren (vergl. § 555), so tritt im Centralnervensystem eine Atrophie der zugehörigen Centren ein (Gudden).

Mangelhafte Entwickelung der Hinterstränge des Rückenmarkes (Kahler, Pick, Jäderholm, Schultze) ist mehrfach beobachtet, ebenso auch mangelhafte Entwickelung von Fasern anderer Stränge (Kahler, Pick, Westphal, Flechsig, Fürstner). Es haben diese Aplasieen insofern ein besonderes Interesse, als sie wahrscheinlich eine Disposition zu Erkrankungen bilden.

Eine besondere Missbildungsform bildet die **Heterotopie grauer Substanz,** ein Zustand, bei welchem graue Substanz an Orten auftritt, die solche normaler Weise nicht enthalten.

Derartige Herde kommen zunächst in Form grauer Knötchen im Ependym der Ventrikel (Virchow, Tüngel, E. Wagner, Meschede) sowie in dem daran angrenzenden Marklager vor, erreichen eine Grösse von 1—10 Mm. Durchmesser und können in grosser Zahl auftreten. Auch im Innern der Markmasse der Grosshirnhemisphäre (Virchow, Meschede) sind sie beobachtet und zwar in Formen, welche an die Rindensubstanz der Gyri erinnern. Auch in der Rinde selbst können sich Knötchen grauer Substanz (Simon) bilden, welche in Form von Geschwülstchen über die Oberfläche hervorragen. Häufig ist Heterotopie grauer Substanz auch im Kleinhirn (Pfleger) beobachtet. Endlich kommen auch in den weissen Strängen des Hirnstammes und der Medulla spinalis (Pick, Bramwell) pathologische Herde grauer Substanz vor.

Die Mehrzahl der beschriebenen grauen Herde enthielt Ganglienzellen, einzelne dagegen sahen mehr der Substantia gelatinosa des Rückenmarks ähnlich. Im Rückenmark sind die Herde oft sicherlich nichts anderes als abgesprengte Stücke der grauen Substanz, welche auch sonst häufig eigenartige von der Norm sehr erheblich abweichende Gestaltung, nicht selten mit partieller Loslösung einzelner Theile zeigt.

**Hypertrophie des Gehirnes** kommt, wenn auch selten, bei jugendlichen Individuen vor und kann das ganze Gehirn oder einzelne Theile betreffen. Es handelt sich dabei um Wachsthumsexcesse, welche auf angeborene Anlagen zurückzuführen sind. Eine später erworbene ächte Hypertrophie kommt nicht vor.

Je nach den Graden der Hypertrophie ist das Gehirn und damit auch der cranielle Theil des Kopfes mehr oder weniger vergrössert. Tritt das stärkere Wachsthum erst in einer Zeit, in welcher der Schädel schon geschlossen ist, ein, so kann durch das wachsende Gehirn der Knochen mehr oder weniger stark zum Schwunde gebracht werden.

Bei Eintritt des Todes sind die Gyri meist etwas abgeplattet, die Ventrikel eng, die Substanz des Gehirnes fest. Genauere Untersuchungen über die histologische Beschaffenheit der Hirnsubstanz fehlen. Nach Virchow ist wesentlich die Glia vermehrt.

Wie das Gehirn, so kann das Rückenmark eine abnorme Grösse erreichen. Auch eine partielle Verdoppelung des Rückenmarkes bei sonst wohlgebildeten Individuen kommt vor (Lenhossèck, Fürstner, Zacher) und zwar sowohl neben Missbildung des Gehirnes als auch ohne solche.

*Literatur über Mikrocephalie und Missbildung der Hirnwindungen:* Virchow, *Ges. Abhandl. 1856*; C. Voet, *Arch. f. Anthropol. II 1867*; Aeby, *ib. VI u. VII 1874, Ueber das Verhältniss der Mikrocephalie zum Atavismus, Stuttgart 1878* u. *Virch. Arch. 77. Bd.*; Rohon, *Arb. a. d. zoolog. Instit. zu Wien II*; Wille, *Arch. f. Psych. X*; Flesch, *Verhandl. der phys.-med. Ges. zu Würzburg VIII, Sitzungsber. f. d. J. 1874* u. *Festschrift zum Jubiläum d. Universität Würzburg 1882*; Virchow, *Berl. klin. Wochenschr. 1877* u. *Verhandl. der Berl. anthropol. Gesellsch. 1878*; Jensen, *Arch. f. Psych. X*; Hadlich, *ib. X*; Sander, *ib. I 1870*; Klebs, *Sitzungsber. d. phys.-med. Ges. z. Würzburg 1873*; Schuttleworth, *Journ. of ment. sc. Oct. 1878*; Binswanger, *Virch. Arch. 87. Bd.*; Retzius, *Jahresber. v. Hofmann u. Schwalbe 1878*; Chiari, *Jahrb. f. Kinderheilk. XIV.*

*Literatur über Aplasie des Kleinhirns und des Rückenmarkes:* Meynert, *Med. Jahrb. d. Ges. f. Aerzte, Wien 1864*; Pierret, *Arch. de phys. IV 1871/72*; Fischer, *Arch. f. Psych. V*; Huppert, *ebenda VII*; Kahler u. Pick, *Prager Zeitschr. f. Heilk. II 1881* und *Berl. klin. Wochenschr. 1879*; Jäderholm, *Nord. med. ark. I*; A. Pick, *Prager med. Wochenschr. 1880*; Flechsig, *Ueber Systemerkrankungen, Leipzig 1878.*

*Literatur über Heterotopie grauer Substanz, über Hirnhypertrophie und über Verdoppelung des Rückenmarkes:* Virchow, *Geschwülste III* u. *sein Arch. 33. Bd.*; Meschede, *Allg. Zeitschr. f. Psych. XXI* u. *Virch. Arch. 56. Bd.*; E. Wagner, *Arch. d. Heilk. 1861*; Tüngel, *Virch. Arch. 16. Bd.*; Pick, *Prag. med. Wochenschr. 1881* u. *Arch. f. Psych. VIII*; Merkel, *Virch. Arch. 38. Bd.*; Simon, *ebenda 58. Bd.*; Scoda, *Allg. Wiener med. Zeitung 1859*; Gelmo, *Jahrb. f. Kinderheilk. IV 1860*; Steiner u. Neureutter, *Prager Vierteljahrsschr. XX 1863*; Pflieger, *Centralbl. f. med. Wiss. 1880*; Bramwell, *Die Krankheiten des Rückenmarkes, Wien 1883*; Lenhossèck, *Wochenbl. der Zeitschr. d. Wiener Aerzte 1858*; Fürstner u. Zacher, *Arch. f. Psych. XII.*

Virchow *(Gesammelte Abhandl. 1856)* sah bei einem 3jährigen Kind ein Gehirn von 1911, bei einem 18jährigen ein solches von 1732 Gramm; Landouzi (*Gaz. méd. de Paris 1874*) beschreibt ein solches von 1590 Gramm bei einem 10jährigen Knaben. Ich selbst beobachtete ein Gehirn von 1857 Gramm bei einem 20jährigen Mädchen.

§ 548. Die sämmtlichen aufgeführten Missbildungen des Gehirnes können falls sie nicht Lebensunfähigkeit bedingen und das Individuum sich im Uebrigen weiter entwickelt, zu mehr oder weniger schweren Störungen der Hirnfunction führen. Bei hochgradiger Missbildung bleibt die ganze geistige Entwickelung zurück, und es tritt jener Zustand ein, den man als Idiotie bezeichnet. Man kann indessen durchaus keine besondere Missbildung als die ständige anatomische Grundlage der Idiotie ansprechen, es gibt kein besonderes Idiotengehirn. Es können im Gegentheil sowohl eine über den ganzen Gehirnmantel ausgebreitete Entwickelungshemmung, als auch hydropische Erweiterung der Ventrikel sowie locale Defecte und Verkümmerungen, zu Idiotie führen. In anderen Fällen zeigt das Gehirn bei Idiotie anscheinend nur geringfügige und untergeordnete Missbildung, wie z. B. Heterotopie grauer Hirnsubstanz, Mangel oder Verkümmerung der Corpora candicantia, des Balkens, des Fornix, des Thalamus, der Nervi optici, des Corpus striatum, der Zirbel, der Oliven, Unregelmässigkeit und Unvollkommenheit der Windungen, Asymmetrie der Hemisphären etc. oder auch für unsere Wahrnehmung vollkommen normale Verhältnisse. In noch anderen Fällen hängt die Idiotie mit einer durch Vermehrung des Gliagewebes bedingten Hypertrophie des Gehirnes zusammen. Endlich können auch ischämische und entzündliche Destruktionsprocesse in der Hirnrinde zu Idiotie führen. Umgekehrt kommen aber auch Missbildungen, wie die erwähnten, ja sogar noch grössere Defecte vor, ohne dass functionelle Störungen während des Lebens auf dieselben hingewiesen hätten.

Wie der sporadischen Idiotie kommt auch dem Cretinismus keine besondere Hemmungsbildung des Gehirnes zu.

Der Cretinismus ist eine unter einem unbekannten Miasma sich einstellende Entwickelungsstörung, welche den Gesammtorganismus betrifft und sich namentlich in einer mangelhaften Entwickelung des Skeletes und in unverhältnissmässig starker Entwickelung der Weichtheile äussert. Dabei besteht mehr oder weniger hochgradige Idiotie, jedoch nicht immer. Die Missbildungen des Gehirnes sind dabei ebensowenig constante wie bei der Idiotie ohne Cretinismus.

Benedikt hat vor einigen Jahren die Angabe gemacht, dass bei Verbrechern eigenartige Abweichungen der Configuration der Hirnoberfläche vorkommen, und sich dahin ausgesprochen, dass die Verbrecher eine anthropologische Varietät ihres Geschlechtes darstellen. Es sollten ihre Gehirne eine Thierähnlichkeit besitzen und dadurch ausgezeichnet sein, dass ihre Furchen untereinander in

abnormer Weise confluiren, also an Stellen, an denen sie normaler Weise überbrückt werden, nicht unterbrochen sein.

Diese Anschauung ist nicht haltbar. Abgesehen davon, dass es nicht möglich ist genau zu definiren, was man unter einem Verbrecher zu verstehen habe, zeigt eine Untersuchung von Gehirnen von nicht straffällig gewesenen Individuen, dass diese Abweichungen vom Windungstypus auch sonst vorkommen (Bardeleben).

Das Nämliche gilt auch für die Abweichungen im Hirnbau und für die Missbildungen, welche man bei Geisteskranken, Epileptikern etc. findet. Sie sind für keinen dieser Zustände characteristisch und kommen vielfach auch bei Individuen vor, deren Hirnfunctionen normal waren. Nur das Eine kann man sagen, dass nicht nur hochgradige, sondern auch geringfügige Missbildungen des Gehirnes häufiger bei Individuen getroffen werden, deren geistige Thätigkeit irgendwelche Abweichungen von der Norm zeigte, als bei solchen, bei welchen sie normal war. So ist z. B. die Heterotopie grauer Substanz hauptsächlich bei Geisteskranken, Idioten und Epileptikern gefunden worden, und bei progressiver Paralyse kommen nicht selten neben den für den Process characteristischen Rindenerkrankungen noch verschiedene Missbildungen vor.

Sitzen Defecte an Stellen, wo erfahrungsgemäss Centren für bestimmte Functionen liegen oder wo Leitungsbahnen durchtreten, so kann nicht nur der Intellect in mangelhafter Weise sich entwickeln, sondern es können auch locale Störungen der motorischen, sensiblen und sensorischen Functionen, z. B. motorische und sensible oder sensorische Lähmungen vorhanden sein.

*Literatur:* Virchow, *Ges. Abhandl., Frankfurt 1856*; Klebs, *Studien über die Verbreitung des Cretinismus in Oesterreich, Prag 1877*; Benedikt, *Anatom. Stud. an Verbrechergehirnen, Wien 1879* u. *Centralbl. f. med. Wiss. 1880*; Flesch, *Sitzungsber. d. phys.-med. Gesellsch. zu Würzburg 1881* und *Untersuchungen über Verbrechergehirne, Würzburg 1882*; Bardeleben, *D. med. Wochenschr. 1883*; Petrina, *Zeitschr. f. Heilk. II*; Binswanger, *Virch. Arch. 87. Bd.*

Ueber die Missbildungen des Schädels bei Missbildungen des Gehirnes und bei Cretinismus ist der Abschnitt über pathologische Anatomie der Knochen nachzusehen.

## III. Hyperaemie, Anaemie und Haemorrhagie. Oedem und Flüssigkeitsansammlungen in praeformirten und neugebildeten Hohlräumen.

§ 549. Der Blutgehalt des Centralnervensystemes und seiner Häute schwankt schon unter normalen Verhältnissen in erheblichem Maasse und ist zur Zeit gesteigerter Function grösser als in Zeiten der Ruhe.

Die Pulsationen der basalen Arterien geben sich in einer pul-

satorischen Bewegung, die Athmung in einer Hebung bei der Exspiration, in einer Senkung bei der Inspiration zu erkennen.

Locale stärkere Füllung eines Gefässbezirkes bewirkt ein Abströmen der perivasculär gelegenen Lymphe und der Subarachnoidal- und Ventrikelflüssigkeit nach anderen Gebieten. Bei allgemeiner Hyperaemie kann durch Abfluss der Cerebrospinalflüssigkeit in die Lymphgefässe des Kopfes, Halses und Rumpfes, sowie nach den venösen Gefässen der Dura Raum geschaffen werden.

Eine pathologische **congestive Hyperaemie** stellt sich im Gehirn und Rückenmark dann ein, wenn entweder die Herzthätigkeit in abnormer Weise gesteigert wird, oder wenn die Widerstände in den zuführenden Arterienstämmen, oder in den kleinen Arterien der Meningen und der Hirn- und Rückenmarksubstanz sich verringern. In den letztgenannten Fällen kann die Hyperaemie eine local beschränkte sein.

**Allgemeine Stauungshyperaemie** stellt sich ein, wenn der Abfluss des Blutes aus der Schädelhöhle und dem Wirbelcanal, z. B. durch Herzfehler oder Lungenleiden behindert ist.

**Locale Stauungen** werden durch intracranielle Gefässthrombosen, Tumoren und Exsudate, welche auf Venen drücken etc. verursacht.

Die Hyperaemie macht sich am auffälligsten an den Meningen geltend, deren Gefässe dabei mehr oder weniger prall mit Blut erfüllt sind und bei der Durchsichtigkeit der weichen Hirnhäute sich bis in die kleinsten Zweige verfolgen lassen. Da die Meningen Capillaren nur in sehr geringer Zahl besitzen, so betrifft die Blutfülle wesentlich die Verzweigungen der Venen, zum Theil auch der Arterien. Es ist indessen zu bemerken, dass der Befund nach dem Tode die während des Lebens vorhandenen Zustände nur sehr unvollkommen wiedergibt, indem das Blut bei Eintritt des Todes zum Theil aus dem Schädelraum und dem Wirbelcanal abfliessen kann und innerhalb der genannten Höhlen selbst nach den am tiefsten gelegenen Theilen sich senkt.

Hyperämie der weissen Substanz lässt sich nach dem Tode nur an einer starken Füllung der kleinen Venen erkennen, welche auf einem Durchschnitt ihr Blut in Form von Blutstropfen verschiedener Grösse entleeren. Eine durch Capillarfüllung bedingte diffuse Injectionsröthe kommt nach einfacher Hyperämie nur sehr selten vor, indem die Capillaren nach dem Tode innerhalb des erstarrenden Markes ihr Blut theilweise verlieren, und die rothe Farbe des Blutes durch das undurchsichtige weisse Mark verdeckt wird.

In der grauen Substanz können sowohl die Venenstämmchen, als auch die Capillaren mit Blut gefüllt sein und letztere durch ihre Füllung eine diffuse oder fleckige Röthung der grauen Substanz bedingen.

Die **Anämie** des Centralnervensystemes ist ausgezeichnet durch eine geringe Füllung der arteriellen und venösen Gefässe der weichen

Häute, sowie durch Blässe der grauen Substanz. In der weissen Substanz erscheinen auf der Schnittfläche wenige und kleine oder wohl auch gar keine Blutstropfen.

Die Anämie kann zunächst Theilerscheinung einer allgemeinen Anämie, sowie auch die Folge einer pathologischen Hyperämie anderer Organe und Körpertheile (collaterale Anämie) sein. Weiterhin wird sie auch durch Krampf, Wandverdickung, überhaupt durch Verengerung der zuführenden Arterien oder durch Veränderungen in der Schädelhöhle und dem Wirbelcanal, welche den Zufluss des Blutes hemmen, herbeigeführt. In letzterem Sinne wirken also Momente, welche den Raum in der genannten Höhle beengen, so z. B. Exsudatansammlung in den Subarachnoidalräumen, Ventrikelhydrops, Geschwülste, Blutextravasate im Subduralraum etc.

Die Anämie ist je nach den Entstehungsbedingungen bald eine ausgebreitete, bald eine locale. Letzteres ist z. B. bei embolischer Verschliessung eines Astes der Arteria fossae Sylvii, oder bei localer Compression des Rückenmarkes durch einen luxirten Wirbel oder durch eine Geschwulst der Dura etc. der Fall.

*Literatur:* Leyden, *Ueber Hirndruck und Hirnbewegungen, Virch. Arch. 37. Bd.*; F. Jolly, *Untersuchungen über den Gehirndruck und die Blutbewegung im Schädel, Würzburg 1871*; E. Pagenstecher, *Experim. Stud. über Gehirndruck, Heidelberg 1871*; Althann, *Beiträge zur Physiol. und Pathol. der Circulation, Dorpat 1871*; Ackermann, *Virch. Arch. 15. Bd.*; Nothnagel, *v. Ziemssens Handb. der spec. Pathol. XI*; Landois, *Centralbl. f. med. Wissensch. 1867*; Mosso, *Kreislauf des Blutes im Gehirn, Leipzig 1881.*

§ 550. Gehirn und Rückenmark gehören zu jenen Organen, in denen **Blutungen** äusserst häufig vorkommen und zwar sowohl durch Diapedese, als durch Zerreissung capillärer und arterieller Gefässe. So treten nicht selten schon bei congestiven Hyperämieen capilläre Blutungen auf, und die acuten encephalitischen Processe werden fast stets durch capilläre Hämorrhagieen eingeleitet. In beiden Fällen bilden dieselben rundliche oder längliche Blutherde von Hirsekorn- bis Erbsengrösse, welche der Schnittfläche oft ein zierlich gesprenkeltes Aussehen geben.

Das ausgetretene Blut liegt theils in der Substanz des Gehirnes selbst, theils in den Pialscheiden der Gefässe. Die an letztgenannter Stelle befindlichen Blutanhäufungen werden häufig als miliare dissecirende Aneurysmen bezeichnet.

Bei mycotischer Encephalitis lassen sich zuweilen in den Gefässen Bacterien nachweisen, und es hat den Anschein, als ob dieselben die Blutung theils durch Verstopfung der Gefässe, theils durch Destruction ihrer Wand verursachen würden. In andern Fällen sind die Capillaren verfettet.

Bei Verstopfung von Arterien durch arteriosclerotische Verdickung der Intima, durch Thrombose und Embolie treten ausge-

dehntere Blutungen nur selten ein, dagegen bilden sich oft vereinzelte kleine hämorrhagische Herde.

Hochgradige Stauungen, wie sie durch Hemmung der Entleerung der Halsvenen oder durch Thrombose der Sinus der Dura mater herbeigeführt werden, verursachen nicht selten capilläre und venöse Blutungen, welche namentlich in der Pia und dem Ependym der Ventrikel ihren Sitz haben und an ersterer Stelle mitunter eine solche Mächtigkeit erlangen, dass die Subarachnoidal- und die Pialräume über grosse Strecken mit Blut gefüllt werden. Bei Stauungen innerhalb der Hirnsubstanz, wie sie z. B. in der Nachbarschaft von Geschwülsten oder von grösseren hämorrhagischen Herden vorkommen, bilden sich meist zahlreiche kleine circumscripte Blutherde, welche in der Umgebung von Capillaren und kleinen Venen theils innerhalb der Pialscheiden, theils in der Hirn- und Rückenmarksubstanz selbst liegen.

Verwundungen, Quetschungen und Erschütterungen des Gehirnes und Rückenmarkes, wie sie durch verschiedene traumatische Einwirkungen herbeigeführt werden, pflegen Blutungen herbeizuführen, welche selbstverständlich um so bedeutender sind, je grösser die durch das Trauma zerrissenen Gefässe waren.

Ausgedehnte massige spontane Blutungen entstehen durch Berstung von Arterien und diese selbst treten dann ein, wenn die Wand der Arterien durch degenerative und entzündliche Veränderungen (§ 258 bis § 260) weniger widerstandsfähig geworden ist. Meist bilden sich vor den Rupturen aneurysmatische Erweiterungen (§ 261) der Arterien, doch sind die Fälle, in denen sie fehlen, nicht eben selten. Drucksteigerung im Aortensystem begünstigt eine Berstung kranker Gefässe, vermag aber gesunde Gefässe nicht zu zerreissen.

Die spontanen arteriellen Blutungen sitzen am häufigsten im Gebiete der basalen Ganglien, der inneren Kapsel und in deren unmittelbarer Nachbarschaft. Etwas seltener kommen sie im Gebiete der Brücke, der Gehirnschenkel, des Kleinhirns und des inneren Marklagers des Grosshirns vor. Am seltensten sind spontane Berstungsblutungen an der Convexität des Gehirnes.

Alles dies hat seinen Grund darin, dass die Arterien, welche die erstgenannten Gebiete versorgen, unter einem höheren Blutdrucke stehen, als die von den pialen Gefässramificationen sich in das Rindengrau einsenkenden kleinen Arterien. Es gilt dies namentlich für die von der Arteria fossae Sylvii abgehenden Aeste, welche die basalen Ganglien und die innere Kapsel versorgen.

Durch arterielle Blutungen wird das Nerven- und Ganglienge-webe in mehr oder weniger erheblicher Ausdehnung zertrümmert und gleichzeitig die Umgebung comprimirt. Nur bei kleinen Blutungen aus Capillaren bleibt eine Gewebszerstörung aus, und wird das angrenzende Hirn- oder Rückenmarkgewebe durch die perivasculäre Blutansammlung nur verdrängt. Bei Berstung kleinster Arterien bilden sich etwa erbsen- bis haselnussgrosse Herde, bei

Zerreissung grösserer Stämmchen können ganze Abschnitte der Hirnsubstanz, z. B. der grösste Theil der basalen Ganglien der einen Seite, sowie auch noch ein Theil der angrenzenden weissen Substanz, oder auch das ganze weisse Marklager des Hinterhauptlappens zerstört werden.

Der frische Blutherd bildet eine dunkelschwarzrothe weiche geronnene oder breiige Masse, welche die Trümmer der zerstörten Hirn- oder Rückenmarksubstanz enthält. Bei starken Blutungen ist der übrige Theil des Gehirnes anämisch, die Gyri durch den Druck des ausgetretenen Blutes mehr oder weniger abgeflacht, die Sulci verstrichen. In der Umgebung des Hauptherdes liegen meist kleine Blutherde in wechselnder Anzahl, welche der Hirnsubstanz eine rothe Sprenkelung ertheilen und als Folge der durch die primäre Blutung entstandenen Störung der Circulation anzusehen sind. Bei Blutungen in der Nähe der Ventrikel kann das Blut auch in die Ventrikelhöhle sich ergiessen und von hier aus durch die queren Fissuren in die Subarachnoidalräume gelangen.

Bei Blutungen in der Rinde kann das Blut sich namentlich subpial verbreiten und zum Theil auch in die pialen und subarachnoidalen Maschenräume eindringen. Bei Blutungen meningealer Arterien sind selbstverständlich die letztgenannten Orte hauptsächlich der Sitz des Ergusses und die Hirn- und Rückenmarksubstanz nur secundär betheiligt. Durch Zerreissung der Arachnoidea kann Blut auch in den Subduralraum gelangen.

Nach Eintritt der Gerinnung des ausgetretenen Blutes zieht sich der Blutklumpen zusammen, und es wird ein Theil des Wassers durch den Lymph- und den Blutstrom entfernt. Dadurch wird die Compression der Nachbarschaft mehr und mehr vermindert und schliesslich aufgehoben. Gleichzeitig verändert der Blutklumpen seine Farbe und wird mehr rothbraun. Ferner diffundirt ein Theil des Blutfarbstoffes und gibt Veranlassung zu einer gelblichen Tingirung der Umgebung des Blutherdes. Weiterhin stellt sich ein Zerfall des ausgetretenen Blutes (vergl. § 68), sowie der durch die Blutung getödteten Hirnsubstanz ein. Die dadurch entstehenden Zerfallsmassen werden im Laufe der Zeit resorbirt (vergl. § 552 und 556, Hirnerweichung) und der dadurch frei werdende Raum entweder durch Flüssigkeitsansammlung oder durch Zusammensinken der Hirnsubstanz ausgefüllt. Im letzteren Falle muss natürlich eine entsprechende Erweiterung der Subarachnoidalräume oder der Ventrikel eintreten. Wird bei der Resorption der Zerfallsmassen ein Theil des freigewordenen Raumes durch Flüssigkeit gefüllt, so bildet sich eine **apoplektische Cyste.** Schrumpft die Hirn- oder Rückenmarksubstanz bis zum völligen Verschluss des Defectes, so entsteht eine **apoplektische Narbe.** Letztere, sowie auch die Wandung der ersteren sind meist etwas verhärtet (vergl. § 553), gelb oder braunroth oder bräunlich pigmentirt, indem ein Theil des bei dem Blutzerfall entstehenden Pigmentes nicht resorbirt wird, sondern an Ort und Stelle liegen bleibt. Es sind dies grösstentheils

amorphe, braune Schollen und Körner von Eisenoxydhydrat, zum geringen Theil auch amorphes und krystallinisches Haematoidin. Die Verhärtung wird theils durch eine fibröse Hyperplasie der Bindegewebsscheiden der Gefässe, theils durch Wucherung des Gliagewebes bedingt.

Sind die Blutungen nur geringfügig und beschränkt sich die Blutansammlung auf die Pialscheiden der Gefässe, erfolgt also keine Gewebszertrümmerung, so werden die Zerfallsprodukte des Blutes grösstentheils durch die perivasculären Lymphbahnen abgeführt, doch bleiben oft noch lange Zeit Pigmentkörner in den adventitiellen Gefässscheiden liegen.

Eingehende Untersuchungen über die Genese und den Verlauf der spontanen Hirnblutungen verdanken wir Charcot (*Leçons sur les maladies des vieillards, Paris 1867*). Nach seinen Angaben fehlen Aneurysmen, wie sie Virchow (*Virch. Arch. 3. Bd.*) beschrieben hatte, bei arteriellen Hirnblutungen nie und sind oft in grosser Zahl vorhanden. Die Ursache ihrer Entstehung ist nach ihm in einer Periarteriitis gelegen, welche zu einer Infiltration und Verdickung der Adventitia und der Pialscheiden der Arterien führt und eine Atrophie der Muscularis nach zieht.

Nach meinen Untersuchungen gelten die Angaben von Charcot nur für einen Theil der Fälle von spontanen Hirn- und Rückenmarksblutungen. Die Aneurysmenbildung geht der Gefässzerreissung nicht immer voran, und was die Entstehung der Aneurysmen betrifft, so muss ich, wie dies auch Zenker (*Tagebl. d. Naturforscherversammlung in Leipzig*) und Eichler (*D. Arch. f. klin. Med. XXII*) gethan haben, hervorheben, dass auch die atheromatöse Entartung der Arterien die Gefässerweiterung veranlassen kann. Endlich können auch primäre Degenerationen der Muscularis, wie sie Roth (*Correspondenzbl. d. Schweizerärzte 1874*) beschrieben hat, die alleinige Ursache der Erweiterung der Gefässe bilden. Nur kann ich Letzterem nicht beistimmen, wenn er die Entartung als eine Amyloiddegeneration bezeichnet. Ich finde wenigstens nur einen einfachen Schwund, sowie fettige und hyaline Degeneration, welche characteristische Jodreaction nicht gibt. Die von Charcot beschriebenen Zellanhäufungen und fibrösen Verdickungen in den Bindegewebsscheiden der Gefässe sind sicher zum Theil secundäre Veränderungen.

Die zuerst von Kölliker im Jahre 1849 beschriebenen dissecirenden Aneurysmen kommen am häufigsten bei entzündlichen Congestionen vor.

Die Bezeichnung ist eigentlich uncorrect, indem das Blut nicht, wie bei den wahren dissecirenden Aneurysmen anderer Gefässe sich zwischen Media und Adventitia ansammelt, sondern zwischen der Gefässwand und den Pialscheiden der Gefässe.

Geborstene sowohl als ungeborstene Hirngefässaneurysmen

können durch weisse und gemischte Thromben gefüllt werden und später vernarben.

§ 551. Das **Oedem** des Gehirnes und Rückenmarkes ist zunächst durch eine stärkere Durchfeuchtung der grauen und weissen Substanz gekennzeichnet, welche der Schnittfläche eine glänzende spiegelnde Beschaffenheit verleiht. Die besondere Organisation des Centralnervensystems bringt es indessen mit sich, dass die dem Oedeme zukommende Flüssigkeitsansammlung ausserhalb der Gefässe sich oft weniger im Gewebsparenchym selbst als in den weiten Lymphräumen, d. h. in den Pialscheiden der Gefässe und den Ventrikeln und dem Centralcanal, sowie in den Subarachnoidal- und Pialräumen anhäuft. Man kann daher neben dem Oedem der Hirn- und Rückenmarksubstanz ein Oedem der pialen Gefässscheiden sowie ein solches der weichen Hirnhäute (Hydrops meningeus), der Ventrikel (Hydrops ventriculorum oder Hydrocephalus internus) und des Rückenmarkcanales (Hydromyelie) unterscheiden. Bei dem Oedem der Pialscheiden der Blutgefässe sind die perivasculären Lymphräume mehr oder weniger durch Flüssigkeitsansammlung erweitert, so dass die Gefässstämmchen in weiten Gewebslücken stecken. Unter Umständen können sich sogar kleine in der Axe von einem Gefässe durchzogene Cystchen (SCHLESINGER) bilden.

Bei dem Oedem der Hirn- und Rückenmarkshäute ist die Menge der Subarachnoidalflüssigkeit, selten der Subduralflüssigkeit (Hydrocephalus externus) vermehrt. Ueber dem Gehirn sind die Sulci mehr oder weniger erweitert. Die Veränderung ist dabei bald über das ganze Gehirn und Rückenmark verbreitet oder auf eines der genannten Organe oder einen Theil eines solchen beschränkt und im letzteren Falle entweder ohne scharfe Abgrenzung gegenüber dem nicht ödematösen Theile oder aber vollkommen scharf umschrieben, so dass die Subarachnoidal- und Pialmaschen Cysten ähnliche Bildungen enthalten (Blasige Oedeme). Es kommt dies sowohl in den oberflächlich gelegenen Theilen der pialen und arachnoidalen Hirn- und Rückenmarksbekleidung als auch innerhalb der in den Hirnventrikeln gelegenen Pialfortsätze, also in den Telae chorioideae mit ihrem Plexus vor und es sind gerade letztere besonders häufig der Sitz erbsen- bis bohnengrosser und grösserer mit klarer Flüssigkeit gefüllter Cystchen. Entsprechend ihrer Genese besteht ihre Wand aus gefässhaltigem Bindegewebe, welches nach aussen von polygonalem Epithel bekleidet ist, während die Innenfläche von einem Endothelhäutchen bedeckt ist. Häufig ist auch der Cystenraum von Bindegewebszügen und Gefässen durchzogen. Kleine Cysten sind ohne Bedeutung; grosse können einen Druck auf die Hirnsubstanz ausüben und damit Functionsstörungen herbeiführen.

Der Hydrops der Ventrikel ist ausgezeichnet durch eine durch Flüssigkeitsansammlung bedingte Erweiterung einzelner oder

aller Ventrikelhöhlen; die Hydromyelie durch cylindrische, spindelartige oder kugelige, seltener durch sackartige Erweiterung des Centralcanales des Rückenmarkes.

Die **Genese der Flüssigkeitsansammlungen** innerhalb des Centralnervensystems steht nur zum Theil mit derjenigen des Oedemes anderer Organe in vollkommener Uebereinstimmung, zum Theil ist sie eigener Art, so dass der Begriff des Oedemes hier etwas weiter gefasst werden muss, als gewöhnlich.

Ein über das gesammte Centralnervensystem oder wenigstens über das Gehirn sich verbreitendes **Stauungsödem** kann sich einstellen, wenn der Abfluss des Blutes aus der Schädelhöhle und dem Wirbelcanal behindert ist. Es kann dies in acuter Weise bei Erlahmung der Herzthätigkeit geschehen, z. B. im Verlaufe des Typhus abdominalis (Buhl, Kräpelin); ferner auch bei Thrombose der Venen der Dura mater etc. Mangelhaft compensirte Herzfehler sowie Lungenleiden, welche den Kreislauf der Lunge schwer schädigen, verursachen chronische Stauungsödeme.

Acute Stauungen bedingen eine stärkere Flüssigkeitsansammlung sowohl im Parenchyme des Gehirnes, als auch im Subarachnoidalgewebe, bei chronischer Stauung kommt hauptsächlich die letzterere zur Geltung.

Locale Stauungsödeme stellen sich sehr häufig in der Umgebung von hämorrhagischen Herden, von Geschwülsten, localen Thrombosen der Venen etc. ein. Wird durch eine der genannten Ursachen, z. B. durch Geschwulstbildungen oder durch entzündliche Gewebsveränderungen der Abfluss des Blutes aus den Plexus der Ventrikel gehemmt, wird zugleich auch noch der Abfluss der Cerebrospinalflüssigkeit aus den Ventrikeln und dem Centralcanal verhindert, so sammeln sich in den Ventrikeln und dem Centralcanale des Rückenmarkes mehr oder minder grosse Mengen von Flüssigkeit an und erweitern die genannten Höhlen. Nach Langhans können sich dabei in letzterem nicht nur spindelige oder cylindrische Erweiterungen, sondern auch sackartige Ausstülpungen bilden, welche sich nach hinten in die hintere Commissur vordrängen und hier meist in absteigender Richtung verlaufen. Nach Langhans entstehen dabei auch durch Flüssigkeitsansammlung in der grauen Substanz der hinteren Commissur und der Hinter- und Vordersäulen Spalten, welche man passend als Oedemspalten bezeichnet.

Die sogenannten **hydrämischen Oedeme** kommen namentlich bei Nephritis vor und betreffen sowohl die Hirnsubstanz, als auch die Häute.

**Entzündliche Oedeme** stellen sich innerhalb der Hirn- und Rückenmarksubstanz in der Umgebung von Entzündungsherden, zuweilen auch von Geschwülsten und Erweichungsherden ein. In den Meningen können sie als leichtere Formen der Meningitis für sich auftreten, begleiten im Uebrigen die verschiedensten entzündlichen Herderkrankungen. In den Ventrikeln und dem Centralcanal stellen

sie sich in Folge entzündlicher Alterationen der Gefässe der Plexus und des Ependymes ein und können eine ganz bedeutende Mächtigkeit erreichen. Je nach dem Verlauf der Entzündung, deren Theilerscheinung sie bilden, treten sie acut oder chronisch auf. Ist die Flüssigkeitsansammlung in den Grosshirnventrikeln bedeutend, so werden die Gyri gegen das Schädeldach gepresst und platten sich ab, während gleichzeitig das Blut und die Gewebsflüssigkeit aus den Geweben der Hirnhäute verdrängt werden.

Acute über das ganze Gehirn sich verbreitende congestive Oedeme sollen namentlich bei Kindern zufolge acuter Congestionen nach dem Gehirn entstehen. Durch eine rasch eintretende Hyperämie soll der Druck im Schädelraum steigen, die Capillaren und Venen dadurch comprimirt und auf diese Weise der Abfluss des Blutes aus den Meningen erschwert werden, so dass eine Stauung des Blutes (Huguenin) und weiterhin Hirnödem entsteht.

Eine scharfe Trennung des congestiven von dem entzündlichen Oedeme ist nicht möglich; es ist im Gegentheil sehr wahrscheinlich (Jürgensen), dass es sich bei diesem congestiven Oedem um frühe Stadien rasch zum Tode führender Entzündungen handelt (vergl. § 566 und 567).

Verkleinert sich das Gehirn und das Rückenmark durch Abnahme ihrer Gewebsmasse im Ganzen, so wird der dadurch frei werdende Raum grösstentheils durch Ansammlung von Flüssigkeit im Subarachnoidalgewebe ausgefüllt; es entsteht ein **Hydrops meningeus ex vacuo.** Daneben kann auch eine **Erweiterung der Ventrikel** stattfinden. Es kommt dies sowohl bei rascher Abnahme des Gehirnvolumen, wie dies z. B. bei hochgradiger Anämie, bei starker Diarrhö, bei der Atrophia infantilis etc. geschieht, als bei allmählichem Schwunde des Gehirnes, z. B. bei der senilen Atrophie vor. Das Nämliche tritt auf beschränktem Gebiete ein, wenn subpial oder subependymär gelegene Theile des Centralnervensystems durch irgend einen destructiven Process zu Grunde gehen.

Verfällt die Nerven- und Gangliensubstanz in der Tiefe des Gewebes der Atrophie, so kann der überschüssige Raum auch durch eine perivasculäre Flüssigkeitsansammlung in den atrophischen Gebieten selbst erfüllt werden. Es geschieht dies namentlich dann, wenn der Atrophie abnorme Dilatationen der Gefässe oder Lymphstauungen im Innern des Gehirnes voraufgingen, welche die perivasculären Lymphbahnen erweiterten. Bildet sich dieser Zustand in der Umgebung zahlreicher Hirngefässe aus, so erscheint das Gewebe wie durchlöchert, und man pflegt daher einen solchen Zustand auch als Etat criblé (vergl. § 557) zu bezeichnen.

Geht im Innern des Gehirnes und Rückenmarkes Nervensubstanz durch Blutungen, Erweichungen und Entzündungen in grösserer Masse verloren, so wird der nach Resorption frei werdende Raum zum Theil durch Flüssigkeitsansammlung ausgefüllt, sodass mit trüber oder klarer Flüssigkeit gefüllte **Hirn-** und **Rücken-**

**markscysten** sich bilden. Sind die einzelnen Herde sehr klein aber zahlreich vorhanden, so entsteht dadurch eine siebartige Durchlöcherung des Gewebes, die ebenfalls als Etat criblé bezeichnet wird.

Die als **blasige Oedeme** bezeichneten Piacysten entwickeln sich, wie es scheint, dann, wenn sich in Folge angeborener oder erworbener Verhältnisse in der Pia und dem Subarachnoidalgewebe geschlossene Hohlräume vorfinden.

Ein besonderes Interesse kommt jenen Rückenmarksveränderungen zu, welche als **Syringomyelie** bezeichnet werden. Es sind dies Spalt- und Höhlenbildungen, welche vornehmlich hinter dem Centralcanal in der grauen Commissur liegen, hier meist in der Centralebene sich ausbreiten und in der Höhe oft eine erhebliche Ausdehnung besitzen. Nicht selten greift die Höhenbildung auch auf die Hinterhörner über und durchsetzt dieselben entweder in querer oder in schräger, der Achse der Hinterhörner paralleler Richtung. Sie tritt ferner auch nicht selten in den Hintersträngen auf, sehr selten dagegen in den Vorderhörnern, der vorderen Commissur und den Seitensträngen.

Diese Spalt- und Höhlenbildungen können in allen Theilen des Rückenmarkes vorkommen; sie sind sogar auch noch innerhalb der Medulla oblongata (Schultze) beobachtet. Sie sind stets von einem feinfaserigen, mehr oder weniger zellreichen Gliagewebe umgeben, und entstehen zum Theil auch durch einen Zerfall gliomatöser Wucherungen. Der Inhalt der Höhlen besteht theils aus klarer Flüssigkeit, theils aus hyaliner Gallerte. Die Glia-Wucherung, welche der Höhlenbildung vorangeht, nimmt ihren Ursprung wesentlich von dem Gliagewebe in der Umgebung des Centralcanales, kann indessen auch in entfernt davon gelegenen Theilen der grauen und weissen Substanz sich einstellen. Nach den vorliegenden Untersuchungen ist es sehr wahrscheinlich, dass congenitale Gewebsveränderungen in der hinteren Commissur und den daran angrenzenden Theilen, welche durch eine Störung des Schlusses des Centralcanales eine mangelhafte Bildung der Hinterstränge bedingen, in der Mehrzahl der Fälle den Ausgangspunct bilden. Es ist danach in manchen Fällen die Syringomyelie ein Folgezustand der congenitalen Hydromyelie (Leyden), und zwar entweder dadurch, dass hinter dem Centralcanal abgeschnittene Stücke des Medullarrohres zurückbleiben oder aber dadurch, dass Missbildungen des Centralcanales gleichzeitig auch mit histologischen Veränderungen der Umgebung verbunden sind, welche zu Wucherungen mit nachfolgendem Zerfall prädisponiren (vergl. § 564).

Bezüglich der Abschnürung von Theilen des Medullarrohres ist zu erwähnen, dass mehrfach an verschiedenen Stellen des Rückenmarkes ein doppelter ja sogar ein dreifacher mit Cylinderepithel ausgekleideter Centralkanal (Schüppel, Pick) beobachtet worden ist.

Die Ansichten über die Genese der Syringomyelie differiren in einigen Punkten. Nach Simon und F. Schultze entsteht die-

selbe durch Zerfall gewucherten Gliagewebes. Langhans dagegen gibt an, dass Blut- und Lymphstauungen, wie sie z. B. zuweilen durch die Entwickelung von Geschwülsten im Gebiete der Medulla oblongata herbeigeführt werden, nicht nur Erweiterungen sondern sackförmige Divertikelbildungen des Centralcanales zur Folge haben können. Die Divertikel setzen sich innerhalb der hinteren Stränge und der daran angrenzenden Theile nach unten, seltener nach oben fort und bilden so einen zweiten Canal hinter dem Centralcanal. Dazu können sich dann ferner noch Oedemspalten durch Ansammlung von gallertiger Flüssigkeit innerhalb der grauen Commissur und der Substanz der Hinterhörner bilden.

Leyden betrachtet die Syringomyelie als einen Folgezustand einer congenitalen Hydromyelie, führt sie also auf Störungen des Schlusses d. h. der von hinten nach vorn fortschreitenden Obliteration des ursprünglich sehr weiten Centralcanales zurück. Westphal äussert sich in einer kürzlich erschienenen Abhandlung in ähnlichem Sinne. Es ist dies auch insofern sehr leicht möglich als der Centralcanal noch im 5. Monat bis an die hintere Peripherie des Rückenmarkes reicht.

Nach meinen Untersuchungen muss ich mich denen anschliessen, welche als Syringomyelie eine Affection beschreiben, welche durch eine Höhlenbildung in gewuchertem Gliagewebe gekennzeichnet ist. Ich muss zwar Langhans vollkommen Recht geben, wenn er angibt, dass Tumoren im Bereiche des Rückenmarkes und der Medulla oblongata sehr bedeutende Dilatationen des Rückenmark-Canales herbeiführen, indem ich selbst mehrfach solche Veränderungen beobachtet habe, und wenn ich auch keine Divertikel gesehen habe, so bezweifle ich doch deren Vorkommen in keiner Weise. Allein das schliesst eine Höhlenbildung in gewuchertem Gliagewebe nicht aus, und es scheint mir passend, nur diese als Syringomyelie zu bezeichnen, die Divertikel dagegen der Hydromyelie zuzuzählen. Ich bin ferner auch der Ansicht, dass der ganze Process auf congenitale Entwickelungsstörungen zurückzuführen ist, dass also die gliomatöse Wucherung dann eintritt, wenn durch eine Störung des Schlusses des Centralcanales oder durch eine Hemmung der Ausbildung der um den Centralcanal gelegenen grauen Substanz oder auch der weissen Stränge, namentlich der Hinterstränge, das Gewebe des Rückenmarkes eine pathologische Structur erhalten hat. Hierfür spricht nicht nur der Umstand, dass namentlich die Hinterstränge und die hintere Commissur vornehmlich verändert zu sein pflegen, sondern auch die Thatsache, dass die graue Substanz zuweilen auch sonst missbildet ist. Selbst die Spaltbildungen in der Medulla oblongata können mit congenitaler Missbildung zusammenhängen, indem, nach einer Beobachtung, die ich vor Jahren machte, auch hier schmale schlauchförmigen Drüsen ähnliche, mit Cylinderepithel bedeckte Ausbuchtungen des Bodens des IV. Ventrikels vorkommen.

*Literatur über Syringomyelie und Verdoppelung des Centralcanales:* Virchow, *Virch. Arch. 27. Bd.*; Westphal, *Arch. f. Psychiatrie*; Simon, *ebenda*; Leyden, *Klinik der Rückenmarkskrankheiten II, und Virch. Arch. 68. Bd.*; Strümpell, *Arch. f. Psychiatrie, X*; Friedreich, *Virch. Arch. 26. u. 27. Bd.*; F. Schultze, *ebenda. 87. Bd.*; Schüppel, *Arch. d. Heilk. 1864*; Pick, *Arch. f. Psych. VIII*; Westphal, *Brain vol. VI 1883*; Witkowski, *Arch. f. Psych. XIV 1883*; Fürstner u. Zacher, *ib. XIV.*

*Literatur über Cysten der Meningen, der Plexus und der perivasculären Lymphscheiden:* Haeckel, *Virch. Arch. 16. Bd.*; Luschka, *Die Adergeflechte des menschlichen Gehirnes, Berlin 1855*; Rokitansky, *Handb. d. pathol. Anatomie*; Rippine, *Cystoide Degen. der Hirnrinde, Allg. Zeitschr. f. Psych. 30. u. 32. Bd. 1874 u. 1875*; Schnopfhagen, *Sitzungsber. d. k. Akad. d. Wissensch. LXXIV 1876*; Schlesinger, *Arch. f. Psych. X*; Arndt, *Virch. Arch. 63. u. 72. Bd.*

Nach Untersuchungen von Buhl (*Henle's und Pfeuffer's Zeitschr. f. rat. Med. III. Reihe 4. Bd. 1858*), steigt der Wassergehalt des Gehirnes bei Typhus bis zum Beginn der 3. Woche und zwar bis auf .9—10 % über die Norm.

## IV. Einfache und degenerative Atrophieen und ihre Folgezustände. Narben, Erweichungscysten, Strangdegenerationen, Sclerosen.

### 1. Allgemeines über das Verhalten der nervösen Bestandtheile und der Neuroglia bei Degenerationsprocessen.

§ 552. Bei allen Degenerationsprocessen des Centralnervensystemes sind es in erster Linie die nervösen Bestandtheile, welche dem Zerfall und dem Schwund entgegengehen, während das Gliagewebe sich nicht selten erhält und sogar in Wucherung geräth.

Der **Untergang der Ganglienzellen** kann zunächst in der Weise erfolgen, dass die Masse des Protoplasmas ohne seine Structur zu verändern, successive abnimmt, so dass die Zellen unter Verlust ihrer Ausläufer zu kleinen Klümpchen zusammenschrumpfen (vergl. § 554 Fig. 267 und 268) und schliesslich ganz verschwinden. (Einfache Atrophie.)

Enthalten die Ganglienzellen schon vor ihrem Schwund Pigment, so erscheinen auch die geschrumpften Zellen mehr oder weniger pigmentreich. Mitunter hat es den Anschein, als ob während des Schwundes das Pigment sich vermehren würde, und man hat daher neben der einfachen Atrophie noch eine Pigmentatrophie unterschieden.

Bei acutem Untergang der Ganglienzellen, wie er namentlich in der Umgebung von Entzündungsherden sowie bei rasch eintretender Compression, nach Quetschung, anämischer und hämorrhagischer

Fig. 260. Degenerirte und in Zerfall begriffene Nervenzellen und Nervenfasern der Hirnrinde aus der Umgebung eines 8 Tage alten encephalitischen Herdes. *a* Gequollene glasige Ganglienzellen mit gequollenen und zum Theil bereits zerklüfteten Fortsätzen. $a_1$ Blasse in scholliger Zerklüftung begriffene, kernlos gewordene Ganglienzellen mit unregelmässiger höckeriger Contur. $a_2$ Ganz von Fetttröpfchen durchsetzte Ganglienzellen. *b* Gequollene und in Zerklüftung und körnigem Zerfall begriffene Axencylinder. *c* Normale Ganglienzelle. Nach einem in Müller'scher Flüssigkeit macerirtem und nachher zerzupften Präparat gezeichnet. Vergrösserung 300.

Erweichung etc., sich einstellt, erfahren die Ganglienzellen (Fig. 260*c*) häufig eine Aufquellung (*a*), werden blass, glasig, und auch ihre Fortsätze schwellen an und werden hyalin. Zuweilen bilden sich Vacuolen. Die Kerne pflegen dabei ebenfalls aufzuquellen. Nach kurzer Zeit stellt sich eine Zerklüftung und Auflösung der Zellen ($a_1$) ein, während gleichzeitig auch der Kern verschwindet.

Neben der Verquellung und scholligen Zerklüftung kann sich auch eine Verfettung ($a_2$) der Ganglienzellen einstellen. Häufiger kommt sie indessen unter Verhältnissen vor, bei denen länger andauernde oder häufig sich wiederholende Störungen der Circulation eine mangelhafte Ernährung der Ganglienzellen herbeiführen. In letzterem Falle kann sie die ausschliessliche erkennbare Veränderung an den Ganglienzellen bilden und herdweise auftreten oder sich mehr diffus über die Substanz der Hirnrinde verbreiten. Solchen Befunden begegnet man z. B. bei manchen Psychosen.

Sterben die Ganglienzellen aus irgend einem Grunde, z. B. in Folge von Entzündung oder von Anämie oder von Erschütterung ab und werden sie nicht sofort aufgelöst, so kann unter Umständen eine Verkalkung derselben (Fig. 261) eintreten, wobei sie mit Kalkkrümelchen und Kalkkügelchen dicht erfüllt werden. Friedländer hat schon 13 Tage nach einem Trauma verkalkte Ganglienzellen gefunden. Bei chronischen Erkrankungsprocessen können endlich die Ganglienzellen eine eigenartig homogene wachsartig glänzende Beschaffenheit annehmen, eine Veränderung, die man wohl auch als Sclerose der Ganglienzellen bezeichnet hat.

Fig. 261.

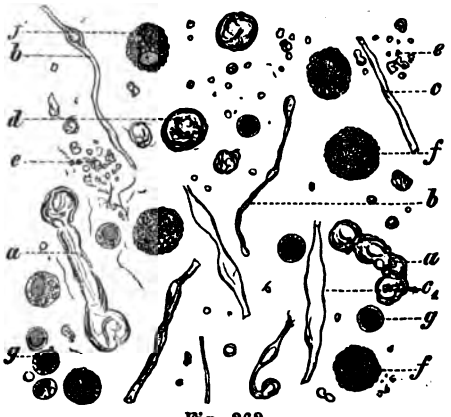


Fig. 262.

Fig. 261. Verkalkte Ganglienzellen und Nervenfasern aus dem Gehirn eines Blödsinnigen mit halbseitiger Parese und einseitigem Ventrikelhydrops. Vergr. 300.

Fig. 262. Compressionsdegeneration des Rückenmarkes. *a* Nervenfaser mit geronnener Myelinscheide. *b* Axencylinder mit anhängendem Myelin. *c* Nackter, $c_1$ nackter gequollener Axencylinder. *d* Freie Myelinkugeln. *e* Freie Zerfallsmassen des Myelines und der Axencylinder. *f* Körnchenkugeln. *g* Kleine Rundzellen. Zerzupfungspräparat aus der weissen Substanz. Vergr. 300.

Bei **Degeneration der Nervenfasern** pflegen, sofern es sich um markhaltige Nervenfasern handelt, in erster Linie die Markscheiden zu zerfallen. Wird z. B. durch ein Trauma Hirn- oder Rückenmarksubstanz zertrümmert oder stellt sich in Folge der Aufhebung der Blutzufuhr oder in Folge von Entzündung eine Gewebserweichung ein, so enthält das in Zerfall begriffene Gewebe Fasern, welche noch eine Scheide meist eigenartig geronnenen Myelines (Fig. 262 *a*) besitzen, stets auch nackte Axencylinder (*c* $c_1$) sowie freie Myelintropfen (*d*) und kleine Kügelchen (*e*) welche durch den Zerfall des Myelines entstanden sind. Die Axencylinder können dabei unverändert sein, nicht selten quellen sie indessen auf ($c_1$), erhalten dadurch spindelige oder cylindrische Anschwellungen und werden dann als varicöse Axencylinder bezeichnet. Später zerbröckeln sie und lösen sich auf. Hängen ihnen beim Zerfall der Markscheiden noch Myelintröpfchen an, so erhalten sie dadurch eigenthümliche Varicositäten und werden daher auch als varicöse Nervenfasern (*b*) bezeichnet.

In ähnlicher Weise geht der Zerfall vor sich, wenn Nervenfasern mehr in subacuter oder chronischer Weise degeneriren, wie dies z. B. nach Lostrennung von Nerven von ihren Centren (vergl. § 560) geschieht.

Stellt sich irgendwo ein Zerfall von Nervenfasern ein, so findet früher oder später eine Exsudation von Flüssigkeit sowie eine Emigration farbloser Blutkörperchen aus den Gefässen statt. Ein Theil der Zerfallsmassen wird in dieser Flüssigkeit gelöst und ge-

langt in gelöster Form zur Resorption. Die ungelösten Zerfallsproducte werden grösstentheils von den ausgetretenen farblosen Blutkörperchen aufgenommen, welche sich dadurch zu **Myelin** und **Fettkörnchenzellen** (Fig. 262 *f* und 263 $h_2$) umwandeln. Letztere sind daher nie fehlende Erscheinungen degenerativer Zerfallsprocesse. Ist im Verlauf der Affection Blut in das Gewebe ausgetreten, so bilden sich auch **Pigmentkörnchenzellen** (Fig. 263 $h_3$).

Sowohl die freien Zerfallsmassen als auch die Körnchenzellen werden im Verlaufe der Zeit von den perivasculären Lymphgefässen (Fig. 263 *c*) des erkrankten Bezirkes aufgenommen und in denselben weitergeführt.

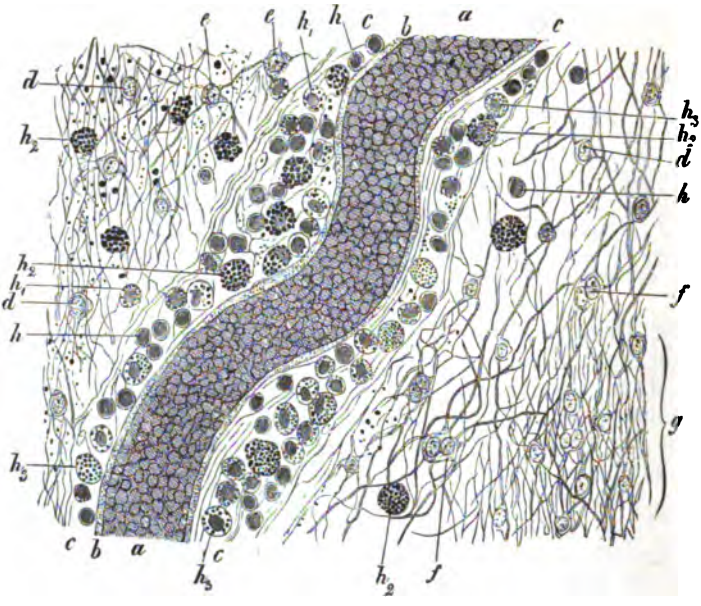


Fig. 263. Zerzupfungspräparat aus einem Degenerationsherd des Gehirnes (multiple Sclerose). *a* Blutgefäss mit Blut. *b* Media. *c* Adventitielle Lymphscheide. *d* Unveränderte Gliazellen. *e* Verfettete Gliazellen. *f* Zweikernige Gliazellen. *g* Sclerotisch aussehendes Gewebe. *h* Rundzellen. $h_1$ Rundzellen mit einzelnen Fetttröpfchen. $h_2$ Fettkörnchenkugeln. $h_3$ Pigmentkörnchenkugeln. Mit Ueberosmiumsäure behandeltes Präparat. Vergr. 200.

Bei ausgedehntem Gewebszerfall können nicht nur die Lymphgefässe der nächsten Nachbarschaft, sondern auch solche in der weiteren Umgebung mit Körnchen und Körnchenzellen sich füllen. Gelangen sie in grösseren Mengen in die Maschenräume der Pia und des Subarachnoidalgewebes, so bedingen sie eine weissliche Trübung derselben.

Im Verlaufe degenerativer Processe treten nicht selten die schon normaler Weise in der Hirnsubstanz vorkommenden **Corpora amylacea** in vermehrter Zahl auf.

Eine **Regeneration** nervöser Bestandtheile des Hirnes und Rückenmarkes scheint beim Menschen nicht vorzukommen. Sind irgendwo Ganglienzellen mit den ihnen zugehörenden Nervenbahnen verloren gegangen, so kann eine Wiederherstellung der gestörten Function nur dadurch herbeigeführt werden, dass andere gleichwerthige Bahnen und Centren vicariirend eintreten.

Den oben beschriebenen Zerfall des Nervenmarkes pflegt man als fettige Degeneration zu bezeichnen, indem die Zerfallsmassen des Myelines nach einiger Zeit die mikrochemischen Reactionen der Fette geben.

Enthalten das Gewebe des Gehirnes und des Rückenmarkes und deren Bindegewebsumhüllung und Lymphbahnen Körnchenzellen, so kann dies im Allgemeinen als ein Beweis angesehen werden, dass irgendwo ein Zerfall der nervösen Substanz stattfindet. Nach Jastrowitz (*Arch. f. Psych. II*) hat dies indessen nur für Individuen, welche älter als 7 Monate sind, Geltung, indem vom 5. Schwangerschaftsmonat bis zum 7. extrauterinen Monate der Befund von Körnchenzellen an gewissen mit dem Alter wechselnden Stellen des Hirnes und Rückenmarkes normal vorkommt und mit der Bildung der Markscheiden der Nervenfasern zusammenhängt. Nach Boll wird das Material zur Bildung der Markscheiden den Nervenfasern durch Wanderzellen zugetragen. Der Befund wurde früher allgemein für pathologisch gehalten und der Process als congenitale Encephalitis bezeichnet. Virchow tritt auch neuerdings (*Berl. klin. Wochenschr. 1883 N. 46*) wieder für die pathologische Bedeutung der Körnchenzellen im Gehirne Neugeborener ein und stützt sich dabei darauf, dass die Körnchen die mikrochemische Reaction des Fettes, nicht aber des Myelins geben, dass der Befund bei Neugeborenen nicht constant ist, dass der Process mit einer Schwellung der Gliazellen und mit einer Kernvermehrung verbunden ist und dass unter Umständen Gewebszerfall eintritt. Die Körnchenzellen treten entweder in diffuser Verbreitung auf oder aber in Herden, die opak weisse Flecken bilden und in der grauröthlichen durchscheinenden Hirnsubstanz des Fötus mit blossem Auge leicht wahrnehmbar sind.

Nicht selten findet man die Pia mater namentlich über dem Hirnstamm auffallend stark bräunlich pigmentirt. Sofern diese Pigmentirung auf einer starken Entwickelung verzweigter Pigmentzellen beruht, ist etwas Pathologisches darin nicht zu sehen, da der Pigmentgehalt der Pia individuell sehr erheblich variirt. Nur durch Blutungen bedingte Pigmentirungen sind pathologisch.

Die Genese der Corpora amylacea ist nicht genauer gekannt. Neuerdings hat Ceci (*Transunti della R. Accadem. dei Lincei Vol. V*) darauf hingewiesen, dass sie nicht immer Jodreaction geben und sich mit Ueberosmiumsäure braun oder schwarz färben, sich also anders verhalten als das gewöhnliche Amyloid. Sowohl bezüglich

ihrer doppelt Licht brechenden Beschaffenheit, als auch in ihrem Verhalten gegen Reagentien sind sie dem Myelin ähnlich, und es äussert Ceci die Ansicht, dass sie aus dem Myelin entstehen.

Die Frage nach der Regeneration des Centralnervensystemes namentlich des Rückenmarkes ist vielfach experimentell in Angriff genommen worden. H. Müller experimentirte an Eidechsen und Fischen (*Ueber Regeneration der Wirbelsäule und des Rückenmarkes, Frankfurt 1864*); Masius et Vanlair (*Mém. de l'acad. de Belgique T. 21. 1870*) machten Versuche an Fröschen, Brown-Séquard (*Gaz. méd. 1849, 1850, 1851*), Eichhorst u. Naunyn (*Arch. f. exper. Pathol. II*), Dentan (*Rech. sur la régéneration de la moëlle épinière, In.-Diss. Berne 1875*) und Schiefferdecker (*Virch. Arch. 67. Bd. 1876*) an Hunden. Der Erfolg der Experimente war ein verschiedener. Neben negativem Erfolg wird auch über eine anatomische und functionelle Regeneration des durchschnittenen Rückenmarkes berichtet. Es geht indessen aus den Versuchen nicht mit Sicherheit hervor, dass bei Säugethieren eine anatomische und physiologische Wiederherstellung des durchschnittenen Rückenmarkes erfolgen kann.

*Literatur über das Verhalten der Ganglienzellen und Nervenfasern bei Degenerationsprocessen:* Virchow, *Virch. Arch. 10., 44. und 50. Bd.*; Leyden, *Klinik der Rückenmarkskrankh. 1874—1876 und Zeitschr. f. klin. Med. 1 1879*; Obersteiner, *Wiener med. Jahrb. III u. IV 1879*; Jehn, *Arch. f. Psych. VIII*; Zenker, *Arch. f. Ophthalm. II*; Müller, *Beiträge zur pathol. Anatomie des Rückenmarkes, Leipzig 1871*; Charcot, *Leçons sur les mal. d. syst. nerv.*; Mierzejewski, *Virch. Arch. 34. Bd.*; Möbius, *Schmidts Jahrb. 190. u. 193. Bd.* (*Zusammenstellung der neueren Arbeiten über Nervenkrankheiten*); Wieger, *Virch. Arch. 78. Bd. (gibt die Literatur über hyaline Degeneration der Hirngefässe)*; Hadlich, *ebenda 46. Bd.*; Salvioli, *Riv. clin. di Bologna 1878 N. 10*; Roth, *Virch. Arch. 53. Bd.*; Friedländer, *ebenda 88. Bd.* Die drei letztgenannten Autoren berichten über Verkalkung von Ganglienzellen, welche theils innerhalb von Degenerationsherden, theils als eine Affection für sich auftrat; Virchow beobachtete sie namentlich nach Commotionen.

§ 553. Zerfällt die Nervensubstanz in grösserer Ausdehnung, so pflegt auch das **Gliagewebe** durch nekrotischen Zerfall zu Grunde zu gehen, oder es stellen sich wenigstens degenerative Veränderungen wie z. B. Verfettung (Fig. 263 *e*) an den Gliazellen ein. Ebenso können auch die Endothelien der zarten Hirnhäute sowie der Blutgefässe der fettigen Degeneration verfallen. Ist die Schädigung des Gewebes eine weniger intensive, so kommt es vor, dass nur die nervösen Elemente zu Grunde gehen, während das Gliagewebe mit den Blutgefässen und dem stützenden Bindegewebe sich erhält.

Nach Resorption der Producte des Nervenzerfalles erscheint das Gliagewebe der Markmasse des Gehirnes als ein aus anastomosirenden verzweigten Zellen (Fig. 264 $bb_1$) gebildetes Netzwerk.

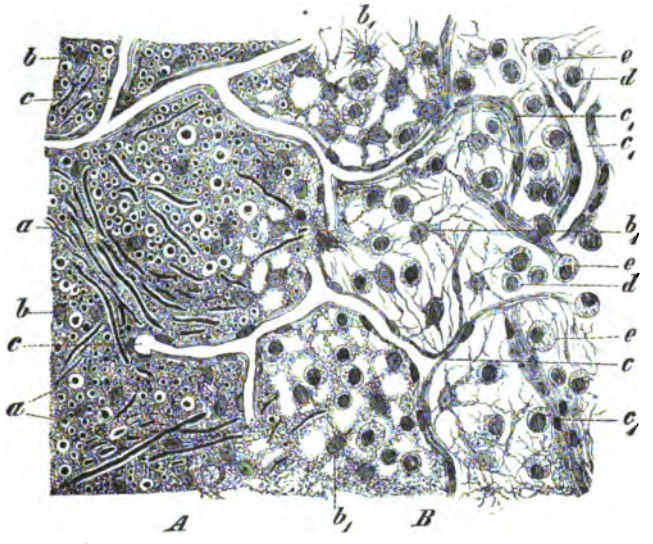


**Fig. 264.** Schnitt aus dem Rande eines encephalomalacischen Erweichungsherdes. *A* Normale, *B* degenerirte Hirnsubstanz. *a* Nervenfasern verschiedener Dicke theils quer durchschnitten, theils in der Ebene des Schnittes verlaufend. *b* Gliazellen innerhalb des normalen Hirngewebes. $b_1$ Gliazellen in der Degenerationszone. *c* Blutgefässe. $c_1$ Blutgefässe mit verdickter Bindegewebsscheide. *d* Aus den Gefässen ausgetretene unveränderte farblose Blutkörperchen. *e* Fettkörnchenzellen, welche ihr Fett durch die Behandlung des Schnittes mit Alcohol und Nelkenöl verloren haben. Mit Müller'scher Flüssigkeit gehärtetes, mit Hämatoxylin und Carmin gefärbtes in Canadabalsam eingelegtes Präparat. Vergr. 250.

Die Fäden des letzteren sind sehr zart und an gehärteten Präparaten wenigstens zum Theil mit Körnchen besetzt und zwar um so reichlicher, je frischer der Process und je weniger weit der Zerfall gediehen ist.

Ist das zerfallene Nervengewebe noch nicht ganz resorbirt, so enthalten die Maschenräume des Stützgewebes noch Detritus, sowie mehr oder weniger zahlreiche Körnchenzellen (Fig. 264 *e*).

Ein ähnliches Aussehen wie die Markmasse des Gehirns bietet auch die weisse Substanz des Rückenmarkes (Fig. 265 *B*), nur ist hier das Maschenwerk *(b)*, welches das Stützgewebe um die einander fast durchgehends parallel verlaufenden Nerven bildet, weit regelmässiger und zugleich erheblich stärker. Auch hier beherbergt das Gliagewebe je nach dem Alter des Processes entweder hauptsächlich nur Flüssigkeit oder aber mehr oder weniger reichliche Zerfallsproducte der Nervenfasern, sowie Körnchenzellen *(d)* und vereinzelte kleine Rundzellen.

Wie in der weissen, so kann sich auch in der grauen Substanz nach Schwund der nervösen Elemente das Gliagewebe erhalten. Gehen lediglich erstere zu Grunde, so bleibt ein in gehärteten Prä-

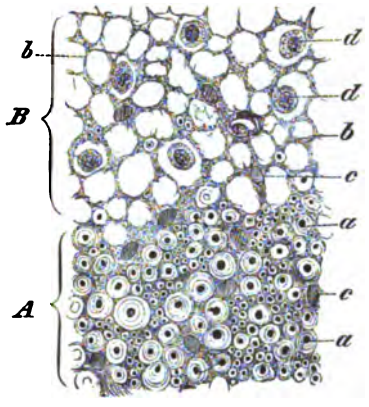


Fig. 265.

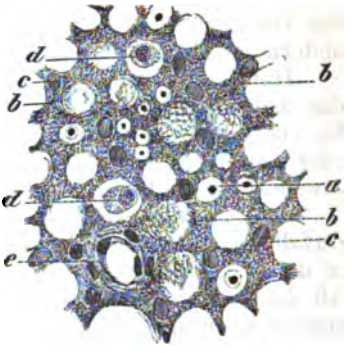


Fig. 266.

Fig. 265. Aufsteigende Degeneration des Rückenmarkes oberhalb einer durch Compression degenerirten Stelle, 2½ Monate nach Eintritt der Compression. *A* Querschnitt durch die normale weisse Substanz. *B* Querschnitt durch degenerirte weisse Substanz. *a* Normale Nervenfasern. *b* Gliagewebe. *c* Gliazellen. *d* Fettkörnchenzellen nach Auflösung des Fettes. In Müller'scher Flüssigkeit gehärtetes, mit Hämatoxylin und Carmin gefärbtes, in Canadabalsam eingelegtes Präparat. Vergr. 250.

Fig. 266. Aufsteigende Degeneration des Rückenmarkes, 18 Monate nach dem Eintritt einer Compressionsdegeneration. *a* Querschnitt von Nervenfasern. *b* Hyperplasirtes Gliagewebe. *c* Kerne der Gliazellen. *d* Fettkörnchenzellen nach Auflösung des Fettes. Wie Fig. 265 behandeltes Präparat. Vergr. 250.

paraten körnig aussehendes Gewebe zurück (Fig. 268), in welchem Gliakerne eingebettet liegen.

In der Hirnrinde werden gleichzeitig Fibrillen sichtbar, welche in kernlosen oder in kernhaltigen Centren sich vereinigen. Da und dort sind auch deutlich Zellen zu erkennen, von denen zahlreiche Fortsätze von dem Charakter der erwähnten Fibrillen abgehen. Bei weiterem Zerfall bleibt zunächst ein zartes körniges Maschenwerk (vergl. § 556 Fig. 270 *a* und § 564 Fig. 281) übrig, in dessen Knotenpunkten zum Theil Spinnenzellen liegen. Schliesslich kann auch dieses noch verloren gehen, so dass nur die Gefässe übrig bleiben (Fig. 270 *b* und Fig. 264 *c* $c_1$).

In vielen Fällen geht im Laufe der Zeit das ursprünglich stehen gebliebene Gliagewebe zu Grunde. In anderen erhält es sich und erfährt sogar eine Hyperplasie. Soweit sich dies erkennen lässt, wird der Process durch eine Theilung der vorhandenen Gliakerne (Fig. 263 *f* und Fig. 264 *B*) eingeleitet. Findet weiterhin auch eine Zelltheilung statt und produciren die Zellen Fibrillen, so entsteht ein Gewebe, welches abgesehen von Gewebsflüssigkeit und allfällig noch vorhandenem Detritus wesentlich aus einem Filzwerk feiner glänzender Fibrillen und aus kernhaltigen Zellen (Fig. 263 *g* und 266 *b*) sich zusammensetzt. Ein Theil der Fibrillen hängt mit

den Gliazellen zusammen, bildet also Zellfortsätze (Fig. 263), von andern ist ein solcher Zusammenhang nicht mehr nachweisbar.

Häufig nehmen auch die Wände der Blutgefässe, namentlich das adventitielle Bindegewebe an den Wucherungsvorgängen theil. Es erscheinen alsdann die Gefässe von gewucherten Zellen belegt oder es ist die Adventitia dicker und besteht aus derbem Fasergewebe (Fig. 264 $c_1$).

Solange innerhalb eines Degenerationsherdes noch zahlreiche Zerfallsproducte der nervösen Substanz vorhanden sind, erscheint er undurchsichtig weiss und ist zugleich weich. Bei starkem Zerfall kann er auf dem Schnitt sogar zerfliessen. Sind die Zerfallsmassen resorbirt, so erhalten die Herde eine graue durchscheinende Beschaffenheit. Bildet sich dabei an Stelle der Nervensubstanz durch Wucherung des Gliagewebes ein grauer gelatinöser Gewebsherd, so bezeichnen wir denselben als eine **graue Degeneration.**

Sind die neugebildeten Fibrillen spärlich und die mit Flüssigkeit gefüllten Gewebslücken weit, so sind die Herde weich, lassen Flüssigkeit austreten und sinken unter die Schnittfläche zurück. Ist die Zahl der neugebildeten Fibrillen reichlich, so dass sie ein dichtes Maschenwerk mit engen Zwischenräumen bilden, so wird das Gewebe dicht und hart, und man kann danach eine **weiche gallertige** und eine **harte graue Degeneration** oder **Sclerose** unterscheiden.

Findet innerhalb eines sclerotischen Herdes ein Collaps und eine Schrumpfung des Gewebes statt, so gewinnt er eine narbige Beschaffenheit.

Die Ausbildung eines sclerotischen Herdes erfordert stets lange Zeit, d. h. Monate und Jahre.

Das Verhalten der Gefässe wechselt je nach der Form des Degenerationsprocesses, doch kann man sagen, dass in späteren Stadien Wucherungen der Adventitia und Verdickungen der Gefässwände sehr häufig sind.

Die Frage nach dem feineren Bau der Stützsubstanz und der Bedeutung der einzelnen Bestandtheile steht noch in Discussion.

Schwalbe unterscheidet 3 Formen, nämlich 1) das Epithel der Ventrikel und des Centralcanales, 2) die Neuroglia, welche während des Lebens einen homogenen Kitt zwischen den nervösen Elementen bilden, nach dem Tode aber zu zarten, netzförmig verbundenen homogenen Bälkchen gerinnen soll und 3) eine „granulirte Substanz", welche ein sehr feines enges Netzgerüst bildet und aus Hornsubstanz (Ewald und Kühne) besteht. Alle diese Substanzen sind nach ihm epithelialer Abkunft. Es enthält indessen die Neuroglia platte Zellen, welche als eingewanderte, späterhin modificirte Wanderzellen anzusehen sind.

Kölliker, Deiters, Jastrowitz, Boll, Löwe, Golgi, Friedmann und Andere stellen die Neuroglia zu den Bindesubstanzen und beschreiben als Bestandtheile derselben ein aus feinen Fäserchen

bestehendes Netzwerk, eine körnige Grundsubstanz, sowie verzweigte und fortsatzlose Zellen.

Schwalbe's Beschreibung und Beurtheilung der Stützsubstanz, speciell der Neuroglia, lässt sich mit den Erfahrungen der pathologischen Anatomie nicht in Einklang bringen. Dieselben nöthigen uns, die Stützsubstanz, abgesehen vom Ependymepithel, als ein Gewebe sui generis aufzufassen, welches in seinen Eigenschaften keinem andern Gewebe ganz gleich ist, aber zu den Bindesubstanzen gehört.

Sowohl die graue als die weisse Substanz des Centralnervensystemes enthält neben Nervenzellen zunächst rundliche und längliche protoplasmaarme Zellen mit zahlreichen feinen Fortsätzen, welche bald nach allen (Spinnenzellen), bald nur nach bestimmten Richtungen (Pinselzellen) ausstrahlen (Fig. 263 *ef*, Fig. 264 $b_1$ u. Fig. 281) und dadurch ein netzartig angeordnetes Stützgewebe für die nervösen Elemente bilden. Sie sind zuerst von Deiters genauer beschrieben worden und werden daher als Deiters'sche Zellen bezeichnet. Die Zahl ihrer Fortsätze ist erheblichen Schwankungen unterworfen und ebenso auch die Form der Zellen.

Sie enthält ferner auch fortsatzlose rundliche und eckige Zellen, welche entweder noch unentwickelte Deiters'sche Zellen oder Wanderzellen sind.

Die die Zellen umgebende Grundsubstanz besteht aus einer feinkörnigen, netzartig angeordneten Masse, in welcher die fibrillären Zellfortsätze sich verbreiten. Es ist jedoch nicht zu unterscheiden, ob nach vollendeter Ausbildung des Stützgewebes noch alle Fibrillen mit Zellen zusammenhängen. In der weissen Substanz sind die körnigen Massen verhältnissmässig spärlich oder fehlen ganz, in der grauen dagegen reichlich entwickelt. Es erscheinen daher die Ganglienzellen und Nervenfasern in eine körnige, kernhaltige Masse eingebettet. Ob die Grundmasse auch während des Lebens körnig ist, ist fraglich. Nach Gierke (*Neurol. Centralbl. 1883*) ist sie homogen, klar und durchsichtig.

Von grossem Interesse ist, dass Schultze und Rumpf (*Centralbl. f. med. Wissensch. 1878*) gefunden haben, dass bei hyperplastischen Wucherungen des Gliagewebes, bei welchen sich ein dichtes Filzwerk von Fibrillen bildet, das Kühne'sche Neurokeratin sich nicht vermehrt, dass vielmehr die Fibrillen wie Bindegewebe sich verhalten, d. h. bei Verdauungsversuchen aufgelöst werden.

Die Bezeichnung graue Degeneration und Sclerose werden gewöhnlich als gleichbedeutende Begriffe promiscue gebraucht. Ich halte dies nicht für richtig, σκληρός bedeutet hart, trocken, steif und unter σκληρῶσις versteht man ein Hartwerden durch Verdunstung. Es kann danach der Begriff Sclerose nur für die Degenerationsprocesse, die zur Verhärtung führen, gebraucht werden.

*Literatur über den histologischen Bau des Centralnervensystems:* Henle und Merkel, *Zeitschr. f. rat. Med. III. R. 34. Bd.*; Deiters, *Untersuch. üb. Gehirn und Rückenmark*, *Braunschweig 1865*; Mey-

NERT, *Bau der Grosshirnrinde, Neuwied 1869*; JASTROWITZ, *Arch. f. Psych. II u. III*; BOLL, *ebenda IV 1873*; LÖWE, *ebenda VII 1877*; STIEDA, *Zeitschr. f. wissensch. Zoologie XVIII, XIX, XX, XXIII und XXV*; RANVIER, *Comptes rend. T. 77 1873*; GOLGI, *Rivista clinica, Nov. 1871 u. Arch. ital. de biol. III u. IV*; SCHWALBE, *Handb. der Augenheilk. von v. Gräfe u. Sämisch I. Bd. und Lehrb. d. Neurologie, Leipzig 1880*; FRIEDMANN, *Jahrbücher f. Psych. 1883*; EWALD und KÜHNE, *Verhandl. d. natur-histor. med. Vereines zu Heidelberg I. Bd.*; HERZOG KARL THEODOR v. BAYERN, *Virch. Arch. 69. Bd.*; J. WEISS, *Med. Jahrbüch. 1878*; SCHOPFHAGEN, *Jahrb. f. Psychiatrie III 1881.*

## 2. Die Hauptformen einfacher und degenerativer Atrophie des Centralnervensystemes.

### a. Die einfache Atrophie.

§ 554. Als **einfache Atrophie** bezeichnet man alle jene Veränderungen der Hirn- und Rückenmarksubstanz, bei welchen die nervösen Bestandtheile kleiner werden und theilweise schwinden, ohne dass dabei auffällige Texturveränderungen diesem Schwunde vorangehen oder nachfolgen.

Die Atrophie ist entweder eine allgemeine oder wenigstens über einen grösseren Abschnitt des Centralnervensystemes ausgebreitete oder aber eine locale auf bestimmte Theile des Gehirnes und Rückenmarkes beschränkte.

Unter den ausgebreiteten Atrophieen kommt am häufigsten die Atrophie des Grosshirnes zur Beobachtung, bei welcher entweder das ganze Grosshirn oder grössere Theile desselben, z. B. das Stirnhirn mehr oder weniger an Masse einbüssen. Die Gyri sind dabei je nach dem Grade der Atrophie mehr oder weniger verschmälert, die Sulci und damit auch die Subarachnoidalräume erweitert und mit Flüssigkeit gefüllt. Nicht selten sind auch die Ventrikel erweitert.

Atrophie des ganzen Kleinhirns oder der Medulla oblongata und des Rückenmarkes gelangt weit seltener zur Beobachtung, doch kommt es vor, dass das Kleinhirn in ganz erheblichem Maasse schrumpft, so dass es um die Hälfte und mehr verkleinert ist und seine Gyri nur noch einen sehr geringen Durchmesser besitzen. Meist ist dabei die Atrophie nicht gleichmässig ausgebreitet, sondern betrifft nur einen Theil der Lappen oder auch nur einzelne Gyri. Die atrophischen Theile sind meistens derber als die unverändert gebliebenen.

Die Atrophie der Brücke, des verlängerten Markes und des Rückenmarkes kann eine gleichmässige oder eine ungleichmässige asymmetrische sein und sowohl auf die Nervenzüge als auf die Ganglienzellen sich erstrecken.

Am leichtesten sind diejenigen localen Atrophieen der mikro-

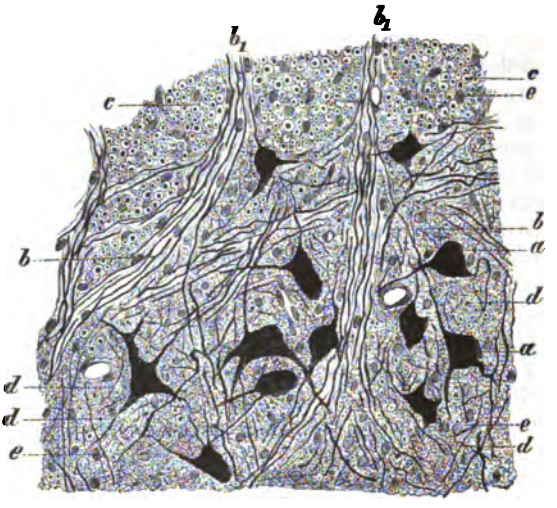


Fig. 267. Durchschnitt durch die Spitze des linken Vorderhornes eines normalen Rückenmarkes in der Höhe des IV. Cervicalnerven. *a* Multipolare Ganglienzellen. *b* Horizontal verlaufende Nervenzüge innerhalb der grauen Substanz. $b_1$ Vordere Nervenwurzeln. *c* Nervenquerschnitte der angrenzenden weissen Substanz. *d* Nach verschiedenen Richtungen verlaufende feine und grobe Nervenfasern, theils im Querschnitt, theils im Längsschnitt getroffen. *e* Kerne der Gliazellen. In Müller'scher Flüssigkeit und Alcohol gehärtetes, mit Hämatoxylin und Karmin gefärbtes und in Canadabalsam eingelegtes Präparat. Vergr. 150.

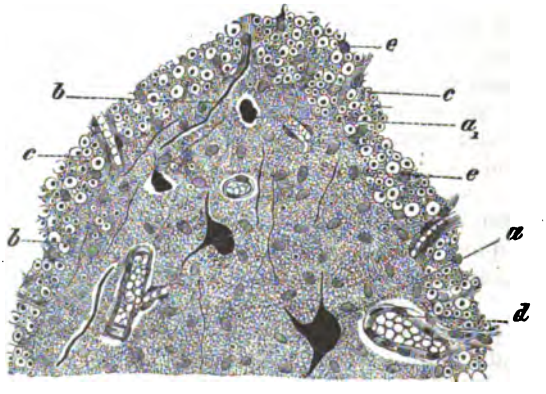


Fig. 268. Schnitt durch die Spitze eines atrophischen Vorderhornes des Rückenmarkes in der Höhe des IV. Cervicalnerven von einer an aufsteigender Vorderhornatrophie verstorbenen Frau von ca. 40 Jahren. *a* Normale Ganglienzellen. $a_1$ Atrophische Ganglienzellen. *b* Uebrig gebliebene Nervenfasern der grauen Substanz. *c* Nervenquerschnitte der weissen Substanz. *d* Blutgefäss. In Müller'scher Flüssigkeit und Alcohol gehärtetes mit Hämatoxylin und Karmin gefärbtes und in Canadabalsam eingelegtes Präparat. Vergr. 150.

skopischen Untersuchung zugänglich, welche sich zuweilen in den Vorderhörnern des Rückenmarkes und in den motorischen Bulbärkernen einstellen und die anatomische Grundlage von Rückenmarks- und Bulbärerkrankungen bilden, welche die Kliniker mit verschiedenen Namen belegt haben.

Die Vorderhörner des Rückenmarkes (Fig. 267) bestehen aus einem Gewebe, das vor Allem durch den Besitz grosser multipolarer Ganglienzellen (*a*) sowie zahlreicher Züge von markhaltigen Nervenfasern (*b*) ausgezeichnet ist, welche den vorderen Wurzeln ($b_1$) der Rückenmarksnerven ihren Ursprung geben. Zwischen diesen Elementen findet sich ein dichtes Gewirr feiner und grober Nervenfasern (*d*), und alle diese Theile sind in ein zartes mässig kernreiches (*e*) Gliagewebe eingebettet.

Bei der einfachen Atrophie der Vorderhörner (Figur 268) gehen sowohl die Ganglienzellen, als auch die Nervenfasern successive zu Grunde und zwar, soweit es sich erkennen lässt, durch einen einfachen Schwund der einzelnen Elemente. Die Ganglienzellen ($a_1$) verlieren dabei ihre Ausläufer und schrumpfen zu kleinen oft pigmentreichen Klümpchen zusammen. Zerfallen auch diese, so bleibt von der ganzen Zelle nichts mehr übrig als etwas Pigment, das später ebenfalls schwinden d. h. entfernt werden kann.

Schliesslich schwinden Nervenzellen und Nervenfasern bis auf geringe Reste ($aa_1$ *b*), sodass das Vorderhorn wesentlich nur noch aus Gliagewebe besteht.

Bei der reinen uncomplicirten Form der Atrophie ist das Stützgewebe nicht verändert, auch fehlen entzündliche Processe vollständig, und nur in der Zeit, in welcher die Nervenfasern verschwinden und ihre Markscheide zerfällt und aufgelöst wird, finden sich da und dort vereinzelte Körnchenzellen (vergl. § 553). Unter Umständen kann sich eine secundäre Sclerose anschliessen. Es handelt sich also um einen primären einfachen Schwund der nervösen Bestandtheile der grauen Substanz des Vorderhornes. Selbstverständlich verfallen dadurch auch die Nerven der Wurzeln der Atrophie, und die von den betreffenden Nerven versorgten Muskeln werden gelähmt und ebenfalls atrophisch.

Die Atrophie kann an allen Theilen der Vordersäulen sich einstellen, beginnt aber am häufigsten am oberen oder am unteren Ende derselben und pflanzt sich von da successive weiter. Im ersteren Falle pflegen frühzeitig auch die motorischen Kerne der Medulla oblongata von der Atrophie ergriffen zu werden, während sie bei aufsteigenden Formen erst spät in Mitleidenschaft gezogen werden. Die sensiblen Bulbärkerne und die Hintersäulen des Rückenmarkes bleiben meist verschont.

Man kann danach diese eigenthümliche Affection als einen Schwund der Ganglienzellen der motorischen Centren des Rückenmarkes und der Medulla oblongata bezeichnen. Ueber das Rückenmark ausgebreitet bildet sie die Grundlage

eines Theiles der als chronische atrophische Spinallähmung oder Poliomyelitis anterior chronica und als spinale Muskelatrophie bekannten Krankheiten; die Kerne der Medulla oblongata ergreifend, stellt sie die Grundlage eines Theiles der als progressive Bulbärparalyse oder Ducchenne'sche Krankheit bezeichneten Erkrankungen dar. Die vom oberen Ende des Rückenmarkes ausgehende Vorderhornatrophie ist meist mit einer Degeneration der Pyramidenbahnen (vergl. § 561) verbunden. Beginnt der Process im Lendenmark, so fehlt letztere.

Ein ähnlicher Schwund der Nervenzellen und Nervenfasern kommt auch in anderen grauen Kernen des Hirnstammes sowie in der Rindensubstanz des Grosshirnes vor und kann bei hochgradiger Ausbreitung zu einer merklichen unter Umständen sogar zu einer sehr bedeutenden Volumsabnahme der betreffenden Theile führen. Diese Volumsabnahme beruht dabei theils auf dem völligen Schwund, theils auf einer Verkleinerung der nervösen Bestandtheile. In der Hirnrinde kann sie sowohl über grössere Bezirke gleichmässig verbreitet als auch in beschränkten Gebieten, also mehr herdweise auftreten.

Wie die graue Substanz, so kann auch die weisse der Atrophie verfallen und zwar sowohl primär als auch secundär in

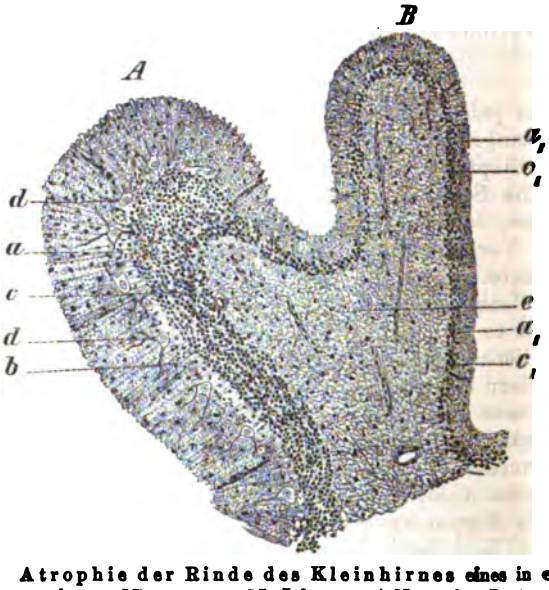


Fig. 269. Atrophie der Rinde des Kleinhirnes eines in einem epileptischen Anfall gestorbenen Mannes von 25 Jahren. *A* Normale, *B* atrophische Windung. *a* Normale, $a_1$ atrophische äussere Schicht. *b* Normale Zwischenschicht. *c* Normale, $c_1$ atrophische Körnerschicht. *d* Purkinje'sche Zellen. *e* Marksubstanz. In Müller'scher Flüssigkeit und Alcohol gehärtetes in Hämatoxylin und Karmin gefärbtes und in Canadabalsam eingelegtes Präparat. Vergr. 25.

Folge des Schwundes der grauen Centren. Ist die Masse eines Theiles des Gehirnes oder des Gehirnstammes oder des Rückenmarkes erheblich verkleinert, so erstreckt sich die Atrophie auch auf die weisse Substanz, und es erbringt eine genaue mikroskopische Untersuchung den Nachweis, dass ein Theil der Nervenfasern ganz geschwunden ist, ein anderer Theil an Masse, d. h. an Dicke mehr oder weniger eingebüsst hat. Bei herdweisem Schwunde der nervösen Substanz enthält das Marklager des Grosshirns oft mikroskopisch kleine Herde, innerhalb welcher das Gewebe in Folge des Verlustes der Nerven wie siebartig durchlöchert, also auf ein zartes Netz von Gliagewebe reducirt erscheint. Nicht selten besteht daneben eine Erweiterung der adventitiellen Lymphräume (§ 551).

Sind die Windungen des Kleinhirns an irgend einer Stelle hochgradig atrophisch, so beruht der Schwund in erster Linie in einer heblichen Verkleinerung der Rinde, doch hat auch die Markleiste an Masse eingebüsst.

In Folge des Verlustes der Mehrzahl der Zellen und der nervösen Fasern kann die äusserste oder die moleculare Schicht (Figur 269 *a*) der Kleinhirnrinde auf ein Dritttheil oder Viertheil ($a_1$) ihrer ursprünglichen Dicke reducirt werden. Die Purkinje'schen Zellen (*d*) und deren Fortsätze gehen vollkommen zu Grunde, und gleichzeitig kann auch die Zwischenschicht (*b*) ganz verschwinden. Endlich kann auch die Körnerschicht (*c*) durch Schwund ihrer Zellen und Nervenfasern zu einem dünnen Zellsaum ($c_1$) zusammenschrumpfen.

Nicht jede Verkleinerung des Gehirnes ist auch ein sicheres Zeichen eingetretener Atrophie. Wenn z. B. bei Säuglingen in Folge erschöpfender Durchfälle das Gehirn sich rasch verkleinert, so dass die Schädelknochen sich an den Rändern über einander verschieben, so beruht diese Volumsabnahme grösstentheils lediglich auf einer Verminderung des Flüssigkeitsgehaltes des Gehirnes und seiner Häute.

Zur Constatirung einer Atrophie der Vorderhörner des Rückenmarkes ist es durchaus geboten Schnittserien zu untersuchen. Da die Ganglienzellen des Rückenmarkes nicht gleichmässig vertheilt sind, sondern entsprechend der Segmentirung des Rückenmarkes in verschiedenen Höhen abwechselnd spärlich und reichlich vorhanden sind, so kann es vorkommen, dass man in einem gegebenen Schnitte schon normaler Weise nur sehr wenig Ganglienzellen trifft.

Manche Autoren unterscheiden neben der einfachen Atrophie noch eine Pigmentatrophie der Ganglienzellen. Ich habe mich von einer besonderen Zunahme des Pigmentes bei der Atrophie meist nicht überzeugen können. Betrifft die Atrophie Ganglienzellen die schon normaler Weise pigmentreich sind, so ist natürlich auch die atrophische Zelle sehr pigmentreich, indem das Pigment nicht schwindet. Bei Atrophie pigmentloser Ganglienzellen tritt meist auch kein Pigment auf. Immerhin scheint es vorzu-

kommen, dass bei Schwund der Zelle eine Vermehrung des Pigmentes eintritt.

Atrophie der grossen Ganglienzellen der Vorderhörner hat Muskelatrophie zur Folge, doch ist nicht jede Muskelatrophie von dem Verluste der Ganglienzellen abhängig. Wenn bei Atrophie der Ganglienzellen der Vorderhörner die betreffenden Individuen früh zur Section gelangen, so kann es vorkommen (Erb, Schultze), dass die vorderen Wurzeln noch erhalten sind, während die Muskeln degenerirt erscheinen. Danach würden also die Muskeln rascher zu Grunde gehen, als die Nervenfasern. Von manchen Autoren wird bei Schwund der Ganglienzellen der Vorderhörner eine Zunahme des Gliagewebes erwähnt. Nach meinen diesbezüglichen Untersuchungen kommt dies in der That vor, indessen nicht regelmässig und kann selbst bei hochgradiger Atrophie der Ganglienzellen vollkommen fehlen. Von Interesse ist, dass auch bei totalem Schwunde der nervösen Substanz im Schnitte noch körnig aussehende Massen neben den Gliazellen und Fasern vorhanden sind. Es ist dies ein Beweis dafür, dass die körnig aussehenden Massen der grauen Substanz nicht oder wenigstens nicht ganz den Nervenfäserchen und den Protoplasmafortsätzen der Ganglienzellen angehören, eine Anschauung, welche kürzlich wieder von Ranvier (*Arch. de physiol. I 1883*) vertreten worden ist.

Die Atrophie der Vorderhörner und zwar sowohl jene, welche ohne, als auch jene, welche mit secundären sclerotischen Gewebsverdickungen verläuft, wird häufig als chronische Vorderhornentzündung aufgefasst und als Poliomyelitis anterior chronica bezeichnet. Ebenso wird auch die ischämische Erweichung der Vorderhörner vielfach der Poliomyelitis zugezählt. Nach der Genese und dem Verlauf des Processes ist die Bezeichnung durchaus unpassend.

*Literatur über einfache Atrophie der Vorderhörner des Rückenmarkes und der Bulbärkerne:* Charcot u. Joffroy, *Arch. de physiol. 1869;* Pierret, *ib. II 1875;* Charcot u. Gombault, *ib.;* Duchenne et Joffroy, *ib. IV 1870;* Charcot, *ib. IV 1870* und *Krankheiten des Nervensystemes, Stuttgart 1874 uud 1878;* Kesteven, *St. Barthol. Hosp. Rep. XIII 1878;* Schultze, *Virch. Arch. 75. Bd.;* Cornil et Lépine, *Paralysie gén. spinale ant. subaigue, Gaz. méd. de Paris 1875;* Jarisch, *Vierteljahrsschr. f. Derm. und Syph. VIII 1881;* Erb u. Schultze, *Arch. f. Psych. IX;* Vierordt, *ib. XIV;* Goltdammer, *Berl. klin. Wochenschr. 1876.* Déjérine, *Arch. d. phys. VI 1883.* Vergl. auch § 561 *Lit. üb. amyotroph. Lateralsclerose.*

*Literatur über die Structur der Kleinhirnrinde und über Kleinhirnatrophie:* Denissenko, *Arch. f. mikr. Anat. XIV;* Obersteiner, *Allg. Zeitschr. f. Psych. 27. Bd. u. Biolog. Centralbl. III 1883;* Polgi, *Arch. ital. p. l. malatt. nerv. 1874 u. Rivista sperim. di freniatria 1882 und 1883;* Meynert, *Med. Jahrb. d. Ges. d. Aerzte in Wien 1864;* Pierret, *Arch. de phys. IV 1871—72;* Edw. Clapton, *Transact. of the pathol. Soc. 1871 XII;* Otto, *Arch. f. Psych. IV;* Fischer, *ib. V;* Huppert, *ib. VII;* Bischoff, *ib. XII.*

§ 555. Ein Theil der unter der Bezeichnung **Atrophie** aufgeführten Zustände schliesst sich nach ihrer **Entstehung** unmittelbar an die in § 544 und § 547 besprochene Agenesie des Gehirnes und des Rückenmarkes an. Manche erst in späteren Jahren zur Beobachtung gelangende Atrophieen sind nichts anderes als Aplasieen, welche von der Entwickelungsperiode herrühren. Bei anderen hat sich wenigstens die später eingetretene Atrophie in einem Centralnervensystem eingestellt, welches schon zuvor mangelhaft organisirt war d. h. locale oder ausgebreitete Aplasieen besass. Sicherlich gehören hierher die Mehrzahl der nicht mit Entzündung oder Geschwulstbildung verlaufenden Kleinhirnatrophieen sowie auch jene Fälle von einfachem Gehirnschwund, bei denen eine aufmerksame Untersuchung der Windungen und der inneren Structur neben ausgebreiteter Atrophie locale Aplasieen, z. B. partielle Defecte in den Windungen nachweisen lässt. Dieselbe Deutung erheischen auch Rückenmarksatrophieen, welche sich neben Missbildungen desselben vorfinden.

Treten einfache Atrophieen ohne erkennbare Ursache bei Individuen auf, in deren Familie nachweisslich mehrfach Leiden des Centralnervensystemes vorkommen, so ist die Annahme gestattet, dass eine mangelhafte Constitution der nervösen Elemente die wesentliche Ursache ihres frühzeitigen Schwundes ist, und selbst auch in Fällen, in denen ein solches Verhältniss nicht vorliegt, erscheint diese Deutung bei Abwesenheit anderer Ursachen zulässig.

Durch Gudden und seine Schüler wissen wir, dass sowohl motorische als senible Kerne atrophisch werden und ihre Ganglienzellen verlieren, wenn frühzeitig d. h. gleich oder kurze Zeit nach der Geburt die peripheren Nerven oder die peripheren Endorgane zerstört werden. Es lässt sich dies wohl nur dadurch erklären, dass der Mangel des peripheren Endorganes auch einen Ausfall der Functionen der betreffenden Nervenkerne bedingt und dass dieselben aus diesem Grunde dem Schwunde verfallen oder wohl auch zum Theil gar nicht ihre definitive Ausbildung erhalten.

Bei Verlust peripherer Endorgane im späteren Leben tritt eine solche Atrophie nur in beschränkter Weise ein. So pflegen nach Amputationen von Extremitäten erhebliche Veränderungen im Rückenmark sich nicht einzustellen, d. h. es bleibt die Zahl der Ganglienzellen und Nervenfasern anscheinend erhalten. Das einzige, was sich in einigen Fällen hat constatiren lassen, war eine Verkleinerung der betreffenden Seite des Rückenmarkes und zwar anscheinend bedingt durch eine Volumsabnahme der Nervenfasern. Es muss indessen diesen Angaben gegenüber hervorgehoben werden, dass nahezu bei der Hälfte der Individuen das Rückenmark infolge ungleich starker Kreuzung der beiden Pyramidenbahnen in der Pyramidenkreuzung asymmetrisch ist, somit eine Asymmetrie nicht als pathologisch angesehen werden kann.

Bei Verlust des Sehnerven und des Auges im postembryonalen Leben atrophirt beim Menschen der entsprechende Opticus und

nach einiger Zeit auch die dem betreffenden Opticus zugehörenden Faserbündel des Tractus. Nach langjähriger Erblindung soll die Atrophie bis in den Occipitallappen (HUGUENIN) aufsteigen.

Tritt, was nicht selten geschieht, eine Atrophie des Grosshirnes im Greisenalter auf, so liegt die Annahme nahe, dass dieselbe theils in einem Ableben der nervösen Elemente selbst, theils in einem Sinken der Ernährung ihren Grund hat. Hirnatrophie dagegen, welche sich frühzeitig bei Individuen einstellt, die durch Krankheit herunter gekommen sind, wird man in erster Linie auf die gestörte Ernährung zurückführen müssen.

Bei Schwund der Ganglienzellen und Nervenfasern innerhalb beschränkter Herde liegt der Grund zuweilen nachweisslich in atheromatöser Entartung und hyaliner Verdickung der Gefässwände (vergl. § 556) oder auch in Verlegung und Verstopfung der perivasculären Lymphbahnen durch ausgetretenes Blut oder hyaline Gerinnungen.

Bei manchen Formen der Atrophie, die sich bei Individuen vorfinden, welche an Störungen der Circulation lange Zeit hindurch gelitten haben, müssen wir annehmen, dass der Schwund der Nervensubstanz damit im Zusammenhange steht. In diesem Sinne können nicht nur Herzfehler und Lungenkrankheiten, sondern namentlich auch chronische Entzündungen der Meningen (§ 569 und § 570) und Geschwulstbildungen in der Schädelhöhle wirken. Bei beiden kann noch die Wirkung der Compression hinzukommen, welche leicht zu localer Anämie (§ 558) führt.

Endlich kommen als Ursache von Atrophie auch manche Schädlichkeiten in Betracht, welche dem Centralnervensystem durch das Blut zugetragen werden und die nervösen Elemente schädigen. In diesem Sinne soll nach VULPIAN, DÉJÉRINE, MONAKOW, POPOW und Anderen z. B. das Blei wirken, und auch dem Alcohol wird bei chronischem Genusse ein solcher Effect zugeschrieben.

GUDDEN (*Arch. f. Psych. II, v. Graefe's Arch. f. Ophthalmol. XX, XXI u. XXV* u. *Tagebl. d. Naturforschervers. in Eisenach 1882*) zeigte zuerst, dass Exstirpation peripherer Endigungen oder centraler Theile des Nervensystemes bei neugeborenen oder jungen Thieren Atrophie der correspondirenden centralen oder peripheren Endapparate und der Leitungsbahnen zur Folge hat. So schwinden z. B. nach Exstirpation einer Kleinhirnhemisphäre das Corpus restiforme mit seinen 3 Kernen auf der operirten Seite, die untere Olive auf der entgegengesetzten Seite. Exstirpation der oberen Vierhügel hat contralaterale Blindheit und gleichmässige Abnahme der Nervenfasern im Opticus zur Folge. Es lässt sich darnach diese Methode der frühzeitigen Exstirpation dazu verwerthen, die Kerne, den Verlauf und die Verbindungen der aus dem Gehirn und Rückenmark austretenden Nervenfasern, sowie auch die Verbindungen zwischen den Kernen des Hirnstammes, des Gehirnes und des Rückenmarkes aufzusuchen. FOREL (*Arch. f. Psych. VII*),

Mayser (*ebenda VII*), Ganser (*ebenda XIII*), Fürstner (*ebenda XII*), Monakow (*ebenda XII u. XIV*) haben nach derselben Methode Untersuchungen angestellt. Ihren Beobachtungen verdanken wir zahlreiche Bereicherungen unserer Kenntnisse über die Kerne und den Verlauf der Fasern im Hirnstamm. Nach Monakow (*Arch. f. Psych. XII*) atrophirt nach Exstirpation des Rindencentrums des Opticus bei neugeborenen Kaninchen fast die ganze Opticusbahn, d. h. der zu ihr gehörige Theil des Stabkranzes, das Corpus geniculatum externum, das laterale Stratum des äusseren Kernes des Thalamus opticus, in geringerem Grade auch der vordere Zweihügel derselben Seite, der Tractus peduncularis transversus und der gegenüber liegende Opticus. Bei Exstirpation des Bulbus atrophiren dieselben Bahnen, nur ist hierbei die Atrophie am stärksten im entsprechenden Opticus und in den vorderen Vierhügeln der anderen Seite. Nach Haab findet sich beim Menschen eine ähnliche Atrophie bei Anophthalmie.

Unsere Kenntnisse über die secundären Degenerationen der Opticusbahn lassen im Uebrigen noch manches zu wünschen übrig. So fehlt es zunächst noch an genauen Untersuchungen über die histologischen Vorgänge bei der Degeneration. Wahrscheinlich erfolgt zunächst ein Schwund des Nervenmarkes durch Zerfall (vergl. § 560). Die Axencylinder scheinen sich länger zu erhalten. Nach Untersuchungen von Gudden, Schmidt-Rimpler, Puetscher, Samuelsohn, Baumgarten, Marchand u. A. atrophiren nach längerem Bestande einer Opticusatrophie innerhalb des Tractus sowohl das am unteren Umfange gelegene gekreuzte als auch das mehr dorsalwärts gelegene ungekreuzte Bündel. Wie weit hinauf die Atrophie sich erstrecken kann, bleibt noch zu untersuchen übrig. Samuelsohn verfolgte sie bis in das Corpus genicul. extern. Huguenin gibt an, dass sie auch auf den Occipitallappen übergehe. Ueber die descendirende Atrophie nach Zerstörung der Opticuscentren (Hemianopsie) fehlen noch hinlängliche Untersuchungen. Nach Leber erfolgt bei Erwachsenen eine Atrophie des Opticusstammes wahrscheinlich nicht. Zerstörung eines Tractus soll erst nach Jahren Opticusatrophie herbeiführen. Nur Hosch (*Klin. Monatsbl. f. Augenheilk. XVI*) gibt an, nach Zerstörung des Hinterhauptlappens Atrophie des Opticus gesehen zu haben. Aus dem Vorliegenden geht jedenfalls das hervor, dass beim Opticus eine aufsteigende Atrophie vorkommt, während dies bei anderen peripheren Nerven nicht bekannt ist. Es findet dies sein Analogon nur in der aufsteigenden Atrophie der Hinterstränge nach Zerstörung der hinteren Nervenwurzeln des Rückenmarkes, sowie in der von Huguenin gesehenen nach langjähriger Taubheit in den Schläfenlappen aufsteigenden Acusticusatrophie.

*Literatur über aufsteigende Atrophie der Opticusbahn:* Leber, *Handb. v. Grafe u. Sämisch V*; Gudden, *Arch. f. Ophthalm. 1879*; Haab, *Beiträge zur Ophthalm., Festschr. f. Horner, Wiesbaden 1881*; Kellermann, *Beilage zu Klin. Monatsbl. 1879*; Puetscher, *v. Gräfe's*

*Arch. XXVI, 1880*; Samuelsohn, *Berl. klin. Wochenschr. 1880*; Baumgarten, *Centralbl. f. med. Wiss. 1878*; Marchand, *v. Gräfe's Arch. XXVIII.*

*Literatur über Hemianopsie nach Zerstörung d. Occipitallappens* s. § 539.

Nach Angaben von Dickinson (*Journ. of Anat. and Phys. III 1868*), Vulpian (*Arch. de physiol. 1868*), Leyden (*Klinik d. Rückenmarkskrankh. II*), Déjérine u. Mayer (*Gaz. méd. de Paris 1878*) und Andern soll nach Amputationen im Laufe von Jahren sowohl eine Atrophie der sensiblen und motorischen Rückenmarkscentren, als auch der verschiedenen Rückenmarksstränge auftreten. Gegen manche ihrer Angaben lassen sich Einwendungen erheben. Wie es scheint, können indessen die hinteren Wurzeln der hinteren Hörner und die Hinterstränge atrophisch werden. Dabei sind nach den Angaben der Autoren die einzelnen Nervenfasern und Ganglienzellen nicht geschwunden, sondern nur schmaler und kleiner als in der Norm.

Ob bei Individuen, welchen Glieder im späteren Leben abgesetzt wurden, die entsprechenden Centren der Hirnrinde atrophisch werden, erscheint ebenfalls fraglich. Sander (*Centralbl. f. med. Wiss. 1875*), Luys (*Gaz. des hop. 1876*), Bourdon (*Rech. clin. sur l. centr. mot. des memb., Paris 1877* und *Bull. de l'acad. de Med. XII 1883*) und Andere machen zwar die Angabe, dass sie eine entsprechende Rindenatrophie gefunden hätten, doch erscheinen ihre Angaben nicht sicher, da die Breite der Windungen schon normal erheblich schwankt. Charcot, Ferrier u. A. haben umsonst danach gesucht. Bei angeborenen Defecten der Extremitäten sollen nach Davida (*Virch. Arch. 88. Bd.*) und Edinger (*Virch. Arch. 89. Bd.*) sowohl die Rückenmarkswurzeln als auch die entsprechende graue Substanz und die Seitenstränge des Rückenmarkes, nach Gowers und Edinger sogar auch die entsprechenden Rindencentren atrophisch werden.

Nach Angaben von Vulpian (*Maladies du syst. nerv. 1879*), Déjérine (*Gaz. méd. de Paris, 1879*), Monakow (*Arch. f. Psych. X, 1880*), Popow (*Virch. Arch. 93. Bd.*) und Anderen sollen bei Bleilähmungen nicht nur Degenerationen an den Muskeln und den peripheren Nerven, sondern auch an den Ganglienzellen des Rückenmarkes und des Gehirnes vorkommen. Ich besitze über diese Frage keine eigene Erfahrung. Aus den Angaben der Autoren geht nicht mit Sicherheit hervor, dass Bleivergiftung primär eine Atrophie innerhalb des Centralnervensystemes herbeiführt; doch ist zu erwähnen, dass das Gehirn bei Bleivergiftung reichlich Blei enthalten kann und dass nach Bleivergiftung schwere chronische psychische Störungen vorkommen.

### b. Die ischämische und die hämorrhagische Hirn- und Rückenmarkserweichung.

§ 556. Gehirn und Rückenmark gehören zu jenen Organen, deren Blutgefässe überaus häufig krankhafte Veränderungen erleiden. So treten schon die Sclerose und das Atherom der Gefässe hier häufiger als in den meisten anderen Organen auf, und für die hyaline Degeneration der Gefässwände bilden die kleinen Arterien und Capillaren des Centralnervensystems und seiner Häute geradezu die Prädilectionsstelle. Auch Verfettung und Verkalkung der Hirngefässe sind überaus häufig und letztere kann in seltenen Fällen einen so hohen Grad erreichen, dass auf einem Schnitte zahlreiche Gefässe in Form starrer Spitzen aus der Substanz des Gehirnes sich erheben. Hiezu kommt, dass corpusculäre Substanzen, welche aus dem Herzen in den arteriellen Blutstrom gelangen, verhältnissmässig häufig den Hirnarterien zugeführt werden. Es können ferner auch aus den Gefässstämmen Zerfallsmassen atheromatöser Herde oder losgelöste Fibrinniederschläge von erkrankten Stellen der Aorta ascendens und der Kopfgefässe in die Hirnarterien gelangen.

So kommt es denn, dass nicht selten allmählich oder plötzlich Arterien oder wohl auch eine Summe von Capillaren des Gehirnes, des Rückenmarkes und des Hirnstammes verschlossen und damit schwere Störungen der Circulation und der Ernährung herbeigeführt werden.

Die Arterien besitzen innerhalb der nervösen Substanz des Centralnervensystemes keine arteriellen Anastomosen mehr, und so wird der Verschluss einer Arterie nur langsam und unvollkommen durch collaterale Circulation ausgeglichen. Letzteres ist namentlich dann der Fall, wenn auch die benachbarten Arterien durch atheromatöse oder hyaline Degeneration verengt und starr geworden sind.

Hochgradige Stauungen, Stase und Blutungen haben ebenfalls ischämische Zustände zur Folge und zwar nicht nur grössere Ergüsse, sondern auch kleine und kleinste Blutungen, welche sich auf das Gebiet der Pialscheiden der Gefässe beschränken. Ebenso können auch andere Substanzen, wie z. B. Zerfallsmassen, welche sich in den Pialscheiden ansammeln, die Gefässe durch Compression undurchgängig machen.

Endlich führt sehr häufig auch eine Compression der Hirn- und Rückenmarksubstanz durch Geschwülste oder Exsudate etc. (§ 558) zu localer Anämie.

Ist in Folge einer temporären oder bleibenden **Ischämie** eine **Nekrose der Hirn-** oder **Rückenmarksubstanz** eingetreten, so stellt sich auch sehr bald eine Erweichung des betreffenden Bezirkes ein. Hat dabei die Ischämie keine Blutung zur Folge, so bleibt das Gewebe weiss und wird zunächst nur weicher und zer-

Fig. 270. Ischämische Erweichung der Gehirnrinde aus dem Gehirn eines Blödsinnigen. *A* Markleiste. *B* Normale Hirnrinde mit Ganglienzellen. $B_1$ Erweichte Hirnrinde. *C* Normale, $C_1$ Verdickte Hirnhäute. *a* In Erweichung begriffene Rindensubstanz ohne Ganglienzellen, aber mit theilweise erhaltenem Gliagewebe. *b* Rindentheile, in welchen fast nur noch das Gefässnetz erhalten ist. *C* Collabirtes faserig aussehendes Gewebe. *d* In der Pia und den Subarachnoidalräumen gelegene zellige Herde. *e* Aus Rundzellen und Fett- und Pigmentkörnchenzellen bestehende Herde innerhalb des Erweichungsgebietes. *f* Grössere Blutgefässe. *g* Perivasculäre Zellanhäufungen. In Müller'scher Flüssigkeit und Alcohol gehärtetes mit Hämatoxylin und Carmin gefärbtes in Canadabalsam eingel. Präp. Vergr. 25.

reisslicher, so dass der Process den Namen der **weissen Erweichung** erhalten hat.

Schon nach wenigen Tagen wird die Substanz des Gehirnes oder des Rückenmarkes durch den rasch eintretenden Zerfall des Nerven- und Gliagewebes sowie durch das Austreten von Flüssigkeit aus den wegsam gebliebenen oder wieder wegsam gewordenen Blutgefässen in eine breiige Masse verwandelt, welche jene in § 552 beschriebenen Zerfallsproducte, sowie Fettkörnchenzellen in der mannigfaltigsten Gestalt enthält.

Im Laufe von Wochen nimmt die Verflüssigung mehr und mehr zu, und es kommt zunächst eine Zeit, in welcher nur noch eine durch Zerfallsproducte und Fettkörnchenzellen milchig getrübte Flüssigkeit vorhanden ist. Da bei dem Zerfallsprocesse die Blutgefässe meist erhalten bleiben (Fig. 264 *c* und Fig. 270 *b*), so pflegt die Flüssigkeit in einem zarten durch das Gefässgerüst dargestellten Maschenwerk zu liegen.

Nach Monaten wird die Flüssigkeit durch Resorption der Zerfallsproducte allmählich klar.

Am Rande der Erweichungsherde kann sich eine sclerotische Verdichtung durch Wucherung des Gliagewebes einstellen, doch pflegt dieselbe nicht erheblich zu sein. Am ehesten tritt sie dann ein, wenn die Herde klein sind, die Erweichung jüngere Individuen betrifft und nicht auf Arteriosclerose beruht. Häufig ist auch nach Monaten und Jahren eine erhebliche Wucherung der Gliazellen nicht zu constatiren, dagegen sind die Erweichungsherde noch von einer Gewebszone umgeben, innerhalb welcher die nervösen Elemente in Zerfall begriffen sind und demgemäss das Gewebe auch mehr oder weniger dicht von Körnchenzellen durchsetzt ist.

Die innerhalb des Erweichungsherdes gelegenen Gefässe verfallen zum Theil der Obliteration. Sowohl in den collabirten als in den offen gebliebenen kann sich eine zellig fibröse Hyperplasie der Pialscheide einstellen.

Gesellen sich zu der ischämischen Erweichung **Blutungen,** so haben sie auf den Gang des Processes den Einfluss, dass mit der Nervensubstanz auch das ausgetretene Blut zerfällt und zu rother oder gelber oder rostfarbener oder bräunlicher Färbung des ganzen Erweichungsherdes oder einzelner Theile desselben Veranlassung gibt. Der Process wird danach als **rothe** resp. **gelbe Erweichung** bezeichnet.

Die Erweichungsmasse enthält dabei neben Fettkörnchenzellen auch Pigmentkörnchenzellen, und späterhin liegen in der Umgebung des Herdes gelbe und braune Pigmentschollen, zuweilen auch Hämatoidinkrystalle.

*Literatur über ischämische Hirn- und Rückenmarkserweichung:* Eisenlohr, *Ueber acute Bulbär- u. Ponsaffectionen, Arch. f. Psych. IX 1878;* Klebs, *Prager med. Wochenschr. 1879.*

*Literatur über hyaline Degeneration der Hirngefässe:* Wedl, *Sitzungsber. d. Wien. Acad. XLIII 1863;* Arndt, *Virch. Arch. 49. Bd.;* Lubimoff, *ebenda 57. Bd.;* Benedickt, *ebenda 64. u. 72. Bd.;* Kolessnikoff, *ebenda 85. Bd.;* Neelsen, *Arch. d. Heilk. XVII 1876.*

§ 557. Die **Grösse der einzelnen Erweichungsherde** ist abhängig von der Grösse des in anämischen Zustand versetzten Gefässbezirkes und kann danach in erheblichem Grade variiren. Die kleinsten Degenerationsherde entziehen sich dem unbewaffneten Auge gänzlich oder bilden wenigstens nur bei sorgfältiger Betrachtung erkennbare Veränderungen, während grössere Herde ganze Windungen oder umfangreiche Theile des weissen Marklagers oder der Ganglien des Hirnstammes oder auch ganze Lappen betreffen können.

Alte kleinste Erweichungsherde präsentiren sich als kleine mit klarer Flüssigkeit gefüllte Gewebslücken, oder es sieht das Gewebe siebartig durchbrochen aus, einem Schwamm mit zarten Balken und

weiten Maschen nicht unähnlich. Hat der Gewebszerfall in der Umgebung eines Blutgefässstämmchens stattgefunden, so kann der durch die Resorption der Zerfallsmassen frei werdende Raum durch eine Flüssigkeitsansammlung in den adventitiellen Lymphbahnen ausgefüllt werden, so dass nunmehr das betreffende Gefäss in einem weiten Lymphsack steckt, ähnlich wie dies auch nach localen Lymphstauungen vorkommt.

Finden sich im Centralnervensystem kleinste Erweichungsherde dicht nebeneinander liegend in reichlicher Zahl, so bezeichnet man diesen Zustand wohl auch als Etat criblé.

Der Inhalt grösserer Erweichungsherde wird nur selten vollkommen klar, da die Resorption der Zerfallsmassen sehr langsam vor sich geht, und am Rande der Herde die Degeneration und der Zerfall der Nervensubstanz auch nach Monaten und Jahren noch Fortschritte zu machen pflegt.

Liegen grössere Erweichungsherde subpial oder wenigstens in nächster Nähe der Pia, so pflegt die Hirnsubstanz an der betreffenden Stelle einzusinken, und es wird der dadurch frei werdende Raum zum Theil durch Flüssigkeitsansammlung in den Subarachnoidalräumen und der Pia ausgefüllt. Der eingesunkene Hirntheil erscheint von aussen betrachtet undurchsichtig, weiss oder gelb oder braun gefärbt. Durchschnitten entleert das Erweichungsgebiet eine meist milchig getrübte, seltener pigmentirte Flüssigkeit, und es bleibt alsdann nur noch ein schlaffes grossentheils aus Gefässen bestehendes Gewebe (Fig 270 $B_1$) als Rest des früher vorhandenen Hirntheils übrig.

Das Gewebe der weichen Bindegewebshüllen ist über älteren Erweichungsherden meist hyperplasirt *(C)*, und auch die Blutgefässe *(f)* sind häufig verdickt. Endlich besteht, so lange der Zerfall andauert, eine zellige Infiltration und zwar sowohl innerhalb der Degenerationsherde als auch in den darüber gelegenen weichen Hirnhäuten. In den verdickten Hirnhäuten bilden sich nicht selten Kalkconcremente; am Rande der Degeneration können auch die abgestorbenen Ganglienzellen verkalken. Liegt ein grösserer Herd in der Nähe eines Ventrikels, so pflegt sich dieser in Folge des Zusammensinkens der angrenzenden Hirnsubstanz zu erweitern.

Die ischämischen Erweichungsherde können an jeder Stelle des Centralnervensystemes vorkommen. Ist ihr Sitz das Gehirn, so pflegt man den Process als **Encephalomalacia**, ist er im Rückenmark als **Myelomalacia** zu bezeichnen.

Im Rückenmark betrifft die Erweichung entweder die weisse oder die graue Substanz oder beide zugleich. Von besonderem Interesse ist, dass verhältnissmässig oft Erweichungsprocesse und ebenso auch Hämorrhagieen im Gebiete des Vorderhornes eintreten, welche so ziemlich genau dem Verzweigungsgebiete eines aus der vorderen Längsspalte eintretenden Arterienastes entsprechen, somit auch sich auf nahezu sämmtliche motorischen Ganglienzellen der afficirten Hälfte des Rückenmarkes erstrecken.

Auch im Hirnstamme können die Erweichungsherde an den verschiedensten Stellen vorkommen und danach auch verschiedene Functionsstörungen verursachen. Sitzen sie im Gebiete der Pyramidenbahn, so unterbrechen sie die motorische Leitung. Werden die Bulbärkerne des Hirnstammes oder die davon abgehenden Fasern zerstört, so treten Lähmungen der Hirnnerven auf.

Im Grosshirne treten die Erweichungen sowohl im Gebiete der Arterien der Grosshirnganglien als auch der Rindenarterien auf. Werden dabei Rindencentren zerstört, so erfolgen motorische und sensorische Lähmungen. So hat ein Zerfall des Hinterhautlappens Verlust des Sehvermögens, Zerfall der Centralwindungen und des Parietallappens Lähmung der Extremitäten der entgegengesetzten Seite zur Folge. Durch Bildung zahlreicher Rindenerweichungen (Fig. 270) können sämmtliche Functionen des Gehirnes in mehr oder minder hohem Grade beeinträchtigt werden.

Stellen sich im Verlaufe des Stabkranzes und der inneren Kapsel vereinzelte grössere oder zahlreiche kleine Zerfallsherde ein, so werden die motorischen Bahnen unterbrochen.

**Treten im Rückenmark auf die graue Substanz der Vorderhörner beschränkte Erweichungsprocesse ein, so stellen sich auch auf bestimmte Muskelgruppen beschränkte Lähmungen ein. In zwei Fällen, die ich zu untersuchen Gelegenheit hatte, betraf die Lähmung Muskeln einer der oberen Extremitäten, in einem Falle auch das Zwerchfell, und es fanden sich dementsprechend Erweichungsherde in dem Vorderhorne des mittleren und unteren Cervicalmarkes der entsprechenden Seite. Solche ischämische Vorderhornerweichungen werden von den Klinikern vielfach fälschlich der Poliomyelitis anterior zugezählt.**

### c. Durch Compression und durch Quetschungen bedingte Hirn- und Rückenmarkserweichungen.

§ 558. Wird die Hirn- oder Rückenmarksubstanz durch irgend ein Moment in erheblichem Grade comprimirt, so stellt sich früher oder später eine Degeneration des comprimirten Gewebes ein. Am häufigsten geschieht dies im Rückenmark, da in dem engen Wirbelcanal jede Raum in Anspruch nehmende Veränderung, jede Raumbeengung auf die Rückenmarksubstanz einen Druck ausüben wird, dem dieselbe nicht ausweichen kann. In diesem Sinne wirken z. B. tuberculöse Granulationen, Käsemassen und Eiter, welche sich bei Entzündungen der Wirbelsäule im epiduralen Raum ansammeln, ferner Geschwülste der angrenzenden Wirbelknochen, der Dura und der Pia mater spinalis, Blutergüsse in den Rückenmarkshäuten, varicöse Erweiterung und cavernöse Metamorphose der pialen Gefässe, Erweiterungen des Centralcanales des Rückenmarkes selbst, Verschiebungen der Wirbelkörper gegeneinander, wie sie namentlich bei Caries der Wirbelsäule vorkommen etc.

Bei Lockerung oder Zerreissung der Bänder des Epistropheus und des Atlas, wie sie namentlich bei cariösen Processen an den obersten Halswirbeln und der Schädelbasis, mitunter indessen auch nach Stoss auf den Hinterkopf vorkommt, kann der Zahnfortsatz des Epistropheus die Medulla oblongata comprimiren.

Die schädliche Wirkung einer allmählich oder rasch sich einstellenden **Compression des Rückenmarkes** beruht abgesehen von Zertrümmerungen der nervösen Substanz, sicherlich grösstentheils darauf, dass dadurch Störungen der Circulation, vorübergehende oder auch dauernde anämische Zustände gesetzt werden. Erreichen dieselben einen höheren Grad und eine gewisse Dauer, so verfällt das Gewebe einer anämischen Nekrose und weiterhin einer Erweichung. Bei Hemmung des Blutabflusses können sich auch Stauungsblutungen einstellen. In erster Linie erweicht die weisse Substanz; die graue pflegt sich etwas länger zu erhalten, da sie ihr Blut nicht von der Peripherie, sondern hauptsächlich aus den Blutgefässen der Incisuren erhält. Nach KAHLER beginnen die Axencylinder schon 6 Stunden nach Eintritt der Compression aufzuquellen und zwar zuweilen in dem Maasse, dass sie die Maschenräume des Gliagerüstes fast ganz ausfüllen. Vom zweiten Tage ab zerfallen sie, oft unter Vacuolenbildung.

In den ersten Wochen der Compression ist die Rückenmarksubstanz durch die vorhandenen Zerfallsmassen weiss und undurchsichtig. Später hellt sie sich auf und wird mehr und mehr grau durchscheinend gallertig, indem die Zerfallsproducte resorbirt werden. Gleichzeitig pflegt sich eine Hyperplasie des Gliagewebes einzustellen, doch dauert es viele Monate bis eine erhebliche Zunahme desselben eingetreten ist (vergl. § 553 Fig. 266). Haben während der Erweichung Blutungen stattgefunden, so ist späterhin auch das graue sclerotische Gewebe mehr oder weniger pigmentirt.

In der Schädelhöhle liegen die Verhältnisse bezüglich der Möglichkeit einer **Compression des Gehirnes** wesentlich anders als im Wirbelcanal. Tritt z. B. durch die Entwickelung einer Geschwulst der Dura oder der Pia allmählich eine locale Raumbeschränkung ein, so wird durch Abströmen der Lymphe Raum geschafft, und gleichzeitig ändert das Gehirn seine Form, d. h. es erhält am Orte der Geschwulstbildung eine Impression. Erreicht die Geschwulst keine erhebliche Grösse, so bleibt die Hirnsubstanz intact; erst bei starker Raumbeengung stellt sich eine einfache oder degenerative Atrophie ein. Häufiger tritt letzteres ein, wenn Geschwülste im Inneren des Gehirnes sich entwickeln oder wenn chronische Hirnabscesse durch schubweise auftretende Vergrösserung auf die Umgebung drücken und dadurch Circulationsstörungen herbeiführen.

Gefährlicher sind für die Integrität des Gehirnes plötzlich auftretende Raumbeengungen, wie sie z. B. durch Blutungen und entzündliche Exsudationen in die Meningen und die Ventrikel gesetzt werden. Ja schon eine congestive Hyperaemie kann für die Hirnsubstanz verderblich werden.

Bei stärkerem Blutzufluss nach dem Gehirn sowie bei Austritt von Exsudatmassen oder Blut strömt zunächst die Cerebrospinalflüssigkeit nach dem Wirbelcanal ab und kann denselben sogar an seinen nachgiebigen Stellen, den Ligamenten ausdehnen. Allein dies hat seine Grenzen. Erreicht durch Vermehrung des Schädel- und Wirbelcanalinhaltes der intracranielle Druck eine gewisse Höhe, so ist eine Beschaffung von Raum nicht mehr möglich. Durch die Steigerung des intracraniellen Druckes werden die Blutcapillaren comprimirt, die Circulation stockt, und es stellen sich zufolge der schlechten Ernährung schwere Funktionsstörungen ein. Wird nicht durch baldige Resorption des flüssigen Schädelinhaltes und durch Abfluss des Blutes der Druck herabgesetzt und die Circulation wieder hergestellt, so können, falls nicht der Tod eintritt, sich an die Circulationsstörungen mehr oder weniger ausgebreitete degenerative Processe anschliessen. Am häufigsten treten dieselben an der primär gedrückten Stelle ein, während in entfernteren Theilen ein frühzeitiger Ausgleich stattfindet. So ist es z. B. ein sehr häufiges Vorkommniss, dass in der Umgebung von Extravasaten oder von Ventrikelergüssen Erweichungsprocesse sich einstellen.

*Literatur:* Erb, *v. Ziemssen's Handb. d. spec. Pathol. XI*; Leyden, *Klinik d. Rückenmarkskrankh. 1874—76*; O. Kahler u. A. Pick, *Arch. f. Psych. X*; Charcot, *Leçons sur les mal. du syst. nerv. II 1873* u. *Gaz. méd. 1874*; Bouchard, *Dictionn. encyclop. des sc. méd. II. Sér. T. VIII*; Michaud, *Sur la myelite et la méningite dans le mal. vertébr. Paris 1871*; Bergmann, *Deutsche Chirurgie Lief. 30*; Kahler, *Prag. Zeitschr. f. Heilk. III.*

Kahler hat Untersuchungen über Rückenmarkscompression in der Weise angestellt, dass er Hunden erwärmtes Wachs in den Wirbelcanal einspritzte. Eine Sclerose stellte sich erst nach Monaten ein.

§ 559. Erleidet die Hirn- und Rückenmarksubstanz durch irgend ein Trauma eine **Quetschung** und eine erhebliche **Erschütterung**, so kann sie in acutester Weise getödtet und zum Zerfall gebracht werden.

Diese Wirkung hat zunächst schon eine massige spontane Blutung. Ferner gehören hierher Quetschungen und Zertrümmerungen des Gehirnes und des Rückenmarkes, welche durch Luxation und Fractur der Wirkelkörper sowie durch Schlag und Sturz auf den Kopf und die damit zusammenhängende Erschütterung herbeigeführt werden, Hieb- oder Stichwunden, welche die knöcherne Schädel- und Rückenmarkshülle durchsetzen, Projectile, die in die Substanz des Hirnes oder des Rückenmarkes eindringen. Knochensplitter, welche bei der Bildung von Schädelfissuren abgesprengt werden etc. können ebenfalls mehr oder minder umfangreiche Zertrümmerungen der Hirn- und Rückenmarksubstanz herbeiführen.

Die Ursache des Unterganges der nervösen Substanz liegt hier

zum grossen Theil darin, dass deren Elemente durch das Trauma direct zerstört und getödtet und aus ihrem Zusammenhang herausgerissen werden, zum Theil ist auch hier wieder die Störung der Circulation, die Unterbrechung der Blutzufuhr die Ursache des Gewebstodes.

Ist die Läsion der Hirnsubstanz eine sehr ausgebreitete, so kann sofort der Tod eintreten. Bei geringfügigen Quetschungen, wie sie z. B. durch Schlag und Sturz auf den Kopf herbeigeführt werden können, erscheint am Orte der Gewaltwirkung oder auch mehr über das ganze Gehirn verbreitet eine durch capillare Hämorrhagieen bedingte rothe Sprenkelung. Bei starken Gewaltwirkungen wird das Gehirn zertrümmert, und es bildet sich eine aus Blut- und Gehirnbröckeln bestehende Masse. Fast immer stellen sich auch erhebliche Meningealblutungen ein.

Die an die traumatische Ertödtung des Hirn- und Rückenmarkgewebes sich anschliessenden Veränderungen tragen, falls nicht durch Wundinfection sich heftige Entzündungen einstellen, theils den Character der anämischen, theils denjenigen der hämorrhagischen Nekrose. Der Gewebszertrümmerung folgt weiterhin die Gewebsverflüssigung und die Resorption der Zerfallsproducte. Principielle Verschiedenheiten gegenüber der ischämischen Nekrose und der Compressionsdegeneration existiren dabei nicht, nur treten die an die Nekrose sich anschliessenden Entzündungsvorgänge oft etwas stärker als bei ersteren hervor (vergl. § 572). War die traumatische Erweichung auf die Hirnrinde beschränkt, so finden sich später, ganz entsprechend den ischämischen Rindenerweichungen, an der Oberfläche der Gyri Defecte, welche mit einer meist gelblich pigmentirten schlaffen, aus den collabirten Gefässnetzen, Resten von Zerfallsmassen und aus Körnchenzellen bestehenden Gewebsmasse bedeckt sind. Stärkere Zertrümmerungen hinterlassen natürlich grössere Defecte, deren von Gehirn gebildete Umgrenzung gleichfalls die ebenbeschriebene Beschaffenheit zeigt. Zuweilen stellen sich im Grunde der Defecte sclerotische Verdichtungen des Hirngewebes ein.

Von grossem Interesse ist, dass an Traumen sich anschliessende Hirnerweichungen mitunter noch nach Jahren ihren Abschluss nicht erreichen, dass vielmehr an den Rändern des Zerfallsherdes ein ganz allmählich fortschreitender Degenerationsprocess anhält, so dass im Laufe der Zeit sich ganz colossale Zerstörungen einstellen. So kann z. B. nach einem Schlage auf die Stirne im Laufe von Jahren der ganze Stirnlappen verloren gehen. Wahrscheinlich treten solche fortschreitende Degenerationen dann ein, wenn im Anschluss an die ersten Veränderungen Gefässerkrankungen oder auch Verstopfungen der Lymphbahnen und damit dauernde Störungen der Circulation und der Ernährung sich entwickeln.

Ist die Wirkung eines stattgehabten Trauma's eine geringfügige, so kann ein vollständiger Gewebszerfall ausbleiben und der

Process auf ein Absterben einzelner Ganglienzellen sich beschränken. Die abgestorbenen Ganglienzellen können verkalken.

Das Rückenmark verhält sich nach traumatischer Zerstörung durchaus dem Gehirn ähnlich (vergl. § 573).

Die klinischen Erscheinungen der Commotio cerebri et medullae spinalis d. h. also die nach Traumen sich einstellende Störung des Bewusstseins, die Stumpfheit der Intelligenz, die Muskelschwäche, das Coma etc., sowie die Aufhebung der spinalen Functionen sind nicht lediglich von den localen Quetschungen abhängig. Dagegen spricht schon, dass letztere in tödtlich verlaufenden Fällen sehr geringfügig sein können. Die Symptome der Hirn- und Rückenmarkerschütterung beruhen auf einer Störung der Function des ganzen Gehirnes resp. des Rückenmarkes, welche darauf zurückzuführen ist, dass durch die Verschiebung des Hirnes und des Rückenmarkes durch Schlag und Stoss die ganze Nervensubstanz direct als solche getroffen und geschädigt wird (Koch, Filehne, Witkowski, Bergmann).

Bei Neugeborenen, welche kurz nach der Geburt gestorben sind, findet man häufig subdurale und intrameningeale Blutungen. Sie rühren davon her, dass beim Acte der Geburt durch Verschiebung der Schädelknochen Zerreissungen des Sinus oder der subarachnoidalen Venen entstehen.

Leyden (*Arch. f. Psych. IX*) fand bei Arbeitern, welche an Brückenbauten in Caissons bei hohem Drucke gearbeitet hatten und bei Austritt aus den Caissons gelähmt wurden, kleine Degenerationsherde im Rückenmark und nimmt an, dass dieselben durch Gase herbeigeführt wurden, welche bei dem raschen Sinken des Luftdruckes aus dem Blute austraten.

*Literatur:* Bergmann, *Die Lehre von den Kopfverletzungen, Deutsche Chir. Lief. 30 1880;* Fischer, *Samml. klin. Vorträge v. Volkmann Nr. 10 u. 27;* Bruzelius *u.* Key, *Jahresber. v. Virchow 1880 II;* Fronmüller, *Die Rückenmarkszerreissung, Memorabil. 1876;* W. Müller, *Beitr. zur pathol. Anat. u. Physiol. des R.-M., Leipzig 1871;* Erb, *v. Ziemssens Handb. d. spec. Pathol. XI;* Clemens, *Die Erschütterung des R.-M., Deutsche Klinik 1863—1865;* Obersteiner, *Wiener med. Jahrb. 1879;* v. Recklinghausen, *Virch. Arch. 30. Bd.;* Jolly, *Studien a. d. Institute f. experim. Pathol. in Wien 1870;* Krafft-Ebing, *Ueber die durch Gehirnerschütterung und Kopfverletzung hervorgeruf. psych. Krankh., Erlangen 1868;* Koch *und* Filehne, *v. Langenbeck's Arch. XVII 1874;* Witkowski, *Virch. Arch. 69. Bd.*

### d. Die secundären Strangdegenerationen.

§ 560. Werden gewisse Theile des Hirnes und Rückenmarkes zerstört, so treten auch in bestimmten Fasersystemen Degenerationen auf, welche als **secundäre Degenerationen** bezeichnet werden.

Wahrscheinlich ist die Ursache dieser Atrophieen darin gelegen, dass die betreffenden Stränge von ihren trophischen Centren getrennt oder letztere selbst zerstört werden.

Je nach der Richtung, welche die Entartung nimmt, unterscheidet man auf- und absteigende secundäre Degenerationen.

Die **absteigende Degeneration** kommt am häufigsten an den Pyramidenstrangbahnen (vergl. § 540 Fig. 256 *P.s.b.* und *P.v.b.*) zur Beobachtung und tritt in allen jenen Fällen ein, in denen die motorischen Centren der Grosshirnrinde oder die durch den Stabkranz, die innere Kapsel, die Pedunculusbahn des Hirnstammes und die Pyramidenstrangbahnen von der Hirnrinde nach abwärts ziehenden motorischen Faserzüge irgendwo zerstört sind. Sie reicht nach abwärts bis zum Eintritt der Pyramidenbahnen in die Vorderhörner des Rückenmarkes. In seltenen Fällen verfallen auch die Ganglienzellen der Vorderhörner der Atrophie, worauf alsdann auch die aus dem Rückenmark austretenden motorischen Fasern degeneriren. Ist die Hirnrinde im Gebiete der motorischen Centren nur theilweise, z. B. nur oberflächlich zerstört, so pflegt eine secundäre Degeneration der Pyramidenbahnen zu fehlen. Es muss indessen hervorgehoben werden, dass bei Geisteskranken, bei denen zufolge chronischer Entzündungsprocesse eine hochgradige, wesentlich die motorischen Rindengebiete betreffende Atrophie der Hirnrinde eingetreten ist, Degenerationen der Pyramidenbahnen vorkommen und dass es am nächsten liegt, dieselben nicht als eine der Rindenerkrankung coordinirte, sondern als eine secundäre Erkrankung anzusehen.

Sitzt die primäre Degeneration im Rückenmark und ist der ganze Querschnitt der Leitung unterbrochen, so degeneriren unterhalb der betreffenden Stelle auch die übrigen Theile der Vorderseitenstränge, in höherem Grade jedoch nur in einer Höhenausdehnung von 1—2 Ctm., weiter nach abwärts dagegen nur noch vereinzelte Fasern. Auch in den Hinterstranggrundbündeln stellt sich eine etwa 6 Ctm. nach abwärts reichende Degeneration einzelner Fasern ein. Letztere sind vielleicht Nervenzüge (Schultze), welche aus den hinteren Wurzeln stammen und nach ihrem Eintritt in das Rückenmark eine Strecke weit nach abwärts ziehen.

Nach Charcot degenerirt nach Läsion des vorderen Theiles der inneren Kapsel ein Nervenstrang, welcher im medialen Theile des Hirnschenkelfusses nach der Brücke zieht und wahrscheinlich in den Bulbärkernen endet.

**Aufsteigende Degenerationen** stellen sich nach Zerstörung des Rückenmarkes und der Fasern der hinteren Rückenmarkswurzeln ein.

Nach Unterbrechung des Rückenmarkes entarten dicht über der verletzten Stelle sämmtliche Hinterstränge, weiter nach oben dagegen nur die Goll'schen Stränge (Fig. 256 *f.gr.*), diese aber bis hinauf zum Nucleus funiculi gracilis. Ganz ähnlich verhält sich die Degeneration nach Untergang der hinteren Wurzeln. Es ist

danach wahrscheinlich, dass die Goll'schen Stränge ihr Centrum in den Spinalganglien haben.

Liegt der zerstörte Theil des Rückenmarkes im oberen Dorsaltheil, so degeneriren oberhalb der verletzten Stelle auch die Kleinhirnseitenstrangbahnen (Fig. 256 *K.s.b.*), welche von den Clarke'schen Säulen aus nach dem Kleinhirn ziehen. Nach SCHULTZE degenerirt auch noch ein vor denselben peripher in den Seitensträngen gelegener Bezirk.

Die secundären Degenerationen treten namentlich nach ischämischen Erweichungen, Compressionsdegenerationen und hämorrhagischen und entzündlichen Zerstörungen der genannten Bahnen und Centren ein. Bei sclerotischen Herden werden sie zum Theil vermisst, wohl deshalb, weil durch dieselben die Leitungen nicht immer vollständig unterbrochen werden.

Die secundären Degenerationen beginnen gleichzeitig im ganzen Gebiete der betreffenden Nervenbahnen. Sie sind schon in der zweiten Woche nach der Leitungsunterbrechung für die mikroskopische Untersuchung kenntlich, indem in dieser Zeit der Zerfall der Markscheiden und der Axencylinder bereits begonnen hat.

Ist der Zerfall bis zu einem gewissen Grade vorgeschritten, so stellt sich auch die Resorption der Zerfallsmassen ein, wobei wieder die bekannten Körnchenzellen auftreten. Der durch die Degeneration frei werdende Raum wird theils durch Flüssigkeit, theils durch wucherndes Gliagewebe ersetzt, doch ist in Beziehung auf letzteres zu bemerken, dass Monate nnd sogar Jahre vergehen, bis sich ein dichtes Gliagewebe mit engen Gewebslücken gebildet hat (vergl. § 553 Fig. 265 u. 266).

So lange die degenerirten Stränge noch reichlich Zerfallsmassen enthalten, d. h. in den ersten 2—3 Monaten, sind sie weiss, undurchsichtig und dabei weicher als normal. Nach Resorption der ersteren werden sie grau durchscheinend; bei Eintritt der Sclerose werden sie hart. Gleichzeitig verlieren sie an Volumen.

In oben stehendem Texte sind nur die totalen secundären Degenerationen der langen Bahnen des Hirnes und Rückenmarkes berührt. Es versteht sich von selbst, dass auch einzelne Bündel dieser Fasern degeneriren können und dass auch secundäre Degenerationen in den kurzen Faserzügen z. B. den sog. Commissurenfasern des Rückenmarkes vorkommen. SCHULTZE fand in einem Falle, in welchem bei traumatischen Zerstörungen im Lendentheil nur Ischiadicusfasern betroffen waren, von den Goll'schen Strängen nur die hintersten Abschnitte degenerirt. Die Nervenzüge degeneriren von der Unterbrechungsstelle an bis zum nächsten Endapparat und zwar stets nur nach einer Richtung, die, wie es scheint, stets mit der Leitungsrichtung zusammenfällt. Ein Theil der Fasern des Rückenmarkes degenerirt indessen nach Unterbrechung nach keiner Richtung (FLECHSIG).

BOUCHARD u. SCHIEFFERDECKER fanden eine secundäre Degene-

ration nach 14 Tagen, W. Müller nach 13 Tagen, O. Kahler u. Pick schon nach 11 Tagen.

*Literatur:* Türck, *Zeitschr. d. Gesellsch. d. Aerzte in Wien 1850 und Sitzungsber. d. K. Acad. d. Wissensch. VI 1851 u. XI 1853*; Waller, *Müller's Arch. 1852*; Westphal, *Arch. f. Psych. II*; Simon, *ib. V*; Leyden, *Deutsche Klinik 1863 und Klinik der Rückenmarkskrkh. II*; Bouchard, *Arch. gén. 1866*; Charcot, *Leçons sur les maladies du syst. nerv. Paris 1874, Leçons sur les localisat. dans les mal. du cerveau I 1876 u. Progrès méd. 1879*; Flechsig, *Die Leitungsbahnen im Gehirn und Rückenmark 1876, Arch. d. Heilk. XVIII 1877 und Ueber Systemerkrankungen, Leipzig 1878*; Schultze, *Centralbl. f. med. Wiss. 1876, Virch. Arch. 79. Bd. und Arch. f. Psych. XIII und XIV*; Meyer, *ib. XIII*; Kahler *und* Pick, *ib. X*; Schieffendecker, *Virch. Arch. 67. Bd.*; Hayem, *Arch. de physiol. V 1873*; Homén, *Virch. Arch. 88. Bd.*; Erb, *v. Ziemssens Handb. d. spec. Pathol. XI*; Bramwell, *Die Krankh. d. Rückenmarkes, Wien 1883*; Barth, *Arch. d. Heilk. X*; Müller, *Beiträge zur pathol. Anatomie d. Rückenmarkes 1871*; Isaertier, *Des dégén. second. de la moëlle épin. conséc. aux lés. de la subst. cortic. du cerveau, Paris 1878*; Löwenthal, *Fortschr. d. Med. I.*

e. Die primären grauen Strangdegenerationen oder Strangsclerosen.

§ 561. Als **primäre graue Strangdegenerationen** bezeichnet man Rückenmarkserkrankungen, welche in ähnlicher Weise wie die secundären Degenerationen über das Gebiet ganzer Rückenmarkstränge verbreitet vorkommen, welche indessen nicht nachweislich im Gefolge einer Leitungsunterbrechung sich entwickeln, sondern scheinbar primär in den betreffenden Bahnen auftreten.

Die Erkrankung ist ebenso wie die secundären Strangdegenerationen wesentlich durch eine Degeneration der Nervenfasern und durch eine Wucherung des Gliagewebes (Strangsclerose) gekennzeichnet, doch stimmt das Verhältniss zwischen diesen beiden Processen nicht vollkommen mit dem bei den secundären Degenerationen obwaltenden überein. Nervenzerfall und Wucherung des Gliagewebes treten nahezu gleichzeitig ein und verlaufen einander dermaassen parallel, dass vielfach die Ansicht vertreten worden ist, dass die Gliawucherung das Primäre, die Nervendegeneration das Secundäre sei.

Es ist indessen sicherlich auch bei dieser Erkrankungsform der Nachdruck auf die Nervendegeneration zu legen und in ihr das Primäre und das Wesentliche zu sehen.

Zuerst tritt ein Zerfall der Markscheiden, sodann auch der Axencylinder der Nervenfasern ein, sodass innerhalb des degenerirenden Stranges successive, d. h. im Verlaufe von Monaten und Jahren eine mehr oder minder grosse Zahl von Nervenfasern verloren geht (Fig. 271). Hiebei treten, wie auch sonst bei Nervenzerfall, Fettkörnchenkugeln (Fig. 271 *b e*) auf, welche sich nament-

lich in der Lymphscheide (*d*) der Blutgefässe anhäufen, um innerhalb dieser Bahnen das Zerfallsmaterial aus dem erkrankten Bezirke wegzuschaffen.

Während dies alles geschieht, gerathen die Zellen des Stützgewebes (*c*) in Wucherung, und in demselben Maasse, wie die Nervensubstanz zu Grunde geht, nimmt das Gliagewebe zu, so dass die leerwerdenden Nervenröhren durch das hyperplasirende Gliagewebe (Sclerose) mehr oder weniger verengt werden. Gleichzeitig treten auch Verdickungen der Gefässwände auf.




Fig. 271. Durchschnitt durch die weisse Substanz der Hinterstränge bei grauer Degeneration derselben.

*a* Querschnitte normaler Nervenfasern verschiedener Dicke. *b* Körnchenzellen. *c* Glianetz mit Kernen. *d* Blutgefäss. *e* Körnchenzellen innerhalb der Lymphscheide des Blutgefässes *d*. Mit Müller'scher Flüssigkeit, Hämatoxylin, Carmin und Ueberosmiumsäure behandeltes, in Glycerin eingelegtes Präparat. Vergr. 150.

Am häufigsten kommt die **graue Degeneration der Hinterstränge** vor. Sie ist es, welche im Wesentlichen die anatomische Grundlage jener Krankheit bildet, welche als **Tabes dorsualis** bezeichnet wird.

Im vorgeschrittenen Stadium kann sich im Dorsalmark die Degeneration und die Sclerose über das ganze Gebiet der Hinterstränge (Fig. 272) erstrecken. Im Lendenmark (Fig. 273) bleiben die vordersten Partieen der Hinterstränge fast constant verschont. Im Halsmark (Fig. 274) bleiben zwei seitliche Partieen in den vordersten Theilen der Hinterstränge frei oder sind wenigstens nur in geringerem Grade erkrankt. Die Veränderungen sind, falls nicht schon eine totale Degeneration eingetreten ist, im Lenden- und Dorsaltheil meist am stärksten entwickelt, doch kommen auch Fälle vor, in denen das Cervicalmark am stärksten ergriffen ist. Nach oben zieht die Degeneration innerhalb der zarten Stränge bis über den Obex des Calamus scriptorius hinaus, um sich etwa in der Höhe der Striae acusticae zu verlieren.

Hat die Entartung der Hinterstränge einen erheblichen Grad erreicht, so erscheinen sie schon an der Aussenfläche grau oder grau röthlich und auf dem Durchschnitt sieht das Gewebe vollkommen grau und durchscheinend aus. Gleichzeitig ist der Breiten- und Höhendurchmesser der Stränge mehr oder weniger vermindert.

Die hinteren Rückenmarkswurzeln sind immer mehr oder weniger atrophisch und grau, am stärksten dann, wenn auch die Stränge hochgradig entartet sind. Dem entsprechend ist auch der innerhalb des Rückenmarks gelegene Theil der hinteren Wurzelfasern atrophisch und zwar sowohl jener Fasern, welche durch die grauen Säulen nach vorne ziehen, als auch jener, welche die Wur-

zelzonen der Hinterstränge durchsetzen. In seltenen Fällen stellt sich auch ein Schwund eines Theiles der Ganglienzellen der grauen Substanz ein.

Die Hinterstrangdegeneration mit den genannten Veränderungen der hinteren Wurzeln und der Hintersäulen tritt meist als eine für sich bestehende uncomplicirte Rückenmarksaffection auf, doch kommen auch Fälle vor, in denen gleichzeitig oder später auch Theile der Seitenstränge degeneriren. So kann die Entartung die hinteren Theile der Seitenstränge (Fig. 273 *d*), d. h. die Pyramidenbahnen ergreifen oder in der äussersten Zone der Seitenstränge (Fig. 274 *k*), d. h. in den Kleinhirnseitenstrangbahnen, mitunter

Fig. 272.

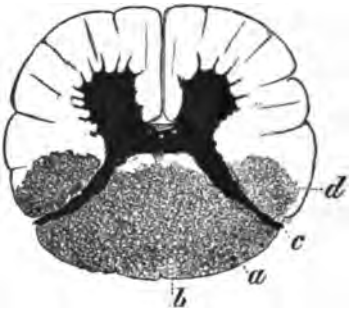


Fig. 273.

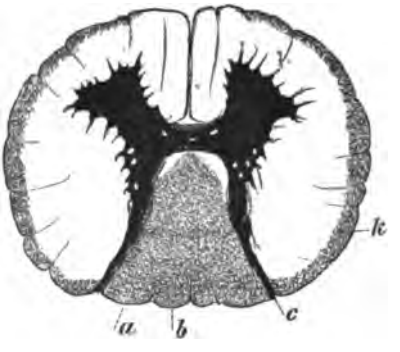


Fig. 274.

Fig. 272. Totale Degeneration und Sclerose der Hinterstränge und Atrophie der hintern Wurzeln des Rückenmarkes. *a* Keilstrang. *b* Goll'scher Strang. *c* Atrophische hintere Wurzeln. Schnitt durch das Dorsalmark. Vergr. 5.

Fig. 273. Degeneration und Sclerose des Keilstranges (*a*), des Goll'schen Stranges (*b*) und des hintersten Theiles des Seitenstranges (*d*). *a* Atrophische hintere Wurzel. Schnitt durch den obersten Lendentheil des Rückenmarkes. Vergr. 5.

Fig. 274. Combination von Hinterstrangsclerose mit peripherer Sclerose (nach Westphal). *a* Keilstrang. *b* Goll'scher Strang. *k* Periphere Sclerose (Kleinhirnseitenstrangbahn). Durchschnitt durch den Halstheil des Rückenmarkes. Vergr. 5.

auch noch über letztere hinaus bis nach den Vordersträngen sich verbreiten.

Eine zweite Form primärer Strangdegeneration ist die als **amyotrophische Lateralsclerose** bezeichnete Rückenmarkserkrankung. Sie ist in erster Linie durch eine über die ganze Länge des Rückenmarkes sich erstreckende Degeneration der Seitenstränge, in zweiter durch Atrophie und Schwund der Ganglienzellen der Vorderhörner des Rückenmarkes, sowie der mit ihnen gleichwerthigen motorischen Kerne des verlängerten Markes gekennzeichnet.

Die Degeneration der weissen Substanz ist wesentlich durch Atrophie, Zerfall und Untergang von Nervenfasern, sowie durch Zunahme des Gliagewebes characterisirt, doch pflegt die sich einstellende Sclerose nicht so bedeutend zu sein, wie bei der Hinterstrangdegeneration. Nur wenn die Kranken erst sehr spät zur Section kommen, pflegt sie dicht zu sein.

In manchen Fällen ist die Strangdegeneration (Fig. 275 *b*) auf die Pyramidenseitenstrangbahnen beschränkt und daher auch in jenen Theilen des Rückenmarkes, wo diese Bahnen einen compacten Strang bilden, also im Halstheil ziemlich scharf abgegrenzt, während da, wo die Pyramidenbahnen mit andern Faserzügen stark untermischt sind und zugleich weit nach vorne reichen, wie im Dorsalmark, auch die Degeneration schwer abzugrenzen ist. Haben sich die Pyramidenstränge in der Pyramidenkreuzung total gekreuzt, so ist auch die Degeneration nur in den Seitensträngen (Fig. 275 *b*) vorhanden. Besitzt das Rückenmark auch ungekreuzte Pyramidenvorderstränge, so sind auch diese degenerirt. In anderen Fällen

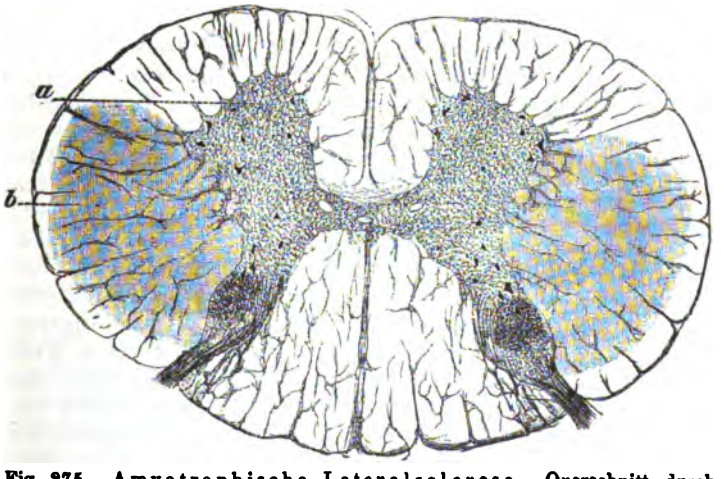


**Fig. 275.** Amyotrophische Lateralsclerose. Querschnitt durch den Halstheil des Rückenmarkes. *a* Vorderhörner, deren Ganglienzellen grossentheils geschwunden sind. *b* Erkrankter Theil der Seitenstränge, den total gekreuzten Pyramidenstrangbahnen entsprechend. Vergr. 10.

erkranken neben den Pyramidenbahnen auch die kurzen Bahnen der Vorderseitenstränge, welche Flechsig als Seitenstrangreste und Vorderstranggrundbündel, Charcot als Zones radiculaires antérieurs bezeichnet. Es sind dies Bahnen, welche verschiedene Querschnitte des Rückenmarkes unter sich und mit der Medulla oblongata verbinden, welche ferner Wurzelfasern enthalten, die nach ihrem Eintritt noch eine Strecke in verticaler Richtung verlaufen.

Die Kleinhirnseitenstrangbahnen sind dagegen stets vollkommen intact.

Nach oben ist in einzelnen Fällen die Degeneration bis in die Brücke und die Grosshirnschenkel verfolgt worden, weiter dagegen nicht. Wir kennen danach das obere Ende der Degeneration nicht, und es könnte sein, dass sie bisweilen bis zur Hirnrinde hinauf reicht.

In den Vorderhörnern der grauen Substanz schwinden hauptsächlich die Ganglienzellen der vordersten Theile (Fig. 275 *a*), während die Ganglienzellen des Tractus intermedio-lateralis meist ganz oder wenigstens zum Theil sich erhalten. Die Ganglienzellen der Clarke'schen Säulen bleiben intact.

Von den motorischen Kernen des Hirnstammes sind es namentlich die Kerne des Hypoglossus, des Facialis und des Accessorius, selten des Abducens und des Trigeminus, deren Ganglienzellen schwinden. Genau ist leider in den bisher beobachteten und zur Section gekommenen Fällen die Ausbreitung der Atrophie nicht untersucht worden.

In dem Maasse, wie die Ganglienzellen der Vorderhörner des Rückenmarkes und der motorischen Kerne der Medulla oblongata schwinden, verfallen auch die von denselben abgehenden Nerven und die von ihnen versorgten Muskeln der Atrophie.

Charcot, Erb (*Virch. Arch. 70. Bd.*) und Andere sind geneigt, neben der Lateralsclerose mit Degeneration der Vorderhörner noch das Vorkommen einer primären Degeneration der Pyramidenbahnen ohne Vorderhornatrophie anzunehmen. Sie soll die anatomische Grundlage eines Symptomencomplexes sein, den Erb als Paralysis spinalis spastica, Berger als primäre Lateralsclerose, Charcot als Tabes dorsale spasmodique bezeichnen. Stoffela (*Wiener med. Wochenschr. 1878 N. 21*) theilt die Section eines Falles von Seitenstrangsclerose mit, doch ist der Fall anatomisch nicht hinlänglich untersucht, um als Beweis des Vorkommens einer primären Lateralsclerose gelten zu können. Auch die älteren Angaben von Türck (*Wiener Sitzungsber. 21. Bd. 1856*) über einen Fall von primärer Lateralsclerose sind zu ungenau, um beweisend genannt werden zu können. Sehr wahrscheinlich handelte es sich um eine amyotrophische Lateralsclerose. Nach den Erfahrungen, die ich am Sectionstische zu machen Gelegenheit gehabt habe, muss ich Leyden (*Berl. klin. Wochenschr. 1878 N. 48*), Schulz (*D. Arch. f. klin. Med. XXIII*), Weiss (*Wiener med. Wochenschr. 1883*) und Strümpell (*Arch. f. Psych. X*) beistimmen, welche annehmen, dass

der Symptomencomplex der spastischen Spinalparalyse durch Herdsclerose, Myelitis und Compressionsdegenerationen, Geschwülste, spinale Meningitis, Hydromyelie etc. herbeigeführt wird. Die bei Paralytikern vorkommende Seitenstrangsclerose (Westphal, *Virch. Arch. 40. Bd.*) ist als eine secundäre anzusehen.

*Literatur über Tabes dorsualis:* Leyden, *Die graue Deg. der hinteren Rückenmarksstränge, Berlin 1863, Klinik der Rückenmarkskrankh. II, D. Zeitschr. f. klin. Med. 1877* und *Realencyclop. der gesammt. Heilk., Art. Tabes dorsualis;* Pierret, *Arch. de physiol. III 1870, IV u. V u. Gaz. méd. de Paris 1882;* Frommann, *Unters. über norm. u. pathol. Anatom. d. R.-M., Jena 1867;* Rindfleisch, *Pathol. Gewebelehre;* Westphal, *Arch. f. Psych. V, IX u. XII;* Wolff, *ib. XII;* Adamkiewicz, *ib. XII;* Takacs, *Centralbl. f. med. Wissensch. 1878* und *Arch. f. Psych. IX;* Charcot, *Leçons sur les maladies du syst. nerv. 1873;* Sims Woodhead, *Journ. of Anat. and Physiol. XIV 1882;* Erb, *v. Ziemssens Handb. d. spec. Pathol. XI;* Friedreich, *Virch. Arch. 26., 27., 68. u. 70. Bd.;* Strümpell, *Tagebl. d. Naturforschervers. in Salzburg 1881* und *Arch. f. Psych. XII;* Jäderholm, *Nord. med. Archiv I;* Kahler, *Zeitschr. f. Heilk. II 1882;* Adamkiewicz, *Arch. f. Psych. X,* Raymond und Arthaud, *Soc. d. Biol. 23. Juli 1882.*

*Literatur über amyotrophische Lateralsclerose resp. amyotrophische Bulbärparalyse:* Duchenne de Boulogne, *Gaz. hebd. 1859 u. 1861;* Charcot, *Leçons sur les maladies du syst. nerv. 1874;* Flechsig, *Ueber Systemerkrank. im Rückenmark 1878;* Barth, *Arch. d. Heilk. XII u. XV;* Duménil, *Gaz. hebdom. 1867;* Leyden, l. c. und *Arch. f. Psychiatrie II, III u. VIII;* Maier und Kussmaul, *Virch. Arch. 61. Bd.;* Gombault, *Arch. de physiol. IV;* Pick, *Arch. f. Psych. VIII;* Pitres, *Arch. de phys. 1876;* Lépine, *Gaz. méd. de Paris 1878 N. 17;* Westphal, *Virch. Arch. 40. Bd.;* Kussmaul, *Samml. klin. Vorträge v. Volkmann N. 54;* Worms, *Arch. de phys. IV 1877;* Cornil u. Lépine, *Gaz. méd. 1875;* Stadelmann, *D. Arch. f. klin. Med. XXXIII;* Moeli, *Arch. f. Psych. X;* Vierordt, *ib. XIV;* Déjérine, *Arch. de phys. VI 1883.*

*Literatur über combinirte Strangdegenerationen:* Westphal, *Archiv. f. Psych. V, VIII u. IX* und *Virch. Arch. 39. u. 40. Bd.;* Kahler und Pick, *ebenda VIII;* Schultze, *Virch. Arch. 70. Bd.* u. *Arch. f. Psych. V;* Friedreich, *Virch. 26., 27., 68. u. 70. Bd.;* Strümpell, *Arch. f. Psych. XI.*

§ 562. Aus dem in § 561 Mitgetheilten ergibt sich, dass sowohl bei der Tabes, als auch bei der amyotrophischen Lateralsclerose bestimmte Faserzüge erkranken, und es erhebt sich danach die Frage, ob es sich dabei nicht um primäre Systemerkrankungen (Flechsig) handle. Wenn man zu einem Systeme (Flechsig) nur bestimmte, einander homologe Faserzüge und Ganglienzellengruppen zählt, so können die genannten Affectionen als einfache Systemerkrankungen nicht bezeichnet werden, indem wenigstens bei der

Tabes verschiedene Systeme erkranken. Man müsste letztere alsdann als eine combinirte Systemerkrankung (STRÜMPELL) bezeichnen. Fasst man dagegen den Begriff System etwas weiter und versteht darunter nur eine Gruppe functionell zusammengehöriger Fasern, so ist es vollkommen gerechtfertigt, sowohl die Tabes, als die amyotrophische Lateralsclerose als Systemerkrankungen anzusehen.

Der der Tabes zu Grunde liegende Process hat von den Autoren eine sehr verschiedene Deutung erfahren. LEYDEN betrachtet die Erkrankung als einen degenerativen Process; CYON, FRIEDREICH und FROMMANN zählen sie zu den Entzündungen; CHARCOT bezeichnet sie als parenchymatöse Entzündung, ERB als chronische Myelitis; ADAMKIEWICZ sucht das Wesentliche in einer chronischen Degeneration des Bindegewebes.

Nach dem, was eine genaue mikroskopische Untersuchung ergibt, handelt es sich bei der **Tabes** um einen **Degenerationsprocess**, der mit Entzündung nichts zu thun hat, und wenn STRÜMPELL sie als einen Degenerationsprocess functionell zusammengehöriger Fasern bezeichnet, so dürfte er damit das Richtige getroffen haben.

Fig. 276. Anfänge der Hinterstrangsclerose im Dorsaltheil des Rückenmarkes (nach CHARCOT). *a* Sclerotische Herde in den Keilsträngen. *b* Sclerotischer Herd in den Goll'schen Strängen. Vergr. 5.

Nach PIERRET, CHARCOT und STRÜMPELL treten zu Beginn der Erkrankung Züge degenerirter Fasern auf, welche die mittleren Partieen der Burdach'schen Stränge (Fig. 276 *a*) einnehmen, und meistens zuerst im Lenden- und Dorsaltheil des Rückenmarkes entstehen. Gleichzeitig zeigen sich auch degenerirte Fasern in den hinteren Wurzeln, und im Dorsal- und Halstheil bildet sich innerhalb der Goll'schen Stränge ein der hinteren Fissur anliegender Degenerationsstreifen. Später werden auch im Halsmark die Burdach'schen Stränge ergriffen.

Nach diesem Befunde handelt es sich also zu Beginn um eine herd- und streifenweise auftretende Degeneration von centripetal leitenden Fasern, welche durch die hinteren Wurzeln eintreten. Zu diesen primären Veränderungen gesellt sich dann frühzeitig eine secundäre Degeneration der in ihren unteren Theilen erkrankten Fasern. Man kann danach die Tabes wohl am richtigsten als eine multiple aufsteigende Herderkrankung im Gebiete der Hinterstränge auffassen, welche erst unter Beihilfe secundärer Strangdegeneration im Laufe der Zeit, d. h. in Jahren nahezu das ganze Gebiet der Hinterstränge occupirt.

Worauf der erste Eintritt der Degeneration zurückzuführen ist, ob es sich um die Folgen einer ererbten oder erworbenen Schwäche der centripetal leitenden Nerven oder um Störungen der Ernährung

also um eine zunächst von den Gefässen ausgehende Affection handelt, ist schwer zu entscheiden. Für ersteres würde das hereditäre Auftreten gewisser Formen von Tabes (Friedreich), für letzteres aber der Umstand sprechen, dass sehr oft schon von Anbeginn an oder wenigstens sehr frühzeitig, zuweilen auch schon vor dem erkennbaren Eintritt der Rückenmarkserkrankung, der N. opticus, der N. oculomotorius und der N. trigeminus in ähnlicher Weise erkranken. Auch das gleichzeitige Auftreten multipler grauer Herde im Gehirn und Rückenmark spricht dafür. Erkranken gleichzeitig auch andere Fasersysteme, so muss man annehmen, dass auch in diesen eine mangelhafte Organisation oder eine in ihrem Gebiete sich einstellende Ernährungsstörung den Ausgangspunkt der Erkrankung bildete. Jedenfalls liegt kein Grund zu der Annahme vor, dass etwa ein Entzündungsprocess von den primär erkrankten Hintersträngen auf andere Bahnen übergegriffen hätte.

Welcher Art die supponirte Schädlichkeit ist, wissen wir zur Zeit nicht zu sagen. Die Kliniker führen als Ursache der Tabes mancherlei Momente, wie z. B. Erkältung, Ueberanstrengung, sexuelle Excesse etc. auf. Neuerdings hat Erb mit grossem Nachdruck auf die Syphilis als die häufigste Ursache der Tabes hingewiesen.

Erkranken in Folge äusserer Schädlichkeiten ausschliesslich die sensiblen Fasersysteme, so muss man annehmen, dass sie entweder schwächer angelegt sind als die übrigen, oder aber dass sie auch in normalem Zustande gegen gewisse Einwirkungen weniger widerstandsfähig sind.

Eine ähnliche Beurtheilung, wie die Hinterstrangdegeneration, erfordert auch die **amyotrophische Lateralsclerose.** Es erscheint auch hier geboten, unsern sonstigen Kenntnissen in der Pathologie des Centralnervensystems entsprechend, anzunehmen, dass es sich um die Folgen herdweise auftretender Degenerationen handle, welche primär im Gebiete der motorischen Bahnen, vielleicht auch der motorischen Kerne auftreten, worauf alsdann eine secundäre Strangdegeneration in den Pyramidenbahnen sich an die Herderkrankungen anschliesst. Hiefür spricht, dass die ausgeprägteste Degeneration der Pyramidenbahnen dann vorkommt, wenn an der Erkrankung in hervorragender Weise die Medulla oblongata betheiligt ist, während bei Beginn der entsprechenden Atrophie der grauen Substanz im Lendenmark die Pyramidenbahnen gar nicht oder nur in geringem Grade erkrankt zu sein pflegen (vergl. § 554).

In einzelnen Fällen lassen sich in der That auch (Ziegler) in der Medulla oblongata nicht nur Schwund der Ganglienzellen der Bulbärkerne, sondern auch Erweichungsherde im Gebiete der weissen Substanz und speciell innerhalb der Pyramidenbahnen nachweisen, von denen sehr wohl die absteigende Degeneration ausgehen kann.

Sind neben den Pyramidenbahnen auch Theile der weissen Substanz degenerirt, welche zu den Vorderstranggrundbündeln und zu den Seitenstrangresten gehören, so erklärt sich diese Complication einestheils dadurch, dass die vordern Pyramidenstrangbahnen

zum Theil im Gebiete der Vorderstranggrundbündel (FLECHSIG) verlaufen können, zum Theil dadurch, dass die Atrophie der Ganglienzellen der Vorderhörner auch mit einer Atrophie der in die weisse Substanz aus- resp. eintretenden Fasern verbunden ist. Vielleicht, dass unter Umständen auch neue primäre Degenerationsherde im Gebiete der Commissurenfasern der Vorderstränge auftreten. Erkranken, wie dies in einzelnen Fällen beobachtet ist, gleichzeitig auch die Hinterstränge, so muss man annehmen, dass auch dort Degenerationsherde zum Ausgangspunkt einer Strangdegeneration geworden sind.

Manche Autoren (FRIEDREICH, SCHULTZE, KAHLER, PICK) haben angenommen, dass eine mangelhafte Ausbildung der Stränge, ein Stehenbleiben auf einer unvollkommenen Entwickelungsstufe häufig den Ausgangspunkt der primären Strangdegeneration bilden und haben daher namentlich darauf hingewiesen, dass gewisse Formen der Strangdegenerationen hereditär (FRIEDREICH, *l. c.*; RÜTIMEYER, *Virch. Arch. 91. Bd.*) auftreten und dass gerade bei diesen Veränderungen gefunden werden (FRIEDREICH, *Virch. Arch. 70. Bd.*), welche nur durch die Annahme einer mangelhaften Ausbildung des Rückenmarkes erklärt werden können. Es ist sicherlich nicht zu leugnen, dass hereditäre Anlage in einzelnen Fällen eine gewisse Rolle spielt. In andern und zwar in der Mehrzahl der Fälle lässt sich indessen eine solche Annahme nicht machen, und wir müssen uns nach andern Ursachen umsehen. ERB (*Centralbl. f. med. Wiss. 1881 und Berl. klin. Wochenschr. 1883 N. 32*), FOURNIER (*De l'ataxie locomotrice d'origine syphilitique, Paris 1882*), VOIET (*Berl. klin. Wochenschr. 1883*), RUMPF (*ebenda*) und Andere haben neuerdings mit besonderem Nachdruck auf die Syphilis hingewiesen und die Angabe gemacht, dass ein grosser Procentsatz, nämlich 80—90 $^0/_0$, der an Tabes Leidenden auch an Syphilis erkrankt sind. Wenn nun auch andere Autoren (WESTPHAL) ein solches Verhältniss nicht zu constatiren vermochten, so scheint doch der Einfluss der Syphilis auf die Entstehung der Tabes ein sehr bedeutender zu sein.

ADAMKIEWICZ hat, gegründet auf genaue Untersuchung über die Vertheilung der Blutgefässe im Rückenmark (*Sitzber. d. k. Acad. d. Wissensch. 84. u. 85. Bd. 1882*) darauf hingewiesen, dass die Hinterstrangdegeneration mit den Bezirken jener Blutgefässe zusammenfällt, welche vom hinteren Umfang und der hinteren Incisur in das Rückenmark eintreten.

Wenn man nun auch nicht annehmen kann, dass alle die von den genannten Stellen eintretenden Gefässe successive erkranken, so darf man doch vielleicht die Vermuthung aussprechen, dass die ersten Herde von diesen Gefässbezirken ausgehen und weiterhin eine Strangdegeneration veranlassen. Es würde mit dieser Annahme erklärlich, weshalb der Process häufig über das Gebiet der Hinterstränge und der angrenzenden grauen Substanz nicht hinaus geht. Auf der andern Seite zeigt die Combination mit anderen Herd-

und Strangerkrankungen, dass auch von anderen Gefässbezirken aus die Degeneration auftreten kann.

Tuczek (*Arch. f. Psych. XIII*) gibt an, dass bei Ergotismus ähnliche Veränderungen wie bei Tabes in den Hintersträngen vorkommen. Nach Leyden ist dies auch bei Pellagra der Fall. Bestätigen sich diese Beobachtungen in zahlreichen Fällen, so würde damit der Beweis geleistet sein, dass durch Gifte bestimmte Bahnen des Centralnervensystemes zur Degeneration gebracht werden können.

Die Beobachtung, dass bei Tabes mitunter Verdickungen der Meningen vorhanden sind, gibt keinen Beweis, dass die Affection ursprünglich von einem meningitischen Process ausging. Es können die Pialverdickungen auch secundäre Veränderungen sein. Auf der andern Seite ist es indessen nicht unmöglich, dass unter Umständen meningitische Processe den Ausgangspunkt der Tabes bilden können.

Westphal (*Virch. Arch. 39. u. 40. Bd. und Arch. f. Psych. XII 1882*) und Claus (*Allg. Zeitschr. f. Psych. XXXVIII 1881*) haben gezeigt, dass bei Dementia paralytica sehr häufig auch eine graue Hinterstrangdegeneration beobachtet wird. Hiernach muss man annehmen, dass diese Individuen zu Tabes besonders disponirt sind, oder aber dass dieselben Schädlichkeiten, welche die der progressiven Paralyse zukommenden Veränderungen im Gehirn herbeiführen, im Rückenmark eine graue Degeneration der Hinterstränge verursachen können.

Déjérine (*Soc. de Biologie 18. Febr. 1882 u. Arch. de phys. 1883*) gibt, wie schon früher Friedreich und Westphal, an, dass bei Tabes auch die peripheren Nerven degenerirt seien und zieht daraus den Schluss, dass es sich um eine periphere Affection handelt. Für letztere Annahme bietet der Befund indessen keine Anhaltspunkte.

### f. Graue Herddegeneration, Herdsclerose, Ependymsclerose und diffuse Sclerose.

§ 563. Es gibt im Hirn- und Rückenmark eine eigenthümliche Affection, welche durch die Bildung mehr oder weniger zahlreicher grauer derber Herde ausgezeichnet ist. Sie wird daher als **multiple Hirn- und Rückenmarkssclerose** bezeichnet und tritt entweder auf das Rückenmark beschränkt oder aber über das ganze centrale Nervensystem verbreitet auf.

Die Herde sind theils in der Tiefe, theils an der Oberfläche gelegen und in letzterem Falle schon äusserlich an ihrer grauen Farbe erkennbar. Die einzelnen Herde erscheinen bald kugelig, bald mehr gestreckt und unregelmässig gestaltet. Ihr Durchmesser beträgt 1—30 und 50 und mehr Millimeter. Auf dem Durchschnitt sind sie meist gleichmässig grau durchscheinend, seltener grau und weiss gefleckt und dann erheblich weicher.

Gegen das gesunde Gewebe grenzen sie sich meist scharf ab, doch kommen auch Herde zur Beobachtung, in denen der Uebergang in das gesunde Gewebe durch eine grauweisse oder gefleckte Zone vermittelt wird. Die Herde sind meistens von derber Consistenz und trocken, doch gibt es Fälle, in denen sie weicher sind als die übrige Hirnsubstanz und in ihrem Parenchym ziemlich reichliche Flüssigkeit beherbergen, welche auf der Durchschnittsfläche austritt.

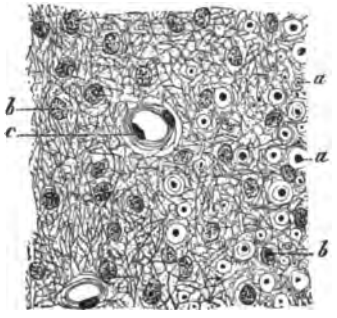


Fig. 277. Herdsclerose der weissen Substanz des Rückenmarkes. *a* Querschnitte von Nervenfasern. *b* Gliazellen. *c* Blutgefässe. Mit Müller'scher Flüssigkeit, Alcohol und Carmin behandeltes Präp. Vergr. 300.

Die derben Herde (Fig. 277) bestehen aus einem dichten Filzwerk feiner scharf conturirter glänzender Fasern, in welches mehr oder weniger zahlreiche oft sehr reichliche Kerne eingesprengt sind. Im Inneren grösserer harter Herde fehlen Nervenfasern gänzlich, in kleinen Herden oder am Rande grösserer sind meist noch Nervenfasern *(a)* vorhanden, welche grossentheils normal, zum Theil indessen in Degeneration begriffen sind. Fettkörnchenzellen können ganz fehlen, sind indessen meistens, wenn auch nur in geringer Zahl vorhanden.

Die Gefässe *(c)* sind zuweilen vollkommen unverändert, in andern Fällen erscheinen ihre Wände hyalin verdickt, oder es besitzt das adventitielle Gewebe eine derbere Beschaffenheit als gewöhnlich. Es kann ferner vorkommen, dass die adventitiellen Spalträume lymphatische Rundzellen sowie Körnchenzellen enthalten und dass auch in der die Gefässe umgebenden Hirn- und Rückenmarksubstanz Rundzellen in mehr oder weniger grosser Zahl liegen.

Die Hauptmasse der Kerne gehört indessen Zellen an, welche durchaus den Character der Gliazellen haben, welche also nur wenig Protoplasma, dagegen äusserst zahlreiche glänzende Fortsätze besitzen (vergl. § 552 Fig. 263). Es wird danach das Filzwerk wesentlich durch die Fortsätze der Zellen gebildet.

Corpora amylacea pflegen nur spärlich vorhanden zu sein.

Sind die Herde weicher, mehr gallertartig, so ist auch der Faserfilz weniger dicht, die Maschenräume dagegen weiter. Sind die Herde weiss gefleckt, so enthalten sie zahlreiche Körnchenzellen sowie Zerfallsproducte der nervösen Substanz. Liegen die Herde innerhalb der grauen Substanz, so können sie atrophische geschrumpfte oder auch hyaline oder verquollene Ganglienzellen enthalten.

Am häufigsten tritt die Affection im Rückenmark auf und zwar hier in der verschiedensten Ausbreitung. Bestimmtes über die Lagerung der Herde lässt sich nicht sagen. Sie können überall vorkommen (Fig. 278, 279, 280), in den weissen Strängen sowohl als in der grauen Substanz. Werden durch die Herde Lei-

Fig. 278.




Fig. 279.

Fig. 280.

**Fig. 278.** Multiple Herdsclerose. Schnitt durch den Halstheil des Rückenmarkes (schematisirt). *a* Sclerotischer Herd im Seitenstrang und im linken Tractus intermedio-lateralis. *b* Sclerotischer Herd in den Hintersträngen. Vergr. 3.

**Fig. 279.** Multiple Herdsclerose. Schnitt durch das Dorsalmark (schematisirt). *a* Sclerotische Herde. Vergr. 3.

**Fig. 280.** Multiple Herdsclerose. Schnitt durch den Lendentheil (schematisirt) des Rückenmarkes. *a* Sclerotische Herde. Vergr. 3.

tungsbahnen unterbrochen, so gesellen sich zu den Herderkrankungen mehr oder weniger ausgedehnte Strangdegenerationen, doch muss bemerkt werden, dass sie auffallend häufig selbst bei ziemlich grossen Herden vermisst werden. Werden die Ganglienzellen der Vorderhörner zerstört, so tritt eine Atrophie der vorderen Wurzeln ein.

Im Grosshirn ist besonders häufig das weisse Marklager in der Umgebung der Seitenventrikel sowie der Balken und der Streifenhügel, im Hirnstamme die Brücke, der Grosshirnschenkel und der Nucleus dentatus ergriffen. Mehrfach sind auch der Opticus, der Olfactorius und der Trigeminus, sowie Wurzeln der Rückenmarksnerven erkrankt gefunden worden. Im Gehirn kann unter Umständen ein grosser Theil der Decke der Seitenventrikel in einer Dicke von mehreren Millimetern grau entartet sein. Verhältnissmässig selten nimmt dagegen die Rinde an der Erkrankung Theil.

§ 564. In der Mehrzahl der Fälle erscheinen die grauen Herde der multiplen Herdsclerose als fertige Gewebsveränderungen und man erhält bei der Untersuchung den Eindruck, als ob sie durch eine Wucherung der Gliazellen und eine Verdrängung der nervösen Substanz durch die Wucherung entstanden wären. Allein dieses Bild des fertigen Zustandes gibt keinen sicheren Aufschluss über die **Genese.** Wenn auch in späteren Stadien die Zunahme des Gliagewebes das Wesentliche darstellt, so ist damit nicht erwiesen, dass der Process auch damit begonnen habe.

Für manche Fälle unterliegt es keinem Zweifel, dass die Erkrankung durch degenerative Vorgänge eingeleitet wird, welche in Folge gestörter Ernährung zuerst an den nervösen Elementen sich geltend machen, d. h. zu einem degenerativen Zerfall derselben führen. Es kommen gelegentlich Fälle zur Beobachtung,

in denen man neben typischen grauen verhärteten Herden auch grau und grauweiss gefleckte, sowie auch undurchsichtig weisse, seltener leicht gelblich gefärbte weiche Herde im Gehirn und Rückenmark vorfindet, welche einestheils die verschiedensten Formen des degenerativen Nervenzerfalles, andererseits aber auch wieder die augenscheinlichsten Wucherungsvorgänge an den Gliazellen aufweisen (vgl. § 552 Fig. 263). An Zerzupfungspräparaten erhält man neben den Zerfallsproducten der nervösen Substanz und neben Körnchenzellen zahlreiche Gliazellen, deren Protoplasma und Kerne vermehrt sind, und es ist, wie schon in § 552 und § 553 auseinander gesetzt wurde, kein Zweifel, dass degenerative Vorgänge an den nervösen Elementen von Wucherungen der Gliazellen und von Bildung sclerotischer Herde gefolgt sein können.

Die Vorgänge, welche hier in Betracht kommen, sind sicherlich oft nicht entzündlicher Natur, sondern einfache Ernährungsstörungen, welche entweder mit einer Veränderung oder Verunreinigung des Blutes zusammenhängen oder aber von Gefässerkrankungen d. h. Verdickungen und Degenerationen der Gefässwände und von Circulationsstörungen herzuleiten sind. Es ist wenigstens auffällig, wie häufig man in sclerotischen Herden krankhafte Veränderungen der Gefässwände vorfindet. Hat einmal eine sclerotische Wucherung Platz gegriffen, so kann sie weiterhin auch ohne voraufgegangene Degenerationsprocesse auf das angrenzende benachbarte Gewebe übergreifen.

Wenn man nun aber auch für einzelne Fälle die Bildung sclerotischer Herde mit Sicherheit auf einfache Degenerationsprocesse zurückführen kann, so ergibt sich daraus noch nicht der Schluss, dass dem immer so sein müsse. Es kommen sowohl im Gehirn als im Rückenmark Entzündungsprocesse vor, welche, nachdem sie zur Zerstörung einer gewissen Menge nervöser Substanz geführt haben, unter Bildung sclerotischer Herde zur Heilung gelangen.

Hat sich irgendwo ein entzündlicher Degenerationsherd gebildet, und geht weiterhin die Entzündung zurück, so stellt sich genau in derselben Weise wie dies für die ischämischen Degenerationsherde geschildert wurde, eine Resorption der Zerfalls- und Exsudatmassen ein. Bei umfangreichen Zerstörungen wird ein bleibender Defect entstehen, bei kleineren Herden dagegen kann es zunächst vorkommen, dass nach Untergang und Resorption der nervösen Bestandtheile ein Gewebe zurückbleibt, das nur aus einem zarten Netzwerk von Gliagewebe (Fig. 281 *B*) und aus Gefässen (*d*) besteht. Dieses Gewebe ist theils ein Rest des alten Gliagewebes, theils neugebildet und setzt sich im Wesentlichen aus fortsatzreichen Gliazellen (*b*) zusammen, deren Ausläufer untereinander sich verbinden. Nach Ablauf der Resorptionsvorgänge liegt zwischen den Fasern klare Flüssigkeit, welche nur spärliche Rundzellen (*c*) enthält. Man hat also ein graues gallertiges an Flüssigkeit reiches

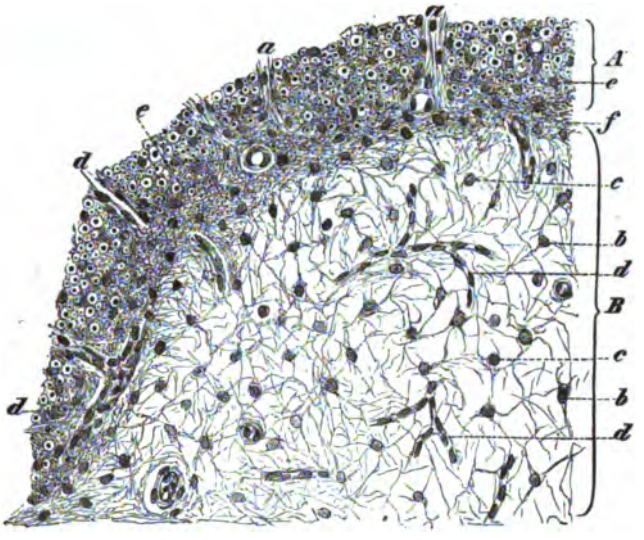


Fig. 281. Gallertige graue Degeneration des Vorderhornes des Lendentheiles des Rückenmarkes $1^1|_2$ Jahre nach acuter Poliomyelitis. *A* Weisse Substanz. *B* Spitze des Vorderhornes. *a* Atrophische nervenlose vordere Wurzeln. *b* Verzweigte Gliazellen, ein Netzwerk aus feinen glänzenden Fasern bildend. *c* Runde fortsatzlose Zellen. *d* Blutgefässe. *f* Dichte Sclerose des Randes des Vorderhornes. *e* Sclerose der daran angrenzenden Theile der weissen Stränge. In Müller'scher Flüssigkeit gehärtetes mit Hämatoxylin und Carmin gefärbtes in Canadabalsam eingelegtes Präparat. Vergr. 200.

Gewebe vor sich, das man passend als **grauen Gallertherd** bezeichnet.

Bei gallertartigen Herden pflegt am Rande eine Zone sich vorzufinden, innerhalb welcher die Masse des aus Zellen gebildeten Fasernetzes dichter ist (*ef*) und mehr als ein Faserfilz zu bezeichnen ist. Meist sind auch noch die benachbarten nervösen Elemente von diesem durch Wucherung der Gliazellen entstandenen Faserfilz (*e*) umschlossen.

Was bei den gallertartigen Herden nur in der Randzone geschieht, kommt in anderen Fällen durch die ganze Masse des Herdes verbreitet vor. Es kann in dem ganzen Gebiete sich eine Wucherung des Gliagewebes einstellen und durch Production vieler fortsatzreicher Zellen zu dem Zustande führen, welchen man als **harte Sclerose** oder als Sclerose im engeren Sinne bezeichnet.

Sclerotische Herde, wie die eben beschriebenen, entwickeln sich namentlich nach solitären Entzündungsprocessen im Rückenmark (vergl. § 573). Ob jene Erkrankung, welche man als multiple Hirn- und Rückenmarkssclerose bezeichnet, häufig, oder ob sie überhaupt als Folge multipler Entzündungen auftritt, steht noch dahin. Das Vorkommen einer disseminirten miliaren Encephalitis und Myelitis spricht indessen für eine solche Annahme.

Wenn man nun aber auch in vielen Fällen die Genese sclerotischer Herde auf primäre Degenerations- und Entzündungsprocesse zurückführen kann, so kommen doch auch wieder Fälle vor, in denen zu einer solchen Annahme die nöthigen Anhaltspuncte fehlen. Dies gilt schon für manche Fälle multipler Herdsclerose, ganz besonders aber für jene eigenartige Erkrankung, welche man passend als **granuläre Ependymsclerose** bezeichnet. Es ist das eine Veränderung des Ependymes der Hirnventrikel, welche wesentlich durch die Bildung kleiner prominenter grauer Körner characterisirt ist. Bei hochgradiger Erkrankung kann die Wand eines Ventrikels mit diesen Körnern so dicht besäet sein, dass sie für den betastenden Finger eine rauhe Beschaffenheit erhält. Zuweilen entstehen durch Verbindung der Knötchen untereinander auch netzförmige oder Arabesken ähnliche Zeichnungen.

Anatomisch besteht die Veränderung in einer Neubildung von Gliagewebe, welches sich durch seinen dichten Faserfilz bei mässigem oder erheblichem Kern- und Zellreichthum auszeichnet. Das die Ventrikel auskleidende Cylinderepithel ist über den knötchenförmigen Wucherungsherden bald noch erhalten, bald ganz oder theilweise defect.

Neben der knötchenförmigen ependymären und subependymären Sclerose kommt auch eine **diffuse ependymäre** und **subependymäre Sclerose** vor. Greift der Process vom Boden des IV. Ventrikels in die Tiefe, so kann er zu einer Zerstörung der Ganglienzellen der subependymär gelegenen Bulbärkerne führen.

Die Gründe dieser Wucherung sind nicht mit Sicherheit zu bestimmen, doch spricht die häufige Combination ihres Auftretens mit chronischen Entzündungsprocessen der Meningen dafür, dass chronische Entzündungen die Ursachen sind oder wenigstens sein können. In einzelnen Fällen finden sich auch im subependymären Gewebe perivasculäre Zellanhäufungen. Danach wären also die Bildungen den entzündlichen Papillomen der Haut an die Seite zu setzen.

Nicht selten stellen sich mächtige **Gliawucherungen in der Umgebung des Centralcanales** des Rückenmarkes in herd- und strangartiger Ausbreitung ein (vergl. § 551 Syringomyelie). Da dieselben namentlich bei Missbildungen des Centralcanales vorkommen oder wenigstens an Stellen liegen, an denen erfahrungsgemäss sehr leicht Störungen des Schlusses und der definitiven Gestaltung des Centralcanales auftreten, also im Gebiete der hinteren Stränge, so erscheint die Annahme gerechtfertigt, dass es sich bei diesen Wucherungen um Processe handelt, welche als Folgezustände angeborener Anomalieen der Gewebsformation anzusehen sind. Da ferner zuweilen neben diesen Gliawucherungen auch anderwärts sclerotische Herde vorkommen, so ist es nicht unwahrscheinlich, dass auch andere sclerotische Herde auf Entwickelungsstörungen zurückzuführen sind.

Von zahlreichen Autoren werden sämmtliche graue Herde, gleichgiltig ob dieselben hart oder gallertig sind, als Sclerose bezeichnet. Es ist dies nicht richtig, da das Wort σκληρὸς trocken, hart bedeutet. Will man trotzdem die Bezeichnung Sclerose auch auf die gallertigen Herde, welche genetisch mit den harten gleichwerthig sind, übertragen, so muss man sie wenigstens als gallertige Sclerosen von den harten unterscheiden.

Die Anschauungen der Autoren über die Genese der sclerotischen Herde bei multipler Sclerose gehen noch vielfach auseinander. Während die Einen die Degeneration der nervösen Substanz als den Ausgangspunct betrachten, glauben Andere eine Wucherung der Neuroglia als das Primäre ansehen zu dürfen. Noch andere sehen den Process als eine chronische Entzündung an oder lassen die Wucherung von den Gefässen ausgehen. Nach Untersuchungen, welche ich in specieller Berücksichtigung dieser Frage angestellt habe, treten in einzelnen Fällen in den frischesten Erkrankungsherden die degenerativen Veränderungen so sehr in den Vordergrund, dass der Vorgang füglich keine andere Deutung erfahren kann als die, dass zufolge irgend einer schädlichen Einwirkung zunächst eine Degeneration der nervösen Substanz eintritt, worauf alsdann die Gliazellen in Wucherung gerathen. Es kann dagegen auch nicht verschwiegen werden, dass in vielen Fällen keine Herde zu finden sind, welche noch ein solches Verhältniss bieten; es ist daher schwer, die Annahme von Charcot und Anderen, dass die Gliawucherung das Primäre sei, und die Nervenfasern successive verdränge, für alle Fälle von der Hand zu weisen. Ich glaube mich aus verschiedenen Gründen zu der Annahme berechtigt, dass es auch Formen der multiplen Sclerose des Rückenmarkes und des Gehirnes gibt, welche als Folgen von Entwickelungsstörungen anzusehen sind, sich somit an die bei Syringomyelie vorkommenden periependymären Wucherungen anschliessen. Möglich ist auch, dass multiple Sclerose nach multipler Entzündung sich entwickeln kann.

*Literatur über multiple Herdsclerose:* Leyden, *Deutsche Klinik XV* und *Klinik der Rückenmarkskrankh.*; Rindfleisch, *Virch. Arch. 26. Bd.*; Zenker, *Zeitschr. f. rat. Med. 24. Bd. 1865* und *Arch. f. klin. Med. VIII 1870*; Charcot, *Leçons sur les malad. du syst. nerv. Paris 1873*; Bourneville, *De la sclérose en plaques dissém, Paris 1869*; Schüle, *D. Arch. f. klin. Med. VIII*; Buchwald, *ibid. X*; Otto, *ib. X*; Jolly, *Arch. f. Psych. III*; Arndt, *Virch. Arch. 64. u. 68. Bd.*; Leyden, *Charité-Annalen III* und *Arch. f. Psych. VI* (*Sclerose der Bulbärkerne*) und *Berliner klin. Wochenschr. 1878*; Schultze u. Rumpf, *Centralbl. f. med. Wiss. 1878*; Erb, *v. Ziemssen's Handb. XI*; Frommann, *Virch. Arch. 54. Bd., Untersuch. üb. normal. und pathol. Anatomie d. Nervensystemes, Jena 1876* u. *Unters. über die Gewebsveränd. b. multipl. Sclerose, Jena 1879*; Ribbert, *Virch. Arch. 90. Bd.*; Friedmann, *Jahrb. f. Psych. IV 1883.*

*Literatur über Ependymsclerose des Gehirnes und periependymäre*

*Sclerose des Rückenmarkes:* Rokitansky, *Handb. d. pathol. Anat. I* Virchow, *Gesamm. Abhandl. Frankfurt 1856*; Weiss, *Oesterr. med. Jahrb. 1878*; Magnan et Mierzejewsky, *Arch. de physiol.*; Leyden, *Klinik d. Rückenmarkkrankh. II*; Schultze, *Virch. Arch. 70. u. 87. Bd.*; Friedreich, *ib. 26. Bd.*; Kahler u. Pick, *Arch. f. Psych. VIII*; Eickholt, *ib. X*; Westphal, *Brain VI 1883*; *Lit. zu § 551.*

*Literatur über Herdsclerose und diffuse Sclerose bei Neugeborenen und Kindern:* v. Recklinghausen, *Verhandl. d. Geburtshülfl. Gesellsch. zu Berlin 1863*; Neureuter u. Steiner, *Prager Vierteljahrsschr. f. pract. Heilk. XX. Jahrg. 2. Bd.*; Humphrey, *Med. Times 1877*; Hartdegen, *Arch. f. Psych. XI*; Pollack, *ebenda XII.*

§ 565. Gehen durch einfache oder degenerative Atrophie oder durch entzündliche Ernährungsstörungen die nervösen Elemente über grössere Strecken theilweise oder ganz zu Grunde, so kann sich in diesen Bezirken eine diffuse Wucherung des Gliagewebes einstellen, welche in ihren höheren Graden zu einer diffusen Verhärtung, zu einer **diffusen Sclerose** führt. Solche Veränderungen stellen sich z. B. bei einfacher Atrophie der Kleinhirnrinde (§ 554) ein. Sie ist ferner häufig bei Atrophie der Rindenschicht des Rückenmarkes und der Hirnrinde, wie sie sich als Folge gestörter Ernährung, namentlich bei chronischer Entzündung der weichen Hirnhäute einstellt. Im Rückenmark kann geradezu eine Sclerose der Randzone (Fig. 282) sich einstellen, die in ihrem Bau durchaus den andern Rückenmarkssclerosen gleicht. In der Gehirnrinde pflegt die Verhärtung keine bedeutende zu sein, und man bemerkt erst bei genauer histologischer Untersuchung, dass die sternförmigen Stützzellen und das fädige Stützwerk stärker hervortreten als in der normalen Hirnrinde (vergl. § 570 Fig. 283).

Fig. 282. Periphere Sclerose des Rückenmarkes. Schnitt durch den Halstheil (schematisirt). *a* Sclerotische Rindenschicht. Vergrösserung 8.

Nur bei sehr hochgradiger Atrophie kann die durch Zunahme des Gliagewebes bedingte Verhärtung so bedeutend werden, dass sie für den betastenden Finger wahrnehmbar wird.

Neben dieser secundär sich einstellenden Gliawucherung kommt auch eine **primäre Zunahme des Gliagewebes** vor, welche sich über umfangreiche Abschnitte des Centralnervensystems verbreiten kann. Nach Angabe der Autoren soll zunächst schon bei der Vergrösserung des Gehirnes, welche als Hirnhypertrophie (§ 547) bezeichnet wird, die Masse der Neuroglia vermehrt sein und eine leder- oder gummiartige Verhärtung des Gehirnes bedingen. Evidenter wird dies bei eigenthümlichen Verhärtungszuständen, die bei Erhaltung der Form und Farbe in einzelnen Hirnabschnitten

auftreten können und gleichzeitig eine mehr oder minder erhebliche Vergrösserung der betreffenden Theile bedingen. So kann z. B. die Masse eines Gyrus oder einer Gruppe von solchen, eines Lappens, des Balkens oder auch der Centralganglien sich verhärten. Es können ferner auch in der Markmasse des Gehirnes zerstreute nicht scharf abgegrenzte Herde auftreten, die, ohne eine Verfärbung zu zeigen, durch ihre Härte ausgezeichnet sind.

Diese Verhärtungen beruhen auf einer Zunahme des Gliagewebes, und es kann in Zuständen hochgradiger Sclerose das Gewebe fast ganz in ein Filzwerk feiner Fasern umgewandelt erscheinen, in welchem Nervenfasern und Nervenzellen nur noch spärlich vorhanden sind oder stellenweise wohl auch ganz fehlen.

Die diffusen Sclerosen sind von jenen Neubildungen, welche man als Gliome (§ 576) bezeichnet, nicht zu trennen und sind auch von demselben Gesichtspuncte aus zu betrachten. Ueber die Ursachen dieser Wucherung vermögen wir nichts anzugeben. Sie dürften indessen zum Theil wohl mit Störungen der histologischen Ausbildung der Hirnsubstanz zusammenhängen.

Die durch Gliawucherungen bedingten Ependymverhärtungen und die um den Centralcanal auftretenden Wucherungen haben bereits in § 564 ihre Besprechung gefunden. Von letzteren sei nur noch besonders hervorgehoben, dass sie mitunter eine ganz bedeutende Mächtigkeit erlangen können.

*Literatur über diffuse Sclerose:* Strümpell, *Arch. f. Psych. IX*; Siemens, *ib. X*; F. Schultze, *ib. XI*; Zacher, *ib. XIII*; Greiff, *ib. XIV*; Erler, *Diffuse Hirnsclerose, I.-D. Tübingen 1881.*

## V. Die Entzündungen des centralen Nervensystemes.

### 1. Entzündungen mit vorwiegend seröser Exsudation. Entzündliches Oedem der Pia, der Ventrikel und der Hirn- und Rückenmarkssubstanz.

§ 566. Acute entzündliche Exsudationen mit serösem Character kommen sowohl in der Substanz des Hirnes und Rückenmarkes als auch in deren Hüllen und den Ventrikeln vor und können als Krankheiten auftreten, welche nicht nur Functionsstörungen, sondern sogar den Tod herbeiführen.

Zunächst kommt eine **Leptomeningitis acuta serosa** vor, eine Affection, bei welcher im Anschluss an congestiv-hyperämische Zustände eine seröse Exsudation in das Subarachnoidal- und Pialgewebe, sowie in die Ventrikel erfolgt.

Die Menge der an ersterer Stelle befindlichen Flüssigkeit ist zur Zeit des Todes verschieden, sie pflegt indessen nicht bedeutend zu sein. Ebenso ist auch der Blutgehalt schwankend. Die Grosshirnventrikel sind mehr oder weniger durch Flüssigkeitsansammlung erweitert (entzündlicher erworbener Hydrocepha-

lus internus), unter Umständen so erheblich, dass durch den von innen wirkenden Druck die Gyri sichtlich abgeplattet sind und die Cerebrospinalflüssigkeit aus dem Subarachnoidalgewebe mehr oder minder verdrängt ist. Die Plexus sind meistens hyperämisch, die in den Ventrikeln und dem Subarachnoidalgewebe vorhandene Flüssigkeit ist klar oder leicht getrübt und kann zarte Fibrinflocken enthalten. Sie ist ferner eiweissreicher als die normale Cerebrospinalflüssigkeit (HUGUENIN) und enthält spärliche Eiterkörperchen. Blut- und Feuchtigkeitsgehalt der Hirnsubstanz wechseln. In der Umgebung einzelner Rindengefässe können sich spärliche Rundzellen vorfinden.

Die Affection tritt am häufigsten in den ersten Kinderjahren, selten dagegen bei Erwachsenen auf und kann bei Beginn von Infectionskrankheiten, wie Masern oder Scharlach, sich einstellen. Sehr wahrscheinlich sind auch die bei Nephritikern auftretenden Oedeme der Hirnhäute, des Gehirnes und der Ventrikel zum Theil als entzündliche anzusehen. Vielleicht, dass auch ein Theil der bei Kindern auftretenden Formen durch den Infectionsstoff der epidemischen Cerebrospinalmeningitis herbeigeführt wird (§ 567). Häufig ist indessen die Ursache nicht sicher zu stellen. Scrofulose, Rachitis und Syphilis sollen dazu disponiren.

Führt das entzündliche Oedem nicht zum Tode, so kann es nach kurzem Bestand wieder verschwinden, doch kommt es vor, dass sich chronische Entzündungszustände anschliessen, die einestheils zu einer Verdickung der Meningen, anderntheils zu bleibender und sich mit der Zeit noch steigernder Dilatation der Hirnventrikel, zu einem chronischen Hydrocephalus führen. Unter Umständen entwickeln sich die letztgenannten Zustände von vornherein schleichend.

Häufiger als die genuinen diffus ausgebreiteten serösen Exsudationen sind **locale entzündliche Oedeme der Hirn- und Rückenmarksubstanz** und **der Meningen**, welche sich in der Umgebung von eitrigen oder granulirenden, septischen, tuberculösen, syphilitischen oder traumatischen Entzündungsherden oder in der Umgebung von Geschwülsten entwickeln.

Ist wesentlich die nervöse Substanz Sitz des Oedemes, so sieht sie feucht glänzend aus und ist weicher als in der Norm. Meist finden sich neben der ödematösen Durchtränkung des Gewebes perivasculäre, d. h. theils in den adventitiellen Gefässscheiden, theils im Gewebsparenchym liegende Anhäufungen von Rundzellen.

### 2. Entzündungen mit eitrigem, eitrig-fibrinösem und eitrig-serösem Exsudat. Leptomeningitis und Meningoencephalitis, Encephalitis und Myelitis purulenta. Hirnabscess.

§ 567. **Leptomeningitis mit eitrigem** oder **eitrig-fibrinösem** und **eitrig-serösem Exsudate.**

Stellen sich in den weichen Hirn- und Rückenmarkshäuten Entzündungen mit eitrigem Character ein, so folgt der jede acute Entzündung einleitenden Hyperämie, sowie den zu Beginn nie fehlenden serösen Exsudationen sehr bald eine äusserst reichliche perivasculäre Ansammlung farbloser Blutkörperchen. Demgemäss erscheinen in der Umgebung der starkgefüllten und dilatirten Venen gelblichweisse Flecken und Streifen, welche mehr und mehr die Gefässe von den Seiten umgeben. Durch weitere Ausbreitung der Infiltration kann schliesslich die Trübung so bedeutend werden, dass die Gyri oder die Rückenmarksubstanz vollständig verdeckt werden.

Bei rein eitriger Meningitis besteht das Exsudat aus Eiterkörperchen und Flüssigkeit. Bei eitrig-seröser und eitrig-fibrinöser Entzündung zeigt es eine trübe sulzige Beschaffenheit und enthält mehr Flüssigkeit sowie Körner und Fäden, seltener hyaline Massen von Fibrin.

Das Exsudat liegt wesentlich in den Gewebslücken der Pia und des Subarachnoidalgewebes. Die Belagzellen der Gewebsbalken sind grösstentheils abgestossen und in degenerativem Zerfall begriffen. Die Venen sind von Rundzellen meist dicht umschlossen und ihre Wandungen selbst auch von solchen durchsetzt. Nicht selten ist ihr Lumen, namentlich dessen Randpartie äusserst reich an farblosen Zellen oder wohl auch ganz mit solchen gefüllt, mitunter auch durch hyaline oder körnige Gerinnungen verstopft. Sind die Arterien von reichlichen Exsudatzellen umgeben, so ist ihre Adventitia infiltrirt. Gar nicht selten erscheinen auch die inneren Häute, namentlich die Intima, von Rundzellen durchsetzt.

Die Hirnrinde und das Rückenmark können nahezu unverändert d. h. gegen die Norm nur stärker durchfeuchtet sein, doch gelingt es häufig da und dort Veränderungen an den nervösen Bestandtheilen nachzuweisen. Im Rückenmark kommt es namentlich zu Quellungen und Zerfall der Axencylinder und zu Degeneration der Markscheiden der weissen Substanz und der Nervenwurzeln. In der Hirnrinde quellen die Ganglienzellen auf und die feinen Nervenfasern zerfallen.

In manchen Fällen greift der Entzündungsprocess längs der Gefässe auf die Rindensubstanz über, d. h. es wird die Pialscheide der Gefässe, namentlich der Venen, mit Rundzellen mehr oder weniger erfüllt. Endlich kann der Entzündungsprocess auch in mehr diffuser Weise (§ 568) die Hirn- und Rückenmarksubstanz ergreifen. Die aus dem Hirn und Rückenmark austretenden Nerven sind häufig ebenfalls der Sitz einer zelligen Infiltration.

Greift die Entzündung durch die Querschlitze auf die Telae chorioideae der Hirnventrikel über, so stellt sich auch hier eine eitrige oder eitrig-fibrinöse Exsudation ein, welche es bedingt, dass der Ventrikelinhalt sich vermehrt und sich eitrig trübt und dass die Plexus sich mit Eiter oder eitrig-fibrinösen Massen bedecken und gleichzeitig anschwellen. Das Ependym und die angrenzende Hirnsubstanz wird stärker durchfeuchtet und kann einer entzünd-

lichen Erweichung verfallen. Ist die Dilatation der Hirnventrikel bedeutend, so wird die Hirnsubstanz comprimirt, die Gyri abgeplattet und die Flüssigkeit aus den Subarachnoidalräumen ausgepresst, so dass nunmehr das meningeale Gewebe wasserarm wird und die Arachnoidea, sowie auch die Innenfläche der Dura eine auffallend trockene Beschaffenheit erhalten.

Sitz und Ausbreitung der Entzündung kann natürlich sehr wechseln und hängt von den die Entzündung erregenden Ursachen und der Art, wie dieselben in die Meningen gelangen, ab. Ueber die Eigenschaften der Entzündungserreger wissen wir noch wenig zu sagen, doch ist es wahrscheinlich, dass es sich meistens um die Invasion pathogener Organismen handelt und zwar, je nach der Erkrankungsform, um specifisch verschiedene Organismen. In manchen Fällen lassen sich im entzündeten Gewebe Mikrokokken nachweisen, die indessen wahrscheinlich nicht immer als gleichwerthig anzusehen sind.

Der Entzündungserreger kann zunächst auf dem Blutwege in die Meningen gelangen, so dass also die Meningitis als eine embolische aufzufassen ist. Kommt er dabei an der Convexität des Gehirnes wesentlich zur Wirkung, so wird sich eine locale oder ausgebreitete, einseitige oder doppelseitige **Convexitätsmeningitis** einstellen. Findet er an der Basis seine Angriffspuncte, so entsteht eine **Basilarmeningitis**, werden auch die Häute des Rückenmarkes inficirt, eine **spinale Meningitis**. Bei Basilarmeningitis pflegt namentlich der Hirnstamm stark von Exsudat bedeckt zu sein. Ebenso sind auch die Cysternen oft stark gefüllt.

Hämatogene eitrige und eitrig-fibrinöse Meningitis kommt nach pyämischen Wundinfectionen, nach putrider und nach croupöser Pneumonie, ulceröser tuberculöser und gangränöser Lungenphthise, Endocarditis, gangränösem Decubitus, acutem Rheumatismus, eitriger Pleuritis, Scharlach, Typhus, Nabelvenenentzündung etc. vor. Sie ist ferner das wesentlichste Symptom jener Infectionskrankheit, welche als epidemische Cerebrospinalmeningitis bezeichnet wird. Bei letzterer ist, wie schon der Name sagt, das Exsudat sowohl über die Medulla spinalis als auch über das Gehirn ausgebreitet, doch ist zu bemerken, dass die Vertheilung desselben durchaus nicht immer eine gleichmässige ist. Auf der Höhe der Entzündung trägt es meist einen eitrigen oder eitrig-sulzigen, seltener einen blutig-eitrigen Character, doch fehlen kleine Hämorrhagien selten ganz. Sterben die Erkrankten schon in den ersten Tagen, so ist die Menge des Exsudates nur sehr gering und mitunter nur mikroskopisch als eine perivasculäre zellige Infiltration nachzuweisen. Bei etwas hochgradigerer Entzündung zeigt die Subarachnoidal-Flüssigkeit eine trübe, molkenähnliche Beschaffenheit.

Die Hirn- und Rückenmarksubstanz ist stets an der Entzündung betheiligt; zunächst schon dadurch, dass von der Pia aus theils längs der Rindengefässe, theils mehr in diffuser Verbreitung die kleinzellige Infiltration auf die Hirnrinde und die Rückenmarks-

stränge übergreift. Dazu kommt noch, dass im Innern des Grosshirns kleinere und grössere zum Theil hämorrhagische Entzündungsherde niemals fehlen. Nach STRÜMPELL sind dieselben meist sehr zahlreich. Die kleinsten bilden kleine in der Pialscheide der Gefässe gelegene Zellhäufchen, die grösseren ausgebreitete zellige Infiltrationen, welche mit einer Erweichung der Hirnsubstanz verbunden sind. Bleibt das betreffende Individuum längere Zeit am Leben, so können sich kleinere und grössere Abscesse entwickeln. Es ist danach die epidemische Cerebrospinalmeningitis gleichzeitig auch eine evidente Encephalitis und Myelitis, und es können sogar (STRÜMPELL) nach Ablauf und Heilung der meningitischen Processe Hirnabscesse zurückbleiben.

Eine zweite Gruppe eitriger Entzündungen entsteht dadurch, dass Entzündungsprocesse der Nachbarschaft entweder per continuitatem und contiguitatem oder auf dem Wege der Lymph- und Blutgefässe übergreifen. So kann eine Entzündung der Knochen z. B. eines Wirbels oder des Felsenbeines, sich direkt auf die Hirnhäute fortpflanzen. Es kann ferner auch eine eitrige Entzündung der Nase und der Stirnhöhlen oder der Schädelbasis, der Kopfhaut (eiternde Wunden, Erysipel, Ekzem) und der Kopfschwarte oder auch des Ohrlabyrinthes und des Auges (Panophthalmitis) sich nach den Hirnhäuten verbreiten, indem entweder Lymphbahnen oder Blutgefässe, welche durch die Knochen nach Innen treten und sich in die Hirnhäute einsenken, als Verbreitungsweg benutzt werden. Besonders gefährlich ist dabei eine puriforme Erweichung von Thromben, welche sich etwa von einer Wunde aus in den Venen der Schädelknochen und der Dura mater gebildet haben. Endlich kann auch eitrige Entzündung des Gehirnes selbst eitrige Meningitis verursachen. Nach Angabe verschiedener Autoren (FISCHER, BILLROTH, HUGUENIN) soll auch eine einfache Commotio cerebri ohne Verletzung der Weichtheile und der Knochen eitrige Meningitis zur Folge haben können. Nach HUGUENIN und Anderen soll sie auch nach Insolation vorkommen.

Die Entzündung der Meningen wird bei allen diesen Entzündungsformen natürlich zunächst da auftreten, wo der Enzündungserreger zuerst hingelangt und wird demgemäss zu Anfang eine locale sein. Die weiten offenen Verbindungen zwischen den Subarachnoidalräumen bringen es indessen mit sich, dass meist eine rasche Ausbreitung des Entzündungsprocesses stattfindet.

Die eitrigen Entzündungen der Meningen, namentlich diejenigen des Gehirnes, führen meist zum Tode, können indessen auch zur Ausheilung (epidemische Cerebrospinalmeningitis) gelangen. Ist dies der Fall, so wird im Laufe der Zeit das Exsudat resorbirt. Meist bleiben indessen da und dort durch Bindegewebshyperplasie bedingte weissliche Gewebsverdickungen der Meningen zurück. Es kann ferner auch eine dauernde Erweiterung der Ventrikel sich erhalten. Unter nicht näher gekannten Verhältnissen schliesst sich ferner der acuten Entzündung eine chronische an, so dass die

Meningen dauernd der Sitz zelliger Infiltrationen sind und sich dabei erheblich verdicken. Hat die Entzündung ihren Sitz wesentlich in der Pia, so kann der Process zu einer Atrophie (§ 570) der angrenzenden Hirn- und Rückenmarksubstanz führen.

Strümpell und Weigert haben die Vermuthung ausgesprochen, dass auch bei epidemischer Cerebrospinalmeningitis der Entzündungserreger von der Nase aus nach der Hirnhöhle gelangen möchte. Ich kann diese Ansicht nicht theilen. Wenn ich auch überzeugt bin, dass andere Formen der eitrigen Meningitis von der Nase ihren Ausgang nehmen können (ich habe selbst zwei derartige Fälle beobachtet), so liegen doch die Verhältnisse bei der Cerebrospinalmeningitis so, dass hier eine solche Annahme nicht zulässig erscheint. Die Vertheilung des Processes in den Meningen, das Auftreten zahlreicher Herde im Innern des Gehirns und des Rückenmarkes, die häufig schon zu Beginn auftretende Entzündung verschiedener Gelenke etc. sprechen dafür, dass das Gift auf dem Blutwege sich verbreitet und so in das Centralnervensystem gelangt. Die Entzündung der oberen Nasentheile ist eine Theilerscheinung der Meningitis.

*Literatur über Cerebrospinalmeningitis:* v. Ziemssen, *Handb. d. spec. Pathologie II;* Wunderlich, *Arch. d. Heilk. V u. VII;* Zenker, *D. Arch. f. klin. Med. I;* Strümpell, *ebenda XXX;* Lancereaux, *Traité d'anat. pathol. II.*

§ 568. **Meningoencephalitis, Meningomyelitis, Encephalitis und Myelitis purulenta.**

Bei jeder eitrigen Meningitis erleidet die angrenzende nervöse Substanz mehr oder minder ausgeprägte Veränderungen, und man kann in Rücksicht darauf diesen Process sehr wohl als eine Meningoencephalitis und Meningomyelitis bezeichnen. Unter besonderen Verhältnissen erreicht indessen die Entzündung des Gehirnes und Rückenmarkes besonders hohe Grade, so dass dadurch auch schon das makroskopische Bild des Processes wesentlich beeinflusst wird.

Es geschieht dies namentlich bei Entzündungen, wie sie sich nicht selten nach schweren Traumen, wie z. B. nach Hieb-, Stoss-, Stich- und Schusswunden einstellen. Schon durch die mit diesen Traumen verbundene Erschütterung kann die Hirn- und Rückenmarksubstanz zertrümmert oder wenigstens zum Absterben gebracht werden. Häufig dringen indessen auch die Waffen, mit denen die Verletzung beigebracht wurde, in das Innere des Gehirnes und Rückenmarkes ein, oder es werden durch die Gewalt des Stosses Knochensplitter abgesprengt und in die nervöse Substanz eingekeilt, oder es kommt durch Gefässzerreissung zu meningealen oder auch intracerebralen und intramedullären Blutungen, durch welche die nervöse Substanz zertrümmert wird.

Werden solche Wunden verunreinigt, so stellen sich Zersetzungen der Blutextravasate und der mortificirten Gewebsbestandtheile ein und es entstehen weiterhin nicht nur heftige eitrige und putride

meningitische, sondern auch encephalitische und myelitische Entzündungsprocesse.

Die zersetzten Blutcoagula und die zertrümmerte Hirnsubstanz können ein missfarbiges braunes oder graues oder grau grünes Aussehen gewinnen und einen widrigen Geruch verbreiten. Die Entzündung selbst ist zunächst durch eine feuchte Schwellung der Hirn- oder Rückenmarksubstanz sowie durch das Auftreten mehr oder weniger zahlreicher hämorrhagischer Herde charakterisirt. Die Veränderung betrifft in erster Linie die nächste Nachbarschaft des Destructionsherdes, kann indessen eine erhebliche Ausbreitung erlangen, so dass die durch die Hämorrhagieen bedingte rothe Sprenkelung des Gewebes oft weit in die Tiefe greift und unter der entzündeten Pia auch über eine grosse Fläche der Rindenschicht sich erstreckt. Waren zu Beginn starke Blutungen vorhanden, so ist das geschwellte Hirn- und Rückenmarksgewebe mehr oder weniger deutlich durch diffundirten Blutfarbstoff gelblich gefärbt.

Die hämorrhagischen Herde liegen stets in der Umgebung von kleinen Gefässen, greifen indessen, wenn sie eine irgendwie erhebliche Grösse besitzen, über das Gebiet der adventitiellen Lymphscheiden auf das angrenzende nervöse Gewebe über. Ist der Process nicht mehr frisch, so enthalten die hämorrhagischen Herde auch schon Anhäufungen kleiner Rundzellen, d. h. farbloser Blutkörperchen, welche aus den Gefässen ausgetreten sind.

Mit dieser Emigration beginnt der Eiterungsprocess, d. h. es wird weiterhin durch die Masse der ausgewanderten Zellen das Hirn- oder Rückenmarkgewebe überschwemmt und geräth gleichzeitig in Zerfall und Auflösung. Ist innerhalb eines Bezirkes das Gewebe ganz verflüssigt und an seine Stelle gelber oder graulich gelber oder auch jauchiger Eiter getreten, so hat die Encephalitis oder Myelitis zum **Abscess** geführt.

In ähnlicher Weise, wie nach Traumen, können auch auf andere Weise z. B. nach eitrigen Knochenentzündungen oder auf embolischem Wege entstandene meningitische Processe auf das Gehirn oder Rückenmark übergreifen und zu Abscessbildung führen. Im Allgemeinen pflegt der Verlauf dabei weniger stürmisch zu sein.

Gelangt ein Entzündungserreger mit dem Blutstrom in das Innere des Gehirnes oder des Rückenmarkes, ohne zugleich die Meningen zu inficiren, so stellt sich an den genannten Stellen eine Entzündung ein, die, wenn sie nicht superficiell gelegene Theile betrifft, zunächst ohne Betheiligung der Pia verlaufen kann. Gehört der Entzündungserreger zu den Eiterung hervorrufenden Schädlichkeiten, ist es z. B. der Mikrokokkus der Pyämie und gelangt derselbe in Capillaren oder Venen, so entstehen am Orte der Embolie kleinste hämorrhagische Entzündungsherde. Erst nur als kleine rothe oder röthliche Herde sich präsentirend, wachsen sie im Verlaufe von Tagen zu gelbweissen oder durch Blut mehr oder weniger gefärbten grösseren Herden heran, welche mehr und mehr den Character der Abscesse zeigen. Unter stetig sich steigernder Anhäu-

fung von Eiterkörperchen ist es zur Auflösung des Hirn- oder Rückenmarkgewebes gekommen.

War durch die Embolie eine Verstopfung einer Arterie oder mehrerer Arterien zu Stande gekommen, so können sich zur Entzündung die Erscheinungen der embolischen anämischen oder hämorrhagischen Nekrose (§ 556) hinzugesellen, resp. derselben vorangehen. Das Endresultat des Processes ist indessen das nämliche. Auch hier entsteht ein Abscess, welcher nur vielleicht gegenüber den andern sich durch seine Grösse auszeichnet.

Beiderlei Formen embolischer Entzündung kommen unter den nämlichen Verhältnissen wie die eitrige Meningitis vor, also bei Pyämie, Endocarditis, Lungeneiterung, Lungengangrän, putrider Bronchitis, croupöser Pneumonie, Cerebrospinalmeningitis etc.

Die embolischen Abscesse kommen am häufigsten im Gross- und Kleinhirn, seltener im Hirnstamm und noch seltener im Rückenmark vor und können multipel auftreten. Sie enthalten meist rahmigen gelbweissen oder leicht grünlich gefärbten Eiter. Die kleinsten sind etwa hirsekorn- bis erbsengross. Umfangreiche Abscesse können den grössten Theil eines Lappens einnehmen. Am häufigsten haben sie etwa die Grösse einer Wallnuss oder eines Hühnereies.

Sind sie noch frisch, so erscheint die Wandung zerfetzt; die Umgebung ist ödematös geschwollen und häufig mit kleinen hämorrhagischen Entzündungsherden durchsetzt. Gelangen sie unter die Pia, so gesellt sich Meningitis hinzu. Brechen sie in die Hirnventrikel ein, so entstehen auch hier heftige Entzündungen.

Nur kleinste Abscesse können durch Resorption des Eiters und Narbenbildung heilen. Grössere Abscesse schliessen sich, falls die Entzündung nachlässt und nicht durch Hirndruck oder durch Meningitis zum Tode führt, durch eine Granulationsmembran gegen die Umgebung ab und erhalten sich dann Jahre, ja sogar Jahrzehnte lang in diesem Zustande. Schon in der vierten Woche kann ein Abscess durch einen grauen oder grauröthlichen Saum gegen die umgebende Hirnsubstanz abgegrenzt sein. Nach Monaten wird dieser Saum breiter, d. h. 2—5 Mm. breit und zugleich derb. Dieser Saum ist nichts anderes als ein Granulationsgewebe, welches sich später in faseriges Narbengewebe umwandelt. An alten Abscessen besteht daher die Abscessmembran aus einer inneren aus Zellen verschiedener Grösse und aus Gefässen bestehenden Granulationsschicht und aus einer äusseren faserigen Schicht.

Der ein Mal gebildete abgesackte Abscess wächst im Verlaufe der Zeit durch Ansammlung von Eiter, welcher von der Membran secernirt wird, doch muss man annehmen, dass diese Secretion zeitweise sistirt und bei chronischen Abscessen überhaupt eine geringfügige ist. Die umgebende Hirnsubstanz wird verdrängt, und kann dadurch atrophisch werden oder sogar in degenerativen Zerfall gerathen.

Jeden Augenblick können in derselben auch entzündliche Oedeme oder neue kleinzellige Herdentzündungen und damit auch Verhält-

nisse eintreten, welche die Function des Gehirnes stören und häufig genug dem Leben ein Ende machen. Auch die Gefahr der Perforation in einen Ventrikel oder des Uebergreifens der Entzündung auf die Pia ist durch die Abkapselung nicht gehoben. Kleinhirnabscesse können durch Druck auf die Vena Galeni chronischen Ventrikelhydrops verursachen. Heilung eines grossen Abscesses ist nur durch operative Entleerung möglich.

*Literatur über Hirnabscess:* Lebert, *Virch. Arch. 10. Bd.*; Schott, *Würzburger med. Zeitschr. II 1862*; Billroth, *Arch. d. Heilk. 1862*; R. Meyer, *Zur Pathologie d. Hirnabscesse, In.-Diss. Zürich 1867*; Maas, *Berl. klin. Wochenschr. 1869*; Wyss, *Jahrb. d. Kinderheilk. IV 1871*; Cruveilhier, *Anat. pathol. Livr. 33*; Nauwerck, *D. Arch. f. klin. Med. XXIX.*

## 3. Chronische Lepto-Meningitis cerebralis und spinalis. Chronische Meningoencephalitis und Meningomyelitis.

### § 569. Die secundären Formen chronischer Lepto-Meningitis.

Sind die den Wirbelcanal und die Schädelhöhle umgrenzenden Knochen und die Dura mater der Sitz chronischer Entzündungsprocesse, so können dieselben früher oder später auf die Arachnoidea, das subarachnoidale Gewebe und die Pia mater übergreifen. Am häufigsten geschieht dies bei tuberculösen und syphilitischen Processen, doch können auch andere Entzündungen z. B. solche die nach Traumen sich einstellen, vom Knochen aus die zarten Hirn- und Rückenmarkshäute in Mitleidenschaft ziehen. Auch die als Pachymeningitis interna bekannte idiopathische Entzündung der Dura mater, welche durch Bildung von Exsudatmembranen und Bindegewebe an deren Innenfläche gekennzeichnet ist, greift hie und da auf dieselben über.

Die Arachnoidea nimmt als gefässlose Haut zunächst nur in passiver Weise an der Entzündung Theil und erleidet mehr oder weniger ausgebreitete degenerative Veränderungen. In der Pia dagegen, sowie auch in dem Subarachnoidalgewebe, so weit dasselbe gefässhaltig ist, stellen sich mehr oder weniger hochgradige entzündliche Circulationsstörungen ein, deren erste Folge eine entzündliche Infiltration des letztgenannten Gewebes sowohl als auch der Arachnoidea ist.

Was weiterhin geschieht hängt von dem Character der Entzündung ab. Handelt es sich nicht um tuberculöse oder syphilitische Processe, so führt die Entzündung im Laufe der Zeit zu mehr oder weniger ausgebreiteter weisslicher Trübung und Verdickung der Arachnoidea, des subarachnoidalen Gewebes und der Pia, welche theils durch andauernde zellige Infiltration, theils durch Bildung derben fibrillären Bindegewebes bedingt wird. Nicht selten

entstehen auch Verwachsungen zwischen Dura und Arachnoidea. Am festesten pflegen dieselben bei der traumatischen Form der Pachymeningitis zu werden, während sie bei der idiopathischen Entzündung der Dura mater meistens nur durch zarte vascularisirte zum Theil auch nur durch fibrinöse Exsudationsmembranen hergestellt zu werden pflegen.

Wohl noch häufiger als durch Erkrankung der Dura und der Knochen entstehen secundäre chronische Entzündungen der Meningen als Folgen acuter oder chronischer Hirn- und Rückenmarkserkrankungen. Nicht nur jede subpial gelegene Entzündung der Hirn- und Rückenmarksubstanz, sondern auch jeder subpiale Degenerationsprocess kann eine Entzündung der bindegewebigen Hüllen zur Folge haben. Es können ferner auch Hirn- und Rückenmarksgeschwülste theils direct, theils durch destructive Processe, welche in ihren Geweben selbst oder in ihrer Umgebung sich einstellen, Entzündung erregend auf die Pia einwirken.

Die Pia und die Rinde des Gehirnes und des Rückenmarkes stehen untereinander in innigster Verbindung, und es kann sowohl bei entzündlichen als bei nicht entzündlichen Degenerationsprocessen ein Theil der Zerfallsproducte in das Gewebe der Pia und der Subarachnoidalräume geschleppt werden, so dass in letzterem weissliche Trübungen, bei hämorrhagischen Processen auch gelbe und braune Pigmentirungen entstehen. Mehr noch aber werden Trübungen herbeigeführt, wenn diese Substanzen, was oft der Fall ist, Entzündung erregend wirken. In diesem Falle tritt nicht nur reichliche Zellemigration auf, sondern es stellt sich im Verlaufe der Zeit auch eine mehr oder weniger verbreitete Hyperplasie des Bindegewebes ein. In manchen Fällen ist sie nicht unbedeutend (vergl. § 556 Fig. 270), so dass die Masse der weichen Hirnhäute erheblich an Dichtigkeit und Derbheit gewinnt und zugleich weiss und undurchsichtig wird.

Die Bindegewebshyperplasie kann dabei sowohl die Pia als auch das Subarachnoidalgewebe und die Arachnoidea betreffen; die Bindegewebsbalken nehmen an Dicke zu und werden grobfaseriger. Es entstehen ferner auch neue Balken, und der characteristische Bau der Hirnhäute wird mehr und mehr verwischt. Häufig bilden sich in dem verdickten Gewebe Kalkconcremente und zwar in der Weise, dass eigenthümlich blass aussehende Zellen zu kugeligen Gebilden zusammentreten, die erst homogen werden und dann verkalken und zugleich von Zellen und neugebildetem Bindegewebe umschlossen werden.

Wie am Gehirn, so kommen auch am Rückenmark secundäre meningitische Processe nach Entzündungen der Wirbelknochen und der Dura spinalis vor. Unter Umständen kann der Entzündungsprocess auch auf das Rückenmark selbst übergreifen.

§ 570. **Die hämatogene chronische Leptomeningitis.** Wie bereits in den §§ 566 und 567 bemerkt wurde, können

acut beginnende hämatogene meningitische Processe, falls sie nicht zum Tode führen, durch Resorption des Exsudates heilen, doch bleiben dabei nicht selten leichte Gewebsverdickungen zurück, welche durch Neubildung von fibrösem Gewebe bedingt sind. Es können ferner unter nicht näher gekannten Verhältnissen sich chronische Entzündungen anschliessen, welche andauernd durch einen mässigen Grad zelliger Infiltration der Meningen und eine davon abhängige Trübung derselben gekennzeichnet sind. Es kann sich ferner daraus ein chronischer Hydrocephalus internus entwickeln.

Neben den unter den früher aufgeführten Bedingungen entstehenden meningitischen Processen, kommen noch Formen von Leptomeningitis vor, welche sowohl nach ihrer Entwickelung und ihrem Verlauf als auch in Hinsicht auf ihre Aetiologie sich nicht den ersteren gleichstellen lassen. Es sind dies meist chronische, seltener acut oder subacut verlaufende Entzündungsprocesse, welche eine der häufigsten Ursachen psychopathischer Zustände, namentlich der als progressive Paralyse bezeichneten Krankheit bilden, sich indessen mit diesem klinischen Begriff nicht vollkommen decken. Sie können danach einerseits bei psychopathischen Zuständen fehlen, andererseits aber auch wieder dann vorkommen, wenn eine Geisteskrankheit fehlte und das Leiden entweder symptomlos verlief oder durch andere Erscheinungen characterisirt war.

Die Zustände, welche hier in Betracht kommen, haben sicherlich weder ätiologisch noch klinisch die nämliche Bedeutung, und man kann auch schon anatomisch zwei Gruppen unterscheiden, welche sowohl nach dem Sitz als auch nach der Beschaffenheit der Veränderungen sich von einander unterscheiden.

Zunächst gehören hieher Veränderungen, welche ihren Sitz wesentlich in der Arachnoidea und dem Subarachnoidalgewebe haben und hier weissliche Trübungen bilden, die theils in verwaschenen Flecken und Streifen, theils mehr diffus ausgebreitet auftreten, welche namentlich über den Sulci und den subarachnoidalen Cysternen deutlich sind und sowohl an der Basis des Gehirnes als an der Convexität vorkommen.

Ob diese Trübungen wirklich immer die Folge von Entzündungen sind, erscheint noch zweifelhaft. Sie werden theils durch fibröse Verdickungen der Arachnoidea und des Subarachnoidalgewebes, theils durch endotheliale Wucherungen, theils, und zwar am seltensten, durch kleinzellige Infiltration bedingt. Will man sie so lange, bis genauere Angaben über ihre Bedeutung möglich sind, zu der chronischen Entzündung zählen, so wird man sie am besten unter dem Begriff der **chronischen Arachnitis** oder **Leptomeningitis externa** zusammenfassen. Aetiologisch bilden die genannten Veränderungen keine Einheit, indem sie sowohl nach chronischen Stauungen, als nach Veränderungen der Blutbeschaffenheit (Alcoholismus, chronische Nephritis) beobachtet werden.

Von ungleich grösserer Bedeutung als die eben erwähnten Veränderungen, denen erhebliche Störungen der Hirn- und Rücken-

marksfunction wohl nicht zugeschrieben werden dürfen, sind chronisch verlaufende Processe, welche ihren Sitz wesentlich in der Pia und der Hirnrinde haben, in späteren Stadien in ganz unverkennbarer Weise einen entzündlichen Character tragen und deshalb am besten unter dem Namen **Meningoencephalitis** und **Meningomyelitis chronica** zusammengefasst werden.

Ist der Krankheitsprocess zu hoher Entwickelung gelangt, so sind die zarten Hirnhäute, besonders die Pia, deutlich getrübt, weiss und undurchsichtig, namentlich in den Sulci längs der Gefässe, häufig jedoch auch auf der Höhe der Gyri. Am häufigsten betrifft die Erkrankung die vorderen Hirnabschnitte, also den Stirn-, den Central- und Scheitellappen, während die übrigen Lappen erheblich weniger, zum Theil auch gar nicht erkrankt sind. Es kommen indessen Fälle vor, in denen andere Theile, z. B. der Schläfenlappen am stärksten verändert sind.

Das Auffälligste unter den anatomischen Veränderungen bilden entschieden zellige Infiltrationen, welche zunächst die Pia mater (Fig. 283 *h*), in geringerem Grade auch das Subarachnoidalgewebe *(b)* betreffen. Daneben kann auch noch eine mehr oder minder erhebliche fibröse Hyperplasie der Pia und des Subarachnoidalgewebes bestehen. Weiterhin finden sich auch mehr oder minder bedeutende Anhäufungen von Rundzellen *($i_1$)*, zum Theil auch von rothen Blutkörperchen und von braunem oder gelbem Pigment ($i_2$) in den adventitiellen Scheiden der Blutgefässe der Rinde, mitunter sogar der Marksubstanz. Erhebliche Zellanhäufungen in der Masse der Hirnsubstanz selbst, z. B. in der Umgebung von Ganglienzellen, sind dagegen selten.

Die zelligen Exsudationen sind niemals gleichmässig vertheilt, sondern schon innerhalb der Pia bald sehr bedeutend, bald nur gering. In der Rinde selbst sind stets nur um eine beschränkte Zahl von Gefässen erhebliche Zellanhäufungen und in der Marksubstanz sind die Herde meist nur vereinzelt nachzuweisen. Einzelne Gefässe zeigen daneben hyaline Verdickungen oder fibröse Hyperplasie der Adventitia.

Die nervöse Substanz der Grosshirnrinde ist bei diesen Zuständen wohl niemals ganz normal, doch ist es nicht immer ganz leicht, die vorhandenen Veränderungen zu erkennen. Nach langer Dauer der Erkrankung ist sie oft deutlich atrophisch und ihr Durchmesser gelegentlich auf die Hälfte, mitunter sogar auf einen Drittel verkleinert. Dabei ist die Atrophie bald gleichmässig über den erkrankten Hirntheil ausgebreitet, bald local d. h. in einzelnen Gyri oder in Theilen von solchen stärker entwickelt. Die atrophischen Theile sind meist blass, seltener geröthet, zuweilen etwas verhärtet.

Da gleichzeitig auch die Masse der Marksubstanz abgenommen hat, so ist der betreffende Hirntheil auch im ganzen erheblich verkleinert und der dadurch frei werdende Raum durch Flüssigkeitsansammlung im Subarachnoidalgewebe erfüllt. Nicht selten sind auch die Ventrikel erweitert und ihr Ependym granulirt (§ 564).

Bei sehr starker Ausbreitung der Atrophie kann das Hirngewicht so bedeutend abnehmen, dass es unter 1000 Gramm sinkt.

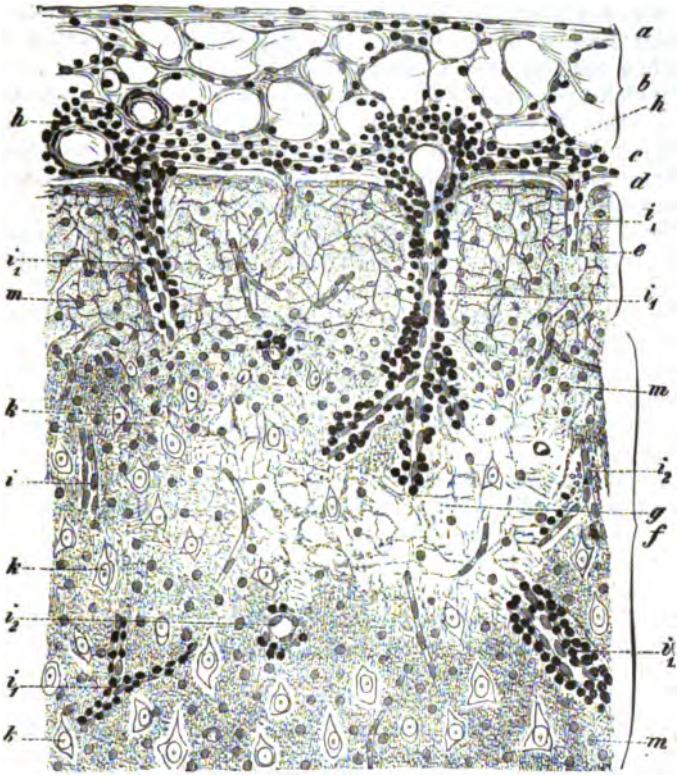


Fig. 283. Meningoencephalitis chronica mit Atrophie der Hirnrinde. *a* Arachnoidea. *b* Subarachnoidalgewebe. *c* Pia mater. *d* Aeusserste feinfaserige Schicht. *e* Zellarme Schicht der äusseren Hauptschicht. Die Ganglienzellen sind innerhalb derselben geschwunden, und es sind zahlreiche sternförmige Figuren glänzender Fasern sichtbar. *f* Zellenreiche Schicht. Innerhalb derselben sind bei *g* die Ganglienzellen geschwunden und das Gewebe auf ein zartes Netzwerk reducirt. *h* Zellige Infiltration der Pia. *i* Unveränderte Blutgefässe. $i_1$ Blutgefässe, deren Pialscheide mit Rundzellen infiltrirt ist. $i_2$ Blutgefässe, deren Pialscheide Rundzellen und Pigment enthält. *k* Ganglienzellen der zellreichen Schicht. *m* Gliazellen. Mit Müller'scher Flüssigkeit und Alcohol gehärtetes, mit Alauncarmin und carminsaurem Ammoniak gefärbtes, in Canadabalsam eingeschlossenes Präparat. Vergr. 150.

Man kann danach die Affection als **Meningoencephalitis atrophicans** bezeichnen.

Am stärksten pflegen die äusseren Schichten der grauen Substanz verändert zu sein. Bei hochgradiger Atrophie ist sowohl in der zellarmen (*e*) als in der zellreichen Schicht (*f*) die Zahl der Ganglienzellen vermindert und kann in grösseren (*e*) oder kleineren

circumscripten Bezirken (*g*) auf Null reducirt sein. An Präparaten, die in Canadabalsam eingeschlossen sind, kann zufolge des Unterganges nervöser Bestandtheile das normal so dichtgekörnte Gewebe wie durchbrochen aussehen, so dass nur noch ein Netzwerk gekörnter Fasern übrig bleibt. Es kommt dies namentlich in der zellreichen Schicht der kleinen Pyramidenzellen (*f*) der äusseren Hauptschicht vor und kann sich hier über grössere Gebiete verbreiten. Das Gewebe der Glia tritt mitunter nur wenig hervor. In anderen Fällen werden dagegen auffallend reichliche glänzende Fasern (*e*) sichtbar, welche ein unregelmässiges Netzwerk oder auch sternförmige Figuren bilden. Die Vereinigungspunkte der Fasern sind theils kernlos, theils kernhaltig, und es lässt sich nachweisen, dass die Fasern wenigstens zum Theil nichts anderes sind als Fortsätze von Stützzellen.

Ist die Rinde makroskopisch nicht verschmälert, so ist auch die Atrophie gering und an Canadabalsampräparaten oft nicht nachweisbar. Eine Behandlung der Schnitte mit Ueberosmiumsäure lässt erkennen, dass im erkrankten Gebiete in Zerfall begriffene Ganglienzellen theils mit, theils ohne eingelagerte Fetttröpfchen vorkommen.

Das Marklager des Grosshirnes ist bei hochgradiger Atrophie oft nicht nur verkleinert, sondern enthält ebenfalls kleinere und grössere Degenerationsherde.

Sowohl das Rückenmark selbst als auch die Pia des Rückenmarkes kann kleinzellige Infiltrationsherde enthalten.

Nicht selten sind gleichzeitig Degeneration und Sclerose der Pyramidenstrangbahnen sowie der Hinterstränge vorhanden (vergl. § 562).

Die zur Atrophie führende hämatogene chronische Meningoencephalitis ist bei jener Hirnkrankheit, welche als Dementia paralytica oder progressive Paralyse bezeichnet wird und hauptsächlich durch eine Abnahme der Intelligenz, Störungen des Gemüthes und durch das Auftreten von Wahnideen gekennzeichnet ist, ein überaus häufiger Befund. Es muss indessen hervorgehoben werden, dass einmal nicht nur hämatogene Formen chronischer Meningitis, sondern auch chronische an traumatische Verletzungen des Schädels und des Gehirnes sich anschliessende Hirnhautentzündungen progressive Paralyse verursachen können, dass man ferner auch bei Kranken, die unter den nämlichen Erscheinungen zu Grunde gegangen sind, nicht immer entzündliche Processe, sondern nicht selten lediglich degenerative Veränderungen in den Meningen und der Hirnrinde nachweisen kann. Es erscheint danach die gestörte Ernährung und die Degeneration der Ganglienzellen und Nervenfasern als das wesentliche, und die entzündliche Infiltration und die Zunahme der fibrillären Stützsubstanz sind zwar für die anatomische Beurtheilung des Processes (§ 571), nicht aber für die Krankheitssymptome von wesentlicher Bedeutung.

Bayle bezeichnet die progressive Paralyse als eine chronische Arachnitis, Calmeil als chronische Periencephalitis, Perchappe als Hirnerweichung, Duchek als chronische Meningitis, Magnan als diffuse interstitielle Meningoencephalitis, Mendel als Encephalitis interstitialis diffusa corticalis, Luys als diffuse interstitielle Sclerose. Die Mehrzahl der Autoren sieht jedenfalls die Erkrankung als eine Entzündung an, die im allgemeinen denjenigen Processen entspricht, welche ich oben als Meningoencephalitis chronica beschrieben habe. Die Deutung, welche dabei die einzelnen Veränderungen erfahren haben, ist freilich eine recht verschiedene.

So betrachten Mierzejewski und Voisin die Fibrillen und Spinnenzellen, welche in der atrophischen Hirnrinde oft so deutlich hervortreten als Fibringerinsel, welche aus einer homogenen Masse hervorgehen und zum Theil Kerne einschliessen. Mendel, Lubimoff, Selvili und Andere legen auf das Auftreten der Spinnenzellen einen besonderen Werth und nehmen an, dass eine erhebliche Vermehrung derselben stattfinde. Letzteres ist jedenfalls nur für eine beschränkte Zahl von Fällen richtig. Häufig sind dieselben nicht vermehrt, sondern es treten die normal vorhandenen Spinnenzellen in der atrophischen Rinde nur deutlicher als gewöhnlich hervor.

Die Angaben über Wucherungen von Ganglienzellen halte ich nicht für erwiesen.

Die häufig gemachte Angabe, dass bei progressiver Paralyse die Pia an der Oberfläche fester adhärire und nur mit Substanzverlust loszutrennen sei, hat einen geringen Werth. Die Erscheinung fehlt oft gerade bei den ausgesprochensten Veränderungen der Pia und der Hirnrinde; sie weist nur darauf hin, dass die Hirnsubstanz leichter zerreisst als gewöhnlich, und ist zum Theil eine postmortale Erscheinung. Es ist sicherlich angezeigt, bei Untersuchung von Gehirnen die Prüfung der Abziehbarkeit der Pia zu unterlassen, da das Gehirn dadurch zu einer erspriesslichen Untersuchung untauglich wird.

Die Angabe von Mierzejewski und Anderen, dass an den isolirten Rindengefässen bei Paralyse oft fadenförmige Fortsätze, zuweilen ramificirte Bindesubstanzzellen anhaften, ist richtig, der Befund ist indessen nicht für progressive Paralyse characteristisch, sondern findet sich auch bei anderen pathologischen Zuständen sowie (wenn auch weniger häufig) unter normalen Verhältnissen. Simon, Arndt, Schüle und Greiff haben in der Hirnrinde von Paralytikern sowie auch von anderen Individuen eine Bildung glasiger hyaliner Herde in der Umgebung der Gefässe beschrieben.

Nach Tuczeck (*Neurolog. Centralbl. 1883*) schwinden bei Dementia paralytica wesentlich auch die markhaltigen Nervenfasern der Hirnrinde und zwar namentlich in der Insel und in der Broca'schen Windung, während die vordere Centralwindung, das Paracentralläppchen, die II. Schläfenwindung und der Scheitel- und Hinterhauptlappen freizubleiben pflegen.

In einem Falle chronischer Basilarmeningitis fand Manz (r. *Gräfe's Arch. f. Ophthalm. 1883*) mächtige Endothelwucherungen in der Pialscheide des Opticus, während der Nerv selbst atrophisch war.

*Literatur über den anatomischen Hirnbefund bei progressiver Paralyse:* Meynert, *Vierteljahresschr. f. Psych. 1868;* Westphal, *Arch. f. Psych. I;* Simon, *ib. II;* Greiff, *ib. XIV;* Zacher, *ib. XIII u. XIV;* Meschede, *Virch. Arch. 34. u. 56. Bd.;* Tigges, *Allg. Zeitschr. f. Psych. XX;* Schüle, *ib. XXV;* Lubimoff, *Virch. Arch. 55. Bd. und Arch. f. Psych. 1874;* Mierzejewski, *Études sur les lésions cérébrales dans la paralysie générale, Paris 1875 und Arch. de Physiol. 1876;* Voisin, *Traité de la paralysie gén. des aliénés, Paris 1879;* Mendel, *Die progressive Paralyse der Irren, Berlin 1880 und Berliner klin. Wochenschr. 1882;* Schultze, *Arch. f. Psych. XI;* Selvili, *Zur pathol. Anat. d. Dement. paralytica. In.-Diss. Zürich 1876;* Luys, *Gaz. méd. N. 33 1876;* Klebs, *Prager med. Wochenschr. 1879;* Emminghaus, *Allgem. Psychopathologie, Leipzig 1878.*

*Literatur über Rückenmarksbefunde bei progressiver Paralyse:* Türck, *Sitzungsber. d. math. phys. Kl. d. Wiener Acad. 51., 52. u. 56. Bd.;* Westphal, *Virch. Arch. 39. u. 40. Bd.;* Magnan, *Gaz. des hôp. 1876 N. 14.*

§ 571. Die **Genese** und die **Aetiologie der hämatogenen chronischen Meningoencephalitis** ist in manchen Beziehungen noch wenig aufgeklärt und entzieht sich unserer Erkenntniss. Da auf der einen Seite hereditäre Beanlagung, auf der anderen Seite schwere geistige Arbeit, Aufregungen aller Art, die verschiedensten erschöpfenden Einflüsse etc. nachweislich ihre Entstehung veranlassen können, so erscheint für viele Fälle ein infectiöser Ursprung ausgeschlossen. Letzteren wird man zunächst nur dann annehmen dürfen, wenn sich der Process im Anschluss an notorisch infectiöse Erkrankungen wie Cerebrospinalmeningitis, Abdominaltyphus, Erysipel, Gelenkrheumatismus etc. entwickelt hat. Und selbst in diesen Fällen kann es sich ebensogut um Störungen der Ernährung handeln, welche zufolge der voraufgegangenen Krankheiten eingetreten sind.

Die meisten Fälle chronischer Meningoencephalitis und Myelitis dürften danach als Erkrankungen anzusehen sein, bei deren Beginn durch übermässige Function sowie durch Störungen der Circulation bedingte degenerative Veränderungen die wesentliche Rolle spielen.

Bei Gehirnerkrankungen, welche unter denselben Symptomen verliefen, wie die typisch ausgebildete chronische Meningoencephalitis, also bei progressiven Paralysen findet man, falls sie in frühen Stadien zur Section gelangen, nicht selten wesentlich nur degenerative Veränderungen und die entzündlichen Processe fehlen ganz oder treten wenigstens sehr in den Hintergrund.

In dieser Hinsicht sind vor allen Dingen weissliche Trübungen der Pia zu erwähnen, welche durch Anhäufung von feinen Fett-

tröpfchen und Fettkörnchen und von verfetteten und zerfallenden Zellen, zuweilen auch durch Fettkörnchenzellen bedingt sind.

Da alle diese Dinge nur zum Theil an Ort und Stelle aus den Endothelien der Meningen oder aus extravasirten Zellen sich gebildet haben können, so müssen sie zum Theil aus der Hirnsubstanz stammen und es lassen sich in der That die nämlichen Bildungen, wenn auch nur in spärlicher Zahl, in der Pialscheide der Blutgefässe der Hirnrinde nachweisen und auch die Wände der Gefässe selbst zeigen da und dort fettige Degenerationszustände. Von noch grösserem Interesse ist aber, dass auch einzelne Ganglienzellen in fettiger Degeneration sich befinden.

Entzündliche Processe sind am Orte der Degeneration oft nicht nachzuweisen, nicht selten dagegen kleine Blutungen oder Pigmentbildungen, welche auf stattgehabte Circulationsstörungen hinweisen. In dieser Hinsicht ist daran zu erinnern, dass schon congestive Hyperämieen durch Erhöhung des intracraniellen Druckes zu Compression der Capillaren und damit zu Verlangsamung der Circulation, zu Stauungen und zu Stase mit allen ihren Folgen führen können.

Wenn danach also einfache Störungen der Circulation und der Ernährung bei der Genese der progressiven Paralyse eine bedeutsame Rolle spielen, so muss doch auch wieder hervorgehoben werden, dass gleichzeitig bei weiterer Durchforschung des Centralnervensystemes an anderen Stellen z. B. in der weissen Markmasse des Gehirnes oder in der grauen Substanz des Rückenmarkes Rundzellenanhäufungen in den adventitiellen Scheiden der Gefässe zur Beobachtung gelangen können. Da dieselben gelegentlich sehr erheblich sind, so kann man dieselben nicht etwa nur als eine Anstauung von Lymphkörperchen ansehen, sondern es zwingt uns dieser Befund zu der Annahme, dass neben den ersterwähnten Ernährungsstörungen gleichzeitig auch leichte Entzündungen einhergehen.

Von grossem Interesse ist auch die Combination von multipler Sclerose mit Meningoencephalitis, indem sie ebenso wie die Combination mit frischer Encephalitis und Myelitis darauf hinweist, dass es sich oft um Processe handelt, die nicht nur die Hirnrinde, sondern das ganze centrale Nervensystem betreffen.

Mit dem Fortschreiten der Erkrankung nehmen die Entzündungserscheinungen erheblich zu, meist wohl unter dem Einfluss derselben Schädlichkeiten, welche auch schon zu Beginn die Entzündung veranlasst hatten.

So ist es in einem Theil der Fälle. In anderen tritt schon von Anbeginn an die entzündliche Natur des Leidens stärker hervor und es kommen Fälle mit mehr acutem Verlauf zur Beobachtung, bei denen zur Zeit des Todes sogar schon makroskopisch eine Hyperämie und stärkere Durchfeuchtung der Rinde nicht zu verkennen ist.

Ziemlich häufig ist die chronische Leptomeningitis mit exsudativer Pachymeningitis complicirt.

Das stärkere Hervortreten des Gliagewebes mit den Spinnenzellen in der atrophisch werdenden Hirnrinde ist zunächst lediglich durch den Schwund der nervösen Substanz bedingt. Weiterhin kann auch eine wirkliche Wucherung und Vermehrung der Gliazellen eintreten, wie dies ja auch sonst so häufig bei Degeneration nervöser Substanz geschieht.

Combinirt sich die Meningoencephalitis mit Degeneration und Sclerose der Hinterstränge des Rückenmarkes, so muss diese Erkrankung als eine den übrigen Degenerationsprocessen parallel gehende Erscheinung angesehen werden. Vielleicht hängt sie damit zusammen, dass die Pia mater spinalis, wenn sie überhaupt mit ergriffen ist, an der Hinterfläche des Rückenmarkes am stärksten verdickt zu sein pflegt.

Die zuweilen vorkommende Degeneration der Pyramidenbahnen ist wahrscheinlich von der Degeneration der psychomotorischen Rindencentren abhängig.

Auf das Rückenmark beschränkte chronische Leptomeningitis kommt abgesehen von den secundären Formen, welche sich zu Entzündung der Dura, der Wirbelknochen und des Rückenmarkes selbst hinzugesellen, am häufigsten im Anschluss an acute Entzündungsprocesse vor. Die meisten Autoren nehmen an, dass sie auch durch Erkältung hervorgerufen werden kann. Sie kann sich ferner auch an Traumen anschliessen. Sie ist theils durch Trübungen, Verdickungen und Verwachsungen der weichen Spinalhäute mit der Dura, theils durch eine Vermehrung und Trübung der Subarachnoidalflüssigkeit characterisirt. Periphere Sclerose, Herdsclerose und Strangdegenerationen können gleichzeitig vorhanden sein.

### 4. Heilung von Hirn- und Rückenmarkswunden. Hämatogene solitäre und disseminirte Herdencephalitis und Herdmyelitis mit Ausgang in Sclerose.

§ 572. **Heilung von Hirn- und Rückenmarkswunden.**

Durch stumpfe Gewalten bewirkte Quetschwunden sowie Schuss-, Hieb- und Stichwunden des Gehirnes führen am häufigsten durch eitrige Meningitis und Encephalitis zum Tode. In seltenen Fällen bilden sich danach Hirnabscesse, welche nach Entleerung nach aussen unter Granulations- und Narbenbildung heilen. Nur wenn frühzeitig nach der Verletzung die Wunde vor Infection geschützt wird, kann sie ohne Eiterung durch Narbenbildung heilen.

Die durch das Trauma gesetzten Zerstörungen variiren je nach der Gewaltwirkung. Am bedeutendsten werden sie bei Quetschwunden, am geringsten bei Stichwunden.

Ist an irgend einer Stelle des Gehirnes eine spitzige Waffe, z. B. ein Messer oder ein Dolch eingedrungen, so stellt sich am

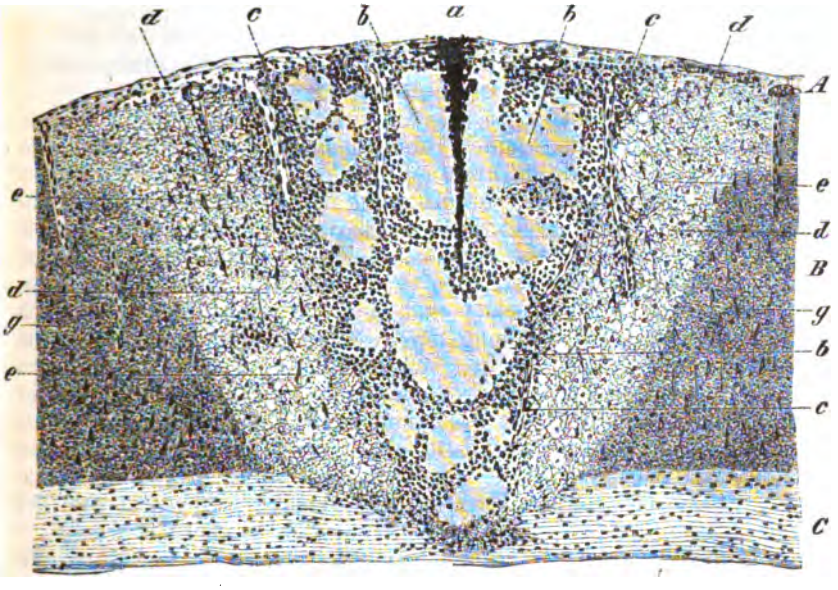


Fig. 284. Experimentell durch Stich in die Hirnrinde eines Kaninchens erzeugte Encephalitis am 12. Tage nach der Verletzung. *A* Hirnhäute. *B* Hirnrinde. *C* Marksubstanz. *a* Stichkanal. *b* Nekrotisches körnig aussehendes kernloses Gewebe. *c* Zone der entzündlichen zelligen Infiltration. *d* Degenerationszone. *e* Gequollene degenerirte Ganglienzellen. *g* Normale Rindensubstanz. In Müller'scher Flüssigkeit gehärtetes, mit Hämatoxylin und neutralem Carmin gefärbtes und in Canadabalsam eingelegtes Präparat. Vergr. 25.

Orte der Verletzung (Fig. 284 *a*) eine Blutung ein und gleichzeitig wird auch das angrenzende Gewebe in grösserem oder geringerem Umfange zerstört. Auf diese Weise entsteht also zunächst ein nekrotischer anämischer oder hämorrhagischer Herd (*b*), über welchem die Pia und die Subarachnoidalräume meist blutig infiltrirt sind.

An der Grenze von Lebendem und Todtem stellt sich im Laufe der ersten Tage eine mehr oder weniger intensive Entzündung (*c*) ein, welche mehr und mehr eine Demarkation des letzteren von ersterem herbeiführt. Am Orte der Entzündung, welche namentlich längs der von der Pia mater sich in die Tiefe senkenden Gefässe (*c*) auftritt, wird das Gewebe des Gehirnes schon nach wenigen Tagen aufgelöst und gleichzeitig dringt die zellige Infiltration gegen den nekrotischen Herd (*b*) vor. Letzterer verfällt im Laufe der Zeit der Auflösung und der Resorption, allein es können Monate ja Jahre vergehen bis die sämmtlichen Zerfallsmassen entfernt sind.

Während dies im Gebiete des eigentlichen Entzündungsherdes geschieht, stellen sich auch in der Umgebung desselben Gewebsveränderungen ein. Die nervöse Substanz verfällt in Folge der veränderten Ernährungsverhältnisse in ganz beträchtlicher Ausdeh-

nung einer Degeneration (*d*) die wesentlich durch Aufquellung, Verfettung, Zerbröckelung und Zerfall der Ganglienzellen (*e*) und der Nervenfasern gekennzeichnet ist. Es ist also der Entzündungsherd von einer ausgebreiteten Degenerationszone umgeben.

In den ersten Wochen besteht die Entzündungszone wesentlich aus Gefässen, aus kleinen Rundzellen, grösseren Bildungszellen und aus Fett- und Pigmentkörnchenzellen. Die letzteren sind so lange die Resorption des ursprünglich abgetödteten Gewebes und der Blutextravasate sowie die Degeneration anhält, stets in grosser Zahl vorhanden und die Fettkörnchenzellen finden sich nicht nur im Entzündungsgebiete, sondern in grosser Zahl auch in der Degenerationszone. Nach Wochen und Monaten stellt sich allmählich eine Bindegewebsentwickelung ein, welche in evidenter Weise von den von der Pia aus in den Entzündungsherd sich einsenkenden Gefässen ausgeht und danach die centrale Nekrose mehr und mehr umschliesst, mit der Zeit auch substituirt. Das Bindegewebe ist theils wellenförmig gestreift, dicht, theils mehr locker, areolär mit weiten Maschenräumen und entwickelt sich aus den von den farblosen Blutkörperchen und den Bindegewebszellen der Pia und der Pialscheiden der Gefässe stammenden Bildungszellen.

Die Bindegewebsneubildung braucht zu ihrer Entwickelung auffallend lange Zeit und auch nach Monaten und Jahren kann sie noch äusserst reich an Rundzellen sein. Es hängt dies damit zusammen, dass der Process auch nach Monaten und Jahren keinen völligen Abschluss findet. Der von der Bindegewebsneubildung umschlossene nekrotische Herd wird nur langsam resorbirt, und in der Umgebung hält die Degeneration der Hirnsubstanz Monate, wahrscheinlich Jahre lang an. Nur selten stellt sich im angrenzenden Hirngewebe eine durch Gliawucherung bedingte Sclerose ein, doch kann sie unter Umständen eine nicht unerhebliche Ausbreitung erfahren. Ebenso können auch die fibrösen Verdickungen der Hirnhäute sich über ein grösseres Rindengebiet verbreiten.

So ist der Verlauf bei kleinen Wunden. Es versteht sich von selbst, dass durch umfängliche Gewebszertrümmerungen derselbe modificirt werden wird. Wie bereits in § 559 für die Quetschung angegeben wurde, kann auch bei den Quetschwunden eine erhebliche Bindegewebsentwickelung ausbleiben und der Process mehr den Charakter einer progressiven ischämischen Hirnerweichung tragen.

Die Darstellung des Heilungsprocesses von Hirnwunden gründet sich theils auf Untersuchungen, welche ich an Hirnverletzungen beim Menschen zu machen Gelegenheit hatte, theils auf Experimente, welche ich mit Herrn Kammerer an Kaninchen angestellt habe. Bei letzteren lässt sich der Wundheilungsprocess passend an Stichwunden verfolgen, welche man unter antiseptischen Cautelen mit frisch geglühten Nadeln dem Gehirne beibringt. Die älteste Wunde, die ich untersuchte war $1^3/_4$ Jahre alt und rührte

von einem Messerstiche her, welchen ein junger Mann in die vordere Centralwindung erhalten hatte. Der nekrotische Herd war nach dieser Zeit noch nicht völlig resorbirt. Die Narbe war noch von einer breiten Degenerationszone umgeben, welche ebenso wie die Narbe selbst zahlreiche Fett- und Pigmentkörnchenzellen enthielt.

*Literatur:* v. Bruns, *Die chirurg. Krankheiten und Verletzungen des Gehirnes und s. Umhüllungen, Tübingen 1854;* Stromeyer, *Verletzungen und chir. Krankh. d. Kopfes, Freiburg 1864;* Bergmann, *Die Lehre v. d. Kopfverletzungen, Deutsche Chirurgie Lief. 30;* Virchow, *Virch. Arch. 50. Bd.;* Gluge, *Abhandl. zur Physiol. und Pathol., Jena 1841 (Experimente über Encephalitis);* Hasse u. Köllikker, *Zeitschr. f. rat. Medic. IV 1846, (ebenso);* Jolly, *Studien aus d. Institute für experim. Pathol. in Wien 1870;* Hayem, *Études sur les diverses formes d'encephalite, Paris 1868;* Klebs, *Pathol. Anatom. d. Schusswunden, Leipzig 1872;* Ziegler, *Sitzungsber. d. phys. med. Ges. in Würzburg 1878.*

§ 573. Im Gehirn sowohl als im Rückenmark kommen **solitäre** oder **disseminirte hämatogene Herdentzündungen** vor, welche ähnlich wie die Herddegenerationen theils zur Bildung bleibender Defecte theils zur Entwickelung von grauen Herden und Sclerosen führen. Betrifft der Process das Gehirn, so wird er als **Encephalitis,** betrifft er das Rückenmark als **Myelitis** bezeichnet.

Zunächst ist daran zu erinnern (vergl. § 567), dass bei der epidemischen Cerebrospinalmeningitis constant auch encephalitische und myelitische Herde vorkommen. Ebenso lassen sich auch bei jenen meningitischen Processen, welche sich bei progressiver Paralyse vorzufinden pflegen, oft auch im Innern des Gehirnes und des Rückenmarkes, zuweilen auch in den pialen Scheiden der Nervenwurzeln Entzündungsherde nachweisen. Allein auch ohne das Vorhandensein von Meningitis kommen encephalitische und myelitische Herderkrankungen vor und zwar sowohl unter Verhältnissen, welche den Process als den Effect einer Infection auffassen lassen, als auch unter Bedingungen, die eine solche Annahme nicht rechtfertigen würden.

So kommt es z. B. vor, dass sich bei Infectionskrankheiten, wie z. B. bei Abdominaltyphus, acuten Exanthemen, Variola, acutem Gelenkrheumatismus, Pyämie, Puerperalerkrankungen, bei ulceröser Phthise etc. multiple encephalitische Herde bilden und bei Lyssa sind nach den Angaben verschiedener Autoren (Kolessnikow, Forel, Gowers, Weller) Entzündungsherde im ganzen Gebiete des Centralnervensystemes, namentlich aber im Hirnstamme und im Rückenmarke ein constanter Befund. Ueberaus häufig sind sie ferner bei Tuberculose (§ 574).

Häufig treten solche Herde indessen auch ohne bekannte Ursache auf und es wird alsdann meist Erkältung oder sonst irgend eine äussere Schädlichkeit als das die Erkrankung veranlassende Moment angesehen. Nach verschiedenen Autoren soll auch eine

starke Irritation peripherer Nerven eine Myelitis herbeiführen können, doch dürfte es sich bei den dadurch herbeigeführten Rückenmarkserkrankungen eher um hämorrhagische oder ischämische Erweichungen handeln.

Kleinste frische Entzündungsherde sind für das unbewaffnete Auge nicht erkennbar und characterisiren sich lediglich durch perivasculäre oder auch wohl mehr zerstreute zellige Gewebsinfiltrationen. Sind die Herde etwas grösser, so erscheinen sie an der Leiche meist röthlich gefärbt und sind dann namentlich in der weissen Substanz sehr auffällig. Häufig enthalten sie auch kleine Blutherde, tragen also einen hämorrhagischen Character. Unter Umständen kann der Process das Bild einer hämorrhagischen Erweichung bieten.

Kleinste Herde können ohne Hinterlassung erkennbarer Veränderungen heilen. Bei grösseren Entzündungsherden tritt stets Gewebszerfall ein, so dass nach Ablauf der Entzündungsvorgänge und nach Vollendung der Resorption der Exsudat- und Zerfallsmassen entweder eine kleine Cyste (§ 556) oder aber ein grauer gallertiger Herd (§ 564 Fig. 281) oder eine Sclerose oder eine Narbe zurückbleibt.

Im Gehirn werden multiple frische encephalitische Herde abgesehen von den bereits erwähnten Processen, namentlich in manchen Fällen rasch verlaufender Psychosen gefunden und können gelegentlich in sehr grosser Zahl vorhanden sein. Ueber die Ausgänge solcher encephalitischer Processe wissen wir wenig, doch ist es möglich, dass sie zu multipler Sclerose führen. Besser gekannt sind die grösseren myelitischen Herde und deren Schicksal.

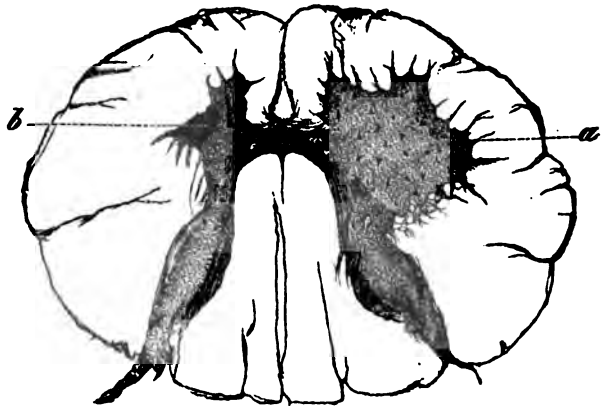


Fig. 285. Sclerose und narbige Schrumpfung des linken Vorderhornes des IV. Cervicalnerven nach Poliomyelitis anterior acuta (spinale Kinderlähmung). *a* Normales Vorderhorn mit Ganglienzellen. *b* Atrophisches Vorderhorn. Mit Müller'scher Flüssigkeit gehärtetes, mit neutraler Carminlösung gefärbtes, in Canadabalsam eingelegtes Präparat. Vergr. 7. Kind von 3½ Jahren.

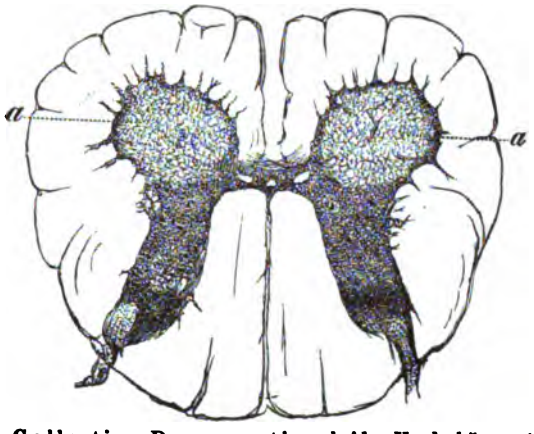


Fig. 286. Gallertige Degeneration beider Vorderhörner (*a*) des Lendenmarkes mit Verlust sämmtlicher Ganglienzellen und Nervenfasern nach Poliomyelitis anterior acuta. Behandlung wie bei Fig. 265. Vergr. 6. Mann von 40 Jahren.

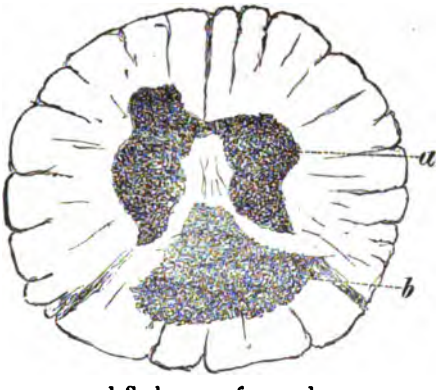


Fig. 287. Sclerose und Schrumpfung der ganzen grauen Substanz (*a*) des unteren Brusttheiles nach Poliomyelitis acuta. *b* Sclerotischer Herd in den Hintersträngen. Behandlung wie bei Fig. 265. Vergr. 6. Mann von ca. 30 Jahren.

Zunächst kommen im Rückenmark acut beginnende Entzündungen vor, welche wesentlich auf die graue Substanz sich beschränken und danach unter der Bezeichnung **Poliomyelitis** oder **Myelitis centralis** zusammengefasst werden. Am häufigsten ist jene Form, welche als **Poliomyelitis anterior** (Fig. 285 und 286) bezeichnet wird, und bei welcher sich die Entzündung nur auf das Gebiet eines Vorderhornes oder beider Vorderhörner erstreckt. Weit seltener erkranken die Hinterhörner oder der gesammte Querschnitt der grauen Substanz (Fig. 287).

Die Affection tritt am häufigsten in den 4 ersten Lebensjahren (spinale Kinderlähmung), seltener bei Erwachsenen auf, beginnt

acut, meist mit Fieber und führt rasch zu Lähmungen, die im Laufe einer Woche zum Theil wieder zurückgehen, zum Theil bleiben. Soweit die Untersuchungen reichen, handelt es sich um eine hämorrhagische Entzündung, welche theils durch die Gewebszerstörung theils durch Druck auf die Umgebung die genannten Functionsstörungen herbeiführt. Dass mit Vorliebe gerade das Gebiet der Vordersäulen ergriffen wird, namentlich der 2 inneren Drittel derselben, hat seinen Grund darin, dass dieser Theil ein eigenes von der weissen Substanz abgegrenztes Gefässgebiet besitzt. Die Höhe des einzelnen Herdes beträgt durchschnittlich etwa 0,5—4 Ctm., doch kommen auch Fälle vor, in denen der Entzündungsprocess einen bedeutend grösseren Abschnitt des Rückenmarkes ergreift.

Je nach dem Grade der Entzündung wird ein grösserer oder geringerer Theil der Ganglienzellen und Nervenfasern zu Grunde gerichtet. Bei heftiger Entzündung geht die ganze nervöse Substanz verloren.

Im Laufe von Wochen und Monaten werden das Exsudat und die Zerfallsmassen resorbirt. Ist das ganze Gewebe, also auch die Glia zerstört, so kann sich eine kleine Cyste bilden. Ist das Gliagewebe erhalten und zugleich mässig hyperplasirt, so wird die Substanz des Vorderhornes in eine gallertige graue Masse (Fig. 286 und Fig. 281 § 564) umgewandelt und besteht lediglich aus einem weitmaschigen Glianetz, welches Flüssigkeit beherbergt.

Stellt sich eine erhebliche Gliawucherung ein, so wird das Vorderhorn dicht, derb, sclerotisch (Fig. 285) und besteht aus einem kernhaltigen Filzwerk feiner Fasern. Die Gefässwände erleiden dabei häufig Verdickungen, die adventitiellen Lymphräume sind meist erweitert und enthalten, falls der Process zur Zeit der Untersuchung noch nicht alt und abgelaufen ist, Rundzellen und Körnchenzellen.

Ist durch die Entzündung nicht die gesammte nervöse Substanz verloren gegangen, so enthält das verdichtete Gewebe noch Ganglienzellen (Fig. 288 *b*) und Nervenfasern.

Die vorderen Wurzeln sowie die motorischen Nervenzüge der peripheren Nerven verfallen nach dem Untergang der Ganglienzellen der Vorderhörner der Atrophie und erhalten ein graues Aussehen. Ebenso atrophiren auch die von ihnen innervirten Muskeln.

Betrifft die Entzündung die ganze graue Substanz, so wird dieselbe späterhin in ihrem ganzen Durchschnitt (Fig. 287) mehr oder weniger verunstaltet und verfällt der gallertigen Entartung oder wird sclerotisch.

Schon bei den im wesentlichen auf die graue Substanz beschränkten Entzündungen wird sehr häufig auch die benachbarte weisse Substanz in Mitleidenschaft gezogen. Noch mehr ist dies natürlich der Fall, wenn von vornherein die Entzündung auch in den weissen Strängen auftritt, wenn also mit der Poliomyelitis eine **Leukomyelitis** sich verbindet. In diesen Fällen kann der ganze Querschnitt des Rückenmarkes (**Myelitis transversa**) oder wenig-

stens der grösste Theil desselben (Fig. 288) der Zerstörung und weiterhin der grauen Entartung und der Sclerose verfallen. Es kann ferner der Herd auch eine sehr bedeutende Höhenausdehnung erreichen. Im weiteren Verlaufe schliessen sich an die locale Herderkrankung secundäre auf- und absteigende Strangdegenerationen an.

Die myelitischen Herde treten meist einzeln auf, können indessen auch in Mehrzahl also in Form einer **Myelitis disseminata** auftreten. Es gilt dies namentlich für kleine myelitische Herde, die in grosser Zahl das ganze Rückenmark durchsetzen können. Stellt sich eine myelitische Entzündung in den Gebieten der Bulbärkerne ein, so kann sie eine acute Glossopharyngolabialparalyse oder Bulbärkernparalyse verursachen.

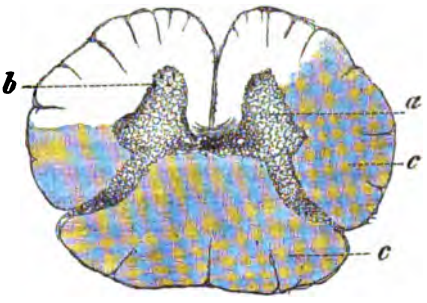


Fig. 288. Sclerose des Rückenmarkes in der Höhe des unteren Dorsalmarkes nach acuter Myelitis transversalis. *a* Gelatinös aussehende degenerirte graue Substanz. *b* Uebrig gebliebene Ganglienzellen. *c* Atrophische sclerotische weisse Substanz. In Müller'scher Flüssigkeit gehärtetes, in Canadabalsam eingelegtes Carminpräparat. Vergr. 6. Mann von ca. 40 Jahren.

Benedikt (*Virch. Arch. 64. Bd.*), Kolessnikow (*ebenda 85. Bd.*), Forel (*Zeitschr. f. Thiermed. III*), Gowers (*Transact. of the pathol. Soc. XXVIII 1878*), Coatz (*Med. chir. Transact. XI 1878*) u. Weller (*Arch. f. Psych. 1879*) geben übereinstimmend an, dass bei Lyssa perivasculäre Entzündungsherde zum Theil mit Blutungen im Centralnervensystem vorkommen. Benedikt, Kolessnikow und Weller fanden auch perivasculär gelegene hyaline und körnige schollige Gerinnungsmassen, die sich aus ausgetretenen festen und flüssigen Bestandtheilen des Blutes gebildet hatten, ferner auch Venenthrombosen (Benedikt) und „Granulardesintegrationsherde". Forel hat deren Angaben nicht bestätigen können.

Langhans (*Virch. Arch. 64. Bd.*) fand bei Tetanie perivasculäre kleinzellige Herde im Rückenmark.

Die Zahl der schon normal im Gehirne vorkommenden farblosen Blutkörperchen (Karl Herzog in Bayern, *Virch. Arch. 69. Bd.*) kann bei Typhus (Popoff) eine Vermehrung erfahren, ohne dass es dabei zur Bildung eigentlicher Entzündungsherde kommt. In seltenen Fällen stellt sich indessen auch eine disseminirte Encephalitis im Anschluss an Typhus ein.

Steudener (*Beitr. zur path. Anat. d. Lepra mutilans 1865*) und Langhans (*Virch. Arch. 64. Bd.*) fanden bei Lepra anaesthetica Entzündungsherde im Rückenmark.

Erb und Andere geben an, dass es sich bei der spinalen Kinderlähmung um eine Entzündung handle, welche über den grössten

Theil der grauen Vordersäulen verbreitet sei und nur an einzelnen Stellen eine grössere Intensität erreiche. Für diese Ansicht spricht die ausgebreitete Lähmung zu Beginn der Krankheit. Anatomisch lassen sich indessen nach Verlauf von Wochen und Monaten nur beschränkte Veränderungen nachweisen, deren Grösse je nach der Ausbreitung der bleibenden Lähmungen wechselt. Sind nur bestimmte Muskeln gelähmt, so sind auch bestimmte Theile der Vorderhörner entartet.

*Literatur über Myelitis:* Charcot, *Krankh. des Nervensystems, Stuttgart 1878*; Leyden, *Klinik der Rückenmarkskrankh. 1874—1876, Zeitschr. f. klin. Med. I* und *Arch. f. Psych. VI*; Hammond, *Diseases of the nerv. syst. 1876*; Erb, *v. Ziemssens Handb. XI*; Schultze, *D. Arch. f. klin. Med. XX* und *Virch. Arch. 68. Bd.*; Dujardin-Beaumetz, *De la myelite aiguë, Paris 1872*; Westphal, *Arch. f. Psych. III u. IV 1874*; Hayem, *Arch. de physiol. VI 1874*; Laveran, *ib. VII 1875*; Baumgarten, *Arch. d. Heilk. XVII*; Hamilton, *Quart. Journ. of microsc. Sci. 1875*; Turner, *Trans. Pathol. Soc. XXX u. Brit. med. Journ. 1889 (Frischer Fall v. Poliomyelitis)*; Damaschino und Roger, *Gazette méd. 1871 (ebenso)*; Kraus, *Poliomyelitis anter. acuta, I.-D. Tübingen 1882*; Sahli, *D. Arch. f. klin. Med. XXXIII*; Etter, *Correspbl. f. Schweizer Aerzte 1883 (Acute Bulbärmyelitis)*; Eisenlohr, *Virch. Arch. 73. Bd.*; v. Velden, *D. Arch. f. klin. Med. XIX (Disseminirte Myelitis)*.

Leyden (*Arch. f. Psych. VIII 1877* und *Charité-Annalen III*) erzeugte bei Hunden Myelitis durch Einspritzung von Solutio Fowleri in das Lendenmark und wies nach, dass die Entzündung ihren Ausgang in Sclerose oder in Cystenbildung oder in einfache Gewebsrarefication nehmen kann. Er glaubt, dass die disseminirte Sclerose die Folge disseminirter Myelitis und Encephalitis sei.

Die Kliniker benutzen die Bezeichnung Myelitis in viel weiterem Sinne als dies in oben stehendem Texte geschehen ist. So werden z. B. unter der Bezeichnung Poliomyelitis nicht nur Entzündungen, sondern auch ischämische und hämorrhagische Erweichungen, einfache Atrophieen und Herdsclerosen der grauen Substanz aufgeführt. Zur Myelitis werden häufig auch secundäre und primäre Strangdegenerationen, ischämische und hämorrhagische Erweichungen, Compressionsdegenerationen und Quetschungen der weissen Substanz des Rückenmarkes sowie auch des verlängerten Markes gezählt. Für den Kliniker mag eine solche Zusammenfassung verschiedener Processe unter einen Begriff bequem sein, der pathologische Anatom muss hier strenger unterscheiden. Wenn auch nicht in allen Fällen sicher zu entscheiden ist, in welcher Weise eine bei der Obduction vorgefundene Veränderung, z. B. ein sclerotischer Herd entstanden ist, so liegt darin kein Grund, jede genetische Klassification aufzugeben.

Die Bezeichnungen acute und chronische progressive Bulbärmyelitis oder Bulbärkernparalyse, Poliomyelitis anterior, spinale Kinderlähmung, atrophische Spinallähmung, transversale Myelitis, Leuko-

myelitis, protopathische und secundäre spinale Muskelatrophie, spastische Spinalparalyse etc. sind nach den klinischen Symptomen der betreffenden Affection und nach dem anatomischen Sitz der centralen Veränderungen gewählt, characterisiren aber die Natur des Processes grossentheils nicht hinlänglich.

## 5. Die Tuberculose und die Syphilis des Centralnervensystemes.

§ 574. Die **Tuberculose** des Centralnervensystemes und seiner bindegewebigen Hüllen ist in der grossen Mehrzahl der Fälle eine embolische, doch kann sie auch von der Nachbarschaft, d. h. von den knöchernen Hüllen und der Dura mater aus auf das Gehirn und das Rückenmark übergreifen.

Gelangen mit dem arteriellen Blutstrom Tuberkelbacillen in grosser Zahl in das Gefässgebiet des Gehirns und des Rückenmarkes, so entsteht jene Form der Tuberculose, die man am besten als **disseminirte embolische tuberculöse Meningoencephalitis** und **Meningomyelitis** bezeichnet. Am Orte der durch die Bacillenansiedelung bedingten Reizwirkung entstehen zunächst kleinste Entzündungsherde (Fig. 289 *c e f*). Sowohl im Subarachnoidal- und Pialgewebe, als auch in der Hirn- und Rückenmarksubstanz liegen sie vornehmlich in der Umgebung kleiner Venen, doch kann die Entzündung auch im Capillargebiete der nervösen Substanz anheben. Im Hirn und Rückenmark sind zu Beginn wesentlich die Pialscheiden *(f)* der Venen der Sitz der entzündlichen Zellanhäufung. Späterhin verbreitet sich der Process auch auf das angrenzende nervöse Gewebsparenchym *(e)*.

Aus den ersten Zellanhäufungen entstehen in Kürze Knötchen *(d)* und Knötchengruppen *(a b)*, seltener grössere nicht in Knötchen gegliederte compacte Entzündungsherde *(k)*.

Die disseminirte embolische Tuberculose des Centralnervensystemes verläuft gewöhnlich ziemlich rasch und führt im Verlaufe von wenigen Wochen zum lethalen Ende. Neben der Knötcheneruption treten meist diffus ausgebreitete entzündliche Exsudationen auf, welche einen theils eitrig serösen theils eitrig fibrinösen Character tragen und sich sowohl in den Maschenräumen des meningealen Gewebes als auch in der nervösen Substanz selbst sowie in den Hirnventrikeln ansammeln. Nur sehr selten und nur in chronisch verlaufenden Fällen (Fig. 289) fehlt bei reichlicher Tuberkeleruption eine diffuse Exsudation ganz.

In der Pia und dem Subarachnoidalgewebe lassen sich als erstes makroskopisch erkennbares Zeichen der Erkrankung kleinste graue, meist in der Nachbarschaft hyperämischer Gefässe gelegene Knötchen erkennen. Später werden dieselben grösser, und die Subarachnoidalräume enthalten ein trübes gelblichweisses sulziges oder mehr eitriges Exsudat. Hat der Process auf die Plexus der Ventrikel übergegriffen, so enthalten auch diese graue Knötchen und

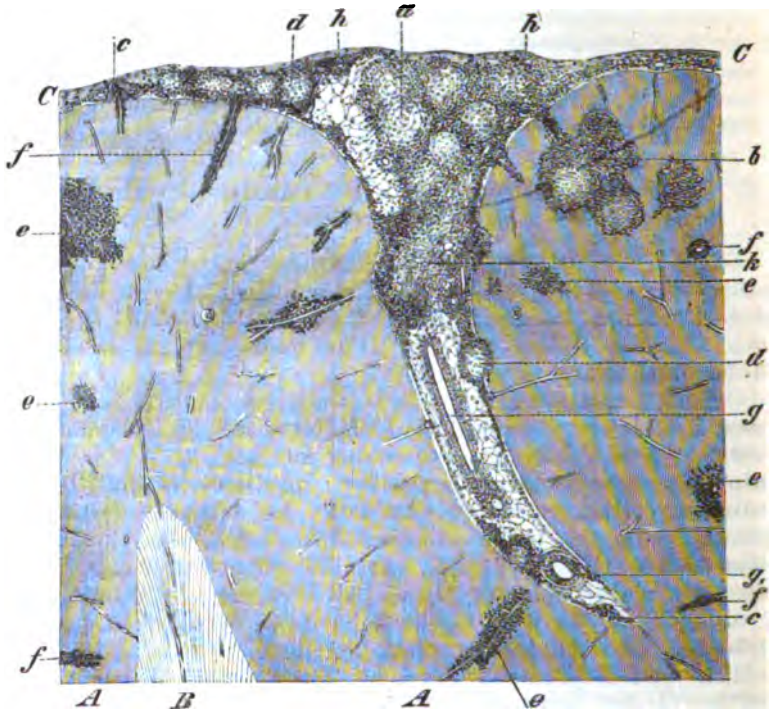


**Fig. 289.** Meningoencephalitis tuberculosa disseminata chronica. *A* Rindensubstanz. *B* Markleiste. *C* Hirnhaut. *a* Conglomerat derber zellig fibröser Tuberkel innerhalb des Subarachnoidalgewebes. *b* Tuberkelconglomerat in der Rinde. *c* Kleinster Tuberkel in der Pia. *d* Ausgebildeter vereinzelter Tuberkel im Subarachnoidalgewebe. *e* Perivasculäre circumscripte zellige Infiltration der Rindensubstanz, ein frühes Stadium des Tuberkels. *f* Zellige Infiltration der Pialscheide der Rindengefässe. *g* Längsschnitt. $g_1$ Querschnitt einer Arterie. *h* Diffus ausgebreitete zellig fibröse Verdickung des Subarachnoidalgewebes. Mit Müller'scher Flüssigkeit und Alcohol gehärtetes, mit Alauncarmin gefärbtes, in Canadabalsam eingelegtes Präparat. Vergr. 10.

sind geschwellt und von trübem Exsudat durchsetzt. Die Ventrikel sind ferner durch mehr oder minder stark getrübte Flüssigkeit ausgedehnt und zwar nicht selten in so hohem Maasse, dass sie weite Höhlen bilden. Wird dadurch die Hirnsubstanz erheblich comprimirt, so werden die Gyri flach gedrückt und die Subarachnoidalflüssigkeit ausgepresst, so dass die Arachnoidalfläche trocken erscheint.

In der Hirn- und Rückenmarksubstanz bilden die fertigen Tuberkel grau durchscheinende kleine oder gelbweisse von einem grauen Saum umgebene grössere Knötchen. Ganz frische tuberculöse Entzündungsherde von einiger Grösse zeigen eine röthliche Farbe, wie sie auch anderen Entzündungsherden zukommt.

Die Tuberkel können sich an jeder Stelle des meningealen und

nervösen Gewebes entwickeln. Liegen sie in der Umgebung einer Vene, so dass sie dieselbe umschliessen oder wenigstens mit derselben zusammenhängen, so ist nicht nur deren Adventitia, sondern auch die Media und Intima dermaassen von Zellen durchsetzt, dass das Gefässlumen nur noch von Zellen umschlossen zu sein scheint.

Meist besteht auch noch eine Randstellung der farblosen Blutkörperchen, und nicht selten ist das Lumen grossentheils mit farblosen Zellen erfüllt.

Liegen Arterien im Gebiete der tuberculösen Entzündungsherde, so wird zunächst deren Adventitia von der Entzündung ergriffen und von Zellen durchsetzt. Weiterhin erkranken aber auch die Media und die Intima, namentlich letztere. Sie kann durch Zellanhäufungen dermaassen verdickt werden, dass das Gefässlumen in hohem Grade verengt und schliesslich nahezu ganz verlegt wird. Gesellt sich dazu, was häufig geschieht, noch eine Anhäufung von farblosen Blutkörperchen im Inneren des Gefässlumens und entwickelt sich aus derselben ein Thrombus, so kann die Arterie ganz verschlossen werden.

Die Tuberkel des Centralnervensystemes verfallen meistens sehr bald der Verkäsung, und nur bei den chronisch verlaufenden Fällen (Fig. 289) entwickeln sich grössere Bildungszellen in reichlicher Zahl, so dass Tuberkel entstehen, welche den bekannten grosszelligen derben Tuberkeln der Lymphdrüsen ähnlich sehen. Betrifft die Verkäsung tuberculöse Herde, welche in der Umgebung grösserer Gefässe liegen, so pflegt sie auch auf deren Wand sowie auf deren zelligen Inhalt überzugreifen.

Die embolische Tuberculose tritt am häufigsten im Gebiete des basalen Bezirkes der Arterien der Sylvi'schen Gruben auf und ist meist doppelseitig, doch ist es sehr häufig, dass sie auf der einen Seite eine stärkere Ausbreitung findet als auf der anderen, und es sind auch die Fälle nicht selten, in denen nur eine Seite ergriffen wird.

Gelangen die Bacillen in das Gebiet jener Arterien, welche aus der Sylvi'schen Spalte nach der Hirnoberfläche ziehen, so entstehen mehr oder weniger ausgebreitete einseitige oder doppelseitige tuberculöse Convexitätsmeningitiden.

Die Gebiete der Arterien der medialen Fläche des Grosshirnes, des Occipitalhirnes, des Kleinhirnes, des verlängerten Markes und des Rückenmarkes können sowohl für sich als in Combination mit denjenigen der Arteria fossae Sylvii erkranken, und wenn dies auch nicht in der Häufigkeit geschieht, wie an der Basis des Grosshirnes, so ist doch auch ihre Betheiligung an der tuberculösen Erkrankung des Centralnervensystemes nicht selten.

Bei reichlicher Tuberkeleruption pflegt die Hauptmasse der Tuberkel in den zarten Hirn- und Rückenmarkshäuten zu sitzen, allein es bleibt die Hirn- und Rückenmarksubstanz wohl niemals ganz unbetheiligt. Schon die pialen Entzündungsherde greifen häufig

in Form einer mehr oder minder ausgebreiteten zelligen Infiltration auf die Rinde über und verursachen Zerfall der nervösen Substanz, welcher häufig durch eine mächtige Aufquellung der Axencylinder und der Ganglienzellen eingeleitet wird.

In ähnlicher Weise werden auch die vom Hirnstamm und dem Rückenmark abgehenden Nerven ergriffen, indem die entzündliche Gewebsinfiltration nicht nur die Pialscheide befällt, sondern längs der bindegewebigen Septen auch in die Tiefe der Nerven eindringt und nicht selten eine Degeneration derselben verursacht.

Gleichzeitig mit diesen meningealen Entzündungen können auch im Innern der Hirnsubstanz tuberculöse Herde entstehen, und es ist durchaus nicht selten, dass bei tuberculöser Meningitis die Zahl der encephalitischen und myelitischen Herde eine sehr bedeutende wird. Sie werden nur, da sie oft sehr klein sind, übersehen.

Gelangen Tuberkelbacillen nur in eine einzige Verzweigung des meningealen oder cerebralen Gefässgebietes, so bilden sich zunächst nur wenige Tuberkel. Da aber die erkrankten Individuen daran nicht zu Grunde zu gehen pflegen, so wachsen die Tuberkel zu grösseren pial und subpial oder in der Tiefe des Gehirnes oder des Hirnstammes oder des Rückenmarkes gelegenen Herden heran. In den Subarachnoidalräumen und der Pia bilden sie meist mehr oder weniger umfangreiche Plaques, in der Hirnsubstanz dagegen kugelige Knoten, welche die Grösse einer Wallnuss oder sogar eines Hühnereies und mehr erreichen können. Solche Bildungen werden gewöhnlich als **solitäre Tuberkel** bezeichnet. Ihr Centrum ist meist gelbweiss, käsig, dabei bald fest und derb, bald mehr weich und nicht selten theilweise verflüssigt, selten dagegen partiell verkalkt. Gegen die Umgebung sind sie durch ein grauröthliches oder grau durchscheinendes Granulationsgewebe abgegrenzt, das nicht selten exquisite Tuberkel beherbergt.

Die grossen Knoten entwickeln sich aus kleinen durch fortgesetzte Bildung neuer Granulationsherde, wobei Riesenzellentuberkel bald in reichlicher Zahl gebildet, bald vermisst werden. Auffallend ist, dass im Gebiete der Entzündung die bindegewebigen Bestandtheile des Nervensystemes oft eine ganz bedeutende Wucherung eingehen und ein derbes zellig-faseriges Gewebe produciren. Bacillen lassen sich sowohl in dem grauen Granulationshof als in den älteren Bestandtheilen der Tuberkel nachweisen.

Die Solitärtuberkel kommen am häufigsten im Kleinhirn und im Hirnstamm zur Beobachtung. Auf ihre Umgebung wirken sie nach Art der Tumoren durch Druck und durch Störungen der Blut- und Lymphcirculation. Die übrigen Theile des Centralnervensystemes können von Tuberkeln vollkommen frei sein, doch kommt es nicht selten vor, dass von den solitären Knoten aus Bacillen in die Meningen verschleppt werden und zur Bildung disseminirter meningitischer Knötchen sowie zu diffusen Entzündungen führen. Es ist ferner auch die Möglichkeit gegeben, dass durch erneute Blutinfection eine neue embolische Eruption sich hinzugesellt.

Die Tuberculose, welche durch Aufnahme des Tuberkelgiftes aus der Nachbarschaft im Gebiete des Centralnervensystemes entsteht, ist natürlich in ihrer Localisation von dem Ausgangspunkt der Erkrankung abhängig. Nach Tuberculose der Wirbelknochen erkranken zunächst das Rückenmark und seine Häute, Tuberculose des Felsenbeins greift am ehesten auf die Schläfenlappen und die Basis des Stirnlappens über. Sind die genannten Stellen inficirt, so bilden sich am Orte der Infection mehr oder minder zahlreiche Knötchen, die im Laufe der Zeit zu grösseren Knoten heranwachsen können. Durch Dissemination des Giftes im Gebiete der cerebrospinalen Lymphbahnen entsteht disseminirte Tuberculose.

Manche Autoren (Virchow, Rindfleisch, Birch-Hirschfeld u. A.) geben an, dass die meisten Pia- und Hirntuberkel in der Adventitia der Arterien liegen und hier eine Zellanhäufung bilden, welche aus einer Wucherung der adventitiellen Lymphgefässendothelien hervorgegangen ist. Sie stützen ihre Angaben darauf, dass man bei tuberculöser Meningitis in der Adventitia der Hirnrindenarterien, welche man isolirt, zellige Anhäufungen vorfindet.

Die diesem Befunde gegebene Deutung ist nicht richtig. Die Tuberkel bilden sich in der oben angegebenen Weise aus emigrirten Rundzellen und gewucherten Bindegewebszellen. Die Adventitia der Arterien wird nur secundär in Mitleidenschaft gezogen, und was man als periarteriitischen Piatuberkel beschrieben hat, ist nur ein Bruchtheil eines angrenzenden Tuberkels. Man findet auch bei anderen Entzündungen der Pia und der Hirnrinde zellige Infiltrationsherde in den Pialscheiden der Gefässe, doch ist dem gegenüber zu betonen, dass bei tuberculösen (und syphilitischen § 575) Entzündungen die Arterien in weit grösserem Maasse in Mitleidenschaft gezogen werden als bei anderen Entzündungsprocessen. Es gilt dies namentlich auch für die endarteriitischen Processe.

*Literatur:* Virchow, *Cellularpathologie* und *Die krankh. Geschwülste II;* Rindfleisch, *Virch. Arch. 24. Bd.;* Hueuenin, *von Ziemssen's Handb. XI;* v. Campe, *Beitr. zur path. Anat. d. meningit. u. meningo-encephalit. Processe, Tübingen 1882.*

§ 575. Die **Syphilis** des Centralnervensystemes tritt meistens erst nach Jahre langem Bestande einer constitutionellen Syphilis, also zur Zeit der sogen. tertiären Symptome, selten früher, zur Zeit der secundären Symptome auf. Sie ist durch die Bildung circumscripter Entzündungsherde, sogenannter **Gummiknoten**, characterisirt, welche ihren Sitz meistens in den Meningen und den Rindentheilen der nervösen Substanz, sehr selten im Inneren des Gehirnes und des Rückenmarkes haben. Am häufigsten liegen sie in der Pia und dem Subarachnoidalgewebe des basalen Theiles des Hirnstammes.

Zu Beginn der Herdbildung stellt sich im Gebiete der Pia und des Subarachnoidalgewebes eine circumscripte Entzündung ein, welche bald zur Bildung eines grauen oder grauröthlichen, etwas durchscheinenden, zuweilen gallertigen Granulationsherdes (Figur 290) führt. In frühen Stadien ist das Gewebe äusserst zellreich (*d*) und enthält mehr oder weniger reichlich Gefässe neuer Bildung. Geht der Process weiter, so pflegt ein Theil des Granulationsgewebes eine zellig fibröse Beschaffenheit ($d_1$) anzunehmen, während ein anderer Theil der Verkäsung ($d_2$) verfällt.

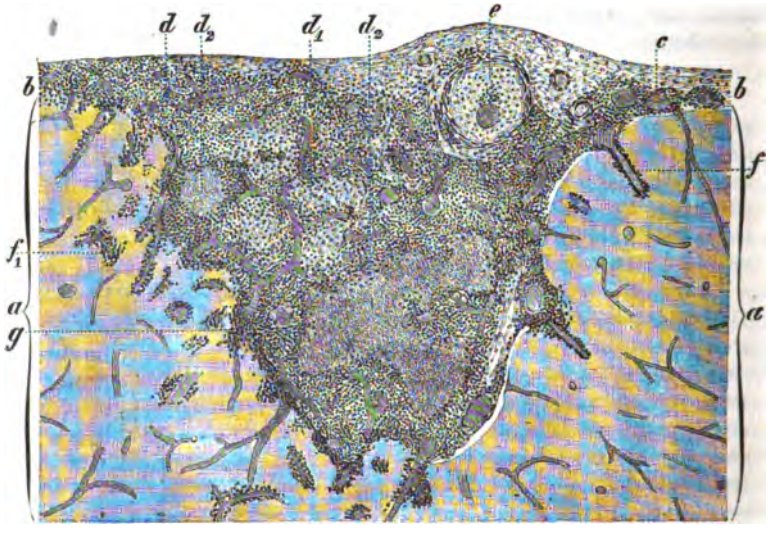


Fig. 290. Meningoencephalitis syphilitica gummosa. *a* Hirnrinde. *b* Weiche Hirnhäute. *c* Von zelligem Exsudat umgebene Vene. *d* Frisches zelliges, $d_1$ zellig fibröses, $d_2$ verkästes Granulationsgewebe. *e* Arterie mit stark verdickter Intima und zellig infiltrirter Adventitia. *f* Zellige Infiltration der Pialscheiden der Rindengefässe. $f_1$ Perivasculäre zellige Infiltration der Rindensubstanz. *g* In diffuser Ausbreitung auf die Hirnrinde übergreifende zellige Infiltration. In Müller'scher Flüssigkeit und Alkohol gehärtetes mit Alauncarmin gefärbtes in Canadabalsam eingelegtes Präparat. Vergr. 15.

Die an die entzündete Pia angrenzende Hirnsubstanz bleibt bei stärkerer Ausbreitung des Processes wohl niemals ganz verschont, indem die Entzündung nicht nur längs der Pialscheiden (*f*) der Blutgefässe, sondern auch ausserhalb derselben (*g*) von der Pia auf die Rindensubstanz übergreift.

Liegen im Gebiete der syphilitischen Entzündung arterielle Gefässstämmchen (*e*), so werden auch diese in hochgradige Mitleidenschaft gezogen, indem nicht nur die Adventitia, sondern auch die Media und die Intima der Sitz einer Entzündung werden, welche je nach dem Stadium des Processes theils durch zellige Infiltration theils durch zellig fibröse Hyperplasie der Gefässhäute characte-

risirt ist. In hervorragender Weise pflegt die Intima (*e*) betheiligt zu sein, und die Verdickung, welche sie durch die Gewebshyperplasie erfährt, ist nicht selten eine so bedeutende, dass das Gefässlumen hochgradig verengt, mitunter sogar verschlossen wird. Letzteres erfolgt namentlich dann, wenn sich zu den endarteriitischen Gewebsverdickungen auch noch Thrombose hinzugesellt.

Die gummösen Herde können sowohl einzeln als in Mehrzahl vorkommen.

Der einzelne syphilitische Herd kann sehr klein sein. Ja, es kann sich die Entzündung, wie Heubner gezeigt hat, wesentlich auf einzelne Stellen der arteriellen Gefässwände beschränken und hier zu der eben beschriebenen Gefässwandverdickung führen. Häufiger bilden sich indessen grössere Herde, welche man eben nach der für die syphilitischen Entzündungsproducte üblichen Benennung als Gummiknoten zu bezeichnen pflegt. In frischen Stadien des Processes bilden sie graue oder grauröthliche weiche Herde, deren Configuration wesentlich von der Beschaffenheit des Gewebes, in dem sie liegen, abhängt.

An der Oberfläche des Grosshirnes breiten sie sich wesentlich in den Sulci aus und zeigen demgemäss deren Configuration. In den Sylvischen Gruben sind sie streifenförmig, über dem Hirnstamm und dem Rückenmark bilden sie flache verschieden gestaltete Herde. In seltenen Fällen hat man auch eine mehr diffuse Infiltration der Häute der Hirnbasis beobachtet.

Greift die Entzündung in bedeutendem Umfange auf die Hirnsubstanz über, so kann der Herd mehr und mehr eine kugelige Gestalt annehmen und unter Umständen bis zu Wallnussgrösse heranwachsen, doch bleibt die äussere Begrenzung meist eine unregelmässige. Das nämliche gilt für die in der Tiefe des Hirn- und Rückenmarkgewebes sich entwickelnden Herde.

Kleinste Herde können wohl zweifellos wieder resorbirt werden. Grössere Herde führen theils zu Gewebsverhärtung theils zu Verkäsung. Die letztere gibt sich durch das Auftreten gelbweisser undurchsichtiger Flecken zu erkennen, deren Durchmesser je nach der Grösse des ursprünglichen Herdes wenige Millimeter bis mehrere Centimeter in der Flächenausdehnung betragen kann. Tritt die Verkäsung in grösseren Herden an mehreren Stellen ein, so erscheint der Gummiknoten grau und gelb gefleckt, bis durch Confluenz der Herde das ganze centrale Gebiet gelb wird.

Die Gewebsverhärtung stellt sich meistens neben der Verkäsung ein, kann indessen auch auftreten, ohne dass gleichzeitig Verkäsungen sich bilden. Sie führt zu schwieligen Verdickungen des meningealen Gewebes, häufig auch zu Verwachsungen mit den angrenzenden Theilen der Dura mater. Erfolgte gleichzeitig Verkäsung eines Theiles des Gummiknotens, so schliessen die Schwielen Käsemassen ein.

Im Gebiete des Entzündung geht die Hirn- und Rückenmarksubstanz selbstverständlich zu Grunde. Häufig gesellen sich dazu

noch anämische und hämorrhagische Erweichungsprocesse in der Umgebung, welche als eine Folge der durch die Arteriitis und durch Compression der Umgebung bedingten Circulationsstörungen anzusehen sind. Unter Umständen erreichen diese Degenerationsprocesse eine ganz bedeutende Ausbreitung. Liegen im Entzündungsgebiete Nerven, so verfallen auch diese einer entzündlichen Infiltration und können späterhin von derbem Bindegewebe umschlossen und durchzogen und dadurch zur Atrophie gebracht werden. So kann z. B. eine gummöse Entzündung der Meningen am unteren Ende des Rückenmarkes einen grossen Theil der Nerven der Cauda equina einschliessen, d. h. mit Granulations- und weiterhin mit Narbengewebe umgeben, so dass sich eine mit der Dura verbundene compakte, schwielige Gewebsmasse bildet, welche atrophische Nervenzüge und Käseherde enthält. Aehnliches kann auch an Nerven der Hirnbasis geschehen.

Von den in der Literatur beschriebenen Gummiknoten des Gehirnes und Rückenmarkes ist ein Theil wohl ohne Zweifel als Tuberkelknoten anzusehen. Da am Rande und in der Umgebung der letzteren Miliartuberkel sich nicht immer vorfinden, so war es, ehe man die Tuberkelbacillen kannte, schwer, für alle Fälle einen sicheren Entscheid über die Natur eines Käseherdes zu treffen. Virchow hat hervorgehoben, dass die Solitärtuberkel meist kugelig, die Gummiknoten mehr unregelmässig sind; es ist dieses Kriterium indessen nicht für alle Fälle zutreffend.

*Literatur:* Virchow, *Virch. Arch. 15. Bd. und Die Geschwülste II 1869*; Leon Gros et Lancereaux, *Des affections nerv. syph., Paris 1861*; Engelstedt, *Die constitutionelle Syph., Würzburg 1861*; Wilks, *On the syph. affect. of intern. organs, Guy's hosp. reports, 3. Ser. IX 1863*; Wagner, *Arch. d. Heilk. IV 1863*; Westphal, *Allg. Zeitschr. f. Psych. XX 1863*; Lancereaux, *Traité de la Syphilis, Paris 1866*; Heubner, *Arch. d. Heilk. XI 1870, Die luet. Erkrank. d. Hirnarterien, Leipzig 1874 und v. Ziemssen's Handb. XI*; Braus, *Die Hirnsyphilis, Berlin 1873*; Bruberger, *Virch. Arch. 60. Bd.*; Baumgarten, *Virch. Arch. 73., 76. und 86. Bd.*; v. Rinecker, *Festschr. d. med. Facult. zur Feier des Jubiläums der Würzburger Universität 1882*; Greiff, *Arch. f. Psych. XII*; Fournier, *La Syph. du cerveau, Paris 1879 und Leçons sur la Syph. 2me Edit., Paris 1881*; Julliard, *Étude crit. sur les localis. spin. d. l. Syph., Paris 1879*; Westphal, *Charité-Annalen I 1876.*

## 6. Die Geschwülste und die Parasiten des Centralnervensystemes.

§ 576. Unter den **Geschwülsten der Hirn- und Rückenmarksubstanz** sind in erster Linie die **Gliome** (§ 135 Fig. 42) zu nennen.

Sie kommen am häufigsten im Grosshirn seltener im Hirn-

stamm und im Rückenmark vor und liegen an ersterer Stelle meist subpial. In der Mehrzahl der Fälle ist die äussere Configuration der Hirnoberfläche noch in ihrer typischen Gestaltung erhalten, und die Geschwulst macht sich äusserlich nur durch eine Vergrösserung der betreffenden Hirntheile (Fig. 291 *b*) sowie durch eine Verfärbung der Hirnsubstanz und durch Verdickungen der Pia mater bemerkbar. Nur selten ist schon äusserlich ein abgegrenzter Tumor sichtbar.

Auf dem Durchschnitt kann die Geschwulstmasse aus einem Gewebe bestehen, das in Consistenz und Farbe blasser oder hyperämischer Rindensubstanz nicht unähnlich sieht. Häufiger indessen ist das Gliom grau, grauweiss oder grauroth oder gallertig oder gelblich oder durch unregelmässige Vertheilung der genannten Farbentöne bunt gefleckt, stellenweise vielleicht auch von opak weissen Flecken und von hämorrhagischen Herden durchsetzt (Fig. 291 *b*)

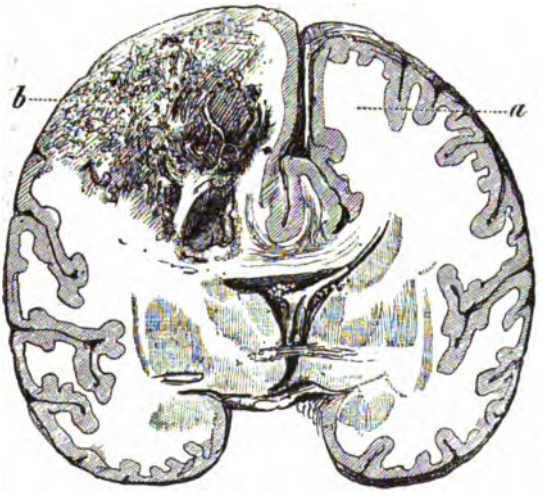


Fig. 291. Glioma teleangiectaticum. Frontalschnitt durch das Gehirn. *a* Rechte Hemisphäre. *b* Gliom in der linken Hemisphäre.

und dabei in der Consistenz theils weicher, theils fester als die normale Hirnsubstanz. Häufig enthält das Gewebe zahlreiche mit Blut gefüllte Gefässe, deren Lichtung diejenige normaler Hirngefässe um vieles übertrifft. Sind die Hämorrhagieen sehr reichlich, so dass sie die ganze Geschwulst einnehmen, so kann dieselbe das Aussehen eines hämorrhagischen Herdes erhalten. Ist durch Hämorrhagieen oder durch Erweichungsprocesse ein Theil des Gewebes zerstört worden, so enthält die Geschwulst mit trüben, weissen oder braunen, mehr oder weniger flüssigen Massen gefüllte Höhlen.

Der Durchmesser der Hirngliome kann 3—8 Ctm. und mehr betragen. Die angrenzende Hirnsubstanz geht entweder allmählich

in die Geschwulstmasse über oder ist makroskopisch scharf davon getrennt und dann oft sichtlich verdrängt. Nicht selten ist die Umgebung erweicht und kann sogar Erweichungscysten enthalten. Die Ventrikel sind meist mehr oder weniger dilatirt.

Im Rückenmark liegen die Gliome meist in nächster Nachbarschaft des Centralcanales und verbreiten sich von da namentlich nach hinten und nach den Seiten. Sie sind meist langgestreckt, selten kugelig und können sich über einen grossen Theil des Rückenmarkes ausdehnen. Aeusserlich bedingen sie eine mehr oder minder erhebliche Verdickung des Rückenmarkes. Erweiterung des Centralcanales in der Nachbarschaft der Gliome sowie Höhenbildungen in den Gliomen selbst sind häufig (Syringomyelie § 551).

Wie bereits in § 135 bemerkt wurde, besteht die Geschwulst aus reich verzweigten Gliazellen, doch ist dem noch hinzuzufügen, dass Zahl und Grösse dieser Zellen in erheblichem Grade variiren können. Sind die Zellen verhältnissmässig klein und spärlich, ihre fibrillenartigen Fortsätze dagegen reichlich, so dass sie ein dichtes Filzwerk bilden, so ist das Gewebe ziemlich derb und fest; sind die Zellen reichlich und gross, so wird die Geschwulst mehr einem weichen Sarcom ähnlich.

Die Zellen sind meist gleichmässig vertheilt, zuweilen indessen mehr in kleine Gruppen gehäuft. Mehrkernige ja sogar vielkernige Zellen sind häufig, namentlich in den peripheren Theilen der Geschwulst.

Die Gefässe sind oft zu einem grossen Theil erweitert (vergl. § 139 Fig. 43) und dabei so reichlich entwickelt, dass man die Geschwulst als ein teleangiectatisches Gliom bezeichnen muss. Die Wände der Blutgefässe zeigen ferner häufig hyaline Verdickungen. In manchen Fällen stellt sich auch eine Wucherung der Adventitia ein, so dass die Gefässe von einem dicken Mantel zelligen oder zelligfibrösen Gewebes umgeben werden. In der Umgebung von Venen stellt sich oft eine Ansammlung farbloser Blutkörperchen ein.

Die Geschwulst entwickelt sich, soweit sich dies durch die Untersuchung jener Stellen, an welchen die Geschwulst durch peripheres Randwachsthum sich vergrössert, erkennen lässt, durch Wucherung der Gliazellen, welche sich dabei vergrössern und theilen und nicht selten dichtgedrängte Zellhaufen bilden. Die im Gebiete der Wucherung gelegenen Nervenfasern gehen zu Grunde, wobei ihre Axencylinder nicht selten erheblich aufquellen. Auch die Ganglienzellen und ihre Kerne schwellen oft ganz bedeutend an und werden dabei oft auffallend homogen und glasig. Späterhin gehen sie zu Grunde, doch muss hervorgehoben werden, dass sie sich ebenso wie die Nervenfasern zuweilen auffallend lange erhalten.

Drängt das Gliom gegen die Pia vor, so pflegt sich in dieser eine Wucherung der Bindegewebszellen, häufig auch eine Bindegewebsneubildung einzustellen. Weiterhin kann die gliomatöse Wucherung selbst in die Maschenräume des Bindegewebes eindringen.

Bei ischämischen und hämorrhagischen Erweichungen gehen die zelligen Bestandtheile theils durch nekrotischen Zerfall theils durch Verfettung zu Grunde. Zuweilen bilden sich dabei eigenthümliche theils kernhaltige theils kernlose Klumpen, welche aus Zellconglomeraten hervorzugehen scheinen. Gelegentlich kommen auch geschichtete Corpora amylacea vor.

Bildet sich innerhalb eines Gliomes schleimige Flüssigkeit, so kann das Gewebe stellenweise den Charakter des Schleimgewebes annehmen, und es entstehen auf diese Weise Geschwülste, welche als **Gliomyxome** bezeichnet werden müssen.

Häufiger noch als die letztgenannte Veränderung tritt in Gliomen eine stärkere Zellwucherung auf, welche zur Bildung von Geschwülsten führt, die als **Gliosarcome** bezeichnet werden.

Es kann dies zunächst schon dadurch geschehen, dass die Gliazellen sowohl an Zahl als an Grösse zunehmen und zugleich ihre characteristische Beschaffenheit verlieren.

In anderen Fällen nimmt die perivasculäre adventitielle Zellwucherung dermassen zu, dass ihr Produkt mehr und mehr dominirt, während das Gliomgewebe zurücktritt. Durch die ersterwähnten Wucherungsprocesse entstehen namentlich Sarcome mit polymorphen Zellformen, durch die letzterwähnten dagegen besonders Spindelzellensarcome, deren Zellzüge nicht selten eine dem Gefässverlaufe entsprechende Anordnung zeigen und danach als **Angiosarcome** bezeichnet werden. Bei Eintritt der sarcomatösen Wucherung erhält die Geschwulstmasse mehr und mehr eine markige Beschaffenheit und grenzt sich gleichzeitig deutlicher gegen die Hirnsubstanz ab.

Abgesehen von den Gliosarcomen kommen im Gehirn und Rückenmark auch **Sarcome** vor, bei deren Entwickelung gliomatöse Wucherungen zu keiner Zeit vorhanden waren, welche vielmehr schon zu Beginn den sarcomatösen Character besassen. Es sind dies theils Spindelzellensarcome, theils Geschwülste mit polymorphen Zellformen, welche meist eine markige Beschaffenheit besitzen. Sie haben gewöhnlich eine der Kugelform nahe stehende Configuration, sind gegen die Umgebung scharf abgegrenzt, kommen in den verschiedensten Grössen vor und können sowohl solitär als multipel auftreten. Soweit zur Zeit die Untersuchungen reichen, entwickeln sie sich theils von den Pialscheiden der Gefässe, theils von dem Gliagewebe aus. Hämorrhagieen und Erweichungen kommen auch in ihnen häufig vor. Sitzen sie subpial, so können sie in die Hirnhäute hineinwuchern. Die umgebende Hirnsubstanz ist häufig erweicht, die Meningen entzündet, die Ventrikel dilatirt.

Nicht selten kommen im Gehirn kleine **Angiome** vor, doch bilden dieselben meist keine eigentlichen Geschwülste, sondern nur kleine röthliche Herde, die frischen Entzündungsherden nicht unähnlich sehen. Sie sind wahrscheinlich angeboren (Virchow) und werden danach zu den **Naevi vasculosi** gezählt. Meist handelt es sich um teleangiectatische Erweiterung, seltener um cavernöse Metamorphose eines circumscripten Gefässbezirkes. Von Ganguil-

LET ist kürzlich als Cylindrom ein gallertig aussehendes Angiom des untersten Theiles des Rückenmarkes beschrieben worden, welches sich wesentlich aus Gefässen mit hyalin entarteter Adventitia und mit hyalinen, von Zellen bedeckten kolbigen Auswüchsen (vgl. § 153 Fig. 60) zusammensetzte.

**Fibrome** des Centralnervensystemes kommen nur selten vor und bilden dann rundliche Knoten. Bei multipler Fibrombildung im peripheren Nervensystem können nicht nur die Nervenwurzeln, sondern auch das Rückenmark selbst fibröse Knoten enthalten.

Ein **Osteom** von mehreren Centimetern Durchmesser, welches im Corpus striatum sass, hat kürzlich BIDDER beschrieben. BENJAMIN sah ein **Lipom** im Grosshirn.

Von metastatischen Geschwülsten kommen im Gehirn sowohl Sarcome als Carcinome vor und bilden meist rundliche Knoten.

KLEBS hat (*Vierteljahrsschr. f. prakt. Heilk. 125. u. 133. Bd.*) die Angabe gemacht, dass an der Gliomentwickelung auch die Ganglienzellen durch Production von Geschwulstzellen sich activ betheiligen. Neuestens hat sich ihm (*Tageblatt der Naturforschervers. in Freiburg i. B. 1883*) auch HELLER angeschlossen. Ich habe in Folge dessen meine Gliompräparate einer erneuten Durchsicht unterzogen, kann aber ebensowenig wie früher (§ 135) mich von der Richtigkeit dieser Angaben überzeugen. Die Ganglienzellen und ihre Kerne schwellen allerdings oft sehr bedeutend an. Ab und zu sieht man auch eine zweikernige Ganglienzelle; allein mehr konnte ich nicht constatiren. Bei weiterem Vorrücken der Geschwulst gehen die Ganglienzellen zu Grunde, und wenn später an ihrer Stelle Haufen von Gliazellen liegen, so hat dies seinen Grund darin, dass die Gliazellen ihrer Umgebung gewuchert sind.

Wie schon in § 565 bemerkt wurde, ist eine strenge Scheidung der Gliome von den Sclerosen nicht durchzuführen. Es gilt dies namentlich für die gliomatösen Wucherungen um den Centralcanal des Rückenmarkes, zum Theil jedoch auch für die Hirngliome. Es kommt z. B. vor, dass ein Theil der Neubildung sich wesentlich als eine Vergrösserung und Verhärtung des erkrankten Bezirkes präsentirt, während an einer anderen Stelle sich ein deutlich abgegrenzter Geschwulstknoten gebildet hat.

Wohl die kleinsten bis jetzt beschriebenen Sarcomknoten des Centralnervensystemes hatte ich vor wenigen Jahren zu sehen Gelegenheit. Herr ANDREÏ, welcher unter meiner Leitung das Rückenmark einer Dame, welche an (leider nicht näher bestimmten) Störungen der Innervation der Muskeln des linken Armes gelitten hatte, untersuchte, fand im linken Vorderhorne des Cervicalmarkes zwei kugelige Spindelzellensarcome von 2 und 3 Mm. Durchmesser. In einem Falle multipler Fibrombildung an den peripheren Nerven fand ich auch multiple kleine Knoten an den Nervenwurzeln sowie im Inneren des Rückenmarkes.

*Literatur:* VIRCHOW, *Die krankh. Geschwülste;* SCHÜPPEL, *Arch.*

*d. Heilk. VIII 1867 (Gliom und Gliomyxom des Rückenmarkes)*; K. Hoffmann, *Zeitschr. f. rat. Med. 34. Bd. 1869 (Gliom)*; Neumann, *Virch. Arch. 61. Bd. (Gliom)*; Th. Simon, *ib. 61. Bd. (Gliom)*; Golgi, *Centralbl. f. med. Wiss. 1875 (Gliom)*; Klebs *l. c.*; Ganguillet, *Beitr. zur Kenntn. d. Rückenmarkstumoren, Bern 1878*; Petrina, *Prager Vierteljahrsschr. 133. u. 134. Bd. (Gliom)*; Roth, *Arch. de physiol. 1878 (Diffuses Gliom d. R.-M.)*; Bidder, *Virch. Arch. 88. Bd.*; Lebert, *Traité d'anat. pathol. II*; Cornil et Ranvier, *Manuel d'histol. pathol. II éd.*; Benjamin, *Virch. Arch. 14. Bd. (Lipom d. Grosshirnes)*; Schultze, *Arch. f. Psych. VIII (Periependymäres teleangiectatisches Gliosarcom des Rückenmarkes)*; Meyer u. Bayer, *Arch. f. Psych. XII (Beziehung parenchymatöser Entzündungen zum Gliom)*; Gerhardt, *Festschr. zur III. Säcularfeier d. Universität Würzburg 1882 (Gliome)*.

§ 577. Die **Geschwülste** der zarten Häute des Centralnervensystemes, der Telae chorioideae und der Ventrikelauskleidung gehören grösstentheils in die Gruppe der Bindesubstanzgeschwülste, doch kommen auch epitheliale Tumoren, Carcinome, vor.

Zunächst gibt es eine Reihe von Geschwülsten, welche in die Gruppe der **Sarcome** gehören und weiche Knoten, selten flächenhaft ausgebreitete Wucherungen bilden. Ihre Schnittfläche ist markig, grauweiss oder grauroth, mitunter auch mehr gallertig beschaffen. Sie kommen am häufigsten an der Basis des Grosshirnes, seltener an der Convexität und noch seltener in der Leptomeninx des Rückenmarkes und in den Telae chorioideae der Ventrikel vor, und sind entweder ganz in die weichen Hirn- und Rückenmarkshäute eingeschlossen oder greifen auf die angrenzende nervöse Substanz über.

Soweit die Untersuchungen reichen, geht ihre Entwickelung theils von der Adventitia der Gefässe, theils von jenen Zellen aus, welche die Bindegewebsbälkchen der Arachnoidea, des Subarachnoidalgewebes und der Pia bedecken. Die neugebildeten Zellen erreichen meist eine hohe Ausbildung und erinnern nach ihrer Beschaffenheit sehr an die polymorphen Epithelzellen carcinomatöser Neubildungen. Da sie gleichzeitig in einem durch das Gewebe der Hirnhäute gebildeten Stroma liegen und in den Lücken dieses Stromas dichte Haufen bilden, welche ganz nach Art der Zellennester in Carcinomen gestaltet sind, so gewinnt die Geschwulst durchaus das Aussehen eines Carcinomes und ist auch vielfach als solches bezeichnet worden.

Richtig ist es indessen allein, sie den Alveolärsarcomen zuzuzählen und sie in Rücksicht auf den Bau und die Anordnung der gewucherten Endothelien als Endotheliome zu bezeichnen.

Nach den vorliegenden Publicationen und den eigenen Beobachtungen scheint diese Form des Sarcomes in der Leptomeninx am häufigsten vorzukommen, doch sind auch Tumoren beobachtet,

welche zu den gewöhnlichen Sarcomen, den Myxosarcomen und den Myxomen zu zählen sind. Letztere kommen namentlich in der Pia des Rückenmarkes vor.

Zuweilen entwickeln sich in sarcomatösen und myxomatösen Neubildungen die Blutgefässe in ganz besonders reichlichem Maasse, so dass Tumoren entstehen, welche man als Angiosarcome, als Angiomyxome und als Angiomyxosarcome bezeichnen muss. Die Gefässe sind dabei bald weit und dünnwandig, bald eng und dickwandig und bilden sowohl Netze als Knäuel und Büschel. Das zwischen den Gefässen gelegene Gewebe kann sowohl aus Bindegewebe als aus Schleim- und Sarcomgewebe bestehen. Tritt es sehr in den Hintergrund, so erhält die Geschwulst mehr und mehr den Character des reinen Angiomes.

Fibrome, Lipome, Chondrome sind selten, kommen indessen sowohl in den Meningen als in den Plexus der Ventrikel vor und bilden kleine knotige und lappige Tumoren, welche die angrenzende Hirn- und Rückenmarksubstanz verdrängen. Haben sie ihren Sitz in den untersten Theilen des Wirbelkanales, so können sie die Nerven der Cauda equina umwachsen und durch Druck und Störung der Circulation zur Atrophie bringen.

Als eine weitere seltene Geschwulst der weichen Hirnhäute ist ein Tumor zu nennen, welcher sich wesentlich aus einem derben Bindegewebsstroma zusammensetzt, das weite cystische mit Lymphe gefüllte Hohlräume enthält. Er hat eine gewisse Aehnlichkeit mit dem blasigen Oedem, ist indessen durch die Entwickelung reichlichen Bindegewebes, welches ihn scharf gegen die Umgebung abgrenzt und auch im Inneren verhältnissmässig derbe und breite Septen zwischen den Cysten bildet, ausgezeichnet. Die Bildung ist danach als eine Geschwulst anzusehen und kann als cystisches Lymphangiom oder als cystisches Fibrom bezeichnet werden.

In allen den aufgeführten Geschwülsten, namentlich aber in den Myxomen und Fibromen können sich Verkalkungsprocesse einstellen, welche entweder wesentlich die Gefässe betreffen oder aber zu einer vermehrten Bildung des sog. Hirnsandes führen.

Schon in der unveränderten Pia des Rückenmarkes lagern sich häufig Kalksalze ab und bilden kleine Kalkplättchen. In den Plexus der Ventrikel findet ferner sehr oft eine abnorme Vermehrung des Hirnsandes statt, so dass die Plexus sich nicht unerheblich vergrössern und eine undurchsichtige weisse Beschaffenheit erhalten.

In Geschwülsten kann sich der nämliche Process wiederholen und sich mit Verkalkung der Gefässe combiniren. Treten dabei die Kalkablagerungen stark hervor, so werden die Geschwülste als Psammome bezeichnet. Die organische Grundlage der als Gehirnsand bezeichneten Kalkconcretionen wird dabei durch platte Zellen gebildet, welche sich nach Art von Zwiebelschalen zu kuge-

ligen Gebilden aneinanderlegen, alsdann eine homogene Beschaffenheit erhalten, den Kern verlieren und verkalken.

**Carcinome** kommen in den Ventrikeln vor und bilden hier weiche Geschwülste (Fig. 292 *a*), welche meist mit den Plexus im Zusammenhange stehen und auch von der epithelialen Decke derselben, seltener vom Ependymepithel aus sich entwickeln. Die in einem Bindegewebsstroma gelegenen Krebszellennester (Fig. 293 *a*) zeigen den Typus der Cylinderzellen. Durch Auswachsen des gefässhaltigen Bindegewebsstroma in Papillen kann die Geschwulst eine papillöse Beschaffenheit (Fig. 293) erhalten.

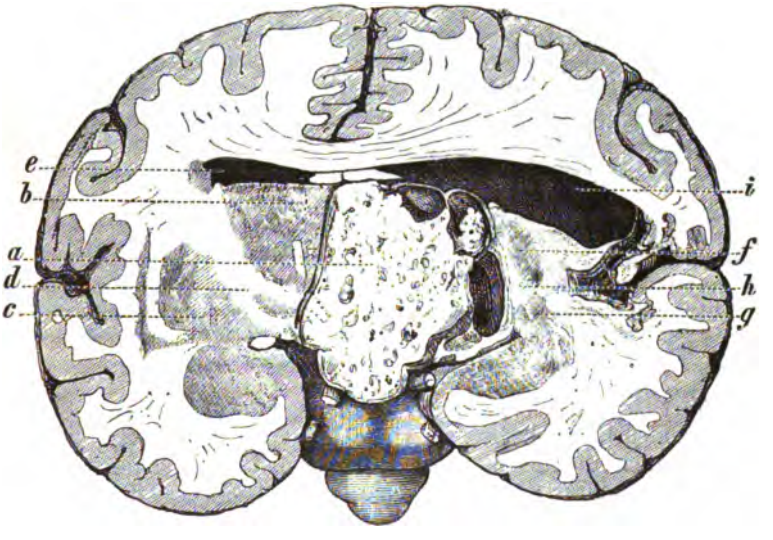


**Fig. 292.** Papillöses Carcinom des Plexus chorioides des III. Ventrikels. Frontalschnitt durch das Gehirn. *a* Geschwulst mit Cysten. *b* Thalam. opticus dext. *c* Nucleus lentiformis dext. *d* Capsula interna dext. *e* Corpus striatum dext. *f* Thalam. opt. sin. *g* Nucleus lentif. sin. *h* Capsula interna sin. *i* Erweiterter linker Seitenventrikel.

Geht das Stroma der Geschwulst, was, wie es scheint, nicht selten geschieht, eine schleimige Entartung ein (Fig. 293 *b c* $c_1$), so kann die Geschwulst einen sehr eigenartigen Bau erhalten. Durch Aufquellung des Schleimes werden die Papillen in cystische Bildungen (Fig. 292 und Fig. 293 *d*) umgewandelt, welche nur durch epitheliale Zellzüge (*e*) von einander getrennt sind, und es bildet somit das Epithel gewissermaassen ein Stroma für die aus dem Bindegewebe entstandenen Cysten. Innerhalb der Epithelmasse können sich Epithelperlen (*h*) entwickeln, welche in auffälligem Gegensatze zu den Cylinderzellen durchaus den Epithelperlen der äusseren Haut gleichen.

Die Geschwulst bleibt gewöhnlich auf die Ventrikel beschränkt

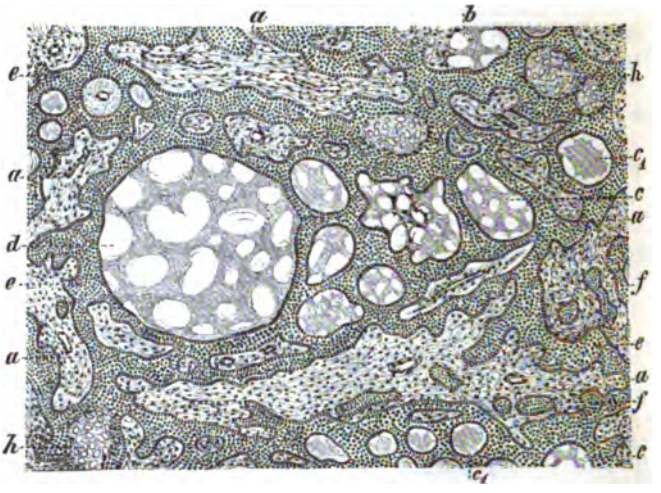


**Fig. 293. Papillöses Carcinom mit gallertiger Entartung des Stroma aus dem Plexus des III. Ventrikels.** *a* **Bindegewebsstroma mit Blutgefässen.** *b* **Theilweise verschleimte Bindegewebspapille.** *c* **Total schleimig entartete Papille, bei der Härtung geronnen.** $c_1$ **Hyaline Klumpen.** *d* **Aus dem degenerirten Stroma entstandene Cyste mit netzartig geronnenem Inhalt.** *e* **Interpapilläre Zellzüge.** *g* **Intrapapilläre Zellnester.** *h* **Epithelperlen. Mit Müller'scher Flüssigkeit gehärtetes und mit Alauncarmin gefärbtes Präparat. Vergr. 25.**

und führt wesentlich zu einer Verdrängung (Fig. 292 *f g h*) der angrenzenden Hirnsubstanz sowie zu Ventrikelhydrops (*i*). Sie kann indessen auch in die angrenzende Hirnsubstanz eindringen und zur Bildung secundärer Knoten im Inneren des Gehirnes (Spaet) führen. Ob die Geschwulst primär auch anderswo vorkommt, ist noch nicht entschieden. Es ist indessen sehr wohl möglich, dass sie auch an anderer Stelle, z. B. in der Nähe des oberen oder des unteren Querschlitzes oder auch an der Basis des Gehirnes in der Nähe des Trichters auftritt und dass sie sich hier aus verirrten Epithelkeimen entwickelt.

In ihrer Genese noch nicht sicher aufgeklärt ist die **Perlgeschwulst** oder das **Cholesteatom**, d. h. eine durch Bildung seidenglänzender weisser Perlen ausgezeichnete Geschwulst. Sie kommt namentlich in den zarten Hirnhäuten der Hirnbasis und in der Nähe der hinteren und vorderen queren Hirnspalte vor, fehlt indessen auch nicht im Inneren des Gehirnes. Die weichen weissen Geschwulstmassen bestehen im Wesentlichen aus Epithelschuppen, welche an die verhornten Epithelien der äusseren Haut erinnern. Die meisten Autoren nehmen an, dass es sich um Zellen endothelialer Herkunft handle, es erscheint indessen in Rücksicht auf die Epithelperlenbildung bei dem Carcinom der Plexus wahrscheinlicher, dass die Zellen Keimlinge des Epithels des Medullarrohres sind, somit in letzter Linie vom äusseren Keimblatte abstammen.

Hiefür spricht, dass die Geschwulstmassen in seltenen Fällen kleinste Härchen (Ziegler) einschliessen. Es steht ferner mit dieser Annahme auch der Sitz dieser Geschwülste in Uebereinstimmung, indem es sehr wohl denkbar ist, dass zur Zeit der Hirnentwickelung Epithelien an den als Sitz der Geschwulst genannten Stellen verbleiben, die später zum Ausgangspunct der Tumorbildung werden.

Von **secundären Tumoren** können in den Meningen alle jene Formen vorkommen, welche Metastasen machen. Bemerkenswerth ist, dass sich dieselben in den Subarachnoidalräumen mitunter sehr stark verbreiten. So kann z. B. ein metastatischer Krebs des pialen und subarachnoidalen Gewebes im Wirbelcanal einen grossen Theil des Rückenmarkes umschliessen und die Cauda equina durchwachsen.

Von **thierischen Parasiten** kommen im Centralnervensystem Echinococcen und Cysticerken vor. Erstere bilden kleine oder grosse, einfache oder mehrfache Blasen, welche die Hirnsubstanz verdrängen und Erweichung der Umgebung herbeiführen können.

Der Cysticercus sitzt am häufigsten in den Hirnhäuten und kommt entweder in der gewöhnlichen Form als erbsengrosse Blase mit einem Scolex, oder aber als Cysticercus racemosus vor. Letzterer ist durch die Bildung grosser gelappter, meist steriler Blasen mit inneren und äusseren traubenartig der Mutterblase aufsitzenden Tochterblasen ausgezeichnet.

An dieser Stelle mögen auch noch einige Bildungen Erwähnung finden, welche zwar nicht zu den eigentlichen Geschwülsten gehören, nach ihrer äusseren Beschaffenheit indessen sehr an solche erinnern.

Zunächst kommen an den Arterien der Hirnbasis sehr häufig Aneurysmen vor, welche an den Stämmchen mitunter eine nicht unerhebliche Grösse erreichen. Varicen entwickeln sich namentlich an den Pialvenen des Rückenmarkes und können hier (wie ich mich in einem Falle zu überzeugen Gelegenheit hatte) eine solche Grösse erreichen, dass sie den Haemorrhoiden des Anus ähnliche cavernöse Gefässknoten bilden, welche das Rückenmark comprimiren und eine totale Degeneration desselben veranlassen. In den Ventrikeln kommen ferner mitunter kleine dem Ependym aufsitzende Knötchen vor, welche nichts anderes sind als compacte Fibrinniederschläge, welche von Bildungszellen und Blutgefässen durchzogen und dadurch nach Art eines Thrombus theilweise organisirt sind.

Ein cystisches Lymphangiom der oben beschriebenen Art fand ich vor einigen Jahren in der Pia des Kleinhirnes in Form eines scharf abgegrenzten wallnussgrossen Knotens.

Was von den verschiedenen Autoren als Hirnkrebs oder Epitheliom beschrieben wurde, kann grossentheils auf diesen Namen keinen Anspruch erheben. So sind z. B. die von Erbath und

Arndt beschriebenen Epitheliome der Pia nicht den Krebsen sondern den Alveolärsarcomen zuzuzählen. Zu den Carcinomen können nur jene alveolär gebauten Geschwülste gezählt werden, an deren Aufbau die Epithelzellen des Medullarrohres Theil nehmen.

Cornil und Ranvier (*Manuel d'histol. pathol. II. éd.*) geben an, dass der Hirnsand aus Gefässsprossen entstände, welche aus platten Zellen zusammengesetzt seien, die später verkalken. Sie nennen daher Geschwülste, welche grössere Mengen von Concrementen produciren, Sarcomes angiolithiques. Ich habe mich von einem solchen constanten Zusammenhang der Concremente mit Gefässen nicht überzeugen können.

*Literatur über die Geschwülste:* Virchow, *l. c.* und *sein Arch. 8. Bd.* (*Cholesteatom*); Rokitansky, *Handb. II* (*Cholesteatom u. Angiom*); Parrot, *Arch. de phys. 1869* (*Lipom*); Morris, *Transact. of the Path. Soc. of London XXII* (*Angiom*); Wilks u. Moxon, *Lect. on path. anatomy 1875* (*Chondrom*); Robin, *Journ. de l'anat. et de phys. 1869* (*Endotheliom*); J. Arnold, *Virch. Arch. 51. Bd.* (*Myxosarcoma teleangiectodes cysticum*); Eberth, *ebenda 49. Bd.* (*Endotheliom*); Arndt, *ebenda 51. Bd.* (*Endotheliom*); Klebs, *l. c.*; Eppinger, *Prager Vierteljahrsschr. 1875* (*Cholesteatom*); Spaet, *Primärer multipler Epithelkrebs des Gehirns, München 1882*; Rindfleisch, *Pathol. Gewebelehre*; Bernhard, *Beiträge z. Symptom. u. Diagnost. d. Hirngeschwülste, Berlin 1881*; Ganguillet, *l. c.* (*Sarcom der Pia mater spinalis*); Leyden, *Klinik der Rückenmarkskrankh.*; Erb, *v. Ziemssen's Handb. d. spec. Path. XI*; Falkson, *Virch. Arch. 75. Bd.* (*Chondrocystosarcom des Plexus des III. Ventrikels*); Lachmann, *Arch. f. Psych. XIII* (*Gliom des Filum terminale*); Billroth, *Arch. d. Heilk. III* (*Myxom der Pia des Kleinhirnes*); Chiari, *Prag. med. Wochenschr. 1883* (*Cholesteatom des Dorsalmarkes*); Lancereaux, *Traité d'anat. pathol. II.*

*Literatur über Cysticercus racemosus:* Virchow, *Virch. Arch. 18. Bd.*; Heller, *v. Ziemssen's Handb. d. spec. Path. III*; Marchand, *Virch. Arch. 75. Bd.* und *Breslauer ärztl. Zeitschr. 1881*; Zenker, *Ueber d. Cystic. racem. d. Gehirnes, Erlangen 1882.*

## 7. Pathologische Anatomie der Dura mater, der Pinealdrüse und der Zirbeldrüse.

§ 578. Die **Dura mater** ist eine derbe sehnig glänzende Membran, welche innerhalb der Schädelhöhle dem Knochen dicht anliegt, vom Foramen magnum abwärts dagegen nach Abgabe eines äusseren Blattes zur Auskleidung des Wirbelcanales, sich vom Knochen loslöst und eine sackartige Hülle um das Rückenmark bildet, welche von dem knöchernen Wirbelcanal durch lockeres Bindegewebe, Fett und Blutgefässe, namentlich Venenplexus getrennt ist.

Soweit die Dura mater dem Knochen anliegt, ist sie zugleich auch inneres Periost des Schädels und erleidet als solches alle jene

Veränderungen, welche unter pathologischen Verhältnissen am Periost anderer Knochen (vergl. Knochensystem) vorkommen. Als Hülle des Centralnervensystemes kommen ihr indessen noch besondere Veränderungen zu, die eine Besprechung erheischen.

Zunächst ist die Dura mater überaus häufig der Sitz eines chronischen Entzündungsprocesses, welcher als **Pachymeningitis interna chronica** bezeichnet wird und offenbar als Folge verschiedener meist indessen nicht näher gekannter Schädlichkeiten eintritt. Die Entzündung ist meist eine hämatogene und tritt entweder für sich oder gleichzeitig mit Entzündungen der Pia mater und des Subarachnoidalgewebes auf, kann sich indessen auch zu Entzündungen der benachbarten Knochen hinzugesellen. Sie kommt vornehmlich an der Dura mater cerebralis, seltener an der D. spinalis vor und tritt an ersterer Stelle sowohl einseitig und in circumscripten Herden als auch doppelseitig in multiplen Herden oder über das ganze Gebiet der Schädelhöhle verbreitet auf.

Der erste Beginn der Entzündung ist anatomisch durch die Bildung äusserst zarter Auflagerungen an der Innenfläche der Dura charakterisirt. Sie bestehen wesentlich aus zartem körnigem und fädigem oder wohl auch mehr homogenem Fibrin, mit spärlichen Rundzellen, und entstehen durch entzündliche Ausschwitzungen aus den Duralgefässen.

Nach einiger Zeit werden die Membranen nach Art der Organisation pleuritischer Exsudatmembranen organisirt, d. h. von lebensfähigen Zellen durchsetzt und von Gefässen, welche aus der Dura hervorsprossen, durchwachsen. Aus diesem Keimgewebe bildet sich ein zartes Bindegewebe, das weiterhin an der Innenfläche der Dura eine membranöse durchscheinende, an weiten, mit Blut gefüllten dünnwandigen Gefässen reiche Auflagerung bildet.

Die neugebildeten Gefässe der Membranen sind äusserst geneigt zu Blutungen, und es scheinen schon geringfügige Störungen der Circulation zu genügen, um Blutungen durch Diapedese und durch Rhexis herbeizuführen. Die Folge davon ist, dass pachymeningitische Membranen überaus häufig frische hämorrhagische Herde, sowie von älteren Hämorrhagieen herrührende Pigmentflecken enthalten, eine Eigenthümlichkeit, welche dem Process den Namen einer **hämorrhagischen Pachymeningitis** eingetragen hat. Die Hämorrhagien sind meist nur klein, können indessen eine sehr erhebliche Grösse erreichen, so dass die bereits gebildeten Membranen zum Theil von der Dura losgewühlt werden, und so in einen membranösen Sack eingeschlossene Blutbeulen oder Hämatome entstehen, welche das Gehirn mehr oder weniger comprimiren. Werden die Neomembranen zerrissen, so tritt auch Blut in den Subduralraum ein.

Hat die Entzündung einmal begonnen, so scheint sie nur schwer zur Heilung zu gelangen. Die Extravasate werden zwar wieder resorbirt, allein bei grossen Ergüssen geht die Resorption nur langsam und zuweilen auch nur unvollkommen vor sich und gleichzeitig

unterhält die Anwesenheit des ausgetretenen und weiterhin zerfallenden Blutes einen Entzündungsreiz. So kommt es denn, dass die Entzündung anhält, dass neue Exsudationen und neue Membranen sich bilden, die mehr und mehr eine derbe schwartige Beschaffenheit annehmen und mehr oder weniger Pigment, mitunter auch Reste von Fibrin und zerfallenem Blute sowie Kalk einschliessen. Nach Resorption grösserer Blutergüsse bildet sich zuweilen eine locale Flüssigkeitsansammlung zwischen der Dura und den Neomembranen, welche als Hygrom der Dura mater oder als Hydrocephalus pachymeningiticus partialis bezeichnet wird.

In älteren, derberen, zellärmeren mehr fibrösen Membranen pflegt ein Theil der Gefässe zu veröden, allein durch diese Obliteration wird eine Abheilung nicht erzielt. Andere Theile bleiben gefässreich, und neue Blutungen sorgen nur zu häufig für eine Erneuerung der Entzündung.

Die pachymeningitischen Membranen gehen meist keine Verwachsung mit der Arachnoidea ein, doch kommt es vor, dass mehr oder minder feste Verbindungen zwischen ihnen und der Arachnoidea sich herstellen, wobei Blutgefässe aus den Membranen in die weichen Hirnhäute eintreten.

Neben der Pachymeningitis chronica interna kommt auch eine externa vor, bei welcher die Entzündungsprocesse wesentlich in den äusseren Lagen der Dura sich abspielen und mit Verdickungen der letztern, sowie mit Resorption und Neubildung von Knochensubstanz verbunden sind (s. pathol. Anatomie des Knochensystemes). Ferner wird die Dura sehr oft durch Verletzungen und durch entzündliche Processe in der Nachbarschaft in Entzündung versetzt. Wird z. B. eine Stich- oder Hiebwunde des Schädels inficirt, und stellen sich in Folge dessen eitrige Entzündungsprocesse ein, so kann auch die Dura in Mitleidenschaft gezogen (§ 568) werden. Ebenso kann auch eine Entzündung des Mittelohres und des Felsenbeines oder auch der Wirbelkörper und des epiduralen Gewebes auf die Dura übergreifen. Stellt sich dabei eine Eiterung ein, so erscheint die Dura gelbweiss, oder graugelb verfärbt. Waren zuvor Blutungen aufgetreten, so wird sie schmutzig grau oder graugrün und braun.

**Tuberkeleruptionen** können sich sowohl als Theilerscheinung einer embolischen tuberculösen Leptomeningitis als auch in Folge tuberculöser Knochenerkrankungen einstellen. Es treten dabei an der Innenfläche der Dura disseminirte graue Tuberkel auf, oder es bilden sich pachymeningitische tuberkelhaltige Membranen oder auch grössere tuberculöse Granulationswucherungen, sowie verkäsende Knoten. Die letztgenannten Veränderungen treten namentlich nach tuberculösen Knochenerkrankungen auf und können sowohl an der Innenfläche als an der Aussenfläche der Dura und in deren Parenchym ihren Sitz haben.

Bei **Syphilis** können sich in der Dura zellige Infiltrationsherde sowie Granulationsbildungen entwickeln, welche weiterhin zu schwieligen Verdickungen führen, die nicht selten käsige Einschlüsse

enthalten. Greift der Process auch auf die Arachnoidea und Pia mater über, so treten Verwachsungen zwischen letzteren und der Dura ein.

Die grosse Mehrzahl der **Geschwülste** der dura mater gehört in die Gruppe der **Sarcome.** Am häufigsten sind es Spindelzellensarcome, seltener Rundzellensarcome oder Sarcome mit polymorphen Zellformen. Es kommen ferner alveoläre Sarcome sowie auch Geschwülste vor, welche durch Bildung von Zellnestern und anastomosirenden Zellsträngen (Fig. 294 *c d*) innerhalb eines bindegewebigen Stromas (*a*) ausgezeichnet sind und als Endotheliome bezeichnet werden.

Sie bilden meist flache oder erhabene, gestielten Schwämmen in ihrer Configuration ähnliche Tumoren (Fungus durae matris) von Erbsen- bis Apfelgrösse, welche nach Innen wuchern und in der angrenzenden Hirn- oder Rückenmarksubstanz grubige Vertiefungen hervorrufen. Entwickeln sie sich an der Aussenfläche der Dura, so dringen sie in den angrenzenden Knochen ein, bringen denselben zum Schwunde und können ihn schliesslich durchbrechen. Am häufigsten kommen sie im Bereiche der Schädelhöhle vor; in der Dura des Rückenmarkes sind sie selten. Wo sie der Dura aufsitzen, senden sie in das Parenchym kleine Füsschen in Form von Zellzügen, welche zwischen die derben Faserzüge eindringen. Hier ist auch offenbar der ursprüngliche Entwickelungsboden. Bei den Endotheliomen sind es die Lymphgefässendothelien, welche die cha-

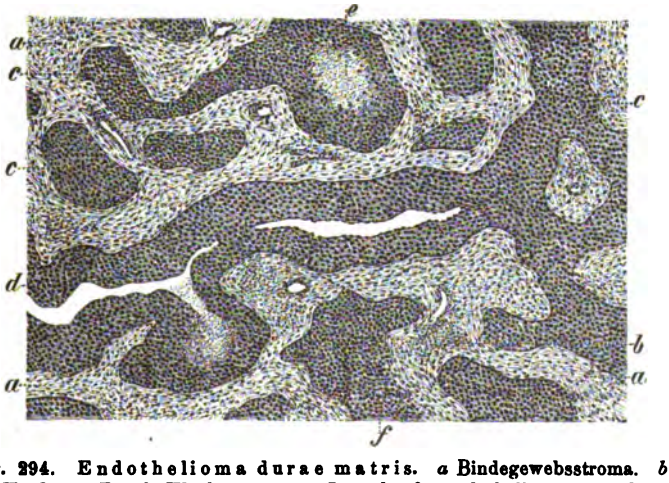


**Fig. 294.** Endothelioma durae matris. *a* Bindegewebsstroma. *b* Kleinzelliger Herd. *c* Durch Wucherung von Lymphgefässendothelien entstandene Herde und Züge von Zellen. *d* Endothelialer Zellstrang mit Lumen. *e* Fettiger Degenerationsherd in einem endothelialen Zellzapfen. *f* Zellstrang, welcher auf der rechten Seite allmählig in das angrenzende Bindegewebe übergeht. In Müller'scher Flüssigkeit gehärtetes mit Hämatoxylin gefärbtes in Canadabalsam eingelegtes Präparat. Vergr. 25.

rakteristischen Zellstränge liefern, und es lassen sich in der Configuration der letztern oft die ursprünglichen Lymphgefässe (*d*) sehr wohl noch erkennen.

Es gilt dies namentlich für die jüngsten Geschwulsttheile, während in den älteren sich dieses Verhältniss verwischt, die Zellwucherung häufig in diffuser Weise sich ausbreitet und auf das angrenzende Bindegewebe übergreift. Tritt in den Sarcomen eine sehr reichliche Gefässentwickelung ein, so können sich teleangiectatische Geschwülste bilden. Durch Gefässverkalkung und Bildung von Hirnsand können die Sarcome den Character von Psammomen erhalten.

**Fibrome** sind selten, kommen indessen an den verschiedensten Stellen der Dura vor und bilden kugelige Tumoren. **Lipome** sind sehr selten.

**Enchondrome** kommen nicht selten in Form kleiner gallertiger Knötchen am Clivus vor und entstehen aus Knorpelresten der Synchondrose zwischen dem Keilbein und dem Hinterhauptsbein.

**Osteome** bilden sich namentlich in der Dura cerebralis und hier wieder besonders häufig in der grossen Sichel. Sie haben meist die Form unregelmässig gestalteter mit zackigen und leistenförmigen Erhebungen versehener Knochenplatten.

Von metastatischen Geschwülsten kommen in der Dura mater namentlich Carcinome vor.

*Literatur über Pachymeningitis:* Virchow, *Würzburg. Verhandl. 1856;* Schuberg, *Virch. Arch. 16. Bd.;* Kremiansky, *ebend. 42. Bd.;* Lancereaux, *Arch. gén. de méd. 1862 u. 1863 u. Traité d'anatomie pathol. II;* Rindfleisch, *Lehrb. d. pathol. Gewebelehre;* Sperling, *Centralbl. f. med. Wiss. 1871, Nr. 29;* Paulus, *Verkalkung und Verknöcherung d. Hämatomes der Dura mater, Erlangen 1875;* Huguenin, *v. Ziemssen's Handb. XI.*

*Literatur über Geschwülste:* Rokitansky, *Lehrb. d. path. Anat. II;* Robin, *Rech. anat. sur l'epithéliome des sereuses, Journ. de l'anat. Paris 1869;* Lebert, *Virch. Arch. 3. Bd.;* Arnold, *ibid. 52. Bd.;* Rustizky, *ib. 52. Bd.;* Bizzozero u. Bozzolo, *Wiener med. Jahrb. 1874;* Schüppel, *Arch. d. Heilk. X, 1869;* Virchow, *Die Entwickelung des Schädelgrundes 1857 (Ecchondrose des Clivus);* Luschka, *Virch. Arch. 11. Bd. (ebenso);* Zenker, *ebenda 12. Bd. (ebenso);* Lancereaux, *Traité d'anat. pathol. II.*

§ 579. Die in der Sella turcica gelegene **Hypophysis cerebri** setzt sich aus zwei Lappen zusammen. Der vordere enthält in einem Bindegewebsstroma zahlreiche rundliche und längliche mit Epithelzellen gefüllte Follikel, der hintere besteht wesentlich aus gefässreichem Bindegewebe, welches Zellen ähnliche Gruppen von Fettkörnchen einschliesst. An der Uebergangsstelle beider Lappen

ist das Gewebe sehr gefässreich und enthält mit flimmerndem Cylinderepithel (WEICHSELBAUM) ausgekleidete Hohlräume.

Am häufigsten kommen cystische Entartungen, sowie hyperplastische Wucherungen des vorderen Lappens mit Bildung Colloid haltiger Cysten vor. Sie werden als Adenome oder als Strumen der Glandula pituitaria (WEIGERT) bezeichnet und können die Grösse eines Taubeneies, ja sogar eines Hühnereies erreichen. Selbstverständlich treten die Tumoren aus der Sella turcica mehr oder weniger weit hervor, verdrängen die angrenzende Hirnsubstanz, oder dringen wohl auch in die Hirnventrikel ein (ZENKER) und bringen den benachbarten Knochen zum Schwund.

Nach WEICHSELBAUM erleiden die erwähnten mit Flimmerepithel ausgekleideten Hohlräume am häufigsten eine cystische Entartung. Der Inhalt der Cysten besteht aus homogenen oder granulirten Massen und wird von den Epithelzellen secernirt. Cysten mit granulirtem Inhalt sind mit Flimmerepithel ausgekleidet.

Nach dem Adenom sind die häufigsten Geschwülste das Carcinom und das Sarcom (KLEBS), welche ebenfalls in Form knotiger Tumoren auftreten. WEICHSELBAUM beobachtete im Hinterlappen zwei kleine Lipome, WEIGERT ein Teratom.

Entzündungen der Hypophysis können sich zu Entzündungen der Nachbarschaft hinzugesellen. Tuberkel und Gummiknoten (WEIGERT) sind nur selten beobachtet worden.

Die **Zirbeldrüse** besteht aus Bindegewebe, welches zahlreiche annähernd kugelige Hohlräume einschliesst, die von einem reticulären Zellennetze und von rundlichen, mit hinfälligen Fortsätzen versehenen (TOLDT) Zellen ausgefüllt sind. Die Follikel enthalten ferner auch Hirnsand.

Die am häufigsten beobachteten pathologischen Veränderungen sind ungewöhnliche Vermehrung des Hirnsandes (Psammome), hyperplastische Vergrösserungen und cystische Entartungen.

Bei Entzündung der Nachbarschaft kann sie an der Entzündung Theil nehmen.

*Literatur über die Glandula pituitaria:* VIRCHOW, *Die krankh. Geschwülste*; ZENKER, *Virch. Arch. 13. Bd.*; WAGNER, *Arch. d. Heilk. 1862*; WEIGERT, *Virch. Arch. 65. Bd.*; WEICHSELBAUM, *ebend. 75. Bd.*; RIBBERT, *ebenda 90. Bd.*; KLEBS, *Vierteljahrsschr. f. prakt. Heilk. 125*; BECK, *Zeitschr. f. Heilk. IV 1883 (Teratom).*

Vor mehreren Jahren sah ich in der Zirbeldrüse einen Tumor von Taubeneigrösse, welcher wesentlich aus derbem Fibrin bestand (Haematom).

# ZWÖLFTER ABSCHNITT.

# Pathologische Anatomie des peripheren Nervensystemes.

## I. Einleitung.

§ 580. Das periphere Nervensystem setzt sich, abgesehen von den peripheren Endapparaten, aus Nerven und aus Ganglien zusammen. Den wesentlichen Bestandtheil der ersteren bilden markhaltige und marklose Nervenfasern, in den Ganglien gesellen sich zu den Nervenfasern Ganglienzellen.

Die markhaltigen Nervenfasern stellen lange cylindrische Gebilde dar, deren Längsaxe von dem drehrunden Axencylinder eingenommen wird. Letzterer ist von der im lebenden Zustande homogenen, aus Myelin bestehenden Markscheide umgeben und diese selbst wird von einer zarten bindegewebigen Hülle, der Schwann'schen Scheide umschlossen. Von Strecke zu Strecke ist die Markhülle unterbrochen, so dass der Axencylinder nur von der Schwann'schen Scheide umgeben wird. Man bezeichnet die dadurch verursachten Einschnürungen nach ihrem Entdecker als Ranvier'sche Schnürringe und sieht in ihnen jene Stellen, von denen aus der Axencylinder wesentlich ernährt wird. Jede Nervenfaser wird dadurch in Segmente von 1 — 2 Mm. Länge getheilt, von denen jedes annähernd in der Mitte einen der Schwann'schen Scheide anliegenden Kern enthält, in dessen Umgebung sich eine dünne Lage von Protoplasma an der Innenfläche der Scheide ausbreitet. Nach aussen von der Schwann'schen Scheide liegt noch eine Fibrillenscheide (Axel Key, Retzius), welche ebenfalls Kerne mit etwas Protoplasma einschliesst.

Die marklosen Nervenfasern besitzen als Hülle des Axencylinders lediglich eine Schwann'sche Scheide, unter welcher von Strecke zu Strecke Kerne liegen.

Markhaltige und marklose Nervenfasern vereinigen sich zu Nerven verschiedener Dicke. Die vom Hirn- und Rückenmark abgehenden besitzen vorwiegend markhaltige, die Nerven des sympathischen Systemes vorwiegend marklose Fasern.

Feinere Nerven bestehen aus einem einfachen Bündel von Nervenfasern, grössere Stämme aus einer wechselnden Zahl von solchen.

Jedes Nervenbündel (Fig. 296, Fig. 298 *c*) ist von einer Bindegewebshülle umgeben, welche als Perineurium bezeichnet wird. Treten mehrere Bündel zu einem Nervenstamme zusammen, so wird auch dieser von einem Perineurium (Fig. 298 *a*) umgeben, während die Bündel selbst durch lockeres oft Fettzellen enthaltendes Bindegewebe, welches als Epineurium (Fig. 298 *b*) bezeichnet wird, untereinander verbunden werden. Von dem Perineurium jedes Nervenbündels ziehen sich bindegewebige Septen (Fig. 296) in die Tiefe, welche die Nervenfasern gruppenweise zu Bündeln vereinigen und mit ihren feinsten Ausläufern die einzelnen Nervenfasern umgeben. Sie haben den Namen eines Endoneurium erhalten. Die Blutgefässe der Nerven liegen innerhalb des Bindegewebsgerüstes. An dem peripheren Ende der Nervenfasern zerfällt der Axencylinder in die Primitivfibrillen, welche mit den Endapparaten in Verbindung treten.

In den Stämmen und Zweigen zahlreicher Nerven kommen vereinzelte oder in Gruppen gelagerte Ganglienzellen vor, am reichlichsten im Gebiete des sympathischen Nervensystemes. Häufen sich dieselben in stärkeren Gruppen an, so dass sie dem blossen Auge erkennbar werden, so werden sie als Ganglien bezeichnet. Die zu einem solchen Ganglion gehörenden Ganglienzellen und Nervenfasern liegen in einem Bindegewebslager, dessen einzelne Theile die directe Fortsetzung der verschiedenen Bestandtheile des Nervenbindegewebes bilden.

Die pathologischen Veränderungen der peripheren Nerven betreffen theils die nervösen Bestandtheile, theils das Bindegewebsgerüst. In mancher Hinsicht sind sie den im Centralnervensystem vorkommenden ähnlich, doch kommt ihnen auch wieder manches Eigenartige zu.

## II. Einfache und degenerative Atrophie des peripheren Nervensystemes.

§ 581. Die **degenerativen Processe**, welche zur Atrophie und zum Schwunde der peripheren Nervenfasern und Ganglienzellen führen, verlaufen in einer Weise, welche mit den entsprechenden Veränderungen im Gehirn und Rückenmark im wesentlichen übereinstimmt.

So kann es zunächst vorkommen, dass Fasern und Zellen allmählich sich verkleinern und schwinden, ohne dabei erhebliche Structurveränderungen einzugehen. Häufiger indessen erfolgt der Untergang rascher und ist mit verschiedenen Erscheinungen verbunden, welche auch bei dem Zerfall der nervösen Bestandtheile des Centralnervensystemes so häufig zur Beobachtung gelangen.

In den markhaltigen Nervenfasern stellt sich zuerst eine Trübung und weiterhin eine Zerklüftung der Markscheide ein, welche erst zur Bildung von grossen, dann von kleinen Myelin-

tropfen führt, bis schliesslich die ganze Markmasse in kleine Fragmente zerfallen ist. Die Axencylinder und Primitivfibrillen können ebenfalls durch Zerklüftung in kleine oder grosse Fragmente (Fig. 295 *c*) oder durch Aufquellung und Verflüssigung ihrer Bestandtheile zu Grunde gehen, doch ist zu bemerken, dass sie den verschiedenen auf die Nervenfasern einwirkenden Schädlichkeiten gegenüber sich resistenter erweisen als die Markscheiden.

Die Schwann'schen Scheiden pflegen bei den meisten Degenerationsprocessen intact zu bleiben, und auch die unter denselben gelegenen Zellen, die sogen. Nervenkörperchen der einzelnen Nervensegmente erhalten sich meistens (Fig 295 *d* $d_1$ $d_2$). Zur Zeit, in welcher die Markscheiden zerfallen, können sich aus emigrirten farblosen Blutkörperchen, welche sich mit den Zerfallsproducten füllen, Fettkörnchenzellen bilden, welche theils in den Nervenscheiden, theils im Nervenbindegewebe liegen. Zuweilen verfallen auch die Bindegewebszellen der Verfettung.

Die in die Nervenzüge eingeschalteten solitären und in Gruppen gelagerten Ganglienzellen können sowohl durch Verquellung und Verflüssigung als auch durch Verfettung und durch einfache Atrophie zu Grunde gehen.

Hat ein markhaltiger Nerv seine Markscheide verloren, so büsst er auch an Volumen ein und besitzt ein graues etwas durchscheinendes Aussehen. Ist er zugleich blutreich, so sieht er grauröthlich aus.

Die Art und Weise, wie die nervösen Bestandtheile zu Grunde gehen, sowie auch die Ausbreitung des Degenerationsprocesses hängt wesentlich von der Einwirkung der die Degeneration verursachenden Schädlichkeit ab, doch ist bei allen Degenerationsprocessen ein Moment von der maassgebendsten Bedeutung, nämlich, dass die Degeneration einer Nervenfaser, so bald sie an irgend einer Stelle zu einer Aufhebung der Function des Axencylinders führt, sich über das ganze peripher von der Leitungsunterbrechung gelegene Stück gleichzeitig verbreitet.

Die Unterbrechung einer Nervenbahn wird natürlich am raschesten und einfachsten durch Durchschneidung eines Nerven erzielt, und es spielt auch in der **Aetiologie der Degeneration** peripherer Nerven die absichtliche oder unabsichtliche Durchschneidung eine Hauptrolle.

Am Orte, wo ein schneidendes Instrument einen Nerven durchtrennt hat, stellt sich kurz nach der Durchschneidung eine knopfförmige Auftreibung und eine graue oder graugelbliche gelatinöse Verquellung der Schnittenden ein, und ebenso tritt auch ein gelatinöses Exsudat in der Umgebung der Nervenenden auf.

Schon in den ersten Tagen zeigen die Marksegmente des ganzen peripheren Stückes eine Abnahme des Lichtbrechungsvermögens und eine Trübung und am Ende des dritten Tages treten schon tiefe Einkerbungen der Schwann'schen Scheide und der Markscheide auf, welche durch eine beginnende Segmentirung der letzteren

bedingt sind. Am 4.—6. Tage stellt sich den Einkerbungen entsprechend eine Gerinnung des Markes zu grossen Myelintropfen ein und führt im Verlaufe von wenigen Tagen zur Bildung einer aus Tropfen, Tröpfchen und Körnchen bestehenden Zerfallsmasse, welche weiterhin resorbirt wird. Es können indessen Wochen und Monate dauern bis alle Zerfallsproducte verschwunden sind.

Der Axencylinder ist schon sehr bald nach Eintritt der Markdegeneration nicht mehr oder nur noch schwer nachzuweisen und er geht auch theils unter Aufquellung und Vacuolenbildung, theils durch Zerbröckelung zu Grunde.

Bei vollkommen uncomplicirten Schnittwunden degenerirt vom centralen Stumpfe nur ein kleines Stück, indem der Zerfallsprocess schon an den nächsten oder zweitnächsten Ranvier'schen Schnürringen Halt macht. Nur wenn complicirende Entzündungen oder andere Schädlichkeiten, z. B. Quetschungen auf den Nervenstumpf einwirken, degeneriren einzelne Faserbündel noch weiter centralwärts. Im letzteren Falle enthalten die Schwann'schen Scheiden der degenerirten Fasern auch reichlich Rundzellen, während letztere sonst nur spärlich aufzutreten pflegen.

Einen ganz ähnlichen Effect wie Durchschneidungen haben starke Quetschungen sowie dauernde Compression der Nerven wie sie gelegentlich durch Geschwülste oder durch schrumpfendes Narbengewebe oder durch entzündete Lymphdrüsen etc. herbeigeführt werden, indem letztere eine anämische Nekrose oder eine anämische Degeneration an den Druckstellen herbeiführen. Der Unterschied besteht darin, dass die Leitungsunterbrechung nicht sofort alle Nervenbündel betrifft, sondern mehr successive die einzelnen Nervenzüge ergreift.

Erkrankungen der Vorderhörner des Rückenmarkes und der motorischen Wurzeln, welche eine Zerstörung der motorischen Ganglien oder der Nervenfasern herbeiführen, sind in derselben Weise wie periphere Leitungsunterbrechungen von Degenerationen der peripher gelegenen Nervenbahn gefolgt, doch ist auch hier zu bemerken, dass bei allmählichem Untergang der Nervenzellen auch

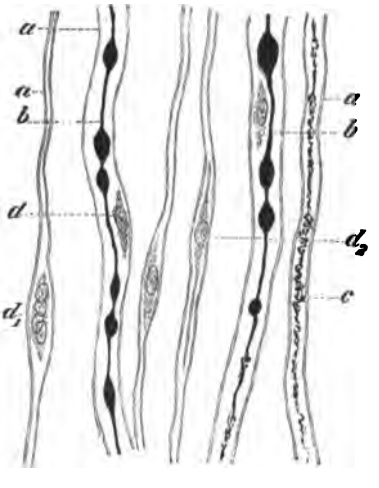


**Fig. 295.** Weit vorgeschrittene Atrophie der motorischen Nerven bei Poliomyelitis anterior. *a* Schwann'sche Scheide. *b* Axencylinder mit anhängenden Resten von Myelin. *c* Zerfallender Axencylinder. *d* Einkernige, $d_1$ mehrkernige, $d_2$ mit 2 Fortsätzen versehene Zelle innerhalb einer Schwann'schen Scheide. Mit Müller'scher Flüssigkeit und Ueberosmiumsäure behandeltes in Glycerin zerzupftes Präparat. Vergr. 200.

die Atrophie der Nervenfasern nicht so rapide eintritt, dass die Markscheide mehr allmählich (Fig. 295 *b*) schwindet, und dass innerhalb eines Bündels gesunde und in verschiedenen Stadien der Atrophie befindliche (*b c*) und total entartete Nervenfasern ($d_1$ $d_2$) gemischt vorkommen.

Eine weitere häufige Ursache degenerativen Nervenzerfalles sind primäre und secundäre, traumatische und infectiöse Entzündungen, welche das Bindegewebe der Nerven ergreifen (vergl. § 583) und theils die Circulation und damit die Ernährung stören, theils die Nervenfasern comprimiren. Unter Umständen können auch Hämorrhagieen durch Druck auf die Nervenfasern eine Degeneration verursachen.

Motorische Nerven können endlich auch in Folge von Nichtgebrauch der Muskeln (Fischer) atrophisch werden, doch bleibt die Atrophie auf die peripheren Theile beschränkt, da eine aufsteigende Atrophie nach Art der absteigenden an den peripheren Nerven nicht vorkommt.

Zuweilen treten locale oder multiple Degenerationen an den peripheren Nerven und den Nervenzellen auf, ohne dass wir die Ursache mit Sicherheit nachzuweisen im Stande wären. So werden z. B. degenerative Veränderungen am Vagus beobachtet, ohne dass eine Compression oder eine Entzündung oder sonst irgend ein ursächliches Moment der Entartung vorhanden ist. Blaschko hat kürzlich eine ausgedehnte fettige Degeneration der Ganglien und Nervenfasern des Auerbach'schen und Meissner'schen Darmplexus beschrieben. Was von den verschiedenen Autoren als multiple Neuritis beschrieben worden ist (§ 583), gehört ebenfalls zu einem Theile in das Gebiet der degenerativen Nervenatrophie.

Bei solchen Degenerationen müssen wir annehmen, dass entweder Störungen der Circulation, wie sie z. B. durch Gefässerkrankungen bedingt sein können oder aber Veränderungen der Nährflüssigkeit die Ursache sind. In letzterer Hinsicht ist namentlich an die Bleivergiftung zu erinnern, bei welcher (Lancereaux, Gombault, Friedländer) nicht nur Degeneration und Zerfall der Markscheiden und Axencylinder der Muskelnerven, sondern auch eine Erkrankung des Darmplexus nachzuweisen ist. Treten die Degenerationen acut mit Fieber auf, so liegt die Vermuthung nahe, dass infectiöse Processe die Ursache sind (vergl. § 583). R. Maier hat kürzlich durch Experimentaluntersuchungen den Nachweis geleistet, dass bei chronischer Bleivergiftung sowohl die submucösen als die myenterischen Ganglienzellen trübe werden, ihre Kerne verlieren, in Schollen sich umwandeln und schliesslich verschwinden, während gleichzeitig das Bindegewebe in ihrer Umgebung zunimmt.

Nach Key, Retzius, S. Mayer und Korybutt-Daszkiewicz kommen degenerative und regenerative Veränderungen schon normaler Weise an den peripheren Nerven vor, und manches von dem, was im Allgemeinen dem Nervenbindegewebe und den Remak'schen

Fasern zugezählt wird, sind nach ihnen degenerirte oder in Entwickelung begriffene Fasern.

Da bei dem Nervenmarkzerfall nur die Tropfen und Tröpfchen sich mit Ueberosmiumsäure schwarz färben, während die Körner sich nicht schwärzen, so nimmt S. Mayer an, dass das Nervenmark in fettige und albuminöse Bestandtheile zerfällt.

Ueber das Schicksal des peripheren Stückes einer durchschnittenen Nervenfaser sind die Ansichten der Autoren trotz zahlreicher Untersuchungen noch sehr getheilt. Es gilt dies allerdings nur hinsichtlich der Veränderungen des Axencylinders, während bezüglich der Markscheide von Allen angegeben wird, dass sie bald rascher, bald etwas langsamer der Degeneration verfällt. Waller, Eulenburg, Landois, Hjelt, Ranvier, Benecke, Cossy und Déjérine, Tizzoni, Leegard, Vanlair, Falkenheim und Andere geben dies auch vom Axencylinder an, während Schiff, Philippeau, Korybut-Daszkiewicz, Erb, Charcot, Wolberg und Andere behaupten, dass die Axencylinder sich intact erhalten. Ich selbst schliesse mich Jenen an, welche angeben, dass auch der Axencylinder im peripheren Stück degenerirt. Nach Verlust der motorischen Ganglienzellen des Rückenmarkes tritt in den motorischen, nach Durchschneidung peripherer Nerven in sämmtlichen Nervenfasern eine Degeneration der Axencylinder ein.

*Literatur über Degeneration und Regeneration der Nerven nach der Durchtrennung:* Waller, *Müllers Arch. 1850*; Hjelt, *Virch. Arch. 19. Bd.*; Remak, *ebenda 23. Bd.*; Einsiedel, *Ueber Nervenregen. nach Ausschneid. e. Nervenstückes, Giessen 1864*; Laveran, *Rech. expérim. sur la régénération des nerfs, Strassburg 1867*; Eulenburg und Landois, *Berlin. klin. Wochenschr. 1864 u. 1865*; Robin, *Journ. de l'anat. 1868*; Neumann, *Arch. d. Heilk. IX 1868*; Herz, *Virch. Arch. 46. Bd.*; Vulpian, *Arch. de physiol. 1873 u. 1874*; Létévant, *Traité des sect. nerveuses, Paris 1873*; Leegard, *D. Arch. f. klin. Med. XXVI*; Benecke, *Virch. Arch. 55. Bd.*; Ranvier, *Leçons sur l'histologie du syst. nerveux, Paris 1878*; Eichhorst, *Virch. Arch. 59. Bd.*; Cossy und Déjérine, *Arch. de physiol. 1875*; Engelmann, *Pflügers Arch. XIII 1876*; Bakowiecki, *Arch. f. mikrosk. Anat. XIII 1876*; Colosanti, *Arch. f. Anat. und Physiol. 1878*; Gluck, *Virch. Arch. 72. Bd. u. Arch. f. klin. Chir. XXV u. XXVI*; Santi Sirena, *Ricerce sperim. sulla reproduz. d. nervi, Palermo 1880*; Tizzoni, *Arch. per le scienze mediche Vol. III 1878* und *Centralbl. f. med. Wiss. 1878*; S. Mayer, *Degen. und Regen. der Nervenfasern, Prag 1881*; G. u. Fr. Hoggan, *Journ. de l'anat. et de la phys. XVIII, Paris 1882*; Gessler, *D. Arch. f. klin. Med. XXXIII (Veränderung der motorischen Nervenenden nach Durchschneidung)*; Tizzoni, *Sulla patologia del tessuto nervoso, Torino 1878*; Neumann, *Arch. f. mikrosk. Anatom. XVIII 1880*; Vanlair, *Arch. de biol. III 1882*; Eichhorst, *Eulenburg's Realencyclop. d. ges. Heilk.*; Peyrani, *Biolog. Centralbl. III 1883*; Falkenheim, *Zur Lehre von der Nervennaht, In.-Diss. Königsberg 1881*; Tillmanns, *Arch. f. klin.*

*Chir. XXVII*; Basch, *ebenda XXVII*; Wolberg, *Deutsche Zeitschr. f. Chir. XVIII und XIX 1883*; P. Bruns, *Mittheil. a. d. chir. Klin. zu Tübingen II. H. 1884.*

Die Arbeiten von Vanlair, Falkenheim, Tillmanns und Wolberg enthalten sowohl Mittheilungen über eigene experimentelle Untersuchungen als auch eine Zusammenstellung der casuistischen Literatur, sowie kritische Bemerkungen über experimentelle Untersuchungen anderer Autoren. Es wird ferner auch die Nervennaht besprochen. Die vollständigste Zusammenstellung aller der in Betracht kommenden Fragen enthält die Arbeit von Wolberg.

*Literatur über Nervendegeneration bei Bleilähmung und aus unbekannten Ursachen:* Lancereaux, *Gaz. méd. de Paris 1862 u. 1871*; Gombault, *Arch. de physiol. V 1873*; Déjérine, *Gaz. méd. de Paris 1879*; Zunker, *Zeitschr. f. klin. Med. I*; Westphal, *Arch. f. Psych. IV 1873 und VI 1875*; Friedländer, *Virch. Arch. 75. Bd.*; Popow, *ebenda 93. Bd.*; R. Maier, *ib. 90. Bd.*; Blaschko, *ib. 94. Bd.*; Duménil, *Gaz. hebdom. 1864*; Schultze, *Arch. f. Psych. XIV.*

*Literatur über Inactivitätsatrophie:* Fischer, *Deutsche Zeitschr. f. Chir. VIII 1877*; Siegmund Mayer, *Prager med. Wochenschr. 1878.*

## III. Regeneration der peripheren Nerven.

§ 582. Es ist eine schon längst bekannte Thatsache, dass durchschnittene Nerven, deren Function durch die Durchschneidung vollkommen aufgehoben war, wieder zusammenheilen, und dass nach Verlauf von Wochen und Monaten die normalen Functionen sich wiederherstellen können. Die Chirurgie der Neuzeit hat sich auch schon in reichlichem Maasse diese Kenntniss nutzbar gemacht und nach Durchtrennung der Nerven eine raschere Wiederherstellung derselben durch Vereinigung der Schnittenden durch die Naht zu erzielen gesucht. Die Handbücher und die Fachjournale der Chirurgie enthalten auch bereits gegen 50 Fälle, in welchen durch die Nervennaht eine mehr oder minder vollkommene Wiederherstellung der Function durchtrennter Nerven erzielt wurde. Dieses Resultat wurde nicht nur dann erhalten, wenn der Nerv kurze Zeit vorher durchtrennt worden war, sondern nicht selten auch dann, wenn zwischen der Durchtrennung und der Wiedervereinigung durch die Naht Monate und Jahre verstrichen waren.

Die Vereinigung und Wiederherstellung durchtrennter Nerven ist nicht nur am Menschen, sondern auch an Thieren vielfach beobachtet worden und es hat das laufende Jahrhundert, namentlich aber das letzte Jahrzehnt eine grosse Reihe von Experimentaluntersuchungen gebracht, welche nicht nur das Factum der Regeneration sicher zu stellen, sondern auch den Modus dieser Regeneration, das anatomische Geschehen des Processes festzustellen suchten. Leider ist trotz der darauf gerichteten Arbeit ein voller Ein-

blick in die histologischen Vorgänge der Nervenregeneration noch nicht erzielt worden. Gehen schon die Ansichten über das Verhalten des peripheren Stückes eines durchtrennten Nerven auseinander (s. § 581), so ist dies noch weit mehr in Betreff der Regeneration der Fall. Unter der grossen Zahl der Autoren (s. unten) stimmen kaum zwei in ihren Ansichten vollkommen überein, und es kann daher eine Darstellung des Regenerationsprocesses heute noch nicht den Anspruch erheben, jeden Einzelvorgang desselben richtig wiederzugeben.

Ist irgendwo die Continuität eines Nerven durch Durchschneidung, Quetschung, Compression etc. unterbrochen, so sind natürlich für sein ferneres Verhalten verschiedene Möglichkeiten gegeben. Es kann zunächst die Unterbrechung nur die Nervenfasern betreffen und der Nerv als Ganzes im Zusammenhang bleiben. Es kann ferner eine vollkommene Durchtrennung eines Nerven stattfinden, so dass beide Nervenenden mehr oder weniger auseinanderrücken, dabei jedoch noch nicht allzuweit sich von einander entfernen. Endlich kann das periphere Ende so weit vom centralen Stumpfe abgerückt werden, dass eine Wiedervereinigung desselben mit dem letzteren unmöglich ist. Zum Verfolgen des Regenerationsprocesses erscheint es am zweckmässigsten von dem am häufigsten experimentell untersuchten Falle auszugehen, wo die durchtrennten Nerven sich etwas von einander entfernen, aber durch ein neugebildetes Nervenstück wieder vereinigen.

Ist ein Nerv durch einen Schnitt durchtrennt worden, so stellt sich zunächst in der Wunde eine Entzündung ein, welche zu einer Anschwellung der Schnittenden und Einlagerung eines Exsudates zwischen letztere führt. Im Verlauf der nächsten Tage und Wochen entsteht zwischen den Schnittenden Granulations- und Narbengewebe, während gleichzeitig das periphere und das centrale Ende die in § 581 beschriebenen Veränderungen eingehen.

Die **Regeneration des Nerven** beginnt bereits einige Tage nach der Operation (Ranvier) im centralen Stumpf und zwar nach Ranvier schon in nächster Nähe des Schnittendes, nach Vanlair dagegen in einer Entfernung von 1,5—2 Ctm. Eichhorst sah die ersten Anfänge der Regeneration beim Kaninchen am 14. Tage.

Die erste Veränderung besteht in einer Schwellung einzelner Axencylinder in den peripher gelegenen Theilen (Vanlair) der Nervenbündel des centralen Stumpfes, welcher weiterhin eine Theilung in 2 bis 5 und mehr neue Axencylinder (Ranvier) nachfolgt. Die durch Spaltung der alten entstandenen neuen Axencylinder wachsen in die Länge und bilden innerhalb der alten Schwann'schen Scheiden ganze Bündel (Fig. 296 *e*) neugebildete Nervenfasern, welche meistens das ganze Lumen der alten Nervenröhren ausfüllen und dasselbe sogar ausdehnen, seltner noch Reste der alten Fasern (*f*) einschliessen. Nach Vanlair können sie die alten Schwann'schen Scheiden auch durchbrechen und dann entweder im Endoneurium weiter

ziehen oder durch das Perineurium der Nervenbündel hindurch in das Epineurium eindringen.

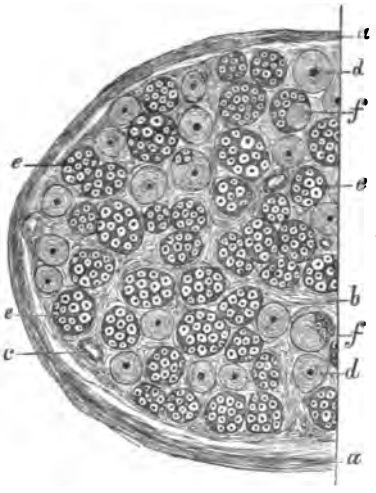


Fig. 269. Querschnitt durch das centrale Ende eines Nervenbündels des Nervus medianus 4 Monate nach der durch eine Stichverletzung erfolgten Durchtrennung. *a* Perineurium. *b* Endoneurium. *c* Gefässquerschnitt. *d* Alte unveränderte Nervenfaser. *e* Bündel neugebildeter Nervenfasern. *f* Neugebildete Nervenfasern neben Resten der alten Faser innerhalb der nämlichen Scheide. Mit Müller'scher Flüssigkeit gehärt. mit neutralem Carmin gef. in Canadabalsam eingeschl. Präp. Vergr. 200.

Auf diese Weise bildet sich am unteren Ende des centralen Nervenstumpfes eine grosse Anzahl neuer Nervenfasern. Sie bestehen anfänglich nur aus dem neugebildeten Axencylinder, welcher von einer protoplasmatischen kernhaltigen Scheide umgeben wird (Vanlair). Weiterhin erhalten sie eine homogene Bindegewebshülle (Fig. 296 *e*), welche sich auf Kosten der protoplasmatischen Scheide bildet und schliesslich auch eine dünne Markscheide, welche sich zwischen letzterer und dem Axencylinder entwickelt.

Durch die Durchbrechung des Perineuriums der einzelnen Nervenbündel und durch die Vertheilung der Nerven im Epineurium geht am Ende des Nervenstumpfes die charakteristische Gruppirung der Nerven in Bündel verloren. Die jungen Nervenfasern werden im Nervenbindegewebe mehr gleichmässig vertheilt und gleichzeitig gewinnt auch das gewöhnlich fetthaltige epineurale Gewebe eine streifig faserige Beschaffenheit.

So tritt der neugebildete Nerv in die aus Granulations- oder jungem Narbengewebe bestehende, zwischen den Nervenenden eingeschobene weiche Gewebsmasse ein. Am peripheren Stumpf, dessen Nervenfasern mittlerweile zu Grunde gegangen sind, angelangt, können sich einzelne junge Nervenfasern in die alten leeren Schwann'schen Scheiden einsenken (Ranvier), die Mehrzahl derselben dringt indessen in das Epineurium (Vanlair) und Perineurium ein und zieht in diesen nach der Peripherie dem Endorgane zu. Einzelne Fasern gehen auch an den Nervenenden vorbei und ziehen entweder längs der alten Nerven oder aber auf eigenen Bahnen nach der Peripherie. Manche Fasern endlich, welche die alte Bahn verlassen, gehen im Gewebe verloren (Vanlair). Schon in der unteren Hälfte des Zwischenstückes (Vanlair) beginnen die Nervenzüge sich wieder in Bündel zu sondern und indem sich um letztere wieder

ein Perineurium bildet, kann der regenerirte Nerv mehr und mehr wieder die Structur eines normalen Nerven annehmen.

Der eben geschilderte Regenerationsvorgang braucht zu seinem Ablauf stets Wochen und Monate und ist zuweilen selbst nach mehreren Monaten noch nicht beendet. Nach EICHHORST haben die Fasern des centralen Stumpfes die Narbe meist gegen das Ende des ersten Monates erreicht. Mit Ablauf des 3. Monates ist die Regeneration meist beendet.

Wie aus der Darstellung ersichtlich, regenerirt sich also das periphere Stück nicht selbst, sondern es wird vom centralen Stumpf aus wieder mit Nerven versehen. VANLAIR bezeichnet dies als eine Neurotisation. Dieser Vorgang wiederholt sich sehr wahrscheinlich in allen Fällen, in denen ein durchtrennter Nerv regenerirt wird, und zwar auch dann, wenn durchschnittene Nerven unmittelbar wieder vereinigt werden, oder wenn nur die Nervenfasern, nicht aber das Nervenbindegewebe durchtrennt werden. Der Unterschied beider Fälle besteht nur darin, dass der junge Nerv in dem ersten Fall eine ziemlich bedeutende Lage von Granulations- und Narbengewebe durchwachsen muss, während unter den letztgenannten Bedingungen diese Zwischenlage fehlt, oder wenigstens sehr dünn ist, so dass die sich verlängernden Axencylinder sofort in den alten Nerven treten können. Von mehreren (GLUCK, WOLBERG, LANGENFELDT) wird mit Bestimmtheit angegeben, dass unter günstigen Umständen eine rasche Wiedervereinigung des centralen und des peripheren Schnittendes und damit auch eine rasche nur wenige Tage in Anspruch nehmende Wiederherstellung der Function eintreten könne (s. unten).

Wird das periphere Nervenende in einer Weise von dem centralen entfernt, dass eine Vereinigung der beiden durch Nervengewebe nicht möglich ist, so wird deshalb ein Versuch der Nervenregeneration nicht ausbleiben. Es findet vielmehr auch hiebei ein Auswachsen des centralen Nervenendes (Fig. 296) statt, nur erreichen die Axencylinder das periphere Stück nicht, sondern verlieren sich im Narbengewebe.

Von diesem Gesichtspuncte aus sind auch die sogen. **Amputationsneurome** zu betrachten, d. h. keulenförmige Anschwellungen der Nervenstümpfe, welche sich in seltenen Fällen nach Amputationen einstellen. Da dieselben neben Narbengewebe auch neugebildete Nervenfasern enthalten, so müssen wir annehmen, dass in den Nervenstümpfen ein lebhafter Regenerationsprocess stattgefunden hat. Betrifft die Regeneration auch sensible Fasern und werden dieselben aus irgend einem Grunde durch das Narbengewebe gereizt, so werden die angeschwollenen Nervenstümpfe äusserst schmerzhaft.

Aehnliche Wundneurome können sich unter Umständen auch nach Nervenverletzungen in der Continuität der Nerven bilden.

Die Angaben der Autoren über die Neubildung von Axency-

lindern in durchschnittenen Nervenfasern gehen heute noch sehr auseinander. Waller, Schiff, Rindfleisch, Cornil, Ranvier, Eichhorst und Andere lassen sie durch eine Längsspaltung und ein Auswachsen der alten Axencylinder des centralen Stumpfes entstehen. Nach Philippeaux, Vulpian, Remak, Leegard, Neumann, Dobbert, Daszkiewicz und Anderen sollen die neuen Fasern im peripheren Ende entstehen und zwar nach Leegard aus den Neurilemmkernen, nach Remak durch Längsspaltung der intact gebliebenen alten Cylinder, nach Daszkiewicz aus den Ueberresten der alten querzerfallenen Axencylinder, nach Neumann und Dobbert endlich aus einer protoplasmatischen Masse, welche zuvor durch eine chemische Umwandlung des Markes und des Axencylinders sich gebildet hat.

Nasse, Günther, Schön und Steinrück lassen die Axencylinder aus den alten Fasern beider Enden entstehen, Leut, Einsiedel, Weir-Mitchel, Benecke und Gluck aus den Kernen der Schwann'schen Scheide beider Stümpfe, Laveran und Herz aus farblosen Blutkörperchen, Hjelt und Wolberg endlich aus den Zellen des Perineurium.

Wie aus der obenstehenden Darstellung ersichtlich ist, schliesse ich mich Denjenigen an, welche die jungen Nervenfasern aus den alten Nerven des centralen Stumpfes entstehen lassen. Soweit ich es zu beurtheilen vermag, spielt auch die Theilung der Axencylinder die wesentlichste Rolle bei der Regeneration, doch halte ich es für nicht unmöglich, dass auch von den unter der Schwann'schen Scheide gelegenen Nervenkörperchen (gewöhnlich als Kerne der Scheide bezeichnet) eine Nervenneubildung ausgehen kann. Man findet wenigstens in den degenerirenden Nerven auffallend häufig eine Schwellung dieser Zellen (Fig. 295 *dd*.) und eine Vermehrung ihrer Kerne. Auch bilden sie manchmal Fortsätze ($d_2$), die sehr an Axencylinder erinnern. Solange indessen nicht beweisende Beobachtungen hierüber vorliegen, halte ich es für wahrscheinlicher, dass diese Zellen nur die Scheide für die neuen Axencylinder bilden.

Den Angaben, dass Nervenfasern aus den Granulationszellen oder aus den Bindegewebszellen des Perineurium, des Endoneurium und des Epineurium entständen, vermag ich nicht beizustimmen. Die Nerven sind in ihrer ganzen Länge ursprünglich als Auswüchse des Centralnervensystemes anzusehen (Balfour, Hensen, His, Köllikee), und es ist im höchsten Grad unwahrscheinlich, dass sie späterhin aus jeder beliebigen Bindegewebszelle entstehen können. Es widerspricht dies allen unseren sonstigen Erfahrungen über die Regeneration specifischer Gewebsformation. Ich finde überdies in den Angaben der betreffenden Autoren keine zwingenden Gründe für die Richtigkeit ihrer Anschauungen.

Diejenigen Autoren, welche der Ansicht sind, dass nach Nervendurchschneidung der Axencylinder im peripheren Stück erhalten bleibt, nehmen an, dass bei der Regeneration auch eine Wieder-

vereinigung der centralen und peripheren Axencylinder durch ein Zwischenstück erfolge. Wolberg lässt dies durch Spindelzellenzüge, welche aus dem Epineurium stammen, geschehen. Erfolgt die Vereinigung erst dann, wenn die Markscheide zerfallen ist, so bezeichnet er den Process als Regeneration im engeren Sinne. Tritt die Vereinigung schon in einer Zeit ein, in welcher das Nervenmark noch erhalten ist, so bezeichnet er dies als eine prima intentio und unterscheidet eine mittelbare und eine unmittelbare Form. Bei der ersteren erfolgt die Vereinigung durch neugebildete intermediäre Fasern, bei der letzteren durch directe Verbindung der mit ihrer Schnittfläche aneinander liegenden Axencylinder und Schwann'schen Scheiden. Nach ihm soll die erstere Form experimentell sichergestellt sein.

Ob eine prima intentio wirklich vorkommt, erscheint mir noch fraglich. Die Experimente von Gluck und Wolberg scheinen mir dies noch nicht sicher zu beweisen. Es ist nicht unmöglich, dass bei denselben eine Täuschung vorliegt und dass die rapide Herstellung der Function durch anormale Anastomosen und supplementäre Functionen zu erklären ist.

Die secundäre Verbindung von Zwischenstücken mit peripheren Axencylindern halte ich deshalb nicht für möglich, weil die Achsencylinder vorher der Degeneration verfallen. Aus dem nämlichen Grunde scheint mir auch die Angabe von Gluck und Anderen, dass Nervenstücke von anderen Thieren einem Versuchsthiere implantirt mit dessen Nerven verwachsen, auf Irrthum zu beruhen.

## IV. Die Entzündung der peripheren Nerven und der Ganglien.

§ 583. Die **Entzündung der Nerven**, die **Neuritis** ist anatomisch hauptsächlich durch die Anwesenheit eines Exsudats im Stützgewebe des Nerven charakterisirt. Besteht dasselbe hauptsächlich aus Flüssigkeit und sind zur Zeit der Untersuchung die Gefässe noch gefüllt, so erscheint der Nerv geröthet und geschwellt und gleichzeitig stärker als in der Norm durchfeuchtet. Besteht das Exsudat wesentlich aus farblosen Zellen (Fig. 297) und ist die Hyperämie verschwunden, so ist die vorhandene Entzündung für das unbewaffnete Auge nicht erkennbar. Waren Blutungen erfolgt, so finden sich rothe oder braune oder gelbe Flecken.

In einfachen Nerven liegen die emigrirten farblosen Blutkörperchen vornehmlich in den gröberen Balken des Endoneurium (Figur 297 *d*), wo auch die Blutgefässe verlaufen, doch können sie von da aus zwischen die einzelnen Nervenfasern *c* dringen.

In zusammengesetzten Nerven (vergl. Fig. 298) liegt das Exsudat oft grossentheils im Epineurium. Das Perineurium der einzelnen Bündel und des ganzen Nerven ist meist weniger dicht infiltrirt.




Fig. 297. Neuritis chronica. *a* Querschnitte normaler dicker Nervenfasern. *b* Querschnitte normaler dünner Nervenfasern. *c* Endoneurium. *d* Zellig infiltrirter dickerer Balken des Endoneurium mit Blutgefässen. *f* Verdichtetes Endoneurium mit kleinen Nervenlücken und einzelnen erhaltenen dünnen Nervenfasern. *g* Im Längsschnitt getroffenes Blutgefäss. In Müller'scher Flüssigkeit und Alcohol gehärt. mit Hämatoxylin und Carmin gef. in Canadabalsam eingel. Präp. Vergr. 150.

Leichte Entzündungsprocesse können sicherlich ohne Hinterlassung bleibender Veränderungen heilen. Bei schwereren Entzündungsprocessen bleibt eine Degeneration der Nervenfasern nicht aus.

Trägt der Entzündungsprocess einen eitrigen oder brandigen Character, so geht der Nerv in acuter Weise durch Vereiterung und brandigen Zerfall zu Grunde und wird dabei gelbweiss oder missfarbig grau oder graugrün. Es muss indess hervorgehoben werden, dass das Nervenbindegewebe verhältnissmässig resistent ist und der Auflösung lange widersteht.

Hält ein Entzündungsprocess längere Zeit an, so pflegen sich in den Nervenfasern Degenerationsprocesse einzustellen, welche zu Beginn wesentlich durch den Zerfall eines Theiles der Markscheiden characterisirt sind. Der Axencylinder kann noch eine Zeit lang erhalten bleiben, zerfällt indessen schliesslich ebenfalls, so dass eine grössere oder geringere Anzahl von Nervenfasern verloren geht und die Schwann'schen Scheiden zusammensinken (*f*). Geht irgendwo der Axencylinder verloren, so stellt sich eine Degeneration des ganzen peripheren Stückes (§ 581) ein. Zur Zeit, in der die Markscheiden zerfallen, enthält der Nerv Myelintropfen und Körnchenzellen.

Im Laufe der Zeit führt die chronische Entzündung zu einer Zunahme und Verdichtung des Nervenbindegewebes und bedingt im Verein mit der Atrophie, dass der Nerv mehr und mehr ein bindegewebiges Aussehen erhält. Ob dabei der Nerv dicker oder dünner wird als in der Norm, hängt von der Masse des neugebildeten Bindegewebes und von der Ausbreitung der Atrophie ab. Sowohl in einfachen als in zusammengesetzten Nerven kann die Entzündung den ganzen Querschnitt oder nur einen Theil desselben ergreifen. Bei zusammengesetzten Nerven verliert dabei die Ab-

grenzung der Bündel an Schärfe, doch lassen sie sich selbst bei weitgehender Nervenatrophie und bei starker Bindegewebshyperplasie noch erkennen.

Haben während des Processes Blutungen stattgefunden, so enthält das Gewebe später oft Pigment.

Findet bei chronischer Neuritis eine reichliche Bindegewebsentwickelung statt, so bezeichnet man die Affection als **Neuritis prolifera** (Virchow). Schreitet die Entzündung centrifugal oder centripetal vor, so spricht man von einer **Neuritis descendens** und **ascendens.**

Eine der häufigsten **Ursachen der Neuritis** sind Verletzungen durch Hieb, Schuss, Stich, Contusionen u. s. w., durch welche der Nerv durchtrennt und gequetscht wird. Sie führen meist zu Bindegewebsneubildung. Bei Wundinfection kann Vereiterung und gangränöser Zerfall eintreten.

Eine weitere häufige Ursache neuritischer Processe sind Entzündungen der Nachbarschaft. So können Nerven, welche in Wunden liegen, in den Wundheilungsprocess oder in die Wundeiterung hereingezogen werden, ohne selbst verletzt zu sein. Wie Wundentzündungen kann auch jede andere Entzündung der Umgebung des Nerven auf letzteren selbst übergreifen.

So ist es z. B. überaus häufig, dass bei Entzündung der Meningen auch die im Entzündungsgebiet liegenden cerebrospinalen Nerven der Sitz entzündlicher Infiltration sind. Bei Entzündungen von Knochen, welche Nerven einschliessen, können letztere nicht nur durch Compression zur Degeneration gebracht werden, sondern es greift nicht selten auch der Entzündungsprocess auf die Nervensubstanz über.

Das Nämliche gilt für Nerven, welche in der Nachbarschaft entzündlich indurirter oder durch Tuberculose in chronischen Entzündungszustand versetzter Lymphdrüsen liegen. So ist es z. B. kein seltenes Ereigniss, dass verkäsende Lymphdrüsen am Halse und zur Seite der Trachea und der Bronchialstämme auf benachbarte Nerven, namentlich auf den Vagus und dessen Aeste drücken, ihn in den Bereich des Entzündungsprocesses ziehen und so zur Degeneration bringen. Im Becken können Entzündungen der Blase und des innern Geschlechtsapparates auf das Beckenzellgewebe und schliesslich auf das dort gelegene Nervengeflecht übergreifen.

Neben diesen consecutiven neuritischen Processen kommen auch solche vor, bei welchen die Nerven zufolge einer ihnen auf dem Blut- oder Lymphwege zugekommenen Schädlichkeit in Entzündungszustand versetzt werden. Die Schädlichkeiten, welche dies veranlassen, sind, soweit wir sie kennen, verschiedene Infectionsstoffe. So kommen z. B. bei Typhus exanthematicus (Bernhardt), bei Variola (Joffroy), bei Abdominaltyphus (Nothnagel, Leyden, Eisenlohr) und bei Diphtheritis (Oertel, Charcot, Buhl, Déjérine) solitäre und multiple Neuritiden vor, von denen wir anneh-

men, dass sie als Folgezustände der betreffenden Infectionskrankheit anzusehen sind.

In neuester Zeit ist durch die Untersuchungen von BAELZ und SCHEUBE bekannt geworden, dass die als Beriberi oder Kakke in Japan epidemisch auftretende Infectionskrankheit wesentlich durch eine multiple Neuritis gekennzeichnet ist, und sie hat deshalb auch von BAELZ den Namen einer Panneuritis epidemica erhalten.

In Europa ist eine Krankheit, welche mit der japanischen identisch wäre, nicht sicher bekannt, doch wird auch hier eine multipel auftretende Neuritis beobachtet und ist unter den Namen multiple Neuritis (LEYDEN), Polyneuritis (PIERSON), Neuritis disseminata (ROTH) beschrieben. Ob einem Theile dieser Neuritiden eine ähnliche Infection wie der Beriberi zu Grunde liegt, wie es PIERSON vermuthet, ist noch festzustellen. Von manchen Autoren wird als Ursache multipler Neuritis Erkältung angenommen; es dürfte sich indessen wohl meist um infectiöse Processe handeln. ROTH hat gezeigt, dass auch von Eiterungsprocessen (Parotitis), welche einen Nerven ergreifen, multiple Neuritiden ausgehen können.

**Tuberculöse** und **syphilitische Entzündungen** kommen hauptsächlich an den intracraniellen Theilen der Hirnnerven und an den spinalen Nervenwurzeln als Theilerscheinung meningealer Tuberculose und Syphilis vor.

Ueber Tuberculose und Syphilis der peripheren Nerven ist wenig bekannt. Grössere tuberculöse Entzündungsherde sind am häufigsten am Opticus beobachtet und verursachen hier hochgradige Zerstörungen. Im Gebiete der andern peripheren Nerven entstehen tuberculöse Entzündungen namentlich durch directes Uebergreifen tuberculöser Lymphdrüsenerkrankungen auf benachbarte Nerven.

Mit besonderer Vorliebe localisirt sich die lepröse Entzündung in den Nerven, so dass die Lepra wesentlich auch durch Erkrankung des peripheren Nervensystems gekennzeichnet ist und man eine besondere Form der Lepra als **Lepra nervorum** s. **anaesthetica** s. **mutilans** aufgestellt hat. Die Ansiedelung des Leprabacillus in den Nerven verursacht eine intensive, durch zellige Infiltration gekennzeichnete Entzündung, welche weiterhin zu Degeneration der Nervenfasern und zu Hyperplasie des Bindegewebes führt. Es können dadurch spindelförmige derbe Verdickungen der Nerven von bedeutendem Durchmesser entstehen.

Ueber die Entzündung der Ganglien sind wir im Ganzen noch wenig unterrichtet. Soweit Untersuchungen vorliegen, kommen sie unter den nämlichen Bedingungen vor wie die Entzündungen der peripheren Nerven. Sie sind ferner ebenso durch zellige Infiltration und Hyperplasie des Bindegewebes sowie durch degenerative Atrophie der nervösen Bestandtheile characterisirt.

Bei schweren cystitischen und pyelonephritischen Processen sowie bei Entzündungen von Gebilden des innern weiblichen Geschlechtsapparates treten zuweilen Lähmungen der unteren Extre-

mitäten auf. Remak (*Med. Central-Zeitung 1860*) und Leyden (*Samml. klin. Vorträge v. Volkmann, N. 2 1870*) haben diese Erscheinung durch eine fortschreitende Nervenentzündung erklärt, nnd Leyden hat diese Entzündung als Neuritis disseminata migrans bezeichnet. Die experimentellen Untersuchungen von Mitchell (*Lésions des nerfs etc. Paris 1874*), Tiesler (*Ueber Neuritis, In.-Diss., Königsberg 1869*), Feinberg (*Berl. klin. Wochenschr. 1871*), Klemm (*Ueber Neuritis migrans, In.-Diss., Strassburg 1874*), Niedick (*Arch. f. exper. Path. VII 1877*), Rosenbach (*ebenda VIII*) und Traub (*ebenda X*) geben der Annahme einer wandernden Neuritis keine hinlängliche Stütze. Es erscheint mir auch viel wahrscheinlicher, dass bei der genannten Erkrankung die im Becken gelegenen Nervenplexus durch Compression oder durch Uebergreifen der Entzündung auf das Beckenzellgewebe und die Nerven in krankhaften Zustand versetzt werden.

*Literatur über multiple Neuritis:* Duménil, *Gaz. hebd. 1866;* Leyden, *Ueber Reflexlähmung, Samml. klin. Vorträge N. 2 1870, Charité-Annal. V, Arch. f. Psych. VI und Zeitschr. f. klin. Med. I 1880;* Caspari, *ib. V;* Grainger, Stewart, *Edinburg Med. Journ. 1881;* Eichhorst, *Virch. Arch. 69. Bd.;* Joffroy, *Arch. de physiol. 1879;* Eisenlohr, *D. Arch. f. klin. Med. XXVI;* Marchand, *Virch. Arch. 81. Bd.;* Erb, *v. Ziemssens Handb. d. spec. Pathol. XII;* Nothnagel, *Samml. klin. Vorträge Nr. 103;* Pierson, *Ueber Polyneuritis acuta, ebenda Nr. 229;* Geppert, *Ein Fall von multipler Neuritis, Charité-Annalen 1883;* Strümpell, *Arch. f. Psych. XIV;* Müller, *ib. XIV;* Vierordt, *ib. XIV;* Roth, *Neuritis dissem. acutissim., Korrespbl. f. Schweizerärzte 1883;* Dubois, *Ein Fall multipler Neuritis, ebenda 1883;* Baelz, *Infectionskrankh. in Japan mit bes. Berücksicht. der Kakke oder Beriberi, Yokohama 1882 u. Zeitschr. f. klin. Med. IV 1882;* Scheube, *D. Arch. f. klin. Med. XXXI und XXXII;* Hirsch, *Handb. d. histor. geograph. Pathol. II. Aufl.;* Caspari, *Zeitschr. f. klin. Med. 1883.*

*Literatur über Neuritis bei Infectionskrankheiten:* Bernhardt, *Arch. f. Psych. IV;* Joffroy, *l. c.;* Nothnagel, *D. Arch. f. klin. Med. XXX;* Eisenlohr, *Arch. f. Psych. VI;* Charcot, *Leç. s. l. mal. du syst. nerv.;* Buhl, *Zeitschr. f. Biol. III;* Oertel, *D. Arch. f. klin. Med. VIII;* Déjérine, *Arch. de physiol. V 1878.*

*Ueber Neuritis bei Herpes Zoster s.* § *322.*

## V. Die Geschwülste des peripheren Nervensystems.

§ 584. Die Mehrzahl der **Geschwülste**, welche in den Nerven und Ganglien vorkommen, entwickeln sich aus dem Bindegewebe und bestehen auch hauptsächlich aus irgend einer Bindesubstanz, während die Nerven an dem Aufbau der Geschwülste meistens sich nicht wesentlich betheiligen.

Die bindegewebigen Wucherungen der Nerven gehen entweder

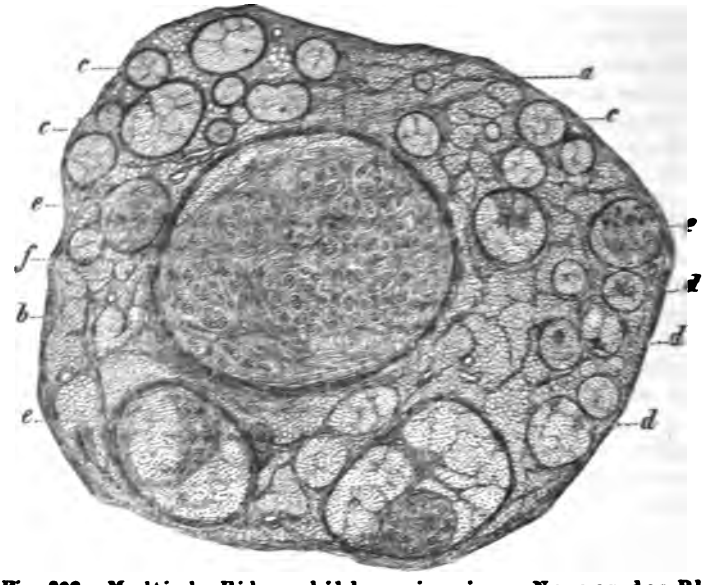


**Fig. 298. Multiple Fibrombildung in einem Nerven des Plexus ischiadicus.** *a* **Perineurium des ganzen Nerven.** *b* **Reichliche Fettzellen enthaltendes Epineurium.** *c* **Querschnitte normaler von einem eigenen Perineurium umschlossener Nervenbündel.** *d* **Beginnende Fibrombildung im Endoneurium.** *e* **Weiter vorgeschrittene Fibrombildung im Innern eines Nervenbündels mit eingeschlossenen atrophischen Fasern.** *f* **Grössere Fibromknoten im Innern eines Nervenbündels ebenfalls atrophische Nerven einschliessend; Perineurium verdickt.**

**Mit Müller'scher Flüssigkeit gehärtetes und mit Carmin gefärbtes in Canadabalsam eingelegtes Präparat. Vergr. 10.**

vom Perineurium der Nerven oder der Nervenbündel oder aber vom Epineurium oder endlich vom Endoneurium (Fig. 298 *d e f*) aus. Die Nerven selbst werden je nach dem Ausgangsort der Wucherung von dem neugebildeten Gewebe umschlossen oder durchwachsen, können durch den Druck der Neubildung atrophisch werden (Fig. 298) und schliesslich ganz zu Grunde gehen. Findet zugleich mit der Entwickelung von Bindesubstanzgewebe auch eine Neubildung von Nerven statt, so erfolgt dies wahrscheinlich durch Spaltung und Längenwachsthum der präexistirenden Nervenfasern. Die neugebildeten Nervenfasern sind meist nackt, können sich indessen späterhin mit einer Markscheide umgeben.

Die häufigste Neubildung der peripheren Nerven ist das **Fibrom** (Fig. 298), von dem sowohl zellreiche als auch derbe zellarme Formen vorkommen. Geschwülste, welche wesentlich aus neugebildeten Nervenfasern bestehen und den Namen **Neurom** verdienen, sind selten. Noch seltener und von Manchen angezweifelt sind Geschwülste, welche neben neugebildeten Nervenfasern auch neugebildete Ganglienzellen enthalten und als celluläre oder ganglionäre Neurome bezeichnet werden.

Die Fibrome, welche fälschlicher Weise oft auch als Neurome bezeichnet werden, treten solitär oder multipel auf und sind in letzterem Falle angeboren oder beginnen wenigstens in den ersten Lebensjahren sich zu entwickeln. Offenbar handelt es sich stets um Bildungen, deren Anlage in die Fötalzeit zurückreicht. Zuweilen ist Heredität nachweisbar. Sie kommen sowohl an den Nervenstämmen als auch an den feinen und feinsten Nervenzweigen vor und bilden spindelige und knotige oder auch wohl mehr langgestreckte über einen grössern Nervenbezirk sich verbreitende Anschwellungen der Nerven. Mitunter ist auch ein Nerv in seiner ganzen Länge verdickt und gleichzeitig stellenweise spindelig angeschwollen.

Am häufigsten sind Spinalnerven der Sitz, etwas seltener kommen sie an den Gehirnnerven vor. Es können indessen alle Nerven ergriffen werden, und zwar gleichzeitig, so dass sowohl die Nervenstämme als die feinen Nervenzweige diffuse Verdickungen und knotige Anschwellungen besitzen. So können z. B. auch die Vagusäste der Lunge und des Magens oder die Sympathicusverzweigungen in der Leber ergriffen sein, doch sind dies sehr seltene Vorkommnisse. Nicht selten dagegen sind die kleinen Hautnerven erkrankt, so dass sich in der Haut kleine und grosse meist weiche rundliche oder flache Knoten bilden, welche theils in der Haut verborgen sind, theils über deren Niveau hervorragen. Es sind dies jene Tumoren (v. Recklinghausen), welche unter dem Namen Fibroma molluscum bekannt sind.

Die Hautknoten sind oft in grosser Zahl vorhanden und können sich über verschiedene Nervengebiete, gelegentlich sogar über die ganze Körperoberfläche erstrecken und treten entweder gleichzeitig mit Nervenfibromen innerer Organe oder aber auf die Hautnerven beschränkt auf. Zuweilen stellen sich in der Haut auch zwischen den Nervenknoten hyperplastische Bindegewebswucherungen ein, so dass umfangreiche weiche Knoten und mehr diffuse fibröse Gewebshyperplasieen entstehen, welche unter dem Namen Pachydermatocele, oder elephantiastisches Molluscum und Elephantiasis mollis bekannt sind.

Die einzelnen Nervenknoten können so klein sein, dass sie nur mikroskopisch erkennbar sind, die grössten erreichen die Grösse einer Niere und mehr.

Die spindelförmige oder knotige Verdickung, welche ein Nerv zeigt, kann durch einen einzigen Knoten bedingt sein. Nicht selten indessen enthält ein Nervenstamm auf dem Querschnitt mehrere Knoten und zwar so, dass Knoten verschiedenster Grösse in verschiedenen Nervenbündeln sitzen (Fig. 298). Liegen die Knoten wesentlich central, so bildet sich bei weiterem Wachsthum eine fibröse Geschwulst, welche von aussen noch von Nervenbündeln und dem Perineurium umgeben ist. Geht die Fibrombildung wesentlich von einem seitlichen Bündel aus, so kann die Geschwulst dem Nervenstamm später seitlich aufsitzen.

Die meisten Knoten gehören jeweilen einem einzigen Nerven an, sind also Einzelknoten oder Gruppen von solchen, welche sich durch Fibrombildung in einem Nerven entwickelt haben. Es kommen indessen auch Knoten, mitunter sogar sehr umfangreiche Tumoren vor, welche aus einem Geflecht zahlreicher Nervenstränge, die durch Bindegewebe zu einem compacten Tumor vereinigt werden, bestehen. Die Nerven dieses Geflechtes sind durchgehends verdickt, knotig und spindelig aufgetrieben, dabei vielfach gewunden, geknickt und abgebogen (vergl. Fig. 299), so dass sich ein Geflecht rankenartiger gewundener varicöser Stränge bildet, die durch Bindegewebe zusammengehalten werden. Es werden danach die Tumoren auch als **plexiforme Neurofibrome** oder als **Rankenneurome** (P. Bruns) bezeichnet. Nach P. Bruns enthalten die Stränge reichlich Nervenfasern, und es ist danach sehr wahrscheinlich, dass bei diesen Geschwülsten neben Bindegewebe auch Nervenfasern neugebildet werden.

Fig. 299. Rankenförmiges Neurom der Kreuzbeingegend (nach einer Zeichnung von P. Bruns) in natürlicher Grösse. Die knotigen gewundenen Nervengeflechte sind bei *a* zum Theil freigelegt, bei *b* noch von Bindegewebe bedeckt.

Von den übrigen Bindesubstanzgeschwülsten kommen in den Nerven **Sarcome, Myxome** und **Lipome** vor. Die äussere Form derselben ist den Fibromen ähnlich, doch treten sie nicht multipel auf.

*Literatur über Neurofibrom:* Virchow, *Die krankhaften Geschwülste III 1863;* Czerny, *Arch. f. klin. Chir. XVII;* P. Bruns, *Virch. Arch. 50. Bd.;* v. Recklinghausen, *Ueber multiple Fibrome der Haut, Berlin 1882;* Körner, *Virch. Arch. 93. Bd.*

Unter den intracraniellen Nerven treten am häufigsten am Acusticus Geschwülste auf und zwar sowohl Fibrome als Fibrosarcome und Neurofibrome. *Literatur:* Virchow, *Geschwülste III* und Axel Key, *Särskildt af Nordiskt med. arkiv XI 1879.*

# DREIZEHNTER ABSCHNITT.

# Pathologische Anatomie des Auges.

Von

**Dr. O. Haab,**

Docent der Augenheilkunde in Zürich.

## I. Einleitung. Anatomie des Sehorganes. Myopie und Hypermetropie.

§ 585. Das **Sehorgan** setzt sich zusammen aus dem Sehnerv, dem Augapfel (Bulbus) und den Adnexa des letzteren, die theils dem Schutze des Auges (Lider, Thränenapparat), theils der Bewegung des Bulbus dienen (äussere Augenmuskeln).

Die **Augenlider** besitzen je eine dünne, schalenförmige, aus sehr dichtgefügtem Bindegewebe gebildete Platte (Tarsus), welche auf der einen Seite den musculus orbicularis und darüber den Cutisüberzug trägt, während sie auf der dem Bulbus zugewendeten Seite mit Schleimhaut (Conjunctiva) bekleidet ist. Im Tarsus eingebettet liegen dicht aneinander in verticaler Richtung die Meibom'schen Drüsen, deren Acini ein cubisches, fettiges Secret producirendes Epithel auskleidet. Die Ausführungsgänge der Drüsen münden in einer Reihe am freien Lidrande. Ebenda finden sich auch vor jenen liegend die Moll'schen modificirten Schweissdrüsen und endlich die zu den Cilien gehörigen Haarbalgdrüsen. Im entgegengesetzten, dem Orbitalrand näher liegenden Bord des Tarsus liegen die acinotubulösen Krause'schen Drüsen, im oberen Lid zahlreicher als im unteren. Die Schleimhaut des Lides ist so weit sie dem Tarsus aufliegt, grösstentheils dünn und glatt. Gegen die sog. Uebergangsfalte hin, in welcher sie sich auf den Bulbus hinüberschlägt, wird sie längsfaltig. Dieser im sog. Fornix des Conjunctivalsackes liegende Uebergangstheil ist auch lockerer gebaut und das Gewebe der Conjunctiva hat dort ausgesprochenen adenoiden Charakter, während näher dem Lidrand die Tarsalconjunctiva nur spärlich mit Lymphkörperchen durchsetzt ist. Das Epithel der Conjunctiva ist zweischichtig, die obere Reihe besitzt Cylinderzellen. Nach Baumgarten finden sich in der Conjunctiva der Lider zahlreiche tubulöse Drüsen.

Der **Bulbus** (Fig. 300) hat annähernd die Form einer Kugel, deren Durchmesser in sagittaler Richtung, von der Vorderfläche der Cornea zur Hinterfläche der Sclera, normaler Weise circa 24 mm. beträgt (äussere Augenaxe). Das hintere Ende dieser Axe liegt am sogen. hinteren Pol des Auges, während der vordere Pol dem Centrum der Cornea entspricht. Zwischen den Polen denkt man sich Meridiane und einen Aequator gezogen. Der Sehnerv geht nicht am hinteren Pol, sondern etwa 3—4 mm. medianwärts von demselben in den Bulbus über. — Die durch Sclera und Cornea gebildete Bulbuscapsel hat eine derbe bindegewebige Structur.

Die **Sclera** (Fig. 300 *S*) am hinteren Pol 1 mm., im Bereich des vorderen Bulbusabschnittes 0,3—0,5 mm. dick, wird aus Bündeln fibrillären Bindegewebes gebildet, die hauptsächlich äquatorialen und meridianalen Verlauf haben. Dies Bindegewebe wird von einem feinen Saftkanalnetz durchzogen, das am vorderen Ende der Sclera unmittelbar in die Saftkanälchen der Cornea übergehen. Auch die Faserbündel der Sclera gehen continuirlich in jene der Cornea über.

Die **Cornea** (*C*) hat einen Durchmesser von circa 11 mm. und eine Dicke von 1,1 mm. am Rande und 0,8 mm. im Centrum. Man unterscheidet an ihr die vorderste Schicht als Epithelschicht, unter welcher die sog. vordere Basalmembran oder Reichert'sche s. Bowman'sche Membran liegt, eine dünne glashelle Lage ohne Zellen. Durch diese wird nach vorn die eigentliche Cornealsubstanz — Substantia propria Corneae — begrenzt, welche aus bindegewebigen Lamellen, Fascikeln und Fibrillen gebildet wird, und deren hintere Begrenzung durch die ebenfalls ganz dünne glashelle Membrana Descemeti und deren Endothelbelag stattfindet. — Das Cornealepithel bildet die continuirliche Fortsetzung des Epithels der Conjunctiva bulbi und besteht wie dieses in der Tiefe aus Cylinderzellen, die nach der Oberfläche hin in mehrfacher Schichtung allmälig in platte Zellen übergehen. Die Substantia propria corneae besitzt zwischen den sich durchflechtenden Bindegewebsbündeln und den durch diese gebildeten Lamellen zahlreiche Zellen. Die platten länglichen Hornhautzellen mit grossem vielgestaltigem Kern und zahlreichen Protoplasmaausläufern liegen in dem Saftkanalsystem der Cornea und zwar wandständig, namentlich in den grösseren (interlamellären) Saftlücken. Ausser diesen fixen Hornhautzellen enthält das Saftkanalsystem, das sich auch zwischen die Fascikel und die diese zusammensetzenden Fibrillen einschiebt, vereinzelte Wanderzellen, Lymphkörperchen, die langsame Ortsbewegungen vornehmen.

Die Bulbuscapsel wird an ihrer inneren Seite grösstentheils von der **Tunica vasculosa** s. **Uvea** ausgekleidet, zu welcher man die Chorioidea (Fig. 300 *Ch*) oder Aderhaut, das Corpus ciliare (*Ccil*) und die Iris (*I*) rechnet. Die Uvea zeichnet sich durch Reichthum an Blutgefässen und durch starken Pigmentgehalt vor den übrigen Geweben des Körpers aus.

Die **Chorioidea** lässt verschiedene Schichten erkennen: zu-

nächst der Sclera die Lamina fusca oder Suprachorioidea, von lockerem lamellärem Gefüge, das sich durch zahlreiche Lymphspalten und ferner durch zahlreiche zerstreute vielgestaltige pigmentirte Zellen auszeichnet. Die Suprachorioidea ist gegen die nächste oder zweit-äusserste Schicht der Aderhaut, die sog. Grundsubstanz der Chorioidea durch ein Endothelhäutchen abgegrenzt. Diese zweite viel mächtigere Schicht, die Chorioidea propria, besteht im Wesentlichen aus den gröberen Gefässen der Chorioidea, Arterien und Venen und dem diese verbindenden bindegewebigen, von mehreren Endothelhäutchen durchzogenen Gerüst, das zahlreiche Pigmentzellen und elastische Fasernetze enthält. Zu innerst endlich, wieder durch ein Endothelhäutchen geschieden, folgt die Schicht der Choriocapillaris. Diese ist pigmentlos und wird durch ein dichtes Netz von Capillaren gebildet, in welchen die Gefässverzweigungen der Chorioidea propria sich auflösen. Die Choriocapillaris erstreckt sich bloss so weit als die Retina, d. h. bis zur Ora serrata (*OS*). Auf der äusseren Seite der Chorioidea fallen speziell noch die in der Gegend des Aequator bulbi liegenden venae vorticosae auf *(Vort)*, d. h. 4—5 je um $^1/_4$ — $^1/_5$ Kreisbogen von einander getrennte, grosse, durch den Zusammenfluss zahlreicher Venen gebildete wirbelartige Venenabflüsse, welche das Venenblut aus der Chorioidea abführen, indem sie schief die Sclera durchbohren und so ziemlich weit hinter dem Aequator bulbi die Bulbuscapsel verlassen.

Das **Corpus ciliare** (Fig. 300 *Ccil*) wird dadurch gebildet, dass vor der Ora serrata *(OS)* sich der Aussenfläche der Chorioidea eine Schicht glatter Muskelfasern auflagert, die nach vorn hin an Mächtigkeit rasch zunimmt und neben der Iris sich an die Sclera in

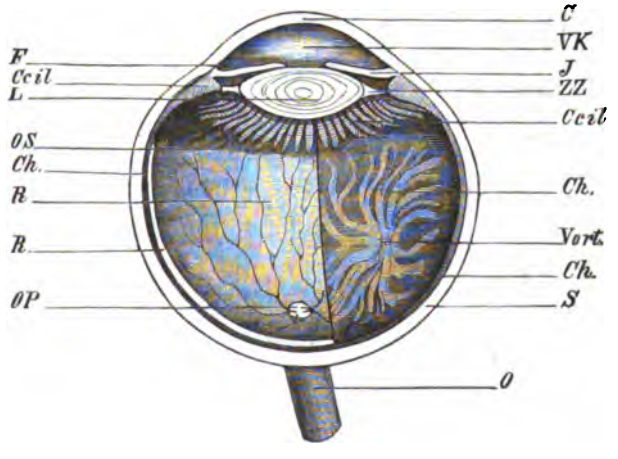


Fig. 300. Sagittaler Durchschnitt durch das Auge (doppelte Grösse). *C* Cornea. *V K* Vordere Kammer. *J* Iris. *Ccil* Corpus ciliare. *L* Linse. *ZZ* Zonula Zinnii. *OS* Ora serrata. *Ch* Chorioidea. *R* Retina. *Vort* Venae vorticosae. *R* Retina. *S* Sclera. *OP* Opticus-Papille. *O* Opticusstamm.

Form einer Sehne anheftet. Axialwärts von diesem Muskellager (musculus ciliaris) bildet die stark modificirte Chorioidea ferner einen Kranz von circa 70 gegen die Bulbusaxe vorspringenden etwa 1 mm. hohen Falten *(Cil)*, die Ciliarfortsätze. An diese heftet sich die Zonula Zinnii *(ZZ)*, das circuläre straff gespannte Aufhängeband der Linse, an.

Die **Iris** *(J)* liegt mit ihrer Pupillarzone der vorderen Linsenfläche auf, während zwischen ihrem peripheren Theil (Ciliarzone) und der Linse ein schmaler Raum bleibt, die sogenannte hintere Augenkammer. Die Pupillarzone enthält den aus glatten Muskelfasern bestehenden, ringförmigen Sphinkter Iridis. In den hinteren Schichten der Ciliarzone dagegen finden sich spärliche radiär laufende glatte Muskelfasern, welche auch als Dilatator-Fasern bezeichnet werden. Die vordere gegen die vordere Kammer *(VK)* gewendete Irisfläche besitzt einen Endothel-Ueberzug. Unter diesem liegt das sogenannte Irisstroma, dessen vordere Partie als reticulirte Schicht (Michel) bezeichnet wird, weil es an das reticuläre Gewebe der lymphoiden Organe erinnert. — Es können die verschieden gestalteten Zellen dieser Schicht Pigment enthalten. Die hintere Schicht des Irisstroma wird als Gefässschicht bezeichnet, weil in ihr die (hauptsächlich radiär verlaufenden) Blutgefässe und zahlreiche Lymphgefässe sich finden. Hinter der Gefässschicht, durch die sogenannte hintere Grenzlamelle von ihr getrennt, liegt als hinterste Schicht der Iris eine dicke Pigmentlage, deren vordere Schicht aus radiären spindelförmigen pigmentirten Zellen gebildet wird (Schwalbe), die der Grenzlamelle fest anhaften, während die hintere viel mächtigere Lage sich aus dicken polyedrischen sehr stark pigmentirten, ein Continuum bildenden Zellen zusammensetzt. Diese Pigmentlage besitzt endlich als hinterste Begrenzung ein feines structurloses Häutchen (Limitans iridis), das als Fortsetzung der Limitans der Pars ciliaris retinae aufzufassen ist.

Die **Retina** *(R)*, in welcher der Sehnerv seine Endigung findet *(OP)*, liegt der Choriocapillaris unmittelbar an, von ihr bloss durch eine einfache Lage polyedrischer Pigmentzellen getrennt. Dieses Pigmentepithel gehört entwicklungsgeschichtlich zur Retina, und es befindet sich auch die äusserste Schichte der Retina, die Stäbchen- und Zapfenschicht, in inniger Berührung mit den Pigmentzellen.

In der Retina *(R)*, die in der Nähe der Papilla optici *(OP)* etwa 0,4 mm. dick ist und gegen die Ora serrata hin allmälig an Dicke abnimmt, lassen sich die inneren Schichten als Gehirnschicht, die äussere als Epithelschicht bezeichnen (Schwalbe). Letztere setzt sich aus den dicht gedrängt stehenden Neuroepithelzellen zusammen, deren äusserer Theil als Stäbchen oder Zapfen bezeichnet wird, während die innere Abtheilung durch die Kerne der Zellen gebildet wird (äussere Körnerschicht). Zwischen äusserer und innerer Abtheilung zieht sich die dünne Membrana limitans externa hin. Die Gehirnschicht zeigt zu äusserst zunächst den äusseren Körnern die äussere reticuläre oder subepitheliale Schicht, nach innen

von dieser die innere Körnerschicht, sodann die innere reticuläre Schicht, die Ganglienzellenschicht und endlich die Nervenfaserschicht, die gegen den Glaskörper sich durch den Margo limitans internus begrenzt. Die Nervenfaserschicht wird durch die von der Papille ausstrahlenden marklosen Nervenfasern des Opticus gebildet und ist in Folge dessen zunächst der Papille am mächtigsten.

Der **Sehnerv** verliert das Mark seiner Fasern beim Durchtritt durch die Sclera (Lamina cribrosa), weshalb er dort schmäler ist, als weiter gegen den Opticusstamm hin. An diesem unterscheidet man eine äussere dünnere Bekleidung, die unmittelbar den Nerv umgiebt, als innere oder Pialscheide. Nach aussen von dieser findet sich ein Spaltraum, der als Intervaginalraum bezeichnet wird und in dem sich feine Bindegewebsbälkchen ausspannen, welche sich von der äusseren oder Arachnoidalscheide zur Pialscheide hinüberziehen. Nach aussen von der ganz dünnen Arachnoidalscheide folgt abermals ein gewöhnlich höchst schmaler Spaltraum, der sog. Subduralraum, und dieser wird nach aussen durch die mächtige äussere oder Duralscheide des Sehnerven begrenzt.

Die **Arteria centralis Retinae** tritt in einer Entfernung von 15—20 mm. vom Bulbus als kleiner Zweig der arteria ophthalmica von aussen-unten her in den Sehnerv ein (die Vena centralis Retinae verlässt den Sehnerv gewöhnlich etwas vor dieser Stelle näher dem Bulbus) und verläuft dann mit der Vene in der Axe des Opticus nach vorn bis zur Papille, wo beide sich in nach oben und unten verlaufende Haupt- und mehrere Nebenäste verzweigen, die weiter sich in der Retina dichotomisch vertheilen *(R)*.

Der axialwärts von der Retina liegende Raum wird durch den **Glaskörper** eingenommen (in der Figur entfernt gedacht). Dieser wird durch eine klare, gefässlose Gallerte gebildet, die geringe Mengen Schleim-gebender Substanz und circa 98 % Wasser enthält und in ihrer Consistenz frischem Hühnereiweiss gleicht. Gegen die Retina hin wird sie durch die sog. Membrana hyaloidea begrenzt (SCHWALBE). In der äussersten Zone des Glaskörpers, namentlich zunächst der Membrana hyaloidea trifft man regellos zerstreute vielgestaltige Zellen, die amoeboide Bewegungen zeigen (IWANOFF) und als eingewanderte farblose Blutkörperchen (Wanderzellen) zu betrachten sind. Im übrigen ist der Glaskörper zellenlos.

Zwischen Glaskörper und Iris liegt die **Linse** *(L)*, die axial etwa 4,0 mm. Durchmesser hat, während der transversale Durchmesser 9—10 mm. misst. Die vordere Fläche ist schwächer gekrümmt, als die hintere. Das ganze Gebilde wird von einer elastischen, structurlosen Membran, der Linsencapsel, umgeben, die vorn erheblich dicker ist, als am hinteren Pol. Unter derselben liegt an der ganzen Vorderfläche der Linse eine einfache Schicht polygonaler Zellen, das Linsencapsel-Epithel. Am Aequator der Linse geht dies Epithel in die Linsenfasern über, welche den Hauptbestandtheil der Linse bilden. Es sind dies schmale, lange, band-

artige Zellen, die im Centrum der Linse axial von hinten nach vorn verlaufen, während sie peripherwärts mehr und mehr in einem Bogen parallel der Capsel annähernd vom hinteren zum vorderen Pol der Linse ziehen. Während die peripher liegenden Fasern ungefähr in der Mitte ihrer Länge einen ovalen, granulirten Kern besitzen, lassen die centralen Fasern einen solchen vermissen. Diese sind zugleich wasserärmer, haften fester an einander und bilden den je nach dem Alter der Individuen verschieden grossen Kern der Linse, der eine grössere Härte zeigt, als die weiche Rindensubstanz (Corticalis). Die Linsenfasern besitzen keine eigentliche Membran, sondern bloss eine dichter gefügte Rindenschicht. An den Kanten besitzen sie sägezahnartige Fortsätze, mit denen sie aber nicht in einander greifen, sondern es berühren sich die Fortsätze mit ihren Spitzen (SCHWALBE), während die dadurch entstehenden Lücken mit einer Kittsubstanz ausgefüllt sind. — An der hinteren Linsencapsel fehlt das Epithel, weil die dort embryonal vorhandenen Zellen in die langgestreckten Linsenfasern auswachsen.

§ 586. Wenn der Bulbus in seinem sagittalen Durchmesser von der oben angegebenen Länge von 24 mm. um mehr als 1 mm. abweicht, so hat diese Formanomalie Kurzsichtigkeit oder Uebersichtigkeit zur Folge, und zwar entsteht **Kurzsichtigkeit** oder **Myopie** dann, wenn die Bulbusaxe länger wird, während eine abnorme Kürze derselben **Uebersichtigkeit** oder **Hypermetropie** bedingt. Im letzteren Fall ist oft das ganze Auge überhaupt etwas kleiner als normal, während umgekehrt bei der Myopie unter Umständen das ganze Auge etwas zu gross ist, mit Ueberwiegen des axialen Durchmessers (Eiform). Die Hypermetropie ist eine angeborene Formanomalie und führt als solche nicht zu krankhaften Gewebsveränderungen im Auge. Die Myopie dagegen kann zu mannigfachen pathologischen Veränderungen im Bulbus führen, die grösstentheils atrophischer und degenerativer Natur sind (vgl. dieses Capitel), und zwar ist dies um so eher und um so stärker der Fall, je grösser die Myopie, d. h. je länger die Bulbusaxe ist. Letztere kann bis 33 mm. lang werden. Es können aber auch im myopischen Auge alle pathologischen Veränderungen, selbst bei stärkeren Graden der Anomalie fehlen, doch dies ist eine Ausnahme. Die abnorme Länge des Auges ist als solche selten angeboren, dagegen vererbt sich die Disposition zu dieser Verlängerung, wohl darin liegend, dass die Sclera im Bereich des hinteren Poles des Auges weniger Resistenz besitzt, als in normalen Augen (v. ARLT).

## II. Die Missbildungen des Auges.

§ 587. **Angeborene Fehler des Auges** können entweder den ganzen Bulbus oder nur einzelne Theile desselben betreffen. Zu den ersteren gehören die Anophthalmie resp. Mikrophthalmie und der

Hydrophthalmus, zu letzteren die Cornea globosa und das Colobom der Iris und Chorioidea.

Completes Fehlen des Bulbus ist äusserst selten, meist findet man noch Rudimente desselben, weshalb zwischen Anophthalmie und Mikrophthalmie nur ein gradueller Unterschied besteht. Man spricht von **Mikrophthalmus** gewöhnlich dann, wenn äusserlich wenigstens etwas, das einem Bulbus gleich sieht, wahrnehmbar ist, während bei **Anophthalmie** gewöhnlich erst die anatomische Untersuchung Andeutungen eines Bulbus zu Tage fördert. Die Anophthalmie findet sich entweder zugleich mit andern Bildungsstörungen (Colobom, Hasenscharte, Fehlen des Septum cordis etc.) oder aber allein und ist gewöhnlich doppelseitig. Da fast immer bloss der Bulbus fehlt (resp. durch Rudimente angedeutet ist), die Adnexa aber, wie Lider, Conjunctivalsack, Muskeln und Nerven meist vorhanden sind, ist die Annahme gerechtfertigt, dass der Bulbus erst, nachdem er einen gewissen Grad der Entwicklung erlangt hat, im Wachsthum stehen bleibt und degenerirt, dass wir es also wohl in der Regel mit einer intrauterinen Phthisis oder Atrophie des Bulbus zu thun haben. Die Ursache derselben dürfte meist in einer foetalen Erkrankung liegen, wie schon v. Graefe und H. Müller für den Mikrophthalmus angenommen haben.

Der angeborene **Hydrophthalmus** beruht, wie Horner zuerst nachwies, auf Drucksteigerung im Bulbus (Glaucom), welche durch eine schon im Uterus veranlagte Störung, deren Natur vorläufig unbekannt ist, bedingt wird. Die glaucomatöse Drucksteigerung dehnt das Auge, das gewöhnlich schon bei der Geburt Vergrösserung und Trübung der Cornea zeigt, immer mehr aus, zunächst namentlich in den vorderen Partien, wodurch die Grenze zwischen der grossen Cornea und der Sclera sich verwischt, die vordere Kammer tief, das intraoculare Sehnervenende excavirt wird. Dazu kommt dann weiter Verdünnung des Scleralsaumes, Glaskörperverflüssigung, Kataract etc.

Hievon zu trennen ist die **Megalocornea**, s. Cornea globosa, s. Keratoglobus. Hier besteht angeborene abnorme Grösse der Cornea. Dieselbe ist aber vollständig durchsichtig und zeitlebens von der Sclera gut abgegrenzt, auch besteht keine intraoculäre Drucksteigerung, weshalb der Zustand stationär bleibt.

Eine andere Form der **Bulbus-Ectasie** beruht auf intrauteriner Irido-Chorioiditis. Hier besteht neben diffuser angeborener Trübung der vergrösserten Cornea gewöhnlich Pupillarverschluss mit Anliegen der Iris an der Cornea.

Das **Coloboma oculi** ist gewöhnlich an Chorioidea und Iris zugleich, hie und da auch bloss an einer der beiden Membranen vorhanden und beruht auf einem Defect derselben, welcher in seiner Lage der Fötalspalte des Auges, d. h. dem unteren verticalen Meridian, entspricht. An der Iris entsteht dadurch das Bild einer Vergrösserung der Pupille nach unten in Form eines umgekehrten Spitzbogens, der seine Spitze am Irisansatz hat, oder in Form eines

Schlüsselloches. Der Defect in der Chorioidea ist breit, rundlich oder oval und kann bis zum Opticus reichen und diesen noch umfassen oder bloss einen verschieden grossen Theil der nach unten liegenden Chorioidea betreffen. An der Stelle des Defectes ist die Sclera gewöhnlich bloss von einer dünnen Bindegewebsmembran überzogen, in welcher spärliche Reste von Pigment und wenige Gefässe liegen. Letzteres sind theils Retinalgefässe, theils entstammen sie hinteren Ciliararterien und Scleralgefässen. In einzelnen Fällen werden im Bereich des Coloboms Retinalelemente gefunden. In zwei Beobachtungen (Pause, Haab) kleidete die Retina das ganze Colobom aus. — Der Bulbus kann an Stelle des Colobomes eine starke Ectasie erfahren in Folge der dortigen Verdünnung seiner Wandungen. Auf eben solche hochgradige Ectasie dürften jene Beobachtungen zurückzuführen sein, bei welchen in der Orbita kein Bulbus, sondern nur eine Cyste gefunden wurde, welcher ein kleines Bulbusrudiment als Appendix anhaftete.

Die Ursache des Colobomes wird gewöhnlich einem mangelnden oder bloss partiellen Schluss der Fötalspalte zugeschrieben (Manz). Da diese Spalte aber in der Retina und ihrem Pigmentepithel (Wand der secundären Augenblase) liegt, die Retina aber im Colobom vorhanden sein kann, wogegen gewöhnlich die Chorioidea und das Retinalpigment fehlt und auch in der Sclera sich mangelhafter Aufbau zeigt, scheint es mir wahrscheinlicher, dass die primäre Störung ausserhalb der secundären Augenblase im Gebiete der Kopfplatten zu suchen sei. Wirklich hat auch Deutschmann nachgewiesen, dass eine intrauterine Sclero-Chorioiditis Colobom der Chorioidea und der Iris verursachen kann.

Als weitere Missbildungen seien kurz erwähnt: der angeborene Mangel der Iris (Iridermia), die Membrana pupillaris perseverans, die Arteria hyaloidea persistens und der Epicanthus, d. h. eine Hautfalte, welche sich commissurartig beiderseits über die inneren Augenwinkel spannt.

*Literatur:* v. Graefe, *sein Archiv Bd. 2;* H. Müller's *gesammelte Schriften;* Horner, *in der Dissertat. von* v. Muralt, *Ueber Hydrophthalmus congenitus, Zürich 1869;* Pause, *v. Graefe's Archiv Bd. 24;* Haab, *ebenda Bd. 24;* Manz, *Handbuch der Augenheilkunde von v. Graefe u. Saemisch Bd. 2,* wo sich das weitere über Missbildungen des Auges und deren Literatur gesammelt findet; Deutschmann, *Zehender's klin. Monatsblätter für Augenheilkunde 1881.*

## III. Degenerationen und atrophische Zustände.

§ 588. **Primäre Atrophieen der Conjunctiva** sind nicht häufig. Weit häufiger atrophirt dieselbe in Folge vorausgegangener Entzündungsprocesse. Eine primäre, jedoch seltene Form der Atrophie bildet die essentielle Schrumpfung oder der **Xeroph-**

**thalmus**, wobei die Conjunctiva in toto eine Art narbige Schrumpfung erfährt, so dass der untere und obere Conjunctivalsack schliesslich vollständig obliterirt und in Folge dessen die Lider an den Bulbus festgeheftet werden (Symblepharon). Es folgen dann weitere Veränderungen der Cornea, die wesentlich durch Vertrocknung des Epithels und consecutive entzündliche Vorgänge bedingt werden. — Die Ursache dieses Schrumpfungsprocesses, der gewöhnlich in chronischem Verlaufe beide Augen befällt, ist unbekannt.

Ganz ähnlich gestaltet sich übrigens äusserlich die **secundäre Atrophie** der Conjunctiva nach tiefgreifenden Laesionen wie sie Verbrennungen (durch glühende Metalle, Kalk, Säuren etc.) Diphtheritis und Trachom hervorrufen. Auch hiebei stellt sich eine starke bindegewebige Schrumpfung und Verödung des Conjunctivalsackes ein.

Hievon zu trennen ist die **Xerosis**, eine mehr oberflächliche, einer Eintrocknung ähnlich sehende Erkrankung des Epithels der Conjunctiva bulbi im Lidspaltenbereich, rechts und links von der Cornea. In diesen ungefähr dreieckigen Abschnitten wird die Conjunctiva trocken, glanzlos und bedeckt sich mit kleinen weissen fettartig aussehenden Schüppchen. Letztere können auch auf der angrenzenden Cornea sich zeigen. Die Erkrankung kann schwinden oder zu Entzündung führen und findet sich bei schlecht genährten Individuen. Neuere Untersuchungen (Reymond und Colomiatti, Kuschbert und Neisser, Leber, Schleich) haben ergeben, dass es sich um eine Pilzansiedelung auf der Conjunctiva und Cornea handelt. Die auf der Scleralbindehaut sich anhäufenden fettartigen Massen bestehen aus vielfachen Lagen verhornter und von fettiger Degeneration befallener Epithelschüppchen, welche nebst freiem Fett in feinen Tröpfchen zahlreiche Spaltpilze (Coccen und namentlich Stäbchen) enthalten.

Das im Lidspaltenbereich rechts und links von der Cornea liegende Gebiet der Conjunctiva bulbi wird sehr oft Sitz eines gelblichen leicht erhöhten Fleckes, **Pinguecula** genannt. Derselbe beruht auf einer bindegewebigen Degeneration der Conjunctiva und des subconjunctivalen Gewebes mit Entwicklung von vielen elastischen Fasern.

*Literatur:* Reymond und Colomiatti, *Ophthalmolog. Congress Mailand, Compt. rend. 1881;* Leber, *v. Graefe's Archiv 29. Bd.*, wo die übrige Literatur sich gesammelt findet; Schleich, *Ophthal. Congress Heidelberg 1883.*

§ 589. Die regressiven Veränderungen, welche die **Hornhaut** erleidet, betreffen theils das Epithel, theils das Bindegewebe derselben. Das **Epithel degenerirt** in der Regel sobald die Cornea längere Zeit nicht von den Lidern bedeckt ist, so ganz besonders bei starkem Exophthalmus, d. h. Vordrängen des Bulbus, z. B. durch Tumoren in der Orbita oder durch Morbus Basedowi. Auch

Auswärtsstülpung der Lider, Ectropium oder grosse Cornealstaphylome (vergl. § 590) führen zu ähnlicher Erkrankung des Cornealepithels. In allen diesen Fällen vertrocknet das der Luft exponirte Epithel und bleibt liegen, so dass die Oberfläche desselben glanzlos, rauh, uneben und trüb wird. Endlich bilden sich weissliche schwielige Massen, die aus abnormen, oft in Fetzen sich ablösenden Lagen verhornter Zellen bestehen.

Von den Epithelveränderungen zu trennen ist die sogenannte **bandförmige** (v. Gräfe) oder **gürtelförmige** (v. Arlt) **Hornhauttrübung**, eine nicht gar häufige, meist beide Augen (wenn auch nicht gleichzeitig) befallende Erkrankung nicht jugendlicher Individuen, bei welcher im Lidspaltenbereich der Cornea eine Trübung in der Form eines Gürtels auftritt, der quer über den unteren Theil der Cornea verläuft und eine Breite von 2—4 mm. besitzt. Im Gebiete dieser nach oben und unten gewöhnlich ganz scharf begrenzten Zone wird die Oberfläche der Hornhaut fein punktirt, graulich oder auch bräunlich und auffallend undurchsichtig. Dabei fehlen gewöhnlich Entzündungserscheinungen ganz und gar. Wenn auch makroscopisch bloss das Epithel degenerirt scheint, zeigen genauere Untersuchungen (Goldzieher) doch, dass auch die obersten Schichten der Substantia propria durch Einlagerung von Colloidhaufen verändert sind. Das Epithel ist stellenweise mächtig verdickt und dringt in cylinderförmigen und knolligen Massen in die Tiefe. Man findet ferner unter dem Epithel oft dünne Lagen einer harten Substanz, die kohlensauren und phosphorsauren Kalk und Magnesia in feinen Körnern und Krystallen enthält.

Die gürtelförmige Hornhauttrübung findet sich: 1. an Augen, die in Folge von Entzündung der Iris und des Corpus ciliare (Iridocyclitis) in Schrumpfung begriffen sind, 2. an Augen mit chronischem Glaucom (vgl. dieses), 3. (viel seltener) an normalen, senilen Augen. Bei der letzten Form hat die Trübung eine mehr ins graugelbe oder graubraune spielende Farbe (v. Arlt).

Das Bindegewebe der Cornea erfährt im höheren Alter sehr häufig in den Randpartien der Membran eine Verfettung der Fibrillen und Cornealkörperchen (His), welche den sog. **Greisenbogen, Arcus senilis** s. **Gerontoxon** verursacht. Der lichtgraue Bogen verläuft concentrisch zum oberen und unteren Cornealrand, durch einen schmalen durchsichtigen Saum von ihm getrennt. Temporal und nasal ist die Trübung gewöhnlich schmaler oder fehlt ganz, kann sich aber durch Entwicklung an jenen Stellen auch zum vollständigen Kreise schliessen. v. Arlt ist der Ansicht, dass diese Trübung durch senile Schrumpfung des Corneoscleralfalzes verursacht werde.

Durch Resistenzverminderung des Cornealgewebes kann eine nicht häufig vorkommende, eigenthümliche Formveränderung der Cornea entstehen, die **Keratoconus** genannt wird. Es wird nämlich durch den intraocularen Druck die Mitte der abnorm nachgiebigen Cornea vorgedrängt, so dass nach und nach die ganze im

übrigen normal durchsichtige Hornhaut die Form eines Kegels annimmt, dessen abgerundete Kuppe annähernd deren Centrum entspricht. In älteren und hochgradigen Fällen findet man an der prominentesten Stelle des Kegels gewöhnlich eine mehr oder weniger starke grauweisse Trübung mit glatter Oberfläche. Es ist sehr wahrscheinlich, dass eine abnorme Dünnheit der centralen Partie der Cornea die Entstehung des Keratoconus begüngstigt oder verursacht. Dass bei ausgebildetem Uebel die Cornea an der Kuppe des Kegels abnorm dünn ist, wurde in mehreren Fällen constatirt.

Auch consecutiv im Gefolge langdauernder Entzündung, die zu starker Gefässbildung (Pannus) in der Hornhaut führt, kann die Substantia propria derselben ihre Widerstandskraft und Elasticität verlieren, so dass sie in ähnlicher Weise deformirt wird (Keratectasia ex panno).

§ 590. Unter **Hornhautstaphylom** versteht man eine halbkugelförmige, weinbeeren-ähnliche, gewöhnlich blaugrau aussehende Prominenz, welche die Cornea zum Theil oder ganz vertritt, mit humor aqueus gefüllt ist und ganz oder grösstentheils von Narbengewebe gebildet wird, das mehr oder weniger Pigment enthält. Die Wandung eines solchen Staphyloms kann durchweg dick (2—3 mm. und mehr) oder aber dünn und stellenweise so schwach sein, dass gelegentlich Berstung eintritt. Das Hornhautstaphylom entwickelt sich bloss nach geschwüriger Perforation der Cornea. Indem die Iris in die Durchbruchstellen gedrängt wird (wodurch manchmal ein sog. Prolapsus Iridis gebildet wird) und dort bei der Reparation den Substanzverlust ausfüllen hilft, wird um ein so nachgiebigeres Ersatzgewebe geliefert, je grösser der Corneal-Substanzverlust war. Da in Folge der Zerrung, welche dabei die Iris erfährt, der intraoculare Druck pathologisch gesteigert wird (Glaucom), drängt dieser das Narbengewebe vor. Bei kleinen Geschwüren wird unter Umständen eine sogenannte ectatische Hornhautnarbe mit vorderer Synechie gebildet, während grosse Substanzverluste, welche die Iris in grösserer Ausdehnung (über 4 mm.) blosslegen, zum partiellen Hornhautstaphylom zu führen pflegen. Geht die Cornea grösstentheils oder ganz zu Grunde, so resultirt ein Totalstaphylom.

Totalstaphylome der Cornea können weiter zum sogenannten **Intercalarstaphylom**, d. h. einer partiellen oder allgemeinen Ectasirung der Sclera in ihrer vordersten ca. 3 mm. breiten unmittelbar an den Limbus Corneae grenzenden Zone führen, in welcher ein ringförmiger Wulst gebildet wird, der sich aus schiefergrauen oder dunkelblauen Hügeln zusammensetzt.

Das **Scleralstaphylom** verdankt seine Entstehung in der Regel nicht einem Durchbruch der Membran, sondern es führt eine atrophische Verdünnung zur Ectasie der Sclera. Diese mehr oder weniger umfangreiche Verdünnung kann im vorderen Theil nahe der

Cornea oder aber am Aequator oder am hinteren Pol des Auges sich bilden.

Das Staphyloma corporis ciliaris liegt, der Gegend des Ciliarkörpers entsprechend, etwas weiter rückwärts als das Intercalarstaphylom und entsteht in Folge von Entzündung der Sclera (Scleritis). Indem in der vorderen Scleralzone während des Nachlasses der Entzündung die Sclera eine schiefriggraue Färbung (durch die atrophische Verdünnung bedingt) erhält, wird sie zugleich durch den intraocularen Druck in Form eines ringförmigen Wulstes ausgebaucht (v. Arlt). Dieser Ausgang der Scleritis ist jedoch ein sehr seltener.

Weit häufiger werden die Scleral-Staphylome der Ciliar- und Aequatorial-Gegend durch chronische Sclero-Chorioiditis verursacht. Die Entzündung beginnt gewöhnlich zuerst in der Uvea (Chorioiditis, Iridochorioiditis) und zieht dann allmählich auch die Sclera in Mitleidenschaft. Sehr häufig kommt es im Verlauf des Processes zu Steigerung des intraocularen Druckes, wodurch der Ectasie der Sclera hauptsächlich Vorschub geleistet wird. Sowohl die ciliaren als aequatorialen Staphylome entwickeln sich gewöhnlich zu mehreren neben einander und die aequatorialen speciell können eine bedeutende Ausdehnung erlangen. Die anatomische Untersuchung zeigt (in den späteren Stadien) gewöhnlich, dass die verdünnte ectasirte Sclera innig mit der stark atrophirten Chorioidea verwachsen ist, dass ferner die Retina an der Stelle der Ausbuchtung in der Regel stark atrophisch und mit der Chorioidea entweder ebenfalls verwachsen ist oder aber (seltener) frei die Ectasie überspannt.

Was das Staphylom des hinteren Poles des Augapfels (Gegend der Macula lutea und des Opticus) betrifft, so wird dieses wohl hie und da durch eine ähnliche Sclero-Chorioiditis verursacht. Meist aber ist eine solche nicht deutlich nachzuweisen und ist das aetiologische Moment für dieses bei starker Kurzsichtigkeit (Myopie) vorkommende Staphyloma posticum Scarpae noch nicht völlig klar (vergl. Myopie).

*Literatur:* v. Arlt, *Klinische Darstellung der Krankheiten des Auges Wien 1881;* Goldzieher, *v. Gräfe's Arch. Bd. 15;* Nettleship, *Arch. f. Augenheilk. Bd. 9;* Saemisch, *Handb. v. Gräfe und Saemisch Bd. 4*, wo weitere Literaturangaben zu finden.

§ 591. Als **Cataracta** oder **Staar** bezeichnet man **Trübungen der Linse**, welche durch Veränderungen des Linsengewebes oder der Kapsel und des Kapselepithels bedingt werden.

Die Trübungen sind theils grau theils weiss, können in jedem Alter vorkommen und bilden entweder ein für sich auftretendes Augenleiden oder gesellen sich consecutiv zu anderen Augenerkrankungen, z. B. zu chronischen Entzündungen der Chorioidea hinzu.

Bei dem Neugeborenen sind sämmtliche Linsenfasern weich und biegsam, allein schon in der Jugend beginnt im Centrum der Linse ein Sclerosirungsprocess, welcher mit dem Alter stetig zunimmt und schliesslich dazu führt, dass bei Greisen nur noch die Rindenschicht der Linse eine weiche Beschaffenheit besitzt, während der Kern hart und gleichzeitig etwas gelblich geworden ist. Je älter das Individuum desto grösser ist im Allgemeinen auch der harte Kern. Der Sclerosirung liegt eine hornartige Umwandlung und eine innigere Verbindung der Linsenfasern zu Grunde, wobei die Fasern ihren Kern verlieren, sich abplatten und zu einer gleichmässig homogenen Masse werden, welche nur noch da und dort eine concentrische Schichtung erkennen lässt.

Bei der Staarbildung trübt sich in der Regel nur der noch nicht sclerosirte Theil der Linse. Bei der im höheren Alter auftretenden Cataract trübt sich daher meist nur die Rindenschicht.

Die **cataractöse Trübung der Linse** ist zu Beginn wesentlich dadurch bedingt, dass sich einerseits in den Fasern Vacuolen und kleine Fetttröpfchen bilden, dass andererseits die Fasern auseinanderweichen und dass in den dadurch entstehenden Spalten kugelige homogene Masse auftreten. Dieses Auseinanderweichen tritt zuerst in der Aequatorialgegend auf. Weiterhin erfährt die Masse der Linsenfasern eine körnige Trübung, wird quergestreift, und zerfällt schliesslich, wobei sich körniger Detritus und Myelintropfen bilden. Da zur Zeit dieser Veränderungen die Linse deutlich aufquillt, so ist der Degenerationsprocess jedenfalls mit einer vermehrten Aufnahme von Flüssigkeit in die Linsensubstanz verbunden.

Der Zerfall der Linsenfasern führt schliesslich zur Bildung einer aus Fettkörnchen, Myelintropfen, Cholestearinkrystallen und Faserresten bestehenden, zuweilen zum Theil verkalkenden breiartigen Detritusmasse. Ist dieselbe wasserreich, so dass sie eine flüssige milchähnliche Masse bildet, so kann der noch erhaltene Linsenkern sich verschieben und sich senken (Cat. Morgagni). Verliert, was gewöhnlich der Fall ist, die Zerfallsmasse von ihrem Wassergehalt und dickt sie sich ein, so erleidet die Linse eine Schrumpfung und Verkleinerung. Gleichzeitig pflegt sich auch Kapselcataract einzustellen. Dies ist das Stadium der Ueberreife.

Der von der cataractösen Entartung nicht betroffene sclerotische Kern der Linse erfährt während der Cataractbildung eine Aenderung seiner chemischen Zusammensetzung, welche wesentlich durch eine Vermehrung des Cholestearins characterisirt ist (Zehender, Matthiessen & Jacobsen).

Die Linsenkapsel erleidet bei der Staarbildung keine merkliche Trübung, sie kann dagegen sowohl an der Vorder- als an der Hinterfläche nicht unerheblich an Dicke zunehmen und gleichzeitig eine leichte Streifung erhalten (H. Müller, Becker). Es können sich ferner auf der Innenfläche glashelle Substanzen (H. Müller) auflagern, welche entweder flache Platten oder aber kugel- und kegelförmige Prominenzen bilden. Die Substanz dieser Auflagerungen

ist der Kapselsubstanz in ihren Eigenschaften sehr ähnlich und ist einerseits als eine Cuticularbildung, anderseits als ein Umwandlungsproduct des Kapselepithels anzusehen.

Für letzteres spricht, dass nach Becker die Kerne des Kapselepithels bei Kapselcataract eine eigenthümliche Umwandlung erleiden und sich in eine homogene röthlich braune stark lichtbrechende Masse umwandeln können, welche nach Auflösung der Zellen zu drusigen Massen verschmelzen, die sich der Innenfläche der vorderen Kapsel anlagern.

Die Kapselepithelien können bei Cataractbildung eine hydropische Degeneration erleiden (Becker), wobei sie zu grossen, manchmal enormen Zellen anschwellen, welche als Bläschenzellen (Becker) bezeichnet werden. Nach Becker können die äusseren Linsenfasern der Aequatorialzone ebenfalls in Blasenzellen sich umwandeln und weiterhin unter Auflösung des Kernes zerfliessen. Die Veränderung beruht wesentlich in einer Flüssigkeitsaufnahme und kommt ausser bei uncomplicirter Staarbildung auch bei Entzündungen des Auges, z. B. bei Iridochorioiditis (Jwanoff) sowie auch nach Extraction der cataractösen Linse vor.

Sowohl bei uncomplicirter Staarbildung als auch nach traumatischen Verletzungen der Linsenkapsel und bei Entzündungen in der Umgebung der Linse pflegt das Epithel der vorderen Kapsel in Wucherung zu gerathen. Die sich vergrössernden und vermehrenden Zellen dringen zwischen die unverändert gebliebenen Epithelien ein und heben dieselben von der Kapsel ab. Sie senden ferner Fortsätze aus, welche unter einander in Verbindung treten und auf diese Weise ein Zellennetz bilden, in dessen Maschen die anderen Epithelzellen liegen. Weiterhin tritt zwischen den Epithelien eine homogene Zwischensubstanz auf, und die ursprünglich ganz aus Zellen bestehende Masse wandelt sich in lamellös geschichtetes der Hornhaut nicht unähnliches Gewebe um, welches gegen die Linsenfasern gewöhnlich in mehr oder weniger grossem Umfang durch eine Lage normalen Epithels abgegrenzt ist. Im Laufe der Zeit stellen sich in diesem bindegewebsähnlichen Product der Kapselzellen meist regressive Veränderungen ein, welche wesentlich durch Bildung stark lichtbrechender Schollen und Cholestearintafeln sowie durch Kalkablagerungen characterisirt sind. Sie bedingen es, dass das Gewebe undurchsichtig weiss wird.

Die eben beschriebenen Veränderungen der Kapsel und ihres Epithels bilden zusammen diejenige Erkrankung, welche man als **Kapselcataract** bezeichnet und können sowohl zu angeborener als zu erworbener, seniler oder consecutiver Cataract sich hinzugesellen.

Nicht selten treten bei Epithelwucherungen an der Vorderkapsel auch Epithel-ähnliche Zellen an der Innenfläche der hinteren Kapselwand auf und bilden hier entweder einen continuirlichen oder einen discontinuirlichen inselförmigen Zellbelag (Pseudoepithel der hinteren Kapsel nach Becker). Die Zellen sind theils rund, theils oval, theils unregelmässig gestaltet und mit Ausläufern

versehen und können unter Umständen an der Hinterwand ein ähnliches Gewebe bilden, wie das eben von der Vorderwand beschriebene. Sie können sich ferner auch in Blasenzellen (Becker) umwandeln.

Da die hintere Kapselwand in der Norm kein Epithel besitzt, so ist es sehr wahrscheinlich, dass die Zellen vom Epithel der vorderen Kapselwand stammen.

Man muss annehmen (Becker), dass zufolge der Lockerung der Linsenfaserenden die am Aequator der Linse gelegenen Epithelien der vorderen Kapsel sich nach hinten vorschieben.

Bei Entzündungen in der Umgebung der Linse können Eiterkörperchen die Linsenkapsel durchbrechen und in das Innere der Linse eindringen. Bei unverletzter Kapsel kommt es dagegen nie zu Eiterbildung in der Linse.

§ 592. Die Cataracte werden je nach dem Sitz und der Ausbreitung und Beschaffenheit der Veränderungen sowie nach der Genese und der Zeit, in der sie auftreten, mit besonderen Bezeichnungen belegt. So spricht man z. B. von einer Cataracta lenticularis, wenn nur die Linsensubstanz, von einer C. capsularis, wenn nur die Kapsel sammt Epithel verändert ist. Mit den Bezeichnungen C. totalis, C. partialis, C. centralis s. axialis, C. lactea, C. nigra, C. fluida etc. wird Sitz und Ausbreitung und Beschaffenheit der Veränderungen näher characterisirt. Die Namen C. senilis, C. juvenum, C. congenita, C. primaria, C. consecutiva etc. beziehen sich auf die Zeit in welcher sie auftreten, sowie auf die Genese. Von einigen Hauptformen sind noch einige Besonderheiten zu erwähnen.

Der **angeborene Linsenstaar** ist mit Ausnahme des sogen. harten Kernstaares, über dessen anatomische Structur noch wenig bekannt ist, stets weich, da ein harter Kern noch nicht existirt. Nach Becker wird dabei eine abnorme Menge von Flüssigkeit aufgenommen, und sammelt sich zwischen Kapsel und Linsenfasern an. Der weiterhin sich einstellende Zerfall der Linsenfasern kann so bedeutend werden, dass schliesslich nur noch eine mit Flüssigkeit gefüllte Blase übrig bleibt.

Der **Schichtstaar** (C. zonularis), der entweder schon bei der Geburt vorkommt oder in den ersten Lebensjahren sich entwickelt, ist dadurch ausgezeichnet, dass nur eine einzige Schicht der Linse trübe wird. Der von der getrübten Schicht wie von einer Schale umschlossene klare Kern kann eine verschiedene Grösse besitzen und auch die nach aussen davon gelegene klare Rindenschicht schwankt dementsprechend in ihrer Dicke. Manchmal sieht man in der Aequatorialgegend Andeutungen einer zweiten, ausserhalb der ersten liegenden Trübungsschicht. In seltenen Fällen ist diese zweite Schicht concentrisch zur ersten complet gebildet; es kann sogar eine partielle dritte Schicht vorkommen. Ein Zusammenhang dieser Staarform mit Rachitis steht ausser Zweifel (Horner).

Eine gleichfalls angeborene oder in der Jugend erworbene Staarform ist die **Cataracta polaris anterior** oder der **Pyramidalstaar.** Sie ist ein circumscripter, oft kegelförmig, oft nur wenig prominirender Kapselstaar am vorderen Linsenpol von 0,5—2,0 mm. Durchmesser. Die veränderte Stelle ist lebhaft weiss und lässt manchmal eine leichte Fältelung der Kapsel erkennen. Die Ursache dieser Bildung liegt in einer frühzeitigen ulcerösen Perforation der Cornea, wie sie z. B. durch Blennorrhoe der Neugeborenen herbeigeführt wird. Kommt die Linse nach Abfluss des Kammerwassers an die Perforationsstelle zu liegen, so verklebt deren Kapsel mit der Cornea, und die Kapselepithelien gerathen in Wucherung. Wenn dann später die Cornea durch Wiederherstellung der vorderen Kammer wieder abrückt, so wird die Kapsel in Form einer Pyramide oder eines Kegels nach vorn ausgezogen.

Als **hintere Polarcataract** wird eine Staarform bezeichnet, welche am hinteren Pol mit einer kleinen circumscripten Trübung beginnt, oft lange stationär bleibt, nach einer gewissen Zeit aber sich innerhalb der Corticalis in Form radiärer Streifen verbreitet. Worauf die erste Trübung beruht, ist nicht bekannt; bei weiterer Ausbreitung des Processes weichen die Linsenfasern auseinander, und es treten zwischen denselben kugelige geronnene Massen (Landolt, Becker) auf. Gleichzeitig stellt sich eine Wucherung des Kapselepithels ein, welche auch zu Zellansammlungen an der hintern Wand (Pseudoepithel) führt. Die Affection tritt consecutiv nach Erkrankung der Chorioidea und Retina namentlich bei Retinitis pigmentosa, ferner nach Netzhautablösung, bei der Bildung intraoculärer Tumoren und nach Cyclitis auf.

Die **traumatische Cataract** ist meist die Folge einer Verletzung der Linsenkapsel. Ist letztere eingerissen, so dringt Flüssigkeit aus der Umgebung in die Substanz der Linse und verursacht eine Quellung und Trübung der Linsenfasern. Bei jugendlichen Individuen drängt sich dabei häufig der grösste Theil der Linse aus dem Riss hervor und wird vom Humor aqueus aufgelöst. Auch wenn nur ein kleiner Theil der Linsensubstanz austritt, wird doch in der Regel die innerhalb der Kapsel verbleibende Partie der Linse total getrübt. Linsenwunden heilen beim Menschen ganz selten, ohne dass Cataract eintritt.

In seltenen Fällen verursacht schon eine heftige Erschütterung eine Trübung der Linse.

Die **senile Cataract** oder der **Greisenstaar** ist ein Rindenstaar, indem der harte sclerosirte Kern meist durchsichtig bleibt. Die Trübung beginnt gewöhnlich in der dem Aequator benachbarten Corticalis und breitet sich dann sowohl über das vordere als das hintere Rindengebiet aus. Den Beginn der Störung bildet ein Auseinanderweichen der Faserschichten, welchem weiterhin eine moleculäre Trübung und ein Zerfall der Linsenfasern nachfolgt.

Die bei Diabetes auftretende Cataract hat nichts für diesen

Process characteristisches. Die anatomischen Veränderungen sind die gleichen wie bei andern Staaren derselben Altersstufe.

*Literatur:* H. Müller, *Ges. Schriften p. 259—292;* Wedl, *Atlas der patholog. Histologie des Auges;* Iwanoff, *Pagenstecher's klin. Beob. Bd. 3;* Förster, *Zur patholog. Anatomie d. Cataract, v. Gräfe's Arch. Bd. 3;* O. Becker, *Atlas der pathol. Topographie des Auges, Handbuch der ges. Augenheilk. von v. Gräfe & Sämisch Cap. VII* und *Zur Anat. d. gesund. u. krank. Linse, Wiesbaden 1883;* Horner, *Ueber entzündliche Kapseltrübung, Zehenders klin. Monatsblätter 1874, Beilageheft;* Knies, *Cataracta polaris anterior, Cataracta Morgagniana, ebenda 1880;* J. Sinclair, *Experiment. Untersuch. zur Genese d. erworb. Capselcataract, Diss. Zürich 1876;* Leber, *Zur Pathologie der Linse, Zehenders klin. Monatsblätter 1878, Beilageheft* und *Kernstaarart. Trübung der Linse nach Verletzung ihrer Capsel, nebst Bemerk. über die Entstehungsweise des stationären Kern- und Schichtstaares überhaupt, v. Gräfe's Arch. Bd. 26;* Deutschmann, *Untersuch. zur Pathogen. d. Cataracta, ebenda Bd 23 u. 25* und *Die Veränd. d. Linse bei Eiterungsprocessen im Auge, ebenda Bd. 26;* Zehender, Matthiessen und Jacobsen, *Ueber die Brechungscoefficienten und über die chemische Beschaffenheit cataractöser Linsensubstanz, Zehender's klin. Monatsbl. XVII p. 307;* Priestley Smith, *Das Wachsthum der Linse, Med. Times and Gaz. 1883 20 Jan. p. 79.*

§ 593. In der **Uvea** sind die **atrophischen** und **degenerativen Veränderungen** in senile und nicht-senile zu trennen. Erstere betreffen als rein atrophische namentlich die vorderen Partieen der Chorioidea zwischen Aequator und Corpus ciliare, ferner die Umgebung des Opticus und endlich in Form der sogenannten Drusen der Glaslamelle das ganze Gebiet der Aderhaut.

Die Zone der Chorioidea zunächst hinter dem Corpus ciliare sowie diejenige um den Opticus herum erleidet nach dem sechzigsten Jahr oft eine Atrophie, die sich durch starke Verdünnung der Membran und Verödung der Capillarschicht kund gibt (Kuhnt).

Die **Drusen der Glaslamelle**, zuerst von Donders und H. Müller genauer studirt, sind ein sehr häufiges Vorkommnis in senilen Augen, wo man sie manchmal schon mit dem Augenspiegel als helle, kleine Fleckchen auf der Chorioidea der Aequatorialgegend vertheilt sieht. Sie sitzen der innersten Schicht der Chorioidea (Lamina vitrea oder Glasmembran) auf und ragen somit ins Pigmentepithel hinein, dieses etwas zur Seite drängend. Sie haben eine knollige Form, eine concentrische Schichtung und färben sich nur schwach in Haematoxylin und Carmin. Sie variiren in der Grösse erheblich und zwar von mikroscopischer Kleinheit bis zu 0,5 mm. Durchmesser und ähneln im Uebrigen den analogen ebenfalls senilen Excrescenzen, die man oft auf der Descemet'schen Membran der Cornea oder auf der Innenseite der vorderen Linsen-

kapsel findet. Während früher die Ansicht herrschte, dass diese Drusen Auswüchse der Glaslamelle seien, machen es neuere Untersuchungen wahrscheinlicher, dass sie dem Pigmentepithel entstammen. Uebrigens trifft man ganz dieselben Gebilde sehr oft im Gefolge von chronischer Chorio-Retinitis und Retinitis pigmentosa.

Die nicht-senile Uvealatrophie ist gewöhnlich die Folge von Entzündung oder von Glaucom. In der Iris kann chronische Entzündung, namentlich dann, wenn die Iris mit der Cornea verwachsen ist (vordere Synechie, Leukoma adhaerens) und dadurch gedehnt wird, zu starker Atrophie führen. Sie documentirt sich durch Verlust des Pigmentes auf der Rückseite und durch Verschmächtigung und Atrophie der Iris. Die Wände der Gefässe degeneriren hyalin, sodass Verengerung und bisweilen Verschluss derselben zu Stande kommt (Ulrich). Aehnlich ist die Degeneration der Iris bei chronischem Glaucom; zu fibröser Degeneration gesellt sich hyaline Entartung der Gefässe, die theils dilatirt, theils obliterirt werden. Die Verstopfung wird durch Endarteriitis bedingt (Ulrich).

In der **Chorioidea** führt die Dehnung der Membran durch Staphylombildung zu ganz ähnlichen atrophischen Veränderungen, wobei in der Regel feste Verwachsung mit der ectatischen Sclera stattfindet.

Ganz ähnlich gestaltet sich die Atrophie der Chorioidea nach Entzündung. Je nachdem diese eine diffuse oder aber herdförmige war, wird die Chorioidea in grosser Ausdehnung oder nur fleckweise narbig, d. h. bindegewebig verändert unter Verödung der Gefässe und Zugrundegehen der Nerven. Dabei verwachsen die bindegewebig degenerirten Partieen mit der benachbarten Retina und Sclera.

Nach starken eitrigen Entzündungen der Aderhaut kann allmählig im Laufe längerer Zeit Knochenbildung im Bereich des früheren Exsudates auftreten. Besonders ist es die Innenfläche der Chorioidea, die sich in solchen Fällen mit einer Knochenschale überzieht.

Was das **Corpus ciliare** betrifft, so sind nach Kuhnt als senile Veränderungen desselben und zwar vorwiegend in dessen planem Theile sich findend zu erwähnen: 1. Verdickung und Vascularisirung der reticulirten Substanz, 2. Bildung von sprossenartigen Excrescenzen in den Glaskörper hinein, 3. Entwicklung von Cysten, die manchmal 6—7 mm. gross werden können. Die Cysten entstehen einfach durch Abhebung der Pars ciliaris retinae von der Pigmentlamelle. Manchmal ist sogar auch letztere abgehoben und nimmt an der Cystenbildung Theil. Das Corpus ciliare, dem die Cysten aufsitzen, ist immer verändert und zwar durch atrophische Processe in einzelnen Gefässgebieten (Kuhnt).

Als nicht senile Veränderungen des Ciliarkörpers sind zu nennen: 1. die Atrophie dieses Apparates in stark kurzsichtigen Augen, 2. Atrophie nach Entzündung.

Sehr oft erfährt der **Glaskörper** degenerative Veränderungen, da er offenbar leicht in seiner Ernährung beeinträchtigt wird, sobald die umgebenden Membranen, namentlich die Chorioidea und das Corpus ciliare durch Entzündungen alterirt werden. Dasselbe ist bei hochgradiger Kurzsichtigkeit der Fall.

Während im Normalzustand der Glaskörper eine klare, eiweissartige Gallerte bildet, in der sich vielgestaltige Zellen in mässiger Menge finden, wird er durch die erwähnten Leiden sehr oft mehr oder weniger verflüssigt (Synchysis), sodass er schliesslich vollständig wässrig wird. Zugleich enthält er dann gewöhnlich abnorme Beimischungen, die sogenannten Glaskörperflocken, die theils punkt- und fadenförmig, theils membranös fetzig sein können und die wohl hauptsächlich durch eingewanderte Lymphkörperchen, Reste von Blutergüssen etc. gebildet werden. Manchmal findet man auch Cholestearinkrystalle und nach Poncet Tyrosinnadeln und Phosphatmassen dem so veränderten Glaskörper beigemischt (Synchysis scintillans). Nicht selten findet man ferner den hintern Theil des Glaskörpers von der Retina durch einen serösen Erguss abgelöst (Glaskörperablösung Iwanoff's).

Degeneration und Schrumpfung des ganzen Bulbus, wie sie nach tiefgreifenden Verletzungen oder gewissen Entzündungen (namentlich des Uvealtractus) sich einstellen, bezeichnet man als **Phthisis bulbi.**

Die Schrumpfung des vorderen Abschnittes des Auges, die Phthisis anterior wird namentlich durch chronische Entzündung des Corpus ciliare (Cyclitis) mit mehr oder weniger starker Mitbetheiligung der anstossenden Iris und Chorioidea herbeigeführt. Dabei wird in einem gewissen Stadium des Processes das Auge abnorm weich und in Folge dessen durch die Musculi recti vierseitig abgeplattet.

Phthisis des ganzen Auges mit ähnlichen Erscheinungen folgt in der Regel starken eitrigen Entzündungen der Chorioidea mit Vereiterung des Glaskörpers, sei es, dass eine Wunde oder ein in den Glaskörperraum gedrungener Fremdkörper oder eine ulceröse Zerstörung der Cornea mit Entleerung der Linse die Eiterung in der Tiefe des Bulbus verursachte. Im Verlaufe des Processes schrumpft das Auge langsam auf einen Bruchtheil seines Volums zusammen.

Die Untersuchung phthisischer Bulbi ergibt gewöhnlich starke Verdickung der Sclera, Atrophie der Chorioidea und Retina, die manchmal abgelöst ist oder auch in Folge früherer Vereiterung ganz fehlen kann. Der Glaskörper ist meist auf einen kleinen fibrös degenerirten Rest zusammengeschrumpft. Nach langem Bestande der Schrumpfung trifft man oft Verknöcherungen an der Stelle, wo normalerweise der Glaskörper wäre. Es kann der ganze hintere Theil des Bulbus mit spongiösem Knochen ausgefüllt sein. Zwischen den Knochenbalken findet sich nebst Gefässen viel Bindegewebe, das

unter Umständen Kalkconcremente enthält. Wahrscheinlich sind es eitrige von der Chorioidea gelieferte Exsudate, die dergestalt im Laufe langer Jahre verknöchern.

*Literatur über Drusen der Glaslamelle:* Donders, *v. Gräfe's Arch. Bd. 1;* H. Müller *ibid. Bd. 2;* Meier *ibid. Bd. 23; über Atrophie des Uvealtractus:* Kuhnt, *Zehender's klin. Monatsblätter 1881, Beilageheft;* Ulrich, *v. Gräfe's Arch. Bd. 28;* v. Wecker, *Handb. v. Gräfe u. Saemisch Bd. 4.*

§ 594. Auch bei der **Degeneration** und **Atrophie der Retina** haben wir zwischen senilen und nicht-senilen Formen zu unterscheiden. Es verliert im höheren Alter die Retina etwas ihre Durchsichtigkeit, ihre Glashäute, die Limitans externa und interna werden verdickt, die Wandungen der Blutgefässe sclerosirt und mit Fetttröpfchen oder Kalkkörnchen infiltrirt (Leber). Ferner trifft man in senilen Augen oft ausgesprochene cystoide Degeneration in den vorderen Partieen der Membran. Letztere kommt, über die ganze Netzhaut verbreitet, bei Ablösung der Retina, nach Verletzungen und bei glaucomatösen Zuständen vor. Die rundlichen Lücken, mit denen die Cystenbildung beginnt, finden sich nach Merkel vorwiegend in der äusseren, seltener in der inneren Körnerschicht; nach Kuhnt können sie auch in der moleculären, der Ganglien- und Nervenfaserschicht auftreten. Es entstehen so allmälig reihenweise neben einander liegende, mit einander communicirende Höhlen, die durch dicke Radiärfasern wie durch Arkaden von einander getrennt werden und einen flüssigen Inhalt besitzen. Sie können durch Confluenz grössere Cysten bilden, die mehrere Millimeter Durchmesser haben. Iwanoff nannte diesen Process, bei dem er in der Regel ausserdem noch Degeneration der Retinalgefässe fand, Oedem der Netzhaut. Besser ist jedoch die Bezeichnung cystoide Entartung (Nettleship).

Nicht-senile Atrophie und Degeneration der Retina stellt sich ferner sehr häufig in Folge chronischer Retinitis (s. diese) ein, kann indessen auch unter anderen Bedingungen, so namentlich nach Haemorrhagieen, bei Netzhautablösung, bei chronischer Chorioiditis und bei hochgradiger Entartung der Retinalgefässe vorkommen. Am stärksten werden die nervösen Bestandtheile von der Atrophie betroffen, während das spongiöse Stützgewebe und das Pigmentepithel nicht selten hyperplastische Wucherung eingehen. Die Stäbchen und Zapfen erfahren vor ihrem Untergang oft eine Quellung und verwandeln sich in keulen- und birnförmige Gebilde. Mitunter (namentlich bei Netzhautablösung) verlängern sie sich auf das zwei- bis dreifache, verändern ihre Form, spalten sich an den Enden in mehrere Aestchen oder bilden kugelige und flaschenförmige Gebilde oder stark lichtbrechende faserige Säulen (Leber). Die Nervenzellen der äusseren und inneren Körnerschicht sowie die Ganglienzellen können ferner durch fettige und colloide Metamor-

phose zu Grunde gehen. Bei grossen Blutungen und heftigen Entzündungen verfallen sie bald der Nekrose. Unter Umständen können die sämmtlichen nervösen Elemente verloren gehen, sodass an Stelle der Retina bloss eine Bindegewebsmembran zurückbleibt.

Das **Pigmentepithel der Retina** bleibt bei Chorioidalerkrankungen fast nie unverändert, kann aber auch ohne letztere verschiedene pathologische Veränderungen eingehen. Die Zellen verlieren dabei häufig ihre regelmässige Gestalt und Pigmentirung. Einzelne verlieren das Pigment ganz, während andere im Gegentheil stärker pigmentirt werden. In manchen Zellen treten helle Tropfen, sogenannte Vacuolen, auf. Nicht selten stellt sich auch eine eigenthümliche Verhärtung der Kittsubstanz zwischen den Epithelien ein, so dass sie feste, der Lamina vitrea der Chorioidea aufsitzende Leisten bilden. Dass die sogenannten Drusen der Glaslamelle nach neueren Anschauungen als Product der Pigmentepithelzellen betrachtet werden, wurde bereits oben erwähnt.

Die **Netzhautablösung** (Solutio s. Amotio retinae), d. h. die Abhebung der Retina von der Chorioidea oder richtiger von dem Pigmentepithel durch einen flüssigen, gewöhnlich serösen Erguss, ist in der Regel ein secundärer Vorgang, verursacht durch Momente, die ausserhalb der Netzhaut liegen. Es ist wahrscheinlich, dass entzündliche Veränderungen der angrenzenden Gewebe und vielleicht der Retina selbst eine häufige Veranlassung bilden, Genaueres hierüber fehlt aber noch. Zwei Momente jedoch sind als sichere Ursachen anzusehen: erstens Zug von Seite des pathologisch veränderten schrumpfenden Glaskörpers, zweitens Druck von Seite eines Exsudates zwischen Chorioidea und Retina in Folge von Chorioidalsarkom. Ob blosse Chorioiditis für sich allein wirkliche Netzhautablösung verursachen könne, ist fraglich. Dagegen scheint die traumatische Netzhautablösung durch Chorioidalblutung verursacht zu werden, vielleicht auch durch Scleralrupturen in der Tiefe des Bulbus.

Dass der schrumpfende Glaskörper, auch ohne dass er eine starke bindegewebige Degeneration erfährt, rasche Netzhautablösung zu produciren im Stande ist, geht aus den experimentellen Untersuchungen von Leber hervor. Er sah nach Einbringen aseptischer Fremdkörper in den Glaskörperraum von Kaninchen nach wenigen Tagen ausgedehnte Netzhautablösungen entstehen und nach dem Ergebniss der anatomischen Untersuchung musste die Ablösung der Netzhaut dem Zug der den Fremdkörper einschliessenden Glaskörperverdichtung zugeschrieben werden, der sich durch den grossenteils noch durchsichtigen Glaskörper auf die Retina fortgesetzt hatte.

Unterstützt wird nach Leber die Ablösung durch Einrisse in der Retina an der Stelle wo der Glaskörperzug am stärksten auf sie einwirkt. Durch die Rissstelle, die makroskopisch (ophthalmoscopisch) in einer gewissen Zahl von Netzhautablösungen sich constatiren lässt und die bei den erwähnten Versuchen Leber's

ausnahmslos eintrat, kann aus dem Glaskörperraum Flüssigkeit hinter die Retina treten und so die Ablösung rasch vergrössern.

In späteren Stadien der Ablösung ist nach Leber die Substanz des Glaskörpers fein fibrillär und von faserigen und membranösen Zügen durchzogen und haftet dabei an der Innenfläche der Netzhaut.

Die Frage, unter welchen Umständen die bindegewebige Degeneration und Schrumpfung des Glaskörpers Netzhautablösung oder aber blosse Ablösung des Glaskörpers von der Netzhaut — Glaskörperablösung Iwanoff's — zur Folge hat, lässt sich noch nicht beantworten. Vielleicht sind hiefür weitere degenerative Veränderungen der Netzhaut maassgebend, wodurch möglicherweise eine stärkere Adhaerenz an den Glaskörper bedingt wird. Als solche sind zu nennen: Auswachsen der Radiärfasern gegen den Glaskörper hin, sodass es den Anschein gewinnt, als ob diese, in feine Fibrillen sich auflösend, in die Fibrillen desselben übergehen; ferner: neugebildetes, zellenreiches Gewebe oder sogar dichtes, maschiges Bindegewebe auf der Innenfläche der Retina nebst ungleichmässiger Wucherung des retinalen Stützgewebes, theilweise mit Resten von Blutungen, haematogener und sonstiger Pigmentirung (Leber).

Was die subretinale Flüssigkeit bei Netzhautablösung betrifft, so ist sie meist serös, farblos und von verschieden starkem Eiweissgehalt. Als zellige Beimischungen sind rothe und farblose Blutkörperchen, Fettkörnchenzellen und Zellen vom Pigmentepithel zu nennen, ferner Fetttröpfchen, Cholestearin und Detritus.

Ob und wie das Staphyloma posticum bei Myopie die Netzhautablösung producirt, ist noch unklar. Es wäre möglich, dass es mehr die Chorioidalveränderungen der Maculagegend und die Degeneration des Glaskörpers sind, die im stark myopischen Auge die so oft auftretende Netzhautablösung verursachen.

*Literatur über Atrophie der Retina*: Leber, *Handbuch v. Gräfe & Saemisch Bd. 5*; Kuhnt, *Zehender's klin. Monatsbl. 1881, Beilageheft*; Iwanoff, *Das Oedem der Netzhaut, v. Gräfe's Arch. Bd. 15*; Nettleship, *Ophth. Hosp. Reports. VII*; — *Ablösung der Netzhaut*: Leber, *Zehender's klin. Monatsbl. XX, Beilageheft*, und *Handbuch v. Gräfe & Saemisch Bd. 5*, wo die weitere Literatur zu finden.

§ 595. Relativ häufig wird der **Sehnerv** von **Atrophie** befallen. Dieselbe kann 1) primär als sogenannte genuine Atrophie auftreten, 2) secundär einer Leitungsunterbrechung oder Entzündung des Nerven oder endlich einer Zerstörung der Retina resp. des Auges folgen.

Die genuine Atrophie des Opticus bietet meist das Bild der sog. grauen Degeneration. Diese charakterisirt sich histologisch dadurch, dass der Sehnerv unter Verlust seines Markes und entsprechender Volumsverringerung in einen durchscheinenden graulichen oder graulich-gelben gallertig aussehenden Strang ver-

wandelt wird, welcher an Stelle der Nervensubstanz feine indifferente Fibrillen enthält (LEBER). Indem das Mark schwindet, verwandeln sich die Nervenfasern zuerst in blasse, varicöse, marklose Fasern um, die dann ihre Varicositäten verlieren und homogen werden. Im Anfangsstadium, wo das Mark schwindet, trifft man zwischen den Nervenfasern viele Fettkörnchenzellen, namentlich im Chiasma und den Tractus optici. Auch Amyloidkörperchen kommen hie und da vor und zwar ebenfalls mehr in den centralen Partieen. LEBER konnte dieselben einmal centralwärts bis in die Corpora geniculata externa und auf die Oberfläche der Sehhügel verfolgen. Was das Bindegewebsgerüst des Nerven betrifft, so sind sowohl die gröberen als feineren Septa mehr oder weniger verdickt, ebenso die Gefässwände. Stärkere Bindegewebsproliferation wird aber gewöhnlich vermisst.

Die graue Degeneration kann, eine Zeit lang wenigstens, inselförmig bleiben, indem sie nur auf einzelne Partieen des Opticus, Chiasma und Tractus sich beschränkt, und zwar nicht nur im Sinne des Querschnittes, sondern auch des Längsschnittes. Bald sind überall atrophische Fasern zu sehen, bald liegen dieselben mehr an der Oberfläche, bald mehr in einem Sector des Nerven, bis schliesslich meist die Atrophie eine totale geworden ist.

Die graue Atrophie kann sich bloss auf den Opticus beschränken, häufiger aber kommt sie zugleich mit grauer Degeneration der Hinterstränge des Rückenmarkes vor. Ueber den Zusammenhang zwischen der gleichartigen Erkrankung des Sehnerven und des Rückenmarkes, der kein directer ist, wissen wir nichts sicheres und ebensowenig über das gleichzeitige Vorkommen von grauer Degeneration des Opticus und Erweichungsherden oder inselförmigen Sclerosen im Grosshirn. Auch bei progressiver Paralyse kommt graue Atrophie der Sehnerven vor.

Bei Leitungsunterbrechung im Sehnerven durch Druck (Tumoren, Fremdkörper, Exsudate) oder durch Continuitätstrennung schreitet von der Stelle der Laesion aus die Atrophie sowohl gegen das Auge als auch gegen das Chiasma und die Tractus vor. Die descendirende Atrophie rückt bis zur Retina vor und bringt daselbst Nervenfaser- und Ganglienzellenschicht zum Schwunde, während die übrigen Schichten gewöhnlich ganz normal bleiben. Findet die Laesion im Gebiet des Tractus statt, so dauert es lange bis die Atrophie die Bulbi erreicht. Bei Laesion der Stabkranzfasern und des Rindencentrums des Opticus scheint die Degeneration bei Erwachsenen die Tractus, Optici und Bulbi nicht zu erreichen, dagegen wurde von v. MONAKOW eine descendirende Atrophie in der Opticusbahn bei jungen Thieren nach Exstirpation der entsprechenden Hirnrinde beobachtet. Exstirpation resp. Zerstörung der peripherischen Opticus-Enden, d. h. der Retina oder des Bulbus führt analog zu ascendirender Atrophie und auch diese tritt bei jungen Individuen am deutlichsten und raschesten auf, wie die zahlreichen experimentellen Versuche GUDDEN's

zeigen. Aber auch bei älteren Menschen kann nach Jahresfrist schon die Atrophie von den Bulbi aus bis auf die Tractus vorgerückt sein (Purtscher).

Die histologischen Veränderungen dieser Degeneration nach Leitungsunterbrechung oder Zerstörung des peripheren Endapparates sind, soweit sie genauer bekannt, ähnlich denen bei grauer Atrophie. Auch hier schwindet zuerst die Markhülle der Nervenfasern. In den späteren Stadien findet man schliesslich bloss noch das bindegewebige Gerüst des Nerven ohne eine Spur der Nervensubstanz. Meist werden dabei Amyloidkörperchen in geringerer oder grösserer Menge getroffen.

Was die Degeneration des Sehnerven nach Neuritis betrifft, so kann sich dieselbe, wenn die Entzündung eine circumscripte war, ähnlich wie bei Leitungsunterbrechung auf- oder absteigend als graue Atrophie weiter über den Nerv ausbreiten. So kann eine Neuritis des Opticusstammes, welche sich nicht bis zur Papille erstreckte, diese doch nachträglich zur Atrophie bringen. Soweit die Entzündung im Nerven ausgebreitet gewesen, trifft man im Stadium der Atrophie ausser dem Mangel der Nervenfasern gewöhnlich erhebliche Kernvermehrung oder es sind ganze Nervenpartieen durch ein kernreiches neugebildetes Bindegewebe ersetzt. Solche neuritische Atrophieen können sich nebst der zugehörigen ascendirenden und descendirenden Degeneration unter Umständen auch bloss auf gewisse Partieen des Nerven beschränken. Es können z. B. bloss ein Theil der oberflächlichen Faserbündel oder diejenigen eines mehr oder weniger grossen Sectors alterirt sein.

Aehnlich wie Entzündungen können auch Geschwülste durch Druck und Störung der Circulation Atrophie der Sehnerven herbeiführen.

Endlich kann eine Atrophie des Opticus auch durch Verschluss der Arterien in Folge von Arteriosclerose oder von Embolie herbeigeführt werden.

Mit Rücksicht auf die Atrophie nach circumscripter Neuritis sind namentlich einige neuere genau untersuchte Befunde bemerkenswerth, welche zeigen, dass die zur Macula lutea gehörenden Fasern in beiden Sehnerven zugleich isolirt zur Degeneration gelangen können, und zwar wie es scheint in Folge ganz circumscripter im Bereiche dieser Fasern auftretender Neuritis, die dann auf- und absteigende Degeneration hervorruft. Sowohl Samelsohn als Vossius fanden vom Foramen opticum gegen den Bulbus hin die axiale Partie des Sehnerven in (wie sie annehmen) entzündlicher Degeneration begriffen: mit Schwund der Nervenfasern verband sich daselbst Kerninfiltration und Bindegewebswucherung. In beiden Fällen und ebenso in einem analogen dritten von Nettleship beobachteten liess sich die degenerirte Bündelgruppe bis zum Bulbus verfolgen, wobei dieselbe aus ihrer axialen Lage mehr an die Peripherie und zwar symmetrisch in beiden Nerven nach der Temporalseite rückte, sodass

sie hinter dem Bulbus endlich einen nach aussen-unten liegenden Sector einnahm. Vossius sah ferner in seinem Fall die Atrophie als einfache, nicht entzündliche Degeneration vom Foramen opticum an, in beiden Nerven aufwärts bis ins Chiasma und in den Tractus vorschreiten. Warum gerade diese Maculafasern leichter als die übrigen erkranken und die Erkrankung sich lediglich auf sie beschränkt, ist vorläufig noch gänzlich unklar.

*Literatur:* Türck, *Anatom. Befund von Amaurose, Zeitschr. f. Wiener Aerzte V. Jahrg.;* Derselbe, *Ueber Compression und den Ursprung des Sehnerven, ebenda VIII;* Virchow, *Zur patholog. Anatomie der Netzhaut und des Sehnerven, Virch. Arch. Bd. 10;* H. Müller, *Ges. Schriften p. 342;* Gudden, *v. Gräfe's Arch. Bd. 20, 21 u. 25;* Purtscher, *Ueber Kreuzung und Atrophie der Nervi und Tractus optici, ebenda Bd. 26;* Kellermann, *Anatom. Untersuchungen atrophischer Sehnerven, klin. Monatsbl. f. Augenheilk. XVII, ausserord. Beilageheft;* J. Samelsohn, *Zur Anatomie und Nosologie der retrobulbären Neuritis (Amblyopia centralis), v. Gräfe's Arch. Bd. 28;* Vossius, *Dasselbe, ebenda Bd. 28;* v. Monakow, *Arch. f. Psychiatr. Bd. 12;* Leber, *Handbuch der ges. Augenheilk. von v. Gräfe u. Saemisch Bd. 5 p. 838 u. ff.*, wo auch die übrige Literatur complet aufgezeichnet ist.

§ 596. Die pathologischen Vorgänge bei der **Kurzsichtigkeit (Myopie)** sind grösstentheils degenerativer und atrophischer Natur. Das kurzsichtige Auge entwirft nur von nahen Gegenständen deutliche Bilder auf der Netzhaut, während ihm die Fähigkeit das Bild entfernterer Gegenstände deutlich zu projiciren nicht gegeben ist. Daran könnten drei Momente schuld sein: 1) abnorm starke Krümmung der Cornea oder der Linsenflächen; 2) abnorm starke brechende Kraft der brechenden Medien; 3) abnorme Länge der sagittalen Augenaxe. Wie v. Arlt zuerst nachgewiesen hat, ist in der Regel nur das dritte Moment die Ursache. Speziell ist zu bemerken, dass die Cornealkrümmung bei Myopie nicht vermehrt ist. Bei starker Kurzsichtigkeit ist sie sogar geringer als normal (Donders). Keratoconus und Cornea globosa verursachen allerdings unter Umständen auch Myopie, aber die gewöhnliche Kurzsichtigkeit hat mit solchen Cornealanomalieen nichts zu thun.

Starke pathologische Veränderungen treten im kurzsichtigen Auge meist erst in späteren Jahren auf. Hochgradige Myopie aber kann schon in der Jugend das Auge stark alteriren und thut es fast ausnahmslos in späterem Alter. Mit der abnormen Verlängerung des Bulbus geht nämlich naturgemäss eine Dehnung und zum Theil eine Verdünnung seiner Membranen Hand in Hand. Es ist namentlich der hintere Pol des Auges, die Gegend der Macula lutea und des Opticus Sitz einer die abnorme Verlängerung herbeiführenden Ausbuchtung. Dieselbe kann eine gleichmässige sein, so dass das Auge Ei-Form mit gleichmässiger Rundung des hinteren Poles erhält, oder aber es buchtet sich (seltener) an letzterem eine

bestimmte Partie und zwar namentlich die Gegend zwischen Opticus und Macula lutea in Form eines Staphylomes aus. Im einen wie im andern Fall kann eine Verlängerung der Bulbusaxe bis auf 30 und mehr Millimeter zu Stande kommen, während das normale Auge eine Länge von 22—24 mm. besitzt. Was der Grund dieser Ausbuchtung des hinteren Bulbus-Abschnittes ist, wissen wir noch nicht genau. Am ehesten würde eine Resistenzverminderung der Sclera daselbst den Process erklären. So viel ist sicher, dass am hinteren Pol bei hochgradiger Kurzsichtigkeit die Sclera oft papierdünn wird. Dem entsprechend atrophirt auch zum Theil die abnorm gedehnte Chorioidea und das Pigmentepithel, weshalb stark kurzsichtige Augen in der Regel einen schwach pigmentirten Augenhintergrund besitzen. An der temporalen Seite des Opticus atrophirt ausserdem die Chorioidea sehr oft total und zwar zuerst in Form einer die Sehnervenpapille umfassenden, ophthalmoscopisch durch weisse Färbung sich kenntlich machenden Sichel. Bei wachsender Kurzsichtigkeit nimmt sie gewöhnlich an Breite zu und wird zum Halbmond oder Meniscus s. Conus und bei höheren Graden der Störung zum sogen. Staphyloma posticum. Mit starker Ausbuchtung der Sclera ist gewöhnlich eine Schiefstellung des Sehnervenendes verbunden, sodass dasselbe bei der Beobachtung von vorn stehend-oval statt rund erscheint (vgl. Fig. 301). Grosse Staphylome der Art zeigen bei der Besichtigung mit dem Augenspiegel eine bläulich-weisse glänzende Färbung (Farbe der Sclera), indem dort von der Chorioidea mit Ausnahme vielleicht einzelner Gefässe oder einiger kleiner Pigmentinseln nichts mehr zu sehen ist. Oft wird der Rand des Meniscus oder des Staphyloms durch Pigmentwucherung in Form eines schwarzen Saumes begrenzt.

Das Staphylom kann auch statt bloss die Hälfte den ganzen Opticus (Fig. 301) umfassen (Ringstaphylom), oder es kann anderseits sich gegen die Macula hin vorschieben und eventuell mit einer dort schon vorher entstandenen ähnlichen atrophischen Stelle, die ophthalmoscopisch als weisser rundlicher oder unregelmässig begrenzter Fleck bemerkbar war, confluiren. Letztere ist gewöhnlich das Endglied einer Reihe von pathologischen Veränderungen der Maculagegend, die man unter dem Namen Chorioiditis postica zusammenzufassen pflegt, obgleich es noch nicht ganz sicher ist, dass alle diese Veränderungen, wie abnorm starke oder unregelmässige Pigmentirung der Maculagegend, Blutungen daselbst und atrophische hellere kleinere und grössere Fleckchen etc. (Fig. 301), auf entzündlichen Vorgängen beruhen. Es ist wahrscheinlich, dass auch Stauungen in den Gefässen, sowie Zerrungen und Verschiebungen der Membranen bei der Maculaerkrankung der Myopen eine grosse Rolle spielen.

Ganz characteristisch für maligne Formen der Myopie sind ferner Glaskörperflocken und Glaskörperverflüssigung, denen dann oft Cataract oder Netzhautablösung nachfolgt.

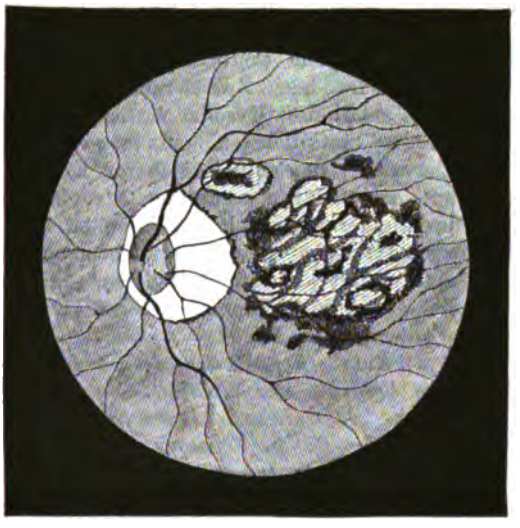

Fig. 301. Veränderung des Augenhintergrundes bei starker Myopie.

Was die feineren Veränderungen des sogen. hinteren Staphyloms der Myopen betrifft, so ist zu erwähnen, dass nach Kuhnt an der Stelle des sogen. Meniscus die Chorioidea total atrophirt sein kann, sodass nur die Glasmembran mit einem Minimum faserigen Gewebes der Sclera fest anliegt. Es kann aber auch die Aderhaut bloss partiell, d. h. in ihren inneren Schichten (Choriocapillaris und Schicht der kleinen Gefässe) atrophiren. Der Retina, welche dem atrophischen Theil der Chorioidea anliegt, fehlt gewöhnlich das Pigmentepithel, die Stäbchen und Zapfen sowie die äusseren Körner. Ferner fand Kuhnt bei progressiver Myopie zudem an einzelnen Stellen eine wirklich entzündliche Infiltration der Randzone der Chorioidea. — Ein eigenthümliches Verhalten der Retina bei myopisch-staphylomatösen Augen wurde von Jaeger und Nagel ophthalmoscopisch und in neuerer Zeit von Herzog Carl Theodor von Bayern sowie Weiss anatomisch beobachtet. Es kann nämlich durch den Zug, der von der Ausbuchtung zwischen Opticus und Macula auf die angrenzenden Membranen ausgeübt wird, an der nasalen Seite der Sehnerven-Papille die Retina und Chorioidea auf diese hinaufgezogen werden, sodass eine sogen. Supertractionssichel auf dem Opticus entsteht. Herzog Carl Theodor von Bayern fand, dass an der über dem Sehnerv liegenden Retina Stäbchen und Zapfen fehlen und dass auch die Körnerschichten alterirt sind.

Was die Maculaerkrankung der Myopen betrifft, so fand Lehmus an der Stelle eines intra vitam beobachteten dunklen Pigmentflecks, der die Macula lutea einnahm, im Bereich der Chorioidea das

Stroma sehr stark pigmentirt und die Gefässe ausgedehnt. Im Bereich der Retina war mächtige Hyperplasie des Pigmentepithels sichtbar, wobei dasselbe im Centrum des Herdes in mehrfachen Schichten über einander lag. Zwischen Epithel und Retina endlich war ein flaches gelatinöses Exsudat vorhanden, das entsprechend der Mitte des Herdes am dicksten und (abgesehen von Pigmentzellen) zellenlos war. — Bei umfangreicherer Erkrankung des Maculabezirkes kann es auch zu completer Atrophie der Chorioidea in grösserer oder kleinerer Ausdehnung kommen.

Die Hypermetropie, eine weitere Formanomalie des Bulbus charakterisirt sich durch abnorme Kürze der sagittalen Augenaxe und führt nicht wie die Myopie zu tieferen pathologischen Veränderungen der Gewebe des Auges.

*Literatur:* v. Arlt, *Krankheiten des Auges, 3. Bd.*; Derselbe, *Ueber die Ursachen und die Entstehung der Kurzsichtigkeit, Wien 1876*; Donders, *Anomalieen der Refraction, Wien 1866, p. 309*; v. Gräfe, *dessen Archiv Bd. 1*; Iwanoff, *ebenda Bd. 15*; Lehmus, *Die Erkrankung der Macula lutea, Diss., Zürich 1875*; Kuhnt, *Zehender's klin. Monatsbl. 1881, Beilageheft*; Herzog Carl Theodor von Bayern, *Mittheil. aus der Universit.-Augenklinik zu München 1882*; Weiss, *Nagel's Mittheilungen 3. Heft, 1883.*

## IV. Circulationsstörungen, Anämie, Hyperämie, Blutungen, Oedem.

§ 597. Die ausserhalb der Bulbuscapsel liegenden Gefässe der Lider, Conjunctiva, Sclera etc. sind einer abnorm starken oder schwachen, rasch wechselnden Füllung leichter unterworfen, als die innerhalb des Bulbus liegenden der Uvea und Retina, weil letztere unter dem Einfluss des intraocularen Druckes stehen. Indem dieser die Bulbuskapsel in normaler Spannung und Rundung erhält, lastet er auch auf den innerhalb derselben liegenden Gefässen. Dadurch leistet er allerdings unter Umständen einer abnorm schwachen Füllung der intrabulbären Gefässe Vorschub, z. B. dann, wenn der Gesammt-Blutdruck sinkt oder wenn andere Momente die Blutzufuhr zum Auge erschweren. Andererseits aber wirkt er einer abnorm starken Füllung der Uveal- und Retinalgefässe, sei diese durch Congestion oder durch Stauung bedingt, erheblich entgegen. Was die Stauung betrifft, so sorgen für ungestörten Abfluss des Blutes aus dem Auge und der Orbita überdies zwei durch Anastomosen verbundene Venenbahnen. Die eine geht durch den Sinus cavernosus, die andere durch die Vena facialis anterior (Sesemann), wobei aber (Gurwitsch) erstere Bahn gewöhnlich weit überwiegt.

**Hyperämie im Bereich der extrabulbären Gefässe** ist meist Folge entzündlicher Veränderungen. Hiervon ausgenommen und durch ihre Bedeutung bemerkenswerth ist:

1) Die abnorm starke, oft sehr auffallende Füllung der vorderen Ciliarvenen bei pathologischer Steigerung des intraocularen Druckes (Glaucom). Sie beruht darauf, dass die am Aequator bulbi schief durch die Sclera tretenden Venae vorticosae durch den erhöhten intraocularen Druck verengt werden, sodass dann die vorderen Ciliarvenen compensatorisch den Hauptabfluss des Chorioidalvenenblutes übernehmen müssen.

2) Die abnorme Füllung der Gefässe der Orbita bei Morbus Basedowii (Koeben, Reith, Romberg).

3) Gewisse Fälle des sogenannten pulsirenden Exophthalmus. Bei dieser seltenen Affection wird der Bulbus stark vorgetrieben, wobei er sammt seinen Adnexa pulsatorische Bewegung in der Richtung der Orbitalaxe zeigt. Die Ursache dieser Vortreibung (Protusion) und des Pulsirens ist eine meist enorme Ausdehnung der Venen der Orbita, namentlich der Vena ophthalmica superior und ihrer Aeste. Bei rascher Entwicklung des Processes wird die stark gedehnte Venenwand sehr verdünnt. Bei längerem Bestande der Affection dagegen nimmt die Wand der pulsirenden Venen an Dicke beträchtlich zu, sodass sie arterienähnlich werden. Die Ursache des pulsirenden Exophthalmus liegt nach Sattler wohl in der Mehrzahl der Fälle in einer Ruptur der Carotis interna im Sinus cavernosus (in vier traumatischen Fällen anatomisch nachgewiesen). In Folge dessen ergiesst sich das arterielle Blut in die Venen, welche in den Sinus cavernosus münden und ertheilt diesen nebst der hochgradigen Füllung und Dilatation die characteristische Pulsation, die sich dann dem ganzen Orbitalinhalt mittheilt.

Die **Hyperämie der intrabulbären Gefässe** lässt sich gewöhnlich bloss im Bereich der Iris oder Retina sammt Opticus-Ende (Papilla optici) constatiren, während der Nachweis einer abnorm starken Gefässfüllung der Chorioidea sowohl intra vitam als auch nach dem Tode grosse Schwierigkeiten hat und oft unmöglich ist. Die mit dem Augenspiegel wahrnehmbare rothe Färbung des Augenhintergrundes, die (abgesehen vom Sehpurpur der Retina) von den Blutgefässen der Chorioidea und Retina herrührt, wird durch die mehr oder weniger starke Pigmentirung des Retinalpigmentepithels und der Chorioidea individuell sehr modificirt. Je pigmentreicher das Auge um so mehr geht die rothe Färbung des Augengrundes in eine grau-rothe bis grau-braune über. Bei schwacher Pigmentirung dagegen gibt die deutlich sichtbare Choriocapillaris mit den gröberen Chorioidalgefässen zusammen dem Augengrund eine lebhaft rothe Färbung und damit anscheinend abnorme Blutfülle.

Deutliche Hyperämie der Iris (nur bei heller Färbung derselben makroscopisch wahrnehmbar) ist gewöhnlich nur bei Entzündung (Iritis) oder als Folge von Neubildungen im Irisstroma zu constatiren.

Am Sehnerv wird nicht-entzündliche stärkere Füllung der Gefässe und daher rührende mit dem Augenspiegel wahrnehmbare

stärkere Röthung namentlich der nasalen Hälfte der Papille (Capillarhyperämie) hie und da in Folge übermässiger Anstrengung der Augen durch feine Arbeit beobachtet; auch fehlt diese Röthung selten bei rasch wachsender Kurzsichtigkeit. Stärkere Hyperämie der Papille jedoch ist gewöhnlich entzündlicher Natur. — Für die Retinalgefässe gilt das gleiche. Abnorm starke Füllung des ganzen Retinalgefässsystemes (Arterien und Venen) beruht gewöhnlich auf Entzündung.

Bei Stauungshyperämie sind die Retinalvenen abnorm stark gefüllt, verbreitert und geschlängelt, während die Arterien eher etwas schmaler als normal sind. Das stauende Moment liegt gewöhnlich in der Sehnerven-Papille, sei es dass dieselbe geschwellt und entzündet ist (Stauungspapille) oder dass durch abnorm erhöhten intraocularen Druck (Glaucom) die Vena centralis retinae comprimirt und dadurch der venöse Abfluss gehemmt wird. Bei Stauung im Bereich der oberen Hohlvene tritt eine Stauung in den Retinalvenen aus den Eingangs erwähnten Gründen gewöhnlich nicht ein, doch sollen bei Emphysematikern nach Förster und Litten nicht selten die Retinalvenen stark geschwellt sein.

Hochgradige Ausdehnung der Retinalgefässe (Arterien und Venen) wurde dagegen in einigen Fällen von angeborenen Herzfehlern und Pulmonalstenose mit allgemeiner Cyanose beobachtet (Knapp, Leber, Liebreich, Litten). Bedeutende Stauung mit zahlreichen Hämorrhagieen kommt ferner bei Thrombose der Vena centralis retinae vor (Michel).

Sehr selten sind Varicositäten der Netzhautvenen. Sie wurden bei Glaucom von Liebreich und Pagenstecher beobachtet und beruhen nach des Letzteren Untersuchungen wohl auch auf Gefässsclerose, verbunden mit der durch das Glaucom bedingten Stauung.

*Literatur:* Sesemann, *Arch. f. Anatom., Phys. u. wiss. Med. 1859;* Gurwitsch, *v. Gräfe's Arch. Bd. 29, 4.;* Koebbe, *Diss. inaug., Berol. 1855;* Reith, *Med. Times u. Gaz. 1865;* Romberg u. Henoch, *Klin. Wahrnehmungen u. Beobachtungen, Berlin 1851;* Sattler, *Handbuch von Graefe u. Saemisch Bd. 6* (enthält die gesammte Literatur des pulsirenden Exophthalmus); Förster, *ebenda Bd. 7;* Litten, *Berliner klin. Wochenschr. 1881;* Knapp, *Verhandl. des nat. hist. Vereins zu Heidelberg II;* Leber, *Handbuch von v. Gräfe u. Saemisch Bd. 5;* Liebreich, *Atlas der Ophth. Taf. IX Fig. 3* u. *Taf. XI Fig. 1;* Litten *(Pulmonalstenose), Berlin. klin. Wochenschr. 1882, Nr. 28, 29;* Michel *(Thrombose der Centralvene), v. Gräfe's Arch. Bd. 24;* Pagenstecher, *ebenda Bd. 17.*

§ 598. **Anämie** erlangt am Auge namentlich im Bereich der Retina hohe Bedeutung und kommt auch bloss hier gewöhnlich genauer zur Beobachtung.

Allgemeine Anämie hat nur dann, wenn sie ganz hochgradig ist, eine merklich verminderte Füllung der Retinalgefässe zur Folge.

Dabei wird die Sehnervenpapille blass, die Retinalarterien verengen sich stark und auch die Venen nehmen etwas an Durchmesser ab, können aber auch unter Umständen eher etwas verstärkte Füllung zeigen (v. GRÄFE, OSER, ALT, HEDDAEUS, ROTHMUND, FÖRSTER).

Die bei Vergiftung mit Chinin und Natron salicylicum mehrfach beobachtete Anämie der Retina beruht darauf, dass durch die Vergiftung der Blutdruck sinkt und dass danach die unter dem intraocularen Druck stehenden Retinalgefässe schwächer gefüllt werden (BRUNNER).

Den höchsten Grad der Netzhautischämie beobachtet man bei der nicht allzuselten, meist in Folge von Klappenfehlern, Endocarditis, Aneurysma der Aorta oder Arteriosclerose vorkommenden Embolie der Arteria centralis retinae. Es kann der Embolus entweder den Arterienstamm vor seiner Verzweigung auf der Papille verschliessen oder es kann erst einer dieser Zweige durch einen kleineren Embolus verlegt werden. Das erstere kommt häufiger vor. Man beobachtet hiebei mit dem Augenspiegel kurz nach der Embolie fast vollständiges Leerwerden der Retinalarterien, sodass sogar die grösseren Aeste derselben nur noch einen minimalen Blutfaden enthalten, während die mittleren und feineren Verzweigungen gewöhnlich gar nicht mehr sichtbar sind. Die Venen sind namentlich in der Nähe der Papille und auf dieser selbst verschmälert, aber weniger als die Arterien und sie nehmen gewöhnlich gegen die Peripherie hin an Breite zu. Die Opticus-Papille erscheint blass, mit scharfen Grenzen. Nach einiger Zeit stellt sich eine allmälig zunehmende Füllung der Arterien und der Venen, sowie eine starke weissliche Trübung der Retina ein, welche ihren Sitz rings um den Sehnerv und die Fovea centralis herum hat. Dadurch wird einerseits die Grenze der Papille verschleiert, anderseits erscheint die ganze Maculagegend und Umgebung milchig weiss getrübt und inmitten dieser Trübung erscheint dann ein kirschrother Fleck, dessen Centrum der Fovea entspricht und der etwas grösser ist als diese. Da nämlich an Stelle der Fovea und ihrer unmittelbaren Umgebung die Retina normaler Weise stark verdünnt ist, scheint dort die Chorioidea durch und es wird ihre rothe Färbung von Seite der stark getrübten Retina durch Contrast noch verstärkt; keineswegs aber rührt dieser für Embolie der Centralarterie charakteristische rothe Fleck von einer Chorioidalblutung her. Dagegen sah man schon ab und zu kleine Retinalblutungen in der Nähe der Papille. Die Trübung und der rothe Fleck können erst später, bisweilen erst nach mehreren Tagen oder Wochen auftreten. Später verliert sich auch diese Trübung wieder, die Gefässe werden wieder schmaler, weil sie sammt der Retina und der Papille atrophiren. Letztere wird weiss, oft sehnig glänzend, behält aber scharfe Contouren.

Dass diesen makroscopisch zu beobachtenden Retinalveränderungen wirklich eine Embolie der Centralarterie zu Grunde liegt, wurde zuerst von SCHWEIGGER $1^1/_2$ Jahr nach der von v. GRÄFE dia-

gnosticirten Embolie durch die anatomische Untersuchung constatirt. Der Embolus verstopfte die Centralarterie dicht hinter der Lamina cribrosa vollständig und hinter dem Embolus war die Arterie durch einen Thrombus obturirt. Aehnliche Befunde trafen NETTLESHIP, PRIESTLEY SMITH, SICHEL und SCHMIDT. — Die Trübung der Retina beruht wohl auf moleculärer Trübung, ähnlich derjenigen, welche nach Durchschneidung des Opticus (LEBER) auftritt.

Dass nach der Embolie der Centralarterie sich kein hämorrhagischer Infarkt in der Retina bildet, obgleich die Arteria centralis retinae eine Endarterie ist, rührt offenbar daher, dass der intraoculare Druck dem rückläufigen Einströmen des Blutes in die Retinalvenen entgegenwirkt.

Ein Infarkt-ähnliches Bild kann dagegen bei Embolie eines Astes der Centralarterie zu Stande kommen. So sahen KNAPP und LANDESBERG, abgesehen von der Leerheit des betreffenden Arterienastes und einer starken Füllung und Schlängelung der zugehörigen Vene die im Bereich der obturirten Arterie liegende getrübte Retina von zahlreichen Blutungen durchsetzt. Andere Beobachter allerdings vermissten solche und fanden bloss mehr oder weniger intensive Netzhauttrübung (SAEMISCH, LANDESBERG, zweiter Fall, LEBER).

Dasselbe Bild wie bei Embolie kann durch Thrombose der Carotis communis und Carotis interna zu Stande kommen (MICHEL).

Mit Anämie nicht zu verwechseln ist die bei Opticus- und Retina-Atrophie sich einstellende nach und nach ganz hochgradig werdende Verschmälerung der Retinal-Arterien und -Venen. Es kann der in denselben enthaltene schmale Blutfaden zuletzt grösstentheils ganz verschwinden. Dies beruht auf einer Degeneration der Gefässe, die theils rein atrophisch ist, theils zur Verdickung der Gefässwandung und Verschluss des Gefässes führt, weshalb manchmal auch streckenweise ein solches Gefäss noch als feine weisse Linie angedeutet ist.

*Literatur über Anämie der Retina:* ALFR. GRÄFE, *v. Gräfe's Arch. Bd. 8;* HEDDAEUS, *Zehender's klin. Monatsbl. 1866;* ROTHMUND, *ebenda 1866;* FÖRSTER, *Handbuch v. Gräfe u. Saemisch Bd. 7 p. 64;* BRUNNER, *Ueber Chininaurose. In.-Diss., Zürich 1882.* Die letztgenannte Arbeit enthält die gesammte Literatur über Ischämie der Retina bei Chinin- und Salicylsäurevergiftungen. — *Ueber Embolie der Centralarterie:* SCHWEIGGER, *Vorles. üb. d. Gebr. d. Augenspiegels p. 138;* NETTLESHIP, *Ophth. Hosp. Rep. VIII;* PRIESTLEY SMITH, *Brit. med. Journ. 1874, April;* SICHEL, *Arch. de phys. norm. et path. 1872;* SCHMIDT, *v. Gräfe's Arch. Bd. 20;* KNAPP, *Arch. f. A. u. O. Bd. 1;* LANDESBERG, *Arch. f. A. u. O. Bd. 4;* SAEMISCH, *Zehender's klin. Monatsbl. Bd. 4;* LEBER, *Handb. von v. Gräfe v. Saemisch Bd. 5 pag. 544;* HERTER, *Centralbl. f. Augenheilk. 1879;* MICHEL, *Sitz.-Ber. der phys. med. Ges. zu Würzburg 1881 N. 6.*

§ 599. Recht oft kommt es im Bereich des Sehorganes zu **Blutungen**, welche entweder durch Trauma bedingt sind oder spontan auftreten. **Verletzungen** durch stumpfe Gewalt (von solchen mit schneidenden oder stechenden Instrumenten ganz abgesehen) bilden eine häufige Quelle von Blutungen am Auge. So kann nach heftigem Schlag oder Stoss die vordere Kammer oder auch der Glaskörperraum sich ganz oder theilweise mit Blut füllen, auch wenn die Bulbuscapsel intact bleibt. Dabei erfolgt die Blutung in den Glaskörper unter Umständen aus den Gefässen der Opticus-Papille (v. WECKER). Die so häufig durch heftigen Schlag auf's Auge entstehenden Chorioidalrisse sind meist in der Umgebung des Opticus gelegen und haben ebenfalls gewöhnlich Blutextravasate in der benachbarten Chorioidea und Retina zur Folge, jedoch meist in auffallend mässiger Menge und Grösse.

Den **spontan entstehenden Blutungen** im Auge liegt manchmal keine erkennbare Erkrankung der Gefässwände zu Grunde, oft aber kann eine solche nachgewiesen oder wenigstens mit grosser Wahrscheinlichkeit angenommen werden. Sitz solcher Blutungen sind namentlich oft die Conjunctiva, die Retina und hie und da auch die Chorioidea.

In der Conjunctiva bulbi kann es, ohne dass nachweisbare Gefässerkrankungen vorliegen, bei normalen jugendlichen Individuen zu Blutungen kommen, wenn rasche starke Stauung im Bereich der oberen Hohlvene eintritt, so namentlich bei heftigem Husten (Tussis convulsiva), Brechen, epileptischen Anfällen, oder bei Heben sehr schwerer Lasten. Dabei ergiesst sich das Blut gewöhnlich in mässig dicker Schicht unter die Conjunctiva bulbi (Hyphaema conjunctivae), wodurch ein lebhaft rother Fleck von gleichmässiger Färbung entsteht, der sich auf einen mehr oder weniger grossen Bezirk abgrenzt. Ist der Bluterguss gross, so können auch die Lider blau unterlaufen erscheinen.

Dieselben Haemorrhagieen beobachtet man auch oft in der Conjunctiva bulbi älterer Leute, die an Atherom der Gefässe leiden, namentlich wenn etwa noch ein Klappenfehler und Hypertrophie des linken Ventrikels vorhanden ist. Oft folgen solchen Blutungen später Hirnapoplexieen nach.

Blutungen in der Chorioidea sind selten, namentlich wenn man von den entzündlichen absieht, kommen aber sowohl bei jugendlichen (anämischen) als bei älteren Individuen vor. Bei letzteren sind vielleicht atheromatöse Veränderungen der Chorioidalgefässe die Ursache. Sie treten meist solitär auf, können aber einen grossen Umfang erlangen.

In der Retina werden Haemorrhagieen relativ sehr oft beobachtet, indem nicht nur die Hyperaemie, wie sie in Folge hochgradiger Stauung auftritt, sondern auch gewisse Formen starker Anaemie sowie Entzündungen des Sehnerven und der Netzhaut zu Blutaustritten aus den Retinalgefässen führen.

Nur selten kommen sie bei intacten Gefässen vor, doch sind

nach übermässiger körperlicher Anstrengung, resp. Stauung im Bereich des venösen Abflusses mehrfach Blutungen in den Glaskörper oder auch ins Retinalgewebe (REICH) beobachtet worden. Weit häufiger hängen sie von atheromatöser, entzündlicher oder anderweitiger Erkrankung der Gefässe z. B. von Verfettung ab. Manchmal sind es wohl auch blosse moleculäre Veränderungen der Gefässwände (perniciöse Anaemie), welche den Blutaustritt ermöglichen. Arteriosclerose wurde von PAGENSTECHER namentlich auch bei hämorrhagischem Glaucom beobachtet. MANZ constatirte bedeutende Sclerose und Fettdegeneration der Netzhautarterien bei Herzhypertrophie. ALT sah einmal amyloide Degeneration der Retinalgefässwände.

Die häufigste Ursache nicht entzündlicher Blutungen der Retina ist die atheromatöse Entartung der Gefässe wie sie bei älteren Individuen so häufig vorkommt. In der Retina sind sie gewöhnlich multipel, beschränken sich aber in der Regel auf das eine Auge. Manchmal findet man die ganze Retina von zahllosen kleinen disseminirten oder auch grösseren confluirenden Blutungen durchsetzt, von denen die kleineren gewöhnlich blassrothe, die grösseren dunkelrothe bis schwärzliche Färbung besitzen. Liegen die Extravasate in der Nervenfaserschicht, so verbreitet sich das Blut zwischen den Nervenfaserbündeln in radiärer Richtung und sie haben dann besonders in der Umgebung der Papille eine längliche spindel- oder strichförmige Gestalt. Befinden sie sich in der Ganglienzellen- oder in einer noch tieferen Schicht, so sind sie mehr rundlich. Grosse Extravasate können auch die Stäbchenschicht durchbrechen und sich zwischen Retina und Chorioidea ausbreiten (SCHWEIGGER). Es kann ferner auch ein Durchbruch gegen den Glaskörper hin stattfinden. — Der Process wird gewöhnlich nicht ganz richtig als Retinitis haemorrhagica bezeichnet.

Manchmal sind multiple Blutungen auf eine Thrombose der Vena centralis oder ihrer Zweige zurückzuführen. Man wird dies namentlich dann annehmen dürfen, wenn zugleich starke Dilatation und Schlängelung der Venen, Schwellung und Röthung der Papille und Trübung der circumpapillären Retina vorhanden sind. In einem solchen Fall konnte MICHEL einen vollständig organisirten Thrombus in der Centralvene circa 6 mm. von der Eintrittsstelle des Opticus in den Bulbus entfernt nachweisen. Die Nervenfasern des Opticus waren in Atrophie begriffen, alle Schichten der Retina mit zahlreichen Blutkörperchen durchsetzt und hie und da Anhäufung von Lymphkörperchen vorhanden.

Entzündliche Veränderungen treten bei der sog. Retinitis haemorrhagica gewöhnlich entweder gar nicht oder aber nur in ganz geringem Grade auf. Auch vermisst man in der Regel die Umwandlung der Extravasate in helle grau-weisse Flecke, wie sie bei Netzhauthaemorrhagieen anderer Natur (bei Morbus Brighti, Diabetes, perniciöser Anämie u. s. w.) beobachtet werden. Es pflegen vielmehr die Extravasate äusserst langsam abzublassen, d. h. resor-

birt zu werden, ohne dass schliesslich erhebliche Spuren davon zurückbleiben.

Ein dem eben geschilderten ganz ähnliches Bild kann auch in Folge von Diabetes mellitus auftreten. Manchmal jedoch kommen hier zu den einfachen Blutungen noch weisse disseminirte Degenerationsherde hinzu, ähnlich denen bei Morbus Brighti. Dabei kommt es oft zu Glaskörpertrübungen, deren Quelle gleichfalls Blutungen aus Netzhautgefässen sein dürften. — Auch bei Diabetes insipidus kommen einfache Netzhautblutungen vor (GALEZOWSKI).

*Literatur:* REICH, *Centralblatt für Augenheilk. Nov. 1883;* PAGENSTECHER, *v. Gräfe's Arch. Bd. 17;* MANZ, *Verhandl. der Naturf.-Gesellsch. zu Freiburg i. B. IV;* ALT, *Compend. d. norm. u. path. Histol. d. Auges;* MICHEL *v. Gräfe's Arch. Bd. 24;* LEBER, *Handb. von v. Gräfe u. Saemisch Bd. 5 pag. 531;* ANGELUCCI (*Thrombose der vena. central. ret.*), *Zehenders klin. Monatsbl. 1878.*

§ 600. Die **Leukämie** (vgl. II. Abth. pag. 20 dieses Lehrbuches) führt gleichfalls zu Retinalblutungen. Nach LEBER sind aber Netzhautaffectionen bei Leukämie bloss etwa in $^1/_3$ oder $^1/_4$ der Fälle vorhanden. Es kann dann unter Umständen dasselbe Bild der Retinitis haemorrhagica zu Stande kommen wie sie soeben geschildert wurde, nur ist sie dann gewöhnlich auf beiden Augen vorhanden. Manchmal aber gesellen sich auch hier zu den Blutextravasaten weisse Flecke hinzu, die theils auf varicöser Hypertrophie der Nervenfasern (v. RECKLINGHAUSEN), theils auf fettiger Degeneration, theils auf Infiltration mit Lymphkörperchen beruhen. Besonders characteristisch für Leukämie sind aber weiss-gelbe, rundliche, leicht über die Retinaloberfläche prominirende Herde mit haemorrhagischem Hofe, die besonders im vorderen Theil der Retina oder auch in der Gegend der Macula lutea sich vorfinden, gemischt mit kleinen gewöhnlich rundlichen Haemorrhagieen. Die hellen Herde bestehen aus Anhäufungen von weissen und rothen Blutkörperchen. Gegen den Rand des Herdes hin liegen die letzteren in grösseren Mengen beisammen. Während die grösseren dieser Herde die ganze Dicke der Retina einnehmen, liegen die kleineren bloss in den inneren Schichten, besonders in der Faserschicht, und die kleinsten dieser Herde zeigen schliesslich bloss den Charakter von Extravasaten leukämischen Blutes. Der haemorrhagische Hof erschwert die Annahme, dass es sich um leukämische Neubildungen handle und es ist LEBER geneigt, sie als durch Diapedesis entstanden anzusehen, wobei zuerst mehr farbige, dann mehr farblose Blutkörperchen austreten. — Ausser den Blutungen fand DEUTSCHMANN Hypertrophie der Radiärfasern und sclerotisch verdickte Nervenfasern.

Die Gefässe sind, falls überhaupt Retinalveränderungen vorhanden (also in hochgradigen Fällen), entsprechend der hellen Farbe des leukämischen Blutes, bei der Betrachtung mit dem Augen-

spiegel heller gefärbt als normal: die Venen rosenroth, die Arterien hell-orange, und der ganze Augenhintergrund fällt durch die hellgelb-rothe Färbung auf. Die Venen sind dabei meist stark ausgedehnt und geschlängelt und manchmal durch weisse Streifen seitlich begrenzt. Mikroscopisch fand LEBER weder Verdickung oder Verfettung der Wandungen, noch Thrombosen oder Rissstellen. Dagegen waren in der Papille und ihrer Umgebung die Gefässe stellenweise von einer Schicht dichtgedrängter Lymphkörperchen umgeben, woher vermuthlich die erwähnten weissen Streifen rühren. MICHEL konnte in einem Fall als Ursache für die Blutungen in der Netzhaut Thrombose der Vena centralis constatiren; bei einer anderen Beobachtung fand er als Ursache der hochgradigen Stauung in den Retinalvenen (ohne Blutungen) eine Thrombosirung der Vena ophthalmica superior.

*Literatur.* LEBER, *Zehender's klin. Monatsblätt. VII;* DEUTSCHMANN, *ebenda XVI;* MICHEL, *D. Arch. f. klin. Med. XXII;* OELLER, *v. Gräfe's Arch., Bd. 24;* FRIEDLÄNDER, *Virch. Arch. Bd. 78.*

§ 601. Bei der sogenannten **perniciösen, essentiellen Anaemie** kommen auf der Höhe der Erkrankung fast ausnahmslos Blutungen in der Netzhaut vor, indem dieselben hier weit häufiger auftreten als in anderen Organen. In seltenen Fällen kann sogar die Netzhaut der einzige Ort im Körper sein, wo die haemorrhagische Diathese zu Blutaustritt geführt hat. — Die ophthalmoscopische Betrachtung ergibt dabei starke Blässe der Papille, sehr bedeutende Ausdehnung und Schlängelung der Venen, anfangs spärliche, später gewöhnlich massenhafte Blutungen im ganzen hinteren Theil der Retina zerstreut, meist den Gefässen anliegend und von rundlicher oder streifiger Gestalt. Die Extravasate sind gewöhnlich dünn, hellroth, bald punktförmig, bald grösser, bis zum Durchmesser der Papille. Die grossen Haemorrhagieen besitzen oft ein etwas helleres, grauliches Centrum. Ab und zu werden auch vereinzelte weisse Flecke beobachtet.

Die Blutungen liegen in den inneren Schichten der Retina, besonders in der Nervenfaser- und Zwischenkörnerschicht (QUINCKE). Das hellere Centrum besteht in einer feinkörnigen Masse (Lymphkörperchen?), um die herum erst die rothen Blutkörperchen sich finden. An den Retinalgefässen fand MANZ einmal ampullen- oder divertikelartige Ausbuchtungen der Capillaren, was wohl ein ausnahmsweises Vorkommniss ist. Trotz der vielen diesbezüglichen Untersuchungen wurden von zahlreichen Beobachtern die Netzhautgefässe in der Regel ohne merkliche Veränderungen namentlich auch frei von Verfettung gefunden.

Ausser den Hämorrhagieen fand UHTHOFF bei essentieller Anämie in mehreren Fällen varicöse Hypertrophie der Nervenfasern in der Retina, gewöhnlich in Herdform, sodass die kugeligen und

spindelförmigen eigenthümlich glänzenden Varicositäten der Nervenfasern Conglomerate von manchmal beträchtlicher Grösse bildeten. Ferner traf Uhthoff in einem Fall Einlagerung von glänzenden colloiden zum Theil auch feinkörnigen Massen von sehr variabler Gestalt und Grösse in der Zwischenkörnerschicht, ähnlich denen, die sich bei Retinitis albuminurica finden. Uhthoff glaubt, dass die Varicositäten der Nervenfasern und die colloiden Massen dazu berechtigen, hier von einer wirklichen Retinitis zu sprechen.

Ausser den bisher genannten Erkrankungen können auch Purpura, Phosphorvergiftung (Niederhauser, Litten), Intermittens (v. Kries), Leberkrankheiten mit Icterus zu Retinalblutungen führen.

*Literatur:* Biermer, *Corresp.blatt für Schweizer Aerzte 1872*; Horner, *Sitz.-Bericht d. ophth. Gesellsch.*; *Zehender's klin. Monatsblätt. XII*; Zimmermann, *D. Arch. f. klin. Med. XIII*; Manz, *Med. Centralblatt 1875*; Quincke, *Volkm. Samml. klin. Vortr. N. 100*; H. Müller, *Die progressive perniciöse Anämie etc. Diss. Zürich 1877*; Uhthoff, *Zehender's klin. Monatsblätt. 1880*; Litten, *Berlin. klin. Woch. 1879*; Weigert, *Virch. Arch. Bd. 79*; Niederhauser, *Zur Aetiologie und symptomat. Bedeutung der Retinalapoplexieen, Diss. Zürich 1882*; v. Kries, *v. Gräfe's Arch. Bd. 24*; Litten, (*Leberkrankheiten*) *Ztschr. f. klin. Med. V* und *Deutsche med. Wochenschr. 1882. N. 13.*

§ 602. **Oedem** kommt im Bereich des Sehorganes am häufigsten im Gefolge von Entzündung zur Beobachtung. Nicht entzündliches Oedem tritt am ehesten an den Lidern z. B. bei Hydrops in Folge von Morbus Brighti auf. Bei Trichinosis wird ferner Oedem der Lider sehr häufig beobachtet. — An der Conjunctiva kommt dasselbe besonders im Bereich der Conjunctiva bulbi als sogenannte Chemosis vor und zwar gewöhnlich in Folge von eitrigen Entzündungen der Lider (besonders bei Hordeolum tarsale) oder der Chorioidea und des Corpus ciliare. Bei purulenter Irido-chorioiditis und bei beginnender Entzündung des ganzen Bulbus (Panophthalmie) tritt gewöhnlich rasch Chemosis der Conjunctiva bulbi auf. Auch bei pyämischer Thrombose des Sinus cavernosus und der Orbitalvenen wurde starke Chemosis beobachtet (Lawson Tait). Dasselbe ist der Fall bei heftiger Entzündung der Conjunctiva selbst (gonorrhoische Blennorrhoe).

Die intrabulbären Gewebe zeigen nur selten eigentlich ödematöse Veränderungen. Das sogenannte Oedem der Retina (Iwanoff) wird besser cystoide Degeneration genannt (vergl. § 594). Entzündliches Oedem dagegen wird an der Retina in der Umgebung der Papille und an dieser selbst beobachtet. Nichtentzündliches Oedem findet man hie und da bei der sog. Stauungspapille. Zum Oedem der Netzhaut rechnet Leber die von ihm beschriebene Ablösung der Stäbchenschicht, welche in Verbindung mit seichter

Netzhautablösung vorkommt. Die Stäbchenschicht ist dabei in grösserer Ausdehnung durch eine dünne Flüssigkeitsschicht von der Limitans externa abgehoben.

*Literatur über Bindehautoedem:* Lawson Tait, *Edinburgh. Med. Journ. CLXV*; Zehender, *Zehender's klin. Monatsbl. 1870*; Schiess, *ebenda 1872*; Burnett, *Arch. f. Augenheilk. X.*

## V. Die Entzündungen des Auges.

§ 603. Acute sowohl als chronische Entzündungsprocesse nehmen unter den pathologischen Vorgängen im Bereich des Sehorganes entsprechend ihrer Häufigkeit und ihrer mannigfachen Einwirkungen auf die Gewebe desselben eine hervorragende Stelle ein. Nicht nur die blutgefässhaltigen Theile des Auges, sondern auch die gefässlosen, unter diesen namentlich die Cornea, können Sitz lebhafter entzündlicher Vorgänge werden. Oft beschränken sich die Entzündungsprocesse auf bestimmte Theile oder Membranen des Auges, z. B. auf das Gebiet der Conjunctiva oder auf das Aderhautgebiet (Chorioidea, Iris und Corpus ciliare). Es entspricht dies einer Ausbreitung per continuitatem insofern als die verschiedenen Theile der Uvea durch die Gleichartigkeit ihrer Gewebe eine Continuität des Entzündungsbodens bilden. Dasselbe ist bei Conjunctiva, Sclera und Cornea der Fall. Es kann aber eine Entzündung auch, namentlich wenn infectiöse Momente mitwirken, sich anders ausbreiten und z. B. von der Cornea auf die Iris oder von der Chorioidea auf die Retina und den Glaskörper übergehen.

Auch am Auge hat ein entzündliches Exsudat namentlich dann rein eitrigen Character, wenn die Entzündung septischer Natur ist, während bei rein traumatischen oder spontanen Entzündungsformen das sogenannte kleinzellige Infiltrat und das serös-fibrinöse Exsudat häufiger ist. — Rein traumatische Entzündungen sind am Auge nicht häufig. Meist gesellen sich der traumatischen Gewebsläsion, falls diese zu eigentlicher Entzündung führt, infectiöse Vorgänge bei. Je reiner das Trauma, desto geringer die Entzündung und desto mehr prävaliren blosse regenerative Gewebsveränderungen mit der entsprechend stärkeren Füllung der zu den betreffenden Geweben in Beziehung stehenden Blutbahnen. Wo aber das Trauma eine localisirte Gewebsnecrose zurücklässt, z. B. eine Eschara nach Aetzung oder wo ein Fremdkörper in einem Gewebe festsitzt und einen beständigen Reiz auf dasselbe ausübt, kann es auch am Auge, ohne dass zugleich infectiöse Momente thätig sind, zu mehr oder weniger intensiver Entzündung kommen. Dies ist bei Fremdkörpern dann der Fall, wenn sie chemisch reizend wirken (Kupfer), oder wenn sie rein mechanisch dadurch die Gewebe lädiren, dass sie durch die Bewegungen des Auges hin und her geworfen, erschüttert, verschoben werden. So verursacht aseptisches metal-

lisches Quecksilber in der vorderen Kammer und im Glaskörperraum schwere circumscripte Entzündung (Leber).

Ausser der traumatischen Entzündung treffen wir am Auge mannigfache infectiöse Entzündungsformen (infectiöse Catarrhe der Schleimhaut, tuberculöse, syphilitische Entzündungen etc.) und endlich sehr häufig Entzündungen mit Exanthemcharakter, bei denen der Process identisch mit gewissen Hautkrankheiten ist. Zu diesen gehören die Seborrhoe, die Acne, das Eczem, der Herpes febrilis und Herpes zoster und die Variolapustel, welche alle nicht nur die Lider, sondern auch die Conjunctiva und die Cornea befallen können.

In der Cornea und Conjunctiva differiren die Eruptionen dieser Dermatosen auf den ersten Blick allerdings wesentlich von denen der Cutis; beim genaueren Zusehen aber tritt schon makroscopisch und deutlicher noch mikroscopisch die Identität der pathologischen Veränderungen mit denjenigen der Cutis klar zu Tage.

## 1. Entzündung der Augenlider.

§ 604. An den Lidern treffen wir die meisten Entzündungen am Lidrande, wo die Cilien mit ihren Talgdrüsen, die Moll'schen modificirten Schweissdrüsen und die Ausführungsgänge der Meibom'schen Drüsen einen mannigfaltigen Boden für entzündliche Veränderungen bilden. Die Entzündung der Lidränder (Blepharitis ciliaris) tritt demnach auch in verschiedenen Formen auf, von denen die Seborrhoe, das Eczem und die Acne die häufigsten sind.

Bei der **Seborrhoe** handelt es sich gewöhnlich um jene Erkrankung, welche § 341 als Pityriasis furfuracea capillitii erwähnt ist, und sich durch reichliche Schuppenbildung auf der behaarten Kopfhaut auszeichnet. Gleichzeitig ist sehr oft auch der Lidrand mit seinen zahlreichen an den Cilien mündenden Talgdrüsen Sitz dieses chronischen Entzündungsprocesses, der als solcher sich am Lid noch insofern besonders deutlich zu erkennen gibt, als nicht nur Röthung des Lidrandes, sondern auch Schwellung und Verdickung durch Infiltration des epiglandulären Gewebes deutlich hervortritt. Im Verlaufe der Erkrankung fallen die Cilien leicht aus, die nachwachsenden erscheinen dünner, weniger pigmentirt, kürzer und werden nach und nach spärlicher. In hochgradigen Fällen bleibt nur eine Reihe Lanugo-artiger Häärchen, die den verdickten gerötheten Lidrand besäumen. Unter den Schuppen, die den schmalen cilientragenden Saum des Lidrandes die ganze Zeit hindurch mehr oder weniger stark bedecken, findet man nie Ulcerationsvorgänge, dagegen oft Abstossung der obersten Hornschicht der Epidermis.

Nur im Anfang der Erkrankung und bei jugendlichen Individuen prävalirt dann und wann die Form der Seborrhoe mit reichlicher Talgsecretion (Seborrhoea humida s. oleosa), wobei sich mehr

dicke gelbliche Talgkrusten zwischen den Cilien anhäufen. Später machen diese in der Regel den kleienartigen Schüppchen Platz.

Das **Ekzem des Lidrandes** ist durch Bildung von Pusteln (vergl. § 324) characterisirt, in deren Gebiet das Epithel, zuweilen auch der Papillarkörper zu Grunde geht, sodass sich kleine rundliche Geschwüre bilden, die zwischen den Cilien liegen. Sie sind gewöhnlich mit Krusten und Borken bedeckt und treten erst nach Abhebung derselben zu Tage. Wenn sie tief greifen und umfangreich sind, so gehen an Stelle derselben die Cilien zu Grunde und zwar für immer, sodass auch später noch Lücken in der Cilienreihe als Spuren der Erkrankung sichtbar bleiben.

Die **Acne der Lider**, bei welcher die Talgdrüsen der Cilien sowie deren Umgebung und die Haarbälge Sitz der Entzündung sind, wird als Hordeolum oder Gerstenkorn bezeichnet.

Nahe verwandt mit der Acne ist der analoge Vorgang an den im Lidknorpel liegenden Meibom'schen Drüsen, nur hat diese Entzündung ihren Sitz im Tarsus und es ist entsprechend der Grösse der Drüsen die Schwellung und Infiltration daher viel ausgebreiteter. Wie bei der Acne kann die Entzündung auch bei dem Hordeolum Meibomianum entweder zu blosser Infiltration oder aber zu Vereiterung führen. Im ersteren Falle bleibt die Drüse und die sie umgebende Partie des Tarsus infiltrirt, der Tarsus daher in Form eines Knotens verdickt. Häufig führt dies zu einer Verlegung des engen und langen Ausführungsganges der Drüse und die Folge davon ist eine Secretverhaltung, die ihrerseits als entzündlicher Reiz fortwirkt. Die dadurch entstehenden im Tarsus liegenden oft multiplen Knoten — Chalazeum genannt — enthalten nebst seröser oder schleimig-eitriger Flüssigkeit gewöhnlich eine grössere Menge graurothen weichen Gewebes, das sich ähnlich dem Granulationsgewebe aus Rund- und Spindelzellen zusammensetzt. Oft findet man darin auch vereinzelte Riesenzellen. Das Ganze ist als eine Retentionsgeschwulst aufzufassen und als solche nahe verwandt mit dem Atherom, nur findet beim Chalazeum mehr entzündliche Neubildung statt als bei jenem.

Entzündung des Tarsus ist selten und kommt am ehesten bei Scrophulose und Syphilis zur Beobachtung.

### 2. Die Entzündungen der Conjunctiva.

§ 605. Die Entzündungen der Conjunctiva lassen sich in zwei Gruppen trennen, nämlich in solche, welche gewöhnlich diffus sich über die ganze Schleimhaut ausbreiten und solche die mehr Neigung zur Bildung abgegrenzter, wenn auch unter Umständen multipler, Herde besitzen. Zu letzteren gehören das Eczem sowie die syphilitischen und tuberculösen Entzündungen, zu ersteren die verschiedenen Formen des Catarrh's, die croupöse, die diphtheritische, die gonorrhoische und die ägyptische oder trachomatöse Augenentzündung.

Der einfache Catarrh der Bindehaut des Auges, die **Conjunctivitis catarrhalis** führt wie der Catarrh anderer Schleimhäute zu Schwellung und stärkerer Röthung der Mucosa, wobei im ersten Stadium der Erkrankung serös-schleimiges, später schleimig-eitriges Secret producirt wird. Die Conjunctiva der Lider, namentlich der Umschlagfalte, in welcher die Schleimhaut von den Lidern auf den Bulbus hinübergeht, wird in den späteren Stadien des Catarrhes gewöhnlich etwas rauh und längsfaltig. Ersteres wird oft auch als papilläre Schwellung bezeichnet. Indem nämlich die Mucosa zwischen den mannigfach sich kreuzenden feinen Rinnen, die im Normalzustand dort vorhanden sind, sich durch Schwellung verdickt, werden feine papillenartige Rauhigkeiten gebildet und zugleich die Epithelrinnen vertieft.

Der **Croup der Conjunctiva** ist selten und befällt meist die Schleimhaut der Lider, seltener die des Bulbus. Das membranöse Croupexsudat lässt sich leicht von der Mucosa abheben, die unter demselben catarrhalische Röthung und oberflächlichen Verlust des Epithels, dagegen keine tiefer gehenden Substanzverluste zeigt.

Bei der **Diphteritis der Conjunctiva** (vergl. § 359) wird die Conjunctiva in eine graue, feste, trockene Masse umgewandelt und es necrotisirt nicht bloss das Epithel, sondern auch das Schleimhautgewebe. Nach eitriger Abstossung der mit dem diphtheritischen Exsudat durchsetzten Gewebspartieen findet sich daher an Stelle derselben ein Substanzverlust, der später durch Granulations- und Narbengewebe ausgefüllt wird. — Von Hirschberg wurden in der diphtheritisch erkrankten Conjunctiva reichliche Mengen von Bacterien beschrieben.

Die Diphtheritis der Conjunctiva führt leicht zu Erkrankung der Cornea, indem diese sowohl am Rande, als im Centrum von Geschwüren ergriffen werden kann, welche eine eigenthümliche gelbliche oder gelblich-bräunliche Färbung zeigen, sodass der Gedanke nahe liegt, es handle sich dabei um eine Invasion von Microorganismen in das Gewebe der Cornea. Klebs fand bei Conjunctivaldiphtherie in der Cornea Micrococcenanhäufungen. Immerhin ist im Auge zu behalten, dass die Cornea durch die necrotisirende Infiltration der sie umgebenden Conjunctiva in ihrer Ernährung beeinträchtigt wird und schon in Folge dessen zu Necrose tendirt.

Die **Augen-Blennorrhoe der Neugeborenen** und die durch Infection des Auges mit Trippersecret verursachte **gonorrhoische Conjunctivitis** sind in ihren anatomischen Veränderungen nahe verwandt. Sie bieten beide das Bild einer hochgradigen Entzündung der Mucosa mit copiösem eitrigem Secret, das bei beiden Erkrankungen immer dieselben Micrococcen enthält. Diese sind nach den Untersuchungen von Neisser, Haab, Sattler, Leber, Hirschberg u. A. ihrem Aussehen nach identisch mit denjenigen, welche sich constant im Secret der Urethral- und Vaginal-Gonorrhoe finden. Die Schleimhaut selbst erfährt durch die Entzündung, auch wenn sie noch so heftig wird und starke Faltung und papilläre

Schwellung der Mucosa der Lider und Uebergangsfalten verursacht, keine bleibenden Veränderungen.

Von der typischen Blennorrhoea neonatorum verschieden ist der gutartige eitrige Catarrh der Neugeborenen, der nur selten vorkommt, nur zu mässig starken Entzündungserscheinungen führt und der Coccen vollständig entbehrt.

Auch die Blennorrhoea neonatorum und die gonorrhoische Conjunctival-Blennorrhoe verursachen leicht secundäre Erkrankung der Cornea. Bei ersterer wird fast ausnahmslos das Lidspaltenbereich afficirt und zwar in Form eines Ulcus, das grosse Neigung hat, in die vordere Kammer durchzubrechen und die ganze Cornea zu zerstören. Bei der Conjunctivitis gonorrhoica kommt es eher zu Randgeschwüren der Cornea, wohl in Folge von Arrosion durch das stagnirende Secret.

Die von Neisser entdeckten, in den drei erwähnten Secretarten constant vorfindlichen „Gonococcen" charakterisiren sich dadurch, dass sie grossentheils in kleineren oder grösseren Gruppen beisammen auf oder in den Kernen der Eiterkörperchen oder den Epithelzellen des Secretes nur zum geringen Theil in der intercellulären Flüssigkeit liegen. Gewöhnlich liegen 2 oder 4 durch einen ganz kleinen Zwischenraum getrennt bei einander. Sie haben eine leicht ovale Gestalt und sind nach Neisser an der einander zugekehrten Seite etwas abgeflacht. — Bis jetzt gelang es mir nicht, sie im Gewebe excidirter Schleimhautstücke nachzuweisen.

*Literatur über Croup:* Horner, *Gerhardt's Handbuch der Kinderkrankheiten 5. Bd. 2. Abth. pag. 269*; Hulme, *Med. Times and Gaz. 1863*; v. Arlt, *Klin. Darstellung der Krankheiten des Auges*; Knapp, *Arch. f. Augenheilk. 12. Bd.*

*Literatur über Diphtheritis:* Horner *l. cit.*; Hirschberg, *v. Gräfe's klinische Vorträge pag. 112.*

*Literatur über Blennorrhoea neonat. und über gonorrh. Blennorrhoe:* Neisser, *Centralbl. f. d. med. Wiss. 1879 und D. med. Wochenschr. 1882*; Haab, *Beiträge zur Ophthalmologie, Festschrift für Horner pag. 159*; Sattler, Leber, Hirschberg, *Zehender's klin. Monatsbl. f. Augenheilk. 1881, Beilageheft p. 20 u. ff.*; Krause, *Centralbl. f. pract. Augenheilk. 1882 Mai.*

§ 606. Ein ganz eigenartiger, auf andern Schleimhäuten nicht vorkommender infectiöser Entzündungsprocess ist die **chronische Blennorrhoe** oder das **Trachom**, auch ägyptische Augenentzündung oder Conjunctivitis granulosa genannt. Trotz der grossen Verbreitung dieser Affection in vielen Ländern, sind die Beobachtungen über die anatomischen Veränderungen der davon befallenen Bindehaut noch etwas lückenhaft und vielfach controvers und wird wohl auch in diesen Process erst volle Klarheit kommen, wenn der Träger und Erzeuger des Krankheitsgiftes, ein von Sattler entdeckter Micrococcus, noch näher studirt sein wird.

Die in Rede stehende Entzündung der Conjunctiva verläuft chronisch, mit acuten Exacerbationen. Die durch sie verursachten pathologischen Veränderungen concentriren sich zuerst auf die Bindehaut der Lider, ergreifen dann auch den Tarsus sowie die Conj. bulbi und die Cornea. In der Conjunctiva der Lider führt der Process zu einer diffusen Infiltration mit lymphoiden Elementen. Die dadurch auf das 6—8fache der normalen Conjunctiva ansteigende Verdickung der Schleimhaut geschieht aber nicht gleichmässig, sondern es bleiben die normal in derselben vorhandenen Epitheleinsenkungen, die theils ein Netzwerk von Rinnen, theils grössere Furchen, theils schlauchförmige drüsenartige Einsenkungen bilden, bestehen, und vertiefen sich um eben so viel als die zwischen ihnen liegende adenoide Schicht der Mucosa sich durch Verdickung in die Höhe hebt, sodass enorme papilläre Erhebungen (Fig. 302) durch tiefe, manchmal sich theilende, mit Epithel

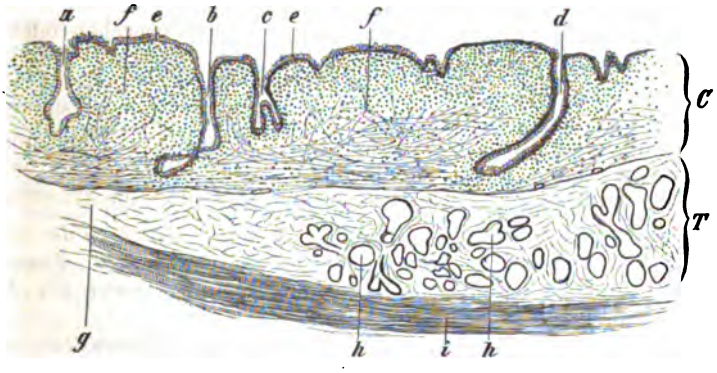


Fig. 302. Trachom der Conjunctiva. *C* Conjunctiva palp. sup. *a b c d* Einstülpungen des Epithels (Vertiefung der normalen Gruben und Drüsen). *E* Epithel der Conjunctiva. *f* Gewucherte Conjunctiva. *g* Oberes Ende des Tarsus *T*. *h* Acini von Meibom'schen Drüsen. *i* Vor dem Tarsus liegende Muskel- und Hautschicht. (Präparat von Iwanoff aus der Sammlung von Prof. Horner.) Schwache Vergr.

ausgekleidete Einsenkungen getrennt werden, deren unteres Ende da liegt, wo sie auch in der normalen Schleimhaut enden würden.

Eine weitere Componente des anatomischen Bildes des Trachoms bilden circumscripte adenoide Wucherungen in der Form von Lymphfollikeln, die sog. Trachomkörner. Makroscopisch bilden sie 1—2 mm. breite graulichrothe etwas über die Schleimhautoberfläche prominirende, Sago-artige Körner, welche vorzugsweise im Uebergangstheil sitzen oder wenigstens dort hauptsächlich deutlich hervortreten, während sie in der Conjunctiva der Tarsi mehr innerhalb des Gewebes liegen, zudem hier gewöhnlich kleiner sind. Mikroscopisch haben diese Trachomkörner eine gewisse Aehnlichkeit mit Lymphfollikeln und wurden auch lange für solche gehalten. Neuere Untersuchungen ergaben aber (J. Jacobson jun.),

dass zwar die Trachomkörner die charakteristischen Bestandtheile von den Follikel besitzen, dass sich aber zwischen beiden Gebilden erhebliche Unterschiede ergeben, sobald man die das Trachomkorn constituirenden zelligen Elemente genauer ins Auge fasst. Die Trachomkörner gehören in die Reihe der circumscripten entzündlichen Neubildungen von derselben histologischen Zusammensetzung wie die diffuse entzündliche Hyperplasie der übrigen afficirten Mucosa. Nach Leber sind die Körner das charakteristische pathologisch-anatomische Element des Trachom's und Product eines infectiösen Processes eigener Art, analog den Tuberkel-, Syphilis- und Lupusknötchen.

Dieser Auffassung ist umsomehr beizustimmen, als Sattler die wichtige Beobachtung machte, dass der von ihm entdeckte, das Trachom verursachende Spaltpilz nicht nur im Conjunctivalsecret, sondern ganz besonders innerhalb der follikelartigen Körner sich vorfindet und zwar haften die runden Coccen, die etwas kleiner sind als die Gonococcen, den Zellen der Trachomkörner oft in grosser Zahl an. Der Trachompilz wurde von Sattler gezüchtet und die Coccen der Culturen verursachten bei der Impfung auf normale Conjunctiva die charakteristischen pathologischen Veränderungen des Trachoms, nach einem Incubationsstadium von 8 Tagen. Dabei trat als erstes Stadium der Erkrankung die Bildung von Trachomkörnern auf und Sattler betrachtet diese ebenfalls als das am meisten charakteristische anatomische Merkmal des Processes und als ein spezifisches Product desselben.

Was die regressiven Veränderungen bei Trachom betrifft, so sah Sattler die eigentlichen Elemente der Körner nie sich in Bindegewebe umwandeln, dagegen fand er in weit vorgeschrittenen Fällen Bindegewebsneubildung in dem lymphoid infiltrirten Conjunctivalgewebe, namentlich bei stark wuchernden papillären Formen. Er glaubt, dass es sich im Ausgang des trachomatösen Processes in vielen Fällen hauptsächlich um eine mit dem allmäligen Schwinden der Trachomkörner eintretende Atrophie der Bindehaut handle. Gleichwohl sind wir über die pathologischen Vorgänge, die zu der dem Trachom eigenthümlichen Vernarbung resp. Schrumpfung und Verödung der Conjunctiva führen, noch gar nicht im klaren. Thatsache ist, dass bei längerer Dauer der Affection die Conjunctiva sich in toto narbig verändert, wie sie es nach keiner anderen Conjunctivalerkrankung thut (mit Ausnahme vielleicht gewisser Formen der Diphtheritis). Da auch die Lidknorpel durch den Entzündungsprocess leiden und fettig degeneriren und atrophiren, so führt die Flächenabnahme der Schleimhaut, besonders am oberen Lid, zu Einwärtsziehung des Lidrandes und der Tarsus wird muldenförmig (mit der Concavität gegen den Bulbus) verbogen. Folge davon ist Einwärtsdrehung der Cilien gegen den Bulbus (Trichiasis), ja sogar Einkrempung des Lidrandes in dem Grade, dass die Cutis auf die innere Seite des Lidrandes gezogen wird (Entropium),

ähnlich wie nach umfangreicheren Verätzungen und Verbrennungen oder nach starker Diphtheritis der Conjunctiva.

Wenn das Trachom auf die Conjunctiva bulbi und die Cornea übergreift, werden diese gleichfalls der Sitz oberflächlicher kleinzelliger Infiltration mit Trachomkörnern und papillärer Wucherung. In der Cornea schiebt sich die subepitheliale, kleinzellige Wucherung in der Art eines Pannus, gewöhnlich zuerst vom obern Rand her gegen das Centrum vor und kann dieselbe schliesslich ganz überziehen. Die der Cornea aufgelagerte gefässhaltige Schicht kann 1—2 mm. dick sein, und es ist wohl (Fig. 303) die pannöse

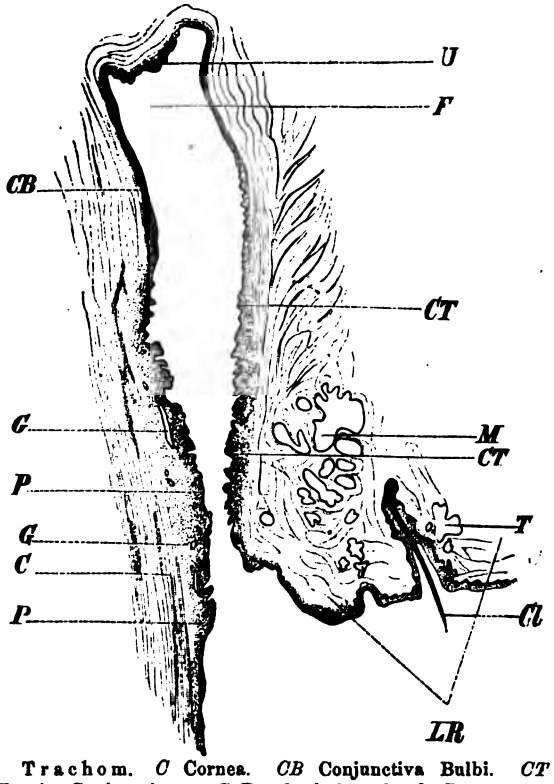


Fig. 303. Trachom. *C* Cornea. *CB* Conjunctiva Bulbi. *CT* Conjunctiva tarsi sup. *F* Fornix Conjunctivae. *G* Durchschnitte durch Pannusgefässe. *M* Meibom'sche Drüse (beginnende cystische Erweiterung). *P* Pannus corneae. *U* Uebergangsfalte. *T* Talgdrüse der Cilie *Cl*. *LR* Lidrand (Bulbus aus der Sammlung von Prof. Horner). Schwache Vergr.

Cornealauflagerung (*P*) eine Fortsetzung der trachomatösen Wucherung von der Conjunctiva auf die Cornea hinauf und daher wahrscheinlich, wie v. Arlt annimmt, das Product derselben spezifischen Entzündung wie in der Conjunctiva, nicht aber ein „Reibungspannus."

Nach Leber und anderen Autoren muss die hie und da beob-

achtete ganz auf die Conjunctiva (und den Lidknorpel) lokalisirte **Amyloid-Degeneration** als Folgezustand weitgediehenen Trachoms angesehen werden. Die Affection entwickelt sich chronisch, ohne erhebliche Entzündungserscheinungen, führt zu mächtiger Vergrösserung und Verdickung der Lider durch diffuse oder knollige Einlagerungen von weissgelber bis gelbröthlicher wachsartiger Färbung, die bald trocken, brüchig, hart, bald mehr speckig oder gallertig ist. Die Degeneration tritt sowohl einseitig als doppelseitig auf und kann alle vier Lider oder nur eines befallen.

Nach den sorgfältigen mikroscopischen Untersuchungen von Leber findet sich die Amyloidsubstanz 1) in Form von geschichteten in dichtzelliges trachomatöses Granulationsgewebe eingebetteten Concretionen oder Körnern verschiedenster Grösse, welche meistens von dünnen, zarten Zellhüllen oder von grösseren, massigen Zellen (Riesenzellen) umschlossen werden; 2) in Form diffuser Massen eines dem Bindegewebe mehr oder minder ähnlichen amyloid reagirenden Gewebes; 3) als sehr zierliche Netze amyloider Bälkchen, wohl netzförmig anastomosirende, durch Amyloidsubstanz unkenntlich gewordene Bindegewebszellen; 4) als Auflagerung von amyloider Substanz auf einzelnen Bindegewebsfibrillen oder Fibrillenbündel; 5) in Form von Körnern innerhalb endothelartiger Zellen im subconjunctivalen Gewebe. Die Degeneration der Gefässwandungen tritt im Ganzen zurück. Das Amyloid entsteht immer im Innern von Bildungszellen bindegewebiger Natur.

Raehlmann hält die Amyloiddegeneration für eine Geschwulstbildung von der Structur lymphoider Geschwülste, die zuerst hyalin, dann amyloid degeneriren und ohne Beziehungen zu Trachom sind. Was letztere Ansicht betrifft, so ist zu erwähnen, dass sich bei den 31 von Kubli zusammengestellten Fällen 17 (= 54,8 %) mit Trachom finden und dass bis jetzt die Amyloiddegeneration in trachomfreien Gegenden nicht beobachtet wurde.

Anatomisch nahe verwandt mit Trachom ist der nicht- oder nur wenig contagiöse sogenannte Follicularcatarrh der Conjunctiva, da derselbe ganz ähnliche Körner in der Conjunctiva bildet. Beide Erkrankungen sind im Beginn nicht von einander zu unterscheiden. Bei Follicularcatarrh kommt es aber nie oder ganz selten zu jenen tiefen Gewebsveränderungen des Trachoms, nie zu jener narbigen Degeneration und Schrumpfung; es können vielmehr die Körner spurlos ohne ulcerösen Zerfall verschwinden. — Wie mir scheint kann erst weitere auf Mikroorganismen gerichtete Untersuchung Licht in diese beiden Formen Follikel-artiger Entzündungsproducte bringen.

*Literatur über Trachom:* Sattler, *Zehender's klin. Monatsbl. 1881, Beilageheft und ebenda Jahrg. 1882;* Jacobson, *v. Gräfe's Arch. 25. Bd.;* Leber, *ebenda 25. Bd.;* v. Arlt, *l. cit.;* Raehlmann, *Arch. f. Augenheilk. 10. u. 11. Bd.;* Kuhnt, *ebenda 10. Bd.;* Saemisch, *Handbuch v. Gräfe u. Saemisch 4. Bd.,* wo weitere Literaturangaben zu finden sind.

§ 607. Eine weitere eigenartige entzündliche Erkrankung der Conjunctiva wird durch den sogenannten Frühjahrscatarrh (Saemisch) s. Phlyctaena pallida oder gallertige Infiltration des Limbus (v. Gräfe) gebildet. Dieser nicht-infectiöse Process erreicht bei den davon gewöhnlich an beiden Augen befallenen Individuen in der wärmeren Jahreszeit seine Höhe und erlischt mehr oder weniger im Winter, recidivirt aber auf diese Weise gewöhnlich einige Jahre hindurch, um endlich spontan zu verschwinden. Die pathologischen Veränderungen sind dreierlei Art. Am nasalen und temporalen Cornealrand, mehr oder weniger auf den Lidspaltenbereich beschränkt, tritt eine graurothe, trübe Schwellung des Limbus Conjunctivae auf, ähnlich wie wenn dort grössere Ekzempusteln sässen. Aber die Schwellung setzt sich nicht aus Knötchen zusammen, sondern bildet einen mehr gleichmässigen, flachen Wall mit glatter, nicht ulcerirter Oberfläche. Ferner ist die Injection der angrenzenden Conjunctiva weniger stark als es bei ebenso grossen ekzematösen Randpusteln der Fall wäre. Die Lidconjunctiva, namentlich des unteren Lides ist constant oberflächlich etwas graulich getrübt, als ob sie mit einer dünnen Schicht Milch bedeckt wäre (Horner). Nach längerer Dauer des Processes können an der Tarsalconjunctiva des oberen Lides 1 — 2 mm. grosse platte, rundliche, wie Knöpfe der Conjunctiva aufsitzende oft dicht beisammen stehende, derbe, granulationsartige Wucherungen von derselben Farbe, wie sie die milchig getrübte Conjunctiva besitzt, auftreten. Sie sind auch als pflasterförmige Wucherungen bezeichnet worden (v. Gräfe).

Bei langer Dauer macht sich ferner die Erkrankung der Conjunctiva im Gebiete der Cornea dadurch bemerklich, dass diese nasal und temporal eine schmale, bleibende Randtrübung erfährt, zu welcher parallel manchmal eine zweite Trübung verläuft, ähnlich einem kurzen Arcus senilis.

Sowohl an der Limbusschwellung als an der oberflächlich getrübten Conjunctiva der Lider und den pflasterförmigen Wucherungen ist das Epithel hyperplasirt und bedeckt nicht nur in abnormer Mächtigkeit die Wucherungen, sondern sendet auch lange zapfenartige Ausläufer tief in das unterliegende Gewebe hinein. Namentlich stark pflegt dies bei den grösseren Limbusschwellungen und den Wucherungen der oberen Tarsalbindehaut der Fall zu sein, so dass hier oft cancroidartige Wucherungen sich bilden. Das Bindegewebe der Mucosa ist von zahlreichen Rundzellen durchsetzt. Mikroorganismen lassen sich mit keiner der bis jetzt bekannten Färbemethoden nachweisen.

*Literatur:* Saemisch, *Handbuch v. Gräfe u. Saemisch 4. Bd.*; Reymond, *Annal. di ottal. anno IV*; Vetsch, *Diss., Zürich 1879*; Burnett, *Arch. f. Augenheilk. XI. Bd.*

§ 608. Während bei den bisher erwähnten Formen der Conjunctivitis die Entzündung gewöhnlich eine ausgesprochene Neigung

hat, diffus das ganze Conjunctivalgebiet zu ergreifen, ist in den folgenden Entzündungsformen die Localisirung des Processes auf wenige oder viele circumscripte Herde eine hervorstechende Eigenthümlichkeit, wobei allerdings meist im weiteren Verlauf der Erkrankung eine secundäre Entzündung der von den Herden selbst nicht betroffenen Schleimhautpartieen nicht auszubleiben pflegt.

Hieher gehört namentlich die **Conjunctivitis phlyctaenulosa** s. lymphatica s. scrophulosa, welche wohl am Richtigsten als **Ekzem der Conjunctiva** bezeichnet wird (Horner). Die Mehrzahl der gewöhnlich vorkommenden Entzündungsformen der Conjunctiva (und auch der Cornea) fallen ins Gebiet dieser Erkrankung, welche sich dadurch äussert, dass in der Conjunctiva bulbi, namentlich im sogenannten Limbus Conjunctivae — der Zone, welche die Cornea unmittelbar umgibt — einzelne oder viele sandkorn- bis stecknadelkopfgrosse, seltener wohl auch bis 5 mm. Durchmesser haltende Knötchen oder Bläschen (Phlyctaenen) aufschiessen, in deren Umgebung die Bindehaut stark geröthet ist. Im Centrum der grösseren Knötchen stellt sich bald eine weissliche Färbung ein, indem hier ausnahmslos Pustelbildung und Zerfall eintritt, wodurch ein kleines, flaches Geschwürchen mit grau-weissem Grunde sich bildet. Auch grosse solitäre Pusteln, die weiter entfernt von der Cornea in der Conjunctiva bulbi auftreten (von 2—5 mm. Durchmesser), verursachen meist bloss in ihrer unmittelbaren Umgebung starke Injection der Conjunctivalgefässe nebst leichter Infiltrationsschwellung und rufen in der übrigen Schleimhaut keine erheblichen entzündlichen Veränderungen hervor. Dagegen führen grosse Mengen kleiner Efflorescenzen zu starker Injection und Schwellung der gesammten Mucosa und zu schleimig-eitrigem Katarrh (ekzematöser Katarrh, Horner). Nie aber bilden sich Pusteln im Bereich der Conjunctiva der Lider und der Uebergangsfalte. Dagegen kann auch die Cornea von ganz ähnlichen Entzündungsherden befallen werden.

Die Conjunctivaleruption wird von Horner als eine in ihrer Grösse sehr differente rundliche Erhabenheit von grau-röthlicher Farbe beschrieben, die bei der anatomischen Untersuchung auf dem Durchschnitt einen Hügel vorstellt, dessen Epithel bei der frischen Eruption vollständig erhalten ist. Unter dem Epithel in dem Gewebe der Conjunctiva findet sich eine reiche Ansammlung von Rundzellen, welche einen dicht gedrängten Haufen bilden. Hienach erscheint der Ausdruck Phlyctaene, „Bläschen", nicht ganz correct und es sind die Benennungen Knötchen und Pustel vorzuziehen. Dass es sich hiebei nicht um Herpes handelt, wie man früher annahm (Stellwag), ergibt sich einerseits aus der Art, wie die Entzündung auftritt und abläuft, anderseits aus der mikroscopischen Untersuchung der Erkrankungsherde. Dadurch, dass das Ekzem auch am Auge nicht wie der Herpes eine acut und typisch verlaufende Affection ist und in einem bestimmten auf relativ kurze Zeit bemessenen Cyclus abläuft (§ 322 dieses Lehrb.), sondern bald acut,

bald chronisch verläuft, mit öfteren Recidiven, gewinnen diese ekzematösen Eruptionen am Auge eine ungemein wechselnde Gestaltung, um so mehr, als bald die Conjunctiva, bald die Cornea, bald beide zusammen von Ekzemherden befallen werden und alles dies in ganz verschiedenen Zeiträumen und mit vielfachen Wiederholungen. Sehr oft gehen Hand in Hand damit Ekzemeruptionen im Gesicht, an der Nase, den Ohren etc. — Es praevalirt ferner beim Ekzem der Conjunctiva und Cornea im Gegensatze zum Herpes, gerade wie an der Cutis, die Infiltration des ganzen herdförmigen Erkrankungsgebietes mit lymphoiden Elementen. Die Ekzemeruption ist derber, zellenreicher. So bilden sich auch beim Ekzem der Conjunctiva und Cornea nie klare Bläschen, sondern im wesentlichen Knötchen, deren Inhalt weniger aus seröser Flüssigkeit als aus Lymphzellen besteht und die ohne Ausnahme durch Abstossen des Epithels an der Kuppe flache Substanzverluste erleiden.

Eine fernere herdförmige Entzündung der Conjunctiva bilden die **Variolapusteln**, welche gewöhnlich am unteren Cornealrande im Limbus Conjunctivae auftreten. Von ihnen gehen ebenso wie wie von Ekzempusteln unter Umständen Zerstörungen der Cornea aus, bald in Form eines Randgeschwüres, bald in Form einer tiefen eitrigen Infiltration, die zur Perforation und zum Staphylom, zur eitrigen Chorioiditis und zur Panophthalmie führen kann (Horner).

Ganz selten sind die durch **Syphilis** (primäres und secundäres Geschwür und Gumma), **Pemphigus** und **Tuberkulose** bedingten herdförmigen Affectionen der Conjunctiva. Was die Tuberkulose betrifft, so tritt sie in der Conjunctiva nie als acute Miliartuberkulose auf, sondern bloss in der chronischen Form der sogenannten lokalen Tuberkulose, wobei in der Bindehaut der Lider sowohl als auch des Bulbus mehr oder weniger umfangreiche, flache Wucherungen sich bilden, die den tuberkulös-fungösen Wucherungen auf Synovialmembranen sehr ähnlich sind und eine rothe höckerige granulationsartige Oberfläche haben. Bei umfänglicher Affection kann die Wucherung kleinere und grössere unregelmässige Geschwüre zeigen, in deren Grund theils graue, theils verkäste Tuberkelsubstanz zu Tage tritt. Die gewucherten Massen bestehen aus Granulationsgewebe, welchem in der Tiefe Tuberkelknötchen eingelagert sind. Seltener trifft man grössere, durch Confluiren mehrerer Tuberkel entstandene conglobirte Knoten (Manz). In der Conjunctiva bulbi wurden Tuberkeleruptionen beobachtet, die schon makroscopisch durch ihre Zusammensetzung aus dicht stehenden Tuberkelknötchen ihre Natur als solche erkennen liessen (Haab).

*Literatur über Ekzem und Variola:* Horner, *Gerhardt's Handbuch der Kinderkrankheiten 5. Bd.*; *über Tuberkulose:* Köster, *Centralblatt f. d. med. Wiss. 1873*; Haab, *v. Gräfes Arch. 25. Bd. (enthält die übrige Literatur)*; Manz, *Zehender's klin. Monatsbl. 1881*; v. Milligan, *Centralbl. f. pract. Augenheilk. 1882.*

### 3. Die Entzündungen der Hornhaut.

§. 609. Die Cornea wird, obgleich sie gefässlos ist, doch sehr häufig der Sitz von Entzündungen, die sich jeweilen durch graue oder gelbliche Trübung der erkrankten Partieen und durch Pericornealinjection, d. h. stärkere Füllung des an die Cornea grenzenden conjunctivalen oder subconjunctivalen Gefässgebietes bemerkbar macht. Auch an der Cornea können wir Entzündungsprocesse mit Tendenz zu diffuser Verbreitung über die ganze Membran von solchen trennen, die sich auf einzelne oder mehrere abgegrenzte Herde beschränken. Eine Entzündung der oberflächlichen Schichten wird als **Keratitis superficialis**, eine solche der tiefen Schichten als **K. profunda** bezeichnet, doch sind diese Benennungen, ebenso wie die der **Keratitis vasculosa** und **avasculosa** insofern ungenau, als sie nur dem jeweiligen momentanen Zustande der Hornhaut Rechnung tragen und oft blosse Stadien desselben Processes bezeichnen.

Bei jeder Entzündung der Cornea findet Einwanderung von farblosen Blutkörperchen in das Hornhautgewebe hinein statt, welche entweder aus der angrenzenden Sclera und Conjunctiva direct in das Saftkanalsystem der Cornea gelangen, oder vom Conjunctivalsack her durch einen Substanzverlust von der Vorderfläche der Hornhaut in diese eindringen (Cohnheim). Im ersteren Fall wird der ganze Cornealrand oder ein Theil desselben, im letzteren Fall eine beliebige Stelle der Hornhautoberfläche zur Pforte für die Immigration. Das erstere findet wohl häufiger statt, aber bei allen den Entzündungen, welche durch catarrhalische oder eitrige Affectionen der Conjunctiva hervorgerufen werden, dürfte die Immigration aus dem Conjunctivalsack eine gewisse Rolle spielen.

Obgleich das Gefüge der Cornea ein sehr derbes ist, wird doch den farblosen Blutkörperchen das Einwandern sehr leicht gemacht durch das reich verzweigte Saftkanalsystem, welches die ganze Cornea durchzieht und in welchem schon unter normalen Verhältnissen vereinzelte amoeboide Zellen, die sogenannten Wanderzellen des Bindegewebes, langsam ihres Weges ziehen. Man trifft sie besonders in den Randpartieen. Sie unterscheiden sich von den bei der Entzündung auftretenden Wanderzellen dadurch, dass ihre Kerne spärlicher sind (Eberth). Quelle der Einwanderung ist vor allem das Randschlingennetz des Limbus Conjunctivae, welcher das Grenzgebiet zwischen Conjunctiva und Cornea bildet und durch einen 1—1,5 mm. breiten Saum Conjunctiva, der sich etwas auf die Cornea hinaufschiebt, repräsentirt wird. Er enthält zahlreiche, gegen die Cornea hin verlaufende feine Gefässe, die nach wiederholter dichotomischer Theilung endlich alle umbiegen und so ein reiches Endschlingennetz bilden. Von diesen und den subconjunctivalen Gefässen aus gelangen die farblosen Blutkörperchen in die Saftbahnen der Cornea und da sie in diesen oft reihenweise dicht hinter einander liegen, können die dadurch entstehenden Immigrationszüge bei geeigneter (focaler) Beleuchtung unter Umständen

schon in der lebenden Hornhaut als kurze feine helle Linien wahrgenommen werden, welche, in verschiedenen Ebenen liegend, senkrecht sich kreuzen (entsprechend der Richtung der Saftkanäle) und dadurch eine gitterartige feine Zeichnung hervorrufen. Mikroscopisch erscheinen die eingewanderten Zellen entweder als langgezogene Spindeln (Fig. 304 *E*), wenn sie in engen Saftkanälchen liegen, oder in ihrer normalen rundlichen Form, wenn sie in weiteren Kanälen oder interlamellären Spalten liegen. Da und dort bemerkt man auch Zerfall derselben (*K*). — Die fixen Hornhautzellen (*C*) behalten dabei in den ersten Stadien der Entzündung ihr normales Aussehen; nur da, wo der entzündliche Insult (z. B. ein Trauma, eine Infection etc.) eingewirkt hat, pflegen sie rasch zu zerfallen.

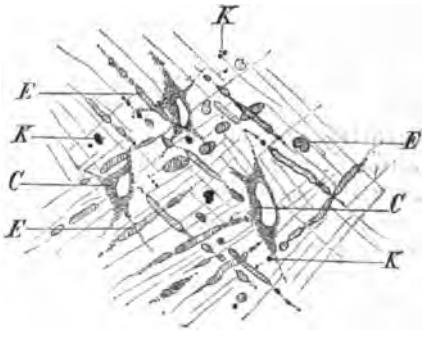


Fig. 304. Keratitis (Haematoxylinpräparat). *C* Cornealzellen. *E* Kerne von Eiterkörperchen verschiedenster Form. *K* zerfallende Kerne von Eiterkörperchen. Vergröss. 300.

Das Verhalten der Hornhautzellen bei der Keratitis entspricht auch im Uebrigen wohl ganz demjenigen der fixen Gewebszellen bei der Entzündung des Bindegewebes, Knorpels etc. (vergl. §§ 74—80 und §§ 99—100). Die Veränderungen der Grundsubstanz der Cornea bei der Entzündung sind in ihren feineren Verhältnissen schwerer zu erkennen, als die Infiltrationsbildung. Die Fibrillen und Fascikel werden durch alle länger dauernden Ansammlungen von Eiterkörperchen geschädigt, arrodirt und gelockert. Die Partieen aber, wo blosse Wanderung dieser Zellen stattfand, erleiden keine pathologische Veränderung der Grundsubstanz, weshalb nach Ablauf einer centralen heftigen Entzündung mit lebhafter Immigration nur an Stelle des centralen Herdes eine narbige Trübung bleibt, während die übrige Cornea, obschon durch dieselbe die ganze Einwanderung stattfand, nach Ablauf der Entzündung keine Aenderung ihrer Structur und ihrer Durchsichtigkeit zeigt.

Als weiteres Merkmal einer Entzündung der Hornhaut ist eine ganz charakteristische Veränderung der Cornealoberfläche zu nennen. Ob das Infiltrat tief oder oberflächlich, diffus oder circumscript sei, immer verliert über den infiltrirten Partieen die Oberfläche der Cornea ihren spiegelnden Glanz, wird matt, uneben, wie behaucht und zwar durch Miterkrankung des Hornhautepithels, welche im Wesentlichen auf einer Lockerung der Epithelzellen beruht, sodass dieselben an den matten Stellen bei der Conservirung und der Präparation leichter abfallen, als das normale Epithel. Wo der Epithelbelag erhalten bleibt, sieht man den vorderen Contur desselben nicht glatt, sondern wellig, uneben.

So lange die Eiterkörperchen in der Hornhaut nicht übermässig dicht beisammen liegen, bilden sie makroscopisch eine grauliche Trübung, sammeln sie sich aber zu dichten Massen an, so gibt sich dies durch gelbe Färbung zu erkennen. Im ersteren Fall kann die grauliche Trübung der Cornea eine diffuse, mehr oder weniger über die ganze Membran ausgebreitete sein und sich in feiner wolkiger Trübung kund geben, innerhalb welcher unter Umständen die sich kreuzenden Immigrationsstriche wahrnehmbar sind. Diese Entzündungsform wird **diffuse** oder **interstitielle** (oder auch weniger gut parenchymatöse) **Keratitis** genannt im Gegensatz zu jenen Entzündungsformen, wo das Infiltrat auf eine oder auch mehrere circumscripte Stellen beschränkt ist. Auch das durch gelbe Färbung sich kennzeichnende **eitrige Infiltrat** kann diffus oder circumscript auftreten. Hiebei pflegt die Grundsubstanz der Cornea in der dicht gedrängten Menge von Eiterkörperchen grösstentheils zu Grunde zu gehen, sodass für die circumscripten eitrigen Infiltrate auch der Ausdruck **Abscess** gebraucht wird, obgleich eine wirkliche mit Eiter gefüllte Höhle dabei gewöhnlich nicht zu Stande kommt und die Benennung eitriges Infiltrat vorzuziehen ist. Sobald die eitrige Infiltration so tief geht, dass sie die Hinterfläche der Cornea (die Membrana Descemeti) erreicht, kann sie rasch zu Durchtritt von Eiterkörperchen in die vordere Kammer führen. Sie senken sich hier längs der Hinterfläche der Cornea und bilden eine kleinere oder grössere halbmondförmige Ansammlung von Eiter im unteren Theil der vorderen Kammer, **Hypopyon** genannt. Dieser Vorgang führt häufig secundär zu Entzündung der Iris.

Alle oberflächlich liegenden Infiltrationsherde eitriger und nichteitriger Natur können zur Bildung eines Substanzverlustes führen, den man Geschwür — **Ulcus Corneae** — nennt. Es gilt dies nicht nur für Entzündungen nach Verletzungen, sondern auch für andere entzündliche herdförmige Erkrankungen, z. B. das Ekzem und den Herpes. Tiefe Hornhautgeschwüre können in die vordere Kammer perforiren.

Am übersichtlichsten gestaltet sich der Vorgang der Entzündung und Einwanderung bei einer im Centrum auf einen kleinen Bereich localisirten oberflächlichen Verletzung der Cornea durch Aetzung oder Verbrennung. Dadurch wird zunächst, soweit die Verletzung reichte, das Cornealepithel zerstört, ferner gehen daselbst die Cornealzellen zu Grunde. Aber auch in einer den Aetzschorf unmittelbar umgebenden Zone, der sog. Degenerationszone (Ebrath), erliegen sie dem Eingriffe: sie schrumpfen, werden blass, oft bilden sich Vacuolen in denselben und endlich gehen sie ganz zu Grunde, sodass in der Degenerationszone nur wenige geschrumpfte Kerne und dunkle schmale Fäden als Reste der Zellen übrig bleiben. Mittlerweile aber rücken vom Cornealrand her die farblosen Blutkörperchen gegen den Aetzbezirk vor, oft von allen Seiten zugleich, oft bloss keilförmig von einer Seite her. Zu gleicher

Zeit kann man nun, wenn die Aetzung umfänglich war und zu einer Zerstörung und Abstossung des Epithels und der oberflächlichen Cornealsubstanz führte, die Einwanderung von der Aetzstelle aus beobachten, und zwar zuerst da, wo der Aetzschorf sich am Rande zu lockern beginnt. Indem nämlich ein starker Aetzinsult auch Emigration farbloser Blutkörperchen auf die Fläche der Conjunctiva zur Folge hat, können diese mit dem Conjunctivalsecret in das an der Aetzstelle freiliegende Cornealgewebe eindringen. Hier sammeln sie sich zunächst um den Aetzschorf oder auch um die Degenerationszone herum an und bilden in sehr dichtem Ring die Demarcationszone Ebeeth's. Durch die Art der Aetzung hat man es in der Hand, entweder blosse Einwanderung von der Peripherie oder bloss solche vom Aetzbezirk her zu produciren oder beides zugleich. Am schönsten zeigt sich die doppelte Immigration beim Frosch, dem man einige Zeit vor der entzündungserregenden Aetzung der Cornea Zinnober in die Blutgefässe oder Lymphräume injicirt hat. Hierbei sah Ebeeth in einem gewissen Stadium der Entzündung fast gleichzeitig eine Anhäufung zinnoberhaltiger Wanderzellen sowohl im Aetzbezirk und dessen Umgebung als auch im Hornhautrand, während die intermediäre Zone eine kurze Zeit lang von gefärbten Zellen frei blieb.

§ 610. Die der Entzündung folgenden **reparativen Vorgänge** und **Folgezustände** machen sich namentlich durch Gefässbildung, durch Ausfüllung der geschwürigen Substanzverluste und durch Narbenbildung bemerkbar, von denen die letztere bleibende Trübung der Cornea verursacht. Die regenerative Proliferation der Hornhautzellen, wie sie sich im Ablauf des Entzündungsprocesses einstellt, führt da, wo Cornealsubstanz zu Grunde gegangen, zu Wiederersatz. So wird ein Cornealulcus nach und nach ausgefüllt, so dass schliesslich an Stelle der Grube (Fig. 305, § 611) die normal-gewölbte Hornhautoberfläche wieder zu Stande kommen kann. Die Regeneration des Epithels geht gewöhnlich rascher vor sich als diejenige der Grundsubstanz, sodass im Beginne der Reparation eines Ulcus die Ränder und seitlichen Wände der Grube zuerst mit Epithel bedeckt werden (Fig. 305). In einem späteren Stadium hat die ganze Vertiefung eine Epitheldecke und diese wird dann erst durch die langsam nachfolgende Regeneration der Hornhautsubstanz allmälig auf das normale Niveau gehoben. Es ist aber im Auge zu behalten, dass die neugebildeten Fibrillen der Grundsubstanz denen der normalen Cornea zwar sehr ähnlich sind, aber in ihrer gegenseitigen Lagerung und in ihrer Transparenz normalem Cornealgewebe nicht ganz gleich kommen, weshalb sich das Ersatzgewebe durch geringere Durchsichtigkeit kennzeichnet. Die Grundsubstanz sieht an Stelle solcher als **Maculae Corneae** bezeichneter Narben mehr einem gewöhnlichen faserigen Bindegewebe gleich, indem die Fibrillen und Fascikel unregelmässig, wellig, sich abnorm kreuzend verlaufen.

Beim Menschen verläuft die Reparation eines etwas grösseren geschwürigen Substanzverlustes in der Regel unter Vascularisation, indem sich vom Rande der Cornea her ein oder mehrere Gefässe bis zum Ulcus vorschieben. Sie entspringen aus dem Randschlingennetz (Arnold), verlaufen gewöhnlich nahe der Oberfläche der Hornhaut und verzweigen sich dichotomisch im Bereich des Geschwüres. Diese Vascularisation scheint für den Aufbau eines ausgiebigen Ersatzgewebes unerlässlich zu sein und es hängt von der Raschheit der Gefässbildung auch die Raschheit der Regeneration ab.

Wenn successive durch immer neu gesetzte Entzündungsherde in der Cornea eine grössere Anzahl Infiltrate und kleinere oder grössere Ulcera gebildet werden, so kann die ganze Hornhaut oder ein Theil derselben von radiären sich dichotomisch theilenden Gefässchen durchzogen werden, die fast alle in den vorderen Schichten der Membran verlaufen. Dies nennt man **Pannus.** Auch tiefer liegende Infiltrate (z. B. bei Keratitis interstitialis diffusa) führen zu Vascularisation, wobei die Gefässe auch in den tieferen Hornhautschichten sich entwickeln.

Kleine in die vordere Kammer durchbrechende Geschwüre pflegen zu bleibender Verlöthung der Iris mit der Durchbruchsstelle und ihrem Bindegewebe zu führen, wodurch sich eine sog. **vordere Synechie** bildet. Dichte grosse Maculae, an denen eine solche Synechie festhaftet, werden auch mit dem Namen **Leukoma adhaerens** bezeichnet. Grosse Geschwüre können in Folge von Perforation zu **Prolapsus Iridis** und zu **Staphyloma Corneae** Veranlassung geben (vergl. § 590).

Geschwüre, die im Cornealrande liegen, können unter Umständen bei ihrer Regeneration die benachbarte Conjunctiva zur Deckung herbeiziehen, welcher Vorgang zur Bildung des sog. Flügelfelles s. Pterygium führt.

§ 611. Die zahlreichen klinisch unterschiedenen Keratitisformen lassen sich in die zwei Gruppen der herdförmigen und der diffusen trennen, wobei der ersteren die häufigsten Erkrankungen der Hornhaut überhaupt zufallen. Denn zu herdförmigen Infiltraten führt sowohl die Entzündung mit dem Charakter von Dermatosen (Ekzem, Herpes, Acne), als auch diejenige, welche durch locale Infection bedingt wird (z. B. das Ulcus serpens).

Die durch **Ekzem** verursachte sog. **Keratitis phlyctaenulosa** s. lymphatica s. scrophulosa ist sehr häufig und tritt oft zusammen mit ekzematöser Conjunctivitis auf. Die Cornealherde des Ekzems sind eben so variabel in der Grösse wie die der Conjunctivaleruption, im Ganzen aber sind sie weniger erhaben und meist kleiner als die der Conjunctiva. Die gewöhnliche Form mittlerer Grösse bildet eine oberflächliche, halbmohnkorngrosse, graulichweisse flache Erhebung, die rasch durch Zerfall der Kuppe eine kleine centrale Delle erhält. Je grösser die Efflorescenz, um so tiefer greift sie ins Cornealgewebe ein, um so mehr trübt sich die

angrenzende Cornea grau bis gelblich („Hoftrübung") durch kleinzellige oder eitrige Infiltration und um so tiefer wird die centrale Delle, sodass sie zum perforirenden Geschwüre werden kann. Sowohl die Randpartie als die centralen Theile der Cornea können von Ekzempusteln befallen werden.

Iwanoff fand eine frische Cornealpustel aus einer dichten Ansammlung von Lymphzellen gebildet, welche das Epithel hügelartig emporhob und bis in die Bowman'sche Membran hineindrang. In der übrigen Hornhaut fand sich mässige Infiltration, die hauptsächlich den Nerven folgte (wohl entsprechend den diese begleitenden Saftbahnen).

Eine ganz besondere Form der cornealen Ekzem-Eruption bildet die wandernde Pustel der sogenannten **Keratitis fascicularis** oder büschelförmigen Keratitis. Es bildet sich hiebei aus einer Randpustel der Cornea zunächst ein kleines Geschwür, in das vom Cornealrand her einige kurze Gefässchen treten, während der gegenüberliegende gegen die Cornea-Mitte gelegene Rand des Geschwüres sich in einen halbmondförmigen weisslichen Wall umwandelt, der, wie es scheint, durch ein derbes Infiltrat gebildet wird. Letzteres schiebt sich dann langsam in die Cornea hinein vor und hinter ihm rücken die Gefässe continuirlich nach, sodass bei längerer Dauer des Processes der erwähnte Halbmond über eine grosse Strecke der Hornhaut hinwandert, wobei seine concave Seite mit dem Hornhautrande durch ein in einer seichten Furche liegendes Gefässbündel in Verbindung bleibt.

Die Regeneration tiefgreifender ekzematöser Cornealgeschwüre geschieht immer durch Vascularisation vom nächstliegenden Cornealrande her.

Viel seltener als das Ekzem befällt der Herpes febrilis und noch seltener der Herpes zoster die Hornhaut.

Bei **Herpes corneae febrilis s. catarrhalis** bildet sich eine Reihe oder eine Gruppe flacher, kleiner (0,5—1,5 mm. Durch-

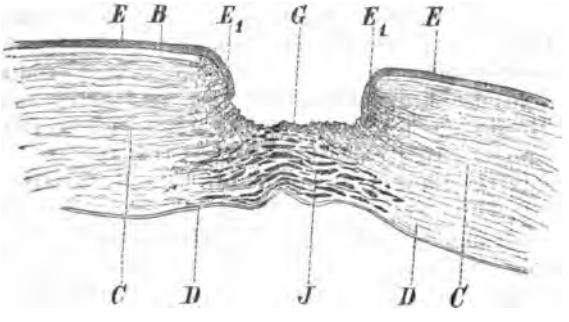


Fig. 305. Herpes Corneae, Ulcus in Reparation begriffen, 14 Tage nach Beginn der Erkrankung. *C* Cornea. *B* Bowman'sche Membran. *D* Descemet'sche Membran. *E* Cornealepithel. $E_1$ Epithel, welches die Wände der Geschwürsgrube bekleidet. *G* Geschwürsgrund, infiltrirt. *J* Infiltrat unter dem Geschwürsgrund. Vergr. 20.

messer besitzender) wasserheller Bläschen, die bald ihre dünne Decke verlieren, wonach ein Geschwür mit buchtigen Rändern vorliegt, das, bei mässig starken entzündlichen Erscheinungen, eine auffallende und characteristische Langsamkeit der Reparation zeigt. Wahrscheinlich wird deren Decke nicht nur vom Epithel, sondern auch von einer Lage oberflächlicher Cornealsubstanz gebildet. Hierfür spricht, dass die Tiefe älterer herpetischer Geschwüre sehr bedeutend ist (Fig. 305) und unter Umständen bis in die mittleren Schichten der Cornea reicht. Der Grund und die Umgebung des Geschwüres (*GJ*) sind kleinzellig infiltrirt. Bei Eintritt der Heilung schiebt sich das Epithel ($E_1$) vom Rande her vor. Die Regeneration des Defectes im Bindegewebe der Hornhaut pflegt sehr spät sich einzustellen, wohl deshalb, weil die Vascularisation des Geschwürsgrundes lange auf sich warten lässt.

Während beim Herpes catarrhalis oft alle weiteren herpetischen Efflorescenzen in der Gesichtshaut vermisst werden, fehlt beim **Herpes zoster ophthalmicus** die Bläscheneruption im Bereich des gleichseitigen Nervus Trigeminus (auf Stirn, Augenlidern, Nase) gewöhnlich nicht, wenn die Cornea vom Herpes betroffen wird. Die Cornealbläschen sind auch bei H. zoster wasserklar und ihre Decke wird ebenfalls sehr bald abgestossen. Das resultirende Geschwür ist oft sehr gross und dessen Grund und Umgebung wird gewöhnlich schneller und im höheren Grade durch entzündliche Einwanderung infiltrirt, als beim H. catarrhalis, so dass hier nicht selten Hypopyon und Iritis die viel stärkeren entzündlichen Vorgänge documentiren. Die Regeneration des Substanzverlustes, der ebenfalls tiefer greift als bloss bis ins Epithel, findet noch langsamer statt als bei H. febrilis.

In schweren Fällen von Herpes zoster äussert sich die Erkrankung des Trigeminus nicht bloss an Haut und Cornea, sondern bis in die Tiefe des Auges. Sattler beschreibt einen Fall, wo ausser einem seichten Cornealgeschwür und Iritis auch Entzündung der Chorioidea, des Corpus ciliare und Infiltration des Glaskörpers vorhanden war. Das Ganglion Gasseri und das Ganglion ciliare waren mit Rundzellen infiltrirt.

In seltenen Fällen befällt die Acne auch die Conjunctiva und die Cornea und zwar in Form von Limbus- und Corneal-Efflorescenzen, die rasch zerfallen und lange bestehen bleibende kreisrunde Geschwürchen hinterlassen (v. Arlt). Was die Variola betrifft, so vgl. § 608.

§ 612. Bei manchen Entzündungen der Hornhaut spielen infectiöse Momente eine gewisse Rolle. Meist handelt es sich hiebei Anfangs um circumscripte eitrige Infiltration, die aber Neigung hat, nach der Fläche und in die Tiefe um sich zu greifen, sodass daraus oft eine ausgebreitete Zerstörung des Hornhautgewebes entsteht. Die **mycotischen Entzündungserreger** dringen offenbar durch kleine Substanzverluste ein, zu welchen die dann fol-

gende in der Tiefe sich ausbreitende Infiltration in keinem Verhältniss steht, sodass dadurch das Bild des sogenannten **Cornealabscesses** zu Stande kommen kann.

Das bei Blennorrhoea neonatorum unter Umständen central im Lidspaltenbereich auftretende, zu raschem geschwürigem Zerfall tendirende Infiltrat, wie auch die Randkeratitis bei gonorrhoischer und diphtheritischer Conjunctivitis sind wahrscheinlich mycotischer Natur. Sicher ist, dass bei der sog. **Keratomalacie der Neugeborenen** (v. 2—4 Monat), die an Digestionsstörungen langsam zu Grunde gehen, eine mächtige Micrococcen-Invasion bis tief ins Cornealgewebe hinein nachgewiesen werden kann. Auch hier ist es der Lidspaltenbereich, in welchem um einen kleinen Epitheldefect zuerst ein Infiltrat auftritt, worauf, ähnlich wie bei der Blennorrhoea neonatorum, rasch ein Geschwür mit grau-gelbem Grund und gelben Rändern entsteht, das grosse Neigung hat sich in der Fläche und in der Tiefe auszudehnen und zu Perforation zu führen.

Hat sich bereits ein Geschwür gebildet (Fig. 306), so können in dessen Umgebung die Spalträume der Cornea mit Mikrococcen

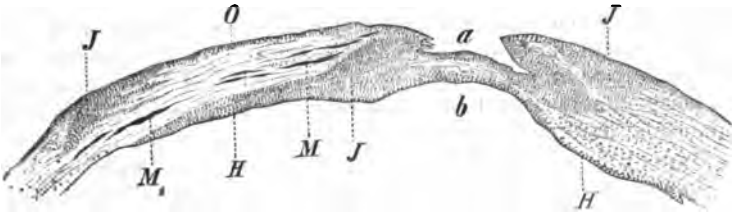


Fig. 306. Keratitis mycotica (Keratomalacia infantum). *a* Cornealulcus mit unterminirten Rändern. *b* Vordrängung des Geschwürsgrundes. *H* Hinterfläche der Cornea. *O* Vorderfläche derselben. *J* zellige Infiltration der Cornea. *M* u. $M_1$ Mikrococcencolonieen.

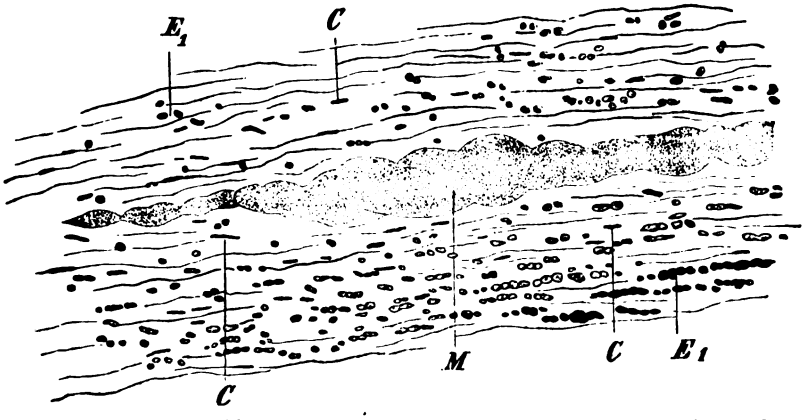


Fig. 307. Die Mikrococcencolonie bei *M* der vorigen Figur bei stärkerer Vergrösserung. *C* Kerne von Cornealzellen. *E* Eiterkörperchen (die bei $E_1$ befinden sich nahe der Hinterfläche der Cornea). *M* Mikrococcenanhäufung zwischen den Lamellen der Cornea.

(Fig. 306 *M*, $M_1$ und Fig. 307 *M*) dicht erfüllt sein. Unter Umständen findet man sie auch noch weit entfernt (Fig. 306 $M_1$) von dem Geschwüre. Die kleinzellige resp. eitrige Infiltration (*J*) umgibt theils das Geschwür, theils folgt sie den Mikrococcenherden, immerhin so, dass sie deren unmittelbare Umgebung frei lässt.

Nahe verwandt mit dieser Keratitisform ist offenbar die nach **Trigeminuslähmung** auftretende. Wird bei jungen Kaninchen der Trigeminus in der Schädelhöhle durchschnitten, so tritt (Haab) zunächst nahe dem Cornealcentrum eine Trübung auf, d. h. eine Stelle, innerhalb welcher das Epithel in eine nekrotische schollige gelbliche Masse verwandelt ist, die Lücken zeigt, während die Zellen der angrenzenden Schichten der Cornealsubstanz sich nicht mehr oder nur ungenügend mit Haematoxylin färben. Gleichzeitig stellt sich in den tiefer liegenden Cornealschichten eine Anhäufung von Rundzellen ein. Weiterhin bildet sich durch Zerfall des Epithels und der oberflächlichen Bindegewebslagen ein Geschwür, dessen Grund in toto oder inselförmig mit Mikrococcenhaufen bedeckt ist, die jeweilen Fortsätze zwischen die Fibrillen der Cornea hinein senden und diese auflockern. Die Coccen bilden Zoogloeahaufen und sind klein. Mit ihrem Eindringen wächst rasch die Einwanderung von Eiterkörperchen in die Cornea und verursacht in der Umgebung des flachen Ulcus eine beträchtliche dicht gedrängte Infiltration. Durch fortgesetzte Vertiefung des Geschwüres kann es zur Perforation der Cornea kommen.

Höchst wahrscheinlich beruht auch das im Lidspaltenbereich der Cornea liegende **Ulcus serpens** (Saemisch) auf einer Infection durch Coccen. Hiefür spricht, dass die Umgebung des Geschwüres in einer mehr oder weniger grossen, oft die halbe Circumferenz des Ulcus umfassenden Ausdehnung eine eigenthümlich gelblich-graue Infiltration zeigt und sich rasch centrifugal in das noch intacte Cornealgewebe vorschiebt, sodass das Ulcus sich nach dieser Richtung hin rasch vergrössert. Genauere anatomische Untersuchungen solcher Geschwüre liegen aber noch nicht vor.

Auch bei **Erysipel** des Gesichtes kann die Cornea Sitz einer Mycose mit Geschwürsbildung werden. Der Grund der dabei auftretenden Geschwüre pflegt eitrig infiltrirt zu sein (Fig. 308 1) und wird von einer Zone (2) umgeben, in welcher die Hornhautzellen zu Grunde gegangen. Noch weiter nach aussen sind die Spalträume der Cornea mit Kokken (3) gefüllt und das anstossende Gewebe mit Zellen infiltrirt (4), die vom Cornealrande her eingewandert sind.

Mit dem ziemlich häufigen Ulcus serpens nicht zu verwechseln ist das sehr seltene Ulcus rodens Corneae, eine eigenthümliche Geschwürsform, die sich dadurch characterisirt, dass ein seichter vascularisirter Substanzverlust mit nur mässig stark infiltrirtem Grunde und eigenthümlich weisslichem, etwas steilem, (manchmal leicht unterminirtem) Rande sich langsam aber stetig vergrössert

und so nach und nach im Laufe von Monaten die obersten Lagen der Hornhaut gleichsam abschält. Mikroskopische Untersuchungen fehlen.

Die durch Tuberkulose und Syphilis bedingten herdförmigen Entzündungen der Cornea sind ebenfalls sehr selten. MANZ sah am unteren Cornealbord ziemlich zahlreiche frische, kleine Tuberkel in eine subepitheliale Zelleninfiltration eingebettet.

Auch die durch Eindringen von Aspergillus bedingte zu grossen eitrigen Geschwüren und Hypopyon führende Keratomycosis aspergillina ist bis jetzt nur ganz selten zur Beobachtung gekommen (vgl. LEBER, *v. Gräfe's Arch. Bd. 25 und Berliner klin. Wochenschr. 1882 N. 11* und LIPPMANN, *Inaug.-Diss. 1882 Berlin.*

Fig. 508. Mycotische Keratitis bei Erysipel des Gesichts. 1 centrales Infiltrat. 2 Degenerationszone. 3 Zone der Coccen. 4 Demarcationszone. Präp. aus der Sammlung von Prof. HORNER. Flächenschnitt. Vergr. 70.

§ 613. Den Typus der im Ganzen seltenen diffusen Keratitis bildet die gewöhnlich beide Augen befallende **Keratitis interstitialis diffusa** s. K. profunda (s. parenchymatosa) s. K. scrophulosa (v. ARLT, MACKENZIE) s. K. syphilitica (HUTCHINSON). Sie tritt mit Vorliebe im jugendlichen Alter auf und zwar namentlich bei Individuen, die von syphilitischen Eltern abstammen (HUTCHINSON). HORNER konnte für 64 %, SAEMISCH für 62 % und MICHEL für 55 % hereditäre Syphilis nachweisen. Ein kleinerer Theil der Kranken zeigt die Erscheinungen der Scrophulose.

Zu Beginn der Affection bildet sich unter ganz geringer pericornealer Injectionsröthe an irgend einer Stelle des Cornealrandes eine schwache grauliche Trübung, die langsam grösser werdend sich zungenförmig in die Cornea vorschiebt, während nach und nach an anderen Stellen des Hornhautrandes dasselbe stattfindet. Indem so die ganze Randzone durch Confluenz der Einwanderungsgebiete sich trübt, rückt von allen Seiten die Infiltration gegen das Centrum der Hornhaut vor und wird hier zuletzt am intensivsten. Nach und nach hellen die Randpartieen sich wieder auf, doch ist die Aufhellung oft eine incomplete, indem einzelne wolkige, aus feinen verwaschenen Fleckchen sich zusammensetzende Trübungen, die in verschiedenen Schichten der Membran liegen, länger bestehen bleiben. Nach Wochen und Monaten kann die ganze Hornhaut wieder normale Durchsichtigkeit erlangen, doch bleiben da, wo die

Infiltration eine lang andauernde war oder wo öftere Recidive statt hatten, gewöhnlich zarte oder auch dichte Trübungen für immer zurück.

Im Verlauf der Entzündung tritt nie ulceröser Zerfall der Cornealoberfläche auf, dagegen wird sie über den infiltrirten Stellen matt und verliert ihren spiegelnden Glanz. Ferner beobachtet man gewöhnlich im Verlauf des Processes Gefässbildung in der Hornhaut, namentlich in den späteren Stadien. Die Gefässe sind oft ganz fein, kaum sichtbar, durchziehen aber die Hornhaut auch in den tieferen Schichten in radiärer Anordnung. In andern Fällen liegen sie in den vorderen Schichten so dicht an einander gedrängt, dass die ganze Membran eine stark grau-rothe Färbung bekommt.

Häufig wird diese Keratitis von Iritis begleitet, die meist den Charakter der Iritis serosa trägt. Ferner lassen sich oft nach Ablauf der Entzündung noch tiefere Complicationen, wie Glaskörperflocken, hintere Polarcataract, periphere Chorioiditis etc. constatiren.

Aehnliche diffuse Infiltrate werden, wenn auch selten, nach Intermittens (v. Arlt), ferner nach Verletzungen der Hornhaut durch stumpfe Gewalt oder auch in der Umgebung von Stich- und Schnittwunden und endlich bei acquirirter Syphilis im secundären Stadium derselben beobachtet. Bei letztgenannter für Syphilis seltenen Form ist die Trübung gewöhnlich schon von Anfang an mehr wolkig, indem sie sich aus verwaschenen kleinen Fleckchen zusammensetzt.

Endlich ist zu erwähnen, dass auch bei heftigen Entzündungen der Regenbogenhaut eine leichte, diffuse, auf Immigration beruhende Trübung der Hornhaut sehr oft vorkommt.

*Literatur: Keratitis im Allgemeinen:* Cohnheim, *Virch. Arch. Bd. 40, 44 u. 61;* Hoffmann, *ebenda Bd. 42 u. 54;* Axel Key und Wallis, *ebenda Bd. 60;* Böttcher, *ebenda Bd. 58 und 62;* Eberth, *Untersuchungen aus dem pathologischen Institut in Zürich;* Talma, *v. Gräfe's Arch. Bd. 18. — Gefässbildung in der Cornea:* Arnold, *Virch. Arch. Bd. 53. — Keratitis phlyctaenularis:* Iwanoff, *Zehender's klin. Monatsbl. 1869 (Sitz.-Ber. der Ophth. Gesellsch.);* Horner, *Gerhardt's Handb. der Kinderkrankheiten 5. Bd. — Herpes Corneae:* Horner, *ebenda pag. 333,* wo auch die weitere Literatur hierüber; Sattler, *Wiener med. Presse 1875. — Acne der Cornea:* v. Arlt, *klin. Darstellung der Krankheiten des Auges p. 85. — Mycotische Keratitis:* Eberth, *Zur Kenntniss der bacteritischen Mycosen, Leipzig 1872, und Centralbl. f. d. med. Wiss. 1873;* Leber, *ebenda 1873;* Stromeyer, *v. Gräfe's Arch. Bd. 19. — Keratitis interstitiales diffusa;* J. Hutchinson, *Diseases of the eye and ear consequent on inherited syphilis, London 1863. —*

## 4. Die Entzündungen der Sclera.

§ 614. Die Lederhaut wird viel weniger häufig als die Hornhaut von Entzündungen befallen und zwar ist es bloss der vor dem

Aequator Bulbi liegende Theil derselben, von welchem wir Entzündungsprocesse kennen, während es fraglich ist, ob solche auch in der Sclera des hinteren Bulbusabschnittes vorkommen. Die **Scleritis** kann für sich allein auftreten (einfache oder solitäre Scleritis, auch Episcleritis genannt) oder zusammen mit Entzündungen der Cornea, Iris oder Chorioidea (Kerato- oder Uveo-scleritis). Bei der Scleritis bildet sich zwischen Cornealrand und Aequator Bulbi meist 3—7 mm. von ersterem entfernt eine umschriebene Röthung und hügelartige Schwellung von mehreren Millimetern Durchmesser, deren Färbung bald eine leicht bläulich-rothe wird. Ueber die Kuppe des Hügels zieht die stark injicirte, oft etwas oedematöse Conjunctiva glatt hinweg, die Kuppe ist demnach nicht wie bei ähnlich aussehenden grossen Ekzempusteln von einem Substanzverlust eingenommen. Der Hügel kann nach längerer oder kürzerer Zeit sich wieder langsam abflachen und spurlos verschwinden oder es zeigt sich später an seiner Stelle eine grauliche Färbung der Sclera. Es kann ferner die den Hügel bedingende Infiltration concentrisch zur Cornea weiter wandern und überall hinter sich die grauliche, auf Verdünnung beruhende Verfärbung der Sclera zurücklassen (Scleritis migrans), sodass schliesslich nach Ablauf des Processes die ganze circumcorneale Scleralzone eine schiefrige Färbung zeigt. Ferner kann bei länger dauernden scleritischen Processen der benachbarte Theil der Cornea in Mitleidenschaft gezogen werden, wobei sich in derselben ein tiefliegendes, zungenförmiges, diffuses Infiltrat bildet, das sich unter Umständen weit in die Cornea hinein vorschiebt.

Die Scleritis kann sich auch zu Keratitis interstitialis diffusa und zu chronischer Entzündung der Iris (besonders zu Iritis serosa) und zu schleichender Chorioiditis hinzugesellen. Im letzteren Falle ist die Scleritis oft mehr eine diffuse und führt dann unter Umständen zu Ectasie des vorderen Scleralabschnittes (Staphyloma Sclerae).

Tuberkulose der Sclera ist bis jetzt nur selten nachgewiesen worden. Etwas häufiger trifft man syphilitische entzündliche Veränderungen, namentlich das Gumma, welches ähnliche, nur grössere und mehr gelbliche Buckel bildet als die solitäre Scleritis.

### 5. Die Entzündungen der Uvea, Iritis, Cyclitis, Chorioiditis.

§ 615. Alle heftigen oder langdauernden Entzündungen eines der drei Uvealabschnitte führen meist auch zu Mitbetheiligung der übrigen und ziehen leicht die benachbarten nicht zum Uvealtractus gehörigen Theile in Mitleidenschaft.

Die Entzündung der Regenbogenhaut, die **Iritis**, gibt sich dadurch zu erkennen, dass zunächst die vorderen Ciliargefässe und die mit ihnen communicirenden die Cornea unmittelbar umgebenden Conjunctivalgefässe stärkere Füllung zeigen, eine Veränderung, die

als Ciliar- oder Pericornealinjection bezeichnet wird und eine circa 3—6 mm. breite, leicht bläuliche Röthung rings um die Cornea bildet. Die Iris verliert sodann ihren Glanz, wozu eine leichte Trübung des Humor aqueus beiträgt; sie verfärbt sich, wird in Folge stärkerer Gefässfüllung mehr röthlich, ohne dass gewöhnlich gröbere Gefässe dabei sichtbar werden. Ein Hauptmerkmal bilden weiterhin Verklebungen des Pupillarrandes mit der ihm anliegenden Linsencapsel. Diese als hintere Synechien bezeichneten Adhäsionen der Iris sind entweder ganz schmal und treten bei Dilatation der Pupille als feine, an der Capsel adhärente Spitzen hervor oder aber sie sind breit und heften einen grösseren Abschnitt, oder auch (ringförmige Synechie oder Pupillarabschluss) den ganzen Pupillarrand an die Capsel fest. Bei stärkeren Graden der Iritis wird die Iris verdickt, aufgelockert, die Trübung des Kammerwassers wird stärker, es kann sich sogar durch Senkung eitrigen Exsudates ein Hypopyon im unteren Theil der vorderen Kammer bilden und die Pupille sich mit einer Exsudatmembran ausfüllen (Pupillarverschluss). Die eben beschriebene Form der Entzündung wird auch **plastische Iritis** genannt, im Gegensatz zu einer anderen Form, der **Iritis serosa**, bei der die makroscopisch entzündlichen Veränderungen der Iris mehr zurücktreten, dagegen punktförmige Exsudatbeschläge an der Hinterwand der Cornea die entzündliche Exsudation anzeigen. Die pericorneale Injection kann hier fasst ganz fehlen, ebenso die Verfärbung der Iris und die Bildung von Synechien. Die Exsudatbeschläge haben grauliche oder graulich-bräunliche Färbung und finden sich meist als feinste Punkte disseminirt auf der unteren Hälfte der Descemet'schen Membran. Grössere Präcipitate (bis stecknadelkopfgross) haben mehr graulich-weisse Färbung und liegen mehr in der Nähe des Cornealfalzes. Da man früher glaubte, dass diese Punkte in der Hornhaut lägen, nannte man den Process fälschlich Keratitis punctata.

Die Iritis serosa verläuft mehr chronisch und bildet gewöhnlich nur die Theilerscheinung einer Entzündung des ganzen Uvealgebietes, sodass im weiteren Verlauf leicht Erscheinungen von Entzündung des Corpus ciliare (Cyclitis) und von Entzündung der Chorioidea sich zeigen und das Bild der Irido-Choriqiditis resultirt.

Eine allzu scharfe Trennung der beiden erwähnten Entzündungsformen der Iris ist übrigens nicht rathsam, denn einerseits ergibt die anatomische Untersuchung auch bei der Iritis serosa viel stärkere entzündliche Infiltration der Iris als dies makroscopisch zu vermuthen wäre, anderseits kommt es bei länger dauernder Iritis serosa gewöhnlich auch zu Synechieenbildung und oft zu Verklebung der ganzen Iris-Hinterfläche mit der Linse und umgekehrt bei der sog. plastischen Iritis zu Präcipitaten auf der Descemet'schen Membran.

Bei fibrinös-eitriger (plastischer) Iritis, wie sie sich leicht durch

Einbringen chemisch reizender Stoffe in die vordere Kammer erzeugen lässt, wird nach MICHEL das die Vorderfläche der Iris überziehende Endothelhäutchen durch ein fibrinöses Exsudat, dem mehr oder weniger in Haufen gruppirte Eiterkörperchen eingelagert sind, von dem unterliegenden Irisstroma abgehoben. Auch zwischen Iris-Hinterfläche und Linsenkapsel sowie vor dem Endothelhäutchen in der vordern Kammer findet sich fibrinös-eitriges Exsudat. Das Gewebe der Iris zeigt Aufquellung des Bindegewebes, starke Füllung der Gefässe, manchmal Blutextravasate und endlich diffuse mehr oder weniger starke perivasculäre zellige Infiltration. Der Pupillarrand ist mit der auch im Pupillargebiet vorfindlichen fibrinösen Exsudatmasse verklebt.

Bei Iritis serosa bestehen nach KNIES die punkt- bis kleinstecknadelkopfgrossen graulichen Auflagerungen auf der Hinterwand der Cornea aus kleineren und grösseren Häufchen aus der Iris ausgewanderter Rundzellen, gemischt mit Detritus und Pigmentkörnchen. Unter den grösseren Herden ist der Endothelbelag der Descemet'schen Membran zu Grunde gegangen, unter den kleineren erscheint er dagegen intact. Die Iris zeigt bedeutende, nach der Vorderfläche hin an Mächtigkeit zunehmende zellige Infiltration, die da und dort sogar herdförmige Verdickungen bedingt. Nicht weniger infiltrirt ist auch das Corpus ciliare und die Chorioidea. Die Mitbetheiligung der Chorioidea an der Entzündung der Iris dürfte übrigens nicht bloss bei dieser Form der Iritis, sondern auch bei der fibrinös-eitrigen mehr oder weniger Regel sein. Denn SATTLER fand fast constant Rundzellen in der Choriocapillaris von Augen, die an Iritis und Irido-cyclitis erkrankt waren.

§ 616. Die sehr häufig vorkommende und dann oft an beiden Augen sich einstellende **syphilitische Iritis** unterscheidet sich makroscopisch durch nichts von dem oben gegebenen Bild der plastischen durch Trauma, Rheuma etc. bedingten Iritis, doch kann sie auch eine Mischung zwischen der plastischen und serösen Form darbieten. Manchmal werden im Gewebe der Iris auch grössere Knoten gebildet, die gewöhnlich Gummata genannt werden. Nach Untersuchungen von MICHEL sind auch die Formen, welche das Bild einfacher Entzündung bieten, mikroscopisch durch Knötchen, welche sich aus Zellen zusammensetzen und im Centrum ein durch Wucherung der Intima verstopftes Gefäss mit gequollen aussehender adventitieller Scheide enthalten, charakterisirt. Im übrigen Gewebe sah MICHEL noch epitheloide Zellen zerstreut. — Die makroscopisch sichtbaren gelb-rothen, meist am Pupillarrande sitzenden Syphilome der Iris bestehen (ALFR. GRAEFE & COLBERG) aus dicht gedrängten jungen Bindegewebszellen und strotzend gefüllten Gefässen. Die Zellen sind klein, haben wenig Protoplasma und runde stark lichtbrechende Kerne. COLBERG fand ausserdem Wucherung der Adventitialzellen von Gefässen.

Grössere gummöse Knoten können einen grossen Theil des

Auges durchsetzen. So beschreibt NEUMANN ein Gumma, das einen Theil der Iris, des Corpus ciliare, der Sclera, Chorioidea und Retina einnahm und das auf der Schnittfläche theils markig weiss, theils schleimig und farblos aussah und aus einem weichen zellenreichen, von einem reichen Netz zarter Gefässe durchzogenen Gewebe bestand. Die makroscopisch nicht veränderten Theile der Iris und Chorioidea zeigten weit über die Grenzen der sichtbaren Infiltration hinaus starke Zellanhäufungen, namentlich in der Umgebung der Gefässe.

Die **tuberculöse Iritis** ist selten, befällt meist bloss das eine Auge und wird gewöhnlich durch langsame Entwicklung von Tuberkelknötchen verursacht. Die Affection ist schon lange bekannt, aber als Granulom beschrieben worden. Da jedoch die genauere anatomische Untersuchung dieser Wucherungen ihre Zusammensetzung aus Tuberkelknötchen erweist, ist das sog. Granulom richtiger Tuberkulose der Iris zu benennen (HAAB). COHNHEIM, SAMELSOHN und COSTA PRUNEDA erzielten Tuberkulose der Iris als sie Partikel von menschlichen tuberkulösen Iriswucherungen in die vordere Augenkammer von Kaninchen brachten.

Die Tuberkulose der Iris beginnt unter dem Bild einer Iritis serosa, doch zeigen sich auf der Iris, namentlich nahe ihrem Ciliaransatz und im Falz der vorderen Kammer bald kleine graulichе Knötchen. Indem weiterhin neue Knötchen neben den alten sich bilden und letztere sich vergrössern, gewinnt nach und nach die Wucherung das Aussehen eines grau-rothen, feine Gefässe zeigenden höckerigen Tumors, der mehr und mehr die vordere Kammer ausfüllt, wobei in der Cornea gewöhnlich Trübung und Gefässbildung auftritt. Nun kann Stillstand eintreten und die Wucherung im Laufe von Monaten rückgängig werden und verschwinden oder aber es dehnt sich die Tuberkelbildung weiter aus, ergreift und zerstört auch das Corpus ciliare und die angrenzende Sclera und tritt schliesslich in Form eines käsigen Zerfall zeigenden Buckels oder Walles nahe der Cornealgrenze zu Tage, worauf dann langsam Phthisis bulbi folgt.

Es ist bemerkenswerth, dass in der Mehrzahl der bisherigen Beobachtungen die untere Hälfte der Iris (wenigstens im Beginn) Sitz der Tuberkelknötchen war.

Die besprochene Wucherung setzt sich einerseits aus dem durch dichte Rundzelleninfiltration in ein granulationsartiges, gefässhaltiges Gewebe umgewandelten Mutterboden (Iris, Corpus ciliare, Sclera), anderseits aus Tuberkelknötchen zusammen, die meist in Gruppen zusammengehäuft sind und so grössere käsige Knoten bilden. Vom Stroma der Iris und des Corpus ciliare ist im Bereich der Tuberkeleruption der grösste Theil zu Grunde gegangen, sodass bloss geringe Mengen von Spindel- und Pigmentzellen zwischen den Knötchen sichtbar sind. Die Chorioidea bleibt dabei oft ganz frei, namentlich fehlen in ihr disseminirte Tuberkel.

*Literatur über Syphilis*: Michel, *v. Gräfe's Arch. Bd. 27*; Knies, *Arch. f. A. Bd. 9*; Sattler, *v. Gräfe's Arch. Bd. 22*; Neumann (*Gumma Iridis*), *v. Gräfe's Arch. Bd. 13*; Alex. Gräfe & Colberg, *ebenda Bd. 8*; — *über Tuberkulose*: Köster, *Centralbl. f. d. med. Wiss. 1873*; Manfredi, *Annal. di Ottalm. Bd 4*; Weiss, *v. Gräfe's Arch. Bd. 23*; Haab, *ebenda Bd. 25*; Samuelsohn, *Berlin. klin. Wochenschr. 1879*; Costa Pruneda, *v. Gräfe's Arch. Bd. 26.*

§ 617. An der Entzündung des Ciliarkörpers, der **Cyclitis**, betheiligt sich namentlich dessen nicht muskulöser Theil, d. h. die gefässreichen Ciliarfortsätze und der plane Theil bis zur Ora serrata. Häufig ist der Process mit Entzündung der Chorioidea und der Iris combinirt. Makroscopisch gibt er sich anfänglich durch leichte Trübung des Humor aqueus und des vorderen Theiles des Glaskörpers, Präcipitate auf der Hinterfläche der Hornhaut und leichte Exsudation im Pupillargebiete zu erkennen, worauf aber bald Verlöthung der ganzen Rückseite der Iris mit der Linsencapsel und Retraction der Ciliarzone der Iris folgt, wodurch die Peripherie der Kammer vertieft wird. Die von den Ciliarfortsätzen ausgehende entzündliche Exsudation bildet sowohl zwischen Iris und Linse als zwischen Irisperipherie und Ciliarfortsätzen (hinterer Kammer-Falz) allmälig sich organisirende bindegewebig werdende Massen, durch deren Zusammenziehung an letzterer Stelle die Iris nach hinten gezogen wird. Ebenso können auch die vor und hinter der Linse befindlichen Exsudatmassen, welche bei ihrer bindegewebigen Umwandlung schrumpfen, das Corpus ciliare von der Sclera ab- und gegen die Bulbusaxe hinzerren. Die der Cyclitis immer folgende tiefe Alteration des Glaskörpers, die sich in einer Trübung desselben durch zelliges und fibrinöses Exsudat, in Bildung von fetzigen dünnen Membranen, sowie durch Schrumpfung zu erkennen gibt, führt gewöhnlich zu totaler Netzhautablösung, cataractöser Trübung und Schrumpfung der Linse. Ist die Entzündung eine heftige und die Exsudation eine stürmische, so nimmt letztere eitrigen Charakter an und es kann sich dann ohne dass vielleicht die Iris schon stark an der Entzündung Theil nimmt, in der vorderen Kammer ein Hypopyon bilden. Die eitrige Cyclitis führt oft zu Entzündung des ganzen Uvealgebietes und zu Panophthalmie, während die fibrinöse Cyclitis mit langsamer Phthisis Bulbi endigt, wobei oft starke intercurrente oder anhaltende Herabsetzung des intraocularen Druckes eine charakteristische Erscheinung bildet.

Die Ursachen der Cyclitis sind, abgesehen von den Entzündungen, die von der Iris oder Chorioidea auf das Corpus ciliare übergehen, namentlich Verletzungen durch Wunden oder eingedrungene Fremdkörper. Zuweilen erregt eine Wunde der pericornealen Scleralzone erst im Vernarbungsstadium Entzündung im Corpus ciliare, sei es, dass die Narbe sich einzieht und auf dasselbe drückt, sei es, dass sie ectatisch wird und dadurch Veranlas-

sung zu einer Einkeilung und Zerrung der Iris und des Corpus ciliare gibt.

Solche Verletzungen führen nicht bloss zu Entzündung des von ihnen betroffenen Ciliarkörpers, sondern können auch Cyclitis des anderen Auges und damit die sogenannte **sympathische Entzündung** des zweiten Auges verursachen. Nur traumatische Cyclitis oder Iridocyclitis nach Perforation der Bulbuscapsel durch Stich, Schnitt, Ruptur oder Fremdkörper führt zu sympathischer Entzündung des anderen Auges, nicht aber eine spontane Entzündung des ersten Auges. Das zweite Auge kann schon nach 3 Wochen, aber auch erst nach 20 und mehr Jahren von der sympathischen Entzündung ergriffen werden. Im letzteren Falle lassen sich gewöhnlich im inducirenden Auge noch active Entzündungsvorgänge nachweisen, die vielleicht erst nach längerer Ruhe daselbst wieder aufgetreten sind. Auch phthisische zusammengeschrumpfte Bulbi können noch sympathische Entzündung erregen und es scheint, dass namentlich Verknöcherungen oder Blutergüsse in denselben die Entzündung des anderen Auges anfachen können.

Auf welchem Wege die Entzündung auf das andere Auge übergeht, ist noch nicht sicher bekannt. Die Hypothese, dass die Ciliarnerven jene Bahn bilden, ist in neuerer Zeit wieder von verschiedenen Beobachtern aufgegeben worden, indem sie der ursprünglichen Mackenzie'schen Annahme, dass die Ueberwanderung auf dem Wege der Sehnerven stattfinde, beistimmen. Dass bei nicht-sympathischer Iritis serosa die Sehnerven bis dicht ans Chiasma entzündliche Infiltration zeigen können, hat Knies in einem Falle constatirt (*Arch. f. A. Bd. 9*). Ob bei der sympathischen Iridocyclitis dasselbe der Fall sei und die Entzündung von einem Opticus durchs Chiasma zum anderen eine continuirliche sei, muss noch nachgewiesen werden (vergl. Deutschmann, *Ein experimenteller Beitrag zur Pathogenese der sympathischen Augenentzündung, v. Gräfe's Arch. Bd. 28*).

§ 618. Die **Chorioiditis** oder die Entzündung der Aderhaut bleibt nur selten ganz allein auf diese beschränkt. Meist dehnt sich der Entzündungsprocess auch auf die Iris und das Corpus ciliare (Irido-chorioiditis) oder auf die Retina (Chorioretinitis) aus, oder es dringen zum mindesten die Entzündungsproducte in die Retina oder den Glaskörper ein.

Bei der **acuten Chorioiditis** sind nach Sattler zuerst die nach aussen von der Choriocapillaris liegenden noch pigmentlosen Lagen (ein feines elastisches Netzwerk, in welchem kleine Arterien und Venen verlaufen) und alsdann die Capillaris selbst Hauptsitz der zelligen Infiltration. Die pigmentirten äusseren Schichten der Chorioidea sind weniger davon betroffen, indem die erstgenannten Schichten jene Venen und Capillaren enthalten, aus welchen vorzüglich die Auswanderung stattfindet. Unter Zunahme der farblosen

Blutkörperchen in den kleineren Venen und Capillaren steigert sich die Emigration und zwar auch in der Capillaris, sodass die Gefässe kaum mehr zu unterscheiden sind. Bald darauf schwindet die Grenze zwischen der Choriocapillaris und der unmittelbar nach aussen von derselben befindlichen, nicht selten von Extravasaten durchsetzten Infiltration, während die nach aussen folgenden pigmentirten Schichten — die Lage der grösseren Gefässe und die Suprachorioidea — in der Regel viel weniger mit Zellen infiltrirt, dagegen mehr durch fibrinöses Exsudat auseinandergedrängt und von Blutextravasaten durchsetzt sind. Bei acut eitriger Aderhautentzündung kommt es nicht selten zu hyalinen mit Eiterkörperchen gemischten Ausscheidungen auf die innere der Retina anliegende Oberfläche der Glaslamelle, wodurch das Pigmentepithel der Retina durchbrochen und zerstört wird.

Die acute Chorioiditis suppurativa wird meist durch Infection bedingt und kommt deshalb bei verunreinigten Wunden oder Geschwüren der Hornhaut und Sclera, ferner bei septischer Embolie und bei Meningitis cerebrospinalis zur Beobachtung. Sie ist durch rasch wachsende Chemosis der Conjunctiva Bulbi, leichte Exsudation im Pupillarbereich und Hypopyon charakterisirt, welchen Erscheinungen ein gelblich-grauer Reflex in der Tiefe des Auges, der von Eiteransammlung im Glaskörper herrührt, auf dem Fusse folgt. Während bei Cerebrospinalmeningitis die Entzündung damit meist ihren Höhepunkt erreicht und der weitere Verlauf ähnlich dem bei Cyclitis sich gestaltet, ergreift die septische Entzündung des Uvealtractus gewöhnlich rasch das ganze Auge; es kommt zu eitriger Infiltration der Tenon'schen Capsel, Unbeweglichkeit des etwas vorgedrängten Bulbus, d. h. zu **Panophthalmie**, wobei auch die Cornea eitrig infiltrirt wird. Es kann dann entweder der Eiter die Bulbuscapsel durchbrechen oder es tritt bloss Schrumpfung und Phthisis Bulbi ein.

Die durch Embolie septischer, resp. bacteritischer Substanzen bedingte **metastatische Ophthalmie** kommt im Gefolge allgemeiner Pyaemie vor, es kann aber auch die Entzündung des einen oder beider Augen die einzige Metastase im ganzen Körper sein. Jede septische Wunde kann das Material einer solchen Embolie liefern, ein Panaritium sowohl wie der puerperale Uterus, letzterer aber vorzugsweise häufig. Oft bildet auch Endocarditis mit Wucherung von Coccen auf den Klappen das Mittelglied oder den Ausgangspunkt der Infection. Heiberg und Hosch fanden Zoogloeamassen in den Gefässen der Chorioidea (und Retina), Michel fand solche in der Iris.

Die chronischen Entzündungen der Chorioidea fallen grösstentheils ins Gebiet der **Chorioiditis** und **Chorioretinitis disseminata**, bei welcher sich in der Aderhaut (ohne dass die Iris sich gewöhnlich an dem Processe betheiligt) circumscripte Entzündungsherde bilden, die zu Beginn bald mehr in den peripheren bald mehr in den centralen Theilen der Mem-

bran zerstreut sind. Wächst ihre Zahl, indem schubweise da und dort neue solche Herde sich bilden, so können sie stellenweise confluiren. Die Herde besitzen anfangs eine gelbrothe Farbe und etwas verwaschene Grenzen. Allmählig geht die Färbung, indem die Herde sich noch etwas vergrössern, in eine gelbe, dann weissliche über und inmitten der hellen, runden ovalen oder unregelmässig begrenzten Flecken können sich kleinere oder grössere Pigmentinseln (Fig. 309) bilden. Häufig werden auch die Ränder der Herde von Pigment eingesäumt.

Fig. 309. Chorioiditis disseminata. Ophthalmoscopisches Bild des Augenhintergrundes.

Neben den hellgelben oder weissen Herden können von Anfang an rundliche oder vielgestaltige Pigmentflecke von tiefschwarzer Färbung auftreten, welche ebenfalls langsam wachsen und oft sehr zahlreich sind. Manchmal bilden sie sogar die Mehrzahl der Erkrankungsherde. Eine von Förster als Chorioiditis areolaris bezeichnete, besonders im hinteren Theil der Chorioidea auftretende Form der Entzündung charakterisirt sich dadurch, dass die langsam grösser werdenden Pigmentflecken sich im Centrum aufhellen, sodass sich helle von Pigment stark umsäumte Herde bilden. In dieser Weise kann die ganze Chorioidea erkranken, sodass im ganzen Augenhintergrund kaum ein Quadratmillimeter-grosses Gebiet derselben normal bleibt; doch treten mitunter nur vereinzelte Herde auf. Ferner kann der hintere Pol des Auges frei bleiben und nur die Peripherie erkranken oder umgekehrt. Letzteres führt zur sogenannten Chorioiditis posterior, bei welcher gewöhnlich auch die Retina stark in Mitleidenschaft gezogen wird. Uebrigens zeigen schon bei jeder floriden Chorioiditis disseminata die Retinalgefässe starke Füllung und auch an der Opticuspapille lässt sich gewöhnlich Capillarhyperaemie constatiren.

Die anfänglich kleinen und vom intacten Pigmentepithel bedeckten Herde bestehen aus einer vascularisirten knötchenförmigen Ansammlung dicht gedrängter farbloser Rund- und Spindelzellen. Wenn der Herd grösser wird, findet sich auch amorphes und fibrinöses Exsudat zwischen den Zellen eingelagert und es fehlt dann das Pigmentepithel über dem mit der Retina sich verlöthenden Herde, resp. es wandeln sich dessen Zellen in farblose abgeplattete Zellen um (Herzog Carl von Bayern). Die Knoten können spurlos wieder verschwinden (v. Wecker), führen indessen häufiger zu umschriebenen Atrophieen, an denen die Retina fest adhärirt. Letzteres hängt damit zusammen, dass in den älteren Chorioidalknoten eine bindegewebige Umwandlung eintritt, dass ferner die Glasmembran der Chorioidea verloren geht, worauf die verdickten Radiärfasern der Netzhaut in den Chorioidalherd hinein wuchern. Die Stäbchen und Zapfen und die äusseren Körner gehen an diesen Stellen zu Grunde. Das Pigmentepithel dagegen geräth oft in Wucherung und führt zu starken Anhäufungen von Pigment.

Die Chorioidea kann an Stelle der früheren knotenförmigen Infiltrate ganz oder theilweise zu Grunde gehen, sodass an deren Stelle bloss etwas Bindegewebe mit wenigen oder gar keinen Gefässen übrig bleibt. Dieser Schwund der Chorioidea führt zu den mit dem Augenspiegel grell weiss erscheinenden Flecken. Ob die oft so zahlreichen Pigmentherde bloss vom Pigmentepithel abstammen oder vom Chorioidalpigment gebildet werden und welches von beiden häufiger ist, bleibt noch zu untersuchen.

Aehnlich sind die histologischen Veränderungen bei der Chorioiditis areolaris und der die Gegend der Macula lutea betreffenden sog. Chorioretinitis centralis (v. Wecker).

*Literatur über Chorioiditis suppurativa:* Sattler, *v. Gräfe's Arch. 22. Bd;* Heiberg, *Centralbl. f. d. med. Wiss. 1874;* Hosch, *v. Gräfe's Arch. 26. Bd.;* Michel, *ebenda 27. Bd.;* Roth, *Deutsche Zeitschr. f. Chir. 1. Bd.;* Hirschberg, *Arch. f. A. 9. Bd.;* — *über Chorioiditis disseminata:* Iwanoff & v. Wecker, *Handb. von Gräfe & Saemisch 4. Bd.;* Schön, *klin. Monatsbl. f. A. 1875;* Herzog Carl Theodor v. Bayern, *v. Gräfe's Arch. 25. Bd. p. 128.*

§ 619. **Syphilitische Entzündungen** sind in der Chorioidea viel weniger häufig als in der Iris, doch kommen kleinere oder grössere in der Aequatorialgegend vertheilte syphilitische Herde ganz ähnlich denen vor, die bei der Chorioiditis disseminata geschildert wurden. Eine andere Form der syphilitischen Aderhautentzündung ist bloss durch diffuse, staubartige Trübung des Glaskörpers, namentlich des axialen Theiles desselben charakterisirt, wodurch die Papille und Umgebung stark verschleiert wird. Eine fernere aber seltene Form führt zu ausgebreiteter massiger Infiltration der Chorioidea und Retina in der Gegend des hinteren Poles mit nachfolgender starker bindegewebiger Atrophie. Alle diese syphi-

litischen Chorioidalentzündungen bedürfen noch genauerer anatomischer Untersuchungen.

Die **Tuberkulose** tritt in der Chorioidea entweder als acute Miliartuberkulose oder als chronische Tuberkulose in Form der sog. conglobirten Tuberkelwucherung auf, doch ist letztere selten. Die erstere Form bildet gewöhnlich eine Theilerscheinung allgemeiner Miliartuberkulose, und zwar findet man nach Cohnheim in allen, nach Litten in 75 % sämmtlicher Fälle von allgemeiner Miliartuberkulose in der Chorioidea miliare Tuberkelknötchen. Es können alle Bezirke der Chorioidea der Sitz derselben sein. Ihre Zahl kann von 3—6 bis 50—60 ansteigen, ihre Grösse variirt von 0,4—1,5 mm. Sie liegen unter der Choriocapillaris (Manz). Die Netzhaut ist über denselben gewöhnlich nicht wesentlich verändert und nur leicht durch die Knötchen emporgewölbt. Ebensowenig alterirt ist der Glaskörper. Das Corpus ciliare und die Iris werden nur selten von miliaren Tuberkeln befallen. Die Chorioidalknötchen zeigen die typische Structur des miliaren Tuberkels. Die übrigen Partieen der Chorioidea sind in der Umgebung der Knötchen mit Rundzellen infiltrirt.

Die chronische Tuberkulose der Chorioidea, die zur Bildung grösserer conglobirter Knoten führt, wurde zuerst von A. v. Gräfe an einem Schweinsauge durch mikroscopische Untersuchung constatirt. Beim Menschen bildet die Affection flache Tumoren in der Chorioidea, die aus Tuberkelknötchen zusammengesetzt sind. Dabei kann die Sclera perforirt werden und die Wucherung ausserhalb derselben zur Bildung eines grossen Knotens mit verkästen Centrum führen (Haab), ähnlich denen, die im Gehirn gefunden werden.

*Literatur über Miliartuberculose:* Manz, *v. Gräfe's Arch. 4. u. 9. Bd.*; A. v. Gräff u. Leber, *v. Gräfe's Arch. 14. Bd.*; Busch, *Virch. Arch. 36 Bd.*; Cohnheim, *Virch. Arch. 39. Bd.*; Perls, *v. Gräfe's Arch. 19. Bd.*; Fränkel, *Jahrb. f. Kinderheilk. 2. Bd.*; Litten, *Volkmann's klin. Vortr. N. 119*; Brückner, *v. Gräfe's Arch. 25. Bd.*

*Literatur über chronische Tuberculose:* v. Gräfe, *dessen Arch. 2. Bd.*; Weiss, *ebenda 23. Bd.*; Haab, *ebenda 25. Bd*; Manz, *klin. Monatsbl. f. A. 1881.*

## 6. Die Entzündungen der Retina.

§ 620. Die **Retinitis** tritt am prägnantesten in der Form der **eitrigen, durch septische Infection** bedingten Entzündung auf, sei es, dass die Entzündungserreger durch die Blutbahn (embolische oder metastatische Retinitis), sei es, dass sie durch Wunden oder Geschwüre in das Innere des Bulbus eindringen. Die Entzündung kann rasch von der Chorioidea auf die Retina übergreifen, oder es kann bloss die Retina, wenigstens eine Zeit lang, Sitz des Entzündungsprocesses sein, oder es können endlich, und dies ist namentlich bei der embolischen Retinitis das häufigere,

sowohl in die Chorioidea als in die Retina infectiöse Emboli gelangen und in beiden Membranen gleichzeitig Entzündung erregen. In allen Fällen tendirt der Process zu Uebergreifen auf den ganzen Bulbus, d. h. zu Panophthalmie, nachdem gewöhnlich rasch die ganze Retina eitrig zerfallen ist und an ihrer Innenfläche sich dicke eitrige Auflagerungen gebildet haben.

Bei der durch septische Emboli verursachten Retinitis treten im Anfang zahlreiche Blutungen in der Retina auf, denen dann bald eitrige Infiltration folgt. Es gelang in einigen Fällen in den Retinalgefässen aus Mikrococcen bestehende Pfröpfe nachzuweisen (Heiberg, Michel, Litten).

Wo die Entzündung weniger stürmisch verläuft (z. B. im Gefolge eitriger Kerato-Iritis, Verletzungen etc.) breitet sich die eitrige Infiltration zuerst in der Nervenfaserschicht aus und greift dann auf die Ganglienzellenschicht und die anderen Schichten über. Zugleich wird das Gewebe von feinkörniger und faserstoffiger Exsudation, ferner von Blutextravasaten und Fettkörnchenzellen durchsetzt und trüb, wobei die Retina sich verdickt. In den späteren Stadien des Processes hypertrophiren die Radiärfasern unter Zunahme ihrer Kerne und verlängern sich gegen die Chorioidea hin, nachdem die Stäbchen und Zapfen gewöhnlich bald zu Grunde gegangen sind.

Viel häufiger ist die bei Morbus Brighti auftretende chronische **Bright'sche Retinitis.** Sie befällt gewöhnlich auch die Sehnervenpapillen und ist von eigenthümlichen degenerativen Gewebsveränderungen begleitet, welche zusammen mit den entzündlichen Vorgängen ein charakteristisches Bild schaffen. In der Umgebung der Papille, die gewöhnlich geröthet, geschwellt und undeutlich begrenzt ist, treten eine Menge radiärer streifiger oder auch rundlicher Blutungen gemischt mit kleinen und grossen weissen, unregelmässigen Flecken auf, die manchmal zu ausgebreiteten Massen confluiren und den Opticus dicht umgeben. Die Retinalgefässe, namentlich die Venen zeigen abnorm starke Füllung und Schlängelung. Auch in der Gegend der Macula lutea treten gewöhnlich weisse Flecken auf und bilden durch reihenweise Anordnung oft eine charakteristische Sternfigur.

Die beschriebenen Veränderungen findet man gewöhnlich in beiden Augen, allerdings meist in verschiedenem Grade.

Die weissen Flecken werden durch verschiedene Gewebsveränderungen gebildet und entsprechen bald dichten Anhäufungen von Fettkörnchenzellen, welche namentlich in und zwischen den Körnerschichten liegen, bald zu Klumpen gehäuften glashellen Kugeln und Tropfen, bald colloidartigen Schollen und Ballen, die Faserstoffgerinnseln ähneln. Die Klumpen und Schollen liegen gewöhnlich in der Zwischenkörnerschicht und sind wahrscheinlich Producte von Blutextravasaten. Ferner findet man kolbig und spindelförmig angeschwollene hypertrophirte Nervenfasern und Nester von Ganglienzellenähnlichen Körpern, welche nach H. Müller aus hypertro-

phischen Nervenfasern hervorgehen. Die weissen Fleckchen, welche in der Maculagegend die Sternfigur bilden, beruhen auf fettiger Degeneration der inneren Enden der Radiärfasern. — Von eigentlich entzündlichen Veränderungen treffen wir: zahlreiche Lymphkörperchen, besonders längs der Gefässe, fibrinöses Exsudat in den Zwischenräumen des Gewebes und Hyperplasie des Stützgewebes. — Die Erkrankung des Gefässsystemes documentirt sich durch Sclerose und Verdickung der Gefässwände der kleineren Arterien und Capillaren. Aus einer Alteration der Gefässwandungen resultiren wohl die vielen Blutextravasate, welche gewöhnlich in der Netzhaut getroffen werden. In der Nervenfaserschicht haben sie mehr streifige, in den tieferen Schichten mehr rundliche Form. — Im Opticus wurden Infiltration mit Lymphzellen, Hypertrophie des interstitiellen Bindegewebes und umschriebene graue Degeneration gefunden.

Bei Diabetes können, wenn auch seltener, ähnliche Retinalveränderungen auftreten, wie bei Morbus Brighti. Oft finden sich aber bloss Netzhautblutungen.

Hierher gehört ferner die sog. **diffuse chronische Retinitis**, welche meist secundär nach Entzündung des Uvealtractus auftritt und sich namentlich in den inneren Netzhautschichten zeigt, wo sie zuerst durch diffuse zellige Infiltration, später durch interstitielle Bindegewebswucherung gekennzeichnet ist. Die Radiärfasern verdicken und verlängern sich entsprechend der Dickenzunahme der Netzhaut und mit ihnen hypertrophirt auch das übrige Stützgewebe der Netzhaut und die Adventitia der Gefässe. Die Wucherung der Radiärfasern überragt manchmal die Retina und bildet auf der Glaskörperseite derselben eine beträchtliche Lage reticulären Bindegewebes. Entsprechend der Zunahme des Bindegewebes vermindert sich durch Atrophie der nervöse Theil der Retina, namentlich die Nervenfaser- und Ganglienzellenschicht, während die Stäbchen und Zapfen weniger stark degeneriren. In einzelnen Fällen können letztere auch eine eigenthümliche Hypertrophie erfahren, und zwar namentlich dann, wenn in Folge der Retinitis oder auch aus anderer Ursache Ablösung der Netzhaut eingetreten ist. Sie werden dabei sowohl im Aussen- als Innenglied bedeutend d. h. bis aufs Dreifache verlängert, unregelmässig verdickt und können faserige oder feingestrichelte Conglomerate bilden von beträchtlicher Grösse und rundlicher Gestalt.

Mit dieser Entzündungsform nahe verwandt ist die **herdförmige Retinitis** der äusseren Schichten, wie sie bei der Chorioretinitis disseminata beobachtet wird, wobei es oft schwer fällt zu entscheiden, ob der Process in der Netzhaut bloss als Folge der Chorioiditis oder als selbständig aufzufassen ist. Es werden hiebei dünne, formlose Exsudatmassen zwischen Chorioidea und Retina mit umschriebener Zerstörung des Pigmentepithels und Zerfall der Stäbchen und Zapfen eingelagert, oder es kann auch das Retinalpigment herdförmige Wucherungen eingehen, wodurch die intra

vitam zu beobachtenden Pigmentflecken gebildet werden. Weiterhin wuchert das Bindegewebe der äusseren Retinalschichten und der Stützfasern gegen die Chorioidea hin und die dadurch gebildeten bindegewebigen Auswüchse schliessen theils normal erhaltene, theils in Zerfall begriffene Theile der Stäbchen- und Zapfenschicht, sowie umfängliche durch Wucherung der Pigmentzellen gebildete Pigmenthaufen und von Pigment umgebene oder auch freiliegende grössere und kleinere drusenförmige Excrescenzen der Glaslamelle der Chorioidea ein. Das Pigment kann dann ferner auch nach vorn in die Retina vordringen und in derselben unregelmässige aus körnigen Massen bestehende Ansammlungen bilden. Endlich kann die Bindegewebsdegeneration und damit auch die Pigmentirung die inneren Schichten der Retina ergreifen und dann treten die Pigmentansammlungen namentlich längs der Retinalgefässe (vergl. Fig. 310) auf.

Bei der eben beschriebenen Retinitis ist die Pigmentirung etwas Secundäres. Es gibt indessen noch eine Retinalaffection, bei welcher eine Pigmentirung der Netzhaut von Anbeginn an das wesentliche Merkmal bildet, welche daher den Namen **Retinitis pigmentosa** (Fig. 310) erhalten hat. Ob die Erkrankung wirklich den Entzündungsprocessen zuzuzählen ist, erscheint noch fraglich. Meist fehlen Entzündungserscheinungen gänzlich, weshalb man die im übrigen gut charakterisirte Affection besser als **primäre Pigment-Degeneration** der Netzhaut bezeichnet. Die Erkrankung ist ophthalmoscopisch durch Verschmälerung der Retinalgefässe, namentlich der Arterien, durch leichte atrophische, d. h. gelblich-weisse

**Fig. 310.** Retinitis pigmentosa. Ophthalmoskopisches Bild des Augenhintergrundes.

Verfärbung der Sehnervenpapille, deren Conturen gewöhnlich scharf bleiben und endlich ganz besonders durch eigenthümliche disseminirte unregelmässige Ansammlungen tief schwarzen Pigmentes in der Retina und zwar namentlich in einer zwischen hinterem Pol und Aequator liegenden Zone (vergl. Fig. 310) charakterisirt. Die Pigmentflecken sind bald nur spärlich und klein, bald zahlreich und gross und liegen zum Theil perivasculär oder in der Fortsetzung der sich allmählich verlierenden Gefässe. Im Allgemeinen sind die Pigmentfleckchen im Gegensatz zu den rundlichen und klumpigen der Ghorioretinitis disseminata mehr fein, zackig, Knochenkörperchen-artig gestaltet; nur da, wo sie sehr mächtig auftreten, bilden sich durch Confluenz umfänglichere grosse tiefschwarze Pigmentmassen, die rundliche Lücken enthalten. Helle, durch Infiltration der Netzhaut oder Atrophie der Chorioidea bedingte Flecken fehlen dabei gänzlich, ebenso Blutungen. Die Erkrankung befällt immer beide Augen und kann vererbt werden.

Die histologischen Veränderungen, welche bis jetzt, meist in späteren Stadien des Processes, gefunden wurden, sind: hochgradige Hypertrophie des Bindegewebsgerüstes der Netzhaut, hyaline Verdickung der Gefässwandungen mit Obliteration der feineren Aeste, Atrophie des Pigmentepithels, sowie Neubildung von stark pigmentirten Epithelzellen und Eindringen des Pigmentes in die Retina, wo es sich namentlich auch in den Gefässscheiden ablagert. Allmählich gehen alle nervösen Elemente der Retina zu Grunde, mit Ausnahme der Nervenfaserschicht. Die drusigen Verdickungen der Glaslamelle finden sich gewöhnlich auch hier in grosser Menge.

Die nicht gerade häufige **syphilitische Retinitis** tritt an einem Auge oder auch an beiden Augen in zweierlei Form auf, erstens als diffuse Retinitis ganz analog der oben geschilderten und zweitens (sehr selten) als sog. centrale recidivirende Retinitis. Anatomische Untersuchungen der letzteren fehlen noch. Ophthalmoscopisch sieht man in der Gegend der Macula eine graugelbliche Trübung.

Die Tuberkulose befällt die Retina nur höchst ausnahmsweise.

*Literatur über eitrige Retinitis:* Heiberg, *Centralbl. f. d. med. Wiss. 1874;* Roth, *Zeitschr. f. Chirurg. 1. Bd.;* Michel, *v. Gräfe's Arch. 23. Bd.;* Litten, *Zeitschr. f. klin. Med. 2. Bd.;* Hosch, *v. Gräfe's Arch. 26. Bd;* Virchow, *dessen Arch. 9. u. 10. Bd.;* v. Gräfe u. Schweigger, *v. Gräfe's Arch. 6. Bd.;* Nagel, *ebenda;* Berlin, *ebenda 13. Bd.;* Knapp, *ebenda 13. Bd.;* — *über Bright'sche Retinitis:* H. Müller, *v. Gräfe's Arch. 4. Bd. und Würzb. med. Zeitschr. I;* Nagel, *v. Gräfe's Arch. 6. Bd.;* Treitel, *ebenda 22. Bd.;* Poncet, *Gaz. méd. de Paris 1876;* — *über Retinitis pigmentosa:* Donders, *v. Gräfe's Arch. 3. Bd.;* H. Müller, *Ges. Schr.;* Schweigger, *v. Gräfe's Arch. 5. u. 9. Bd.;* Junge, *ebenda 5. Bd.;* Pope, *Ophth. Hosp. Rep. 4. Bd.;* Maes, *Utrecht 1861;* Leber, *v. Gräfe's Arch.*

*15. Bd.*; Landolt, *ebenda 18. Bd.*; — *über diabetische Retinitis*: Nettleship, *Ophth. Hosp. Rep. IX*; Michel, *Arch. f. klin. Med. 22. Bd. Weiteres ist bei* Leber, *Handb. v. Gräfe u. Saemisch 5. Bd. zu finden.*

## 7. Die Entzündung des Sehnerven.

§ 621. Die Entzündung des Sehnerven kann entweder bloss das intraoculäre Ende des Opticus (Papillitis nach Leber) oder bloss den Sehnervenstamm (retrobulbäre Neuritis) oder beide zusammen befallen. Die Entzündung der Papille, die **Papillitis** tritt in mehr oder weniger hohem Grade zu jeder stärkeren Retinitis hinzu (Neuro- oder Papillo-retinitis). Ganz besonders aber ist dies bei der Bright'schen Netzhautentzündung der Fall. Es kann indessen die Papille auch ganz für sich allein die Erscheinungen der Entzündung zeigen, und zwar dann, wenn eine Entzündung vom Sehnervenstamm oder auch vom Gehirn her bis zur Papille vorgeschritten ist (Neuritis optica descendens), oder wenn in Folge von raumbeengenden Tumoren im Schädel die Subarachnoidalflüssigkeit in den Zwischenscheidenraum des retrobulbär nicht-entzündeten Sehnerven hineingepresst wird. In letzterem Fall kommt es oft rapide zu einer hochgradigen Schwellung der Papille mit starken Stauungserscheinungen in den Retinalvenen (starke Schlängelung und Blutextravasate), weshalb diese Form der Papillitis auch als **Stauungspapille** bezeichnet wird.

Die Papillitis gibt sich ophthalmoscopisch dadurch zu erkennen, dass die Grenzen der Sehnervenscheide undeutlich werden, wobei die Papille selbst trüb, geröthet und geschwellt wird, namentlich in der nasalen Hälfte. Zugleich pflegt eine stärkere Füllung der Retinalvenen und eine leichte Verschleierung der circumpapillären Retinalzone aufzutreten. In stärkeren Graden der Entzündung nimmt die Schwellung der Papille zu. Die Gefässe werden durch die zunehmende auf Infiltration beruhende Trübung des Gewebes mehr und mehr im Bereich der Papille und namentlich an der Grenze derselben verschleiert und verdeckt, es treten mehr und mehr kleine radiär-streifige Blutextravasate in der grau-rothen, trüben Nervensubstanz auf und die ganze Papille ist oft so verwischt, dass sie nur mit Mühe als solche erkannt werden kann.

Bei der sog. Stauungspapille überwiegt die kugelartige Schwellung der Papille und die Stauung in den Retinalvenen über die Infiltrationstrübung des Opticus, aber sehr oft lässt sich aus dem ophthalmoscopischen Aussehen allein nicht sicher entscheiden, ob die Papillitis von Morbus Brighti oder von einem Hirntumor oder von einer descendirenden Neuritis herrührt. Auch die mikroscopische Untersuchung ergibt in allen drei Fällen dieselben Gewebsveränderungen, nur betonen einzelne Autoren, dass bei der Stauungspapille im Anfang blosses Oedem der Papille die starke Schwellung derselben verursache. Später zeigt aber auch die Stauungspapille die Erscheinungen der Entzündung, d. h. Infiltration des Gewebes

mit Lymphkörperchen, namentlich längs der Gefässe, varicöse Hypertrophie der Nervenfasern, kleine Blutextravasate und formloses, feinkörniges Exsudat zwischen den Faserzügen. Auch spärliche Fettkörnchenzellen und Corpora amylacea können auftreten. Weiterhin tritt eine Zunahme des Bindegewebes ein und gleichzeitig verfallen die nervösen Elemente der Atrophie, so dass schliesslich an Stelle der Papille nur eine flache oder sogar leicht excavirte Bindegewebsschicht liegt, die ophthalmoscopisch durch ihre kalte weisse Färbung, den Mangel feinerer Gefässe und die Schmalheit der auf ihr zusammenlaufenden Retinalgefässe sich auf's deutlichste von einer normalen Papille unterscheidet.

Dass bei der Stauungspapille eine Verdrängung der Subarachnoidalflüssigkeit nach dem Scheidenraum des Opticus stattfinde, wurde daraus geschlossen, dass in Fällen erhöhten intracraniellen Druckes der Opticus dicht hinter dem Bulbus eine ampulläre Anschwellung zeigt, die auf einer Ausdehnung der Scheide durch darunter angesammelte Flüssigkeit, also auf einem Hydrops der Sehnervenscheide beruht. Die angestaute Flüssigkeit presst den Nerv hinter der Lamina cribrosa zusammen, verhindert den Rückfluss des Blutes in der Centralvene und soll dadurch auch die Entzündung der Papille verursachen. Da blosse Venenstauung gewöhnlich keine Entzündung verursacht, so ist es nicht unmöglich, dass die gleichzeitig stattfindende Compression der Arteria centralis retinae zu zeitweiliger Absperrung des Blutzuflusses und damit möglicherweise zu Entzündung der Papille führt. Leber nimmt an, dass die in den Scheidenraum hineingespresste Cerebralflüssigkeit entzündungserregende Eigenschaften habe. Von Anderen (Huguenin) ist nachgewiesen, dass selbst von einem ganz entlegenen, z. B. im Schläfenlappen sitzenden, Tumor aus, eine **Perineuritis des Sehnervenstammes** ausgehen kann, sodass also eine vom Tumor auf die Meningen und die Optici übergehende Entzündung die Papillitis hervorruft. Es ist sehr wohl möglich, dass dieser Zusammenhang eines intracraniellen Tumors mit Papillitis ein häufigerer ist, als bisher angenommen wurde (Huguenin). Dabei kann die im Bereich der Papille vorhandene Stauung die vielleicht im Opticusstamme geringgradige Entzündung zu einer hochgradigen anfachen.

Die Perineuritis des Opticusstammes, wie sie auch bei Orbitalentzündungen, Meningitis basilaris etc. vorkommt, kennzeichnet sich dadurch, dass im Intervaginalraum des Sehnerven eine entzündliche Exsudation auftritt, und zwar in Form von reichlichen farblosen Blutkörperchen, die in einer feinkörnigen oder feinfaserigen Masse eingebettet sind. Ferner kommt eine Vermehrung der Endothelzellen vor, welche das im Intervaginalraume ausgespannte feine Balkengewebe überziehen. Unter Umständen kann dann eine breite zellenreiche entzündliche Exsudatschicht den ganzen Intervaginalraum rings um den Opticus ausfüllen.

Eine fernere Entzündungsform des Opticusstammes bildet die **Neuritis interstitialis.** Sie begleitet oft die Perineuritis und

führt zu zelliger Infiltration des den Opticus durchziehenden bindegewebigen Stützgewebes. Es kann dann Hyperplasie dieses Bindegewebes und Atrophie der Nervenbündel eintreten. — Endlich kann, in Begleitung der beiden vorigen oder auch selbständig, die Entzündung die Nervenfaserbündel selbst befallen (Türck, Stellwag), wobei es unter Zerfall des Nervenmarkes und Auftreten zahlreicher Fettkörnchenzellen zu Atrophie der Nervenfasern d. h. zu grauer Degeneration des Sehnerven kommt. Dies würde nach Leber als **Neuritis medullaris** zu bezeichnen sein.

Die **syphilitische Entzündung des Opticus** tritt manchmal zu einer specifischen Retinitis hinzu (Neuroretinitis), kann aber auch mehr selbständig auftreten, sei es in der Form einfacher Entzündung, sei es in der Form gummöser Infiltration. Es kann dann der ganze Sehnerv oder das Chiasma von gummöser Wucherung durchsetzt werden.

Die **Tuberculose des Sehnerven** wurde bis jetzt nicht häufig beobachtet. Die Miliartuberkel der Opticusscheide, die zuerst von Michel, dann von Deutschmann beobachtet wurden, dürften wohl öfter vorkommen als man bis jetzt annahm. Die experimentellen Untersuchungen von Deutschmann zeigen wenigstens, dass bei Kaninchen nach tuberculöser Infection des Schädelraumes sehr bald Miliartuberkel in der Opticusscheide hinter dem Bulbus auftreten, ohne dass im Anfang die centrale Strecke des Opticusstammes Entzündung erkennen lässt. — Die chronische Tuberkulose kommt im Opticus selten vor, doch kann unter Umständen ein grosser Theil des Nerven von tuberkulösen Granulationswucherungen durchsetzt und so zur Atrophie gebracht werden.

*Literatur:* Leber, *Transact. of the internat. med. Congr. London 1881* u. *Handb. von v. Gräfe u. Saemisch 5. Bd.*, wo die weitere umfangreiche Literatur sich gesammelt findet; Hugueninn, *Corresp.-Bl. f. schweiz. Aerzte 1882*; Haab, *Verhandl. d. schweiz. naturf. Gesellsch. zu Zürich 1883*; Michel, *Arch. f. klin. Med. 22. Bd. p. 448*; Deutschmann, *v. Gräfes Arch. 27. Bd.*; Sattler, *ebenda 24. Bd.*

## 8. Das Glaucom.

§ 622. Als **Glaucom** bezeichnet man eine Erkrankung des Auges, bei welcher der intraoculare Druck über die Norm erhöht ist. Es kann in Folge davon der Bulbus steinhart werden. Diese Drucksteigerung kann ein vorher gesundes Auge (primäres Glaucom) oder ein schon anderswie erkranktes Auge befallen (secundäres Glaucom). Ferner kann das Glaucom acut oder chronisch, mit oder ohne entzündliche Nebenerscheinungen auftreten. Findet die Drucksteigerung ganz langsam, ohne Röthung des Auges mit zeitweiligen Intermissionen statt, so wird dies **Glaucoma simplex** genannt. Man findet in diesem Fall dann bloss die unten erwähnte Excavation und Atrophie der Papille. Tritt

das Glaucom dagegen acut auf, so wird auch das Aeussere des Auges stark verändert: es tritt hochgradige Röthung der Conjunctiva Bulbi, ja sogar Chemosis derselben auf, die Cornea wird leicht getrübt, wie rauchig und ihre Oberfläche verliert den spiegelnden Glanz, wird matt oder leicht chagrinirt. Die Pupille ist dabei gewöhnlich etwas erweitert. Der in Folge hiervon sichtbare, leicht graulich-grüne Schimmer in der Tiefe der weiten Pupille, wie er auch normaler Weise bei weiter Pupille älterer Leute vorkommt, gab der Krankheit den Namen Glaucom. Wo die eben erwähnte starke Mitbetheiligung der Conjunctiva, ferner starke Trübung der Cornea (vielleicht auch des Glaskörpers) sich einstellt und das Bild einer Ophthalmie zu Stande kommt, spricht man auch von **Glaucoma inflammatorium.** In beiden Fällen kann bei ziemlich acut und heftig auftretender Drucksteigerung ausser der Härte des Bulbus und der Mattheit der Cornea, verbunden mit leichter pericornealer Röthung jegliche weitere makroscopische pathologische Veränderung fehlen.

Die anatomischen Veränderungen, welche das Auge bei Glaucom erleidet, lassen sich in primäre und secundäre trennen. Die ersteren scheinen im Wesentlichen chronisch-entzündlicher Natur zu sein, während die letzteren mehr atrophischer, degenerativer Art sind.

Nach v. Arlt und Fuchs gibt eine chronische Chorioiditis, namentlich der vorderen Chorioidalpartieen den Anstoss zu einer Flüssigkeitszunahme und zu einer Drucksteigerung im Bulbus. Nach Knies dagegen liegt der Schwerpunkt in einer circumscripten entzündlichen Infiltration der Umgebung des Schlemm'schen Canales, welche zur Bildung zellenreichen Gewebes im Fontana'schen Raume (peripherste Partie der vorderen Kammer) und an der Vorderfläche der Iris führt. In Folge dessen entsteht dann eine Obliteration des Fontana'schen Raumes, wobei die Irisperipherie mit der Peripherie der Cornea, d. h. mit deren Membrana Descemeti verlöthet wird. Da nach Knies vom Fontana'schen Raum aus der Hauptabfluss des intraocularen Saftstromes aus dem Bulbus-Inneren vor sich gehen soll, so tritt bei Obliteration desselben Stauung und damit die für Glaucom charakteristische intraoculare Drucksteigerung auf.

Als secundäre pathologische Veränderung ist in erster Linie die glaucomatöse Excavation der Papille zu nennen. Da die Lamina cribrosa die schwächste Stelle der Sclera ist, gibt sie offenbar zuerst dem erhöhten intraocularen Drucke nach und wird allmälig nach hinten gedrängt. Zugleich atrophiren in Folge des Druckes die Nervenfasern der Papille, wodurch die Excavation noch mehr vertieft wird. Die so an Stelle der Papille entstehende Grube (Fig. 311 *E*) kann 0,6 bis 1,5 mm. tief werden. Die Weite der Grube beträgt 0,7 bis 1,25 mm. Die Lamina cribrosa kann bis hinter das äussere Niveau der Sclera zurückgedrängt werden. In früheren Stadien ist der Grund der Grube oft mit einer Lage neugebildeten kleinzelligen Gewebes bedeckt. Später schwindet dasselbe sammt

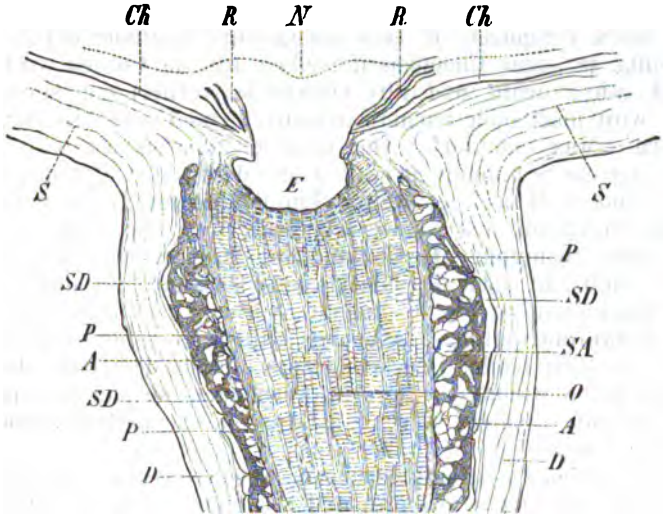


Fig. 311. Glaucoma absolutum. Längsschnitt durch den Sehnerven am Eintritt in den Bulbus. Atrophie des Sehnerven. *E* Excavation der Papille. *N* Linie, die dem Contur einer normalen Papille entsprechen würde. *O* Opticusstamm. *P* Pialscheide desselben. *A* Arachnoidalscheide, deren Balken dicker als normal. *D* Duralscheide. *SA* Subarachnoidalraum des Opticus. *SD* Subduralraum desselben. *S* Sclera. *Ch* Chorioidea. *R* Retina. Vergr. 12.

den darunter liegenden Nervenfasern, sodass der Grund der Excavation durch die nackte Lamina cribrosa gebildet wird (Fig. 311 *E*); schliesslich schwinden auch die Nervenfasern und Gefässe an den Seitenwänden der Grube (Glaucoma absolutum). Auch der Opticusstamm atrophirt endlich nach langer Dauer des Processes, sodass er im Durchmesser beträchtlich abnimmt und in Folge dessen der Subarachnoidal- und Subduralraum desselben sich erweitert (*SA* u. *SD*).

In der Retina atrophirt zunächst die Nervenfaser- und Ganglienzellenschicht. Gleichzeitig treten an den Gefässen Verdickung, Sclerosirung und Varicositäten der Wandungen auf. Hie und da kommt es schon im Anfang des Processes zu Blutungen in der Netzhaut (hämorrhagisches Glaucom). Schliesslich kann sich auch Netzhautablösung einstellen.

Der Glaskörper bleibt unter Umständen normal, löst sich indessen manchmal in seinem hinteren Theil von der Retina ab. Ferner enthält er zuweilen abnorme Zellen verschiedener Gestalt, ebenso Blutkörperchen und pigmentirte Zellen.

Die Cornealoberfläche wird bei Glaucom, ähnlich wie bei Keratitis, matt, leicht uneben, als ob feinste Wassertröpfchen darauf lägen. Diese Erscheinung rührt jedoch nicht von Entzündung her, sondern hängt lediglich von der Drucksteigerung ab und kann daher rasch eintreten und rasch schwinden. Sie beruht nach Fuchs

auf der Bildung kleiner, oft rosenkranzförmig an einander gereihter Tröpfchen von Flüssigkeit zwischen den Epithelzellen, namentlich denjenigen der tiefsten Schichte. Zwischen Epithel und Bowman'scher Membran wird ferner häufig eine structurlose oder bindegewebig aussehende neugebildete Membran getroffen. In der Bowman'schen Membran selbst sind die Canäle, durch welche die Nerven des Epithels hindurch gehen, erweitert. Fuchs fand ausserdem in der Cornea parallel zur Oberfläche spaltförmige Lücken, die nach vorn hin successive zunahmen und die Corneallamellen auseinander drängten. Nach ihm sind alle diese Erscheinungen als ein durch die glaucomatöse Drucksteigerung bedingtes Oedem der Hornhaut anzusehen.

Da, wo das Glaucom als sogenanntes **Secundärglaucom** in Gefolge anderer pathologischen Processe auftritt, z. B. bei Pupillarabschluss, ectatischen Hornhautnarben, Chorioidalsarkom, Verletzungen und Luxation der Linse etc. sind die Glaucomveränderungen mit denen der Grundkrankheit complicirt. Knies fand sowohl bei Chorioidalsarkomen als bei Luxatation der Linse in den Glaskörper die Obliteration des Fontana'schen Raumes. Ebenso Fuchs bei Chorioidalsarkomen.

Die Auffassung, dass die Obliteration des Fontana'schen Raumes das Primäre und Hauptsächliche des Glaucomes sei, wird nicht von allen Beobachtern getheilt. Viele halten diese nur für secundär, durch das Vordringen der Iris entstanden und suchen das Wesen des glaucomatösen Processes in anderen Momenten wie in krankhaften Veränderungen der Gefässe der Iris und des Corpus ciliare, in Chorioiditis, Rigidität der Sclera etc. Ad. Weber hält die Verlegung des Fontana'schen Raumes ebenfalls wie Knies für das Wesentliche, erklärt dessen Zustandekommen aber dadurch, dass primär die Ciliarfortsätze anschwellen und dadurch die Irisperipherie nach vorn drängen, wonach diese dann mit der Peripherie der Cornea verklebe. Priestley Smith glaubt, dass die Grössenzunahme der Linse, wie er sie in Augen höheren Alters fand, das Moment bilde, welches Glaucom auslöse. Die zu grosse Linse versperre nämlich den Abfluss des Flüssigkeitsstromes aus dem Glaskörper nach der vorderen Kammer. Dadurch werde die Linse sammt der Zonula Zinnii und den Ciliarfortsätzen nach vorn geschoben und die Iris an die Cornea angepresst, wodurch der Abschluss des Fontana'schen Raumes gegeben und das Glaucom perfect sei. Letztere Hypothese gilt jedenfalls nicht für solche Fälle, wo die Linse fehlt (z. B. durch Luxation in den Glaskörper). Weitere Untersuchungen müssen entscheiden, welche von den obigen Hypothesen für die Pathogenese des Glaucoms zutreffend und ob in allen Fällen dieselbe pathologische Veränderung Ursache der Drucksteigerung ist.

*Literatur:* H. Müller, *Ges. Schriften;* v. Gräfe, *sein Arch. Bd. 1, 2, 6, 7;* Schweigger, *v. Gräfe's Arch. Bd. 6;* Pagenstecher,

*v. Gräfe's Arch. Bd. 17 u. 22;* Knies, *ebenda Bd. 22 u. 23;* Ad. Weber, *ebenda Bd. 22 und Transact. of the internat. med. Congress, London;* Priestley Smith, *ebenda;* Brailey, *Ophthal. Hosp. Reports IX;* Fuchs, *Zehender's klin. Monatsbl. f. Augenheilk. 1878, Beilageheft und v. Gräfe's Arch. Bd. 27;* Leber, *ebenda Bd. 24.*

## VI. Geschwülste und Parasiten des Auges.

§ 623. Unter den **primären epithelialen Geschwülsten** des Auges und seiner Adnexa kommt am häufigsten der Plattenepithelkrebs vor. Er entwickelt sich meistens an der Uebergangsstelle zwischen Conjunctiva und Cornea, kann indessen auch primär in der Conjunctiva des Bulbus (Horner) oder der Lider entstehen und von da auf den Bulbus übergehen. So lange die Carcinome klein sind, haben sie Aehnlichkeit mit Ekzempusteln (v. Gräfe), bei weiterem Wachsthum bilden sie derbe höckerige Geschwülste, welche sowohl nach der Fläche als nach der Tiefe sich ausbreiten und die Sclera sowie den Cornealrand zerstören. Sie sind meist pigmentlos, doch sind mehrfach melanotische Carcinome dieser Gegend gesehen und beschrieben (His, Langhans, Manz) worden.

Carcinome der Thränendrüsen (Horner) sind selten. Sie bilden knotige Tumoren, welche das Auge zur Seite drängen. Durch Bildung hyaliner Kugeln im Innern der Krebszapfen kann jene Geschwulstform entstehen, welche man als Cylindroma carcinomatodes bezeichnet. Becker hat ein Adenom der Thränendrüsen beschrieben.

Unter den **Bindegewebsgeschwülsten** sind weitaus die wichtigsten das Sarcom und das Gliom. Myxome, Fibrome, Lipome, Chondrome, Osteome etc. treten dagegen ganz zurück.

Das **Sarcom** geht am häufigsten von der Uvea aus und ist entsprechend dem Pigmentgehalt des Mutterbodens meist pigmentirt. Die grösste Zahl des Uvealsarcoms fällt auf die Chorioidea (85 % nach Fuchs) und zwar namentlich auf deren hinteren Abschnitt, seltener bildet der Ciliarkörper (9 %) und noch seltener die Iris den Ausgangspunkt. Die pigmentirten Formen verhalten sich zu den unpigmentirten wie 229 : 30. Nahezu die Hälfte der bis jetzt beobachteten Uvealsarcome waren Spindelzellensarcome, ein anderer Theil enthält sowohl Spindelzellen als Sternzellen und Rundzellen. Die nicht pigmentirten waren meist Rundzellensarcome.

Die Chorioidalsarcome nehmen ihren Ursprung in der pigmentführenden Schicht der grossen Gefässe. Sowohl die Choriocapillaris als die Lamina fusca wird erst später ergriffen. Nach Fuchs geht die Entwickelung theils von den Zellen der Gefässadventitia und den Endothelhäutchen, theils von den pigmentirten Stromazellen aus. Erstere liefern namentlich unpigmentirte, letztere pigmentirte

Sarcomzellen, doch kann auch in den Abkömmlingen der ersteren Pigment auftreten. Bei Beiden wird der Wucherungsprocess durch Vermehrung des Protoplasma's und durch Kerntheilung eingeleitet. In manchen Fällen nehmen auch Wanderzellen (Fuchs) an der Bildung der Geschwulstzellen Theil. Das Uvealsarcom bildet meist rundliche Knoten, welche entweder nach aussen oder nach innen oder nach beiden Richtungen zugleich wuchern.

Bei der Wucherung nach innen wird zunächst die Glaslamelle durchbrochen. Das Pigmentepithel bleibt dabei passiv und wird zur Seite geschoben, ohne dass es an der Geschwulstbildung Theil nimmt. Weiterhin verbreitet sich die Neubildung im subretinalen Raum oder durchbricht die Retina und dringt mit stark wuchernden grossen Zellen in den Glaskörper vor, wobei die Glaskörperzellen sich gleichfalls in Sarcomzellen umwandeln. Nur selten verbreitet sich das Sarcom in der Chorioidea in der Form disseminirter kleiner Knötchen.

Der Durchbruch nach aussen geschieht so, dass die Geschwulst längs der Arterien, Venen und Nerven, welche normalerweise die Sclera passiren, vordringt. In den vorderen Theilen sind es besonders die Vortexvenen und vorderen Ciliarvenen, am hinteren Pol die zahlreichen Arteriae post. breves, denen entlang das Sarcom nach aussen wuchert. Ferner kann dasselbe auf dem Wege des Opticus aus dem Bulbus herauswuchern, und zwar entweder durch die Papille und die Lamina cribrosa hindurch oder aber vom Rande der Aderhaut aus neben der Papille vorbei direct nach rückwärts in den Intervaginalraum des Opticus. Der extraoculare Theil der Geschwulst wächst immer rascher als der dem intraocularen Druck ausgesetzte im Bulbus befindliche.

Das Chorioidalsarkom führt ohne Ausnahme früher oder später, meist jedoch rasch, zu Metastasen, aber nie in den nächstgelegenen Lymphdrüsen, sondern hauptsächlich in der Leber. Die Lebermetastasen sind häufiger als alle übrigen zusammengenommen. Die Metastasirung geschieht auf dem Wege der Blutbahn durch Sarkomzellen-Emboli. Fuchs sah auch mehrfach Sarcomzellen in den Gefässen der Choriocapillaris. Die metastatischen Geschwulstknoten haben dieselbe histologische Structur wie die primäre Neubildung. Nur in der Pigmentirung kann eine Differenz bestehen, indem die secundären Geschwülste oft weniger pigmentirt sind, als die primären oder auch wohl gar kein Pigment enthalten.

Die im Gefolge des Chorioidalsarcomes im Bulbus auftretenden pathologischen Veränderungen sind erstens die des Glaucomes, zweitens die der Entzündung in der Form von Iridocyclitis und Chorioiditis. Im letzteren Falle ist die Chorioidea im ganzen nicht von der Geschwulst occupirten Gebiet reichlich von Rundzellen durchsetzt, die Kerne der Gefässwände sind in Proliferation begriffen etc. Nicht selten wird ferner die Oberfläche der Aderhaut mit Exsudat bedeckt, welches sich später organisirt. In den daraus resultirenden Bindegewebsschwarten kann es wohl auch zur Knochen-

bildung kommen. Ferner kann Netzhautablösung und Cataractbildung hinzutreten.

Sarcome der Thränendrüsen, der Conjunctiva und der Sclera sind selten, doch kommen verschiedene Formen vor und können eine erhebliche Grösse erreichen (Dyer, Nettleship). Die Conjunctival- und Scleralsarcome gehen meist von der Cornealgrenze aus und sind meist pigmentirt.

Am Sehnervenstamm kommen sowohl Spindel- als Rundzellensarcome vor und präsentiren sich als cylindrische oder spindelige oder knotige Verdickungen des Sehnerven. Endlich können Sarcome sich auch in den um den Bulbus gelegenen Geweben sowie im Periost der Augenhöhle entwickeln. An den letztgenannten Stellen sind mehrfach auch sarcomatöse Cylindrome beobachtet, ferner auch plexiforme Sarcome, Myxosarcome, Fibrosarcome und Osteome. Alle diese Geschwülste bilden knotige Tumoren, welche den Bulbus mehr oder weniger verdrängen.

Perls beobachtete ein ächtes Neurom des Nervus opticus; Horner ein papillöses Fibrom der Conjunctiva.

Das **Gliom** kommt vornehmlich in der Retina, selten im Opticusstamm vor und tritt häufig doppelseitig auf. Während das Uvealsarcom bis zum zweiten Lebensjahr gar nicht, bis zum zehnten äusserst selten vorkommt, findet sich das Gliom der Netzhaut bloss in den ersten Lebensjahren (bis ca. zum zwölften), später nicht mehr und kann congenital sein. Es ist sogar wahrscheinlich, dass die Entwicklung der Gliome der Netzhaut meistens in die Fötalzeit zurückreicht.

Der feinere Bau des Retinalgliomes stimmt im Allgemeinen mit demjenigen der Hirngliome überein. Es setzt sich danach die Geschwulst aus dichtgedrängten einkernigen Zellen zusammen, die in eine von zahlreichen weiten, dünnwandigen Gefässen durchzogene spärliche, feinkörnig oder feinfaserig aussehende Interzellularsubstanz eingebettet sind. An gehärteten Präparaten erscheinen die Gliomzellen rundlich, und der Kern ist nur von ganz wenig Protoplasma umgeben, sodass die Geschwulstmasse aus Körnern zu bestehen scheint, ähnlich denen der Körnerschicht der Retina. Manche Autoren geben auch an, dass die Geschwulst wesentlich aus Rundzellen bestehe. Beim Zerzupfen frischer Gliome aber fand Leber das Protoplasma der Zellen in ungemein zahlreiche feine durcheinander gewirrte Fäserchen auslaufen, ähnlich den Deiters'schen Zellen und analog jenen, welche in Hirngliomen vorkommen. Auch Vetsch fand diese Zellform sehr häufig, um so häufiger, je frischer das Präparat war. Damit erscheint das Retinalgliom demjenigen des Gehirns näher gerückt; immerhin unterscheidet es sich von jenem nicht unwesentlich dadurch, dass es Metastasen in verschiedenen Organen bildet. Ferner greift es auch in der Continuität um sich, füllt den ganzen Bulbus aus, ergreift die Sclera, die Lider, die weichen Theile und die Knochen des Gesichtes und kann auch in der Bahn des Sehnerven bis zum Gehirn vordringen,

wobei es hauptsächlich den Nervenfasern, weniger den Opticusscheiden folgt.

**Thierische Parasiten** kommen nur selten im Auge vor. Am häufigsten ist der Cysticercus cellulosae, im Innern des Bulbus oder in der Orbita (letzteres sehr selten) gefunden worden. Intraoculär kommt der Cysticercus am häufigsten unter der Retina und im Glaskörper vor, selten dagegen in der vordern Kammer, wo er entweder frei beweglich ist oder der Iris oder der Membrana Descemeti anhaftet. Der Parasit zeigt sich hier als kleine durchsichtige leicht gelbliche Blase, die sich bewegt und von Zeit zu Zeit den Kopf mit seinem fadenförmigen Hals ausstülpt. Meist verursacht der Blasenwurm Entzündung der Iris. — Auch der unter der Netzhaut sitzende Cysticercus lässt Bewegungen seiner Wandung und Ortsveränderungen erkennen, dagegen bleibt hier der Kopf immer in die Blase eingestülpt. Diese erscheint ophthalmoscopisch als kleiner weisser scharf begrenzter Körper, der oft an einer Stelle einen helleren Fleck zeigt, der dem Kopf entspricht. Wenn die Blase grösser geworden ist, trübt sich die über ihr liegende Retina und die weiteren Folgen sind Ablösung der Netzhaut in mehr oder weniger grossem Umfang, Trübung des Glaskörpers, Einkapselung der Blase, wobei dieselbe von einer derben fibrösen Schwarte eingeschlossen wird, die nach Jahren theilweise verkalken kann. Die Retina und Chorioidea können ebenfalls durch bindegewebige Wucherung verdickt werden und an der Kapselbildung Theil nehmen. Der Wurm kann aber auch durch die Retina in den Glaskörper durchbrechen und hier frei beweglich als kreisrunde Blase gesehen werden, deren Kopf bald aus- bald eingestülpt ist. Auch diese Cysticercen führen bald zur Trübung des Glaskörpers, gewöhnlich auch zu Netzhautablösung und zu Phthisis Bulbi.

Von Entozoen sind ferner die Filaria und der Echinococcus zu nennen. Letzterer kommt ab und zu in der Orbita vor, während erstere in der vorderen Kammer und im Glaskörper beobachtet wurde.

*Literatur über epitheliale Geschwülste:* Horner, *Zehender's klin. Monatsblätter 1871;* Berlin, *Handb. d. Augenheilk. v. Graefe und Saemisch VI;* O. Becker, *Bericht üb. d. Augenklinik d. Wiener Universität 1863—65;* v. Graefe, *sein Arch. VII.*

*Literatur über Bindesubstanzgeschwülste:* Virchow, *Die krankh. Geschwülste II;* Fuchs, *Das Sarcom des Uvealtractus, Wien 1882;* Dyer (*Sarcom der Conjunctiva bulbi*), *Transact of the Americ. Ophth. Soc. 1879;* Leber (*Gliom*), *Handb. von v. Graefe u. Saemisch V;* Veitch (*Gliom*), *Arch. f. Ophthalm. XI;* Bizzozero (*Gliommetastasen*), *Moleschott's Untersuch. XI;* v. Hippel (*Gliom*), *Ber. üb. d. ophthalm. Univ.-Klinik in Giessen 1881.*

# VIERZEHNTER ABSCHNITT.

# Pathologische Anatomie des Gehörorganes.

Von

**Dr. Wagenhäuser,**

Docent der Ohrenheilkunde in Tübingen.

## I. Einleitung. Missbildungen.

§ 624. Das Gehör zerfällt in anatomischer Beziehung in drei Abschnitte, das äussere, mittlere und innere Ohr. Das äussere Ohr (Ohrmuschel, äusserer Gehörgang und Trommelfell), sowie das mittlere Ohr (Trommelhöhle, Gehörknöchelchen, Ohrtrompete und Warzenfortsatz) bilden in functioneller Beziehung den schallleitenden Apparat, während das innere Ohr (Ursprung des Hörnerven im Gehirne, sein Stamm und seine Ausbreitung im Labyrinth) den schallempfindenden Apparat darstellt.

Den Anfangstheil des äusseren Ohres bildet die Ohrmuschel, an die sich der röhrenförmige Gehörgang (Fig. 312*a*) anschliesst. Der-

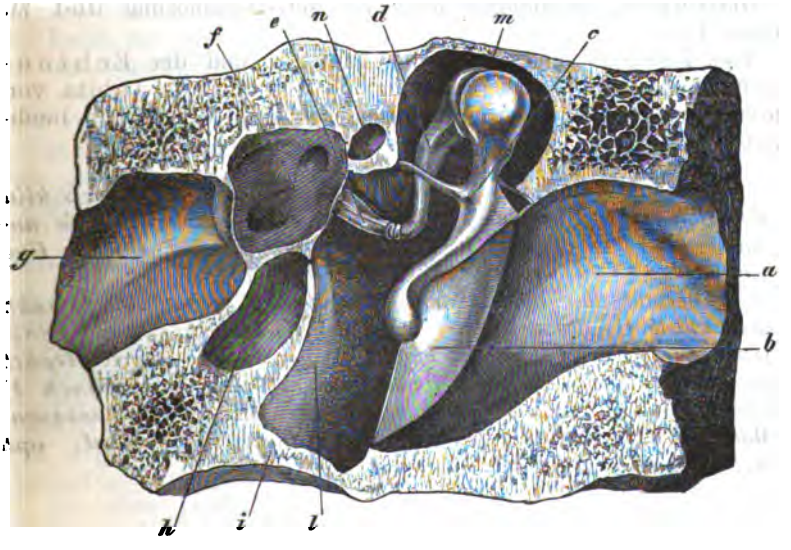


**Fig. 312.** Durchschnitt des knöchernen Gehörganges, der Trommelhöhle und des Labyrinthes. (Nach Politzer). *a* Aeusserer

Gehörgang. *b* Trommelfell. *c* Hammer. *d* Ambos. *e* Steigbügel. *f* Vorhof. *g* Innerer Gehörgang. *h* Schneckenkanal. *i* Untere (Drosselader-) Wand der Trommelhöhle. *l* Innere (Labyrinth-), *m* obere (Gehirnhaut-) Wand. *n* Canalis Fallopiae. Vergr. 2,5.

selbe wird an seinem inneren Ende durch eine Membran, das Trommelfell *(b)*, geschlossen, das die Scheidewand zwischen äusserem und mittlerem Ohre bildet. Den nach innen davon befindlichen Trommelhöhlenraum überbrückt die Kette der Gehörknöchelchen aus Hammer *(c)*, Ambos *(d)* und Steigbügel *(e)* bestehend. Der Hammer, als Anfangsglied derselben steht mit der Innenfläche des Trommelfelles in fester Verbindung, während ihr Endglied, der Steigbügel, mit seiner Fussplatte dem ovalen Fenster der Labyrinthwand beweglich eingefügt ist.

Trommelfell und Gehörknöchelchenkette bilden die anatomisch wichtigen Theile, vermittelst deren die durch den Gehörgang zugeführten Schwingungen der Luft auf das Labyrinth übertragen werden. Eine accessorische Bedeutung hierbei kommt den, verschiedene Spannung der Kette herbeiführenden Muskeln der Gehörknöchelchen sowie der Ohrtrompete zu, durch welche eine Ventilation des Mittelohres, ein Gleichgewichtszustand der Luft der Trommelhöhle mit der äusseren Atmosphäre vermittelt wird.

An die Trommelhöhle schliesst sich nach innen zu vom inneren Ohre zunächst das Labyrinth an. Von der Masse des Felsenbeines umschlossene und von harten Knochen gebildete Räume (das knöcherne Labyrinth) enthalten eine Anzahl unter sich communicirender, vom Labyrinthwasser, der Endolymphe erfüllter häutiger Schläuche und Säckchen (das häutige Labyrinth), dazu bestimmt, die Endausbreitungen des Hörnerven zu tragen. Die Knochenräume nur zum Theil ausfüllend wird das häutige Labyrinth von der Perilymphe umspült und stellenweise durch Bindegewebsstränge an die Wandungen befestigt.

Den anatomischen Mittelpunkt des Labyrinthes bildet der Vorhof *(f)* mit seinen beiden Säckchen, dem Sacculus hemiellipticus, von dem die Bogengänge abgehen, und dem kleineren, runden, dem Sacc. hemisphaericus, der den blindsackförmigen Anfang des Schneckenkanales *(h)* darstellt; den physiologisch wichtigsten Theil bildet die Schnecke, auf deren häutigem Spiralblatte sich die Endapparate des Nervus cochlearis befinden.

Gegen die Trommelhöhle zu wird der Vorhof durch den Steigbügel in der Fenestra ovalis, die Schnecke durch die Membran des runden Fensters abgeschlossen. Zwei Canäle, der Aquaeductus vestibuli et cochleae, vermitteln eine Verbindung der endo- und perilymphatischen Räume mit dem Subarachnoidealraume. Vom Stamme des Hörnerven treten die einzelnen Zweige durch eine Reihe siebförmig durchlöcherter Stellen am Grunde des inneren Gehörganges zu den verschiedenen Abtheilungen des Labyrinthes, während der Stamm selbst, nach seinem gemeinschaftlichen Verlaufe mit dem Facialis im inneren Gehörgange, an der untern Grenze des Pons in

die Medulla oblongata eintritt, von wo dann seine Fasermassen zu den verschiedenen Acusticuskernen in der Rautengrube, im Funiculus cuneatus und gracilis, sowie zum Corpus restiforme verlaufen.

Die Erregung der terminalen Endapparate des Hörnerven geschieht in der Weise, dass die Schwingungen der Luft vom Trommelfell aus auf die Gehörknöchelchenkette und durch die Fussplatte des Steigbügels auf das Labyrinthwasser und damit auf die Weichtheile, welche diese Endapparate tragen, übermittelt werden.

Vom Gehörorgan entwickeln sich das äussere und mittlere Ohr unter wesentlicher Betheiligung der ersten Kiemenspalte. Während sich dieselbe in ihrem ganzen vorderen Abschnitte schliesst, erhält sich ihr hinterster Theil wegsam, mit Ausnahme einer kleinen, dicht an der äusseren Oberfläche gelegenen Stelle, die verwächst und das Trommelfell bildet. Aus der an der Aussenfläche des Trommelfelles gelegenen Grube und ihren Wandungen entwickelt sich der äussere Gehörgang und die Ohrmuschel, während der mediale Rest der Kiemenspalte die Paukenhöhle und die Ohrtrompete liefert. Aus dem 1. und 2. Kiemenbogen gehen die Gehörknöchelchen hervor. Vom inneren Ohre entwickelt sich das Labyrinth aus der Labyrinthblase, einer bläschenförmigen Einstülpung des Ectodermas zu beiden Seiten des Nachhirnes, wozu das mittlere Keimblatt (Mesoderma) die häutigen und ursprünglich knorpeligen, später knöchernen äusseren Hüllen liefert. Der das Gehirn und die Labyrinthblase verbindende Hörnerv entsteht als gangliöse Masse aus dem Hinterhirn.

Nach Hunt und Urbantschitsch hat die 1. Kiemenspalte mit der Entwicklung des äusseren und mittleren Ohres nichts zu thun, und es bildet sich der Gehörgang durch eine Einbuchtung der Haut hinter derselben, die Tuba und Paukenhöhle durch eine Ausstülpung der Mundbucht (Mund-, Nasen-, Rachenhöhle), die vom Ectoderma überzogen ist.

*Literatur:* Kölliker, *Entwickelungsgeschichte des Menschen, Leipzig 1879;* David Hunt, *Americ. Journ. of otology IV;* Urbantschitsch, *Schenk's Mittheilungen 1877 I. H. und Lehrbuch der Ohrenheilk., Wien 1880.*

§ 625. **Missbildungen des Gehörorganes** betreffen bald alle Abschnitte desselben gleichzeitig, bald finden sich dieselben, entsprechend den oben geschilderten entwicklungsgeschichtlichen Verhältnissen, auf das äussere und das mittlere Ohr beschränkt bei Intactsein des inneren Ohres, oder letzteres erweist sich allein betroffen, während das äussere und das mittlere Ohr normal sind.

Die Missbildungen des äusseren und mittleren Ohres kommen vorwiegend einseitig, seltener doppelseitig vor und finden sich häufig neben anderweitigen Hemmungsbildungen, wie Hasenscharten, Wolfsrachen, Halskiemenfisteln, sowie halbseitiger Gesichtsatrophie. Sie

sind nach VIRCHOW auf frühe Störungen in der Schliessung der ersten Kiemenspalte zurückzuführen.

An der Ohrmuschel fehlen häufig einzelne Theile, z. B. der Helix, der Antihelix, oder der Lobulus, oder es ist die ganze Muschel verkrüppelt (Mikrotie). Nur selten kommt ein völliger Defect derselben vor. In anderen Fällen ist dieselbe ganz oder theilweise abnorm vergrössert, von häutigen oder knorpeligen Wülsten (Auricularanhängen) umgeben, oder verdoppelt. Als Anomalieen der Lage sind Sitz derselben an der Wange, dem Halse, oder der Schulter zu erwähnen.

Nicht selten finden sich in der Umgebung des Ohres, nach vorne, als Residuen der ersten Kiemenspalte, kleine narbenähnliche Grübchen, Fistelöffnungen oder Gänge, die eine rahmähnliche Flüssigkeit secerniren (Fistula auris congenita). Ein Zusammenhang mit dem Gehörgang oder der Paukenhöhle fehlt (URBANTSCHITSCH).

Gleichzeitig mit Verkrüppelung der Ohrmuschel kann der Gehörgang vollkommen fehlen oder nur durch eine oder mehrere flache Dellen an Stelle des Ohreinganges angedeutet sein. In anderen Fällen ist ein knorpeliger Canal vorhanden, in der Tiefe jedoch knöchern oder membranös geschlossen, oder als ganz feiner Canal fortgesetzt. Gleichmässige oder sanduhrförmige Verengerung, Bindegewebsbrücken zwischen den Wänden, Duplicität des Gehörganges, sowie abnorme Weite sind beobachtet.

Am Trommelfelle zeigen sich in Bezug auf Form, Grösse und Neigung vielfache Anomalieen. Ein congenitaler Defect desselben findet sich nur bei Defect des Gehörganges und der Paukenhöhle. Das Foramen Rivini, als normale Oeffnung im Trommelfell, existirt nicht, und es wird das Vorhandensein eines solchen als Hemmungsbildung betrachtet.

Die Paukenhöhle sammt ihrem Inhalte, den Gehörknöchelchen, kann vollständig fehlen, oder rudimentär entwickelt sein. Schlitzförmige Verengerung, gänzliches oder theilweises Fehlen der Labyrinthfenster, abnorme Weite und Verdoppelung derselben kommen gleichfalls vor. Als seltene Anomalie der Gehörknöchelchen ist die Verschmelzung von Ambos und Steigbügel, oder aller drei Knöchelchen zu einem (Columellabildung) zu erwähnen. Anomalieen der Gestalt finden sich namentlich häufig am Steigbügel vor.

Als verhältnissmässig selten sind Missbildungen der Ohrtrompete zu betrachten. Völliger Defect derselben wurde nur dreimal beobachtet neben Mangel des äusseren Ohres und rudimentärer Entwicklung der Paukenhöhle und des Labyrinthes. Gleichfalls selten sind congenitale Obliteration und Stenose derselben, während Anomalieen ihres Verlaufes z. B. winklige Knickung sowie asymmetrische Lage der Rachenmündung häufiger vorkommen.

Bei anderweitigen Missbildungen des Ohres bei angeborener Taubstummheit kann der Warzenfortsatz vollkommen fehlen oder mangelhaft entwickelt sein. Variabilitäten seiner Grösse und Form (hakenförmige Krümmung) sowie der Grösse, Form und Ausdehnung

seiner lufthaltigen Zellen, von denen sich constant ein etwa kirschkerngrosser Hohlraum (Antrum mastoideum) dicht hinter und über der Paukenhöhle vorfindet, kommen häufig zur Beobachtung. Angeborene Verdünnungen und Lücken in der Corticalis sind wegen der Entstehung von Hautemphysemen von Bedeutung.

Als Missbildungen des inneren Ohres, welche häufig bei Taubstummen oder bei Schädelmissbildung vorkommen, wurden beschrieben: Vollständiges Fehlen des Labyrinthes, sämmtlicher oder einzelner Bogengänge, rudimentäre Entwicklung derselben (als kurze Stümpfe), Mangel der Schnecke, ihres Modiolus und der Lamina spiralis, sowie Verdoppelung und Erweiterung der Aquäducte. Bei Defect des Labyrinthes fehlt der Gehörnerv ganz oder endet mit einer Anschwellung in der Knochenmasse. Als Anomalieen am centralen Theile des Hörnerven wurde Fehlen oder mangelhafte Ausbildung der Striae acusticae mehrfach beobachtet.

*Literatur:* Virchow, *Virch. Arch. 30. u. 32. Bd.*; Schwartze, *Pathol. Anat. d. Ohres, in Klebs Handbuch d. pathol. Anatomie 6. Lief.*; *die Lehrbücher von* v. Tröltsch, Gruber, Urbantschitsch u. Politzer.

## II. Pathologische Anatomie des äusseren Ohres.

### 1) Die krankhaften Veränderungen der Ohrmuschel.

§ 626. **Hyperämie der Ohrmuschel** mit beträchtlicher Temperatursteigerung kann sich bei paretischen und paralytischen Zuständen der Gefässnerven des Sympathicus und des Plexus cervicalis einstellen.

**Hämorrhagie** in das Gewebe derselben kommt in Form der **Ohrblutgeschwulst (Othaematoma)** vor. Ein Bluterguss zwischen den einzelnen Knorpellagen oder zwischen Knorpel und Perichondrium hebt letzteres ab und führt zur Bildung einer fluctuirenden Geschwulst an der concaven Seite der Ohrmuschel, welche anfangs von flüssigem Blute, nach einiger Zeit aber, wenn ein Niederschlag des Blutfaserstoffes erfolgt ist, von einer gelblichen serösen Flüssigkeit erfüllt ist. Sie wird überwiegend häufig bei Geisteskranken, jedoch auch bei geistig gesunden Individuen beobachtet und entsteht meist in Folge von Trauma, seltener spontan und dann bisweilen doppelseitig an symmetrischen Stellen. Als prädisponirende Momente werden degenerative Processe im Knorpel, Spaltbildungen, Erweichung und Gefässwucherung angenommen.

Den gewöhnlichen Ausgang bildet die Resorption des Ergusses und Wiederanlagerung des Perichondriums, wonach Verdickung oder Verkrümmung der Ohrmuschel zurückbleibt. Spontaner Aufbruch, Vereiterung oder Verjauchung ist selten und kommt meist nur bei schweren traumatischen Affectionen vor. Eine häufige Folge ist Verkalkung des Ohrknorpels.

**Entzündungen der Haut** entwickeln sich entweder primär an der Ohrmuschel, oder greifen von der Nachbarschaft her auf dieselbe über. Bei den acuten Exanthemen, bei Erysipelas capitis wird dieselbe mit ergriffen, das Erythem, sodann namentlich häufig das Eczem, seltener Herpes, Lupus, Pemphigus syphiliticus, sowie Ichthyosis kommen an derselben vor. Gangraen der Haut entsteht selten bei Typhus, Erysipel, oder spontan bei Säuglingen. Phlegmone tritt zuweilen nach Trauma (Durchstechung des Läppchens), Insectenstichen und Erfrierung auf. Nach stärkeren Quetschungen können Schrumpfungen und Verbildungen der Ohrmuschel zurückbleiben.

**Perichondritis**, als schmerzhafte, fluctuirende Geschwulst, ähnlich dem Othaematom, an der concaven Seite der Ohrmuschel, scharf gegen das Läppchen zu abgesetzt, tritt nur selten auf. Heilung erfolgt nach Entleerung des Abscesses mit oder ohne Difformität. Exfoliation nekrotischer Knorpelstücke wurde bisher nicht beobachtet.

Als **krankhafte Veränderungen des Ohrknorpels** wurden Erweichung, Knorpel- und Gefässneubildung, partielle Verkalkung, sowie Verknöcherung gefunden. Bei Gicht kommt es daselbst zur Ablagerung von harnsaurem Natron.

**Geschwülste** wurden beobachtet in Form von Atheromen an der convexen Fläche der Muschel, Fibromen, vom Läppchen ausgehend oft bis Hühnereigrösse, sodann Lipome, Angiome, Sarcome und Carcinome. Letztere führen zuweilen zu ausgedehnten Zerstörungen der tieferen Theile des Ohres.

Die von Bidder beobachtete Hypertrophie der Ohrmuschel nach Durchschneidung des Halssympathicus konnte von Anderen nicht bestätigt werden. Brown-Séquard u. Baratoux sahen nach einseitiger Durchschneidung des Corpus restiforme bei Thieren Blutergüsse unter der Haut der Ohrmuschel an der gleichen Seite auftreten.

*Literatur über Othaematom:* Bird, *Journ. v. Gräfe u. Walther 1833 XIX;* Saxe, *Diss. inaug., Leipzig 1853;* G. Haase, *Henle's u. Pfeuffer's Zeitschrift III. Reihe B. 24 (Literatur bis 1864);* Virchow, *Geschwülste I. S. 135;* L. Meyer, *Virch. Arch. 37. Bd.;* Gudden, *Zeitschr. f. Psych. Bd. XVIII;* Haupt, *Diss. inaug., Würzburg 1867;* Schüle, *v. Ziemssen's Handbuch B. 16.*

*Literatur über Perichondritis:* Chimani, *Arch. f. Ohrenheilk. II. S. 169;* Knapp, *Zeitschr. f. Ohrenhlk. X. S. 42;* Pomeroy, *Transact. of the americ. otol. Soc. IX;* Turnbull, *The med. Bullet. 1882. No. 4.*

*Literatur über Geschwülste:* Virchow, *Geschwülste III;* v. Bruns, *Handb. d. pract. Chirurgie Abth. II;* Jüngken, *Berl. klin. Wochenschr. 1869 No. 8 (Gefässgeschwülste);* Knapp, *Arch. f. Augen- u. Ohrenhlk. V;* Bürkner, *A. f. O. XVII. 3 (Fibrome);* Bondet, *Gaz. med. de Paris 1875 (Sarcom);* Velpeau, *Gaz. des Hôp. 1864 No. 27*

(*Cancroid*); Brown-Sequard, *Acad. de méd. 1869*; Baratoux, *Pathogenie des affect. de l'oreille etc*, *Paris 1881.*

## 2) Die krankhaften Veränderungen des äusseren Gehörganges.

§ 627. **Secretionsanomalieen** der im knorpeligen, sowie im Anfangstheile des knöchernen Gehörgangsabschnittes vorhandenen Talg- und Ceruminaldrüsen äussern sich als verminderte Secretion mit auffallender Trockenheit der Haut (trophische Störungen bei Erkrankungen des Mittelohres), oder als vermehrte Secretion mit reichlicher Production von Hauttalg und Cerumen. Die bei letztgenanntem Zustande, unter dem Einflusse gewisser begünstigender Verhältnisse (Enge des Gehörganges, mangelhafte oder unzweckmässige Reinigung), sich ansammelnden Massen bestehen entweder nur aus Drüsensecreten oder sind von Epidermislamellen, Pilzmassen und Haaren durchsetzt und füllen häufig den Gehörgang vollständig aus. Bei alten Leuten können durch derartige erhärtete Pfröpfe das Trommelfell usurirt und der knöcherne Gehörgang erweitert werden.

**Hyperämie, Ecchymosen** und **hämorrhagische Blasen** kommen in der Gehörgangsauskleidung als Initialsymptome von Entzündungsprocessen, nach mechanischen Insulten, sowie als Begleiterscheinungen acuter Entzündungen der Paukenhöhle und des Warzenfortsatzes vor.

Von den **Entzündungen** der Gehörgangsauskleidung ist zunächst die circumscripte Entzündung in der Umgebung der Haarbälge und Talgdrüsen, der Furunkel, zu nennen. Nach Loewenberg wird die Entstehung desselben, sowie die häufige Recidivirung durch das Eindringen specifischer Micrococcen in die Drüsenfollikel hervorgerufen. Als Folgezustände von Furunkeln können Verengerungen des Lumens, sowie Granulationsmassen, die sich an der Aufbruchstelle bilden zurückbleiben.

**Fremdkörper** wie z. B. Bohnen, Erbsen, Glasperlen, Fruchtkerne, Schrotkörner, abgebrochene Stücke von Zündhölzchen, Zahnstochern oder Ohrlöffeln etc., welche in den äusseren Gehörgang gerathen sind, können unter Umständen ohne erhebliche Veränderungen zu veranlassen längere Zeit liegen bleiben. Es findet nur eine stärkere Ansammlung von Cerumen statt, mit dem sie dann gelegentlich entfernt werden. Häufig erregen sie indessen Entzündung und zwar namentlich dann, wenn sie bei ihrem Eindringen die Haut des Gehörganges verletzen, oder wenn sie im Gehörgange selbst aufquellen und durch Druck Circulationsstörungen und Gewebsnekrose herbeiführen. Gleichzeitig können sie heftige Reflexerscheinungen in den Bahnen des Trigeminus und des Vagus sowie Epilepsie und Lähmungen verursachen. Aehnliche Erscheinungen können auch dann hervorgerufen werden, wenn ein Versuch Fremdkörper zu entfernen in ungeschickter Weise ausgeführt und der

Fremdkörper gegen das Trommelfell und schliesslich in die Paukenhöhle gedrängt wird.

Wie Fremdkörper können auch chemisch und thermisch wirkende Agentien Gewebsläsionen verursachen. Sind die Gewebsverletzungen gering, so pflegt die nachfolgende Entzündung nur oberflächlich zu verlaufen, wobei die Haut sich röthet und anschwillt und ein seröses, späterhin mehr eitriges Secret liefert. Sind die Verletzungen erheblicher, wird z. B. durch ein Trauma auch der knorpelige und knöcherne Theil des Gehörgangs gequetscht oder zerrissen und zertrümmert, so verbreiten sich die Entzündungsprocesse auch auf die tieferen Schichten.

Bei Verunreinigung von Wunden durch septische Mikroorganismen können sich phlegmonöse, zu Gewebsvereiterung führende Entzündungen einstellen. Da in den inneren Theilen des Gehörganges die tieferen Schichten der Haut zugleich auch Periost sind, so sind alle tiefer greifenden Entzündungen zugleich auch **Periostitiden**. Im übrigen kommen periostitische Processe im Gehörgange namentlich als Begleiterscheinungen acuter Entzündungen der Paukenhöhle und des Warzenfortsatzes vor.

Heftige Entzündungen des Gehörganges begleitet zuweilen eine ödematöse Schwellung vor und hinter dem Ohre. Die Cutisbekleidung des Trommelfelles ist meist ebenfalls mit ergriffen, und es kann zur Ulceration und Perforation desselben und zur Ausbreitung des Processes auf die Paukenhöhle kommen.

Bei der chronischen Form findet man die Gehörgangswände in den tieferen Partieen mit grünlichem, aus eingedicktem Secret und Epidermismassen bestehenden Krusten bedeckt, nach deren Entfernung dunkelrothe, aufgelockerte und granulirende Hautflächen zu Tage treten. Als Folgezustände derselben bleiben polypöse Granulationen, Verengerung des Gehörganges durch Verdickung der Cutis und Hyperostose des Knochens, sowie Geschwürsbildungen und cariöse Zerstörungen an der hinteren oder oberen Wand zurück. In einigen Fällen von acuter Entzündung kam es ohne Betheiligung des Mittelohres von der oberen Gehörgangswand aus zum Uebergreifen der Entzündung auf die Meningen, zu Meningitis und zu Thrombose der Sinus Durae matris.

**Croupöse** und **diphtheritische Entzündung** des Gehörganges tritt meist neben gleichzeitig bestehender Affection des Rachens und Mittelohres, seltener als selbstständige Affection auf. Ihr Lieblingssitz ist die Aussenfläche des Trommelfelles und der knöcherne Gehörgang, von wo dann eine Ausbreitung weiter nach aussen erfolgen kann. Die croupösen Membranen bilden dabei feste, zähe Abgüsse des Gehörganges, nach deren Entfernung eine leicht blutende, excoriirte Fläche erscheint. Die Entstehung derselben im Gehörgange wird, nach Bezold, durch die Dünnheit der Epidermis sowie durch die Leichtigkeit, mit der es hier zu starker Gefässfüllung kommt, begünstigt.

Die **syphilitische Entzündung** äussert sich in Form von

breiten gerötheten Papeln mit anfänglich trockener, später nässender Oberfläche, welche namentlich an der Eingangsöffnung des Gehörganges sitzen. Bei gleichzeitig bestehender Mittelohreiterung können sich auch ausgedehnte, speckig belegte Geschwüre bilden.

Als seltener Folgezustand der croupös-diphtheritischen wie der syphilitischen Entzündung wird narbiger Verschluss des Gehörganges beobachtet.

Als hämorrhagische Entzündung wird die unter heftigen Reactionserscheinungen erfolgende Bildung von hämorrhagischen Blasen im knöchernen Abschnitte des Gehörganges und am Trommelfell beschrieben.

Von anderweitigen Entzündungsformen der Haut kommen Erythem, Eczem, Herpes und Pemphigus im Gehörgange vor; bei Variola wurde auch im knorpeligen Abschnitte desselben Pustelbildung beobachtet.

Bei Weitem häufiger, wie nach den vorbeschriebenen Entzündungen entwickelt sich **Caries der Gehörgangswandungen** bei chronischen eiterigen Processen in der Paukenhöhle und im Warzenfortsatze. Durch die Eitersenkung wird anfänglich die Haut in Form von schlaffen Säcken in das Lumen des Gehörganges vorgewölbt; nach dem Durchbruch derselben entstehen fistulöse Gänge, die bei weiterer Ausbreitung des Processes eine ausgedehnte, von wuchernden Granulationen erfüllte Communication zwischen Gehörgang und Mittelohr herbeiführen. Am häufigsten finden sich dieselben an der hinteren, oberen Wand nahe dem Trommelfell, wo sie zum Antrum mastoideum führen, oder an der oberen Wand, unmittelbar über dem Trommelfelle, wodurch dann der Hammerkopf in seiner Verbindung mit dem Amboskörper von aussen her sichtbar wird.

Bei den gleichen Processen kommt es nicht selten zu **Nekrose** der knöchernen Wandungen, wobei beträchtliche Theile derselben, bei Kindern zuweilen der ganze Annulus tympanicus mit den angrenzenden Theilen der Pars mastoidea und squamosa ausgestossen werden.

Fistulöse Gänge im Gehörgange entstehen zuweilen beim Durchbruch von Parotisabscessen oder periostalen Abscessen des Warzenfortsatzes durch die Incisurae Santorini des Knorpels oder an der Vereinigungsstelle des knorpeligen und knöchernen Theiles.

*Literatur:* v. Tröltsch, *Gesammelte Beiträge zur pathol. Anatomie d. Ohres, Leipzig 1883 S. 4—13 (Usur d. Trommelfelles und Gehörganges)*; Loewenberg, *Le Furoncle de l'oreille et la Furonculose, Paris 1881;* Toynbee, *Krankh. d. Gehörorg., Uebersetzung von Moos S. 67 (Meningitis nach Otitis externa)*; Zaufal, *Prag. med. Wochenschrift 1881 (Ber. üb. 109 Fremdk. im äuss. Gehörgang).*

*Literatur über croupöse und diphtheritische Entzündung:* Wreden, *Monatsschr. f. Ohrenhlk. 1868 No. 16*; Moos, *Arch. f. Augen- und Ohrenhlk. 1871 S. 86;* Kraussold, *Centralbl. f. Chirurgie 1877 No. 38*;

Bezold, *Virch. Arch. 70. Bd.*; Schwartze, *path. Anatomie d. Ohres S. 37.*

*Literatur über syphilitische Entzündung:* Stöhr, *Arch. f. Ohrenheilk. V S. 130*; Schwartze, *ebenda IV S. 262*; Knapp, *Zeitschrift f. Ohrenheilk. VIII S. 122*; Politzer, *Lehrb. II S. 691.*

Wegen etwaiger Verwechslung mit Caries muss auf das Vorhandensein einer bindegewebig verschlossenen Lücke (Ossificationslücke) in der vorderen unteren Wand des knöchernen Gehörganges bei Kindern aufmerksam gemacht werden. Dieselbe erhält sich normaler Weise bis zum 4. Lebensjahre und darüber und kann wegen des Uebergreifens von Entzündungen des Gehörganges auf Parotis und Kiefergelenk Bedeutung erlangen.

*Ueber d. Ossificationslücke vergl.* v. Tröltsch, *Lehrbuch S. 23*; Bürkner, *A. f. O. XIII, 163 u. XIV, 137.*

§ 628. Von **Geschwülsten** kommen im Gehörgange am häufigsten polypöse Bindegewebsgeschwülste und Osteome vor. Erstere können an jeder Stelle des Gehörganges ihren Ursprung nehmen, finden sich jedoch meist in den tieferen Partieen in der Nähe des Trommelfelles. Sie sind bei Weitem seltener als solche aus der Paukenhöhle und werden in Bezug auf ihr histologisches Verhalten gemeinsam mit jenen ihre Besprechung finden.

Osteome, als gestielte oder breit aufsitzende, kugel- oder kegelförmige Tumoren (Exostosen), die von den Wandungen des knöchernen Gehörganges, meist von der hinteren und oberen Wand dicht vor dem Trommelfelle ausgehen, kommen sowohl in der Einzahl, wie auch zu dreien und mehr in einem Gehörgange vor oder finden sich in beiden Gehörgängen an symmetrischen Stellen. Sie bestehen bald aus spongiöser, blasige Hohlräume enthaltender Knochensubstanz, bald aus compacter, elfenbeinharter Masse. Als Ursache ihres Auftretens wurde Syphilis und Gicht mehrfach ohne Grund angenommen. Sie finden sich angeboren an der Verwachsungsstelle des Annulus tympanicus mit dem Schläfenbeine, sind bei Männern häufiger als bei Frauen und kommen namentlich häufig bei überseeischen Racen vor. Functionelle Störungen werden durch dieselben erst hervorgerufen, wenn sie bei raschem Wachsthum das Gehörgangslumen vollständig verschliessen, was dann, in Fällen von gleichzeitig bestehender Mittelohreiterung, durch Eiterretention die höchsten Gefahren herbeiführen kann. In seltenen Fällen geben sie zu heftigen Neuralgieen Veranlassung.

Von sonstigen Geschwulstformen im Gehörgange ist das Atherom, das Papillom, das Enchondrom, das Sarcom und das Carcinom zu erwähnen.

**Thierische Parasiten** wurden mit Ausnahme des Acarus folliculorum im Gehörgange des Menschen bisher noch nicht beobachtet, während **pflanzliche Parasiten** häufig vorkommen. Am häufigsten kommen Aspergillus nigricans, A. flavus und A. fumigatus vor und bilden an den Wänden einen gelblich weissen Belag, der

durch emporragende Pilzfäden ein rasen- oder samntartiges Aussehen erlangt, und nach seiner Entfernung eine geröthete und meist excoriirte Fläche hinterlässt. Den Lieblingssitz desselben bildet das Trommelfell und das innerste Drittel des Gehörganges; bei bestehender Perforation des Trommelfelles kann ein Hineinwuchern in die Paukenhöhle stattfinden. Auf gesunder Hautbekleidung des Gehörganges finden sie keinen Boden für ihre Entwicklung, nur Asp. fumigatus kann bei genügender Feuchtigkeit oberflächlich wachsen (Siebenmann). Für die Entwickelung der anderen sind eine abnorme Beschaffenheit der Haut, Lockerung der Epidermis, oberflächliche Entzündung mit Erguss einer freien Serumschicht erforderlich. Sie sind daher nicht als ächte Parasiten, sondern als Saprophyten aufzufassen. Bedeutung erlangen sie hauptsächlich dadurch, dass sie in Folge fermentativer und mechanischer Vorgänge eine reizende und die Entzündung steigernde Wirkung ausüben oder das Lumen verlegen und die Erscheinungen von lästigem Jucken, Ohrensausen und Schwerhörigkeit hervorrufen.

Bei Thieren (Rind, Schaf, Hund, Katze, Kaninchen) wurden von thierischen Parasiten die Vogelmilbe (Dermanyssus avium), die Räudemilbe (Dermatotectes), Symbiotes felis, sowie Gregarinen häufig beobachtet (vergl. v. Tröltsch Lehrb. S. 119 und 120). Sie geben alle zu heftigen Entzündungen Veranlassung. Der menschliche Gehörgang gewährt, namentlich bei bestehender Eiterung, den Fliegen eine beliebte Brutstätte, deren Larven, besonders die der Muscida sarcophaga, in grosser Anzahl sich hier entwickeln können (Urbantschitsch Lehrb. S. 143). Zufällig eindringende Thiere, Flöhe, Wanzen, sowie der gefürchtete Ohrhöhler (Forficula auricularis) besitzen nur geringe Bedeutung.

Ausser den obengenannten Aspergillus-Arten wurden noch andere Pilze, Ascophora elegans, Trichothecium roseum, Mucor mucedo, Eurotium repens sowie neuerdings einer der pathogenen Mucorineen, Mucor corymbifer als bedeutungslose Wucherungen auf Cerumen- und Epidermismassen im Gehörgange gefunden. Inoculationsversuche mit Aspergillus auf die gesunde Gehörgangshaut sind bis jetzt erfolglos gewesen. Bezüglich der noch bestehenden Controverse über die parasitäre oder saprophytische Eigenschaft der genannten Aspergillus-Arten im Gehörgange kommt Siebenmann auf Grund zahlreicher Culturversuche zum Schlusse, dass der Aspergillus im Ohre, wenn auch parasitär wirkend doch nicht in die Tiefe der Gewebe dringt und in seiner Existenz an das Vorhandensein gewisser anomaler Secrete gebunden ist.

*Literatur über Geschwülste:* C. O. Weber, *die Exostosen und Enchondrome, Bonn 1856;* Welker, *Arch. f. Ohrenheilk. I S. 172;* Blake, *Americ. Journ. of Otologie Bd. 2;* Moos, *Tagebl. d. Naturforschervers. in Freiburg 1883;* v. Tröltsch, *Lehrb. S. 141;* Politzer, *Lehrb. II S. 722;* Launay, *Gaz. des hôp. 1861 No. 46* (*Enchondrom*).

*Literatur über Parasiten:* Henle, *Müller's Arch. f. Anat. und Phys. 1842 (Acarus folliculor)*; Cramer, *Vierteljahrsschr. d. naturf. Gesellsch. zu Zürich 1859 u. 60*; Schwartze, *Arch. f. O. II, 5*; Wreden, *A. f. O. III, 1 und Myringomycosis, Petersburg 1868*; Steudener, *A. f. O. V, 163*; Bezold, *Monatsschr. f. O. VII, S. 81*; Politzer, *Wien. med. Wochenschr. 1870 No. 28 und Lehrb. II, 694*; Siebenmann, *Die Fadenpilze etc. und ihre Beziehung zur Otomycosis, Wiesbaden 1883 mit Literatur bis auf die neueste Zeit.*

Als senile Veränderung am Gehörgange ist eine bei alten Leuten vorkommende schlitzförmige Verengerung der Eingangsöffnung sowie des knorpeligen Abschnittes durch Erschlaffung des fibrösen Befestigungsapparates zu erwähnen. Am knöchernen Theile findet sich die vordere und untere Wand oft bis zum Durchscheinen durch Osteoporose verdünnt. v. Tröltsch, *Lehrb. S. 138 und Gesammelte Beiträge 1883.*

### 3) Die krankhaften Veränderungen des Trommelfelles.

§ 629. Das **Trommelfell** wird vom Gehörgange her von einer dünnen Cutisschicht, an seiner inneren Fläche von der Schleimhaut der Paukenhöhle überzogen und erhält von beiden Cavitäten her seine Ernährung. Daher wird es auch häufig durch Erkrankungen derselben in Mitleidenschaft gezogen, während primäre und selbständige Erkrankungen desselben relativ selten sind.

**Hyperämie** betrifft bald die Cutisschicht, bald den Schleimhautüberzug isolirt, oder aber beide gleichzeitig. In leichten Graden zeigt sich ein hinter dem Hammergriff herabziehender Gefässstrang, zu welchem sich von der Peripherie her radiär verlaufende Gefässe, die mit den Hammergefässen anastomosiren, hinzugesellen. Bei höheren Graden sind die einzelnen Gefässe der Hautplatte nicht mehr zu erkennen, das Trommelfell diffus geröthet.

**Hämorrhagieen** kommen sowohl in der Haut- als in der Schleimhautschicht vor und treten spontan oder nach Traumen in Form von kleinen punkt- oder streifenförmigen Ecchymosen oder grösseren Extravasaten sog. Hämatomen auf. In der Schleimhautschicht stellen sie blaurothe, scharf umschriebene und über das Niveau prominirende Erhebungen dar, welche als Residuen grauschwarze Pigmentirungen zurücklassen, und kommen namentlich häufig bei Typhus, Pocken, Scorbut und Endocarditis vor. Ecchymosen der Hautschicht zeigen eine allmälige Wanderung, indem sie gegen die Peripherie hin, meist nach hinten oben vorrücken und auf die Wand des Gehörganges übergehen.

**Entzündung** des Trommelfelles kommt meist durch Mitbetheiligung desselben an entzündlichen Vorgängen des Gehörganges und der Paukenhöhle zu Stande; eine isolirte, selbständige Entzündung desselben (Myringitis) ist dagegen relativ selten. Sie ma-

nifestirt sich durch starke Röthung und Schwellung mit Maceration und Abstossung der Epidermis, so dass das aufgelockerte Corium frei zu Tage tritt. Die mittlere Schicht, die Substantia propria des Trommelfelles, erscheint aufgequollen und erweicht, die Mucosa durch starke Gefässerweiterung und durch Zellinfiltration beträchtlich verdickt. Bei phlegmonöser Entzündung kommt es zur Bildung kleiner hanfkorngrosser interlamellärer Abscesse, welche gelbliche flachgewölbte Erhabenheiten bilden. Nach chronischen Entzündungen ist das Trommelfell verdickt, seine Gefässe sind erweitert, varicös und die Aussenfläche oft mit Granulationen und kleinen papillären, zottenartigen Wucherungen bedeckt (Myringitis villosa).

Croupöse, diphtheritische und parasitäre Entzündung des Trommelfelles (Myringomycosis) sind Theilerscheinungen der gleichnamigen Affectionen des Gehörganges und können zu Geschwürsbildung führen.

Manche Entzündungen hinterlassen im Trommelfelle **Trübungen** in Form unregelmässiger weisslicher Flecken, welche durch Bindegewebsneubildung, Epithelverdickung, sowie Einlagerung von Fetttröpfchen bedingt sind. Man unterscheidet ihrer Ausdehnung und Gestalt nach partielle und totale, Rand- und intermediäre Trübungen von flecken-, streifen- oder halbmondförmiger Gestalt. Die bereits erwähnten diffusen **Verdickungen**, bei denen der Dickendurchmesser des Trommelfelles das Fünffache des normalen betragen kann, sind durch Zelleninfiltrationen im Bindegewebsstroma der Schleimhautschicht bedingt.

Kleine, gelblich durchscheinende etwas prominirende Flecken, wie sie bei Miliartuberculose und bei Lungentuberculose Erwachsener vorkommen und dem Zerfall des Gewebes vorangehen, werden von Schwartze als **Tuberkel** gedeutet; doch fehlt der histologische Nachweis.

Einen sehr häufigen Befund nach Entzündungen bilden **Verkalkungen**, welche in Form gelblichweisser, scharf umschriebener, etwas prominenter halbmondförmiger oder rundlicher Flecken auftreten und unter Umständen die ganze Fläche des Trommelfelles einnehmen. Ihr Sitz ist zumeist die mittlere Schichte allein, wo sich der Kalk in den röhrenförmigen Scheiden der Fibrillen ablagert, doch können auch alle drei Schichten gleichzeitig, in seltenen Fällen auch die äussere oder die innere Schicht isolirt verkalken. **Verknöcherung** in der Nähe von Kalkablagerung wird nur selten beobachtet.

**Partielle** und **totale Wölbungsanomalieen**, deren Convexität nach aussen gerichtet ist, können durch Veränderungen der Membran selbst, durch Schwellungen, Verdickungen, interlamelläre Abscesse bedingt sein, werden jedoch häufiger durch Exsudatansammlungen der Paukenhöhle herbeigeführt. Einziehungen des Trommelfelles, sowie Abflachung seiner Trichterform entstehen durch Verdickung seiner Schleimhautplatte oder aber durch hochgradige

Atrophie desselben, wobei es weit in die Paukenhöhle hineinsinkt. Charakteristisch für stärkere Einziehung, wie sie durch Veränderungen in der Paukenhöhle, langdauernden Tubenabschluss, Adhaesionsbänder oder Verkürzung der Tensorsehne, eintritt, ist die starke Prominenz des kurzen Hammerfortsatzes und die perspectivische Verkürzung des Hammergriffes bei der Betrachtung von aussen.

**Perforationen des Trommelfelles** entstehen am häufigsten im Anschluss an Entzündungen, können indessen auch die Folge von spontaner oder durch Druck bedingter Atrophie sowie von Traumen sein. Hinsichtlich der erstgenannten Formen ist zu bemerken, dass unter Umständen an der äusseren Fläche sitzende entzündliche Geschwürsbildungen oder interlamellär gelegene Abscesse zu einem Durchbruch führen können, dass indessen weit häufiger eitrige Entzündungen der Paukenhöhle Infiltration und Berstung des Trommelfelles durch den Druck der sich ansammelnden Eitermassen herbeiführen.

Die traumatischen Perforationen werden am häufigsten durch Fremdkörper, welche in den Gehörgang eingedrungen sind, sowie durch Luftverdichtungen, wie sie im äusseren Gehörgange durch einen Schlag auf das Ohr, durch Schüsse, Explosionen etc., in der Paukenhöhle durch heftige Exspirationen verursacht werden, herbeigeführt. Abnorme Dünnheit, Verkalkungen und Entzündungen des Trommelfelles begünstigen eine Perforation. Mitunter kommen Trommelfellperforationen auch durch starke Erschütterungen des Kopfes mit oder ohne Fracturirung des Schläfenbeines zu Stande.

Beschaffenheit, Sitz, Form und Grösse der Perforationen zeigen grosse Verschiedenheiten. Die traumatischen Formen sind kurz nach ihrer Entstehung bald rundlich, bald mehr unregelmässig gestaltet, mehr oder weniger klaffend, ihre Ränder mit Blut bedeckt. Mitunter werden durch das Trauma gleichzeitig auch die Gehörknöchelchen dislocirt, zuweilen auch fracturirt und werden dann später bei Heilung in abnormen Stellungen fixirt.

Tritt Eiterung ein, so werden die Ränder der Perforation infiltrirt und es kann sich der Defect durch Gewebszerfall rasch vergrössern.

Bei jenen Formen, die nach voraufgegangenen Entzündungen sich einstellen, ist der Perforationsrand schon zu Beginn infiltrirt und es können weiterhin durch ulcerösen Zerfall des Gewebes sehr umfangreiche Defecte entstehen. Ihr Sitz ist am häufigsten die intermediäre Zone zwischen Hammergriff und Sehnenring, wo die Lamina propria am dünnsten ist. Relativ selten liegen sie oberhalb des kurzen Fortsatzes in der Membrana Shrapnelli.

Gewöhnlich bildet sich nur eine einzige Perforation, doch kommen auch mehrfache Perforationen, förmliche siebförmige Durchlöcherungen vor, so namentlich bei Typhus, Tuberculose und Pyaemie. Die Grösse schwankt zwischen minimalster Feinheit und fast vollständigem Defect. Das Bild ausgedehnter Substanzverluste ist gewöhnlich das, dass der Processus brevis und der Hammergriff mit

einem Reste der Membran zu beiden Seiten, sowie ein schmaler Saum an der Peripherie noch erhalten ist. Runde, ovale, elliptische oder nierenartige Lücken sind häufig, bei centralen Perforationen ragt zuweilen der Hammergriff in die Lücke hinein.

Führt die Entzündung zu einer callösen Verdickung und Verwachsung der Ränder mit den Wänden der Paukenhöhle und stellt sich zugleich eine Ueberhäutung derselben ein, so bleiben die Perforationen dauernd. Da indessen das Trommelfell eine grosse Regenerationskraft besitzt, so kommt häufig eine Verengerung und ein Verschluss der Oeffnung vor.

Heilung per primam intentionem kommt nur bei frischen, spaltförmigen und wenig klaffenden Continuitätstrennungen vor, bei älteren und ausgedehnteren Perforationen kann die Heilung durch Narbengewebsbildung erfolgen. Die fertige Narbe besteht aus einem dünnen Bindegewebsstratum mit Capillaren, welches zu beiden Seiten von einem grossplattigen Epithellager bekleidet ist; eine Regeneration der mittleren Schichte, der Lamina propria des Trommelfelles erfolgt nicht. Wegen dieses Mangels der stärksten Schichte erscheint die Narbe gegen das Niveau der übrigen Membran eingesunken, tiefer liegend, gegen die Umgebung scharf begrenzt und dunkler von Farbe. Grössere Narben können nach innen sinken und mit der Labyrinthwand oder dem Ambosschenkel Verwachsungen eingehen. Kalkeinlagerung in das Narbengewebe wurde mehrfach beobachtet.

Als seltene Neubildung am Trommelfelle werden **Cholesteatome** (Sebaceous tumour) beschrieben. Sie bilden der Innenfläche des Trommelfelles aufsitzende Geschwülste, die von einer dünnen gefässhaltigen Membran umhüllt sind und zwiebelartig geschichtete weissliche Schollen enthalten. In einem von WENDT histologisch genauer untersuchten Falle bestand eine solche Geschwulst aus „alternirend angeordneten hypertrophischen Balken und concentrisch gewucherten Umscheidungen der Lamina propria mit Einlagerung von Cholestearin zwischen die letzteren“ und war von einer Bindegewebshülle umgeben.

**Polypöse Geschwülste** können sowohl von der Mucosa, wie von der Cutisschichte her ihren Ursprung nehmen. Ueber den Bau derselben s. § 633.

Von geringer Bedeutung sind circumscripte Wucherungen der Epidermis des Trommelfelles (Cornu cutaneum), sowie perlförmige Epithelbildungen, welche als stecknadelkopfgrosse Tumoren der Aussenfläche aufsitzen.

**Atrophie des Trommelfelles** kommt bei starker, langandauernder Dehnung desselben (Einziehung bei Tubenabschluss) sowie durch Druck angelagerter Massen zu Stande und wird durch Schwund der Lamina propria bedingt. Bei partieller Atrophie, die sich vom Narbengewebe nur durch eine weniger scharfe Begrenzung unterscheidet, kommt es zuweilen durch Luftverdichtung in der Paukenhöhle zu hernienförmiger Ausstülpung der Mucosa zwischen den

Fasermassen der Lamina propria hindurch (Trommelfellhernie). Bei totaler Atrophie sinkt das Trommelfell nach innen, liegt den tieferen Theilen auf und lässt sie durchscheinen (Collaps des Trommelfelles), oder wölbt sich bei Luftverdichtung als mächtige Blase vor.

*Literatur:* Politzer, *Beleuchtungsbilder d. Trommelfelles, Wien, 1865 u. Lehrb.*; Tröltsch, *Lehrb. d. Ohrenkrankh. u. Virch. Arch. 17. Bd.*; Wendt, *Wagner's Arch. d. Heilk. XII* (*Myringitis*); Urbantschitsch, *Lehrb. u. Arch. f. O. X*; Schwartze, *Handb. d. path. Anat. v. Klebs, II*; Moos, *Klinik d. Ohrenkrankh., Wien 1866*; Lucae, *Virch. Arch. 36. Bd.*; Nasiloff, *Centralbl. f. med. Wiss. 1867* (*Myringitis*); Kessel, *Arch. f. O. V* (*Myringitis villosa*); Wilde, *Lehrb. d. Ohrenheilk.*; Hinton, *Arch. f. O. II* (*Cholesteatom*).

## III. Pathologische Anatomie des Mittelohres.

§ 630. **Hyperaemie** der die Ohrtrompete, die Paukenhöhle und die Hohlräume des Warzenfortsatzes auskleidenden Schleimhaut wird bei der innigen Gefässgemeinschaft derselben mit dem Pharynx, dem äusseren Gehörgang, dem Labyrinth und der Schädelhöhle häufig durch Affectionen der genannten Theile bedingt. Bei Herzfehlern, Lungenerkrankungen sowie Tumoren, welche auf die seitlichen Halsgefässe drücken, kommt es zu ausgebreiteter Stauungshyperaemie.

**Haemorrhagieen**, in Form von kleinen Ecchymosen oder als freier Erguss in die Hohlräume des Mittelohres, kommen am häufigsten in Folge von Traumen, heftigen Erschütterungen, Schädelfracturen etc. vor, können indessen auch durch Strangulation, Niessen, Erbrechen und heftige Keuchhustenanfälle verursacht werden. Sie werden ferner bei heftigen Entzündungen des Mittelohres, sowie bei Morbus Brightii, Angina diphtheritica und Endocarditis ulcerosa beobachtet. Die Blutergüsse kommen meist zur Resorption, nur selten folgt eiterige Entzündung.

Stärkere Blutungen aus dem Mittelohre, mit Erguss des Blutes durch Gehörgang und Ohrtrompete nach aussen, kommen, von den Fällen schwerer Verletzungen des Schläfenbeines abgesehen, bei länger bestehenden und tiefgreifenden Erkrankungen des Mittelohres, bei spontaner Abstossung von Ohrpolypen, bei cariöser Zerstörung der Paukenhöhlenwände und Anätzung der Carotis, der Vena jugularis, des Sinus transversus oder des S. petrosus superior, zu Stande. Fälle der letztgenannten Art führten wiederholt zu tödtlicher Blutung.

**Entzündungen** des Mittelohres betreffen, bei der Continuität seiner Schleimhautauskleidung, meist alle Abschnitte desselben, wenn auch in verschiedenem Grade. Selten nur ist die Ohrtrompete, die Paukenhöhle oder der Warzenfortsatz isolirt davon betroffen. Am ausgeprägtesten und, entsprechend der Dignität der Oertlich-

keit auch von der grössten Bedeutung, sind die Entzündungs-Processe in der Paukenhöhle.

Der seröse Katarrh, die seltenste Form der Entzündung, tritt am häufigsten bei Individuen reiferen Alters, bei Syphilis, Herz- und Lungenerkrankungen, bei Morbus Brightii auf und ist durch eine feine dendritische Injection der Schleimhaut mit geringer oedematöser Durchtränkung der subepithelialen Bindegewebsschichten charakterisirt. Die Paukenhöhle ist von gelblicher, klarer, seröser Flüssigkeit erfüllt, deren Begrenzungslinien bei erhaltener Transparenz des Trommelfelles von aussen durchgesehen werden können und bei veränderter Kopfstellung zuweilen Locomotionen erkennen lassen. Bei der chronischen Form kommt es zu Wucherungsprocessen der Schleimhaut und zur Bildung von Verklebungen und Verwachsungen durch Membranen und Stränge.

Häufiger als der seröse ist der schleimige Katarrh. Er findet sich zumeist bei gleichzeitiger katarrhalischer Erkrankung der Nase und des Nasenrachenraumes oder des gesammten Respirationstractus. Die Hyperaemie und die Schwellung mit zelliger Infiltration der subepithelialen Bindegewebsschicht sind gleichmässig über die ganze Schleimhaut der Paukenhöhle verbreitet oder an einzelnen Stellen, d. h. am Tegmen tympani oder an der Labyrinthwand, besonders ausgesprochen. Zähe, fadenziehende Schleimmassen, denen spärliche Epithelien, Schleim- und Eiterkörperchen beigemischt sind, erfüllen die Paukenhöhle oder sind den Gehörknöchelchen, dem Trommelfelle oder den Nischen der Labyrinthwand angelagert. Bei der chronischen Form kommt es zu Verdickung der Schleimhaut, wobei sie derber, grauweiss wird und stellenweise von partiellen Erhebungen und zottenförmigen Wucherungen bedeckt ist. Die Verdickung betrifft bald gleichmässig die gesammte Schleimhautfläche, bald beschränkt sie sich nur auf einzelne Stellen, z. B. auf die Trommelfellfläche, oder die Gehörknöchelchen, oder die Labyrinthfenster. Sie verursacht je nach der Dignität der betreffenden Stelle mehr oder weniger bedeutende Störungen für die Schallleitung. Beim serösen sowohl wie beim schleimigen Katarrh kommen zuweilen kleine Einrisse im Trommelfelle mit Entleerung von Exsudat in den Gehörgang zu Stande, die aber rasch wieder zur Verklebung und Heilung gelangen; ulcerative Zerstörungen des Trommelfelles werden dabei nicht beobachtet. Als seltener Ausgang acuter schleimiger Katarrhe, ohne Perforation des Trommelfelles, ist Tod durch Meningitis zu nennen.

Der eitrige Katarrh kommt in seiner acuten Form hauptsächlich im Verlaufe der acuten Exantheme, namentlich bei Masern, Scharlach und Pocken, sodann bei Diphtherie, Typhus abdominalis und Tuberculose vor. Nach Verletzungen des Trommelfelles durch Fremdkörper, sowie in Folge von Eindringen von Flüssigkeit in das Mittelohr durch die Ohrtrompete bei der Nasendouche kommt derselbe gleichfalls zur Beobachtung. Unter Umständen können Fremdkörper auch durch die Ohrtrompete in die

Paukenhöhle eindringen und Entzündung verursachen. So ist z. B. ein Fall beschrieben, in welchem ein Stück von einer Haferrispe auf diese Weise in die Paukenhöhle gelangte. Es können ferner auch Spulwürmer hinein kriechen, oder beim Brechact Speisepartikel eingetrieben werden. Alle diese Fremdkörper verursachen mehr oder minder heftige Entzündungen. Nach v. TRÖLTSCH kann bei Neugeborenen, wenn sie vorzeitig respiriren, Meconium und Schleim aus den mütterlichen Geburtswegen in die Paukenhöhle gelangen und Eiterung herbeiführen.

Bei der acuten Form der Eiterung ist die Schleimhaut stark geröthet und geschwellt, die Paukenhöhle mit eitrigem, mit Schleim und Blut gemengtem Secrete erfüllt. Meist reisst das entzündlich erweichte Trommelfell ein, sodass der Eiter nach aussen entleert wird. Nur dann pflegt die Perforation des Trommelfelles auszubleiben, wenn dasselbe bereits vorher durch chronisch entzündliche Processe eine Verdickung und grössere Widerstandsfähigkeit erlangt hatte.

Wird die Entzündung chronisch, so verdickt sich die Schleimhaut und es bilden sich Wulstungen und zottige Erhebungen. Es kommt ferner zu Stagnation und Eindickung des Eiters, wobei sich reichlich Cholestearinkrystalle ausscheiden. Bei persistenten Perforationen lässt sich zuweilen eine epidermoidale Umwandlung der Paukenschleimhaut beobachten mit Neubildung von Papillen, ähnlich denen der Cutis, deren Zwischenräume und Oberfläche dann von Malpighi'schen Zellen und einer Hornschicht überkleidet sind.

Ausgedehnte Ulcerations-Vorgänge der Schleimhaut sind relativ selten, nur bei jauchigeiterigen Processen kommt es häufiger zu ausgebreiteter Zerstörung der Schleimhaut und zu cariöser Anätzung der Gehörknöchelchen oder der Paukenhöhlenwände. Zu berücksichtigen ist, dass zufolge der nachbarlichen Verhältnisse des Gehirnes, des häufigen Vorkommens von Lückenbildung (Dehiscenzen) im knöchernen Dache der Paukenhöhle, sowie der Gefässverbindung zwischen Pauken- und Gehirnhöhle, eiterige Katarrhe der Mittelohrschleimhaut auch ohne Betheiligung des Knochens zur eiterigen Meningitis und zur Sinusphlebitis führen können, namentlich dann, wenn ein verdicktes Trommelfell den Durchbruch des Eiters nach aussen unmöglich macht. Ebenso können von den eingedickten und verkästen Eitermassen in der Paukenhöhle und im Antrum mastoideum aus tödtliche Resorptions- und Infectionskrankheiten sich entwickeln.

Dieselben Veränderungen, wie sie die Schleimhaut der Paukenhöhle zeigt, finden sich bei den katarrhalischen Entzündungen des Mittelohres mehr oder weniger ausgesprochen gleichzeitig auch in der Tuba sowie in den Hohlräumen des Warzenfortsatzes vor. In der Tuba kommt es namentlich an der Rachenmündung zu starker Schwellung und bei den chronischen Formen zu Wulstung und Faltenbildung. Hyperplasieen der Drüsenfollikel geben der Schleimhaut daselbst ein körniges Aussehen.

Croupöse und diphtheritische Entzündungen des Mittelohres entstehen am häufigsten secundär nach entsprechenden Entzündungen des Nasenrachenraumes. Die Croupmembranen können dabei nicht nur die Wand der Tuba und der Paukenhöhle, sondern auch die Gehörknöchelchen und die Wände der Warzenfortsatzhöhle bedecken.

Wendt fand in einem Fünftel der Fälle von Croup und Diphtheritis überhaupt, in zwei Fünftel der Fälle, in denen der Nasenrachenraum daran betheiligt war, ein Uebergreifen der diphtheritischen oder croupösen Entzündung auf das Mittelohr. In den übrigen Fällen von Croup und Diphtheritis bestand daselbst katarrhalische oder eiterige Entzündung, oder blosse Hyperämie, selten ein völlig normales Verhalten. Für das Vorkommen einer primären, nicht vom Pharynx her fortgeleiteten Diphtheritis des Mittelohres liegen mehrfache klinische Beobachtungen vor.

Tuberculöse Entzündung des Mittelohres wurde in der neuesten Zeit durch den Nachweis von Tuberkelbacillen im eiterigen Secrete aus der Paukenhöhle sicher festgestellt, nachdem schon früher bestimmte klinische Erscheinungen, das häufige Vorkommen von Mittelohreiterungen bei Individuen mit Lungen- und allgemeiner Tuberculose, sowie namentlich der rapid erfolgende Gewebszerfall, den Gedanken einer derartigen Entzündung nahe gelegt hatten. In der Paukenschleimhaut fand Schwartze bei miliarer Tuberculose kleine gelbe Knötchen, die er als Tuberkel anzusehen geneigt ist.

*Literatur: Die in § 629 angeg. Lehrb.*; Trautmann, *Arch. f. O. XIV* (*Hämorrhagie bei Angina*); Hessler, *ib.* (*Arros. d. Carotis*); Böcke, *ib. XX* (*Arros. d. Vena jugul.*); Schwartze, *ib. IV* (*Hämorrhagie bei Morb. Brightii*); Zaufal, *ib. XVII*; Berthold, *Zeitschr. f. O. X u. XII*; Kirchner, *Würzburger Festschr. 1882*; Baratoux, *Pathogénie des affect. de l'oreille, Paris 1881*; Wendt, *v. Ziemssen's Handb. VII* (*Diphtherie*); Burckhardt-Merian, *Volkmann's Samml. klin. Vortr. N. 182* (*Croup und Diphtheritis*); Gottstein, *Arch. f. O. XVII* (*ebenso*); Eschle, *D. med. Wochenschr. 1883* (*Tuberculose*); Schütz, *Virch. Arch. 66. Bd.* (*Tuberculose*).

Nach Letzterem kommt bei Schweinen häufig eine von der Mittelohrschleimhaut ausgehende und auf das innere Ohr übergreifende Tuberculose vor.

Nach Berthold, Baratoux und Kirchner treten nach intracranieller Durchschneidung des Trigeminus sowie nach halbseitiger Durchtrennung der Medulla oblongata bei Thieren Entzündungen in der Paukenhöhle auf und zwar unter Umständen sogar Eiterungen, welche als trophoneurotische Erscheinungen anzusehen sind.

§ 631. Im Verlaufe der katarrhalischen Entzündung kommt es in den Räumen des Mittelohres, namentlich in der Paukenhöhle zur Entwicklung einer Reihe von Veränderungen, die als Ursachen der functionellen Störungen bei den sogenannten **Adhäsiv-**

**processen** und der **Sclerose** des Mittelohres grosse Bedeutung besitzen. Uebereinstimmend wird von allen Untersuchern das häufige Vorkommen von Membranen, Bändern, Strängen und Fäden angegeben, welche die Paukenhöhle in mannigfacher Weise durchsetzen. Bald sind die Gehörknöchelchen untereinander oder mit der Labyrinthwand durch Band- und Fasermassen verwachsen, oder das Trommelfell mit Ambosschenkel, Steigbügel oder der Labyrinthwand verbunden, bald ist die ganze Paukenhöhle von einem Netzwerke durchzogen oder durch breite Membranen in mehrere Räume abgetheilt. Von besonderer functionsbehindernder Wirkung erweisen sich derartige Verwachsungsbänder namentlich dann, wenn sie straff gespannt sind oder wenn sie an akustisch wichtigen Theilen ihren Sitz haben, z. B. solche, die den Steigbügel mit den Wänden des ovalen Fensters verbinden, oder die Tensor-Sehne fixiren, oder das runde Fenster oder das Paukenostium der Tuba verschliessen. Die Bildung der Membranen ist auf Verwachsung sich berührender Schleimhautflächen bei Schwellungs- und Proliferationszuständen, sowie auf Granulationswucherungen zurückzuführen und wird durch die Enge der räumlichen Verhältnisse der Paukenhöhle wesentlich begünstigt. Im fertigen Zustande bestehen sie aus lockerem von strafferen Faserzügen durchsetzten Bindegewebe mit spärlichen arteriellen und venösen Gefässen und sind mit Plattenepithel bedeckt.

Ein Theil der Band- und Fasermassen geht später durch Atrophie oder mechanische Insulte (Spannung und Zerrung bei Luftverdichtung in der Paukenhöhle) wieder zu Grunde, wobei die Membranen Lücken bekommen oder ganz einreissen. Andere Membranen werden mit der Zeit derber und verfallen der Verkalkung und Verknöcherung.

Von grosser Bedeutung sind ferner eine Reihe von Veränderungen, die sich im Gewebe der Schleimhaut der Paukenhöhle und der Gehörknöchelchen selbst entwickeln, und eine Starrheit und Elasticitätsabnahme derselben mit Rigidität und Unbeweglichkeit der Gehörknöchelchen bedingen. Die feineren histologischen Vorgänge sind bisher nur in ungenügender Weise bekannt. Zum Theil handelt es sich um narbige Schrumpfung eines früher aufgelockerten infiltrirten und hyperämischen Gewebes. In einigen Fällen wurde eine Sclerose des Bindegewebes der tieferen, periostalen Schichten der Schleimhaut nachgewiesen. In anderen Fällen war die tiefe Schicht der Schleimhaut mit körnigen Kalkablagerungen infiltrirt.

Derartige Veränderungen betreffen entweder die ganze Paukenhöhle gleichmässig oder sind an einzelnen Theilen stärker entwickelt, so besonders am Trommelfell, am Promontorium, den Labyrinthfenstern sowie am Ueberzug der Gehörknöchelchen.

Wird schon durch die erwähnten bindegewebigen Verwachsungsbänder und die Veränderungen ihres Schleimhautüberzuges die Bewegung der Knöchelchen in hohem Maasse beschränkt, so muss es zur vollständigen Aufhebung derselben kommen, wenn auch die Gelenkverbindungen in den Erkrankungsprocess mit eingezogen werden.

Am häufigsten ist das an der Gelenkverbindung des Steigbügels mit dem ovalen Fenster, seltener am Hammer-Ambosgelenk der Fall.

Die **Steigbügelankylose**, welche sowohl angeboren, wie auch erworben, in allen Lebensaltern, namentlich jedoch im höheren Alter vorkommt, ist histologisch entweder durch eine Verkalkung des Ringbandes, welches die Fussplatte desselben im ovalen Fenster befestigt, oder aber durch Wucherungen, die vom Knorpelüberzug des ovalen Fensters ausgehen, sowie durch Knochenneubildung (Hyperostose), welche sowohl an der Innen-(Vestibular-)fläche seiner Fussplatte als an der Umgebung der Fenestra ovalis auftreten, bedingt. In einem histologisch genau untersuchten Falle von Ankylose des Hammer-Ambosgelenkes fand Politzer den Knorpelüberzug der beiden Knöchelchen in Knochengewebe umgewandelt und mit dem gleichfalls verknöcherten Zwischenknorpel des Gelenkes verwachsen. Dass derartige Ankylosirungen der Gelenke durch primäre Erkrankungen der Knorpelüberzüge entstehen können, erscheint nicht unwahrscheinlich, doch fehlt bis jetzt der histologische Nachweis.

Von den erwähnten Membranen und Strängen in der Paukenhöhle ist eine grosse Anzahl nicht durch entzündliche Veränderungen bedingt, sondern als Ueberreste des Schleimgewebes aufzufassen, das beim Foetus und Neugeborenen die Paukenhöhle erfüllt.

*Literatur:* Wendt, *Arch. f. Heilk. XI—XV*; v. Tröltsch, *Virch. Arch. 17. Bd. S. 54*; Politzer, *Arch. f. O. VII u. XI und Lehrb. S. 376—382*; Schwartze, *l. c.*; Moos, *Arch. f. O. II S. 190 und Arch. f. A. u. O. II, III u. VII.*

§ 632. Die innige Verbindung zwischen Schleimhaut und Knochen im Bereiche des Mittelohres, sowie seine vielbuchtigen, für *eine* Retention und Stagnation der Secrete günstigen Räumlichkeiten erklären das häufige Vorkommen von **Caries** und **Nekrose der Knochensubstanz** als Folge von Erkrankungen seiner Schleimhaut. Durch ulcerative Vorgänge in letzterer, wie sie namentlich bei chronischen Katarrhen vorkommen, wird der Knochen blosgelegt und in den Verschwärungsprocess mit einbezogen. Bald handelt es sich dabei nur um ganz circumscripte Erkrankungen und werden nur einzelne Abschnitte des Mittelohres davon betroffen, bald verbreitet sich der Process über den grössten Theil des Schläfenbeines.

Am häufigsten tritt die Caries im Warzenfortsatz auf, in dessen Hohlräumen es sehr leicht zur Eindickung und Zersetzung des Eiters kommt. Zuweilen ist die Corticalis noch erhalten und es sind nur die Zwischenwände cariös zerstört und die pneumatischen Räume in eine grosse, von Granulationsmassen und nekrotischen Knochenstücken erfüllte Höhle umgewandelt. Häufiger sind

indessen die Fälle, in denen auch die Corticalis an der cariösen Erkrankung Antheil nimmt und ein Durchbruch des Knochenabscesses nach aussen oder innen zu erfolgt. Die Entleerung des Eiters nach aussen geschieht häufig an der hinteren und oberen Wand des knöchernen Gehörganges, oder an der Aussenfläche der Pars mastoidea, bald mehr nach oben zu, bald unten gegen die Incisura mastoidea oder an der inneren Seite der Spitze, wobei es dann im Gehörgange sowohl, wie in der Regio mastoidea zur Bildung von Senkungsabscessen kommt. Von letzteren sind namentlich diejenigen von Wichtigkeit, die sich, beim Durchbruch an der inneren Fläche der Spitze, zwischen den tiefen Halsmuskeln herab ihren Weg bahnen. Durchbruch nach innen, an der Decke des Antrum mastoideum, führt in die mittlere oder hintere Schädelgrube, wo sich die Nachbarschaft des Sinus transversus von Bedeutung erweist.

In der Paukenhöhle finden sich cariöse Stellen am häufigsten am Dache derselben, am Tegmen tympani, welche in gleicher Weise wie solche an der Decke des Antrum mastoideum zu Meningitis, Hirnabscess und Sinusthrombose führen können. An der Labyrinthwand kommt es zur Eröffnung des Canalis Fallopiae oder der Labyrinthhöhlen und damit zur Facialislähmung und zur Ausbreitung der Entzündung in die Schädelhöhle. Häufig ist auch die Knochenwand zerstört, welche die Höhle für den Hammerkopf gegen den äussern Gehörgang zu abtrennt, während die untere Wand der Paukenhöhle oder der vordere Theil der Labyrinthwand, Stellen, die wegen der Nachbarschaft der Vena jugularis und der Art. carotis interna bedeutungsvoll sind, nur selten afficirt sind.

Ungemein häufig kommt es bei den genannten Processen zur Bildung von Sequestern von mehr oder weniger grosser Ausdehnung. Der oberflächlichen Nekrose verfällt in der Paukenhöhle meist die äussere Knochenlamelle des Promontorium, vom Warzenfortsatze verschieden grosse Abschnitte seiner Corticalis, oder jene Partie, welche den äusseren Gehörgang bildet. Bei ausgebreiteter und tiefgreifender Caries umfasst die Nekrose zuweilen grössere Abschnitte des Schläfenbeines, den ganzen Proc. mastoid. mit den angrenzenden Theilen des Gehörganges, die Promontorialwand mit dem Canalis Facialis und dem Foramen ovale, die Schnecke mit einzelnen oder allen Windungen, die Bogengänge, ja, eine ziemliche Anzahl von Beobachtungen liegt vor, in denen das ganze Labyrinth nekrotisch abgestossen und aus dem Gehörgange entfernt oder post mortem gelöst vorgefunden wurde. In mehreren von den Fällen hatten bindegewebige Verdickungen der Dura einen Schutz des Gehirnes gegen den Eiterungsprocess gebildet.

Nach Ausstossung grosser Sequester entstehen ausgedehnte Hohlräume, die zum Theil wieder durch Granulations- und Osteophytenbildung geschlossen werden. Am Warzenfortsatze namentlich kommt es häufig nach grossen Knochenverlusten zur Bildung tief-

eingezogener Knochennarben oder mächtiger, von einer dünnen, glatten Bindegewebsschicht ausgekleideter Hohlräume.

Caries der Gehörknöchelchen kommt sowohl bei gleichzeitiger cariöser Affection der Paukenhöhle, als auch ohne solche vor. Auch hier handelt es sich zumeist um eine secundäre, von der Schleimhautdecke ausgehende Erkrankung, doch ist auch primäre, selbständige Ostitis der Knöchelchen beobachtet. Am Hammer ist meist der Kopf, seltener der Griff arrodirt, der Körper des Ambos ist nur selten ergriffen, vom Steigbügel dagegen fehlen häufig Kopf und Schenkel, während die Fussplatte intact bleibt.

Ausstossung des ganzen nekrotischen Hammers oder des Ambos bei Lebzeiten wurde wiederholt beobachtet; die des Steigbügels gehört zu den Seltenheiten.

Neben den, die geschilderten Vorgänge begleitenden, secundären periostalen Processen an der Aussenfläche des Warzenfortsatzes ist des relativ seltenen Vorkommens **primärer Periostitis** daselbst Erwähnung zu thun, die zur oberflächlichen Nekrose und zum Durchbruch nach aussen oder in den Gehörgang hinein führen kann. Abscesse der auf dem Warzenfortsatze liegenden Lymphdrüsen mit Fistelbildung können das Bild einer Periostitis vortäuschen.

Bei chronischen Entzündungen der Mittelohrschleimhaut stellen sich häufig auch hyperplastische Wucherungen im Periost und Knochenmark ein, welche zu **Hyperostose** und zur Bildung von **Exostosen** führen. Letztere bilden kugelige breit aufsitzende Erhebungen, welche am häufigsten am Promontorium und in der Nähe des runden Fensters, sowie an der Eminentia pyramidalis sitzen. Weit seltener kommen sie an dem knöchernen Abschnitt der Tube und an den Gehörknöchelchen vor. Durch hyperostotische Wucherungen werden häufig die Labyrinthfenster verengt und der Raum der Paukenhöhle und der Ohrtrompete verkleinert. Die Knochensubstanz des Warzenfortsatzes kann sclerotisch werden und sich dabei dermaassen verdicken, dass seine Luft haltigen Hohlräume sich mit Knochenmassen füllen, doch pflegt sich der dicht am hinteren Rande der Paukenhöhle liegende kirschkerngrosse Hohlraum, das eigentliche Antrum mastoideum, zu erhalten.

Die **Binnenmuskeln des Ohres** verfallen bei chronischen Entzündungen des Mittelohres und bei Ankylose der Gehörknöchelchen häufig einer Verfettung und einer fibrösen Degeneration.

Bei eiterigen Processen in der Paukenhöhle ist die Tensor-Sehne häufig völlig in die verdickte Schleimhaut eingebettet oder ganz zerstört. Durch Verwachsung mit ihrer Scheide, oder durch Retraction der sie umhüllenden Schleimhaut bei chronisch entzündlichen Processen kann sie eine beträchtliche Verkürzung erleiden.

Die gleichen degenerativen Veränderungen finden sich häufig an den **Tuben-Gaumenmuskeln** in Folge chronischer Retronasal- und Tubenkatarrhen. Bei den letztgenannten Processen wurde jedoch auch Hypertrophie des Tensor veli palatini beschrieben.

Die normale Structur des Tensor tympani und des Stapedius in manchen Fällen von Ankylose der Gehörknöchelchen wird durch die Mitbewegungen erklärt, die ersterer vom Tensor palati her beim Schluckacte, letzterer bei Bewegungen der Gesichts-, namentlich der Schliessmuskeln der Augen bei einzelnen Individuen ausführt.

*Literatur:* v. Tröltsch, *Ges. Beiträge 1883*; Schwartze *l. c.*; Bezold, *D. med. Wochenschr. 1881*; Kirchner, *Virch. Arch. 41. Bd.*; Boeters, *In.-Diss., Halle 1875*; Gruber, *Monatsschr. f. Ohrenheilk. 1879*; *die in* § *629 cit. Lehrbücher.*

§ 633. Unter den krankhaften Veränderungen der **Ohrtrompete** haben die **Geschwürsbildungen** eine hervorragende Bedeutung, welche am Ostium pharyngeum, sowie im angrenzenden Theil des knorpeligen Abschnittes ihren Sitz haben. Es kommen hier Erosionsgeschwüre, folliculäre, variolöse, diphtheritische, syphilitische und tuberculöse Geschwüre vor, und die beiden zuletzt genannten Formen führen häufig zur Bloslegung des Knorpels und zu ausgedehnter Zerstörung des Tubenwulstes. Bei der Ausheilung tiefgreifender Zerstörungen, wie sie namentlich bei Syphilis vorkommen, erfolgt meist neben gleichzeitiger Verlöthung des Gaumensegels mit der hinteren Rachenwand, ein narbiger **Verschluss des Pharynxostium der Tuba.** Aehnliche Verwachsungen stellen sich am Paukenostium zuweilen nach eitrigen und cariösen Processen in der Paukenhöhle ein. Vollständige Verwachsung des Lumens im Verlaufe der ganzen Tuba ist dagegen höchst selten; häufiger bilden sich im Verlaufe des Kanales Membranen und Stränge.

**Verengerung** und **Verlegung des Pharynxostium** sind durch eine ganze Reihe von patholog. Zuständen im Nasenrachenraume bedingt, so namentlich durch acute und chronische Schwellung der Schleimhaut, Hyperplasie des cytogenen Gewebes in der Umgebung der Mündung (Rachentonsille), durch Neubildungen, ferner durch Schwellung des hinteren Endes der unteren Muschel, Verdickung des Gaumensegels und durch Narbenzüge an den seitlichen Rachenwänden. Hyperostose des Knochens, sowie starke Vorbuchtung des Canalis caroticus können im knöchernen Abschnitte Verengerung hervorrufen.

**Erweiterung des Tubenlumens** wird durch die gleichen Processe, wie sie von der Paukenschleimhaut bei der sogenannten Sclerose (§ 631) beschrieben wurde, bedingt. Bei atrophischen Zuständen der Schleimhaut des Nasenrachenraumes erscheint das Ostium pharyngeum klaffend und springt der Tubenwulst stark vor. Ein abnormes Klaffen der Tubenspalte im knorpeligen Abschnitte soll sich häufig im Greisenalter finden.

Als secundäre Veränderungen im Tubenknorpel wurden Erweichung und Spaltbildung sowie Verkalkung und inselförmige Verknöcherung bei chronisch entzündlichen Erkrankungen des Mittelohres beschrieben.

*Literatur:* Wendt und Wagner, *Krankh. d. Nasenrachenhöhle u. d. Rachens*; v. Ziemssen's *Handb. VII*; Moos, *Beitr. zur norm. u. pathol. Anatomie d. Eustach. Röhre, Wiesbaden 1874*; Rüdinger, *Monatsschr. f. O. 1868 No. 9*; Flesch, *Tagebl. d. Naturforschervers. in Freiburg i. B. 1883.*

§ 634. **Hyperplastische Wucherungen** und **Geschwülste**, die unter dem Namen Ohrpolypen zusammengefasst werden, haben ihren Sitz in der Mehrzahl der Fälle im Mittelohr. Selbst bei vielen, scheinbar in der Haut des knöchernen Gehörganges wuchernden Geschwülsten ergibt die anatomische Untersuchung, dass sie aus dem Mittelohre, d. h. aus den über dem Gehörgange befindlichen und mit Schleimhaut ausgekleideten Hohlräumen stammen.

Jeder Theil des Mittelohres kann den Ausgangspunkt von Wucherungen bilden; am häufigsten entstehen sie indessen in der Labyrinthwand, in der Decke der Paukenhöhle, im Ueberzug der Gehörknöchelchen und im Trommelfell, seltener in der Zellenauskleidung des Warzenfortsatzes oder in der Schleimhaut der Ohrtrompete. In der Regel entwickeln sie sich in Folge chronisch-entzündlicher Processe der Schleimhaut, doch kommen auch nicht entzündliche Geschwulstbildungen vor.

Sie bilden meist dünn gestielte oder breit aufsitzender kugelige oder kolbige Tumoren, deren Oberfläche glatt oder mit papillären Excrescenzen bedeckt ist. Sie treten vereinzelt oder in mehrfacher Anzahl auf, und können eine solche Grösse erlangen, dass sie die Paukenhöhle und den Gehörgang vollständig ausfüllen und in Form einer kolbigen Anschwellung an der äusseren Ohröffnung zu Tage treten. Bedeutung erlangen sie hauptsächlich dadurch, dass sie eine Eiterung unterhalten und durch Verlegung des Lumens den Eiterabfluss verhindern und damit die Gefahren einer Eiterretention im Mittelohre herbeiführen können. Der zuweilen vorkommenden spontanen Expulsion grösserer Geschwulstmassen geschah schon als Ursache heftiger Blutung Erwähnung.

Ein grosser Theil der Polypen wird von mächtigen **Granulationswucherungen** gebildet. Hieher gehören jene, welche bei Caries und Nekrose des Knochens oder in der Umgebung von Fremdkörpern im Mittelohre sich entwickeln. Einen weiteren grossen Theil stellen die **Schleimpolypen** dar, d. h. blutreiche, meist vielfach gelappte, weiche Geschwulstformen, die in ihrem Baue der Schleimhaut ähnlich nur zellreicher sind und schlauchförmige Drüsen und Cysten einschliessen. Letztere sind theils als Retentionscysten, theils als durch Verwachsung einzelner Geschwulstläppchen entstandene Bildungen anzusehen. Weniger häufig sind **glatte**, derbe, gefässarme und daher blasse Tumoren, welche der Hauptmasse nach aus Bindegewebe bestehen und danach den **Fibromen** zuzuzählen sind. Als seltene Formen kommen schliesslich **Angiome, Angiofibrome** und **Myxome** vor. Von Letzteren wird

angenommen, dass sie aus Resten des Schleimgewebes sich entwickeln, das im foetalen Zustande die Paukenhöhle erfüllt.

Die Oberfläche der Polypen ist bald mit Flimmerepithel, bald mit geschichtetem Cylinder-, bald mit geschichtetem Plattenepithel bedeckt. Mechanische Verhältnisse (Druck, Verschiebung der Geschwulstmassen) bringen diese Veränderungen der Epithelformen zu Stande, so dass man nicht selten an einer Geschwulst die verschiedenen Arten von Epithel nebeneinander vorfinden kann.

Als besondere histologische Befunde im Inneren von Ohrpolypen sind Blutextravasate und hämatogenes Pigment, sowie centrale **Cholesteatombildung** zu erwähnen, welche durch regressive Metamorphose (Verhornung) der in das Innere der Geschwulst eindringenden Epithelzapfen entstehen. Neubildung von Knochensubstanz in Polypen gehört zu den Seltenheiten.

Die **Exostosen**, welche in Folge von chronischen Entzündungen sich bilden, haben bereits in § 632 Erwähnung gefunden. **Sarcome** und **Osteosarcome** sowie primäre **Carcinome** sind sehr selten.

Sie treten entweder unter den Erscheinungen von Caries, in Form von Wucherungen auf, die anfänglich leicht für Granulationsmassen oder Polypen gehalten werden, oder bilden periostale Anschwellungen am Warzenfortsatze. Im weiteren Verlaufe führen sie zu ausgebreiteten Zerstörungen, welche meist das ganze Schläfenbein betreffen.

*Literatur über Polypen:* Billroth, *Ueber den Bau der Schleimpolypen, Berlin 1855;* v. Tröltsch, *Virch. Arch. 17. Bd. und A. f. O. IV;* Kessel *IV S. 167;* Steudener, ib. *IV S. 199;* Lucae, *Virch. Arch. 29. Bd.;* Moos und Steinbrügge, *Zeitschr. f. O. XII.*

*Literatur über primäre maligne Neubildungen:* Schwartze, *Arch. f. Ohrenheilk. IX 215;* Lucae, *ebenda XIV 127;* Delstaucne, *ebenda XV 21;* Christinnek, *ebenda XVIII S. 293 und XX 34;* Kipp, *Zeitschr. f. Ohrenheilk. XI 6;* Hartmann, *ebenda VIII 213;* Fränkel, *ebenda VIII 13.*

§ 635. Zu den ungemein häufigen Befunden im Mittelohre gehören die **Perlgeschwulstmassen** oder **Cholesteatome** (Sebaceous tumours, von Toynbee). Sie bilden sich in der grössten Mehrzahl der Fälle nach chronischen Entzündungen und können geradezu als ein Product derselben angesehen werden. Nur sehr selten handelt es sich um Bildungen, die ohne voraufgegangene Entzündung ähnlich den Cholesteatomen der Pia mater entstanden sind.

Sie kommen an verschiedenen Stellen des Mittelohres, am häufigsten jedoch im Antrum mastoideum oder am Tegmen tympani vor und bestehen aus weisslichen, perlmutterglänzenden Massen mit zwiebelschalenartiger Schichtung, welche bald in mehr oder weniger dicken Lagen den Wänden anhaften, bald in Form rundlicher Massen die Hohlräume ganz erfüllen. In einzelnen Fällen, in denen durch

Usur die Zwischenwände des Schläfenbeines zu Grunde gegangen waren, wurden derartige Massen bis zur Grösse einer Wallnuss beobachtet. Eine Umhüllungsmembran fehlt und es bestehen die Massen aus grossen rundlichen oder polygonalen Plattenepithelien, deren Kerne bei Carminfärbung deutlich zu Tage treten, aus spärlichen riesenzellenartigen Gebilden, Fetttröpfchen und reichlich eingelagerten Cholestearinkrystallen. Häufig findet sich in ihrem Centrum ein Kern eingedickten Eiters.

Zur Erklärung der Bildung der den Epidermiszellen völlig gleichenden Zellformen im Mittelohre muss auf die, bei den Entzündungen § 630 erwähnte, epidermoidale Umwandlung der Paukenschleimhaut recurrirt werden, bei welcher es zur Bildung eines geschichteten Plattenepithels mit einem Rete Malpighi und einer Hornschicht kommt. Durch fortwährende Abstossung der oberflächlichen Zellschichten und Anhäufung derselben in den Räumen des Mittelohres erfolgt dann die Entstehung und das allmälige Anwachsen der Perlmassen.

Bei bestehenden Trommelfelldefecten kommt es häufig nach heftigen, durch Quellung der Massen bedingten Schmerzen zur Ausstossung beträchtlicher Stücke in den Gehörgang. Erreichen sie eine bedeutende Grösse, so können sie zu Usur des Knochens und zur Bildung grosser pathologischer Hohlräume im Schläfenbein und damit zu gefährlichen Erscheinungen führen. Relativ günstig erscheint noch ein Durchbruch nach aussen in den Gehörgang oder am Warzenfortsatze, während ein Durchbruch nach innen, gegen die Schädelhöhle zu, tödliche Meningitis, Sinusthrombose oder Gehirnabscess herbeiführt.

*Literatur über Cholesteatom:* Schwartze, *l. c.*; v. Tröltsch, *Arch. f. Ohrenheilk. IV und Lehrb.*; Lucae, *Verh. d. Berliner med. Ges. I*; Wendt, *Arch. f. Heilk. XIV*; Moos, *ebenda VIII und XI*; Steinbrügge, *Zeitschr. f. Ohrenheilk. VIII*; Katz, *Berl. klin. Wochenschr. 1881 No. 12 und 1883 No. 3.*

## IV. Pathologische Anatomie des inneren Ohres.

§ 636. Die Kenntniss der pathologisch anatomischen Veränderungen des inneren Ohres, welche sich früher fast nur auf makroskopisch wahrnehmbare Verhältnisse beschränkte, hat erst in der neueren und neuesten Zeit durch eine Anzahl genauer histologischer Untersuchungen eine wesentliche Bereicherung erfahren. Nach dem, was bis jetzt vorliegt, scheinen **primäre Erkrankungen** im inneren Ohre nur selten vorzukommen, während **secundäre** krankhafte Veränderungen daselbst, bei Affectionen des Mittelohres sowohl als des Gehirnes, häufig auftreten.

**Anämie** des Labyrinthes, als Ursache plötzlich eintretender Taubheit, wurde in einem Falle von Friedreich als durch Embolie

der Art. auditiva interna bedingt nachgewiesen. Aneurysmen der Arteria basilaris, Endarteritis chronica, sowie Tumoren, welche die Art. audit. int. comprimiren, können gleichfalls Anämie im Labyrinthe hervorrufen.

**Hyperämie** des Labyrinthes, als netzartige Injection oder diffuse Röthe, sowie **Hämorrhagie**, in Form von kleinen Extravasaten, findet sich, auf einzelne Theile (Schnecke, Vorhof) beschränkt, oder gleichmässig verbreitet, bei heftigen eiterigen Erkrankungen des Mittelohres mit oder ohne Caries des Knochens, am häufigsten bei den scarlatinösen Formen. Bei einer Reihe fieberhafter Allgemeinerkrankungen sodann, bei Typhus, Variola, acuter Tuberculose, Pyämie und Puerperalfieber wurde Hyperämie und kleine Ecchymosirung nachgewiesen, desgleichen auch bei Mumps (Toynbee). Ihr Vorkommen bei intracraniellen Erkrankungen, wie z. B. bei eiteriger und tuberculöser Meningitis, namentlich aber bei der hämorrhagischen Pachymeningitis wurde mehrfach constatirt.

Stauungshyperämie im Labyrinthe entsteht theils durch allgemeine Blutstauung im Kopfe (Strumen, Herz- und Lungenerkrankungen), theils wird sie durch locale, den Rückfluss des venösen Blutes verhindernde Zustände, Basaltumoren, oder Sinusthrombose bedingt.

Grössere Blutergüsse in die Labyrinthhöhle und die häutigen Labyrinthe erfolgen durch Traumen, bei Fraktur oder Fissur des Felsenbeines, aber auch nach starken Erschütterungen ohne Fracturirung.

Kleinere Blutungen können vollständig zur Resorption kommen, ohne Funktionsstörungen zu hinterlassen. Bei häufig wiederkehrenden oder stärkeren Blutungen erfolgt die Resorption nur unvollständig, die ergossenen Massen erfahren eine Umwandlung in Pigment; entzündliche Processe können sich anschliessen und zur Atrophie und Degeneration der bindegewebigen und nervösen Elemente führen. Eiteriger Zerfall des ergossenen Blutes und Fortpflanzung der Eiterung in die Schädelhöhle wurde nach Traumen beobachtet.

Für das Vorkommen einer **primären Entzündung der Labyrinthgebilde** liegen bis jetzt nur zwei Beobachtungen vor. In dem einen Falle von Schwartze handelte es sich um eine acute, eiterige Entzündung ohne Complication von Eiterung des Mittelohres, die dann zu eiteriger Meningitis führte; in dem zweiten Falle von Politzer fanden sich, bei normalen Verhältnissen im Mittelohre, als Folgezustände der Labyrinthentzündung periostale Knochenneubildungen vor, welche Schnecke, Bogengänge und den grössten Theil des Vorhofes erfüllten.

**Secundäre Entzündungen** kommen zu Stande, indem sich eiterige Processe des Mittelohres durch die Gefässanastomosen der Labyrinthwand, oder durch Fistelbildungen, oder durch die eröffneten Fenster nach innen weiter verbreiten. Im Labyrinthe findet sich dann entweder nur Injection und kleinzellige Infiltration, so z. B. bei Typhus, Scarlatina und Variola, oder aber vollständige Eiter-

erfüllung und Zerfall der häutigen Gebilde. Dem Neurilemm des Acusticus folgend kann dann die Entzündung in die Schädelhöhle weiter sich fortpflanzen, oder es kommt zur Eindickung und Verkäsung des Eiters im Labyrinthe, indem bindegewebige Verwachsungen im Porus acust. intern. dem Weiterschreiten des Processes ein Ziel setzen.

In zwei Fällen wurde eiterige Entzündung des Labyrinthes bei Meningitis cerebro-spinalis epidemica gefunden, und es liess sich in einem Falle die Fortleitung der Entzündung, dem Stamme des Hörnerven folgend (Neuritis descendens), nachweisen.

In Folge von Entzündungen sollen sich im Labyrinth Pigment-, Cholestearin-, Detritus- und Kalkmassen anhäufen; es sollen sich ferner vom Periost aus Bindegewebe und Knochen neu bilden, welche die Hohlräume verengen oder ganz ausfüllen und eine Degeneration und Atrophie der häutigen Gebilde und der Nerven herbeiführen.

Ueber einen Fall von plötzlich eintretender und bleibender Taubheit nach profusem Nasenbluten, ohne makroscopisch nachweisbare Veränderungen im Labyrinth und im Acusticus berichtet Urbantschitsch.

Der bekannte Fall von Menière, wo sich zur Erklärung der plötzlichen Ertaubung und des fortwährenden Schwindels als einziger Befund im Ohre eine haemorrhagische Exsudation („exsudation sanguine") in den Halbcirkelcanälen und dem Vorhof fand, ist gleichfalls als Hämorrhagie und nicht als Entzündung aufzufassen.

Für die Wirkung von Chinin und Salicylsäure auf das Gehörorgan hat Kirchner den experimentellen Nachweis einer am Labyrinth eintretenden Hyperaemie und Extravasation erbracht. In gleicher Weise hat Baratoux durch halbseitige Durchtrennung des verlängerten Markes Haemorrhagie experimentell erzielt.

*Literatur über Hämorrhagieen des Labyrinthes:* Schwartze, *S. 119 u. 130;* Politzer, *Lehrb. S. 796;* Lucae, *Virch. Arch. 88. Bd. (Haemorrhagie bei Mening. tuberculosa)*; Moos u. Steinbrügge, *Zeitschr. f. Ohrenheilk. IX S. 97, X 102 u. XI 136 u. 287 (bei Pachymeningitis)*; Moos, *A. f. A. u. O. II S. 24;* Politzer, *Arch. f. O. II S. 88 (nach Traumen);* Urbantschitsch, *ib. XVI S. 185;* Toynbee, *Krankh. d. Gehörorganes, übers. v. Moos, S. 366*; Menière, *Gaz. méd. de Paris 1861;* Kirchner, *Berl. klin. Wochenschr. 1881 No. 49 und A. f. O. 1883 No. 5*; Baratoux, *Pathogénie des affections de l'oreille, Paris 1881.*

In Betreff der in neuester Zeit sich mehrenden Beobachtung von Labyrinthtaubheit nach Mumps sind wir lediglich auf die im vorigen § erwähnte, nicht sehr genaue Betrachtung von Toynbee angewiesen. Ebenso liegen von der gleichfalls häufig zu beobachtenden Taubheit nach Syphilis nur zwei Beobachtungen von Moos und Politzer vor, bei denen es sich um periostale Processe im Labyrinth und Atrophie der nervösen Apparate der Schnecke handelte.

Voltolini tritt für das häufige Vorkommen primärer Labyrinthentzündungen, namentlich im Kindesalter ein, ohne einen pathologisch-anatomischen Nachweis dafür zu erbringen.

*Literatur über Entzündungen des Labyrinthes:* Schwartze, *path. Anatomie S. 121*; Politzer, *Lehrb. S. 809 u. 814*; Moos u. Steinbrügge, *Zeitschr. f. Ohrenheilk. X S. 87, XI S. 48 u. XII S. 93 u. 96*; Moos, *Virch. Arch. Bd. 69 S. 319*; Voltolini, *Die acute Entzündung des häut. Labyrinthes, irrthümlich für Meningitis cerebro spinalis gehalten, Breslau 1882*; Heller, *Arch. f. klin. Medicin 1867, III 482 und* Lucae, *Arch. f. O. V S. 188 (Befunde bei Mening. cerebro-spinalis).*

*Literatur über Verletzungen des Gehörorganes: Die Lehrbücher der Ohrenheilk.*; Bergmann, *Deutsche Chir. Lief. 30*; Kirchner, *Verhandl. der phys. med. Gesellsch. zu Würzburg N. F. B. XVI*; Baudrimont, *Paris 1882 (Verletzungen des Gehörganges)*; Zaufal, *Arch. f. O. VII S. 188 u. VIII S. 31*; Schalle, *ebenda XII S. 30 (mit reichh. Literaturangaben über Verletzungen des Trommelfelles)*; Ménière, *Gaz. méd. de Paris 1856, No. 50*; Toynbee, *Catalogue, Lond. 1857 S. 68*; Bürkner, *A. f. O. XIV S. 230 (Fracturen des Hammergriffes)*; O. Wolf, *A. f. A. u. O. II*; Berold, *Berl. klin. Wochenschr. 1883 No. 40 (Verletzungen der Ohrtrompete)*; Schwartze, *Arch. f. O. XVII*; Körner, *ebenda XVII (Directe Verletzungen des Labyrinthes).*

§ 637. **Erkrankungen der Hörnerven**, wie Hyperaemie und Haemorrhagie kommen am häufigsten bei den entsprechenden Erkrankungen des Labyrinthes vor. **Neuritis** wurde bei Caries des Felsenbeines, bei Cerebro-Spinalmeningitis und nach Traumen, Fracturen und Fissuren des Felsenbeines, beobachtet.

**Atrophie** des Hörnervenstammes und seiner Zweige kommt vor: bei Erkrankungen von Gehirntheilen seines Ursprungsgebietes, und nach apoplectischen und encephalitischen Processen in der Rautengrube, im Kleinhirne oder im verlängerten Marke. Druckatrophie kann sich einstellen bei Hydrocephalus internus, bei Gehirntumoren, Geschwülsten an der Schädelbasis, Frakturen des Felsenbeines und bei hyperostotischer Verengerung des Porus acusticus internus. Haemorrhagieen und Entzündungen des Nerven können gleichfalls zur Atrophie führen.

Die früher als constant angenommene Atrophie des Hörnervenstammes (Inactivitätsatrophie) nach langdauernder Aufhebung der Function des peripheren Gehörapparates bei Steigbügelankylose und gleichzeitigem Verschluss des runden Fensters scheint ziemlich selten zu sein und es wurden selbst bei angeborener Taubstummheit nur geringe Veränderungen oder sogar ein normales Verhalten des Acusticusstammes beobachtet. Häufiger scheinen nur die peripheren Ausbreitungen im Labyrinth einer Atrophie zu verfallen. In einem von Moos und Steinbrügge beschriebenen Falle beschränkte sich dieselbe, entsprechend der im Leben beobachteten Taubheit für hohe

Töne, auf die Nerven der ersten Schneckenwindung. Nach Erb soll auch bei Tabes Atrophie des Hörnerven vorkommen.

Von **primären Neubildungen** kommen am Acusticus Fibrome, Myxome, Sarcome und Psammome vor; Geschwülste der Nachbarschaft können selbstverständlich auch auf den Hörnerv und das Labyrinth übergreifen.

Zur Erklärung der Hörstörungen, wie sie bei einer Reihe von meningealen und cerebralen Erkrankungen beobachtet werden, liegen genaue pathologisch anatomische Befunde nur spärlich vor. In den relativ seltenen Fällen von Taubheit nach Basilarmeningitis wurde eiterige Entzündung des Ependyms und Erweichung am Boden des vierten Ventrikels, eiterige Infiltration mit folgender Verfettung und Schrumpfung der Hörnervenstämme gefunden. Die gleichen Veränderungen, sowie die erwähnte eiterige Entzündung des Labyrinthes finden sich als Ursache der häufig auftretenden Taubheit nach Meningitis cerebro-spinalis epidemica. Für die einseitige oder doppelseitige Taubheit, wie sie in seltenen Fällen bei Haemorrhagieen und Erweichungsherden im Pons und Kleinhirn, häufiger bei den verschiedenen daselbst sich entwickelnden Tumoren, sowie bei Hydrocephalus internus beobachtet wird, kommen theils die Veränderungen an den Ursprungspartieen des Hörnerven, theils Störungen, die er in seinem centralen oder peripheren Verlaufe durch Zerrung oder Compression erleidet, in Betracht. Anfallsweise auftretende und wieder vorübergehende Taubheit bei Hydrocephalus acutus ist durch vorübergehende oedematöse Durchtränkung des Hörnervencentrums zu erklären.

*Literatur: Die in § 629 citirten Lehrbücher:* Virchow, *Geschwülste II S. 151 u. III S. 295;* Förster, *Würzb. med. Zeitschr. III;* Voltolini, *Virch. Arch. 22. Bd. S. 125;* Moos, *Arch. f. Aug.- u. Ohrenheilk. IV.*

# FÜNFZEHNTER ABSCHNITT.

# Pathologische Anatomie des Knochensystemes.

## I. Einleitung.

§ 638. Das **Knochensystem** oder der knöcherne Stützapparat setzt sich aus den Knochen, den Gelenken, den knorpeligen und bindegewebigen Fugen, Bandscheiben, Nähten und Bändern zusammen, von denen die ersteren die eigentliche Stützsubstanz bilden, während die letzteren die einzelnen Knochen unter einander in Verbindung setzen. Aus einer gemeinsamen ursprünglich undifferencirten Anlage des Mesoderm hervorgegangen, bilden alle die genannten Skeletbestandtheile ein einheitliches Ganzes.

Die **Knochen** entstehen theils innerhalb eines knorpelig präformirten Skeletes, theils innerhalb einer weichen zellreichen bindegewebigen Anlage. An den Gelenkenden bleiben sie dauernd von einer Knorpellage begrenzt, welche fast immer als Rest des ursprünglichen Knorpelskeletes anzusehen ist (GEGENBAUR) und nur an sehr wenigen Stellen secundär sich bildet.

Das fertige Knochengewebe bildet theils eine dichte feste, theils eine mehr schwammige aus feinen Bälkchen zusammengesetzte Masse, und man unterscheidet danach auch eine compacte und eine spongiöse Knochensubstanz. Letztere liegt namentlich im Innern der Knochen und beherbergt weite von einem weichen gefässreichen Gewebe, dem Knochenmark erfüllte Hohlräume.

Die compacte Substanz bildet vornehmlich die äussere Lage der Knochen und enthält fast nur enge Kanälchen, welche als Havers'sche Kanälchen bezeichnet werden und neben spärlichem Bindegewebe die Ernährungsgefässe tragen.

Die Knochensubstanz selbst besitzt einen lamellösen Bau. Im compacten Knochen sind die Lamellen meist concentrisch um die Havers'schen Kanäle gelagert und werden danach auch als Havers'sche Lamellen oder Speciallamellen bezeichnet.

Die zwischen den letzteren liegenden Lücken werden von den sog. Zwischenlamellenfragmenten, deren Richtung eine sehr wechselnde ist, eingenommen. An der Oberfläche der Knochen liegen endlich parallel derselben verlaufende Lamellen, welche als Generallamellen bezeichnet werden.

Sowohl innerhalb der Lamellen als an der Grenze derselben sind die Knochenkörperchen eingebettet, d. h. zellenhaltige Hohlräume, von denen aus feinste Röhrchen in die Substanz der Lamellen ausstrahlen, welche unter sich in Verbindung stehen und zugleich auch offen in den Markraum und die Havers'schen Kanäle sowie an die Oberfläche der Knochen münden. Sie sind die Ernährungskanäle des Knochens.

Die freien nicht von Knorpel oder Sehnenansätzen bedeckten Oberflächen der Knochen sind mit dem Periost bedeckt, einer bindegewebigen Membran, an welcher man eine äussere aus derbem zellarmen Bindegewebe bestehende und eine innere locker gebaute zellreiche Schicht unterscheiden kann. Das Periost ist namentlich bei jugendlichen wachsenden Individuen reich an Gefässen, deren Aeste nicht nur das Periost selbst ernähren, sondern auch auf dem Wege der Havers'schen Kanäle in die Knochen eindringen, so dass dadurch eine Verbindung des Gefässsystemes des Periostes und der Markräume vermittelt wird. An bestimmten Stellen der Knochen treten durch die Foramina nutritia grössere Gefässe in das Innere der Knochen. Sie sind es auch, welche dem Knochenmarke die Hauptmasse des Blutes zuführen.

Wo die Enden der Knochen mit Knorpel bedeckt sind, geht das Periost als Knorpelhaut oder Perichondrium auf die peripheren Ränder der letzteren über, und auch die Gelenkkapseln sind directe Fortsetzungen des Periostes.

Die ursprüngliche Art der Verbindung der einzelnen Knochen ist die **Synarthrose**, bei welcher die beiden Skelettheile durch ein anders beschaffenes aber in beide übergehendes Gewebe verbunden werden, welches aus dem nicht zum Aufbau des Knochens verbrauchten indifferenten Keimgewebe entstanden ist. Bestehen die Verbindungen aus Bindegewebe, so werden sie als **Syndesmosen** bezeichnet und man unterscheidet unter denselben je nach ihrer Form und Ausbildung Ligamente, Zwischenknochenmembranen und Suturen oder Nähte. Ist das verbindende Gewebe Knorpel, so nennt man dies eine wahre Synchondrose; besteht es theils aus Knorpel, theils aus Bindegewebe als falsche Synchondrose. Greift in späterer Zeit die Knochenbildung auch auf die Syndesmose und Synchondrose über, so dass getrennte Knochen durch Knochensubstanz verbunden werden, so bezeichnet man dies als eine Synostose.

Bildet sich zwischen zwei aneinander liegenden Skelettheilen eine Höhle, in der Weise, dass die gegen einander stossenden Knochenenden durch einen Spaltraum getrennt und nur nach aussen durch Bindegewebe verbunden sind, so bezeichnet man dies als eine **Diarthrose** oder als ein **Gelenk.** Der an die Gelenkhöhle angren-

zende Theil des Knochens ist stets mit Knorpel bedeckt. Die bindegewebige Verbindung der Knochen, die Gelenkkapsel, besteht aus einer äusseren derben fibrösen Membran, dem Kapselbande und aus einer dünnen weichen und gefässreichen Bindegewebslage, der Synovialmembran, welche an ihrer Innenfläche mit einer Lage platter Zellen bekleidet ist und eine Flüssigkeit, die Synovia, abscheidet.

Wird das Gewebe des indifferenten Bindegewebes an Stelle der Gelenke nicht vollkommen zur Bildung der Gelenkenden verbraucht (Gegenbaur), bleiben also Reste jenes Gewebes in der Circumferenz des Gelenkes übrig, so bilden sich aus denselben theils Synovialfalten und Zotten, theils hyaline, knorpelige und faserknorpelige Zwischenlagen (Menisci). Die Gelenkzotten schieben sich im ersten Lebensjahre am weitesten über die Gelenkflächen vor und treten dann bei Eintritt eines stärkeren Gebrauches der Gelenke zurück (Hueter).

Die Knochensubstanz ist kein unveränderliches Gewebe, welches nach Vollendung seines Wachsthums seine Form in allen Theilen beibehält; es gehen vielmehr während des ganzen Lebens innerhalb des Knochens Veränderungen vor sich, indem an bestimmten Stellen Knochen angelagert, an anderen weggenommen wird. Diese beiden Processe sind es auch, durch welche der wachsende Knochen sich stetig umgestaltet und seinen typischen Bau erhält. Der Unterschied zwischen der Periode des Wachsthums und derjenigen des Stillstandes besteht nur darin, dass in ersterer die Anlagerung neuer und die Auflösung alter Knochensubstanz rasch und in grosser Ausbreitung sich vollzieht, während im späteren Leben beide Vorgänge sich auf wenige Stellen beschränken und nirgends erhebliche Ausbreitung erlangen.

Die **pathologischen Veränderungen der Knochen** sind wesentlich durch eine Steigerung der Knocheneinschmelzung oder Knochenneubildung gekennzeichnet, doch ist darin nicht sowohl eine Leistung des Knochens selbst, als vielmehr des Periostes und des Knochenmarkes zu sehen. Periost und Knochenmark stellen die gefässhaltigen und mit reichlichen lebens- und proliferationsfähigen Zellen versehenen Theile des Knochens dar und sie sind es daher auch, an denen unter pathologischen Bedingungen die ersten Veränderungen sich einstellen. Sie vermögen allein Knochen zu zerstören und Knochen neu zu bilden, während der fertige Knochen weder einen allfälligen Defect aus eigenen Mitteln zu ersetzen noch auch durch Aufnahme neuer Elementarbestandtheile zwischen seine alten seine Masse zu vergrössern vermag. Die von verschiedenen Autoren vertretene Ansicht, dass der Knochen eines interstitiellen Wachsthums fähig sei, hat sich für den fertigen Knochen als unhaltbar erwiesen.

Die **pathologischen Veränderungen der Diarthrosen und Synarthrosen** sind, soweit es sich nicht um vorübergehende entzündliche Infiltrationen handelt, theils durch Zerstörung der nor-

malen Gewebsbestandtheile, namentlich des Knorpels, theils durch Neubildungsvorgänge characterisirt, welche entweder zu einer Hyperplasie der Gewebe oder aber zu einer Substitution derselben durch andere Gewebe führen. Am häufigsten erfolgt letzteres im Gebiete des Knorpels, der häufig durch Bindegewebe oder Knochen ersetzt wird.

Bei weitgehenden Zerstörungen können die durch die Diarthrosen und Synarthrosen gegebenen Verbindungen benachbarter Knochen mehr oder weniger vollkommen gelöst werden. Bei reichlicher Gewebsneubildung werden nicht selten zwischen benachbarten Knochen pathologische Verbindungen hergestellt.

*Literatur über die Anatomie und die Entwickelung des Knochens: Die Lehrbücher der systematischen Anatomie, der normalen Histologie und der Entwickelungsgeschichte;* H. Müller, *Zeitschr. f. wiss. Zool. IX 1858;* Gegenbaur, *Jenaische Zeitschr. f. Naturw. I 1864;* Lieberkühn, *Reichert's u. Dubois Reymond's Arch. 1862, 1863 u. 1864;* Billroth, *Arch. f. klin. Chir. VI;* Heitzmann, *Wien. med. Jahrb. 1872;* Ollier, *Arch. de phys. I 1873;* Neumann, *Beitr. z. Kenntn. d. norm. Zahnbein- u. Knochengew., Leipzig 1863;* Waldeyer, *M. Schultze's Arch. I;* Kölliker, *Die norm. Resorpt. d. Knochengewebes, Leipzig 1873;* Wegner, *Virch. Arch. 56. Bd.;* Ebner, *Sitz.-Ber. d. K. Akad. d. Wiss. LXXII, Wien 1875;* Langer, *Ueb. d. Gefässsyst. d. Röhrenknochen;* Lieberkühn u. Bermann, *Ueb. Resorpt. d. Knochensubstanz, Frankfurt a./M. 1877;* Haab, *Stud. üb. norm. Wachsthum d. Knochen, Untersuch. a. d. pathol. Institute z. Zürich, Leipzig 1875;* Strelzoff, *ib. I u. II 1873 u. 1874;* Wolff, *Untersuch. üb. d. Entwickl. d. Knochengewebes;* Stieda, *Die Bildung d. Knochengew., Leipzig 1872;* Helfferich, *Arch. f. Anat. u. Phys. 1877;* Busch, *D. Zeitschr. f. Chir. u. Phys. X u. Verh. d. phys. Gesellsch. z. Berlin, 1878—1879;* Schwalbe, *Zeitschr. f. Anat. u. Entwicklgesch. I u. III;* Strasser, *z. Entwickl. d. Extremitätenknorpel, Leipzig 1879;* Maas, *v. Langenbeck's Arch. XX.*

*Literatur über die Anatomie der Gelenke: Lehrbücher der normalen Anatomie:* His, *D. Häute u. Höhlen d. Körpers, 1855;* Henke *u.* Reyher, *Sitz.-Ber. d. K. Akad. d. Wiss. in Wien, LXX 1874;* Weichselbaum, *ib. LXXV 1877;* Tillmans, *Arch. f. mik. Anat. X;* Schneidemühl, *Arch. f. wiss. u. prakt. Thierheilk. X;* Hunter, *Klinik d. Gelenkkrankh. 1876.*

## II. Die Veränderungen des Knochenmarkes bei verschiedenen normalen und pathologischen Zuständen.

§ 639. Das Knochenmark kindlicher Individuen bildet in sämmtlichen Knochen ein weiches, lebhaft roth gefärbtes Gewebe, welches durch einen grossen Reichthum an Zellen und an Blutgefässen ausgezeichnet ist und als **lymphoides Mark** bezeichnet wird.

Das Stützwerk besteht aus verästigten Zellen, welche ein zartes Netzwerk bilden, dessen Fäden an der Aussenfläche der Gefässwände sich festheften. Die reich entwickelten Capillaren und Venen sind weit und dünnwandig.

Die meisten der in dem Reticulum gelegenen Zellen sind rundlich und besitzen entweder einen hellen bläschenförmigen, mit glänzenden Kernkörperchen und Kernfäden versehenen, oder aber einen frisch schwer zu sehenden, undeutlich abgegrenzten, homogen erscheinenden Kern. Die Grösse der Zellen ist sehr variabel, doch sind die Zellen mit den bläschenförmigen Kernen im Allgemeinen grösser als diejenigen mit den homogenen Kernen; zugleich ist ihr Protoplasma stärker gekörnt. Durch kernfärbende Stoffe werden die homogenen Kerne stärker gefärbt als die bläschenförmigen.

Neben diesen die Hauptmasse bildenden Zellen enthält das lymphoide Knochenmark stets noch platte fettlose und kugelige fetthaltige Zellen, kernhaltige und kernlose rothe Blutkörperchen, Blutkörperchen und Pigment haltige Zellen, sowie ein- und mehrkernige Riesenzellen. Die letzteren liegen mit Vorliebe an der Oberfläche der Knochenbälkchen, kommen indessen auch im Innern des Knochenmarkes vor.

Die Kerne der einkernigen sowohl als der vielkernigen Zellen zeigen, in geeigneter Weise untersucht, zahlreiche Kerntheilungsfiguren und es ist danach unzweifelhaft, dass im Knochenmark eine rege Zellwucherung stattfindet. Nach Arnold erfolgt die Kernvermehrung nur zum Theil nach jenem Typus, welcher als indirecte Kerntheilung (§ 74) oder indirecte Segmentirung (Arnold) bezeichnet wird. Daneben kommt noch eine „indirecte Fragmentirung" vor (Arnold), bei welcher die chromatische Substanz der Kerne zunimmt, worauf der Kern eine lappige oder verästigte Form erhält oder zu spiralig oder knäuelförmig aufgerollten und vielfach durchschlungenen Kernbändern und ringförmig oder netzförmig angeordneten korbähnlichen Figuren sich umgestaltet. Aus diesen Figuren schnüren sich alsdann eine Anzahl neuer Kerne ab, welche noch eine Zeit lang durch band- oder fadenartige Brücken untereinander in Verbindung bleiben können. Bleibt die Abfurchung des Protoplasmas dabei aus, so entstehen vielkernige Riesenzellen.

In den Riesenzellen kann es zur Abschnürung von Protoplasma kommen, und zwar entweder endogen im Leibe oder aber randständig an der Peripherie der Zellen. Von welchen Zellen die Riesenzellen selbst abstammen, ist nicht mit Sicherheit zu sagen. Nach Arnold scheinen am häufigsten Uebergangsformen zwischen ihnen und den gekörnten Markzellen mit den bläschenförmigen Kernen vorzukommen.

Nach Untersuchungen von Neumann, Bizzozero, Cohnheim, Tizzoni, Rindfleisch, Hayem, Grohé und Anderen steht das Knochenmark zur Blutbildung in Beziehung, und es werden die in demselben enthaltenen kernhaltigen rothen Blutkörperchen als Vorstufen der ausgebildeten rothen Blutkörperchen angesehen. In

welcher Weise indessen die rothen Blutkörperchen sich bilden und vermehren, ist in verschiedener Hinsicht noch streitig. Die Einen nehmen an, dass sie sich aus farblosen Zellen herausbilden. Nach Andern sollen sie aus den Myeloplaxen durch Sprossung und Abschnürung entstehen. Nach Bizzozero vermehren sich die jungen rothen Blutkörperchen durch Theilung. Nach Affanasiew sollen sich die Bizzozero'schen Blutplättchen im Knochenmark in kernhaltige rothe Blutzellen umwandeln.

Das Vorkommen Blutkörperchen haltiger Zellen im Knochenmark spricht dafür, dass daselbst auch rothe Blutkörperchen zerstört werden. Vielleicht wird das eisenhaltige Material, welches dabei frei wird, zum Aufbau neuer Blutkörperchen verwerthet.

Das Knochenmark ist in den ersten Jahren am zellreichsten. Mit zunehmendem Alter nimmt die Zahl der Zellen namentlich in den langen Röhrenknochen ab und gleichzeitig wandelt sich der grösste Theil der Stützzellen durch Aufnahme von Fett in Fettzellen um. Nach dem 14.—16. Jahre pflegt das Mark der Röhrenknochen wesentlich aus Fettgewebe zu bestehen, das bei geringem Blutgehalt gelb, bei stärkerem Blutreichthum gelbroth aussieht und auf der Schnittfläche einen fettigen Glanz besitzt. Es wird als **Fettmark** dem lymphoiden Mark gegenübergestellt, doch ist zu bemerken, dass zwischen beiden vielfache Uebergangsformen vorkommen. In den platten Knochen sowie in den kurzen spongiösen Knochen bleibt das Knochenmark dauernd roth und behält die Beschaffenheit des lymphoiden Markes oder wird durch Aufnahme von Fett zu einer Uebergangsform zwischen diesem und dem Fettmark.

Nach Tizzoni wandelt sich das Fettmark nach Exstirpation der Milz in lymphoides Mark um und producirt reichlich rothe Blutkörperchen.

Im höheren Alter nimmt zuweilen der Gehalt des Knochens an freien Zellen noch erheblich ab, ohne dass zugleich Fett auftritt. Der frei werdende Raum wird durch eine Mucin haltige klare Flüssigkeit ausgefüllt. Da hiedurch das Knochenmark eine gallertige durchscheinende Beschaffenheit erhält, wird es als **Gallertmark** bezeichnet.

*Literatur über das normale Knochenmark:* Gegenbaur, *Jenaische Zeitschr. f. Med. u. Naturw. I—III;* Rollet, *Stricker's Handb. d. Gewebelehre;* Stieda, *Die Bildung des Knochengewebes; Leipzig 1872;* Frey, *Handb. d. Histol. u. Histochemie d. Menschen, Leipzig 1876;* Neumann, *Centralbl. f. d. med. Wiss. 1868 u. 1869, Arch. d. Heilk. X 1869, Berl. klin. Wochenschr. 1877, 1878, 1880 und Zeitschr. f. klin. Med. III;* Bizzozero, *Gaz. med. Lombard. 1868 u. 1869, Centralblatt f. d. med. Wiss. 1880 u. 1881;* v. Rustizky, *ibid. 1872;* Hoyer, *Zeitschr. f. wiss. Zool. XXII, 1873;* Fenger, *ib. XXII;* Rindfleisch, *Arch. f. mikrosk. Anat. XVII;* Grohé, *Berl. klin. Wochenschr. 1881 u. 1884;* Arnold, *Virch. Arch. 93. u. 97. Bd.;* Morat, *Contrib. à l'étude de la moëlle des os, Paris 1873;* Flemming, *Zellsubstanz, Kern- u. Zelltheilung, Leipzig 1882;* Obstrazow, *Virch.*

*Arch. 84. Bd.*; Tizzoni u Fileti, *Atti dei Lincei ser. III vol. XI 1881*; Affanasiew, *D. Arch. f. klin. Med. XXXV 1884.*

§ 640. Die Betheiligung des Knochenmarks an Allgemeinerkrankungen sowie die primär auftretenden Knochenmarksveränderungen sind, von den Entzündungsprocessen abgesehen, wesentlich dreierlei Art. Zunächst stellen sich in Folge verschiedener Erkrankungen **atrophische** und **degenerative Zustände** ein, welche hauptsächlich durch den Schwund des Fettes und durch Abnahme der Zellen, zum Theil auch durch degenerative Veränderungen an den Gewebselementen characterisirt sind. So kommt es z. B. vor, dass bei senilem Marasmus, bei chronischem Lungenemphysem, bei Lungenschwindsucht, chronischen Nierenleiden, bei Verhungerungstod (Neumann) etc. das Fett des Knochenmarks mehr oder weniger vollkommen schwindet. Bleibt dabei eine Vermehrung der Zellen aus und wird der frei werdende Raum von Mucin haltiger Flüssigkeit eingenommen, so wird das Mark gallertig durchscheinend, es bildet sich das bereits erwähnte **Gallertmark.**

Bei manchen Infectionskrankheiten, wie z. B. bei Typhus abdominalis, T. recurrens, T. exanthematicus etc. kommen **fettige Degenerationszustände** an den Markzellen und den Blutcapillaren vor. Bei Typhus recurrens können sich sogar **nekrotische Erweichungsherde** (Ponfick) bilden.

Hiernach gehört also das Knochenmark zu jenen Organen, welche durch allgemeine Ernährungsstörungen sowie durch Veränderungen der Blutbeschaffenheit häufig in Mitleidenschaft gezogen werden. Besonders leicht scheint das Fett verloren zu gehen, doch ist zu bemerken, dass es bei den genannten Zuständen durchaus nicht immer schwindet, dass vielmehr unter anscheinend gleichen Verhältnissen das Fett bald verloren geht, bald erhalten bleibt. Ja es kommen sogar Fälle vor, in welchen das Fett der Knochen nicht nur nicht schwindet, sondern sogar in abnorm starker Weise sich anhäuft und zwar nicht nur bei gut genährten fettleibigen, sondern auch bei marantischen Individuen.

Zuweilen tritt eine solche **Hypertrophie des Fettgewebes** als Complication einer über das ganze Skelet ausgebreiteten Atrophie der Knochensubstanz (s. diese) und der Gelenkknorpel ein und kann hier solche Grade erreichen, dass der fast nur aus Fett bestehende Knochen ein geringeres specifisches Gewicht erhält als das Wasser.

In sehr vielen Fällen stellt sich bei Schwund des Fettes eine Vermehrung der Knochenmarkzellen ein, so dass das Gewebe mehr und mehr die Beschaffenheit des **lymphoiden Knochenmarkes** erhält. Es kommt dies namentlich bei Oligämie, Leukämie, chronischer Lungenphthise, chronischen Knocheneiterungen, Krebscachexie vor, ist indessen auch hier keine constante Erscheinung. So fand z. B. Grohé bei 157 an Lungenphthise Verstorbenen 119 mal lymphoides Mark. Bei Typhus abdominalis (Grohé), bei

croupöser Pneumonie und bei septischen Erkrankungen (Orth, Litten), bei acuter Endocarditis (Ponfick), bei Pocken (Golgi) etc. kommt lymphoides Mark namentlich dann vor, wenn die Krankheit erst in späten Stadien zum Tode geführt hat.

Das lymphoide Mark ist je nach dem Blutgehalt grauroth bis dunkelroth; bei schweren perniciösen Anämieen kann der ganze Markcylinder der Röhrenknochen dunkelroth, Himbeergelée ähnlich sein. Die Verfärbung beginnt meist an den Epiphysen und schreitet von da weiter. Bei Leukämie ist das Mark oft fleckig. Die einzelnen Theile sehen dabei bald fleischroth bis grauroth, bald mehr grau oder graugelb, zuweilen auch gelb oder gelbgrünlich, Eiter ähnlich aus.

Im lymphoiden Mark ist die Zahl der farblosen Markzellen stets eine sehr erhebliche; gleichzeitig pflegen die kernhaltigen und kernlosen rothen Blutkörperchen vermehrt zu sein. Oft enthält das Gewebe auch zahlreiche Blutkörperchen und Pigment haltige Zellen, so namentlich bei Typhus abdominalis, T. exanthematicus, T. recurrens, Intermittens. Häufig findet man ferner die Charcot-Neumann'schen Krystalle, kleine farblose Oktaëder, welche von den Einen für eine Mucin ähnliche Substanz (Salkowsky), von Andern (Huber) für Tyrosin angesehen werden, das sich erst bei der Fäulniss ausscheidet.

Die Vermehrung der farblosen und der gefärbten Zellen des Knochenmarkes wird gemeiniglich durch die Annahme einer bei den genannten Erkrankungen auftretenden **Wucherung der Knochenmarkszellen** erklärt. Ist die Anämie und die Cachexie durch wiederholte Blutungen oder durch irgend eine Organerkrankung entstanden, so darf man diese Wucherung als eine regenerative ansehen.

Nach Neumann, Bizzozero, Hoyer und Anderen kommt indessen auch eine leukämische Anämie vor, bei welcher die Knochenmarksveränderungen primär auftreten und danach als die Ursache der Blutveränderung, die danach als medullare Leukämie bezeichnet wird, anzusehen sind (vergl. § 260).

Die Vermehrung der kernhaltigen rothen Blutkörperchen wird gewöhnlich im Sinne einer Steigerung der Blutbildung im Knochenmark gedeutet. Sie kann indessen wohl auch mit einer Verzögerung der Umbildung der jungen Blutkörperchen in die fertige Form zusammenhängen.

Die Wucherung der Knochenmarkzellen ist bei diesen Zuständen nicht das Einzige, durch welches die Zahl der geformten Bestandtheile des Markes vermehrt wird. Es gesellt sich zu ihr auch noch eine verstärkte **Ablagerung aus dem Blute.** Wie schon in § 266 bemerkt wurde, ist das Knochenmark eine jener Stätten, an denen geformte Verunreinigungen des Blutes mit Vorliebe abgelagert werden. Da bei manchen der genannten Krankheiten der Zerfall des Blutes gesteigert ist, so erklärt sich daraus auch das

reichliche Auftreten der Blutkörperchen und Pigment haltigen Zellen im Knochenmark.

In demselben Sinne ist auch ein Theil der bei Leukämie auftretenden Veränderungen zu deuten. Die grauen und gelben Herde, welche das Knochenmark enthält, sind sicherlich zu einem grossen Theil nichts anderes als Haufen lymphatischer Rundzellen, welche sich aus dem Blute im Knochenmark abgelagert haben. Zuweilen bilden sich geradezu rothe oder weissliche hämorrhagische Infarcte.

Bei Traumen sowie bei starken Störungen der Circulation, wie sie namentlich durch Hemmung des Blutabflusses aus den Knochen zu Stande kommen, treten sehr häufig **Blutungen** aus den zarten Markgefässen auf. Das ausgetretene Blut kann theilweise unverändert wieder aufgenommen werden. Ein grosser Theil desselben pflegt indessen zu zerfallen, und es bilden sich danach durch Aufnahme der Zerfallsproducte in Zellen zahlreiche blut- oder pigmenthaltige Körnchenzellen. Wahrscheinlich wird die Eisenverbindung des Blutfarbstoffes später wieder zur Bildung neuer Blutkörperchen verwerthet.

*Literatur über Veränderungen des Knochenmarkes bei verschiedenen Krankheiten:* Ponfick, *Virch. Arch. 56. u. 60. Bd. (versch. innere Krankheiten, Typhus recurrens)*; Litten u. Orth, *Berl. klin. Wochenschr. 1877*; Golgi, *Rivista clin. di Bologna 1873 (Pocken)*; Arnstein, *Virch. Arch. 61. Bd. (Intermittens)*; Grohé, *l. c.*; Huber, *Arch. d. Heilk. 1878*; Blechmann, *ebenda 1878*; Robin, *Arch. d'anat. et de phys. 1874.*

*Literatur über Veränderungen des Knochenmarkes bei Oligämie und Leukämie:* Neumann, *l. c.*; Cohnheim, *Virch. Arch. 68. Bd.*; Litten und Orth, *Berl. klin. Wochenschr. 1877*; Blechmann, *Arch. d. Heilk. XIX;* Salvioli, *Rivista clin. di Bologna 1878*; Grohé, *Berl. klin. Wochenschr. 1881;* Ponfick, *Virch. Arch. 56. u. 67. Bd.*; Grawitz, *ib. 76. Bd.*; Heuck, *ib. 78. Bd.*; Riess, *Centralbl. f. d. med. Wiss. 1881 (Blutkörperchen haltige Zellen)*; Litten, *ib. 1881 (ebenso)*; Raimondi, *Ann. univ. di med. CCLI 1880*; Waldstein, *Virch. Arch. 91. Bd.*; Eisenlohr, *D. Arch. f. klin. Med. XX.*

## III. Atrophie und Degeneration der einzelnen Gewebe des Stützapparates. Resorption, Caries und Nekrose des Knochens und des Knorpels. Metaplasie der einzelnen Gewebe in andere Gewebsformen.

§ 641. Das Knochengewebe des Stützapparates, welches zur Zeit der Fötalentwickelung und des extrauterinen Wachsthums gebildet wird, ist grösstentheils ein Zeitgewebe, dessen Lebensdauer nur auf kurze Zeit bemessen ist. Die Knochenmasse, welche das neugeborene Kind besitzt, geht im Laufe der Jahre wieder verloren und wird durch neue anders gestaltete ersetzt.

Die Erfahrungen der pathologischen Anatomie lehren, dass eine Wiederauflösung und Resorption bereits ausgebildeter fertiger Knochensubstanz unter pathologischen Verhältnissen zu den häufigsten Vorkommnissen gehört. In der Regel erfolgt dabei der Schwund in einer Weise, welche sich der normalen Knochenresorption durchaus anschliesst und welche man als **lacunäre Resorption des Knochens** bezeichnet.

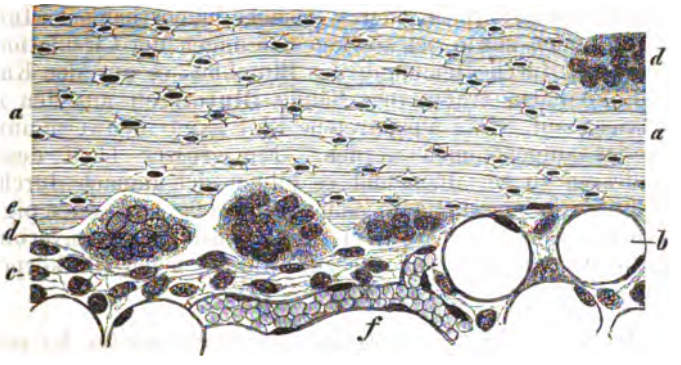


Fig. 313. Knochenresorption. Schnitt durch einen Knochenbalken in der Nähe des resecirten Endes eines Femur. *a* Knochenbalken. *b* Fettzellen des Markes. *c* Rundzellen. *d* Ostoklasten. *e* Howship'sche Lacunen. *f* Blutgefäss. Mit Müller'scher Flüssigkeit und Alcohol gehärtetes, in Pikrinsäure entkalktes, mit Alauncarmin gefärbtes, in Canadabalsam eingeschlossenes Präparat. Vergr. 200.

An der Stelle, wo Knochen resorbirt werden soll, erscheinen im Knochenmark oder im Periost mehrkernige Zellen, sog. **Myeloplaxen** (Fig. 313 *d*), welche sich der Oberfläche der Knochenbalken anlegen. Kölliker hat die bei der normalen Knochenresorption auftretenden mehrkernigen Zellen als **Ostoklasten** bezeichnet und es ist dieser Name auch für die Myeloplaxen der pathologischen Resorption in Gebrauch gekommen.

Am Orte, wo die Ostoklasten sich anlagern, bilden sich nach einiger Zeit grubige Vertiefungen, welche gemeiniglich als **Howship'sche Lacunen** (Fig. 313 *e*) bezeichnet werden. Es hat den Anschein, als ob die Ostoklasten eine Auflösung der ihnen zunächst anliegenden Knochensubstanz bewerkstelligen würden.

Soll Knochen von grosser Ausdehnung resorbirt werden, so treten auch die Ostoklasten in grösserer Zahl auf und lagern sich dicht neben einander. In Folge dessen treten im Knochen auch dicht an einander liegende Gruben (Fig. 324) auf und die Oberfläche desselben erhält eine rauhe zerfressene Beschaffenheit.

So lange der Process fortschreitet, ist die Oberfläche mit Gruben besetzt. Hört die Resorption auf, so glättet sich dieselbe durch Auflösung der vorstehenden Knochenleisten oder durch Anlagerung neuer Knochensubstanz in den ausgefressenen Gruben.

Die lacunäre Knochenresorption ist ein Process, der unter sehr

verschiedenen Bedingungen vorkommt und sowohl im Gallertmark als im lymphoiden und fettreichen Mark sich einstellen kann. Es ist indessen zu bemerken, dass auch bei reichem Fettgehalt des Markes am Orte der Resorption stets auch Rundzellen zwischen den Fettzellen liegen.

Findet die Resorption wesentlich vom Marke aus statt, so wird die äussere Configuration des betreffenden Knochens nicht verändert; es werden nur dessen Höhlen und Ernährungskanäle weiter, die Knochenbalken dünner. Bei äusserer Resorption werden die betreffenden Knochen kleiner oder erhalten locale Defecte. Bei innerem Schwund pflegt man von **excentrischer**, bei äusserem von **concentrischer Atrophie** zu sprechen. Wird die compacte Knochensubstanz durch Erweiterung der Havers'schen Kanäle porös, so bezeichnet man dies als **Osteoporose**. Bei hochgradiger Atrophie besteht das Mark des erweiterten Markraumes oft aus reinem Fettgewebe, eine Erscheinung, die fälschlicher Weise dazu geführt hat, von einer fettigen Atrophie des Knochens zu sprechen. Ueber grössere Strecken des Skeletes oder über das ganze Skelet verbreitet, kommt die lacunäre Resorption zunächst im höheren Alter vor und wird danach als **senile Atrophie** bezeichnet.

Sie stellt sich zuweilen in besonders starker Entwickelung an den platten Knochen des Körpers, also am Schädel, am Schulterblatt und am Becken ein, und zwar namentlich an solchen Stellen, welche nicht von Muskeln bedeckt werden. Am Schädeldach verfallen die Scheitelbeine am häufigsten einer äusseren Resorption, und es kann dieselbe so weit gehen, dass die ganze äussere Tafel und die Diploë zerstört und schliesslich auch noch ein Theil der inneren Tafel resorbirt wird. Es werden sogar Fälle mitgetheilt, in denen an einzelnen Stellen der Knochen ganz zerstört wurde. Nächst dem Scheitelbein erkrankt am häufigsten die Hinterhauptsschuppe, selten das Stirnbein. Da hierbei der Schwund nicht gleichmässig erfolgt, so entstehen an der Aussenfläche des Schädels seichte Gruben. Die Resorptionsstellen erscheinen zugleich matt, fast rauh und man sieht an der Oberfläche zahlreiche kleine bluthaltige Markräume.

In der Diploë stellt sich vor dem Schwund meist eine Verdichtung des Knochens durch Apposition neuer Knochenlagen an die alten ein. Meist finden sich auch Knochenauflagerungen an der Innenfläche des Schädeldaches, namentlich am Stirnbein.

Am Gesichtsschädel verfällt im höheren Alter besonders der Ober- und Unterkiefer der Atrophie, und es können deren Alveolarfortsätze vollkommen schwinden.

An den Wirbeln und den Extremitätenknochen kommt es weniger zu einem äusseren als vielmehr zu einem inneren Knochenschwunde, durch welchen die Knochenbälkchen verdünnt und schliesslich da und dort ganz resorbirt werden können. Wird in einem Bezirke die Hauptmasse der Balken zerstört, so dass deren continuirlicher Zusammenhang unterbrochen wird, so kann der Knochen

an den betreffenden Stellen einsinken (vgl. § 658 Fig. 332 *g*). Findet eine starke äussere Resorption statt, so verlieren natürlich die Knochen an Grösse. Am häufigsten geschieht dies an den Gelenkenden der Extremitätenknochen.

Wird bei starker Resorption die Masse des Knochens so gering, dass er gewöhnlichen Gewalteinwirkungen nicht mehr zu widerstehen vermag, dass er also sehr leicht bricht, so bezeichnet man den Zustand als eine **symptomatische Osteopsathyrosis** oder **Knochenbrüchigkeit.**

Eine häufige Ursache von lacunärem Knochenschwund ist die Inactivität eines Knochens. Es kommt diese als **Inactivitätsatrophie** bezeichnete Form nicht nur dann vor, wenn ganze Gliedmassen oder Theile von solchen ausser Thätigkeit gesetzt werden, sondern auch dann, wenn innerhalb eines Knochens einzelne Theile für die stützende Function des Knochens bedeutungslos geworden sind.

Atrophieen ersterer Art stellen sich namentlich an den Knochenstümpfen amputirter Glieder, sowie an den Knochen ausser Gebrauch gesetzter Extremitäten ein, während jene der letztgenannten Art namentlich an fracturirten Knochen, welche mit Verschiebung der Bruchenden zusammengeheilt sind, zur Beobachtung kommen. Bei letzteren werden nicht nur etwa vorstehende Spitzen resorbirt, sondern es schwinden im Innern der Knochen auch jene Balken, welche bei der durch die Knochenverschiebung veränderten Belastung als Stützbalken nicht mehr functioniren können.

Mit den Inactivitätsatrophieen sind jene nahe verwandt, welche als **neuroparalytische** und **neurotische Atrophieen** bezeichnet werden und bei Erkrankungen des Nervensystems vorkommen. Stellen sich dieselben in gelähmten Gliedern ein, so liegt es nahe, sie auf die Inactivität zurückzuführen. Da es indessen nicht selten vorkommt, dass Rückenmarks- und Gehirnleiden, z. B. Hinterstrangsclerose und progressive Paralyse ohne Lähmungen mit auffälligem Schwunde und Brüchigkeit der Knochen, häufig auch mit Gelenkveränderungen (vgl. chronische Arthritis bei Nervenleiden) verbunden verlaufen, so dürfte es richtiger sein, diese Atrophieen als neurotische Atrophieen von den Inactivitätsatrophieen zu trennen. Wahrscheinlich ist auch die halbseitige Gesichtsatrophie *ein* trophoneurotischer Process, welcher als Folge einer Trigeminuserkrankung eintritt. Es scheint, dass das Nervensystem nicht nur auf Muskeln und Drüsen, sondern auch auf das Knochensystem einen trophischen Einfluss ausübt.

Eine weitere überaus häufige Form des Knochenschwundes ist die **Druckatrophie**, welche durch einen andauernden örtlichen Druck auf den Knochen herbeigeführt wird. So kann z. B. eine Vermehrung des Schädelinhaltes eine solche Atrophie der Schädelknochen herbeiführen, dass die ganze Innenfläche rauh wird, die Tabula *vitrea* mehr oder weniger schwindet, das Tegmen tympani sich verdünnt und Lücken erhält. In ähnlicher Weise können auch die

Stirn- und Oberkieferhöhlen durch Ansammlung von Flüssigkeit oder durch Geschwülste erweitert werden. Die Pacchionischen Granulationen der weichen Hirnhaut verursachen an der Schädeldecke grubige Vertiefungen, die mitunter bis in die äussere Tafel hineinreichen. Aneurysmen der Aorta, welche gegen die Wirbelsäule oder das Sternum und die Rippen andrängen, bewirken in den betreffenden Knochen mehr oder minder tiefe Defecte und können sie schliesslich am Orte der Druckwirkung ganz zerstören. Geschwülste, welche gegen einen Knochen andrängen, haben eine ähnliche Wirkung.

Endlich hat auch jede **Entzündung des Periostes oder des Knochenmarkes**, falls sie eine gewisse Intensität erreicht und eine Zeit lang anhält (vergl. Cap. V Entzündung der Knochen), ebenso jede **Geschwulstentwickelung** im Knochenmark (vergl. Cap. VII Knochengeschwülste) und in der inneren Schicht des Periostes eine Knochenresorption zur Folge.

Druck, Entzündung und Geschwulstentwickelung bewirken meistens nur einen **örtlichen Knochenschwund.** Entstehen dadurch kleine, makroskopisch sichtbare oberflächliche Defecte, so bezeichnet man dies als **Knochenusuren**, werden grössere Bezirke zerstört oder wenigstens stark verändert und rareficirt, als **Knochencaries** (vergl. Cap. V). Wird durch irgend eine Schädlichkeit das Knochengewebe nicht nur arrodirt, sondern in grösseren Strecken abgetödtet, so nennt man dies eine **Knochennekrose** (vergl. Cap. V). Caries und Nekrose können sich natürlich in der mannigfaltigsten Weise unter einander combiniren.

Sowohl bei hochgradigem lacunärem Knochenschwund als auch bei weit vorgeschrittener Osteomalacie (§ 642) können sich im Inneren der Knochen **Cysten** mit flüssigem klarem oder trübem oder haemorrhagisch gefärbtem Inhalt bilden. Sie entstehen in diesen Fällen durch eine totale Auflösung und Verflüssigung sämmtlicher Gewebsbestandtheile und können unter Umständen eine erhebliche Grösse erreichen, so dass sie sich nahezu über den ganzen Querdurchmesser des Knochens erstrecken. Unter Umständen kann der Knochen durch secundäre Flüssigkeitsansammlung sogar aufgetrieben werden, so namentlich bei Osteomalacie. Zuweilen entstehen Cysten im Innern der Knochen auch aus kleinen Neubildungen (Virchow), namentlich Enchondromen und Myxomen, welche sich verflüssigt haben. Endlich kommen Cysten vor, ohne dass der Zusammenhang mit einer Neubildung oder mit ausgebreiteten Resorptionsprocessen nachweisbar ist.

Nach Angabe der Autoren (Lobstein, Gurlt, Volkmann u. A.) gibt es auch eine idiopathische Knochenbrüchigkeit, bei welcher eine Rarificirung des Knochengewebes nicht vorhanden ist. Das Uebel kommt angeboren vor oder entwickelt sich aus unbekannten Ursachen in späteren Jahren und kann in ein und derselben Familie bei verschiedenen Mitgliedern auftreten. Sind die Angaben der Autoren richtig, so muss man annehmen, dass bei

diesen Individuen die organische Grundlage der Knochenbalken eine pathologische Beschaffenheit besitzt, welche sich eben in der abnormen Brüchigkeit äussert.

Auf die Brüchigkeit der Knochen bei Tabeskranken haben zuerst Weir Mitschell und Charcot hingewiesen. Ihre Angaben sind seither mehrfach bestätigt worden. Ebenso liegt auch über die Brüchigkeit der Knochen bei Paralytikern bereits eine ziemlich grosse Casuistik vor, so dass an einem Zusammenhang derselben mit dem Leiden des Centralnervensystemes nicht gezweifelt werden kann. Nach Beobachtung von Riez, Vogl und Virchow können auch Missbildungen des Gehirns und des Rückenmarkes zu trophischen Störungen am Knochensystem führen. Soweit Untersuchungen vorliegen, wird die Brüchigkeit durch excentrische Atrophie des Knochens bedingt.

*Literatur über normale und pathologische lacunäre Knochenresorption:* Kölliker, *Die normale Resorption des Knochengewebes, Leipzig 1873;* Wegner, *Virch. Arch. 56. u. 61. Bd.;* Steudener, *Beiträge zur Lehre v. d. Knochenentwickelung u. d. Knochenwachsthum, Halle 1875;* Lieberkühn u. Bermann, *Ueber Resorption der Knochensubstanz, Frankfurt a. M. 1877;* Ziegler, *Virch. Arch. 73. Bd.;* Cornil u. Ranvier, *Manuel d'histol. pathol. II;* Busch, *Berlin. klin. Wochenschr. 1884 N. 14;* Steiner, *v. Langenbeck's Arch. XIII (Bildung u. Erweiterung der Stirnhöhlen);* Bürkner (*Dehiscenz d. Tegmen tympani*), *Arch. f. Ohrenheilk. XIII;* Flesch (*ebenso*), *ib. XIV;* Pommer, *Virch. Arch. 92. Bd.*

*Literatur über neurotische Knochenatrophie bei Tabes:* Weir Mitschell, *Americ. Journ. of med. sc. 1873 N. 113;* Charcot, *Arch. de phys. 1874;* Brochin, *Gaz. des hôp. 1875 N. 12;* Oulmont, *Le progrès méd. 1877 N. 28;* Buzzard, *Brit. med. Journ. 1880 I;* Hutchinson, *ib.;* Sturge, *ib.;* Westphal, *Berl. klin. Wochenschr. 1881 N. 29;* Bruns, *Berl. klin. Wochenschr. 1882 N. 11; bei Paralyse:* Davey, *Med. Times 1842 VII:* Gudden, *Arch. f. Psych. II 1870;* Mercer, *Brit. med. Journ. 1874;* Bonnet, *Gaz. des hôp. 1876;* Davey, *Brit. med. Journ. 1874;* Morselli, *Riv. sperim. di frenatria 1876: bei Missbildungen des Centralnervensystemes:* Virchow, *Ges. Abhandl., Frankfurt 1856;* Riez, *Presse méd. Belge 1876 N. 5;* Ruge, *Berl. klin. Wochenschr. 1876;* Montegazza, *Journ. de l'anat. et de la phys. 1867;* Nasse (*Nervendurchschneidung*), *Pflüger's Arch. XXIII, 1880;* Regnard, *Gaz. hebd. 1879.*

*Literatur über Inactivitätsatrophie:* J. Wolff, *v. Langenbeck's Arch. XIV und Ueber troph. Störungen bei prim. Gelenkleiden, Berl. klin. Wochenschr. 1883;* Martini, *Centralbl. f. d. med. Wiss. 1872;* Köster, *Verh. d. phys. med. Gesellsch. zu Würzburg 1873;* Busch, *Berl. klin. Wochenschr. 1884.*

*Literatur über idiopathische Osteopsathyrosis:* Lobstein, *Traité d'anatom. pathol., Paris 1853;* Gurlt, *Handb. d. Lehre v. d. Knochenbrüchen, Berlin 1862;* Volkmann, *Handb. d. allg. u. spec. Chirurgie II. Bd. 1872.*

*Literatur über Knochencysten:* Froriep, *Chir. Kupfertaf., Taf. 438, 439 u. 440;* Virchow, *Monatsber. d. K. Akad. d. Wissensch. zu Berlin 1876;* Ziegler, *Virch. Arch. 70. Bd.;* Boström, *Festschr. d. Naturforschervers. in Freiburg 1883.*

§ 642. Bei dem lacunären Knochenschwund werden die Kalksalze und die Grundsubstanz stets gleichzeitig aufgelöst, so dass also auch die äussersten Lagen der arrodirten Knochenbalken stets noch kalkhaltig sind. Bei einer zweiten Form des Knochenschwundes, welche man als **Halisteresis ossium** bezeichnet, findet zunächst nur eine Auflösung der Kalksalze statt, während die Grundsubstanz des Knochens, der sogenannte Knochenknorpel, sich noch eine gewisse Zeit lang erhält.

Diese Form der Knochenatrophie kommt nur in seltenen Fällen unter ähnlichen Bedingungen zur Beobachtung wie der lacunäre Knochenschwund, also bei senilem Marasmus (Ribbert), sowie bei Knochenresorptionen, welche durch eines der oben erwähnten Verhältnisse bedingt sind. In prägnanter und das ganze anatomische Bild beherrschender Weise findet sie sich dagegen bei jener eigenartigen Erkrankung des Skeletes, welche den Namen **Osteomalacie** erhalten hat. Es ist dies ein Process, welcher am häufigsten bei Frauen während der Schwangerschaft und dem Wochenbette, seltener bei Männern und nicht schwangeren Frauen auftritt. Die puerperale Form pflegt an den Beckenknochen zu beginnen und bleibt oft auf diese und die daran angrenzenden Bezirke beschränkt, kann indessen auch auf einen grossen Theil des Skeletes übergreifen und zwar namentlich dann, wenn die betreffenden Frauen nach dem Beginn des Leidens noch mehrfache Schwangerschaften durchmachen. Die nicht puerperale Form beginnt am häufigsten an der Wirbelsäule und dem Thorax und verbreitet sich von da auf die Extremitäten und schliesslich auch auf die Kopfknochen. Das Auftreten der Krankheit ist wesentlich an gewisse Gegenden gebunden, in Deutschland namentlich an das Stromgebiet des Rheins, während das Gebiet der Oder (Cohnheim) frei zu sein scheint.

Die Auflösung der Kalksalze beginnt stets an der Peripherie der Knochenbalken (Fig. 314*b*) und schreitet von da successive nach den tieferen Schichten vor. Der Grenzcontur des noch kalkhaltigen Theiles (*a*) verläuft bald der Oberfläche des Knochenbalkens parallel, bald ist er unregelmässig gestaltet und zeigt den Howship'schen Lacunen ähnliche Vertiefungen. Zuweilen tritt zwischen den unentkalkten und den völlig entkalkten Theilen eine Zone auf, in welcher ähnlich wie bei beginnender Kalkablagerung kleinere und grössere Kalkkrümel sichtbar werden.

Die Grundsubstanz des entkalkten Knochens erscheint bald homogen, bald fein- oder grobfaserig. Nicht selten ist auch noch die lamellöse Schichtung deutlich zu erkennen und setzt sich continuirlich in die Schichtung des unentkalkten Theiles fort. Ein Theil der Knochenkörperchen ist noch deutlich erhalten, andere

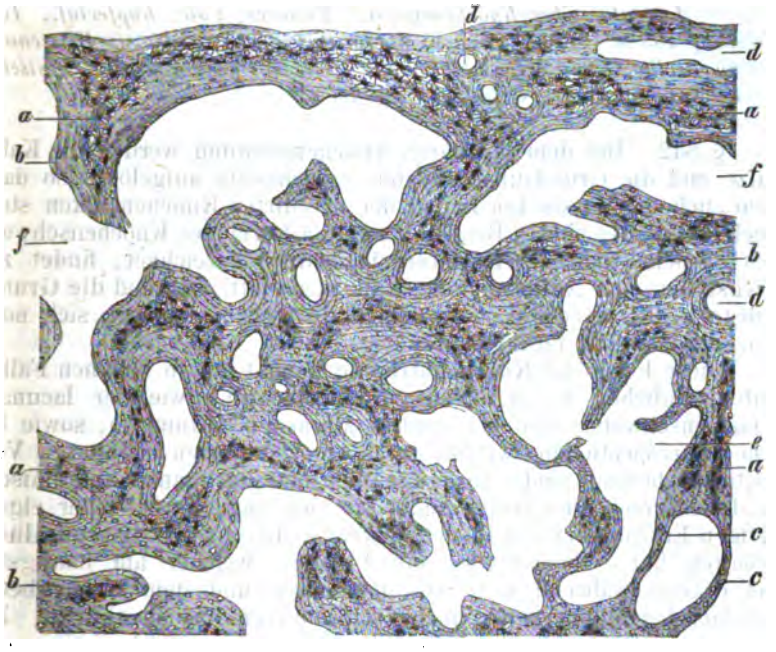


**Fig. 314.** Schnitt aus einem an Osteomalacie erkrankten Wirbelkörper. *a* Reste kalkhaltiger Knochensubstanz. *b* Entkalkte Knochensubstanz. *c* Kalklose verdünnte Knochenbalken. *d* Havers'sche Canäle. *e* Grössere Markräume. *f* Durch Schwund von Knochenbalken entstandene grössere Räume. Mit Spiritus gehärtetes, unentkalkt geschnittenes, mit Eosin gefärbtes, in hartem Canadabalsam eingeschlossenes Präparat. Vergr. 45.

sind verschwunden oder bilden nur kleine ovale Lücken ohne erkennbare Ausläufer.

Die Breite des entkalkten Gebietes kann natürlich eine sehr verschiedene sein. Bei hochgradiger Osteomalacie ist die Masse der kalkhaltigen Knochensubstanz nur gering und zahlreiche Knochenbalken sind völlig entkalkt (Fig. 314 *c*). Der kalklose Knochenknorpel kann sich eine gewisse Zeit lang unverändert erhalten, und sich wahrscheinlich bei Heilung des Processes durch Aufnahme von Kalksalzen wieder in festen Knochen umwandeln. Vielleicht sind sogar die erwähnten Kalkkrümel als frische Ablagerung anzusehen. Bei dauernder Entkalkung erfolgt allmälig ein Zerfall und eine Auflösung der Grundsubstanz.

Die nähere Ursache der Auflösung der Kalksalze ist zur Zeit unbekannt. Von manchen Autoren wird angenommen, dass die Anwesenheit von Milchsäure im Knochenmark die Kalksalze in Lösung bringe. Andere beschuldigen einen starken Kohlensäuregehalt des Blutes. Die anatomische Untersuchung des Knochengewebes gibt für eine sichere Erkennung der Krankheitsursachen keine hin-

länglichen Anhaltspunkte. Das Knochenmark ist, so lange die Krankheit fortschreitet, sehr blutreich und enthält nicht selten stellenweise hämorrhagische Herde oder Reste von solchen, also Pigment. Zur Zeit der Hyperämie pflegt das Fett des Markes vermindert, die Zellen vermehrt zu sein. Späterhin kann das Mark wieder die Beschaffenheit des Fettmarkes annehmen oder zu Gallertmark werden. Wo sich grössere Knochendefecte gebildet haben, pflegt sich das Mark zu verflüssigen, so dass kleinere und grössere glattwandige Cysten entstehen. Unter Umständen können Röhrenknochen, in denen das innere Gewebe ganz verflüssigt und der äussere Theil bis auf eine dünne entkalkte Rindenschicht und das Periost reducirt ist, das Aussehen eines häutigen Sackes annehmen.

Hochgradig durch Osteomalacie veränderte Knochen verlieren stets erheblich an Festigkeit, und lassen sich danach leicht brechen oder eindrücken, und das Sectionsmesser dringt oft mit Leichtigkeit durch die ganze Dicke des Knochens durch. In den langen Röhrenknochen erhält mitunter nur noch eine papierdünne Rindenschicht die Form des Knochens, und die fast völlig entkalkten Wirbelkörper lassen sich wie ein Schwamm auspressen. Unter diesen Verhältnissen ist es nicht zu verwundern, wenn schon während des Lebens das Skelet mannigfache Formveränderungen erleidet. An der Wirbelsäule stellen sich je nach der Belastung derselben und nach der Weichheit und Nachgiebigkeit der einzelnen Abschnitte verschiedene Krümmungen und Verbiegungen sowie auch eine Verkürzung der Gesammtlänge ein. Eine Krümmung nach vorn wird als Lordosis, eine solche nach hinten als Kyphosis, eine solche nach der Seite als Scoliosis bezeichnet. Bei Lordosis der Brustwirbelsäule werden die Rippen zusammengeschoben, das Brustbein eingeknickt. Die Seitentheile der Rippen werden überdies durch den Druck der Atmosphäre bei der Inspiration, sowie durch den Druck der Körperlast bei seitlicher Lage nach innen gedrängt, zuweilen sogar eingeknickt. Im Becken giebt unter dem Druck des Femurkopfes bei seitlicher Lage die knöcherne Grundlage der Pfanne nach und wird nach dem Beckeninnern geschoben, während die Schambeinfuge nach vorn gedrängt wird. Bei aufrechtem Gang senkt sich das Promontorium nach unten und die Darmbeinschaufeln werden durch den Zug der an ihr sich ansetzenden Muskeln verbogen. Kartenherzförmige und platte, mehr oder weniger difformirte Becken sind die Folgen dieser Verbiegungen, zu denen oft noch eine Schrumpfung und damit eine Verkleinerung der einzelnen Knochen hinzutritt. An den Extremitätenknochen kommen nicht selten Verbiegungen, Einknickungen und Brüche vor. Ob das eine oder das andere geschieht, hängt von dem Trauma und dem Grade der Entkalkung ab. Bei hochgradiger Osteomalacie können die langen Röhrenknochen durch Einknickungen und durch Zusammenrücken der kalklosen Theile sich erheblich verkürzen.

Cohnheim hat entgegen der allgemein herrschenden Anschauung die Ansicht ausgesprochen, dass das kalklose Gewebe des Knochens

bei Osteomalacie nicht die Grundsubstanz des alten Knochens, sondern neugebildetes osteoides Gewebe sei. Nach ihm soll bei der Osteomalacie der Knochen in der gewöhnlichen Weise resorbirt, hernach aber von osteoidem Gewebe bedeckt werden.

Kassowitz äussert sich neuerdings in demselben Sinne und sucht diese Ansicht durch die histologische Beschaffenheit des entkalkten Gewebes zu stützen. Nach meinen Untersuchungen kann ich dieser Anschauung nicht beipflichten. Die Kleinheit und die Lagerung der Knochenkörperchen, sowie die Structur der entkalkten Grundsubstanz, deren Schichtung sich unverändert in die Schichtung der kalkhaltigen Theile fortsetzt, endlich auch die ganze Configuration und die Anordnung der Balken sprechen dafür, dass das kalkfreie Gewebe nichts anderes ist, als die entkalkte Grundsubstanz der alten Knochen.

Rehn nimmt an, dass Osteomalacie auch in frühester Kindheit vorkommt und stellt danach eine infantile Form auf. Er stützt seine Anschauung theils auf klinische Beobachtungen, theils auf einen von v. Recklinghausen erhobenen mikroskopischen Befund an Skeletstücken eines an vermeintlicher Osteomalacie gestorbenen Kindes. Rehn's Angaben enthalten indessen nichts, was das Vorkommen von Osteomalacie als selbständige Erkrankung beweisen würde. Was Rehn und v. Recklinghausen beschreiben, kommt bei jeder hochgradigen Rachitis (s. diese) vor und Kassowitz hat meines Erachtens vollkommen recht, wenn er die Fälle von Rehn für rachitische Erkrankungen erklärt.

*Literatur über Ostéomalacie:* Stansky, *Rech. s. l. mal. des os désign. sous le nom d'Ostéomalacie, Paris 1851;* Beylard, *Du rachitisme, de la fragil. d. os, de l'ostéomalacie, Paris 1852;* Kilian, *Das kalisterische Becken, Bonn 1857;* Rokitansky, *Handb. d. path. Anat.;* Rindfleisch, *Pathol. Gewebelehre;* Litzmann, *Die Formen des weibl. Beckens, Berlin 1861;* Volkmann, *Handb. d. allg. u. spec. Chir. II 1872;* Bouley, *De l'ostéomalacie, Paris 1874;* Virchow, *Cellularpathologie u. Virch. Arch. 4. Bd.;* Roloff, *ib. 37. Bd.;* C. O. Weber, *ib. 38. Bd.;* Mommsen, *ib. 69. Bd.;* Ribbert, *ib. 80. Bd.;* Bouley et Hanot, *Arch. de phys. I 1874;* C. Schmidt, *Annal. d. Chem. u. Pharm. LXI;* Moers u. Muck, *D. Arch. f. klin. Med. V;* Röll, *Path. u. Ther. d. Hausth. II. Aufl.;* Cohnheim, *Allg. Pathol. I;* Rehn, *Gerhardt's Handb. d. Kinderkrankh. IV u. Jahrb. f. Kinderheilk., N. F. XII u. XIX;* Kassowitz, *ib. u. Die normale Ossification etc. II. Theil, Wien 1882.*

§ 643. Die histologischen Veränderungen, welche der atrophide Knochen erleidet, sind im Ganzen einfachster Art und zei- geringe Mannigfaltigkeit. Es ist zwar nicht unwahrscheinlich, s den in § 641 und § 642 aufgeführten Auflösungsprozessen noch schiedene Veränderungen in den Zellen und der Grundsubstanz Knochens voraufgehen, doch ist darüber wenig bekannt. Das zige, was sich an den Knochenzellen nachweisen lässt, ist eine

Verfettung, welche sich durch die Bildung von Fetttröpfchen zu erkennen gibt.

Weit mannigfaltiger sind die **regressiven Veränderungen,** welche das **Knorpelgewebe** eingeht, und es gesellt sich zu denselben häufig noch eine ganze Reihe **metaplastischer Processe,** durch welche das Knorpelgewebe in andere, theils vorbeigehende, theils bleibende Gewebsformationen übergeführt wird.

Zunächst kommt es am Knorpel der Diarthrosen und Synchondrosen nicht selten zu Verfettungszuständen, bei denen in den Zellen Fetttröpfchen auftreten. Es geschieht dies sowohl bei allgemein herabgesetzter Ernährung, z. B. in hohem Alter als auch bei localen Ernährungsstörungen, wie sie durch locale Gefässkrankheiten, durch Entzündung u. s. w. gesetzt werden. Bei älteren Individuen kommt ferner auch eine hyaline Entartung der Kapseln, der Zellen und der Grundsubstanz des Knorpels vor, wobei letztere mit den Zellen zu einer homogenen Masse verschmelzen oder in Schollen zerfallen kann. Die Entartung tritt sowohl in Synchondrosen als auch im Gelenkknorpel in fleckweiser Verbreitung auf und gibt sich durch eine blaugelbliche Beschaffenheit zu erkennen. Da die entarteten Stellen bei Behandlung mit Jod (Virchow) und Methylviolett (Weichselbaum) die für Amyloid charakteristische Reaktion geben, so wird die Veränderung als **amyloide Degeneration** angesehen. **Kalkablagerungen** kommen namentlich im höheren Alter sowie bei chronisch entzündlicher Erkrankung vor, und haben ihren Sitz hauptsächlich an den Rändern der Gelenkknorpel und zwar an solchen Stellen, an welchen die Grundsubstanz des Knorpels in Zerfaserung und Zerfall begriffen ist.

Bei Blutungen in der Nachbarschaft der Knorpel sowie bei hochgradigem Icterus können sich aus dem diffundirenden Blutfarbstoff an der Oberfläche naheliegender Knorpelzellen amorphe und krystallinische Niederschläge von **Hämatoidin** ablagern.

Bei der als **Gicht** (vergl. Arthritis urica § 660) bezeichneten Krankheit lagern sich in der Grundsubstanz und den Kapseln erdige kreidige Massen (Fig. 315) von **Uraten** in Form nadelförmiger Krystalle ab.

Fig. 315. Ablagerung nadelförmiger Krystalle von harnsaurem Natron im Gelenkknorpel (nach Lancereaux). Vergr. 200.

Die Grundsubstanz des hyalinen Knorpels setzt sich, wie neuere Untersuchungen ergeben haben, aus feinen Fibrillen zusammen, welche durch eine Kittsubstanz von dem nämlichen Lichtbrechungsvermögen, wie dasjenige der Fibrillen, untereinander zu einer homogen erscheinenden Masse verbunden werden. Bei der gewöhnlich als **schleimige Erweichung** bezeichneten Degeneration des Knorpels kommen diese Fibrillen (Fig. 316 *b*) zum Vorschein, wohl deshalb, weil die Kittsubstanz sich verflüssigt und daher ein anderes Lichtbrechungsvermögen erhält.

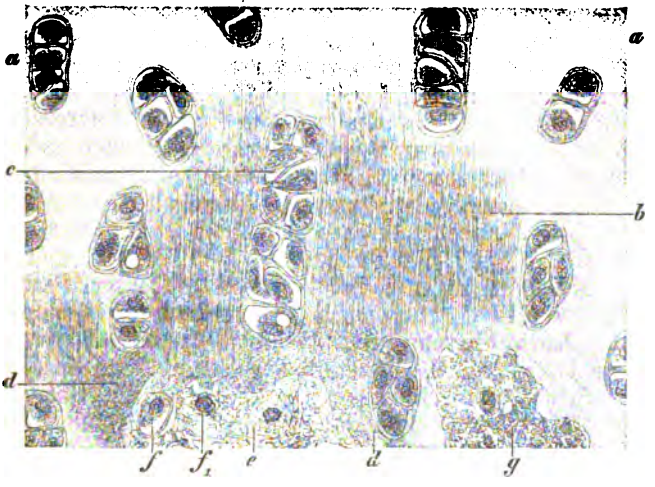


Fig. 316. Senile Knorpelerweichung im Inneren eines Rippenknorpels. *a* Hyaliner Knorpel. *b* Faserig aussehende Grundsubstanz. *c* Gruppe gewucherter Knorpelzellen. *d* Trüb und körnig aussehende Grundsubstanz. *e* Reste der verflüssigten Knorpelgrundsubstanz. *f* Freigewordene Knorpelzellen. *g* Zu Schollen zerfallene Knorpelgrundsubstanz. Mit Müller'scher Flüssigkeit gehärtetes, mit Pikrokarmin gefärbtes, in Glycerin eingeschlossenes Präparat. Vergr. 200.

Im Längsschnitt getroffen bewirken sie in der Knorpelgrundsubstanz eine feine Streifung (Fig. 316 *b*), im Querschnitt dagegen eine feine Punktirung (*d*). Sehr häufig gesellt sich zu dieser Streifung noch eine Zerklüftung der Substanz in grössere Faserbündel (vergl. Arthritis deformans § 658), oder es zerfällt die Grundsubstanz in grössere und kleinere Bruchstücke (Fig. 316 *g*), welche späterhin in körnige Massen zerstieben und sich auflösen. Endlich kann die Knorpelgrundsubstanz auch ohne Zerklüftung trüb werden und in einen molecularen Detritus zerfallen.

Die Zellen des erweichenden Knorpels gehen in manchen Fällen zu Grunde, nachdem zuvor an denselben degenerative Veränderungen, namentlich Verfettungen aufgetreten waren. Häufig stellt sich indessen gleichzeitig eine Wucherung ein, welche zur Bildung von Zellhaufen (Fig. 316 *c*) innerhalb einer gemeinsamen Mutterkapsel

führt. Es hat durchaus den Anschein, als ob die Erweichung der Grundsubstanz und die damit zusammenhängende stärkere Durchtränkung des Gewebes mit Nährflüssigkeit den darin eingeschlossenen Zellen die Möglichkeit einer Wucherung bieten würde.

Die Erweichung des Knorpels ist ein Vorgang, welcher im höheren Alter sehr häufig vorkommt und namentlich im Innern der Rippenknorpel zur Beobachtung gelangt. Die aufgefaserte Grundsubstanz zeigt auf der Schnittfläche eine undurchsichtig weisse, seidenglänzende Beschaffenheit. Zuweilen ist in einem Theil des veränderten Knorpels Kalk abgelagert. Bei völliger Auflösung des Knorpels bilden sich mit Flüssigkeit gefüllte Höhlen.

Auch an den Gelenkknorpeln und den Knorpeln der Synchondrosen stellt sich die Erweichung nicht selten in höherem Alter ein und zwar sowohl in den oberflächlichen, als in den dem Knochen zugekehrten Lagen. Sehr häufig ist sie auch ein Begleiter chronischer Entzündungen und sie spielt danach in der Gruppe der chronischen Arthritis (s. diese) eine sehr wichtige und bedeutsame Rolle.

Liegt der erweichende Knorpel an einer Stelle, an welcher aus der Nachbarschaft Blutgefässe haltiges Gewebe hineinwachsen kann, also z. B. in der Nähe des Knochenmarkes oder des Perichondrium, so werden die Defecte früher oder später durch Gefässe und Zellen ausgefüllt, und es bildet sich an Stelle des untergehenden Knorpels Markgewebe und häufig auch Knochengewebe (vergl. § 645 und Cap. IV § 646 Fig. 323). Rippenknorpel, welche in ihrem Inneren erweichte Stellen enthalten, sind daher überaus häufig zugleich theilweise verknöchert.

Gegen Druck ist der Knorpel sehr widerstandsfähig. Daher kommt es, dass Aortenaneurysmen, welche gegen die Wirbelsäule oder die Rippen andrängen und im Knochen tiefe Defecte verursachen, den Knorpel nicht sichtlich verändern. Bei sehr lange anhaltendem pathologischen Druck kann der Knorpel sich zerfasern und in Bindegewebe umwandeln. Ebenso führt auch eine dauernde Aufhebung eines auf dem Knorpel lastenden normalen Druckes zu Knorpelzerfaserung.

Eiternde granulirende Entzündungen führen leicht zu **Knorpelcaries** und **Knorpelnekrose** (s. Cap. V).

Die **bindegewebigen Bestandtheile der Diarthrosen** und **Synarthrosen** sind ähnlichen Veränderungen unterworfen wie der Knorpel. Verfettung der Zellen, Pigmentirung, amyloide Degenerationen (Weichselbaum), Verkalkung, Incrustationen mit Uraten, Zerfall und Ulcerationen kommen unter denselben Bedingungen vor wie am Knorpel.

*Literatur:* Virchow (*Amyloidentartung des Knorpels*), *Würzb. Verhandl. VII, sein Arch. 8. Bd. u. Cellularpath. 4. Aufl. 1871* (*Knorpelerweichung*), *sein Arch. 4. Bd.*; Ecker (*Erweichung des Knorpels*), *Arch. f. phys. Heilk. II 1843*; Godisir (*ebenso*), *Anat.*

*and path. researches, Edinburg 1845; Lehrbücher von* Rokitansky, Förster, Rindfleisch, Cornil u. Ranvier u. Lancereaux; Gurlt, *Beitr. z. path. Anat. d. Gelenkkrankh., Berlin 1853;* Tillmanns (*Structur d. Knorpels*), *Arch. f. An. 1877*; Flesch, *Untersuchungen über die Grundsubstanz d. hyalinen Knorpels, Würzburg 1880*; Zahn (*Pigmentablagerung*), *Virch. Arch. 72. Bd.*

§ 644. Verfällt die Grundsubstanz des **Knorpels** der Auflösung, so theilen die in dem Erweichungsbezirke gelegenen Zellen durchaus nicht immer deren Schicksal. Sind die Zellen des Knorpels noch lebensfähig und dringen gleichzeitig mit oder kurz nach der Verflüssigung des Knorpels Blutgefässe in den Erweichungsbezirk, so können die Zellen sich erhalten (Fig. 317 *c*) und weiterhin einen integrirenden Bestandtheil des an Stelle des Knorpels tretenden Gewebes (*b*) darstellen.

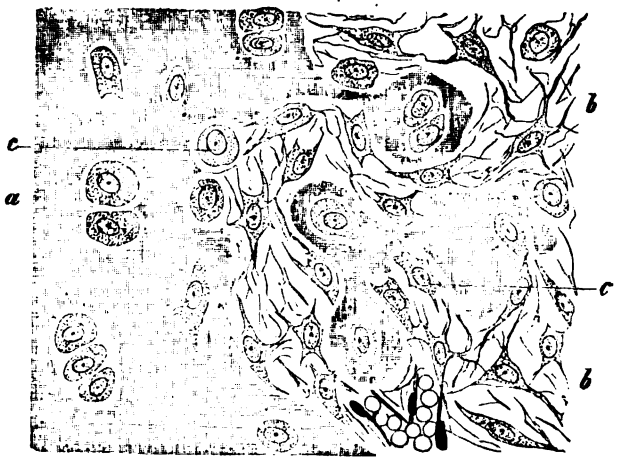


Fig. 317. Metaplasie des Knorpels in Schleimgewebe bei Arthritis fungosa. *a* Hyaliner Knorpel. *b* Aus Verzweigungen und Zellen bestehendes Gewebe. *c* Durch Auflösung der Knorpelgrundsubstanz frei gewordene Knorpelzellen, welche in Schleimgewebszellen übergehen. Mit Müller'scher Flüssigkeit gehärtetes, mit Hämatoxylin gefärbtes, in Canadabalsam eingelegtes Präparat. Vergr. 400.

Am häufigsten bildet sich **Schleimgewebe**, d. h. ein Gewebe aus verzweigten Zellen (*b*), zwischen denen eine mucinhaltige Flüssigkeit liegt. Die verzweigten Zellen sind nichts anderes als Knorpelzellen, welche nach Auflösung der Grundsubstanz ihre Gestalt verändert haben. Sammeln sich späterhin zwischen dem Maschenwerk des Zellgerüstes vom Blut zugeführte oder aus der Umgebung hineingewucherte Zellen an, so gewinnt das Gewebe mehr und mehr den Charakter von lymphoidem **Knochenmark.** Durch Umwandlung der Stützzellen in Fettzellen bildet sich **Fettmark.**

Treten reichlichere Mengen von Fibrillen auf, so bildet sich **fibrilläres Bindegewebe.**

Diese Umwandlungsprocesse kommen am Knorpel der Gelenke sehr häufig vor und zwar sowohl in Form selbständig verlaufender meist seniler Ernährungsstörungen als auch als Begleiterscheinung zahlreicher chronischer Entzündungsprozesse (vergl. Cap. V).

Wird der Knorpel von dem angrenzenden Markgewebe aus mit gefässhaltigen Markräumen durchsetzt, so gehen die zwischen letzteren stehen bleibenden **Knorpelbalken** nicht selten direct in **Knochengewebe** (vergl. Cap. IV § 646 Fig. 323 und Cap. V) über. Es tritt also an Stelle des Knorpels spongiöser Knochen.

Bei manchen chronischen Ernährungsstörungen im Gebiete der Gelenke und Synchondrosen geht der **hyaline Knorpel** direct **in Faserknorpel** und schliesslich in gewöhnliches parallel faseriges welliges oder mehr geflechtartiges **Bindegewebe** über. Weitaus am häufigsten kommt dies bei chronischer Arthritis, namentlich bei der Polyarthritis chronica rheumatica (vergleiche § 659), sowie bei Heilung tuberculöser Gelenkerkrankungen vor. Bei dieser Umwandlung findet eine Auflösung der Grundsubstanz nicht statt, sondern es treten in derselben nur Bindegewebsfibrillen auf, so dass sie zunächst nur feiner oder gröber gestreift wird. So lange dabei die Knorpelzellen ihre Eigenschaften unverändert beibehalten, wird das Gewebe als Bindegewebsknorpel bezeichnet. Lösen sich die Kapseln der Knorpelzellen auf und werden letztere mehr länglich oder platt oder verzweigt, so erhält das Gewebe das Aussehen des gewöhnlichen Bindegewebes.

Aehnliche Umwandlungen, wie sie der Knorpel einzugehen im Stande ist, treten auch im **Bindegewebe der Gelenke und der Syndesmosen und der Nähte** auf. So können z. B. die Gelenkzotten durch reichliche Fettaufnahme in Fettgewebe sich umwandeln. Knochenbildung kommt namentlich in den Nähten vor und ist dort ein physiologischer Process. Pathologisch wird er erst dadurch, dass er früher als in der Norm sich einstellt (vergl. Cap. VI) oder auch an Syndesmosen auftritt, die sich gewöhnlich das ganze Leben hindurch erhalten. An den bindegewebigen Theilen der Gelenke stellt sich Knochenbildung namentlich im Gefolge chronischer Entzündungen ein.

*Literatur:* Virchow, *Die Cellularpathologie, Berlin 1871.*

## IV. Regeneration und Hypertrophie der einzelnen Skeletbestandtheile. Heilung von Fracturen, Resectionen und Luxationen. Bildung von Pseudarthrosen, Ankylosen und Nearthrosen.

§ 645. Der knöcherne Theil des Stützapparates, welcher seine vollkommene Ausbildung erlangt hat, bildet ein Gewebe, welches einer

Massenzunahme durch Einschiebung neuer Elemente zwischen die alten nicht mehr fähig ist. Die von manchen Autoren (WOLFF, GUDDEN) auch noch in der Neuzeit vertretene Lehre, wonach die Knochensubstanz durch expansives Wachsthum sich vergrössern soll, kann nur für den im Werden begriffenen noch nicht vollkommen ausgebildeten Knochen zugelassen werden. Der fertige Knochen wächst lediglich durch Anlagerung neuer Knochentheile an die alten und wenn dabei die Markräume der Knochen sich erweitern, so hat dies seinen Grund nur darin, dass sich mit der äusseren Anlagerung ein Knochenschwund im Innern verbindet.

Die **Bildner des neuen Knochengewebes** sind das **Periost**, das **Knochenmark** und der **Diaphysen-** und **Epiphysenknorpel.** Im Periost ist es die innere als Cambiumschicht (BILLROTH) oder Proliferationsschicht (VIRCHOW) oder osteoplastische Schicht (STRELZOFF) oder periostales Mark (RANVIER) bezeichnete Schicht, welche normaler Weise Knochen producirt, doch fehlt das Vermögen dazu auch der äusseren Schicht nicht. Nach ihrer Genese ist die innere Periostlage dem Knochenmarke gleichwerthig und steht auch mit letzterem in ununterbrochenem Zusammenhang.

Der im Knochenmark und im Periost normaler Weise sich bildende Knochen entsteht entweder aus einer rein zelligen Anlage oder aber aus einem Gewebe, das schon vor der Verknöcherung aus Zellen und aus hyalin erscheinender oder deutlich faseriger Grundsubstanz zusammengesetzt ist. Der Vorgang ist wesentlich dadurch characterisirt, dass die zur Knochengrundsubstanz werdenden Theile sich in ein dichtes Gewebe umwandeln und Kalksalze erhalten, während die Zellen, welche unverbraucht bleiben, von der Grundsubstanz in eigenthümlich zackig gestalteten Höhlen, welche als Knochenkörperchen bezeichnet werden, eingeschlossen werden. Bei der Bildung von Knochen aus dem Diaphysen- und Epiphysenknorpel wird der Knorpel durch das angrenzende Markgewebe bis auf geringe Reste aufgelöst und die neue Knochensubstanz wesentlich aus den Zellen des Markes gebildet (vergl. Cap. VI § 665).

**Die unter pathologischen Verhältnissen auftretende Knochenneubildung** schliesst sich den normalen Ossificationsprocessen in engster Weise an. In sehr einfacher Weise gestaltet sich der Vorgang, wenn im Knochenmark oder in der osteoplastischen Schicht des Periostes grosse mit ovalen bläschenförmigen Kernen versehene Bildungszellen, **Osteoblasten** (Fig. 318 *c*) auftreten, welche sich der Oberfläche der alten Knochenbalken (*a*) auflagern und dabei ein epithelähnliches Lager bilden. Die Zellen sind Abkömmlinge des Periostes und des Knochenmarkes und vermehren sich durch Theilung, wobei karyokinetische Kerntheilungsfiguren beobachtet werden.

Der Bildung der Osteoblastenlager folgt sehr bald eine Umwandlung derselben in Knochengewebe. Der grösste Theil des protoplasmatischen Materiales wandelt sich in ein homogen erscheinendes, in Wirklichkeit indessen fein fibrilläres Gewebe um, welches

Fig. 318. Knochenbildung durch Auflagerung von Osteoblasten auf alten Knochen. *a* Alter Knochen. *b* Neugebildeter Knochen. *c* Osteoblasten. Mit Müller'scher Flüssigkeit und Alcohol gehärtetes, in Pikrinsäure entkalktes, mit Hämatoxylin und Carmin gefärbtes, in Canadabalsam eingeschlossenes Präparat. Vergr. 300.

weiterhin durch Aufnahme von Kalksalzen zu einer lamellär gebauten Knochengrundsubstanz wird. Die spärlichen Zellen, welche dabei sich erhalten, werden von der neugebildeten Knochensubstanz (Fig. 318 *b*) in zackige, mit feinen Ausläufern versehene Höhlen, sogen. Knochenkörperchen eingeschlossen und erhalten sich hier dauernd als Knochenzellen.

Nicht weniger einfach ist der Vorgang, wenn periostales oder endostales, dichtes oder locker gebautes **Bindegewebe** (Fig. 319 *a*) durch eigenartige metaplastische Vorgänge ohne Dazwischentreten einer Zellwucherung **in Knochengewebe** übergeführt wird. Es vollzieht sich dies in der Weise, dass in dem zu verknöchernden Gebiete das fibrilläre Gewebe (Fig. 319 *a*) eine dichtere Beschaffenheit und zugleich einen eigenthümlichen Glanz erhält. Indem die Zellen in zackige Knochenkörperchen eingeschlossen werden, wird das Gewebe knochenähnlich (*b*), osteoid, durch Ablagerung von Kalksalzen in Form von feinen Krümeln (*c*), welche späterhin unter-




Fig. 319. Knochenbildung aus Bindegewebe. Durchschnitt durch einen in Bildung begriffenen Knochenbalken aus einem ossificirenden Fibrom des Oberkieferperiostes. *a* Bindegewebe. *b* Verdichtetes, die Grundlage des neuen Knochens bildendes Gewebe. *c* Kalkablagerungen. *d* Bindegewebszellen. $d_1$ Knochenzellen. In Müller'scher Flüssigkeit gehärtetes und unentkalkt geschnittenes, mit Hämatoxylin gefärbtes, in Canadabalsam eingeschlossenes Präparat. Vergr. 200.

einander zu einer homogenen Masse verschmelzen, wird es zum fertigen kalkhaltigen Knochen.

Sowohl im Knochenmark als im Periost kommt noch eine dritte Form der Knochenbildung vor, bei welcher der Bildung des neuen knöchernen Balkens eine rege durch Auftreten **karyokinetischer Kerntheilungsfiguren gekennzeichnete Wucherung der fixen Zellen** vorausgeht. Einer Wucherung fähig sind sowohl die Zellen des lymphoiden als auch des fetthaltigen oder gallertigen Markes (Fig. 320 *a b*), doch ist zu bemerken, dass bei fettreichem Marke mit dem Eintritt der Wucherung oder auch schon vorher das Fett zu schwinden pflegt. Hat die Wucherung bereits begonnen, so erscheinen im Knochenmark grosskernige protoplasmareiche Bildungszellen, **Osteoblasten** (*c*), welche sofort sich in kleine Herde (Fig. 320 *d*) und Züge gruppiren. Sowie die Osteoblasten einander nahe gerückt sind, so erscheint zwischen ihnen ein dichtes, bei mittelstarker Vergrösserung homogenes, bei stärkerer Vergrösserung fibrillär aussehendes Gewebe (*e*), welches sich mit Carmin intensiv roth färbt. Weiterhin wird auch noch ein Theil des Protoplasma's der Osteoblasten zur Bildung der Grundsubstanz verbraucht. Für den kernhaltigen Rest der Bildungszellen, die zukünftigen Knochenzellen, bildet das dichte Grund-

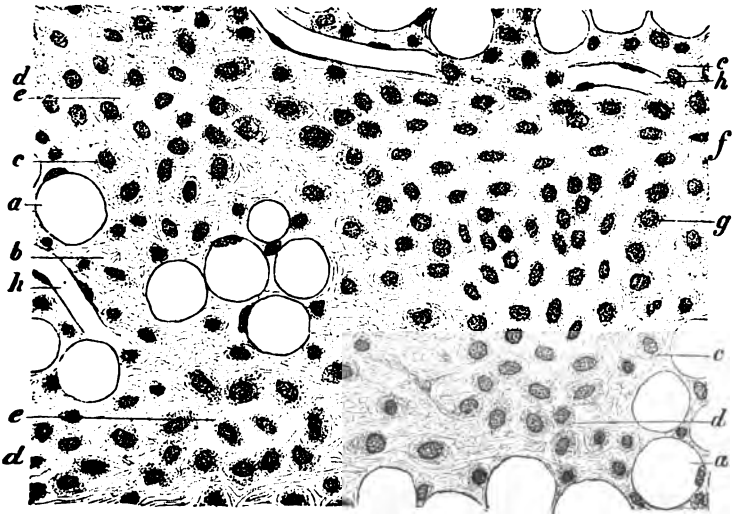


**Fig. 320.** Myelogene Knochenbildung aus Osteoblastenhaufen. Präparat aus dem inneren Callus einer 14 Tage alten Fractur der Fibula eines 25jährigen Mannes. *a* Fettzellen des Knochenmarkes. *b* Fettloses Knochenmark. *c* Vereinzelte Osteoblasten. *d* Gruppen von Osteoblasten. *e* Erste Anlage der Knochen-Grundsubstanz. *f* In Ausbildung begriffener Knochenbalken. *g* Dem neugebildeten Knochenbälkchen aufliegendes Osteoblastenlager. *h* Blutgefäss. Mit Müller'scher Flüssigkeit und Spiritus gehärtetes, in Pikrinsäure entkalktes, mit Hämatoxylin und Carmin gefärbtes, in Canadabalsam eingeschlossenes Präparat. Vergr. 150.

gewebe eine scharfbegrenzte zackige Höhle, das Knochenkörperchen. Mit dem Auftreten dieser Bildung sieht das Gewebe entkalktem fertigem Knochen ähnlich und wird als **osteoides Gewebe** bezeichnet. Durch Aufnahme von Kalksalzen geht es in fertiges Knochengewebe über. Schreitet hierauf die Knochenbildung noch weiter, so lagern sich dem frisch entstandenen Bälkchen sofort Osteoblasten an der Oberfläche an.

Ist die Knochenbildung reichlich, so kann durch den eben beschriebenen Process in wenigen Tagen eine ganze Zahl von neuen Knochenbälkchen (vergl. § 648 Fig. 326 *g*) entstehen, deren Anordnung sofort dem bekannten Bau des spongiösen Knochengewebes entspricht. In welcher Weise dabei die Natur es erreicht, dass die Knochenbälkchen in bestimmten Abständen sich bilden, ist schwer zu bestimmen. Anatomisch lässt sich nachweisen, dass die Bälkchen nur in einer gewissen Entfernung von den Gefässen (Fig. 321) auftreten, so dass man den Eindruck erhält, als ob sie jeweilen im Grenzgebiet benachbarter Gefässe sich entwickeln würden.

In ähnlicher Weise wie im Knochenmark verläuft die Gewebsneubildung auch im **Periost** (Fig. 321). Durch die Wucherung der Zellen der osteoplastischen Schicht, denen eine rege Gefäss-

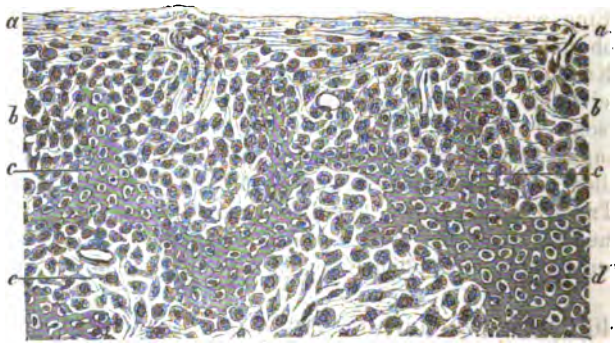


Fig. 321. Bildung osteoider Bälkchen aus dem wuchernden Periost. *a* Dem äusseren Periost angehörige Faserlage. *b* Keimgewebe. *c* Osteoides Gewebe. *d* Knorpelgewebe. *e* Markgewebe. Präparat aus einer 14 Tage alten Fraktur, mit Müller'scher Flüssigkeit und Spiritus gehärtet, in Pikrinsäure entkalkt, mit Hämatoxylin und Carmin gefärbt, in Canadabalsam eingeschlossen. Vergr. 50.

neubildung parallel geht, entsteht zuerst ein zell- und gefässreiches Keimgewebe (*b*), dessen Grundsubstanz theils homogen, theils faserig aussieht. Ein Theil dieses Keimgewebes wird zu Markgewebe (*e*), ein anderer wandelt sich durch die oben beschriebenen Processe in **osteoides Gewebe** (*c*) und weiterhin in **Knochengewebe** um. Nicht selten ist das neue Gewebe zuerst knorpelähnlich, **chondroid**, und geht erst nachher in osteoides Gewebe und in Knochen über. Durch fortgesetzte Differenzirung des Keimgewebes in Markgewebe und Knochengewebe kann auch im Periost

in kurzer Zeit ein ganzes System von Knochenbälkchen (Fig. 326 $dd_1$) sich entwickeln, welche ein spongiöses Gewebe bilden. Durch Apposition neuer Knochenlagen können weiterhin die einzelnen Bälkchen sich verdicken.

Es darf heute wohl als eine von Niemand mehr angefochtene Thatsache angesehen werden, dass sowohl die normale als die pathologische Knochenneubildung vom Periost und vom Knochenmark ausgeht; dagegen wird noch darüber gestritten, ob nicht ausserdem noch ein interstitielles Wachsthum des Knochens vorkomme.

Nachdem das appositionelle Wachsthum des Knochens zweifellos festgestellt war, haben verschiedene Autoren (Ollier, Humphry, Virchow, Strelzoff, Gudden, Wolff, Volkmann, Hueter, Ruge und Andere) daneben noch das Vorkommen eines interstitiellen Wachsthums angenommen und suchten den Beweis dafür theils durch mikroskopische Untersuchung des wachsenden Knochens, theils durch Einschlagen von Stiften und durch subperiostale Fixirung von Ringen und Metallplättchen, theils durch Anlegung von Bohrlöchern am wachsenden Knochen zu beweisen. Keine dieser Untersuchungen vermochte indessen das Vorkommen eines interstitiellen Knochenwachsthums sicher zu stellen.

Eine weitere, eine Zeit lang in Discussion stehende Frage war die, ob neben dem Periost auch das Knochenmark des ausgewachsenen Knochens die Fähigkeit besitze, Knochen zu bilden. Auch hierbei kann der Entscheid nicht zweifelhaft sein, indem eine ossificatorische Thätigkeit des Knochenmarkes unter pathologischen Bedingungen sich durch die histologische Untersuchung häufig genug mit aller Sicherheit nach weisen lässt. P. Bruns, Goujon, Baikow und Th. Kölliker haben überdies gezeigt, dass von dem lebenden Knochen entnommenes Mark bei dem nämlichen Versuchsthiere einem anderen Gewebe eingepflanzt, neuen Knochen zu produciren vermag.

§ 646. Das **wuchernde Periost** differencirt sich nicht in allen Fällen in osteoides Gewebe und Markgewebe, sondern es kann sich unter nicht näher zu bestimmenden Verhältnissen aus demselben auch **Knorpel** entwickeln. Ist letzteres der Fall, so erscheint zwischen den Zellen (Fig. 322 *c*) zunächst eine theils homogene, theils streifige oder deutlich faserige mit Carmin sich leicht röthlich färbende Grundsubstanz (*e*), welche jener gleichwerthig ist, aus welcher die Grundsubstanz des osteoiden Gewebes sich entwickelt. Allein während bei der Bildung des letzteren ein fibrilläres, Leim gebendes Gewebe, welches mit Carmin sich intensiv roth färbt, sowie zelliges Markgewebe entsteht, wandelt sich bei der Knorpelbildung das ganze Gewebe in eine hyaline chondrinhaltige Masse um, welche mit Carmin sich nicht mehr färben lässt, mit Hämatoxylin dagegen einen blauvioletten Ton annimmt.

Die im Gewebe befindlichen Zellen kommen dabei in rundliche oder flache oder auch unregelmässig gestaltete Höhlen zu liegen,

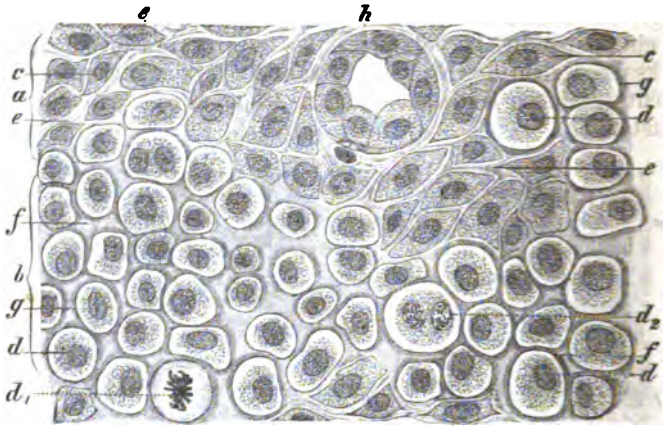


Fig. 322. Periostale Knorpelbildung in einer 5 Tage alten Fraktur. *a* Zelliges Keimgewebe. *b* Knorpelgewebe. *c* Gewucherte periostale Bildungszellen. *d* Knorpelzellen. $d_1$ $d_2$ Kerntheilungsfiguren in Knorpelzellen. *e* Grundsubstanz des Keimgewebes. *f* Grundsubstanz des Knorpels. *g* Knorpelzellenkapseln. *h* Gewucherte Endothelien eines Blutgefässes. Mit Flemming'scher Kernfixationslösung und Hämatoxylin behandeltes, in Glycerin eingeschlossenes Präparat. Vergr. 250.

welche entweder von der hyalinen Grundsubstanz oder aber von einer Lage stärker lichtbrechenden Gewebes, einer sogenannten Kapsel umschlossen werden.

Das auf diese Weise **neugebildete Knorpelgewebe** kann eine verschiedene Mächtigkeit erlangen, pflegt indessen, falls es sich nicht um Geschwülste handelt, bald wieder zu verschwinden, indem es **in Knochengewebe und Markgewebe übergeht.**

Die Ueberführung des Knorpels in Knochen wird stets dadurch eingeleitet, dass in den ersteren Gefässe (Fig. 323 *c*) eindringen. Gleichzeitig erfolgt eine Auflösung der Knorpelgrundsubstanz in der Umgebung der Gefässe, während die dadurch frei werdenden Knorpelzellen (*h*) sich den mit den Gefässen eingedrungenen Zellen beimischen und zu Markzellen werden.

Häufig tritt dabei eine Wucherung der Zellen ein und zwar sowohl innerhalb der aufgebrochenen Kapseln (*i*), als auch in geschlossenen Kapseln (*k*) des den Gefässräumen benachbarten Knorpels.

Zuweilen wird der gesammte Knorpel aufgezehrt und die Knochenneubildung erfolgt alsdann ausschliesslich im Gebiete des Markgewebes. Häufiger bleiben zwischen den vordringenden Markräumen Knorpelbalken stehen und gehen alsdann auf metaplastischem Wege in Knochen über. Es geschieht in der Weise, dass die Grundsubstanz ihre chemisch-physicalische Beschaffenheit ändert und in Folge dessen mit Carmin wieder intensiv tingirbar wird, während die Höhlen, in welchen die Zellen liegen, durch Anbildung von Grundsubstanz an der Wand der Knorpelkapseln sich verkleinern (*f*)

und zugleich zackig werden. Durch diese Vorgänge entsteht zunächst ein osteoides Gewebe, welches weiterhin durch Aufnahme von Kalksalzen sich in Knochen umwandelt. Das Dickenwachsthum der neuentstandenen Knochenbälkchen erfolgt durch Anlagerung von Osteoblasten (*g*).

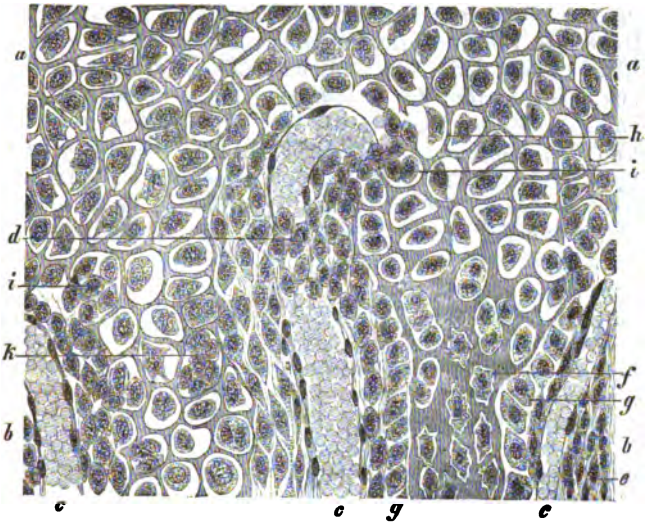


Fig. 328. Knochenbildung aus Knorpel in einem Callus von 14 gen. *a* Hyaliner Knorpel. *b* Markräume. *c* Blutgefässe. *d* Zelliges, *e* zelfibröses Markgewebe. *f* Osteoides Gewebe. *g* Osteoblasten. *h* Durch Schwund Grundsubstanz frei gewordene Knorpelzellen. *i* Gewucherte Knorpelzellen in ffneten Kapseln. *k* Gewucherte Knorpelzellen in geschlossenen Kapseln. In ller'scher Flüssigkeit gehärtetes mit Pikrinsäure entkalktes, mit Carmin gefärbtes, Canadabalsam eingelegtes Präparat. Verg. 200.

In ähnlicher Weise wie aus dem periostal entstandenen Knorkann sich Knochen auch aus dem nicht mehr in physiologischem chsthum befindlichen epiphysären und diaphysären Knorpel, soaus dem Rippenknorpel entwickeln. Auch hier geht der Knonbildung eine Markraumbildung voraus, welche entweder durch Einwuchern von Markgewebe oder aber durch einen primären fall des Knorpel (vergl. § 727) eingeleitet wird. Der Knorpel n vor Eintritt der Markraumbildung oder der Erweichung in cherung gerathen sein.

Ueber das endochondrale physiologische Längenwachsthum der chen und dessen Störungen ist Cap. VI nachzusehen.

Vom Knochenmark wird nur selten Knorpel gebildet, am häu:en noch bei Entwickelung von Geschwülsten. Bildet sich aus Knorpel Markgewebe und Knochengewebe, so erfolgt dies in elben Weise wie im periostalen Knorpel.

*Literatur:* § *638;* Cruveilhier, *Essai sur l'anat. pathol., Paris 1816;* Flourens, *Rech. s. l. développ. des os, Paris 1842 u. Théorie expér. de la formation des os, Paris 1847;* Wagner, *Ueb. d. Heilungsproc. nach Resect. u. Exstirp. d. Knochen, Breslau 1856;* Virchow, *sein Arch. 13. Bd., Die Cellularpathologie, IV. Aufl. 1871, Berl. klin. Wochenschr. 1875 und Die krankh. Geschw. II;* Humphry, *Treatise on the hum. skeletion, Cambridge 1858 u. British Journ. of Dent. Science 1863;* Volkmann, *Virch. Arch. 24. Bd.;* Huster, *ib. 29. Bd.;* Ruge, *49. Bd.;* Bidder, *Arch. f. exper. Pathol. 1;* Gudden, *Unters. über das Schädelwachsthum, München 1874;* Heim, *v. Gräfe's u. Walther's Arch. 24. Bd.;* Heim, *Virch. Arch. 15. Bd.;* Jaeckho, *D. Zeitschr. f. Chir. IV;* Ollier, *Traité exp. et clin. de la régén. des os etc., Paris 1867;* Philipeaux et Vulpian, *Arch. de phys. de Brown-Séquard II 1870;* Redard, *Gaz. hébd. 2. Sér. IX 1872;* Wolff, *Arch. f. klin. Chir. IV u. XIV, Virch. Arch. 50., 61. u. 64. Bd. und Berl. klin. Wochenschr. 1875 u. 1884;* Wegner, *Virch. Arch. 56. u. 61. Bd.;* Maas, *v. Langenbeck's Arch. XX u. XXIII;* Tizzoni, *Arch. delle science med. II;* Cornil et Ranvier, *Man. d'histol. pathol. I 1881;* Busch, *Arch. f. klin. Chir. XXI u. D. Zeitschr. f. Chir. X;* Ziegler, *Virch. Arch. 78. Bd.;* Baikow, *Centralbl. f. d. med. Wiss. 1870;* P. Bruns, *v. Langenbeck's Arch. XXVI.*

§ 647. In vielen Fällen hat die Neubildung von Knochengewebe durchaus die Bedeutung eines **regenerativen Processes**, so namentlich nach Fracturirung oder nach Resection eines Knochens, wo die neue Knochensubstanz die getrennten Knochenstücke wieder in feste Vereinigung bringt. In anderen Fällen führt die Knochenneubildung zu einer **Hypertrophie des Knochengewebes.** Es sind dies vornehmlich Wucherungsprocesse, welche sich an chronische Entzündungen (vergl. Cap. V) anschliessen. Bei wachsenden Knochen kann eine übermässige Knochenbildung unter Umständen auch ohne erkennbare Ursachen sich einstellen (vergl. Cap. VI § 667). In andern Fällen ist die Steigerung der Knochenproduction auf die Anwesenheit fremder Substanzen, wie namentlich von Phosphor und Arsenik im Blute zurückzuführen (vergl. § 667). Häufig ist endlich auch eine Knochenneubildung im Innern oder in der Umgebung von Geschwülsten, welche sich im Knochenmark oder im Periost entwickeln.

Gewinnt ein Knochen durch längere Zeit fortgesetzte periostale und endostale Knochenproduction merklich an Masse, so wird dies als eine **Hyperostose** bezeichnet. Werden die Markräume des spongiösen Knochens durch Auflagerung von Knochensubstanz auf die alten Knochenbälkchen oder durch die Bildung neuer Bälkchen verengt, so dass die spongiöse Substanz ein dichtes Gefüge erhält und die grossen Markhöhlen kleiner werden, so bezeichnet man den Zustand als **Osteosclerose.** Circumscripte im Innern von Knochen gelegene Knochenneubildungen werden **Enostosen,** circumscripte

kleinere periostale Auflagerungen **Osteophyten**, grössere dagegen **Exostosen** genannt. Die letzteren entwickeln sich namentlich an Ansatzstellen von Sehnen. Sind sie mit dem Knochen nicht fest verbunden, haben sie sich also im äusseren Periost entwickelt, so bezeichnet man sie als **bewegliche Exostosen**. Bei ausgebreiteter Knochenbildung im Umfang eines Knochens spricht man von **Periostose**.

Alle diese Bildungen entstehen namentlich im Anschluss an Entzündungen; sie können sich indessen auch ohne erkennbare Veranlassung entwickeln.

Bilden sich knöcherne Auswüchse aus einer knorpeligen Anlage, so werden sie als **knorpelige Exostosen** bezeichnet. Diejenigen, welche ohne knorpeliges Vorstadium sich entwickeln, gehen unter dem Namen **bindegewebige Exostosen**.

Ueberaus häufig combiniren sich Knochenresorption und Knochenapposition und zwar sowohl in der Weise, dass letztere ersterer nachfolgt als umgekehrt.

Wird z. B. durch eine im Innern eines Knochens sich entwickelnde Geschwulst (Fig. 324 *fg*) die angrenzende Knochensubstanz durch lacunäre Resorption (*e*) zum Schwunde gebracht, so

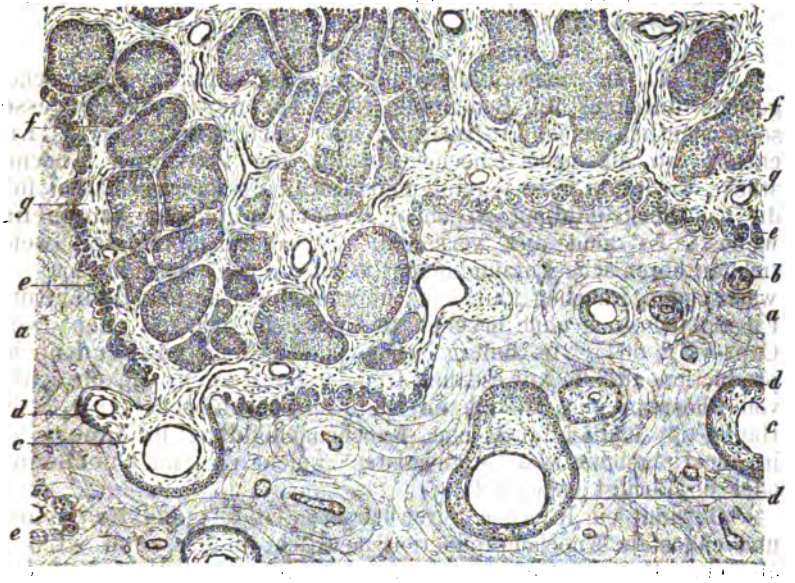


**Fig. 324. Knochen-Resorption und Apposition in der Umgebung eines metastatischen Krebsknotens in der Humerusdiaphyse.** *a* Corticalis humeri. Normale Havers'sche Kanälchen. *c* Erweiterte Havers'sche Kanälchen mit weiten Blutgefässen. *d* Osteoblasten. *e* Ostoklasten und Howship'sche Lacunen. *f* Krebsalveolen. *g* Stroma des Krebses. In Müller'scher Flüssigkeit u. Alcohol gehärtetes Pikrinsäure entkalktes mit Hämatoxylin gefärbtes, in Canadabalsam eingeschlossenes Präparat. Vergr. 50.

pflegt sich in den weiter nach aussen gelegenen Havers'schen Kanälchen sowie im Periost eine Knochenapposition einzustellen und zwar entweder in der Weise, dass sich dem alten Knochen Osteoblasten (*d*) auflagern, oder aber so, dass sich neue periostale Knochenbälkchen bilden. Die Folge ist, dass auch dann, wenn bei weiterer Entwickelung der Geschwulst der alte Knochen vollkommen schwindet und sich schliesslich über die Oberfläche erhebt, die Geschwulst doch dauernd von einer Knochenlade umgeben bleibt. In ähnlicher Weise pflegt sich die Knochenmasse der freigelegten Diploë der Schädeldecke zu verdichten, wenn bei alten Individuen eine äussere Resorption der platten Knochen (§ 641) sich einstellt.

Wird ein Knochen amputirt oder resecirt, so stellen sich an der abgesägten oder abgemeisselten Stelle stets sowohl Resorptions- als auch Appositionsprocesse ein, und wenn sich an irgend einer Stelle aus irgend einer Veranlassung Knochen neu gebildet hat, so bleiben Resorptionsvorgänge an demselben in späterer Zeit wohl niemals aus.

Auf diese Weise können vorstehende Osteophyten verschwinden und Rauhigkeiten der Knochenoberfläche sich wieder glätten.

§ 648. Mit besonderer Vorliebe sind sowohl in früherer als auch in neuester Zeit die Vorgänge am Knochen studirt worden, welche sich bei **Heilung von Knochenbrüchen** einstellen. Ist der Bruch ein subcutaner uncomplicirter oder wird bei gleichzeitiger Durchtrennung der den Knochen bedeckenden Weichtheile und der äusseren Haut die Wunde nicht verunreinigt, so gestalten sich die an die Verletzung sich anschliessenden Vorgänge im ganzen ziemlich einfach. Unmittelbar nach dem Trauma, durch welches der Knochen bald quer, bald schief gebrochen oder zersplittert worden ist, pflegen die Bruchenden (Fig. 326) sowie allfällig davon abgesprengte Knochensplitter (Fig. 326 *b*) mehr oder weniger gegeneinander verschoben zu sein. Das Periost ist an der Bruchstelle meist zerrissen, oft auch eine Strecke weit abgelöst, die angrenzenden Weichtheile ebenfalls zerrissen und mehr oder minder gequetscht. Im Knochenmark und in der Umgebung liegt ein grösseres oder geringeres Blutextravasat.

Zufolge aller der genannten Läsionen stellt sich unmittelbar nach dem Trauma eine Entzündung ein, so dass das Gewebe zunächst von flüssigem und weiterhin auch von zelligem Exsudat durchsetzt wird. In Folge dessen erscheint das Periost in den ersten Tagen nach der Fractur geröthet und gequollen. Seine Faserlagen sind durch eiweisshaltige Flüssigkeit auseinander gedrängt und da und dort liegen kleine Rundzellen (Fig. 325 *g*). Aehnlich sind die Veränderungen in dem an das Periost angrenzenden Gewebe, sowie in den Rissstellen des Knochenmarkes. Vom zweiten Tage ab erscheinen auch Zellen, welche in ihrem Innern Bruchstücke zerfallener Blutkörperchen sowie kleinste Partikel des abgetödteten und zertrümmerten Gewebes enthalten.

Bei uncomplicirten Fracturen erreicht die Entzündung zu keiner Zeit einen hohen Grad. Die Anhäufung von Rundzellen führt nirgends zu Bildungen, welche als Granulationsgewebe angesprochen werden könnten und der einzige sichtbare Effect der exsudativen Vorgänge ist der oben aufgeführte, der sicherlich zum Theil den Zweck hat, das vorhandene zertrümmerte Gewebe und die ergossenen Blutmassen, soweit sie nicht frei resorbirt oder aufgelöst werden können, mit Hülfe der wandernden Zellen wegzuschaffen. Da und dort, namentlich an Orten, an denen grössere Trümmerherde sitzen, scheint es auch zur Bildung von Narbengewebe zu kommen, dessen Entwickelung sich in der in § 108 bis § 111 beschriebenen Weise vollzieht. Nach wenigen Tagen nehmen die Entzündungserscheinungen gewöhnlich ab und schon am 5.—6. Tage ist die Zahl der im Gewebe liegenden Rundzellen gering und in den nächstfolgenden Tagen pflegen sie, falls nicht besonders starke Gewebszertrümmerung stattgefunden hat, ganz zu verschwinden.

Am zweiten Tage nach Entstehung der Fractur stellen sich an den Zellen des Periostes und des Knochenmarkes die ersten Zeichen eintretender Wucherung ein. Da und dort schwellen die Zellen und die Kerne (Fig. 325 *a*) an und es erscheinen in der bekannten Reihenfolge die verschiedenen Figuren (*b c*) karyokinetischer Kerntheilung (KRAFFT). In den nächsten Tagen nimmt die Zahl der sich vergrössernden und sich theilenden Zellen zu und gleichzeitig gerathen auch die Endothelien der Blutgefässe (*d*) in lebhafte Wucherung (KRAFFT). Schon am dritten und vierten Tage ist die osteoplastische Schicht des Periostes in ein gefässreiches Keimgewebe (Fig. 325) aus vielgestaltigen grösseren, zum Theil mit Kerntheilungsfiguren versehenen Zellen umgewandelt, welche in einer theils homogenen, theils faserigen Grundmasse lagern, die da

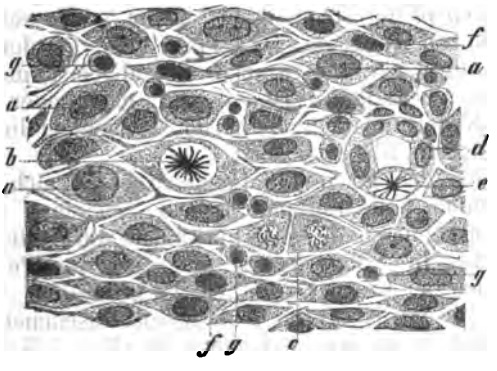


**Fig. 325.** Gewuchertes Periost 4 Tage nach Bruch des Knochens. *a* Grosskernige blasse Bildungszellen. *b* Osteoblast mit Kerntheilungsfigur. *c* Zwei Zellen kurz nach der Theilung mit Fadenknäuel im Kern. *d* Blutgefäss mit gewucherten Endothelien. *e* Endothelzellen mit Kernfigur. *f* Kleine dunkelgefärbte Bildungszellen. *g* Wanderzellen. Mit Flemming'scher Kernfixationsflüssigkeit und Hämatoxylin behandeltes in Glycerin eingelegtes Präparat. Vergr. 250.

und dort noch einzelne Wanderzellen einschliesst. Die Blutgefässe sind durch die gewucherten Endothelien nicht selten nahezu verschlossen.

Auch in den äusseren Schichten des Periostes sind die Zellen erheblich gewuchert, doch bleibt hier die faserige Structur des Periostes zu allen Zeiten kenntlich.

Vom 4. Tage ab beginnt das Keimgewebe sich zu differenziren. In den dem Knochen zunächst gelegenen Schichten erscheinen da und dort kleine Herde und weiterhin ganze Bälkchen osteoiden z. Th. auch chondroiden Gewebes (vergl. § 645 Fig. 321 *cd* und Fig. 326), welche sich nach kurzer Zeit in Knochengewebe umwandeln. Das dazwischen gelegene gefässreiche Keimgewebe behält seinen lockeren Bau bei und übernimmt weiterhin die Rolle des Knochenmarkes. Im Laufe der nächsten Tage nimmt die Zahl der der Oberfläche sich auflagernden osteoiden Bälkchen stetig zu und nach Ablauf der ersten Woche sind die Bruchenden bereits mit einer grossen Anzahl von jungen Osteophyten (Fig. 326 $dd_1$) und osteoiden Bälkchen ($ee_1$) bedeckt.

Das Gebiet der periostalen Osteophytenbildung erstreckt sich bei Röhrenknochen stets weit gegen die Epiphysen hin und zwar so, dass die Intensität der Wucherung in nächster Nähe der Fractur am stärksten ist und mit zunehmender Entfernung von derselben allmählich abnimmt (Fig. 326).

In der Nähe der Bruchenden pflegt das periostale Keimgewebe sich in grösserer oder geringerer Ausdehnung zunächst in hyalinen Knorpel (Fig. 326*f*) umzuwandeln, welcher eine Zeit lang besteht, um dann ebenfalls in spongiösen Knochen überzugehen (vergl. § 646. Fig. 323). Häufig bildet sich stellenweise zunächst auch ein faseriges Bindegewebe, welches sich später in Knochengewebe differenzirt.

Das neue Gewebe, welches sich an der inneren Schichte des Periostes entwickelt, bedingt zunächst eine im Allgemeinen spindelförmige Anschwellung des Periostes an den Bruchenden. Bald früher, bald später, meist wohl schon im Laufe der zweiten und dritten Woche werden die Bruchenden durch die periostale Wucherung überbrückt und in demselben Maasse, wie sich an der Bruchstelle feste Knochenbälkchen bilden, werden die getrennten Bruchstücke wieder unter einander vereinigt. Hatten sich Splitter (Fig. 326*b*) gebildet, waren sie aber nicht abgetödtet, so werden dieselben ebenfalls durch dazwischen sich schiebende oder dieselben überlagernde Knochenbälkchen wieder mit den Bruchenden vereinigt.

Die vom Periost aus sich bildende neue Knochenlage bezeichnet man als **äusseren periostalen Callus.** In den ersten Tagen besteht er also aus Keimgewebe, dann aus osteoidem und aus Knorpelgewebe und schliesslich aus Knochengewebe. Seine Grösse nimmt in den ersten 4—6 Wochen nach der Fractur zu und gleichzeitig gewinnt er auch an Festigkeit, indem die Zahl der Bälkchen sich vermehrt und die einzelnen Bälkchen durch Appo-

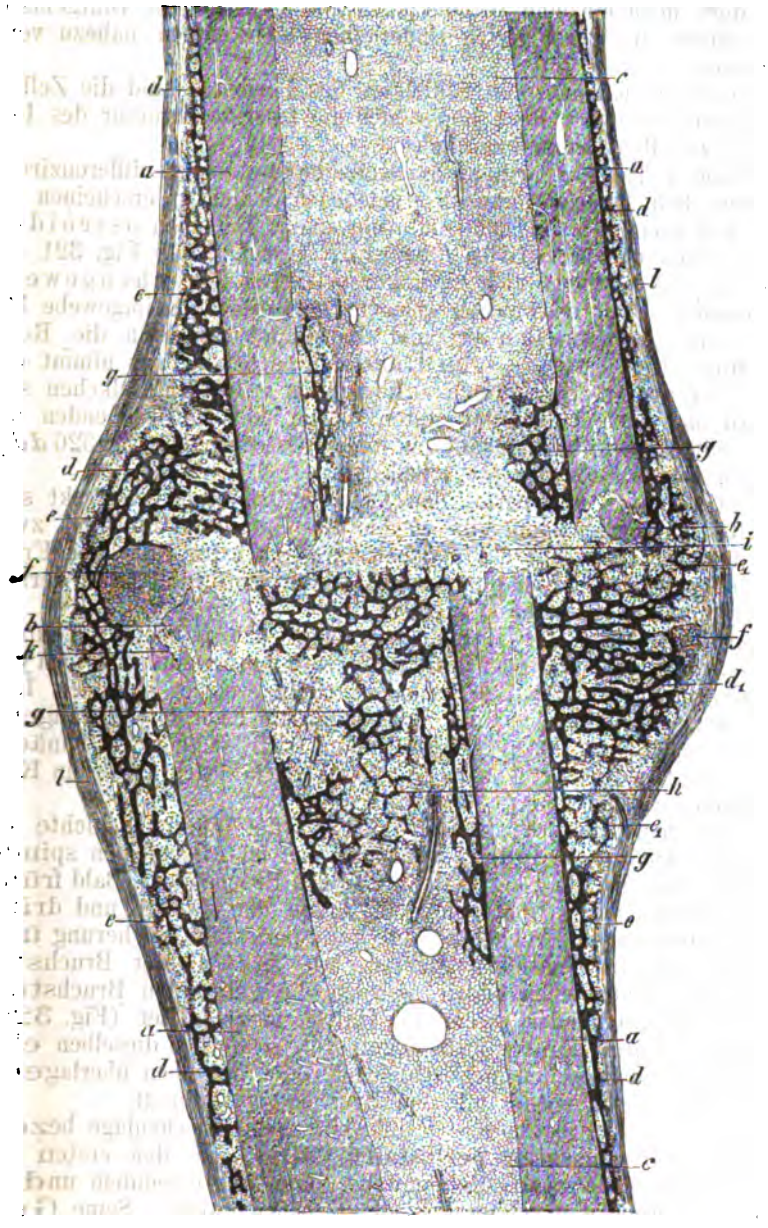


**Fig. 326.** Längsschnitt durch eine 14 Tage alte Fractur der Fibula eines alten Mannes. *a* Corticalis der Fibula. *b* Abgesprengte Stücke

der Fibula. *c* Fettreiches Knochenmark. *dd*$_1$ Periostale Osteophyten. *ee*$_1$ Balken von Osteoblasten und osteoidem Gewebe. *f* Neugebildeter Knorpel. *g* Myelogene Knochenbälkchen. *h* Myelogene Bälkchen aus Osteoblasten u. aus osteoidem Gewebe. *i* Die Fracturenden überziehendes Bindegewebe. *k* Ostoklasten. *l* Aeussere faserige Periostlage. Mit Müller'scher Flüssigkeit gehärtetes, in Pikrinsäure entkalktes, mit Hämatoxylin u. Carmin gefärbtes, in Canadabalsam eingeschlossenes Präparat. Vergr. 7.

sition neuer Knochenlagen sich verdicken. Die Form des periostalen Callus ist von der Beschaffenheit und der gegenseitigen Lage der Bruchenden abhängig und kann danach sehr verschieden sein.

Während der äussere periostale Callus sich entwickelt, pflegt im Knochenmarke auch ein **innerer myelogener Callus** (Fig. 326 *g*) sich zu bilden. Es geschieht dies in der Weise, dass die wuchernden Osteoblasten sich zu Bälkchen gruppiren, welche sich in osteoides Gewebe und schliesslich in Knochengewebe umwandeln. An Mächtigkeit pflegt der innere Callus gegen den äusseren erheblich zurückzutreten und kann unter Umständen sich auf die Bildung weniger Bälkchen beschränken.

Sehr häufig entwickelt sich auch eine Knochenlage zwischen den Bruchenden, welche als **intermediärer Callus** bezeichnet wird. Er ist meistens ausschliesslich ein Product des von aussen hineinwachsenden Periostes.

Sehr frühzeitig pflegen sich sowohl an dem alten als an dem neugebildeten Knochen **Resorptionsprocesse** einzustellen. An ersterem werden zunächst namentlich die Bruchenden (Fig. 326 *k*) und allfällig abgesprengte Bruchstücke (*b*) resorbirt. Nach Consolidirung der Fractur wird im Laufe von Monaten auch ein Theil des Callus wieder zerstört und zwar derjenige, welcher für die Function des Knochens ohne Nutzen ist. Es findet also eine **Rückbildung des Callus** statt. Gleichzeitig werden diejenigen Balken, welche statisch besonders in Anspruch genommen sind, durch Apposition verdickt. Auch an dem alten Knochen werden diejenigen Theile, welche zufolge der Aenderung der statischen Bedingungen überflüssig geworden sind (Wolff) resorbirt. Auf diese Weise geschieht es, dass nach Monaten und Jahren die Beschaffenheit des gebrochenen Knochens sich mehr und mehr wieder den ursprünglichen Verhältnissen nähert und die Grenze zwischen altem und neuem Knochen sich verwischt, so dass man in Fällen, in denen nur eine geringe Verschiebung der Bruchenden stattgefunden hatte, die Bruchstelle nur noch durch eine unerhebliche Verdickung angedeutet findet. Bei starker Dislocation der Bruchenden bleiben natürlich auch stärkere Difformitäten zurück.

Mit der Resorption der äusseren Callusschichten findet zugleich auch eine Rückbildung der schwieligen Verdickung des Bindegewebes statt, welche sich zur Zeit der Fracturheilung in den angrenzenden Weichtheilen einzustellen pflegt.

Die **Grösse der Callusmasse** ist in den einzelnen Fällen sehr wechselnd und hängt, von individuellen Verschiedenheiten abgesehen, theils von der Beschaffenheit der Knochensubstanz an der

Fracturstelle und von der Grösse des Knochens, theils von der Form des Bruches ab. Der stärkste Callus bildet sich an den Diaphysen der grossen Röhrenknochen. Weit geringer wird die Callusmasse an den Epiphysenenden der Röhrenknochen, an den kleinen spongiösen Knochen und an den platten Knochen des Schulter- und Beckengürtels und des Schädels. An letzterem ist namentlich der äussere Callus sehr klein und erhebt sich kaum etwas über die Oberfläche; später kann er wieder ganz resorbirt werden. Die Spalte zwischen den Bruchenden wird oft nur mangelhaft von Knochenspangen überbrückt. Bei Brüchen, welche von den Diaphysen auf das Gelenkende übergreifen, ist der extracapsuläre Theil des Callus mächtig, der intracapsuläre Theil nur schwach entwickelt. Unter Umständen kann durch den extracapsulären Callus eine Ueberbrückung des Gelenkes mit Osteophyten zu Stande kommen.

Bei **unvollständigen Brüchen**, d. h. solchen, bei welchen nur ein Theil der Continuität des Knochens getrennt und kein Theil aus seinem Zusammenhang ganz gelöst wurde, ist auch die Callusbildung beschränkt. Es gilt dies sowohl für die Knickbrüche der Röhrenknochen, die Impressionen der platten Knochen und die Compressionen oder Quetschungen der spongiösen Knochen als auch für die Fissuren oder Spalten in den verschiedenen Knochen.

Bei **vollständigen Brüchen**, bei welchen eine vollständige Trennung der Bruchstücke eintritt, hängt die Stärke der Callusbildung unter sonst gleichen Bedingungen von dem Grade der Dislocation und der Zahl der Fragmente ab. Am kleinsten wird der Callus, wenn die Dislocation so gering ist, dass das Periost nicht eingerissen wird. Erheblich grösser wird er bei bedeutenden Verschiebungen nach der Seite oder in der Längsaxe mit Uebereinanderschiebung der Bruchenden, sowie bei Winkelstellung der letzteren. Ein Splitterbruch mit Bildung verschiedener Fragmente erfordert zur Wiederherstellung eine grössere Callusmasse als ein einfacher Quer- oder Schrägbruch.

Werden Fragmente abgesprengt und erheblich dislocirt, so kann eine Wiedervereinigung des Splitters mit dem Knochen ausbleiben. Nekrotische Splitter unterhalten einen Entzündungsreiz, der so lange andauert, bis der Splitter resorbirt ist. Mit Periost bedeckte lebende Splitter können sich zunächst durch Knochenapposition vergrössern, später werden sie resorbirt. Splitter, welche in die Callusmasse eingeschlossen werden, werden je nach ihrer Verwendung für die statischen Leistungen des neuen Knochens, theils durch Apposition verstärkt, theils durch Resorption rareficirt.

Bei Bruch einander benachbarter Knochen kann eine Verschmelzung der einander benachbarten periostalen Wucherung und damit eine Synostose der Knochen eintreten.

Werden die Bruchenden durch Muskelzug (Querfractur der Patella, Absprengung des Olecranon) oder durch irgend eine andere Einwirkung weit von einander entfernt, oder findet eine beständige

gegenseitige Verschiebung statt, so kann eine knöcherne Vereinigung ausbleiben. Dasselbe kann geschehen, wenn, wie das namentlich am oberen Ende des Humerus und des Femur vorkommt, Weichtheile zwischen die Bruchenden gelagert sind, oder wenn das eine Knochenstück schlecht ernährt ist und wenig osteoplastisches Gewebe besitzt. Letzteres kommt namentlich bei intracapsulären Fracturen und hier wieder am häufigsten bei intracapsulären Brüchen des Schenkelhalses vor. Auch senile, marantische Zustände des Körpers können einer Callusbildung hinderlich sein. Endlich kommt es auch vor, dass bei vollkommen gesunden Individuen eine knöcherne Wiedervereinigung gebrochener Knochen ausbleibt.

In allen diesen Fällen bildet sich eine **Pseudarthrose**, d. h. ein falsches Gelenk. Die Bruchenden werden entweder durch straffe oder lange, eine ergiebige Bewegung der Knochen gestattende, fibröse Bandmassen unter einander verbunden (pathologische Syndesmosen) oder bleiben vollkommen getrennt. Im letzten Falle können sich die Bruchenden durch Callusmasse verdicken und sich abglätten. Durch Verdickung des umgebenden Bindegewebes kann sich eine Art Gelenkkapsel bilden, welche eine synoviaartige Flüssigkeit absondert. Unter Umständen bildet sich auf der Bruchfläche sogar Knorpel (vergl. § 649).

Die Dauer des Heilungsverlaufes bei den einzelnen Knochenbrüchen hängt bei sonst gleichen Verhältnissen von der Grösse des Knochens ab. Nach Gurlt ist durchschnittlich eine gebrochene Fingerphalanx in 2, eine Rippe in 3, ein Vorderarm in 5, ein Oberarm in 6, eine Tibia in 7, ein Oberschenkel in 10, ein Schenkelhals in 12 Wochen consolidirt. Bei Kindern erfolgt die Heilung erheblich rascher. Bei Kindern unter 2 Jahren heilen die meisten Brüche in 2—3 Wochen. Zuweilen verzögert sich die Heilung bei gesunden Individuen aus unbekannten Gründen.

Werden auf operativem Wege Stücke in der Continuität eines Knochens entfernt oder einander gegenüberliegende Gelenkenden abgetragen und die Resectionsenden einander adaptirt, so tritt eine knöcherne Vereinigung derselben in ähnlicher Weise wie bei Fracturheilung ein.

Rokitansky, Scarpa, J. Müller, Bell, Lossen und Andere haben angenommen, dass an der Callusbildung sich auch der alte Knochen betheilige. Virchow, Hein, Schweigger-Seidel, Förster, C. O. Weber, Gurlt, Volkmann und Andere lassen auch die das Periost umgebenden Weichtheile an der Callusbildung Theil nehmen. Nach Billroth soll sich ein Granulationsgewebe bilden, das verknöchert und nach Maas werden die ausgewanderten farblosen Blutkörperchen zu Bildungszellen des Callus.

Nach meinen Beobachtungen, sowie nach Untersuchungen, welche Herr Krafft auf meinem Laboratorium ausgeführt hat, kann ich diesen Angaben nicht beistimmen. Die Fracturheilung geht lediglich vom Periost und vom Knochenmark aus und die Bildungszellen

sind Abkömmlinge der Periost- und Knochenmarkzellen. Es ist auch die Fracturheilung kein entzündlicher Vorgang, sondern ein regenerativer Process. Die Entzündung verläuft nebenher und die Wanderzellen schaffen die Zerfallsproducte des Gewebes weg; vielleicht führen sie den wuchernden Zellen auch Nährmaterial zu. Eine Steigerung der Entzündung hindert die Wucherung. Vielleicht dass, wie Bruns meint, die Entzündung die regenerative Wucherung einleitet; zur Unterhaltung derselben ist sie nicht nöthig.

*Literatur über Heilung der Knochenbrüche und der Resectionen: die im § 646 aufgeführte Literatur*; Duhamel, *Mém. de l'Acad. royale des sciences de Paris 1741*; Malgaigne, *Traité des fract. et luxat., Paris 1855*; Wagner, *Ueber den Heilungsprocess nach Resection der Knochen, Berlin 1853*; Gurlt, *Handb. d. Lehre v. d. Knochenbrüchen I, Berlin 1862*; Weber, *Ueber Wiedervereinigung und Heilung gebrock. Röhrenknochen 1825*; Dupuytren, *Leçons orales de clin. chir. II, éd. Paris 1839*; Hilty, Henle u. Pfeufer's *Zeitschr. f. rat. Med. N. F. III 1853*; Maas, *v. Langenbeck's Arch. XX*; Nikolsky, *Virch. Arch. 54. Bd.*; Lossen, *ib. 55. Bd.*; Bajardi, *Untersuch. v. Moleschott XII*; v. Bruns, *Die chir. Krankh. u. Verletz. d. Gehirnes u. s. Umhüllung, Tübingen 1854*; Bergmann, *Die Lehre v. d. Kopfverletzungen, Deutsche Chir., Lief. 30, 1880*; J. Wolff, *Das Gesetz der Transformation der inneren Architectur der Knochen b. path. Veränd. d. äuss. Knochenform 1881 und D. med. Wochenschr. 1884 N. 18*; Billroth, *Allg. chir. Pathol., Berlin 1883*; P. Bruns, *Deutsche Chir., Lief. 27, 1882 und v. Langenbeck's Arch. XXVI (Transplantation v. Knochenmark)*; Bidder, *ib. XXII*; Kassowitz, *Die normale Ossification etc., Wien 1881*; Stimson, *A treatise on fractures, London 1883*; Rigal et Vignal, *Arch. de phys. 1881*; Bardeleben, *Lehrb. d. Chir. II, Berlin 1880.*

§ 649. Der Knorpel des Skeletes wächst zur Zeit des Wachsthums des Körpers theils durch eine Wucherung der Knorpelzellen selbst, theils durch Anlagerung von Knorpel von Seiten des Perichondrium. Es kommt ihm also sowohl ein interstitielles als auch ein appositionelles Wachsthum zu.

Beide Formen der Knorpelneubildung kommen auch unter pathologischen Verhältnissen vor, doch muss dabei von vornherein betont werden, dass der Knorpel zwar nicht selten hyperplastische Wucherung eingeht, dass ferner auch häufig Knorpel aus dem Periost und seinem Abkömmling, der Gelenkkapsel sich bildet, dass er dagegen bei Entstehung von Knorpeldefecten eine sehr geringe Regenerationskraft besitzt.

Wird der Rippenknorpel in irgend einer Weise verletzt, so stellen sich in der Knorpelwunde meist lediglich degenerative Veränderungen ein, welche in Quellung der Zellen, Vacuolenbildung, körniger Trübung, Verfettung und Zerfall bestehen. Nur selten und nur bei jungen Individuen stellt sich in der Nachbarschaft der Degenerationszone eine Wucherung ein, die stets sich

in bescheidenen Grenzen hält. Ein Rippenknorpelbruch heilt darnach nicht durch regenerative Wucherung des Knorpels, sondern es werden die Bruchstücke lediglich durch eine vom Perichondrium ausgehende Wucherung wieder vereinigt, welche nur Bindegewebe und Knochen, aber keinen Knorpel producirt.

Wird innerhalb eines Gelenkes ein Knorpelstück durch ein Trauma abgesprengt, so ersetzt sich der dadurch entstehende Defect nicht oder wenigstens nur höchst unvollkommen wieder durch Knorpel. Reicht er bis auf die Spongiosa des Knochens oder liegt er in der Nachbarschaft des Periostes, so füllt er sich von den genannten Geweben aus mit Bindegewebe, doch bleibt auch hierbei meist eine Vertiefung zurück. Dasselbe ist der Fall, wenn der Bruch gleichzeitig den Knochen und die Knorpeldecke betrifft.

Vom Gelenkende abgesprengte Knorpelstücke oder mit Knorpel bedeckte Knochenstücke heilen, falls sie beweglich sind, am Orte der Loslösung nicht wieder an, sondern bilden entweder freie Gelenkkörper oder Gelenkmäuse, oder lagern sich der Synovialmembran an, werden durch Gefäss- und Bindegewebsneubildung an derselben festgeheftet und mit einer Bindegewebslage überzogen. Nach v. Recklinghausen kann sich auch an der Oberfläche der freien Gelenkkörper ein feinfaseriges Bindegewebe mit kleinen Zellen auflagern.

Werden die Enden zweier zu einem Gelenk verbundener Knochen intracapsulär und subperiostal auf operativem Wege entfernt, die resecirten Knochen danach aber nicht in feste Verbindung gebracht, so gelingt es bei geeigneter Behandlung eine neue Gelenkverbindung der betreffenden Knochen herzustellen.

An den Resectionsenden stellt sich zunächst eine Knochenresorption und Apposition ein, durch welche dieselben mehr oder weniger umgestaltet werden. Im Ganzen ist die Knochenproduction im resecirten Knochen gering, sie kann indessen vom Periost unterstützt werden. Unter Umständen nehmen im Laufe von Monaten die Enden Formen an, welche in ihrer Configuration an normale Gelenke erinnern.

Schon frühzeitig bedecken sich die freien Knochenflächen mit Bindegewebe, welches theils aus dem Knochen herauswächst, theils, und zwar seiner Hauptmasse nach, vom Periost stammt und von der Peripherie hinüberzieht.

Die einander gegenüberliegenden Bindegewebslagen können unter einander verwachsen und, falls das Gelenk stets in derselben Lage gehalten wird, eine feste Vereinigung der Knochenenden herbeiführen. Bei geeigneter Veränderung der Lage der betreffenden Knochen bildet sich indessen nicht selten eine einfache oder durch Verwachsungsmembranen in mehrere Hohlräume abgetheilte glattwandige Höhle, welche die Rolle einer neuen Gelenkhöhle übernimmt und sogar eine synoviaartige Flüssigkeit enthält.

Das Gewebe, welches die Knochenenden bedeckt, ist meist ein dichtes derbes Bindegewebe. Bei jungen Individuen entwickelt sich

indessen (Lücke, Czerny, Weichselbaum) zuweilen auch hyaliner und faseriger Knorpel. Unter Umständen kann derselbe sogar einen grossen Theil der Gelenkfläche einnehmen.

Nach Resection des Gelenkkopfes bei Erhaltung der Pfanne gestalten sich die Verhältnisse ähnlich den oben geschilderten.

**Hyperplastische Wucherung der Knorpelzellen** kommt namentlich im höheren Alter als senile Erscheinung sowie bei chronischer Arthritis vor. Sie ist meist mit Zerfaserungsprocessen in der Knorpelgrundsubstanz (§ 643) verbunden und führt nicht zu Neubildung von Knorpelgewebe, sondern endet in Gewebszerfall. Es kommen indessen auch Fälle vor (vergl. Arthritis deformans), in denen der Gelenkknorpel knotige Protuberanzen bildet, in deren tieferen Schichten sich eine Knochenbildung einstellt.

*Literatur über Regeneration von Knorpel und Heilung von Knorpelbrüchen:* Barth, *Centralbl. f. d. med. Wiss. 1869;* Heitzmann, *Wiener med. Jahrb. 1872;* Ewetzky, *Unters. a. d. pathol. Institut in Zürich, III, Leipzig 1875;* Flesch, *Unters. über d. Grundsubst. d. hyal. Knorp., Würzburg 1880;* Böhm, *Beitr. z. norm. u. path. Anat. d. Gelenke I. D. Würzburg 1868;* Genzmer, *Virch. Arch. 67. Bd.;* Tizzoni, *Arch. per le science med., II, 1877;* Speir, *Contrib. à l'étude des fract. compl. des cartil. diarthrod., Paris 1881;* Schwalbe, *Sitzungsber. d. Jen. Gesellsch. f. Med. u. Naturw. 1878.*

*Literatur über Neubildung von Gelenken nach Gelenkresectionen:* Wagner, *Ueber den Heilungsprocess nach Resection der Knochen, Berlin 1853;* Ollier, *Traité de la régén. des os II, Paris 1867 et Rev. de chir. I;* Syme, *Lancet 1855;* Lücke, *v. Langenbeck's Arch. III;* Beck, *ib. V;* Sander, *ib. XI;* Neudörfer, *ib. XI;* Doutrelepont, *ib. IX und Berl. klin. Wochenschr. 1867;* Czerny, *v. Langenbeck's Arch. XIII;* Weichselbaum, *ib. XVI;* v. Langenbeck, *ib. XVI;* Schömaker, *ib. XVII;* Jagetho, *D. Zeitschr. f. Chir. IV;* Bajardi, *Arch. ital. de biol. I.*

*Literatur über freie Gelenkkörper s. § 651.*

§ 650. **Diarthrosen** und **Synarthrosen** erleiden sehr häufig **traumatische Laesionen**, durch welche die **bindegewebigen Bestandtheile** der betreffenden Knochenverbindung theils gequetscht **und** gezerrt, theils zerrissen und zerschnitten werden. Bei **Verwundungen** können selbstverständlich die Gelenke in der verschiedensten Weise lädirt werden. Bei den **Distorsionen** werden die Kapselbänder übermässig gedehnt und gezerrt und häufig stellenweise zerrissen. Bei den als **traumatische Luxation** oder **Verrenkung** bezeichneten Laesionen werden die verschiedenen Knochenenden entweder vollständig oder zum Theil (Subluxation) aus ihrer gegenseitigen Lage und ihrer typischen physiologischen Anordnung gebracht. Diese Lageveränderungen sind natürlich nur durch eine erhebliche Gewebszerreissung möglich; bei vollkommenen Luxationen ist dieselbe so bedeutend, dass der Gelenkkopf durch

den Riss in der Gelenkkapsel nach aussen tritt. Zuweilen werden gleichzeitig auch die Gelenkknorpel und der Knochen verletzt (complicirte Luxationen).

Die nächsten Folgen der Verletzung sind, ähnlich wie bei der Knochenfractur, mehr oder minder starke Blutungen aus den zerrissenen Gefässen und weiterhin Entzündungen, welche zu einer Ansammlung von Exsudat in den Gelenken und zu einer Infiltration der Gelenkkapsel und deren Umgebung führen. Gesellt sich zu der Verletzung keine Infection, eine Complication, die namentlich bei Gelenkverletzungen und Luxationen mit perforirenden Hautwunden eintritt, so pflegt die Entzündung zu keiner Zeit einen hohen Grad zu erreichen und wird früher oder später wieder rückgängig (vergl. Cap. V); die Extravasate und Exsudate werden wieder resorbirt. Nur in sehr seltenen Fällen kommt es vor, dass in den Gelenkhöhlen kleine Reste der Extravasate liegen bleiben, welche später unter dem Einfluss einwandernder Zellen zu dichten **bindegewebsähnlichen freien Gelenkkörpern** mit kleinen Zellen werden.

Wird bei Luxationen das verrenkte Glied wieder an die rechte Stelle gebracht, so stellen sich sehr bald in der Kapsel **regenerative Wucherungen** ein, durch welche der Kapselriss wieder geschlossen und die zerrissenen Bänder wieder vereinigt werden. Das neue Gewebe ist ein zelliges Keimgewebe, welches im Laufe der Zeit in ein Bindegewebe übergeht, das dem alten Kapselgewebe gleich ist. Zuerst wird Gewebe im Ueberschuss gebildet. Nach Monaten und Jahren kann die Kapsel wieder ein normales Aussehen zeigen. In ähnlicher Weise heilen auch Gewebsläsionen, welche durch Distorsionen, Quetschungen, Stichwunden etc. entstanden sind; ebenso auch zerrissene Synarthrosen. Allfällig mortificirte Gewebe werden resorbirt. Gleichzeitig vorhandene Fissuren und Fracturen der intraarticulär gelegenen Knochen heilen in der in § 732 angegebenen Weise.

Wird ein verrenktes Glied, z. B. der Oberschenkel, nicht wieder eingerenkt und bleibt es danach dauernd in einer pathologischen Lage, so stellen sich Veränderungen ein, welche einestheils zu einer Obliteration des alten Gelenkes, anderentheils zur Bildung eines neuen Gelenkes führen.

Die Pfanne oder das Gelenkende, welches ausser Verbindung mit einem distal gelegenen Knochen gesetzt ist, bedeckt sich mit Bindegewebe, welches grösstentheils von der zerrissenen Gelenkkapsel, zum Theil auch von den Weichtheilen der Nachbarschaft stammt und sich der Oberfläche des Knorpels anlegt. Der letztere selbst erleidet im Laufe der Zeit eine Auffaserung und wandelt sich in seinen oberflächlichen Lagen in Bindegewebe um, welches mit dem darüber liegenden Gewebe verwächst.

Ein ähnliches Schicksal kann auch das proximale Ende des verrenkten Gliedes erleiden, falls dasselbe frei in den Weichtheilen liegt und nicht an der Oberfläche irgend eines Knochens eine Stütze erhält. Ist dagegen letzteres der Fall, so können sich Wucherungen

einstellen, die entweder zu einer Ankylose oder zur Bildung eines neuen Gelenkes führen.

Am Orte, wo die luxirten Knochen sich anstemmen, pflegt zunächst eine grubige Vertiefung im gedrückten Knochen sich zu bilden, welche als eine Druckatrophie anzusehen ist. Sie ist indessen meist sehr gering und kann (v. Langenbeck) auch vollkommen fehlen.

Schon bald nach Anlagerung des verrenkten Gliedes beginnt das Periost in der nächsten Nachbarschaft der gedrückten Stelle zu wuchern und nach Wochen bildet sich um den angelagerten Gelenkkopf ein knöcherner Wall, eine Art Pfanne, welche nach aussen von der Faserschicht des Periostes bedeckt ist.

Während dies am stützenden Knochen geschieht, entsteht um das Gelenkende des verrenkten Gliedes eine Bindegewebshülle, welche theils von den mit abgerissenen Resten der alten Kapsel, theils von den umgebenden Weichtheilen gebildet wird, sich mit der Oberfläche des wuchernden Periostes verbindet und so zu einer neuen Gelenkkapsel sich gestaltet.

Bleibt der verrenkte Knochen in der Zeit, in welcher sich die eben geschilderten Vorgänge abspielen, unbewegt, so pflegt sich zwischen seinem Gelenkende und dem stützenden Knochen eine feste fibröse Verbindung herzustellen und es geht ein Theil des Gelenkknorpels in Bindegewebe über. Es bildet sich also eine **Ankylose** d. h. eine feste Vereinigung der aneinander stossenden Knochen.

Wird in der Zeit der Heilung das verrenkte Glied bewegt, so kann sich ein mehr oder minder vollkommenes neues Gelenk, eine **Neurthrose**, bilden. Pfanne und Kapsel dieses neuen Gelenkes entstehen dabei in der beschriebenen Weise. Allein in diesem Fall bleibt die Gelenkfläche des alten Gelenkendes und der neuen Pfanne frei von Verwachsungen, oder es sind wenigstens die Verwachsungen nur partiell und locker genug, um eine Bewegung des verrenkten Gliedes zu gestatten. Gleichzeitig wird die Oberfläche des freibleibenden Theiles der Pfanne glatt, während der frei bleibende Theil des alten Gelenkknorpels sich erhält. Zwischen beiden bildet sich eine nach aussen von der neuen Gelenkkapsel begrenzte Höhle, welche mit flachen Bindegewebszellen ausgekleidet ist und eine zähe fadenziehende Flüssigkeit, Synovia, enthält. Mitunter bildet sich weiterhin im Bindegewebe der Pfanne Knorpel, so dass das neue Gelenk in seiner Zusammensetzung sich einem normalen Gelenke in hohem Maasse nähert.

*Literatur über Bildung von Nearthrosen:* v. Froriep, *Veraltete Luxationen, Weimar 1834;* Malgaigne, *Traité des fractures et des lux. II, Paris 1855;* v. Langenbeck, *Deutsche Klin. 1, 1864;* Hueter, *Klin. d. Gelenkkrankh., Leipzig 1877;* Billroth, *Allg. chir. Pathol., Berlin 1883;* Grinewsky, *Centralbl. f. Chir. 1879;* Bajardi, *Arch. per le science med. IV;* Küster, *v. Langenbeck's Arch. XXIX;* Israël, *ib. XXIX.*

§ 651. Schon nach traumatischen Laesionen, z. B. nach intraarticulären Fracturen, kommt es zuweilen vor, dass sich im Gelenk nicht nur regenerative Processe, sondern auch **hyperplastische Wucherungen der Gelenkkapsel** einstellen, welche weiterhin mehr und mehr in der Form einer selbständigen Erkrankung verlaufen. Noch häufiger stellt sich diese Erscheinung im Anschluss an Entzündungsprocesse ein und zwar sowohl an solche, welche mit einer erheblichen Destruction der Gewebe verbunden (vergl. eitrige und tuberculöse Arthritis) waren, als auch an solche, welche nur wenig sichtbare Läsionen hinterliessen. Endlich kommen hyperplastische Wucherungen der Gelenkkapsel und der Knorpel auch vor unter Verhältnissen, welche die Annahme einer gestörten Ernährung rechtfertigen, so z. B. in hohem Alter als senile Erscheinung, bei Nervenkranken als neurotischer Process. Die letztgenannten Formen werden gewöhnlich der chronischen Arthritis zugezählt und sie wirden später auch noch unter dieser Bezeichnung näher besprochen werden.

Die hyperplastischen Wucherungen der Gelenkkapsel führen zu einer Verdickung der Kapselbänder und der Synovialmembran, sowie zu einer Vergrösserung der ihr zukommenden Falten und Zotten. Sehr häufig schiebt sich auch die wuchernde Synovialis in Form eines zarten, gallertig aussehenden, von Gefässen durchzogenen Pannus über die bei den gewöhnlichen Bewegungen keinem Drucke ausgesetzten Randbezirke der Gelenkflächen.

Die Zotten bestehen meist aus einem gefässreichen locker gebauten Bindegewebe, können sich indess durch Aufnahme von Fett in Fettgewebe umwandeln oder Knorpel produciren. Hält sich die papilläre Wucherung noch in gewissen Schranken, so bezeichnet man die Veränderung als **papilläre Hyperplasie der Zotten**, entwickeln sich dagegen grössere verzweigte geschwulstartige Bildungen, so wird ihnen auch wohl der Name eines **papillären Fibrom's** (Virchow) beigelegt. Nehmen die einzelnen Zweige des Papillom's Fett auf und entwickeln sich so zu Fettgewebe, so wird die Bildung zum **Lipoma arborescens.** Werden, was freilich nur selten geschieht, Theile des letzteren oder der papillären Fibrome abgerissen, so können sich **freie Gelenkkörper** aus Bindegewebe oder Fettgewebe bilden.

**Knorpelwucherungen** treten sowohl in den Zotten und Falten als auch in den glatten Theilen der Gelenkkapsel auf und gehen von den Knorpelzellen aus, welche das betreffende Gewebe einschliesst. Sie bilden hirsekorn- bis haselnussgrosse, mitunter auch grössere Knoten von höckeriger Oberfläche, welche im Kerne häufig verknöchern. Werden sie bei der Bewegung der Knochen von ihren Bildungsstätten abgerissen, so entstehen aus ihnen **freie Gelenkkörper.**

Noch häufiger bilden sich in der Gelenkkapsel Knorpel- und Knochenplatten, welche ebenfalls von ihrem Mutterboden losgelöst und zu freien Gelenkkörpern werden können. Sowohl aus Binde-

gewebe und Fettgewebe als auch aus Knorpel bestehende freie Gelenkkörper können durch Imprägnation mit Kalksalzen petrificiren.

Sowohl das Lipoma arborescens als auch die Knorpelwucherung kommen am häufigsten im Kniegelenk vor.

Ist das Kapselgewebe eines Gelenkes der Sitz hyperplasirender Wucherungsprocesse, so pflegen auch die Gelenkknorpel nicht unverändert zu sein und das angrenzende Knochenmark und der Knochen sind häufig mit erkrankt. Welcherlei Veränderungen die letztgenannten Gewebe aufweisen, hängt von der Form der Gelenkerkrankung ab. In dem einen Fall sind es mehr destructive Processe, im anderen mehr plastische, welche zu einer Gewebsneubildung führen.

Die Gewebe bildenden Processe, welche sich entweder an voraufgegangene Gewebszerstörungen (vergl. Cap. V Entzündung) anschliessen und dann einen regenerativen Character tragen, oder aber von Anbeginn an den krankhaften Process begleiten, also als hyperplastische Wucherungen auftreten, bestehen theils in einer **Wucherung des Knorpels**, theils in einer **Neubildung von Knochen- und Bindegewebe.**

Der Effect all dieser Vorgänge ist der, dass gleichzeitig mit den Wucherungen der Knorpel auch die Gelenkenden verunstaltet und in ihrem Baue verändert werden (vergl. Chronische Arthritis und Tuberculose der Gelenke). Meist leidet dabei am stärksten der Knorpel, indem er theils zerstört und durch anderes Gewebe ersetzt oder in anderes Gewebe, namentlich in Schleim- und Bindegewebe umgewandelt wird. Am häufigsten vollzieht sich letzteres in der Weise, dass von der Peripherie des Gelenkes her gefässhaltiges Gewebe sich über die Gelenkfläche hinüberschiebt (Fig. 327 *d*), worauf in der oberflächlichen Lage des Knorpels (*a*) die Grundsubstanz sich verflüssigt, während die Zellen ($b\,b_1$) sternförmig werden und Schleimgewebe oder auch lockeres Bindegewebe bilden. In anderen Fällen wird der Knorpel von wucherndem Markgewebe durchbrochen und von dort aus zerstört oder in Bindegewebe umgewandelt.

Sind die einander zugekehrten Gelenkflächen in dieser oder jener Weise verändert, so kommt es häufig zu einer Vereinigung derselben durch bindegewebige oder knöcherne Verbindungsbrücken. Wird dadurch die Beweglichkeit mehr oder weniger aufgehoben, so bezeichnet man dies als eine **intracapsuläre Ankylose** oder als eine **Ankylose** im engeren Sinne.

Sind die Knochen total festgestellt, so nennt man dies eine Ank. **completa** s. vera, sind sie noch beweglich, eine Ank. **incompleta** s. spuria. HÜTER bezeichnet letztere als Contractur. Die Verwachsungen können bei beiden die ganzen Gelenkflächen einnehmen, doch bleiben häufig da und dort kleine Lücken als Reste der Gelenkhöhle bestehen.

Die häufigste Form der Ankylose ist diejenige, bei welcher die Knochenenden durch Knorpel und Bindegewebe untereinander verbun-

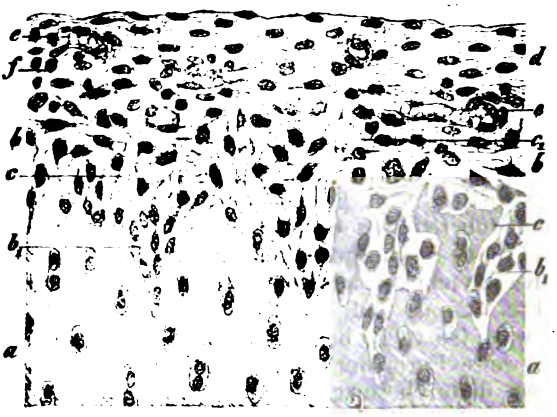

Fig. 327. Metaplasie der oberflächlichen Lagen des Gelenkknorpels in Schleim- und Bindegewebe bei tuberculöser Perlarthritis und Arthritis des Fussgelenkes. *a* Hyaliner Knorpel. *b b*$_1$ Schleimgewebe. *c* Zwischen dem vordringenden Schleimgewebe stehengebliebener hyaliner Knorpel. *d* Gallertiges Bindegewebe. *e* Blutgefässe. In Müller'scher Flüssigkeit und Spiritus gehärtetes, mit Haematoxylin und Carmin gefärbtes, in Canadabalsam eingeschlossenes Präparat. Vergr. 100.

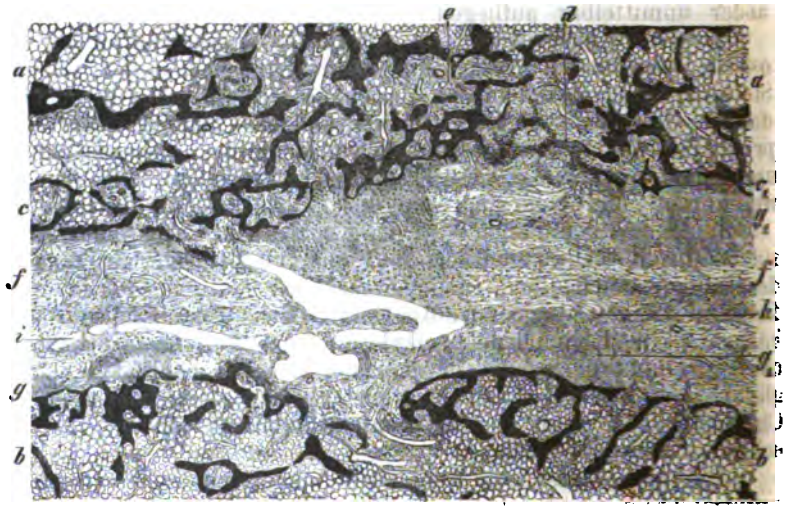

Fig. 328. Ankylosis fibrosa intercartilaginea. Schnitt aus dem Tibiotarsalgelenk. *a* Spongiosa der Tibia. *b* Spongiosa des Astragalus. *cc*$_1$ Neugebildetes Knochengewebe. *d* In Bildung begriffenes Knochengewebe. *e* Fettfreies, gefäss- und zellreiches Knochenmark. *f* Aus den Gelenkknorpeln entstandenes gefässhaltiges Bindegewebe. *gg*$_1$ Reste des Gelenkknorpels. *h* Faserknorpel. Mit Müller'scher Flüssigkeit und Alcohol gehärtetes, in Pikrinsäure entkalktes, mit Hämatoxylin und Carmin gefärbtes, in Canadabalsam eingeschlossenes Präparat. Vergr. 12.

den werden und zwar so, dass die Reste des Knorpels (Fig. 328 $gg_1$) die äussere Lage, das Bindegewebe ($f$) hauptsächlich die mittleren Lagen der Verbindungsbrücke einnimmt. Sie wird danach am besten als **Ankylosis fibrosa intercartilaginea** (Willems) bezeichnet. Sie kommt dadurch zu Stande, dass der Knorpel zuerst durch Entzündungsprocesse theilweise zerstört und danach von der Kapsel oder vom Mark aus mit gefässhaltigem Bindegewebe überzogen und theilweise selbst in Bindegewebe umgewandelt wird (so z. B. nach eitrigen oder tuberculösen Gelenkentzündungen), oder aber so, dass der Knorpel ohne voraufgegangene Zerstörung von der Peripherie oder dem Knochenmarke aus von gefässhaltigem Bindegewebe überwachsen (Fig. 327 $d$) und durchwachsen und in Bindegewebe umgewandelt wird (so z. B. bei Polyarthritis rheumatica).

Eine zweite Form der Ankylose, die **Ankylosis fibrosa interossea** ist dadurch ausgezeichnet, dass die Knorpel vollkommen fehlen, so dass die knöchernen Theile nur durch Bindegewebe verbunden werden. Ihre Genese ist eine ähnliche wie diejenige der ersten Form, nur wird dabei der Knorpel ganz zerstört oder ganz in Bindegewebe übergeführt.

Ist bei einer Ank. fibrosa intercartilaginea die Menge des Bindegewebes zwischen dem Knorpel sehr gering, so kann man sie als **Ankylosis cartilaginea** bezeichnen. Sie kommt nur selten vor, doch kann es sich ereignen, dass die Knorpel stellenweise einander unmittelbar aufliegen.

Bei der vierten Form, der **Ankylosis ossea** oder der **Synostose**, werden die Knochenenden durch Knochengewebe verbunden. Sie kann dadurch entstehen, dass zuerst der Knorpel zerstört und danach Knochen vom Knochenmark und dem angrenzenden Periost producirt wird. In diesem Falle pflegen die Knochenspangen in unregelmässiger Weise entwickelt und da und dort von Bindegewebszügen unterbrochen zu sein.

In anderen Fällen (Polyarthritis rheumatica § 659) entsteht sie dadurch, dass der Knorpel (Fig. 328 $cc_1$) oder das an Stelle des Knorpels befindliche Bindegewebe einer fibrösen oder knorpelig-fibrösen Ankylose successive ossificirt. Hiebei können die Knochenbälkchen im Gebiete der Ankylose eine Anordnung zeigen, welche durchaus derjenigen in der Epiphyse entspricht. Indem zugleich das zwischen den Knochenbälkchen gelegene Gewebe den Charakter des übrigen Markgewebes annimmt, kann das Gelenk schliesslich spurlos oder wenigstens nahezu spurlos verschwinden.

Die verschiedenen Formen der Ankylosenbildung können sich untereinander verbinden, so dass gemischte Formen vorkommen, in denen die Verbindung durch Knochen, Knorpel und Bindegewebe hergestellt wird.

Werden Gelenkenden durch ossificirende Wucherung stark difformirt, so kann unter Umständen dadurch die normale Beweglichkeit der Knochen gehemmt und schliesslich aufgehoben werden

(vergl. Arthritis deformans). Man kann das eine **falsche knöcherne Ankylose** nennen.

Gelenke können auch durch Kapselverdickung und Schrumpfung schwer beweglich oder unbeweglich werden. Eine solche Feststellung der Knochen, welche namentlich an den Fingern vorkommt, bezeichnet man am besten als **Kapselankylose**.

Endlich kann auch eine Veränderung der Umgebung eines Gelenkes, schwielige Verdickungen des Bindegewebes, Verwachsung der Sehnen und Muskeln, Neubildung von Knochenspangen, Muskellähmungen etc. eine Bewegungshemmung oder eine Unbeweglichkeit eines Gliedes verursachen. In diesem Falle spricht man von einer **extracapsulären Ankylose.**

Nach Hüter ist jede Zottenbildung in der Synovialmembran als etwas Pathologisches anzusehen, indem die normale Synovialis des Neugeborenen und des Erwachsenen solche nicht enthält. Ihr häufiges Vorkommen führt er auf die gewöhnlichen Reizungen des täglichen Lebens zurück. Da Gelenkzotten schon bei Neugeborenen vorkommen, so dürfte die Anschauung von Hüter kaum richtig sein (vergl. § 638).

Die oben als Ankylosis fibrosa intercartilaginea aufgeführte Verwachsung der Gelenkenden wird vielfach (Lücke) auch als knorpelige Ankylose bezeichnet. Ich halte diese Bezeichnung nicht für passend, da sie den anatomischen Verhältnissen nicht entspricht und ziehe den von Willems empfohlenen Namen vor. Lücke gibt an, dass das fibröse Gewebe der Ankylose eine Umwandlung in Knorpel eingehe und Willems lässt auch Granulationsgewebe, das sich über die Gelenkfläche verbreitet, in Knorpel übergehen. Ich habe sehr verschiedene Formen von Ankylose untersucht und nichts gefunden, was eine solche Deutung rechtfertigen würde. Ich bin der Ansicht, dass die in der Verwachsung eingeschlossenen Knorpelinseln Reste des ursprünglichen Gelenkknorpels sind.

Hüter bezeichnet nur den Zustand der absoluten Unbeweglichkeit der Gelenke als Ankylose. Die behinderte Beweglichkeit nennt er Contractur und unterscheidet je nach der Genese arthrogene, myogene und cicatricielle Formen. Die myogenen entstehen durch Veränderungen der Muskeln, die cicatriciellen durch Verkürzung und Verhärtung des paramusculären, paratendinösen und subcutanen Bindegewebes. Unter den arthrogenen Contracturen und Ankylosen unterscheidet er: 1) congenitale Contracturen bei Störungen im Centralnervenapparate, bei defecter Entwickelung der Extremität und bei fehlerhafter Entwickelung der Gelenke, 2) entzündliche Contracturen durch Schrumpfung der Synovialis, 3) Ankylosen und Contracturen durch synoviale Ueberzüge (fibröse Verwachsungen) der Gelenkflächen und durch Verwachsung der Knorpel, 4) knöcherne und bindegewebige Ankylosen, 5) Contracturen durch entzündliche Veränderungen der Gelenkflächen und der Gelenkkörper, 6) Contracturen durch Synovitis serofibrinosa

ind purulenta, 7) Contracturen durch Synovitis hyperplastica, 8) Con-
racturen durch Chondritis und Ostitis, 9) Contracturen durch Ge-
enkverletzung, 10) Contracturen durch pathologische Umbildung
er Gelenke während des extrauterinen Lebens, 11) Contracturen
ei Polyarthritis (Polyarthritis rheumatica und P. deformans).

Im Haupttexte ist bereits mehrfach von der Bildung freier
elenkkörper die Rede gewesen. Man kann nach ihrer ana-
mischen Beschaffenheit folgende Formen aufstellen: 1) von aussen
ngedrungene Fremdkörper, 2) knorpelige, 3) knöcherne und aus
norpel und Knochen bestehende, 4) aus Fettgewebe bestehende,
fibröse, 6) fibrinöse. Alle diejenigen, welche nicht aus Knochen
stehen, können petrificiren. Sie können entstehen: 1) durch Los-
rengung normaler Knorpel- und Knochenstücke, 2) durch Los-
ung gewucherter, knorpeliger oder fibröser oder lipomatöser Ge-
nkzotten, 3) aus losgelösten Knorpel- und Knochenplatten, welche
h an der Innenfläche des Kapselbandes oder extraarticulär (Laennec)
bildet und dann in die Höhle des Gelenkes eingestülpt haben,
aus abgesprengten hyperplastischen Knorpelwucherungen, 5) aus
brinniederschlägen nach Blutungen oder fibrinösen Entzündungen,
aus eingedrungenen von aussen kommenden Fremdkörpern. Sie
mmen am häufigsten im Knie, seltener im Hüft-, Fuss-, Schulter-
l Kiefergelenk vor. Sie können unter Umständen in grosser Zahl
10—20—50 Stück und mehr auftreten.

*Literatur über Ankylose:* Volkmann, *Observat. anatom., Lipsiae*
*57 und Handb. d. Chirurg. v. Pitha u. Billroth II, 1872;* Lücke,
*Langenbeck's Arch. III;* O. Weber, *Virch. Arch. 13. Bd.;* Köster,
*h. d. Würzburger med. phys. Ges. 1872;* Martini, *Centralbl.*
*l. med. Wiss. 1872;* Paschen, *D. Zeitschr. f. Chir. 1874;* Wil-
s, *Ueber knorpel. Ankylose. In.-Diss., Bonn 1880;* Hüter, *Klinik*
*Gelenkkrankh., Leipzig 1877;* Albert, *Med. Jahrb. III, 1873.*

*Literatur über Bildung von freien Gelenkkörpern:* Abernethy,
*, chir. Beobacht., übers. v. J. F. Meckel 1809;* v. Recklinghausen,
*corp. lib. articul., Regimonti 1864;* Virchow, *Die krank. Geschw.*
*863;* H. v. Meckel, *Mikrogeologie;* Billroth, *Allg. chir. Path.,*
*zig 1883;* Cruveilhier, *An pathol. gén. 1852;* Hase, *Deutsche*
*ik 1867;* Klein, *Virch. Arch. 29. Bd.;* Weichselbaum *ib. 57. Bd.;*
mann, *Chir. von v. Pitha u. Billroth II 1872 und Beiträge zur*
*urgie 1875;* Hüter, *Klinik d. Gelenkkrankh., Leipzig 1877;*
le, *Beitr. z. Entsteh. v. freien Gelenkkörp., I.-Diss., Bonn 1879.*

## V. Die Entzündungen des Knochensystemes.

### 1) Allgemeines über die Entzündungen.

**52. Die Entzündungen des Knochensystemes** haben
tz im Periost, oder im Knochenmark oder in den Ge-

lenken und man unterscheidet danach verschiedene Formen, welche als Periostitis, Osteomyelitis und Arthritis von einander unterschieden werden.

Am **Knochen** sind in erster Linie stets die gefässhaltigen Gewebe der Sitz der entzündlichen Erscheinungen, so dass also der Process als **Osteomyelitis** oder als **Periostitis** beginnt, doch nehmen weiterhin auch die gefässlosen Bezirke an denselben Theil und man kann daher in gewissem Sinne auch von einer **Chondritis** und **Ostitis** sprechen. Erstere Bezeichnung wird dann in Anwendung gezogen, wenn der Knorpel zufolge der Entzündung zellig infiltrirt wird und zugleich in Wucherung geräth oder sich auflöst; die letztere pflegt dann gebraucht zu werden, wenn die Entzündung hauptsächlich im Mark der Spongiosa oder der corticalen Knochensubstanz ihren Sitz hat und mit Knochenschwund oder Knochenneubildung verbunden ist. Es ist dies indessen insofern nicht correct, als die Veränderungen der Knochensubstanz nur eine Folge, nicht aber eine nothwendige Theilerscheinung der Entzündung sind.

Auch bei der **Gelenkentzündung** pflegt man (Hüter) je nach dem hauptsächlichen Sitz der Veränderung verschiedene Formen zu unterscheiden. Eine Entzündung, welche wesentlich in der Synovialmembran ihren Sitz hat, wird als **Synovitis**, eine solche des Knorpels als **Chondritis** bezeichnet. Entzündungen in der Umgebung des Gelenkes nennt Hüter **Parasynovitis**. Sind Synovialis, Bänder, Knorpel und Knochen gleichmässig erkrankt, so will Hüter den von Volkmann vorgeschlagenen Namen **Panarthritis** acceptiren. Die Gelenkentzündungen im engeren Sinne gehen entweder von der Synovialis oder dem subchondralen Knochengewebe aus. Eine primäre Chondritis ist nur unter ganz besondern Bedingungen denkbar. Eine heftige oder länger dauernde Entzündung der Synovialis oder des Knochenmarkes wird die übrigen Theile des Gelenkes stets in Mitleidenschaft ziehen.

Die Entzündungen des Knochensystemes sind am häufigsten hämatogenen Ursprungs oder durch Traumen verursacht, doch können auch Entzündungen benachbarter Gewebe auf den umliegenden Knochen direct übergreifen oder auf dem Wege der Lymphbahnen sich auf die Knochen verbreiten.

Die acute Entzündung wird durch Hyperämie eingeleitet, welche weiterhin von exsudativen Processen gefolgt ist. Im Knochenmark und in den Gelenken kommt es nicht selten zum Austritt von Blut. Traumatische Arthritiden und Osteomyelitiden sind besonders häufig mit blutiger Extravasation, zugleich auch mit Gewebsnekrose verbunden.

Leichte Entzündungen lassen das Knorpel- oder Knochengewebe unberührt und können vorübergehen, ohne bleibende Veränderungen zu hinterlassen. Die Infiltration des Gewebes mit entzündlichem Exsudat hält nur kurze Zeit an, und schwindet wieder durch Resorption. Ebenso werden auch allfällig vorhandene Blutextravasate resorbirt. Die fixen Gewebselemente werden, falls sie lädirt waren,

in kürzester Zeit wieder hergestellt, oder wenn sie zum Theil zerstört worden waren, durch regenerative Wucherung wieder ersetzt.

Erreicht ein Entzündungsprocess höhere Grade und hält er längere Zeit an, so kommt es zu Veränderungen nicht nur der gefässhaltigen Theile, sondern auch der im Gebiete oder in der Nachbarschaft des Entzündungsherdes gelegenen Knochen- und Knorpelsubstanz.

**Die Wirkung jeder Entzündung** auf das Knochen- und Knorpelgewebe ist zunächst eine **destructive**. Trägt die Entzündung einen eitrigen oder jauchigen Character, so wird das im Entzündungsgebiet gelegene Bindegewebe aufgelöst und der Knorpel und Knochen häufig in grösserer oder geringerer Ausdehnung abgetödtet. Es kommt zu **Nekrose des Knochens** und **des Knorpels**.

Am Knochen ist der eingetretene Tod zunächst meist nicht zu erkennen. Nur sehr selten gehen dem Eintritt des Todes degenerative Veränderungen, wie z. B. Verfettung der Knochenzellen voraus. Am Knorpel dagegen pflegen sich Veränderungen der Grundsubstanz einzustellen, welche namentlich durch eine Aenderung ihres Verhaltens gegen Farbstoffe characterisirt sind. Zur Zeit des Absterbens ist die Färbbarkeit mit Carmin und mit Anilinfarben oft erhöht, später vermindert und schliesslich aufgehoben. Gleichzeitig lassen sich auch die Zellen nicht mehr färben und verschwinden schliesslich.

Ist eine Entzündung weniger heftig, und ist sie durch reichliche zellige Infiltration und durch Granulationsbildung (Fig. 329 *f*) characterisirt, hält also längere Zeit an, so kommt es stets zu einer Auflösung und Resorption des angrenzenden Knochen- und Knorpelgewebes, zu **Usur** und **Caries** des **Knorpels** und des **Knochens**. Nicht selten gesellt sich dazu noch eine weit über das Gebiet der Entzündungsherde sich verbreitende Resorption des Knochens, welche zu einer ausgedehnten Atrophie desselben führt. Am Knochen vollzieht sich die Resorption unter Bildung von Howship'schen **Lacunen**, in welchen meist vielkernige Ostoklasten (*k*) liegen, doch kommen auch Resorptionsgruben vor, welche lediglich einkernige Zellen enthalten. In ähnlicher Weise wird auch der Knorpel *(h)* angefressen und dessen Grundsubstanz aufgelöst, doch sind die dabei auftretenden Gruben sehr unregelmässig gestaltet und enthalten meist nur ein- bis zweikernige Rundzellen. Häufig geht der Knorpel auch durch Auffaserung und Zerklüftung zu Grunde. Zufolge der Auflockerung der Grundsubstanz dringen einzelne Wanderzellen auch in das Innere des noch erhaltenen Knorpels und gelangen in die noch uneröffneten Knorpelkapseln (*g*).

Eine Resorption des Knochens und des Knorpels erfolgt innerhalb granulirender Entzündungsherde sowohl dann, wenn die Zellen abgetödtet, als auch dann, wenn sie noch lebend sind. Im ersteren Falle erhalten sich selbstverständlich die Knorpelzellen vollkommen passiv und lösen sich früher oder später auf. Ist der Knorpel noch lebend, so gerathen dessen Zellen nicht selten in Wucherung (*g*) und die

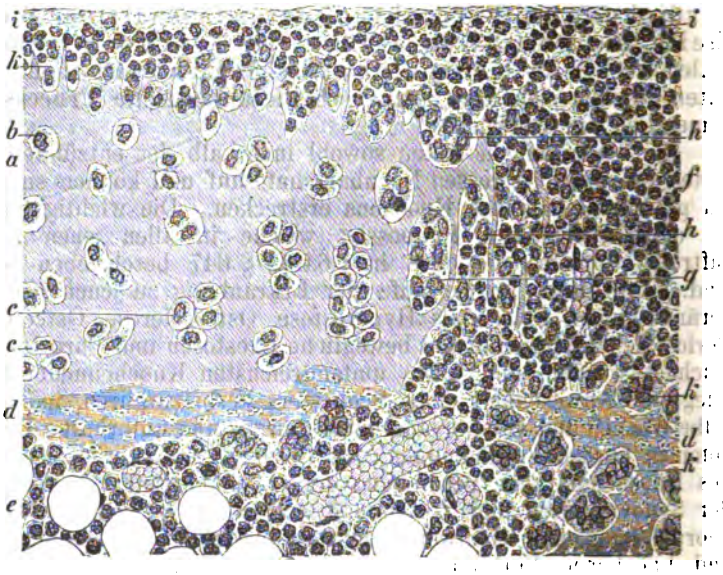


Fig. 329. Knochen- und Knorpelresorption bei granulirender Entzündung. Schnitt durch den Knorpel und das subchondrale Gewebe des Femurkopfes bei Arthritis tuberculosa. *a* Hyaliner Knorpel. *b* Vereinselte, *c* in Gruppen gelagerte gewucherte Knorpelzellen. *d* Knochenbalken. *e* Knochenmark. *f* Granulationsgewebe. *g* Gewucherte und mit Rundzellen untermischte Knorpelzellen. *h* Aufgebrochene Knorpelhöhlen. *i* Zellig fibrinöser Belag. *k* Ostoklasten. Mit Müller'scher Flüssigkeit und Alcohol gehärtetes, in Pikrinsäure entkalktes, mit Hämatoxylin und Carmin gefärbtes, in Canadabalsam eingeschlossenes Präparat. Vergr. 100.

eindringenden Wanderzellen mischen sich dann den gewucherten Knorpelzellen bei.

So lange die granulirende Entzündung anhält, so lange wird auch in ihrem Gebiete Knochen und Knorpel aufgelöst und resorbirt. War zu Beginn des Processes eine Nekrose des Knochens oder des Knorpels eingetreten, so findet an der Oberfläche der betreffenden Gewebsstücke eine fortgesetzte Resorption statt, welche ihre grösste Intensität da erreicht, wo todte und lebende Knochen- oder Knorpelsubstanz aneinander grenzen. Früher oder später wird dadurch das Todte von dem Lebenden getrennt, es bildet sich ein **Knorpel-** oder **Knochensequester.** Ist derselbe nicht gross, so kann er im Laufe der Zeit von dem in seiner Umgebung sich entwickelnden Granulationsgewebe vollkommen aufgezehrt werden. Grosse Sequester setzen dagegen einer vollständigen Resorption grossen Widerstand entgegen und es können Jahre vergehen, ohne dass sie völlig resorbirt werden. So lange aber ein Sequester in einem Knochen oder in einem Gelenke liegt, so lange hält auch die Entzündung an.

Jede länger dauernde Entzündung führt neben den Resorptions-

gängen auch zu **Wucherungsprocessen**, welche theils durch rdickung und Verdichtung der gefässhaltigen Weich- ile, theils durch Neubildung von Knochengewebe, zu- en auch von Knorpelgewebe gekennzeichnet sind. Nicht n gesellen sich dazu auch noch **metaplastische Processe**, so entlich am Knorpel.

Die Wucherungen treten sowohl innerhalb des entzündeten Ge- es, als auch in dessen Nachbarschaft auf und können sich über grosses Gebiet des Knochens erstrecken. Die wichtigsten sind **ossificatorischen Processe**, welche in allen jenen Formen eten können, die oben in § 645—§ 647 beschrieben worden

Sie führen im Verlaufe der Erkrankung zu jenen Knochen- nderungen, welche als Hyperostose, Osteosclerose, Osteophyten, ostose, festsitzende und bewegliche Exostosen und Parostosen be- net worden sind. Die umfangreichsten Knochenneubildungen t die Anwesenheit eines Sequesters herbeizuführen, indem die- Wochen und Monate lang einen Reizzustand unterhält. Daneben nen fibröse Verdickungen des Periostes und fibröse Entartung Knochenmarkes, Verdickung der Gelenkkapseln, Vergrösserung Synovialfalten und Zotten und Anderes vor. Sind die Gelenk- el ganz oder theilweise zerstört, so bilden sich häufig fibröse knöcherne Verbindungen zwischen den einander gegenüber- nden Knochenenden und führen auf diese Weise zu **Anky-** (§ 651).

Dasselbe kann geschehen, wenn der Gelenkknorpel zufolge der die Entzündung gesetzten Ernährungsstörung sich theilweise ndegewebe umwandelt und danach mit den anliegenden Syno- tten und Falten oder mit den oberflächlichen Lagen des gegen- egenden Gelenkknorpels verwächst.

Bei manchen Entzündungen der Gelenke und Synchondrosen, e mit Knorpelwucherungen verbunden sind, geht der Knorpel Mark aus in spongiöses Knochengewebe über. Es entstehen ch oft erhebliche Difformitäten der Gelenkenden, die um so tender ausfallen, als häufig an benachbarten Stellen des sub- alen Gewebes Knochenresorption stattfindet.

ombinirt sich die Knochenbildung mit fibröser Verwachsung elenkenden, so kann es schliesslich zu knöcherner Ankylose n.

*Literatur:* Billroth, *Arch. f. klin. Chir. VI. und Allg. chir. hol., Berlin 1883*; Volkmann, *Arch. f. klin. Chir. IV. und v. Pi- Billroth's Handbuch II*; Virchow, *sein Arch. 4. Bd.*; Cornil u. vier, *Man. d'histol. path. 1881*; Busch, *D. Zeitschr. f. Chir. u. XIV und v. Langenbeck's Arch. XXII*; Lang, *Stricker's med. b. 1871*; Ziegler, *Virch. Arch. 70. u. 73. Bd.*; Mandach, *Ent- dungsversuche an Knochen, In.-Diss., Zürich 1879*; Heitzmann, *. Jahrb. v. Stricker 1873 und Sitz.-Ber. d. k. Akad. d. Wiss. Wien LXVIII*; Bardeleben, *Lehrb. d. Chir. II, Berlin 1880*; vier, *Arch. de phys. I. 1868.*

## 2) Die acuten Entzündungen der Knochen, Gelenke und Synarthrosen und ihre Folgen.

§ 653. **Die acuten hämatogenen Entzündungen des Knochensystemes** bilden eine Gruppe von Erkrankungen, welche durch sehr verschiedene Schädlichkeiten hervorgerufen werden. Am häufigsten sind es Infectionsstoffe, wahrscheinlich Mikroorganismen, welche als die Ursache der Entzündung anzusehen sind, doch können auch andere Schädlichkeiten acute Entzündungen hervorrufen. In manchen Fällen sind wir nicht in der Lage, die Ursache der Erkrankung anzugeben und nehmen dann gewöhnlich zu der Annahme einer voraufgegangenen Erkältung unsere Zuflucht.

Unter den infectiösen Erkrankungen, welche Knochen- und Gelenkentzündungen nach sich ziehen können, sind vornehmlich der acute polyarticuläre Gelenkrheumatismus, die puerperale und nicht puerperale Pyämie, der Scharlach, die Masern, der Typhus abdominalis, der Typhus recurrens, die Ruhr, die Parotitis epidemica, der Tripper, die acute infectiöse Osteomyelitis und Periostitis zu nennen. Die letztgenannte Krankheit, welche höchst wahrscheinlich durch die Invasion von Mikrokokken vermittelt wird, hat ihren Namen davon erhalten, dass Entzündungen des Knochenmarkes und Periostes für die Krankheit eine characteristische Veränderung bilden. Ebenso sind Gelenkentzündungen eine der wesentlichsten Erscheinungen des im Uebrigen häufig zugleich mit Entzündungen des Endocards und verschiedener seröser Häute auftretenden acuten Gelenkrheumatismus. Bei Scharlach, Typhus, Masern, Pyämie, Tripper sind Knochen- und Gelenkentzündung nicht pathognomisch, sondern stellen nur mehr oder minder häufige Complicationen dar, welche, sofern es sich um eine Uebertragung des an irgend einer anderen Körperstelle liegenden Infectionsstoffes handelt, als *metastatische Entzündungen* angesehen werden müssen.

Bei Tripper kommen nur metastatische Gelenkentzündungen, bei Typhus recurrens Knochenmarkentzündungen, bei Pyämie, Scharlach, Masern, Typhus abdominalis, sowohl Gelenk- als Knochenentzündungen vor.

Unter den nicht infectiösen Entzündungserregern ist namentlich der von Perlmutterdrechslern (Gussenbauer, Englisch), sowie von Arbeitern in Wolle- und Jutefabriken eingeathmete Staub, sowie die bei Gicht in den Gelenkknorpeln und Bändern sich ablagernden Urate zu nennen. Der eingeathmete Staub führt nach Gussenbauer zu embolischer Gefässverstopfung und weiterhin zu Entzündungen des Knochenmarkes und Periostes. Die Uratablagerungen rufen Gelenkentzündungen hervor.

Die schwerste acute Knochenentzündung ist die **acute infectiöse Osteomyelitis** und **Periostitis**, eine Krankheit, welche namentlich in der Schweiz, in Süddeutschland und an den Küsten von Norddeutschland vorkommt. Sie tritt am häufigsten bei jun-

Individuen auf und ist eine von Fieber begleitete Infections-
heit, bei welcher sich meistens in einem der langen Röhren-
ien, zuweilen auch in mehreren schwere eitrige oder jauchige
ndungen einstellen. Am häufigsten erkrankt der Oberschenkel,
n die Tibia, seltener die Röhrenknochen des Armes.
Die Krankheit tritt entweder spontan ohne voraufgegangene in-
se Affection auf oder schliesst sich an Typhus abdominalis,
n oder Scharlach an. Ob sie im letzteren Falle noch als eine
erung der betreffenden Infectionskrankheit anzusehen ist, oder
ie zweite specifische Infection die Erkrankung verursacht, ist
zu entscheiden.
ei der genuinen Form der infectiösen Osteomyelitis findet
onstant einen Mikrokokkus. ROSENBACH hat denselben kürz-
ls Staphylokokkus pyogenes aureus bezeichnet und gibt an,
lerselbe nicht nur die Ursache der Osteomyelitis, sondern
icher anderer Eiterungen sei.
er Process kann sowohl im Knochenmark als auch im Pe-
eginnen und ist durch eine Entzündung characterisirt, wel-
Eiterung, zuweilen auch zu putrider jauchiger Zersetzung
Die periostale Infiltration sitzt theils im Periost selbst,
in dem angrenzenden lockern Bindegewebe, und ist frisch
Röthung und Schwellung, zuweilen auch durch Hämor-
n, später durch gelbe und graue Verfärbung characterisirt.
nochenmark ist zu Beginn hyperämisch, zuweilen hämorrha-
nfiltrirt, später bilden sich ein oder mehrere gelbe oder
missfarbige Eiterherde, welche hauptsächlich in der Dia-
zuweilen indessen auch in den Epiphysen liegen. Bei
n Infectionen kann das ganze Mark der Diaphyse vereitern
ch die Havers'schen Kanäle der Corticalis sich mit Eiter
Es können sich ferner grössere Mengen von Eiter zwischen
und Knochen ansammeln. Sitzen Entzündungsherde in der
es Gelenkes, so geräth auch dieses in Entzündung, wobei
öse und eitrige Flüssigkeit in dasselbe ergiesst.
Erkrankung führt häufig unter schweren Fiebererscheinungen
de. Zuweilen bilden sich von den entzündeten und throm-
Venen des Knochenmarkes aus metastatische Eiterungen.
stale Abscesse können nach aussen durchbrechen.
Orte der eitrigen oder jauchigen Entzündung bleibt eine
des Knochens wohl niemals ganz aus, doch kommen
r, bei denen die Infection nicht zur Gewebsvereiterung führt,
eine Heilung der Affection durch Resorption des entzünd-
xsudates in kurzer Zeit möglich ist.
schwereren Formen hängt der Verlauf wesentlich von der
nd der Zahl der nekrotischen Herde ab. Bei Vereiterung
en Knochenmarkes der Diaphyse mit gleichzeitiger totaler
g des Periostes kann die ganze Diaphyse nekrotisch wer-
ie geringere Ausbreitung der Eiterung wird natürlich auch
kleinere Nekrose verursachen. Partielle Nekrosen liegen je

nach dem Sitz der Eiterung entweder subperiostal oder in der Tiefe des Knochens. Je nach der Grösse und dem Sitz pflegt man totale und partielle, centrale und superficielle Nekrosen zu unterscheiden.

Schon bald nach dem Eintritt der Eiterung stellt sich an der Grenze derselben eine granulirende Entzündung ein, welche eine Abgrenzung des Herdes gegen das Nachbargewebe bewirkt. Gleichzeitig treten im Knochenmark und im Periost Wucherungsvorgänge auf, welche vornehmlich durch Bildung eines osteoplastischen Keimgewebes, sowie von vielkernigen Ostoklasten gekennzeichnet sind. Mit dem Erscheinen der letztern beginnt an der Grenze von Todtem und Lebendem eine lebhafte Resorption, welche nach Verlauf von Wochen zu einer Lösung des Ersteren von Letzterem führt. Hatte sich die Entzündung der Diaphyse bei jungen Individuen bis zum Diaphysenknorpel erstreckt (welcher erst zu Beginn der zwanziger Jahre verschwindet), so tritt eine Ablösung der Epiphysen ein.

Ist die Lösung des Todten von dem Lebenden vollständig eingetreten, so beherbergt der Knochen eine Eiterhöhle, einen Abscess oder eine **Kloake**, welcher zugleich das gelöste Knochenstück, den **Sequester** enthält. Häufig hat sich zugleich da oder dort ein Durchbruch nach aussen gebildet. Derselbe ist zunächst von einer Granulationsschicht umgeben, deren Oberfläche Eiter secernirt. In der Umgebung hat sich bereits eine mehr oder weniger grosse Masse von Knochengewebe neugebildet, welches theils eine Verdichtung, theils eine Verdickung des Knochens bedingt. Ist der Knochen in seiner ganzen Dicke der Nekrose verfallen, so kann es sich natürlich, abgesehen von den Knochenenden, nur um eine periostale Knochenneubildung handeln, welche den Sequester allseitig umgibt und um denselben eine als **Knochenlade** bezeichnete feste Hülle bildet, welche die noch erhaltenen Theile des Knochens untereinander verbindet. Bei partieller Nekrose findet eine Knochenneubildung sowohl im Periost als auch im Innern des Knochens statt, von denen die Letztere vom Marke ihren Ausgang nimmt. Eine Knochenneubildung bleibt nur an jenen Stellen aus, an denen der in der Abscessmembran gebildete Eiter nach aussen abfliesst.

Kleine Sequester können im Laufe von Wochen und Monaten resorbirt werden. Grosse Sequester unterhalten Monate und Jahre lang einen Entzündungszustand und müssen durch Kunsthilfe entfernt werden. Zuweilen kann dies von jenen Defecten aus geschehen, welche sich am Orte des Eiterabflusses erhalten; häufiger muss ein Theil der Knochenlade ausgemeisselt werden. Nach Entfernung des Sequesters schliesst sich die Wunde durch Granulations- und Narbenbildung, sowie durch erneute regenerative Wucherung des Periostes und des Markes. Nach Ablauf des Processes ist der Knochen mit Osteophyten besetzt, unregelmässig gestaltet und im Innern theils sclerotisch, theils osteoporotisch. Im Laufe der Zeit wird durch Apposition und Resorption sein Zustand der Norm mehr und mehr wieder genähert.

Die **metastatischen Knochenentzündungen**, welche sich bei Pyämie, Typhus abdominalis, Scharlach, Masern zuweilen einstellen, können unter Umständen einen Verlauf nehmen, welcher den analogen Formen der infectiösen Osteomyelitis und Periostitis gleich kommt. Häufiger bilden sich nur **kleinere Eiterherde** und **Abscesse**, mitunter auch nur vorübergehende, keine bleibenden Veränderungen hinterlassende Entzündungen des Knochenmarkes oder des Periostes.

Werden bei der Metastasenbildung grössere Ernährungsgefässe durch Emboli verstopft, so kann sich die Entzündung mit **anämischer Nekrose** combiniren.

Dass die Entzündungsherde bei infectiöser Osteomyelitis Mikrokokken enthalten, ist eine schon seit Jahren bekannte und von verschiedenen Autoren (Klebs, Kocher, Ogston u. A.) constatirte Thatsache. In der letzten Zeit haben Becker im Reichsgesundheitsamte, Krause und Rosenbach den Mikrokokkus cultivirt und Colonieen von gelber Färbung erhalten. Sie haben ferner mit den rein gezüchteten Mikrokokken Infectionsversuche bei Thieren angestellt. Wurden (Becker, Krause) Meerschweinchen und Kaninchen Knochenfracturen beigebracht und danach die Mikrokokken ins Blut injicirt, so trat Vereiterung der Fracturstellen ein. Grössere Mengen in die Blutbahn injicirt, tödten Kaninchen und noch leichter Meerschweinchen. Es können sich dabei eitrige Entzündungen in den Gelenken und in den Muskeln bilden (Krause). Rosenbach fand, dass in Furunkeln, Empyemen, subcutanen und tiefliegenden Abscessen und bei Pyämie derselbe Mikrokokkus vorkommt.

Petrone (*Rivista clin. 1883*) u. Kammerer (*Centralbl. f. Chir. 1884*) fanden bei Gonarthritis nach Tripper Gonokokken im kranken Gelenke. Es spricht dieser Befund dafür, dass die specifischen Tripper-Mikroorganismen in der Harnröhre die Entzündung auf das Gelenk übertragen.

*Literatur über infectiöse Osteomyelitis:* Klebs, *Beitr. z. pathol. Anatomie der Schusswunden, Leipzig 1872 und Arbeit. a. d. pathol. Institut z. Bern 1872—73;* Lücke, *D. Zeitschr. f. Chir. IV;* Kocher, *ib. XI;* Ogston, *Journ. of Anat. and Phys. XVII 1882;* Eberth, *Virch. Arch. 65. Bd.;* Sézary, *Gaz. des hôp. 1871;* Struck, *D. med. Wochenschr. 1883;* Krause, *Fortschritte der Med. II 1884;* Rosenbach, *Mikroorganismen b. d. Infectionskrankh., Wiesbaden 1884.*

*Literatur über Gelenkentzündungen nach Scharlach, Angina und Diphtherie;* Boeck, *Tidsskr. f. pr. Med. II 1882;* C. Vohsen, *Jahrb. f. Kinderheilk., N. F. XIX;* Henoch, *Deutsche med. Zeitung 1882 und Charité-Annalen VII;* Bokay, *Jahrb. f. Kinderheilk. XIX;* Lasègue, *Arch. gén. VI 1880;* Fowler, *Lancet II 1880;* Stewart, *Lancet I 1881;* Harkin, *Dubl. Journ. LXXII 1881;* Pauli, *Berlin. klin. Wochenschr. 1883;* Krause, *ib. 1884;* Heubner und Bahrdt, *ib. 1884; — nach Typhus abdominalis:* Bäumler, *D. Arch. f. klin.*

*Med. III*; Betz, *Memorabilien 1872*; Seitz, *Deutsche Klinik 1864*; Griesinger, *Infectionskrankheiten*; Rosen, *Schmidt's Jahrb. 94. Bd.*

§ 654. Unter den **acuten Entzündungen der Gelenke** lassen sich je nach der Beschaffenheit des Exsudates zwei Formen unterscheiden, nämlich die seröse und die eitrige.

Die **Arthritis** oder **Synovitis serosa** oder der **Hydrops articulorum acutus** ist durch die Ausschwitzung einer serösen Flüssigkeit, welche zarte Fibrinflocken enthält, ausgezeichnet und bedingt danach auch eine mehr oder minder erhebliche Schwellung des Gelenkes. Sind die Fibrinniederschläge in der Flüssigkeit reichlicher, so kann man den Process als Synovitis sero-fibrinosa bezeichnen. Die Synovialmembran mit ihren Zotten und Falten ist mehr oder weniger injicirt und geschwellt. Zuweilen enthält sie kleine Extravasate.

Bei der **Arthritis s. Synovitis acuta purulenta**, dem **Empyem** des Gelenkes, wird aus der Synovialmembran eine eitrige oder eitrig fibrinöse Flüssigkeit abgesondert, welche sich der Synovia beimischt. Die Synovialmembran selbst und die Gelenkbänder sind geschwellt und zellig infiltrirt. Bei reichlicher Diapedese rother Blutkörperchen kann die Innenfläche eine dunkelrothe Farbe erhalten. Die eitrige Synovitis kann aus der serösen oder der serös fibrinösen Form hervorgehen, setzt indessen nicht selten von Anfang an als solche ein. Die seröse Synovitis tritt am häufigsten am Kniegelenk auf, ohne dass eine bestimmte Ursache namhaft gemacht werden könnte (vergl. § 655). In andern Fällen handelt es sich um infectiöse Processe (§ 653); die Schwellung ist meist wenig schmerzhaft. Bei starker Dehnung der Gelenkkapsel können Verschiebungen der Gelenkenden, intracapsuläre **Spontanluxationen** vorkommen.

Der **acute polyarticuläre Gelenkrheumatismus** ist durch schmerzhafte Schwellung mehrerer Gelenke ausgezeichnet. Bei der durch Ablagerung von Harnsäure bedingten **Arthritis urica** bilden sich sehr schmerzhafte Schwellungen, welche mit Vorliebe an den Metatarso-Phalangealgelenken der grossen Zehen (Podagra) und an den Fingergelenken auftreten und dadurch ausgezeichnet sind, dass stets zugleich auch die angrenzenden Theile des Periostes, der Sehnen, der Bänder und der Haut entzündet sind.

Die **gonorrhoischen**, die **pyämischen**, die **puerperalen**, die **scarlatinösen** und **morbillösen Entzündungen** sind meist eitrige Formen. Die gonorrhoische kommt fast nur am Kniegelenke vor. Die Andern können verschiedene Gelenke ergreifen.

Die acuten Gelenkentzündungen gehen meist in Heilung über. Seröse Exsudationen in das Kniegelenk kehren indessen leicht wieder und können auch zu einem chronischen Leiden werden. Bei eitrigen Entzündungen können die Entzündungserscheinungen im Laufe der Zeit sich steigern, die Verdickung der Synovialmembran nimmt zu, die Innenfläche bedeckt sich mit eitrig fibrinösen Auflagerungen und auch die Kapselbänder werden infiltrirt (Panar-

ritis). Weiterhin beginnt die Synovialmembran zu vereitern, Knorpel wird trübe, fasert sich auf oder wird stellenweise netisch, in der Umgebung des Gelenkes bilden sich lymphangoihe Abscesse. Schliesslich kann die Entzündung auch auf den chen übergehen, so dass das Mark vereitert und die Knochen-en der Caries und Nekrose verfallen. Bei starker Verkleine-g des Gelenkkopfes und Erschlaffung oder partieller Zerstörung Bänder kann es zu einer Verschiebung der Knochenenden, zu r spontanen Luxation kommen.

In solchen Fällen ist natürlich eine Restitutio ad integrum t möglich. Es bildet sich, falls der Process noch zur Heilung mt, Granulationsgewebe (secundäre Synovitis granulosa HUETER) und weiterhin Narbengewebe.

Werden durch letzteres die Gelenkenden untereinander fest ver-en, so bilden sich cicatricielle Ankylosen. Stellt sich bei leilung eine regenerative Knochenwucherung ein, so kommt es ner Ankylosis ossea.

Dauert eine eitrige Secretion in einem Gelenk längere Zeit an, dass es zu erheblicher destructiver Veränderung kommt, so chnen dies manche Autoren (VOLKMANN) als katarrhalische ovitis.

n ähnlicher Weise wie Gelenke können auch **Synchondrosen Syndesmosen** in Entzündung versetzt werden und vereitern. en sie völlig zerstört, so können die durch sie vereinigten ien auseinanderweichen.

655. Wird ein Knochen oder ein Gelenk durch ein **Trauma** tscht oder gebrochen und zerrissen oder sonst in irgend einer verletzt, so stellen sich, wie bereits in § 648 und § 650 an-n, Blutungen sowie Entzündungen ein, von denen letztere am en eine Infiltration des Periostes und des Knochenmarkes mit em und zelligem Exsudat, am Gelenke eine ebensolche Aus-zung in die Gelenkhöhle, meist auch eine Infiltration der Ge-psel zur Folge haben. Ist die Verletzung ohne Durchtrennung aut erfolgt, oder ist bei gleichzeitiger Zerreissung der Haut nde vor jeder Verunreinigung bewahrt worden, so geht die dung bald vorüber und allfällige hämorrhagische Herde so-gestorbene Gewebstheile werden resorbirt, die entstandenen durch regenerative Wucherung wieder ersetzt und getrennte wieder vereinigt.

mit einer **traumatischen Knochenverletzung**, z. B. einer gleichzeitig eine perforirende Hautwunde entstanden (com-Fractur), durch welche der Knochen der Aussenwelt zu-n wird und findet zu irgend einer Zeit eine Verunreinigung nde statt, so stellen sich heftigere **Entzündungen** ein, durch der Heilungsverlauf vollkommen abgeändert wird.

den günstig verlaufenden Fällen bilden sich in der Wunde der weniger Eiter secernirende Granulationen, welche

die freiliegenden Knochen bedecken und sich zwischen die Bruchenden schieben. Nach einiger Zeit wird dann das Granulationsgewebe durch periostale Wucherung substituirt und es kann unter Umständen Heilung ohne Nekrose erfolgen. Häufiger führt indessen die Verunreinigung zu Eiterung und überall, wo grössere Eiterherde sich bilden, geht das Gewebe verloren und es pflegen danach kleinere oder grössere Theile des Knochens abzusterben.

Unter Umständen vereitert ein grosser Theil des Knochenmarks des gebrochenen Knochens, und auch das Periost geht in mehr oder minder grosser Ausdehnung verloren. Vom Knochen kann die Eiterung auch auf das benachbarte Gelenk, das intermusculäre Bindegewebe u. s. w. übergreifen. Durch diese Complicationen schliesst sich der Verlauf mehr und mehr demjenigen der hämatogenen eitrigen Periostitis und Osteomyelitis (§ 653) an, führt also zur Bildung von Knochensequestern, welche nur durch lange dauernde Resorptionsprocesse gelöst und aus dem Körper entfernt werden können. Die Callusbildung tritt vornehmlich an dem an das nekrotische Knochenstück angrenzenden Periost auf.

Ein solcher Verlauf kommt namentlich bei Verletzungen durch Geschosse vor, welche eine offene Wunde und starke Zersplitterung des Knochens herbeizuführen pflegen. Er kann sich indessen auch an Amputationsstümpfen einstellen, wenn Amputationswunden durch bacteritische Infection in Entzündung gerathen. Abgesprengte Knochensplitter verfallen meist der Nekrose, können indessen, falls in ihrer Umgebung Eiterung ausbleibt, einheilen.

Nicht selten gelangen Entzündungserreger von aussen in das Periost und den Knochen, ohne dass damit Traumen verbunden sind. Es geschieht dies namentlich dann, wenn die an den Knochen angrenzenden Theile sich in entzündetem Zustande befinden, doch kann der Entzündungserreger auch in den Knochen gelangen, ohne die unmittelbar angrenzenden Theile zuvor in Entzündung zu versetzen. So können z. B. eiternde Geschwüre der Kopfhaut oder der Nasenschleimhaut, Eiterungen im Beckenzellgewebe u. s. w. auf das Periost und das Knochenmark der angrenzenden Knochen übergreifen und hier Eiterung, Caries und Nekrose verursachen. An Fingern, deren Haut verletzt und verunreinigt wird, kann sich eine periostale Entzündung, ein **Panaritium periostale** einstellen u. s. w.

**Gelenkfracturen, Contusionen, Zerrungen, Verwundungen, Zerreissungen der Gelenkkapsel** durch äussere Gewalten u. s. w. führen, wenn keine Infection hinzukommt, zu zellig serösen oder fibrinösen oder blutigen Ergüssen in das Gelenk und zu mässiger Infiltration der Synovialmembran und der Kapselbänder. Dieselben Erscheinungen können sich auch einstellen, wenn bei irgend einer Bewegung Gelenkzotten oder etwa vorhandene freie Gelenkkörper eingeklemmt und gequetscht, die Gelenkbänder gleichzeitig stark gezerrt werden.

Derartige Entzündungen gehen meist rasch vorüber, können indessen, namentlich wenn sie sich häufiger wiederholen, zu dauern-

der Veränderung und zu chronischer Gelenkentzündung (§ 657 u. 658) führen. In seltenen Fällen wird das Fibrin hämorrhagischer oder fibrinöser Gelenkergüsse nur unvollkommen resorbirt und wandelt sich durch eine Art Organisation in kleine, Bindegewebe ähnliche Körper um (v. Recklinghausen). Stich-, Hieb- und Schusswunden der Gelenke mit perforirenden Hautwunden verbunden, complicirte Luxationen, bei denen das Gelenk eröffnet und inficirt wird, führen meist zu schweren eitrigen und jauchigen Entzündungen, bei welchen nicht selten die Gelenkkapsel vereitert, der Gelenkknorpel ulcerirt und nekrotisch wird und der angrenzende Knochen der Caries und Nekrose verfällt.

Nach Untersuchungen von Ollier (*Traité de la régén. des os I, Paris 1867*), Wolff (*v. Langenbeck's Arch. IV 1863 und Berl. klin. Wochenschr. 1869*), Bergmann u. Jakimowitsch (*D. Chir. XV*) u. Riedinger (*v. Langenbeck's Arch. XXVI*) können abgesprengte und vom Periost enthlösste Knochenstücke, falls die Wunde per primam heilt, wieder einheilen und lassen sich auch an anderen Stellen implantiren.

Die Thatsache, dass manche Individuen von Kindheit an eine grosse Dispositon zu serösen Ergüssen in die Kniegelenke besitzen und schon bei geringer Veranlassung, z. B. bei einem leichten Fehltritt, solche bekommen, dürfte wohl grösstentheils darauf zurückzuführen sein, dass die Synovialfalten und Zotten übermässig entwickelt sind und danach leicht eingeklemmt werden. Möglich, dass daneben auch noch die ganze Synovialmembran empfindlicher gegen Traumen ist als bei anderen Individuen.

In die Gelenke ergossenes Blut wird wahrscheinlich durch eine gesunde Synovialmembran an der Gerinnung verhindert, und es kann danach in einem wenig verletzten Gelenke ausgetretenes Blut lange flüssig bleiben, während bei ausgebreiteter Läsion der Gelenkkapsel und bei Entzündung bald Gerinnung eintritt. *Literatur über das Verhalten des Blutes in Gelenken:* Riedel, *D. Zeitschr. f. Chir. XII*; Schede, *Centralbl. f. Chir. 1877*; Volkmann, *ib. 1880*; Kocher, *ib. 1880*; v. Langenbeck, *Verhandl. d. D. Gesellsch. f. Chir. X. Congress.*

### 3. Die chronischen Entzündungen der Knochen, der Diarthrosen und der Synarthrosen.

§ 656. **Die chronischen Knochenentzündungen** sind, wenn man von den tuberculösen, syphilitischen und aktinomycotischen Formen absieht, fast durchgehends Folgezustände acuter Entzündungen, durch welche Bedingungen gesetzt werden, die einen länger dauernden Reizzustand schaffen. Es gilt dies zunächst für alle hämatogenen, traumatischen und fortgeleiteten Entzündungen, welche zu Knochennekrose führen. Die der chronischen Entzündung des Periostes und des Knochenmarkes zukommenden Veränderungen ergeben sich danach aus dem bereits Mitgetheilten. Am Orte der Nekrose

bilden sich Eiter secernirende Granulationen, welche den central oder peripher gelegenen Sequester umschliessen. Von dieser als Kloake bezeichneten Höhle aus gehen mit Granulationen bekleidete Fistelgänge nach aussen, welche dem Eiter den Abfluss ermöglichen. In dem übrigen Knochen wechseln Resorption und Appositionsvorgänge miteinander ab und führen theils zu **Osteoporose**, theils zu **Hyperostose** des Knochens.

Ueber andere Formen chronischer Entzündung ist wenig zu berichten. Am häufigsten kommen sie noch vor, wenn in nächster Nachbarschaft des Knochens chronische Entzündungen, z. B. Hautgeschwüre oder zu Elephantiasis führende Processe ihren Sitz haben. Hier führt der Entzündungsprocess zu **schwieligen Verdickungen des Periostes**, unter denen der Knochen theils Usuren, theils kleine Osteophyten und diffuse Hyperostose zeigen kann.

Eine besondere Erwähnung verdient noch die **Phosphornekrose**, eine Affection, welche bei Arbeitern in Phosphorzündholzfabriken vorkommt und fast ausschliesslich an den Kieferknochen, sehr selten auch an andern Stellen des Gesichtes auftritt. Sie ist ein Effect der bei der Athmung in den Mund gelangenden Phosphordämpfe. Zunächst pflegt sich eine leichte Entzündung des Periostes einzustellen, in Folge deren das Periost und das Knochenmark wuchern und neuen Knochen produciren, so dass die Kieferknochen sich verdicken und sclerotisch werden. Später stellt sich im Periost, zuweilen auch im Knochenmark Eiterung ein, worauf kleinere oder grössere Stücke des Kieferknochens nekrotisch werden und sich mit der Zeit exfoliiren. Unter Umständen kann der ganze Unterkiefer verloren gehen. Bleiben die Patienten den Phosphordämpfen ausgesetzt, so kann auch die um die Nekrose sich bildende Knochenlade wieder nekrotisch werden.

Zuweilen stellt sich schon von Anbeginn an eine acute Periostitis ein, welche sofort, also ohne dass ossificatorische Processe auftreten, zu Eiterung und Knochennekrose führt.

Lücke (*D. Zeitschr. f. Chir. XIII*) stellt für die Aetiologie der chronischen Knochenentzündungen folgendes Schema auf: A hereditäre und erworbene Tuberculose; B hereditäre und erworbene Lues; C voraufgegangene Infectionskrankheiten, wie Pyämie, Osteomyelitisinfection, Typhus abdominalis, Scarlatina, Morbilli, Gonorrhoe, Variola, Diphtherie, Malaria, Pertussis, Erysipelas; D Traumen ohne Infection; E Gicht.

In welcher Weise die sub C aufgeführten Krankheitsursachen, welche acute Entzündungen erregen, chronische Processe nach sich ziehen können, geht aus oben stehendem Texte hervor.

*Literatur über Phosphornekrose:* Bibra *u.* Geist, *Die Krankh. d. Arbeiter in Phosphorzündholzfabriken 1847;* Hervieux, *Rech. s. l. mal. d. ouvriers empl. à la fabric. d. alumettes, Paris 1846;* Baur, *Württemb. Correspbl. 1849;* Geist, *Die Regen. d. Unterkief., Erlangen 1852;* v. Langenbeck, *Deutsche Klin. 1857;* Trélat, *De la*

*nécrose causée par le phosphore, Paris 1857;* SENFTLEBEN, *Virch. Arch. 18. Bd.;* BILLROTH, *v. Langenbeck's Arch. VI;* v. WAHL, *Petersb. med. Zeitschr. VI;* VOLKMANN, *Handb. d. Chir. von v. Pitha und Billroth II 1872.*

§ 657. Was unter dem Begriff der **chronischen Arthritis** zusammengefasst wird, bildet nach Ausschluss der tuberculösen und syphilitischen Formen eine Anzahl von Processen, welche sich sowohl nach ihrem anatomischen Verlauf als nach ihrer Aetiologie wesentlich von einander unterscheiden. Da meistens sämmtliche Theile des Gelenkes in Mitleidenschaft gezogen werden, so gehören sie grösstentheils der Panarthritis (HÜTER, VOLKMANN) an. Nach den anatomischen Merkmalen lassen sich 5 Formen, nämlich eine Arthritis chronica sicca, eine Arthr. chr. purulenta, eine Arthr. chr. ulcerosa, eine Arthr. chr. deformans und eine Arthr. chr. ankylopoetica aufstellen. Aetiologisch hält es schwer, eine bestimmte Zahl zu fixiren, doch kann man, wenn man alle infectiösen Formen in eine Gruppe vereinigt 5 Formen unterscheiden, nämlich die Arthr. chr. senilis, die Arthr. chr. traumatica, die Arthr. chr. infectiosa, die Arthr. chr. neurotica und die Arthr. chr. urica.

Zwischen den einzelnen anatomischen Formen lassen sich scharfe Grenzen nicht ziehen, und es können unter Umständen gleichzeitig an verschiedenen Gelenken eines einzigen Individuums anatomisch verschiedene Formen vorkommen. Manche der hieher gerechneten Arthropathieen gehören überdies streng genommen nicht zu den arthritischen Processen oder wenigstens nur dann, wenn man den Begriff sehr weit fasst und auch senile Veränderungen, sowie alle jene destructiven und gewebebildende Ernährungsstörungen, welche sich im Anschluss an Entzündungen einstellen, hinzuzählt.

Die seröse und die eitrige Arthritis sind durch die Bildung eines freien Exsudates im Gelenke ausgezeichnet und bilden danach eine Krankheitsgruppe, welche zu den drei anderen, bei denen eine Vermehrung der im Gelenke vorhandenen Flüssigkeit fehlt, in einem gewissen Gegensatze stehen. Man könnte danach auch zwei Hauptformen chronischer Gelenkentzündungen unterscheiden, von denen die eine als **Arthritis exsudativa**, die andere als **Arthritis sicca** zu bezeichnen wäre.

Die **Arthritis s. Synovitis chronica serosa** oder der **chronische Gelenkhydrops** oder **Hydarthros** schliesst sich entweder an eine acute seröse Synovitis an, namentlich wenn letztere zu wiederholten Malen auftritt, oder beginnt von Anbeginn an schleichend. Sie ist durch Ansammlung einer dünnen Synovia im Gelenke ausgezeichnet. Die Veränderungen der Gelenkkapsel und des Knorpels sind meist sehr gering, doch können bei längerer Dauer des Processes die Synovialmembran sich verdicken, die Falten und Zotten sich vergrössern und die Knorpel wuchern und sich auffasern. Nicht selten wächst dabei die Synovialmembran über den Rand der Gelenkfläche hinüber und bildet hier eine Art gefäss-

haltigen Pannus. HÜTER bezeichnet diese Form der Gelenkentzündung als Synovitis hyperplastica laevis s. pannosa.

Am häufigsten kommt die Affection am Knie, seltener an den Schultern, den Hüften und den Ellbogen vor und tritt nicht selten doppelseitig auf. Bei starker Wasseransammlung ist das Kniegelenk stark geschwollen, die Patella wird in die Höhe gehoben, die Schleimbeutel unter der Sehne der Extensoren zu beiden Seiten der Patella und in der Fossa poplitea sind stark ausgedehnt.

Die Ursache des Gelenkhydrops ist zuweilen eine traumatische und schliesst sich an Contusionen, Distorsionen, Einklemmung von hypertrophischen Zotten und freien Gelenkkörpern an. In anderen Fällen werden Erkältung und Rheuma als Ursache angegeben. Allem Anscheine nach genügen bei Individuen, welche dazu disponirt sind, sehr geringfügige Schädlichkeiten, um eine vermehrte Secretion der Synovialmembran hervorzurufen.

Mehrfach ist auch beobachtet, dass herniöse Ausstülpung der Synovialmembran, welche zwischen den Fasern der Kapselbänder nach aussen treten, für sich der Sitz einer vermehrten Flüssigkeitsansammlung waren und eine nicht unerhebliche Grösse erreichten. Solche Hernien kommen am häufigsten an den Knie-, Hand- und Ellenbogengelenken vor (BILLROTH).

Die **Arthritis chronica purulenta** ist meist eine Folge acuter hämatogener oder traumatischer oder fortgeleiteter Entzündung, kann sich indessen auch zu anderen chronischen Entzündungen, z. B. zu chronischer Gelenktuberculose hinzugesellen. Das Gelenk ist dabei mit Eiter gefüllt, die Kapselbänder und die Synovialmembran infiltrirt, mit eitrig fibrinösen Massen belegt. Im Knorpel pflegen sich früher oder später Trübung, Zerfaserung, Zerfall und Nekrose einzustellen. Weiterhin kann auch das angrenzende Knochenmark vereitern, worauf Caries und Nekrose der Knochenenden eintreten. Auch die Gelenkkapsel pflegt stellenweise zu vereitern und in der Umgebung des Gelenkes bilden sich Abscesse. Heilung kann unter Bildung narbiger Verwachsung der cariösen Knochenenden und unter regenerativer Knochenbildung von Seiten des Periostes und des Knochenmarks erfolgen. Es bildet sich eine bindegewebige und knöcherne Ankylose.

Aehnlich wie Gelenke können auch Synarthrosen vereitern und später durch Narbengewebe und Knochengewebe ersetzt werden.

Die Ursache der Eiterung ist stets in einer mycotischen Infection zu suchen. Chemisch wirksame Substanzen, welche Eiterung verursachen, gelangen nur äusserst selten in Gelenke.

§ 658. Die **Arthritis chronica ulcerosa sicca** ist eine Gelenkerkrankung, welche wesentlich durch eine Auffaserung und Zerklüftung (Fig. 330 *l*) und Usur der das Gelenk begrenzenden Knorpellagen characterisirt ist. Der Auffaserung geht häufig eine geringfügige Wucherung der Knorpelzellen parallel, doch kann die-

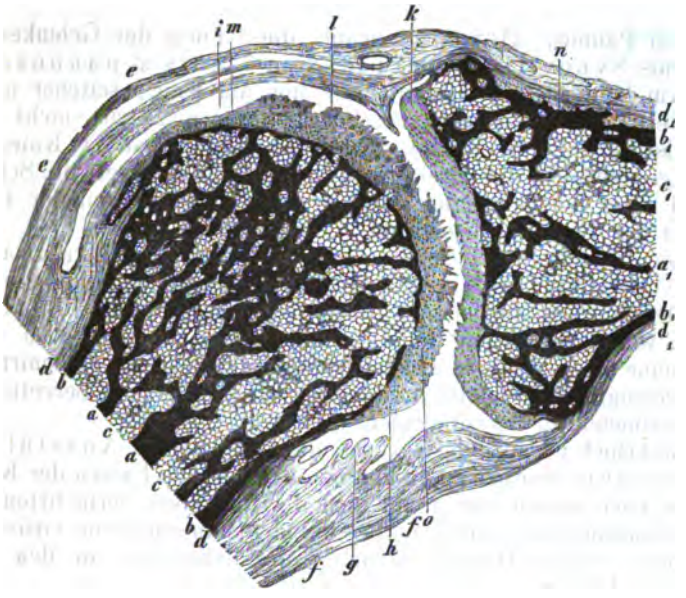


Fig. 330. Arthritis chronica ulcerosa sicca. In Beugestellung fixirtes Gelenk zwischen der I. und II. Phalanx des Zeigefingers (Polyarthritis chronica senilis). *a* Spongiosa, *b* Corticalis, *c* Knochenmark, *d* Periost der I. Phalanx. $a_1$ $b_1$ $c_1$ $d_1$ Die entsprechenden Theile der II. Phalanx. *e* Durchschnitt durch den Dorsaltheil der Gelenkkapsel. *f* Durchschnitt durch den verdickten Volartheil der Gelenkkapsel. *g* Vergrösserte Gelenkzotten. *h* Auf den Gelenkknorpel sich fortsetzender Theil der Synovialmembran. *i* Gelenkhöhle. *k* Unveränderter Knorpel der Gelenkpfanne. *l* An der Oberfläche aufgefaserter und zerklüfteter Gelenkknorpel des Gelenkkopfes. *m* Mit einem Fortsatz der Synovialmembran bedeckter Knorpeldefect. *n* Cariöse Stelle an der Oberfläche der Corticalis der II. Phalanx. *o* Neugebildete Markräume im Knorpel. Mit Spiritus gehärtetes, in Pikrinsäure entkalktes, mit Pikrocarmin gefärbtes, in Canadabalsam eingeschlossenes Präparat. Vergr. 5,5.

selbe vollkommen fehlen. Meist sind die dem Drucke besonders ausgesetzten Theile am stärksten usurirt, doch können sich die Veränderungen über die ganze Knorpeloberfläche erstrecken. Am Rande der Gelenkfläche sind die Knorpel nicht selten durch die wuchernde Synovialis zum Schwunde gebracht, d. h. es geht der Knorpel am Rande in Gallert- oder in Bindegewebe über. Bei weit vorgeschrittener Erkrankung ist der grössere Theil des Gelenkknorpels zerstört und es kann auch der blosgelegte Knochen in erheblicher Ausdehnung ulceriren. Zuweilen erfolgt auch eine Auflösung des Knorpels vom Knochenmark *(o)* aus, doch tritt dies gegenüber den anderen Veränderungen vollkommen zurück. Nicht selten dagegen treten gleichzeitig mit der Knorpelusur sclerotische Verdickungen der Kapselbänder *(f)* und Vergrösserung der Synovialfalten und Zotten *(g)* auf, welche unter Umständen zu Fixirung der betreffenden Knochen in dieser oder jener Stellung (Fig. 330), zu einer capsulären Ankylose führen. Im Gegensatz dazu kann sich das Gewebe ein-

zelner Gelenkbänder auch auffasern und zerfallen. Sowohl im degenerirenden Knorpel, als auch im fibrösen Kapselgewebe und in den Bändern können Kalkablagerungen, sowie amyloide Degenerationsherde auftreten. Ist der Knochen blosgelegt, so kann er durch Apposition vom Marke aus sich verdichten.

Die Erkrankung kommt vornehmlich im hohen Alter als eine senile Ernährungsstörung vor und wird dann als **Malum senile** bezeichnet, kann indessen auch als trophoneurotische Ernährungsstörung sowie als Folge rheumatischer und anderer Entzündungen auftreten.

Von grossem Interesse ist, dass ähnliche Veränderungen auch in vollständig ruhig gestellten Gelenken auftreten. Der Gelenkknorpel erleidet einen faserig körnigen Zerfall, welcher namentlich an jenen Stellen auftritt, die keinem Drucke mehr ausgesetzt sind (Reyher). Die Synovialis kann dabei am Limbus auf die Gelenkfläche hinüberwachsen und mit dem aufgefaserten Knorpel verschmelzen. Werden an lange fixirt gelegenen Gelenken Bewegungen vorgenommen, so können die Bänder, welche vollkommen entspannt waren und danach sich verkürzten, reissen (Volkmann). Es werden ferner durch die Bewegungen die auf das Gelenk herübergewachsenen Synovialfortsätze gequetscht. Die Folgen davon sind Blutungen und Entzündungen mit serösem Erguss.

Am häufigsten erkranken bei der senilen Form das Hüftgelenk (Malum coxae senile), sodann die Schulter-, Ellenbogen- und Fingergelenke, sowie die Patella, bei Tabes dagegen die Knie-, Schulter-, Hüft- und Ellenbogengelenke. Bei starker Verkleinerung der Gelenkenden wird die Kapsel relativ zu weit und die dadurch beweglich gewordenen Knochen können sich gegeneinander verschieben (Deformationsluxation).

Die senile Form sowohl als die rheumatischen und trophoneurotischen Formen sind meist mit atrophischen Zuständen an den Knochen verbunden, welche mitunter sehr weit gehen. Tritt in der Nachbarschaft der Gelenke eine starke periphere Resorption (Fig. 330 *n*) ein, und sind zugleich die Kapselbänder verdickt, so erscheint das Gelenk aufgetrieben oder knotig verdickt, eine Erscheinung, welche dazu geführt hat, diese Erkrankung der Arthritis nodosa zuzuzählen. Befällt die Atrophie auch die Wirbelkörper und die Intervertebralscheiben, so kommen Verkrümmungen der Wirbelsäule zu Stande und zwar am häufigsten kyphotische. Es hat dies seinen Grund darin, dass die Wirbelkörper stärker zu atrophiren pflegen als die Bogen.

Die als **Arthritis chronica deformans** bezeichnete Gelenkerkrankung ist dadurch ausgezeichnet, dass neben degenerativen Vorgängen am Knorpel und Knochen hyperplastische Wucherungsprocesse in einer Ausdehnung auftreten, welche der ganzen Affection ein charakteristisches Gepräge geben.

Die Veränderungen des Knorpels bestehen auch hier in einer Zerfaserung (Fig. 331 $cc_1$) und Zerklüftung (*d*) der oberfläch-

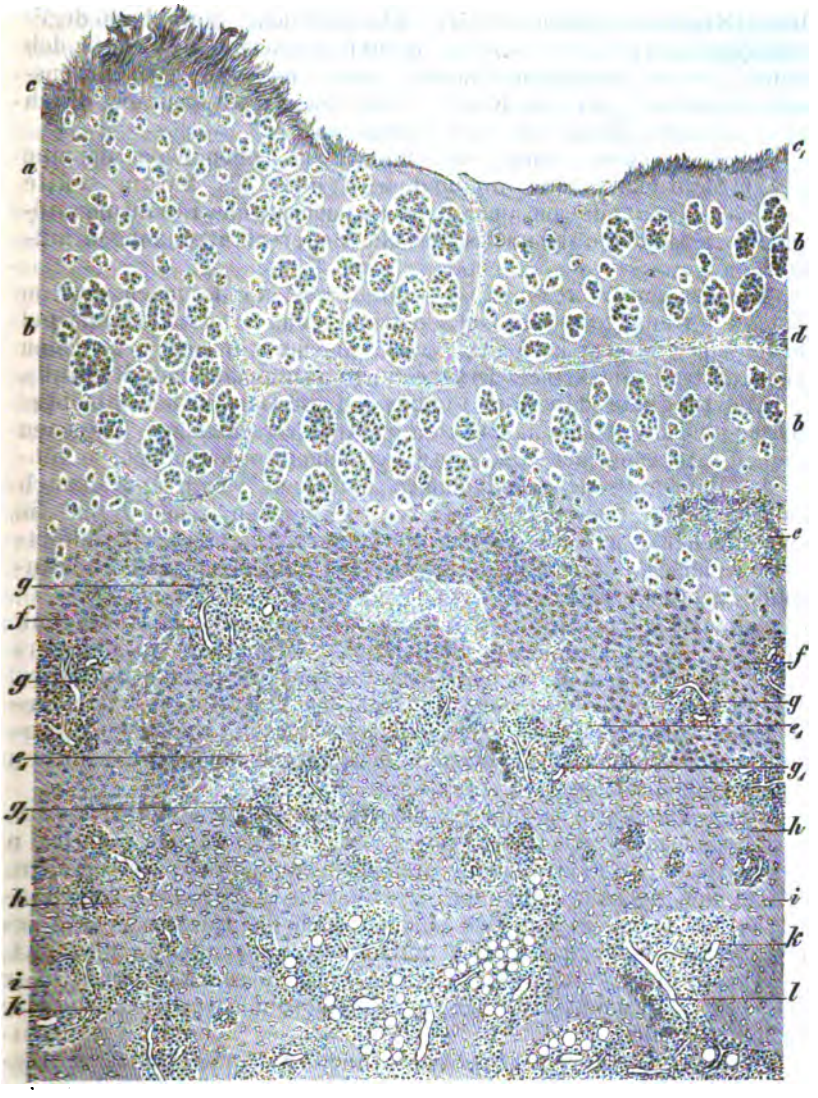


**Fig. 331.** Arthritis chronica deformans. Durchschnitt durch den Gelenkknorpel des Femurkopfes. *a* Hyaliner Knorpel. *b* Hyaliner Knorpel mit gewucherten Knorpelzellen. *c* $c_1$ Aufgefaserte Knorpeloberfläche. *d* Zerklüftungsstellen im Knorpel. *e* $e_1$ Erweichungshöhlen im Knorpel. *f* Zellreicher Knorpel mit gleichmässig vertheilten Zellen. *g* $g_1$ Neugebildete Markräume. *h* Neugebildetes, *i* altes Knochengewebe. *k* Alte Markräume. *l* Resorptionsstelle mit Ostoklasten. In Müller'scher Flüssigkeit gehärtetes, mit Pikrinsäure entkalktes, mit Hämatoxylin und Carmin gefärbtes, in Glycerin eingelegtes Präparat. Vergr. 40.

lichen Knorpelschichten, zu der sich meist noch ausgebreitete Erweichungsprocesse (*e e*$_1$), welche zur Bildung von Erweichungshöhlen führen, in den tiefen dem Knochen nahe gelegenen Schichten des Gelenkknorpels hinzu gesellen. Neben diesen degenerativen Processen besteht gleichzeitig eine Wucherung (*b*), welche viel erheblicher ist, als bei der ulcerösen Arthritis und häufig zu bedeutender knotiger Verdickung des Knorpels führt.

Die in der Tiefe gelegenen Erweichungshöhlen werden früher oder später von gefässhaltigem Markgewebe (*g g*$_1$), welches vom Knochen aus hineinwächst, mit Beschlag belegt. Häufig wird auch der Gelenkknorpel direct von gefässhaltigem Markgewebe durchwachsen. Ist der Gelenkknorpel in seiner tiefen Schicht von Markräumen durchzogen, so pflegen sich die dazwischen stehen gebliebenen Knorpelbalken in osteoides Gewebe (*h*) und schliesslich in kalkhaltiges Knochengewebe umzuwandeln. Zuweilen treten in den osteoiden Balken wieder Knorpelwucherungen auf und bilden knollige Excrescenzen, welche in die Markräume hineinragen.

Während dies am Knorpel geschieht, geräth auch das Gewebe der Gelenkkapsel in Wucherung. Die Kapselbänder und die Synovialmembranen verdicken sich, die Gelenkfalten und Zotten vergrössern sich und wachsen mehr und mehr in die Gelenkhöhle hinein. Unter Umständen gewinnt die Innenfläche der Synovialmembranen ein vollkommen zottiges Aussehen. Nehmen später die Zotten Fett in sich auf, so kann sich jene Bildung entwickeln, welche bereits in § 651 als Lipoma arborescens erwähnt worden ist. Zuweilen bilden sich in der Synovialmembran, namentlich in deren Zotten Knorpelherde von Erbsen- bis Haselnussgrösse, welche zum Theil verknöchern. Lösen sich dieselben von ihrem Mutterboden ab, so werden sie zu freien Gelenkkörpern.

Am Knochen stellen sich hauptsächlich regressive Veränderungen, namentlich Resorptionsprocesse (*l*) ein, welche zu einem lacunären Schwund der Knochenbalken führen. Nicht selten gehen ganze Balken oder Gruppen von solchen (Fig. 332 *g*) verloren, so dass der Knochen an den betreffenden Stellen einsinkt (Fig. 332 *k*). In dem aus dem Knorpel neu entstandenen Knochengewebe (Fig. 331 *h*) stellen sich nicht selten wieder Zerfallsprocesse ein, die zur Bildung von Erweichungshöhlen in den betreffenden Balken führen.

Das subchondral gelegene Knochenmark (Fig. 331 *k*) verliert gewöhnlich zum grossen Theil sein Fett und wird zu Gallertmark oder zu lymphoidem Mark. Bei starkem localem Knochenschwunde können sich kleinere oder grössere gallertige Bindegewebsherde ohne Knochenbalken bilden. In andern Fällen tritt nach dem Knochenschwunde eine Auflösung und Verflüssigung des Knochenmarkes ein, so dass Cysten entstehen. Das an die Cysten angrenzende Gewebe pflegt sich später etwas zu verdichten und producirt nicht selten auf metaplastischem Wege mehr oder weniger zahlreiche Knochenbälkchen.

Die beschriebenen mannigfaltigen Veränderungen an den Gelenden oder Gelenkkapseln führen im Verlaufe von Jahren zu erheblichen Verunstaltungen der Gelenkenden.

Die Knorpelwucherungen mit nachfolgender Ossification n namentlich an der Peripherie des Gelenkkopfes und der ne auf und bilden am Rande des ersteren knollige Wülste . 332 $i_1$), während sie die Pfanne allseitig oder einseitig mit n Limbus ($h$) umgeben, durch welchen dieselbe eine nicht unbliche Vergrösserung erfahren kann. Mitunter brechen einzelne

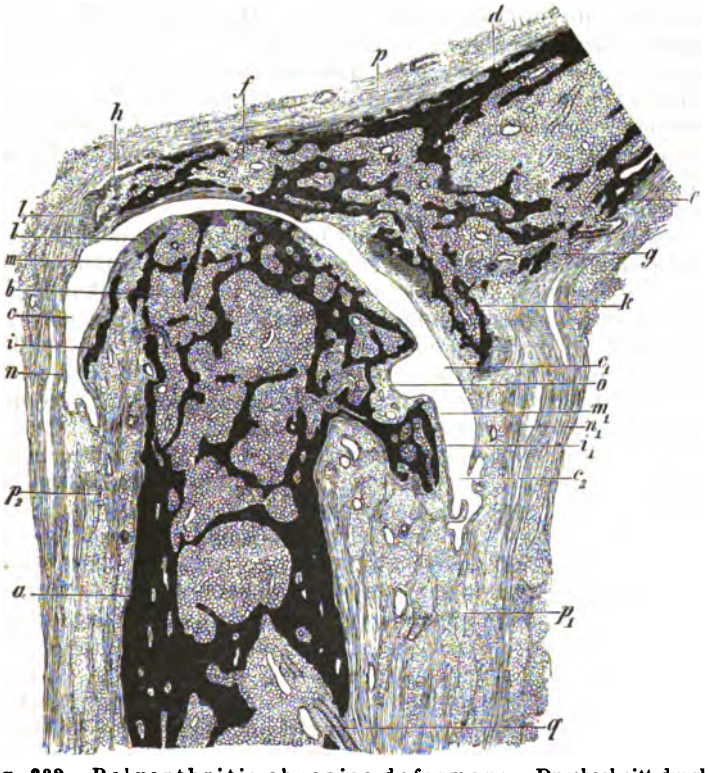


g. 332. Polyarthritis chronica deformans. Durchschnitt durch das nk des Zeigefingers einer alten Frau. $a$ Diaphyse der II. Phalanx. $b$ Gelenkkopf Phalanx. $c$ Dorsaler, $c_1$ $c_2$ volarer Theil der Gelenkhöhle. $d$ Dorsal gelegener ler Corticalis der I. Phalanx mit zahlreichen Resorptionsgruben. $e$ Volarer Theil rticalis der I. Phalanx. $f$ Gelenkpfanne der I. Phalanx. $g$ Defect in der Cor- der I. Phalanx. $h$ Neugebildeter Knochen am dorsalen Rande der Gelenk- $i$ $i_1$ Neugebildeter Knochen zu beiden Seiten des Gelenkkopfes. $k$ Einge- er Theil der Gelenkpfanne. $l$ $l_1$ Reste des Gelenkknorpels. $m$ $m_1$ Bindege- Bedeckung der Gelenkflächen. $n$ $n_1$ Gelenkkapsel. $o$ Mit Bindegewebe aus- eter oberflächlicher Defect im Gelenkkopf. $p$ $p_1$ $p_2$ Periost. $q$ Foramen m mit der eintretenden Arterie. Mit Müller'scher Flüssigkeit und Alcohol tes, mit Pikrinsäure entkalktes, mit neutralem Karmin gefärbtes, in Kanada- eingeschlossenes Präparat. Vergr. 6.

Wülste ab und bilden freie, aus Knorpel und Knochen bestehende Gelenkkörper.

Die innern Theile des Gelenkkopfes, welche dem Drucke und der Reibung stärker ausgesetzt sind, erleiden in der Mehrzahl der Fälle eine Abflachung, die Pfanne dagegen eine Ausweitung.

Alle diese Veränderungen können sowohl bei Verlust als bei Erhaltung des Gelenkknorpels vorkommen und beruhen in letzterem Falle auf einem subchondralen Knochenschwund (Fig. 332 *g*), zufolge welchem der Knorpel (*k*) einsinkt. Ist der Knorpel durch Zerfaserung und Zerfall verloren gegangen, so kommt natürlich der Knochen zu Tage und zwar zunächst derjenige, welcher sich aus dem Knorpel neu gebildet hatte. Derselbe ist häufig sehr dicht und macht wenigstens stellenweise den Eindruck einer compacten elfenbeinernen Knochensubstanz. Bleibt das betreffende Glied noch beweglich, so wird durch die ausgeführten Bewegungen die Oberfläche des Gelenkkopfes oft glatt polirt oder erhält, falls die Bewegungen nur in einer Ebene erfolgten, parallel gerichtete Rinnen. Die Gelenkpfanne zeigt dabei die entsprechenden Veränderungen.

Gelangen nach Usur der oberflächlichen Lagen subchondral gelegene Erweichungscysten an die Oberfläche, so werden mehr oder minder umfangreiche Gruben (*o*) sichtbar. Die vom Knorpel entblössten Knochentheile können vom Rande her von der Synovialmembran (*m*) überdeckt werden, doch bleibt diese Bedeckung da, wo stärkere Reibung bei der Bewegung erfolgt, aus. An dem freiliegenden Knochen kann sich unter Umständen Knochenapposition vom Mark aus einstellen.

Sowohl die Knochenneubildung als der Knochenschwund erreichen oft ganz bedeutende Grade, so dass auch die Verunstaltung der Gelenkenden die denkbar grössten werden. So kann z. B. der Kopf des Oberschenkels ganz verloren gehen. Entstehen zugleich mit dem innern Knochenschwund an der Peripherie des Kopfes Knochenwucherungen, so können diese einen neuen Gelenkkopf bilden, der dann nahezu ohne Hals dem Schafte des Femur aufsitzt. Häufiger noch ist eine starke Abflachung und Verbreiterung des Femurkopfes und des Schenkelhalses. In seltenen Fällen wird der Kopf auch wohl kegelförmig, wobei die Spitze des Kegels der Ansatzstelle des Ligamentum teres entspricht.

Alle Gelenkdifformitäten, welche bei Arthritis deformans auftreten, zu beschreiben, ist unmöglich. Es ist indessen nicht schwer, sich die verschiedenen möglichen Veränderungen selbst zu construiren. Allen ist gemeinsam, dass sie durch Knochenschwund an der einen und Knochenapposition an der anderen Stelle entstehen. Bald überwiegt das erstere, bald das letztere und danach gestaltet sich auch der Effect des ganzen Processes.

Durch die Formveränderung an den Gelenkenden wird die Beweglichkeit der in Gelenkverbindung stehenden Knochen oft mehr und mehr eingeschränkt. In der Schulter und im Hüftgelenk z. B. kann sie auf eine Ebene reducirt und schliesslich ganz aufgeho-

ben werden, so dass man von einer Deformationsankylose sprechen kann.

Das fixirte Glied nimmt dabei sehr verschiedene Stellungen ein. Die Finger werden theils in Flexion, theils in Hyperextension mit mehr oder minder erheblichen seitlichen Abbiegungen festgestellt. Begünstigt wird dieselbe durch die Verdickung der Kapsel und der Synovialmembran.

Mitunter hat die Difformirung der Gelenkflächen auch eine allmählich eintretende Lageveränderung der Knochen zur Folge, welche als Deformationsluxation bezeichnet wird.

Die Arthritis deformans kommt am häufigsten am Hüftgelenk und am Kniegelenk vor, kann indessen an allen Gelenken auftreten und ist auch am Schulter- und dem Ellenbogengelenk nicht selten. Die Erkrankung kann ferner auch an den Synarthrosen, namentlich an den Intervertebralscheiben auftreten und wird dann als Spondylitis deformans bezeichnet. Da auch hier Wucherungen mit nachfolgender Verknöcherung sich einstellen, so können die Wirbel durch Knochenspangen, welche sich namentlich an der Vorderseite der Wirbelsäule entwickeln, untereinander in feste unbewegliche Verbindung gesetzt werden. Stellt sich gleichzeitig in den Wirbelkörpern eine Knochenresorption ein, durch welche die Höhe derselben in ungleicher Weise sich ändert, so kommt es zu erheblichen Verbiegungen der Wirbelsäule. Am häufigsten geräth dadurch der Rumpf in eine stark nach vorn gebeugte Haltung.

Die Arthritis deformans tritt sowohl als eine monoarticuläre, als auch als eine polyarticuläre Erkrankung auf. Die monoarticuläre entsteht scheinbar spontan oder aber nach einmaligen (Gelenkfracturen) oder wiederholten Traumen, sowie nach voraufgegangenen infectiösen Entzündungen und betrifft sowohl grosse als kleine Gelenke, kommt aber häufiger an ersteren vor.

Im Gegensatz dazu tritt die polyarticuläre Form am häufigsten an den Finger- und Zehengelenken, seltener an den grossen Gelenken auf. Ueber ihre Ursache lässt sich Bestimmtes nicht sagen. Die deformirende Arthritis der Finger kommt fast nur bei Frauen und im höheren Alter vor, doch erscheint es fraglich, ob sie alle mit dem Malum senile ohne weiteres identificirt werden dürfen. Da sehr oft nervöse Leiden neben der Gelenkerkrankung bestehen, so ist es nicht undenkbar, dass es sich bei einem Theil der Fälle um trophische Störungen handelt.

Zu Beginn stimmen die Veränderungen mit denjenigen des Malum senile überein. Die später eintretenden Veränderungen berechtigen aber den Process anatomisch der Arthritis deformans zuzuzählen. Meist bleibt derselbe auf die kleineren Gelenke beschränkt, zuweilen geht er indessen auch auf grössere Gelenke über.

Durch die Schrumpfung der Kapsel und durch die oft sehr bedeutenden Verunstaltungen der Gelenkfläche werden die Fingerglieder in den verschiedensten Stellungen, theils in starker Flexion, theils

in Hyperextension, theils in seitlicher Abbiegung fixirt (Fig. 332). Verwachsungen der Gelenkflächen treten dabei nicht ein.

Durch die Verdickungen der Gelenkkapsel und der Gelenkenden erscheinen die Gelenke stark verdickt, und es wird diese Verdickung noch durch die Atrophie der Knochen besonders stark hervorgehoben. Man bezeichnet daher die Erkrankung auch als Arthritis nodosa.

Ich habe früher geglaubt, dass bei Arthritis deformans das subchondrale Knochengewebe Wucherungen eingehen und Knorpel produciren könne und habe auch kleine Knorpelknötchen, welche ich an der Oberfläche subchondraler Knochenbälkchen fand, als Wucherungsproducte von Knochenbälkchen gedeutet. Durch neuere Untersuchungen habe ich mich überzeugt, dass diese knorpeligen Wucherungen nur in osteoiden Bälkchen auftreten, welche aus dem Gelenkknorpel zwischen den vordringenden Markräumen entstanden sind, nicht aber im alten Knochen. Sie gehen durch Zerfall bald wieder zu Grunde.

Ueber die Benennung der verschiedenen Formen der chronischen Arthritis herrscht leider unter den Autoren keine Einigkeit. Ich habe mich bei der Wahl der Namen lediglich an die anatomische Veränderung gehalten und kann auch für eine anatomische Gruppirung darin allein das Maassgebende sehen. Die vom neuesten Autor, Waldmann in Uebereinstimmung mit Volkmann vorgeschlagene Eintheilung vermag ich danach nicht anzunehmen. Eine Gruppirung nach der Aetiologie habe ich in § 660 versucht.

*Literatur über Arthritis chronica sicca ulcerosa, Arthritis deformans und Arthritis ankylopoetica (Polyarthritis chronica):* Ecker, *Ueber Abnutzung und Zerstörung d. Gelenkknorpel, Arch. f. phys. Heilk. 1843;* Virchow, *sein Arch. 4. u. 47. Bd.;* O. Weber, *ib. 13. Bd.;* Blezinger, *Die Spondylitis deformans, In.-Diss., Tübingen 1864;* Charcot, *Leç. clin. s. l. mal. des vieillards, Paris 1866;* Wernher, *Beitr. zur Kenntn. d. Krkhtn. d. Hüftgelenkes, Giessen 1847;* Schömann, *D. Malum coxae senile, Jena 1851;* Gurlt, *Beitr. z. path. Anat. d. Gelenkkrankheiten, Berlin 1853;* Nüscheler, *Zeitschr. f. rat. Med. 1855;* Samaran, *Ueber d. Veränd. d. Gelenknorp. b. chron. Rheumatismus und Arthrit. deform., In.-Diss., Berlin 1878;* Ziegler, *Virch. Arch. 70. Bd.;* Volkmann, *Handb. d. Chir. von v. Pitha u. Billroth II, Erlangen 1872;* Billroth, *Allg. chir. Pathol., Berlin 1883;* Senator, *v. Ziemssen's Handb. d. spec. Path. XIII;* Remak, *Deutsche Klin. 1863;* Braun, *Beitr. z. Kenntn. d. Spondylitis def., Hannover 1875;* Hüter, *Klinik der Gelenkkrankheiten, Berlin 1876;* Busch, *Eulenburg's Real-Encyclopädie;* Riese, *ib. V;* Drachmann, *Nordiskt med. Arkiv V ref. im Virchow'schen Jahresbericht 1873;* Rhoden, *Deutsche med. Wochenschr. 1876;* Weichselbaum, *Virch. Arch. 55. Bd. und Sitz.-Ber. d. Wiener Akad. LXXI 1877;* Senator, *v. Ziemssen's Handb. d. spec. Pathol. XIII;*

Gies, *D. Zeitschr. f. Chir. XVI*; Bardeleben, *Lehrb. d. Chir., II, Berlin 1880.*

*Literatur über Gelenkveränderung nach chronischer Ruhigstellung:* Menzel, *v. Langenbeck's Arch. XII*; Volkmann, *Berl. klin. Wochenschr. 1870*; Reyher, *D. Zeitschr. f. Chir. III 1873*; Hüter, *Klinik d. Gelenkkrankh. 1877.*

§ 659. Die **Arthritis chronica ankylopoetica** ist wesentlich durch zwei Momente, nämlich durch eine Vascularisation und bindegewebige Umwandlung des Knorpels, sowie durch eine Verwachsung der einander gegenüberliegenden Knorpelflächen characterisirt.

Die Erkrankung kann solitär auftreten und ist dann entweder die Folge voraufgegangener acuter exsudativer Entzündungen oder aber ein Endstadium chronischer destructiver Entzündungsprocesse, wie sie namentlich durch tuberculöse Infection verursacht werden (§ 662).

In ihrer zweiten Form bildet sie die hauptsächliche anatomische Veränderung jener Erkrankung, welche als **Polyarthritis rheumatica chronica**, zuweilen auch als Arthritis pauperum bezeichnet wird. Sie ist eine Affection, welche sich an acuten Gelenkrheumatismus anschliesst oder aber schleichend beginnt, viele Jahre d. h. bis zum Tode dauert, successive die verschiedenen Gelenke befällt und in seltenen Fällen sämmtliche Gelenke des Körpers in einen pathologischen Zustand versetzt. Ja es kommen Fälle vor, in denen sämmtliche Gelenke ankylosiren, so dass alle Extremitäten ganz, oder nahezu ganz unbeweglich werden.

Sind in einem Gelenke die Veränderungen noch wenig vorgeschritten, so erscheint die Synovialmembran etwas stärker als gewöhnlich injicirt, die Gelenkzotten vielleicht etwas vergrössert. Die Oberfläche der Knorpel ist rauh, aufgefasert, oft geradezu in eine zähe filzige Masse umgewandelt. Da und dort bestehen schon Verwachsungen der einander gegenüberliegenden Knorpelflächen. Es enthält ferner der faserige Knorpel bereits da oder dort Blutgefässe.

Mit der oberflächlichen Veränderung geht frühzeitig eine Markraumbildung in den tieferen Schichten des Knorpels parallel, welche von den Markräumen des subchondral gelegenen Knochens aus erfolgt und durch eine reichliche Vascularisation ausgezeichnet ist. Das Markgewebe selbst trägt meist den Character eines Schleimgewebes oder eines oedematösen Bindegewebes. Der zwischen dem Markraum gelegene Knorpel ist da oder dort in osteoides Gewebe oder in Knochengewebe umgewandelt.

Die Veränderungen haben in mancher Hinsicht Aehnlichkeit mit denjenigen der Arthritis deformans, doch besteht ein wesentlicher Unterschied darin, dass Knorpelwucherung nur in geringem Grade eintritt und dass die Knorpelveränderung an der Oberfläche sich weniger als ein Zerfall als vielmehr als eine Umwandlung in Bindegewebe darstellt.

Dem entsprechend erhält auch der zerfasernde Knorpel frühzeitig Blutgefässe, welche theils aus der Synovialmembran stammen und vom Limbus hinüberwachsen oder von angelagerten und mit dem Knorpel verwachsenen Gelenkzotten herrühren, theils aus dem subchondralen Knochenmark kommen und sich durch den Knorpel durchdrängen. Ist der Knorpel einmal da oder dort von gefässhaltigen Markräumen durchzogen, so macht die bindegewebige Metaplasie der oberflächlichen Lagen und die Verwachsung der sich gegenüberliegenden Theile rasch Fortschritte und wird durch Gefässe, welche herüber und hinüber wachsen, auf's beste unterstützt. Dazu kommt, dass auch Gelenkzotten von den Seiten bis über die Gelenkfläche wachsen und sich mit beiden Gelenkflächen verbinden.

Durch alle diese Veränderungen kommt es nach einiger Zeit zu bindegewebiger Ankylose des Gelenkes, die um so fester wird, je reichlicher die Verwachsungen sind. Anfänglich ist die Gelenkhöhle nur von einigen vascularisirten Strängen durchzogen, später wird die Gelenkhöhle auf einige kleine Synovia haltige Höhlen (333 *i*) reducirt, indem die in Bindegewebe umgewandelten Theile des Knorpels (*f k*) zu einer compacten Masse verwachsen. Wie weit dabei noch Knorpeltheile ($g g_1$) erhalten sind, hängt natürlich

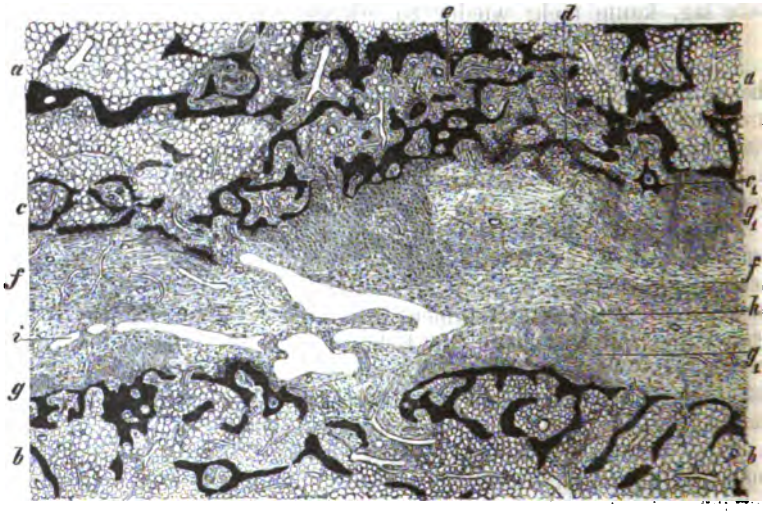


Fig. 333. Schnitt aus einer Ankylose des Tibiotarsalgelenkes bei Polyarthritis rheumatica chronica. *a* Spongiosa der Tibia. *b* Spongiosa des Astragalus. *c* $c_1$ Neugebildetes Knochengewebe. *d* In Bildung begriffenes Knochengewebe. *e* Fettfreies gefäss- und zellreiches Knochenmark. *f* Aus dem Gelenkknorpel enstandenes gefässhaltiges Bindegewebe. $g g_1$ Reste des Gelenkknorpels. *k* Faseriges Gewebe mit Knorpelzellen. *i* Rest der Gelenkhöhle. Mit Müller'scher Flüssigkeit und Alkohol gehärtetes, in Pikrinsäure entkalktes, mit Haematoxylin und Carmin gefärbtes, in Canadabalsam eingelegtes Präparat. Vergr. 12.

von dem Stadium, in dem sich der Process befindet, ab. Im Laufe von Monaten und Jahren kann successive der ganze Knorpel verloren gehen, wobei er entweder zunächst zu Faserknorpel (*h*) wird oder sich direct in Bindegewebe umwandelt.

Bei weit vorgeschrittener Erkrankung ist der Ort, an dem früher ein Gelenk sass, lediglich noch durch eine Bindegewebslage angegeben, und in den letzten Stadien schwindet auch diese noch und macht einem Gewebe Platz, das nur wenig oder gar nicht von dem übrigen spongiösen Knochengewebe sich unterscheidet.

Schon in den frühen Stadien des Processes kann sich neben der bindegewebigen Metaplasie und der Markraumbildung eine Knochenneubildung ($c\,c_1$) im Knorpel einstellen, welche an der Grenze gegen die Spongiosa beginnt und allmählich nach der Gelenkhöhle fortschreitet. Nach Eintritt der fibrösen Ankylose erstreckt sich die Knochenneubildung auch auf die fibröse Verbindung zwischen den Knochen, so dass schliesslich eine knöcherne Vereinigung der Gelenkenden eintritt. Gleichzeitig oder auch erst später nimmt das nunmehr als Markgewebe fungirende Bindegewebe Fett auf und wird dadurch dem übrigen fetthaltigen Knochenmark gleich. Es gibt Fälle, in welchen durch diese Processe das Gelenk so vollständig durch Knochen substituirt wird, dass die Stelle, wo dasselbe lag, kaum mehr wieder zu erkennen ist.

§ 660. Aus dem in § 657—§ 659 Mitgetheilten ergibt sich, dass die einzelnen der aufgestellten anatomischen Formen der Arthritis grösstentheils keine einheitliche Aetiologie haben, dass vielmehr eine besondere Form durch verschiedene Ursachen entstehen und dass eine bestimmte Schädlichkeit verschiedene Formen der chronischen Arthritis zur Folge haben kann.

Die **senile Arthritis** tritt am häufigsten in jener anatomischen Form auf, welche als Arthritis chronica ulcerosa sicca bezeichnet ist, kann indessen auch zu Veränderungen führen, welche der Arthritis deformans zukommen. Letzteres kommt namentlich in jenen Fällen vor, in denen die Erkrankung polyarticulär über einen grossen Theil des Skeletes oder über das ganze Skelet verbreitet auftritt. Die Erkrankung macht weniger den Eindruck einer Entzündung als vielmehr einer Ernährungsstörung.

Die **traumatische Arthritis**, welche sich in keiner Weise mit einer Infection complicirt, kann in sämmtlichen aufgeführten Formen auftreten, doch ist sie am häufigsten eine chronische seröse Synovitis oder eine Arthritis deformans. Usuren entstehen am ehesten dann, wenn das Trauma in einem anhaltenden Druck und einer beständig eingehaltenen abnormen Lage eines Gliedes gegeben ist. Verwachsungen treten am ehesten nach Verwundung des Gelenkes mit Blutergüssen und nach Reponirung von Luxationen ein, die Arthritis deformans dagegen nach Gelenkfracturen.

Die **infectiöse Arthritis** beginnt, wenn von der Tuberculose abgesehen wird, als seröse oder eitrige Synovitis, an welche

sich alle aufgeführten anatomischen Gelenkveränderungen anschliessen können. Die deformirende Arthritis stellt sich am ehesten dann ein, wenn die Entzündung zu keiner Zeit einen ulcerösen Character trug. Bindegewebige Umwandlung des Knorpels und fibröse oder knöcherne Ankylosen schliessen sich häufig an ulceröse Zerstörungen von Knorpel, Knochen und Kapselgewebe an, können sich indessen auch zufolge leichter zu keiner Zeit destructiver „rheumatischer" Entzündung einstellen. Im ersten Falle bilden die Veränderungen einen Heilungsvorgang, der früher oder später einen Abschluss erreicht. Die Gelenkerkrankung, welche als **Polyarthritis rheumatica chronica** bezeichnet wird, ist dagegen ein progressiver Process, bei welchem die Gelenkveränderungen bis zum Tode zunehmen. Sie fällt fast ganz mit der als Arthritis chronica ankylopoetica bezeichneten anatomischen Form zusammen, doch ist es nicht unmöglich, dass ihr auch Veränderungen zukommen, die anatomisch der Arthritis deformans angehören.

Die **trophoneurotischen Arthropathieen** werden besonders bei Tabes dorsualis, Poliomyelitis anterior, einfacher Atrophie der Vorderhörner, Compressionsdegeneration und Zertrümmerung des Rückenmarkes und nach Nervendurchschneidung beobachtet. Bei Tabes treten sie vornehmlich am Knie-, Hüft-, Schulter- und Ellenbogengelenk, seltener an den Hand-, Fuss- und Fingergelenken auf und sind durch rasch verlaufende Zerstörung der Gelenkenden characterisirt.

An den Synovialmembranen und den Gelenkbändern kommen sowohl Verdickungen als ulceröse Zerstörungen vor. Häufig treten dabei seröse Ergüsse in's Gelenk und Schwellung des periarticulären Gewebes auf. Auch können plötzlich Spontanluxationen eintreten. Wie weit bei Genese einer Veränderung nervöse, wie weit traumatische Einflüsse in ursächlicher Beziehung stehen, bleibt noch zu entscheiden. Dass vielleicht die Polyarthritis deformans der Finger hierher gehört, wurde bereits erwähnt.

Die **Arthritis urica** ist die Folge einer meist ererbten constitutionellen Krankheit, bei welcher zu Zeiten das Blut und die Gewebssäfte eine abnorme Beschaffenheit besitzen. Das Gelenkleiden beginnt mit einem Erguss einer hellen Flüssigkeit (Garrod) in dem das Gelenk zusammensetzenden Gewebe, worauf dann krystallinische Abscheidungen (vergl. § 643, Fig. 315) ausfallen. Sie bestehen aus harnsaurem Natron, Verbindungen der Harnsäure mit Kalk, Magnesia und Ammoniak, Kochsalz, kohlensaurem und phosphorsaurem Kalk und Hippursäure und bilden kreidige mörtelartige Massen. Am häufigsten liegen die Ablagerungen in den Kapseln und der Grundsubstanz des Gelenkknorpels und in den Gelenkbändern. Nach längerer Dauer des Processes finden sie sich auch im Periost, im Knochen und in der Umgebung des Gelenkes, namentlich in den angrenzenden Sehnen, Schleimbeuteln etc.

Die Ablagerungen erfolgen meist anfallsweise und führen zu einer lebhaften reactiven Entzündung der betreffenden Gewebe, welche zu

Beginn durch Hyperämie und oedematöse Schwellung der bindegewebigen Bestandtheile, sowie auch der Umgebung der Gelenke und der darüber gelegenen Haut characterisirt sind. Nach öfterer Wiederholung der Anfälle stellen sich Zerfaserung und Usur des Knorpels, Verdickung der Synovialmembran und bleibende Schwellung des periarticulären Gewebes ein. Letztere bilden die **Tophi** oder **Gichtknoten** und enthalten kreidige Einlagerungen. Bei sehr weit vorgeschrittener Erkrankung stellen sich an den incrustirten Gelenkenden umfangreiche Knorpel- und Knochen-Usuren ein und um die periarticulären Ablagerungen entsteht eine mit Entzündung verbundene Gewebserweichung, welche zur Bildung von Höhlen führt, die mit Urat-Concrementen und Eiter gefüllt sind und schliesslich nach aussen durchbrechen.

Die Erkrankung tritt vorzugsweise an den kleinen Gelenken der Hand und des Fusses auf, kann indessen sämmtliche Gelenke befallen.

*Literatur über neurotische Arthropathieen:* Charcot, *Arch. de phys. I, 1868 und klin. Vorträge über Krankh. d. Nervensystems, II;* Benedikt, *D. Arch. f. klin. Med. XI;* Blum, *Des arthropath. d'orig. nerv., Paris 1875;* Bramwell, *Die Krankheiten des Rückenmarkes, Wien 1883;* Westphal, *Berl. klin. Wochenschr. 1881;* P. Bruns, *ebenda 1882;* Talamon, *Des lés. os. et articul. liées aux mal. d. syst. nerv., Revue mens; II, 1878;* Hitzig, *Virch. Arch. 48. Bd.;* Koch, *ib. 73. Bd. und v. Langenbeck's Arch. XXIII;* Senator, *Berl. klin. Wochenschr. 1872;* Strümpell, *Arch. f. Psych. XII, 1882.*

*Literatur über gichtische Arthritis:* Garrod, *Die Natur und Behandlung der Gicht und der rheumatischen Gicht, Würzburg 1861;* Charcot, *Gaz. des hôp. 1866 u. 1867;* Braun, *Beitr. z. e. Monographie der Gicht, Wiesbaden 1860;* Hueter, *Klinik der Gelenkkrankh. 1876;* Melden, *A treatise on gout rheumatisme and rheum. gout, London 1873;* Virchow, *sein Arch. 44. Bd.;* Senator, *v. Ziemssen's Handb. d. spec. Path. XIII;* Langebeaux, *Atlas d'anatomie pathol., Paris 1871;* Ebstein, *Die Natur und die Behandlung der Gicht, Wiesbaden 1882;* Hueter, *Klinik d. Gelenkkrankh. 1876.*

§ 661. Die **Tuberculose des Knochensystemes** kann sowohl im Knochenmark als im Periost oder in irgend einem der die Gelenke und Synarthrosen bildenden Gewebe beginnen und ist die häufigste und zugleich auch die verderblichste Knochenerkrankung.

Am häufigsten tritt sie bei jüngeren Individuen auf, kann indessen auch noch in hohem Alter sich einstellen. In den meisten Fällen dürfte die Infection auf dem Blutwege erfolgen, doch sind auch Fälle denkbar, in welchen die Bacillen durch die Lymphbahnen dem Knochensystem zugeführt werden oder aus benachbarten Herden in die Knochen hinein gerathen.

Der **Beginn der Tuberculose** ist durch die Bildung eines Entzündungsherdes, zuweilen wohl auch mehrerer Herde gegeben,

welche anatomisch meistens durch Bildung von Tuberkeln (Fig. 334 *f*) gekennzeichnet sind. Zuerst erscheint ein röthlicher oder grauröther Granulationsherd, in welchem nach einiger Zeit graue durchscheinende, späterhin auch undurchsichtige, gelblich weisse Knötchen sichtbar werden können. Sitzt der **primäre tuberculöse Herd im Innern eines Knochens**, z. B. in einem Wirbelkörper oder in einem Fusswurzelknochen oder in der Diaphyse oder Epiphyse eines grossen Röhrenknochens und liegt er dabei central und entfernt von einem Gelenk, so können sich die weiteren Veränderungen eine Zeit lang ohne Betheiligung des Periostes und der Gelenke abspielen.

Am Orte des tuberculösen Granulationsherdes stellt sich stets eine lacunäre Knochenresorption (Fig. 334 *d*) ein, während

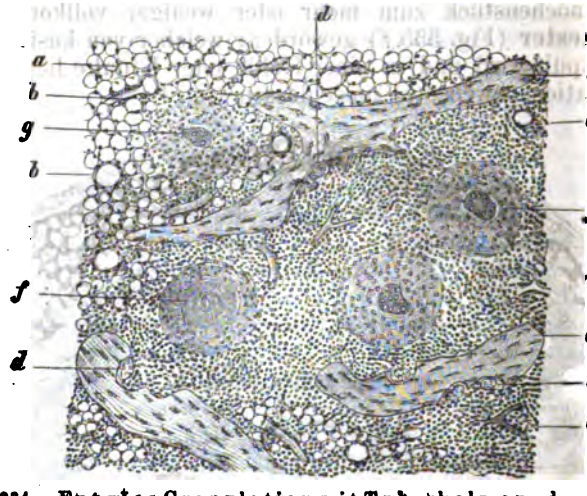


Fig. 334. Fungöse Granulation mit Tuberkeln aus der Spongiosa des Calcaneus. *a* Fetthaltiges Knochenmark. *b* Blutgefässe. *c* Knochenbalken. *d* Osteoklasten. *e* Granulationsgewebe. *f* Tuberkel innerhalb des Granulationsgewebes. *g* Isolirter Tuberkel. Mit Müller'scher Flüssigkeit und Alcohol gehärtetes, in Pikrinsäure entkalktes, mit Hämatoxylin gefärbtes, in Canadabalsam eingeschlossenes Präparat. Vergr. 60.

der tuberculöse Entzündungsherd früher oder später in seinen centralen Theilen der Verkäsung verfällt. Sind in dieser Zeit die Knochenbälkchen noch nicht zerstört, so verfallen sie im Verkäsungsbezirke der Nekrose.

Der einmal entstandene Herd vergrössert sich durch peripheres Randwachsthum, sowie durch Auftreten neuer tuberculöser Herde in der Nachbarschaft. Je rascher dies geschieht, desto eher werden sich grössere käsige Herde entwickeln, welche zahlreichere nekrotische Knochenbälkchen einschliessen. Bei sehr langsamem Wachsthum können die Knochenbälkchen im Granulationsherde ganz resorbirt werden.

Hat der Process eine gewisse Höhe erreicht, so findet man im Knochengewebe rundliche oder längliche, von einem grauen oder grauröthlichen Granulationssaum umgebene **käsige Herde** von Erbsen- bis Haselnussgrösse, welche cariöse und nekrotische Knochenbälkchen einschliessen, oder aber grössere, meist länglich gestaltete, von verkästem Granulationsgewebe durchwachsene **nekrotische Knochenstücke**, welche bereits mehr oder weniger durch einen grauen, Tuberkel haltigen Granulationssaum von der Umgebung sequestrirt sind. In noch späteren Stadien sind die Herde der ersteren Art häufig erweicht und verflüssigt, die Knochenbälkchen grossentheils zerstört, so dass sich eine von Granulationen umsäumte, käsigen Eiter und Knochentrümmer enthaltende Höhle oder **Caverne** gebildet hat. In den zweitgenannten grösseren Herden ist das nekrotische Knochenstück zum mehr oder weniger vollkommen gelösten **Sequester** (Fig. 335 *f*) geworden, welcher von käsig eitrigen Massen umspült wird und in einer Höhle oder **Kloake** liegt, welche von Granulationsgewebe (*e*) umschlossen ist.

Fig. 335. Centrale Knochentuberculose in vorgeschrittenem Stadium. Durchschnitt durch den unteren Theil der Diaphyse der Tibia. *a* Periost. *b* Rareficirte Corticalis. *c* Periostale Knochenauflagerung. *d* Fibröses Gewebe an der Innenfläche der Corticalis. *e* Tuberkelhaltiges Granulationsgewebe. *f* Von Granulationen durchwachsener Sequester mit spärlichen Knochenbälkchen. *g* Verbindung der Granulationen mit dem Sequester. *h* Mit Eiter und Käsemassen gefüllt gewesene Caverne. Mit Alkohol gehärtetes, in Pikrinsäure entkalktes, mit Hämatoxylin und Carmin gefärbtes, in Kanadabalsam eingeschlossenes Präparat. Vergr. 4.

Die erwähnten Herde treten einzeln oder wenigstens nur in geringer Zahl auf. Nur selten bilden sich rasch hintereinander oder zu nämlicher Zeit mehrere Herde, welche sich in grösseren Knochen über einen grösseren Theil des Markgebietes verbreiten. Es sind dies Formen, bei welchen die Entzündungsherde sehr rasch einen käsig eitrigen Zerfall eingehen, so dass sich keine eigentlichen Granulationsherde bilden. Dem entsprechend sieht man auch keine festeren Granulationsknoten, sondern nur käsig eitrige, zum Theil bereits verflüssigte Herde, welche nicht deutlich durch einen Granulationssaum abgegrenzt sind.

Wie gross in den einzelnen Fällen der Herd wird, und welchen Verlauf er nimmt, hängt von Bedingungen ab, welche zu übersehen unsere heutigen Kenntnisse nicht hinreichen. Kleine Herde können wohl zweifellos heilen, wobei die nekrotischen Massen verflüssigt und resorbirt und durch Bindegewebe oder Mark- und Knochengewebe wieder ersetzt werden, doch ist zu bemerken, dass der Heilungsprocess nicht immer ein vollkommener ist, dass da oder dort im Narbengewebe Bacillenherde zurückbleiben können, von denen aus wahrscheinlich noch nach Jahren der Process wieder ausbrechen kann. Grosse Herde machen in ihrem Fortschreiten sichtlich Stillstände und die Cavernen (Fig. 335 *h*) werden von einer dichten Gewebslage gegen das übrige Markgewebe abgeschlossen, welche aus dichtem Bindegewebe (*d*) und Tuberkel haltigem Granulationsgewebe (*e*) besteht.

Enthält ein Knochen einen tuberculösen Herd, so fehlen Wucherungsvorgänge im übrigen Knochengewebe niemals ganz. Bei grösseren lange bestehenden Herden erstrecken sich dieselben zuweilen über ein grosses Gebiet des Knochens und führen theils zu ausgebreiteter Knochenresorption, theils zu Knochenapposition. Rarefication (Fig. 335 *b*) und vollkommener Schwund des alten Knochens verbunden mit Hyperostose an anderer Stelle sind daher häufige Begleiter der Tuberculose. Die Letztere erfolgt mit Vorliebe vom Periost aus (Fig. 335 *c*), allein es ist durchaus nicht selten, dass auch im Innern des Knochens, im Gewebe der Havers'schen Kanäle und des Markes, sich Knochen bildet.

Ein grosser Herd im Innern eines Knochens wird aus nahe liegenden Gründen nicht leicht zur Abheilung kommen können und es besteht immer die Gefahr, dass von ihm aus neue Knochenherde sich bilden, oder dass der Process nach aussen auf das Periost oder ein benachbartes Gelenk übergreift.

Das Periost kann sowohl primär als auch secundär vom Knochen oder einem benachbarten Gelenke oder einer Synarthrose aus inficirt werden. Der Verlauf der demnach sich einstellenden **tuberculösen Periostitis** gestaltet sich etwas verschieden, je nachdem der Process rein local bleibt, oder sich über grössere Gebiete der Knochenoberfläche verbreitet. Im ersteren Falle bilden sich mehr oder weniger scharf abgegrenzte Tuberkel haltige Gra-

nulationsherde, in deren Umgebung der Knochen resorbirt wird. Der Effect ist eine **periphere Caries.** Ist die Periostitis secundär zu einer primären Knochen- oder Gelenkerkrankung hinzugetreten, so bestehen daneben auch die entsprechenden Veränderungen in der Tiefe, und es ist der periostale Herd oft in continuirlichem Zusammenhang mit dem in der Tiefe sitzenden. Ist die Periostitis die primäre Erkrankung, so kann in der Tiefe jegliche Veränderung fehlen.

Die periostalen tuberculösen Herde pflegen früher oder später, falls sie nicht zur Abheilung gelangen, zu verkäsen und späterhin zu erweichen, und so bilden sich, ähnlich wie im Knochenmark, **käsige**, von einem Granulationshof und verhärtetem Bindegewebe umgebene **Knoten** oder grössere abgesackte **kalte Abscesse**, deren Membran aus Bindegewebe und Tuberkel haltigem Granulationsgewebe besteht, welches durch Absonderung von Eiterkörperchen und durch Abstossung der verkästen Granulationsbezirke für stete Zunahme des Inhaltes sorgt.

Vom Orte ihrer Entstehung können sich die Abscesse in benachbarte Theile vorschieben und so **Congestionsabscesse** bilden. In anderen Fällen brechen sie frühzeitig nach aussen oder auch in ein inneres Organ durch, worauf sich Fistelgänge bilden, in deren Umgebung das Gewebe sich verhärtet und mit tuberculösen Granulationen bedeckt. Mitunter wuchern diese Granulationen so üppig, dass sie sich über die Fistelöffnungen in Form hutpilzähnlicher Bildungen erheben.

Während am Orte der tuberculösen Knochenhautentzündung die Caries im Laufe der Zeit an Ausdehnung gewinnt, pflegt sich in der Nachbarschaft eine Wucherung des Periostes einzustellen, welche oft zu nicht unerheblicher Knochenneubildung führt, doch kommen auch Fälle vor, in denen die Knochenneubildung sehr geringfügig ist oder auch fast ganz ausbleibt. Es gilt dies namentlich für die Schädelknochen.

In einzelnen Fällen tritt nach Infection des Periostes sehr rasch ein über einen grossen Theil des erkrankten Knochens sich erstreckender Knochenschwund und weiterhin eine höchst auffällige periostale Knochenneubildung auf.

Es wird dies namentlich an den grossen und kleinen Röhrenknochen beobachtet und führt zu einer eigenthümlichen Auftreibung derselben, welche häufig als **Spina ventosa** bezeichnet wird. Der Schwund der Corticalis grosser Röhrenknochen, z. B. des Femur kann dabei soweit gehen, dass dieselbe nur noch die Dicke eines Papieres (**Fig.** 336 *a*) besitzt und nur noch aus einer einzigen Lage Havers'scher Lamellensysteme besteht. Hat der Schwund einen gewissen Grad erreicht, so macht er Halt und es lagern sich nunmehr an der Oberfläche periostale Osteophyten *(b)* auf, welche schliesslich eine ganz continuirliche Lage eines schwammigen gefässreichen (*c*), nach aussen von den faserigen Theilen des Periostes *(d)* bedeckten Knochens bilden. Weiterhin kann sich durch verstärkte Knochenanbildung *(e)*

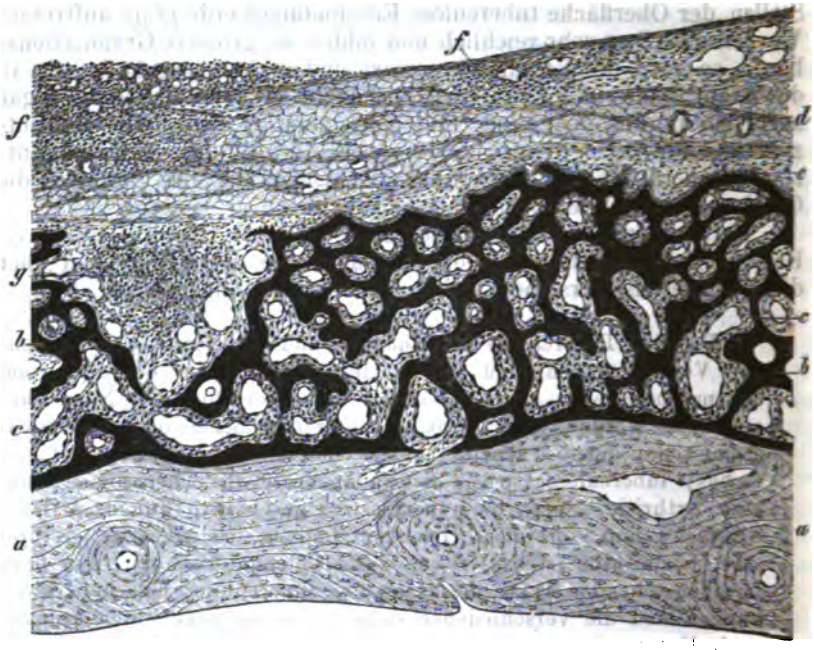


Fig. 336. Osteophytenbildung auf der atrophischen Corticalis des Femur eines 4jährigen Kindes bei chronischer Knochentuberculose. Querschnitt durch die Diaphyse des Femur. *a* Atrophische verdünnte Corticalis. *b* Osteophyten. *c* Gefässreiche Markräume zwischen den Osteophyten. *d* Periost. *e* Osteoblastenlager. *f* Zellige Herde in den äusseren, *g* Tuberkel in den inneren Periostschichten. Mit Müller'scher Flüssigkeit gehärtetes, in Pikrinsäure entkalktes, mit Hämatoxylin und Carmin gefärbtes, in Canadabalsam eingeschlossenes Präparat. Vergr. 50.

von den subperiostal gelegenen Theilen des Osteophytenlagers eine zweite dichtere Corticalsubstanz bilden, so dass man auf Querschnitten den Eindruck bekommt, als ob die Lamellen der alten Corticalsubstanz durch intercalirte spongiöse Knochensubstanz auseinander getrieben worden wären.

In seltenen Fällen lagert sich auf die äussere dichte Osteophytenlamelle noch eine zweite und unter Umständen sogar noch eine dritte, vierte und fünfte Lage von Osteophyten auf, die sich nach aussen ebenfalls durch eine compacte Lamelle abschliessen, so dass man annehmen möchte, es sei die alte Corticalis in drei bis vier und mehr Lamellen auseinander geblättert und durch eingeschobene spongiöse Substanz auseinandergedrängt worden. Werden die inneren Knochenlamellen durch weitere Ausdehnung des myelitischen Processes wieder resorbirt, so hat es den Anschein, als ob der Knochen aufgetrieben und gleichzeitig verdünnt wäre.

Der eben beschriebene Verlauf der Knochentuberculose erfolgt dann, wenn die tuberculöse Infection im Periost und den daran angrenzenden Theilen sich rasch verbreitet, so dass an zahlreichen

Stellen der Oberfläche tuberculöse Entzündungsherde *(f g)* auftreten. Werden dieselben sehr reichlich und bilden sie grössere Granulationsherde, so wird der Knochen resorbirt und es kommen Fälle vor, in denen im Laufe der Zeit ein Knochen z. B. eine Phalanx, sogar auch ein Radius oder eine Ulna ganz zerstört wird. Ist die Entzündung nur geringfügig, bleibt es bei der Bildung kleinerer Entzündungsherde *(f g)*, so gewinnt die Wucherung des Periostes die Oberhand und bildet neue Knochensubstanz.

Bei allgemeiner Miliartuberculose können Tuberkel auch im Knochensystem auftreten; doch ist über die Häufigkeit und über die Verbreitung derselben nichts Näheres bekannt.

Die der Tuberculose der Knochen und der Gelenke zukommenden Veränderungen sind in den Handbüchern der Chirurgie und der pathologischen Anatomie bisher unter verschiedenen Namen abgehandelt worden, so namentlich unter den Bezeichnungen: malacische oder fungöse Caries (Caries mollis s. fungosa), scrofulöse Caries, tuberculöse Caries, Knochennekrose, Knochenabscess, fungöse Arthritis, Synovitis hyperplastica granulosa, Fungus articuli, Gliedschwamm, scrofulöse Gelenkentzündung, Gelenkcaries, Arthrocace, Tumor albus, Caries sicca, kalter Gelenkabscess etc. Ich habe im obenstehenden Texte den Gang der tuberculösen Knochenerkrankungen und die verschiedenen dabei vorkommenden Veränderungen nach Untersuchungen geschildert, welche ich in den letzten acht Jahren an dem von den chirurgischen Kliniken erhaltenen Material angestellt habe. Soweit ich sehe, stimmen meine Resultate im Wesentlichen mit denjenigen von Volkmann und König und deren Schülern überein.

*Literatur:* Nélaton, *Rech. sur l'affect tub. des os, Paris 1837;* Meinel, *Die Knochentuberkeln, Erlangen 1842;* Virchow, *D. krankh. Geschw. II;* Volkmann, *Arch. f. klin. Chir. IV, Handb. d. Chir. von v. Pitha u. Billroth II, Erlangen 1872 und Sammlung klin. Vorträge N. 168—169;* Mensel, *v. Langenbeck's Arch. XII;* Friedländer, *Samml. klin. Vorträge N. 64;* Köster, *Virch. Arch. 48. Bd.;* Billroth, *Handb. d. Allg. chir. Path., Berlin 1883;* Möglins, *Ueber chirur. Tuberculosen, Mittheil. a. d. chir. Klinik z. Tübingen 1884;* König, *Die Tuberculose der Knochen und Gelenke, Berlin 1884;* Riedel, *D. Zeitschr. f. Chir. X;* Schüller, *Exp. und histol. Unters. üb. d. Entstehung d. scroful. und tub. Gelenkleiden, Stuttgart 1880;* Cornil u. Ranvier, *Man. d'histol. pathol., Paris 1883;* Riedfleisch, *Pathol. Gewebelehre, Leipzig 1875;* Kiener u. Poulet, *Arch. de phys. 1883.*

§ 662. Die tuberculöse Osteomyelitis der grossen Röhrenknochen hat ihren Sitz mit Vorliebe an den spongiösen Endtheilen der Knochen, während der Schaft des Knochens verhältnissmässig selten erkrankt und auch die periostalen Processe sitzen am häufigsten an den Gelenkenden und deren Nachbarschaft. An den kleinen Röh-

renknochen erkrankt häufig das ganze Knochenmark und das ganze Periost (Spina ventosa) und ebenso greift auch bei den kurzen spongiösen Knochen der osteomyelitische Process sehr häufig auf das angrenzende Periost über. Es ist danach auch eine überaus häufige Erscheinung, dass von osteomyelitischen und periostalen Herden aus die benachbarten Gelenke in Mitleidenschaft gezogen werden, dass eine **Arthritis tuberculosa** sich hinzugesellt. Es geschieht dies in der Weise, dass entweder subchondral im Knochen oder neben der Gelenkkapsel im Periost sitzende Herde direct, in continuirlicher Ausbreitung durch das zwischen ihnen und dem Gelenk liegende Gewebe durchdringen oder aber so, dass auf dem Lymphwege Bacillen in die Gewebe des Gelenkes verschleppt werden und dort eine Entzündung erregen.

Diese secundär auftretende tuberculöse Gelenkentzündung ist, soweit sich dies aus den zur anatomischen Untersuchung kommenden Präparaten ergibt, die am häufigsten vorkommende, doch sind auch die Fälle nicht selten, in denen die Tuberculose primär im Gelenke oder auch in den adnexen Schleimbeuteln auftritt. Sicherlich können alle Theile des Gelenkes, mit Ausnahme des Knorpelparenchyms, die primäre Stätte der Bacilleninvasion und Vermehrung und damit auch der ersten Entzündungsherde sein.

Ist eine Synovialmembran mit Bacillen inficirt und gelangen dieselben weiterhin zur Entwickelung und Vermehrung, so erfolgt am häufigsten eine Dissemination derselben im Gelenke, so dass an verschiedenen Stellen des synovialen Gewebes Tuberkel auftreten, welche mit der Zeit an Zahl zunehmen und schliesslich in grosser Menge im Synovialgewebe sitzen. Nur selten bilden sich grössere locale käsige oder käsig fibröse Knoten.

Bei Anwesenheit vereinzelter Tuberkel, wie sie bei allgemeiner Miliartuberculose vorkommen (König), kann das Synovialgewebe im Uebrigen ohne erkennbare Veränderung sein. Bei reichlicher Verbreitung von Tuberkeln stellen sich hyperämische Zustände, diffuse entzündliche Veränderungen, Wucherungen und Exsudationen ein. Die **Synovialis** ist danach **geröthet** und **geschwellt** und mässig zellig infiltrirt oder aber in mehr oder minder grosser Ausdehnung in ein weiches graurothes von grauen oder weisslichen **Tuberkeln durchsetztes Granulationsgewebe** (Arthritis fungosa s. granulosa) verwandelt. In der Gelenkhöhle liegt oft ein seröser (Hydrops tuberculosus) oder auch ein serös fibrinöser, oder ein eitrig getrübter oder eitrig fibrinöser, oder ein rein eitriger Erguss (Empyema articulare tuberculosum). Letzteres ist namentlich dann der Fall, wenn die Synovialis zu einem Theil in Granulationsgewebe umgewandelt ist. Die Fibrinniederschläge bilden theils Fetzen und Membranen, welche die Granulationen bedecken, theils Reiskörnern ähnliche Gerinnungen (Riedel, König).

Das tuberculöse Granulationsgewebe kann sich vom Limbus aus gegen den Knorpel vordrängen, sich auch wohl eine Strecke weit über denselben hinüberschieben, und wo es mit dem Knorpel

dauernd in Contact steht, geht der Knorpel zu Grunde (vergl. § 652 Fig. 329).

Nicht selten wuchern die Granulationen vom Rande her in das Innere der Gelenkknorpel hinein und heben dadurch die oberflächlichen Lagen von den tieferen ab. Sie greifen ferner auch auf das subchondrale Markgewebe über und drängen von da aus gegen die knorpelige Decke vor. Kommen sie an letztgenannter Stelle zu mächtiger Entwickelung, ist z. B. das subchondrale Gewebe von Anfang an der Sitz tuberculöser Granulationen, so kann der Knorpel von da aus durchbrochen und vom Knochen abgelöst werden.

Neben der tuberculösen Granulationsbildung pflegt sich auch eine **nicht tuberculöse Wucherung der Synovialis** und oft auch des **Knochenmarkes** einzustellen, welche wahrscheinlich durch die Entzündung wachgerufen wird. Sie kann unter Umständen zur Bildung papillärer Zotten in der Synovialmembran führen. Häufiger äussert sie sich nur darin, dass die Synovialmembran sich verdickt und sich vom Gelenkrande her in Form eines gallertigen oder ödematösem Bindegewebe ähnlichen, schlaffen, mehr oder weniger vascularisirten Gewebes über die Gelenkflächen vorschiebt und dieselben schliesslich ganz bedeckt. Der dadurch unter vollkommen veränderte Bedingungen versetzte Knorpel wandelt sich in seinen oberflächlichen Lagen in Schleimgewebe und schlaffes Bindegewebe um (vergl. § 651). Zuweilen wachsen auch Gefässe in das Innere des Knorpels und wandeln denselben herdweise in Schleimgewebe um.

Das wuchernde Knochenmark bildet meistens nur einen subchondral gelegenen rothen Saum, doch kann sich die Veränderung auch über die tiefer gelegenen Markschichten erstrecken. Das Mark verliert dabei sein Fett und wandelt sich in Gallertmark oder in lymphoides Mark um. Hält dieser Zustand längere Zeit an, so stellt sich eine mehr oder minder starke Resorption der Knochensubstanz ein und gleichzeitig wird auch der Knorpel von Markräumen durchsetzt, d. h. in gallertiges Markgewebe umgewandelt (§ 644 Fig. 317).

Während an den Gelenken die beschriebenen Processe sich abspielen, bleibt das periarticuläre Gewebe niemals frei von Veränderungen. Die Weichtheile gerathen in ödematöse Schwellung; das Bindegewebe gewinnt mehr und mehr eine speckige, schwartig fibröse Beschaffenheit und die Haut wird blass, glatt und glänzend (Tumor albus).

Bald früher, bald später entwickeln sich **in der Umgebung der Gelenke Granulationsherde** und weiterhin **käsige Knoten** und **kalte tuberculöse Abscesse**, welche häufig nach aussen durchbrechen und dann zur Bildung von **Fistelgängen** führen, deren Wand aus tuberculösen Granulationen und aus speckigem Bindegewebe besteht. Sie bilden sich namentlich dann, wenn tuberculöse Knochen- oder Gelenkherde nach aussen durchbrechen, können sich indessen auch aus selbständigen lymphangoitischen Granulationsknoten entwickeln.

Von Knochen- und Gelenkherden aus findet häufig eine tuberculöse Infection der zugehörigen Lymphdrüsen statt. Tuberculöse Er-

krankungen des Hüftgelenkes, der Beckenknochen und der Lendenwirbelsäule können umschriebene oder ausgebreitete Peritonealtuberculose, Erkrankungen der Thoraxknochen, Tuberculose der Pleura und des Pericards, Erkrankungen der Wirbel- und der Schädelknochen, Tuberculose der Hirn- und Rückenmarkshäute zur Folge haben. Endlich können von allen Herden metastatische Tuberkeleruptionen ausgehen, doch ist dies nicht häufig.

§ 663. Wie aus den beiden letzten Paragraphen ersichtlich, gehören die **tuberculösen Knochenentzündungen** zu jenen, welche die umfangreichsten Zerstörungen herbeiführen. Mit Vorliebe werden die Gelenkenden und die Gelenke der grossen Röhrenknochen, sowie die Fuss- und Handwurzelknochen, häufig auch die Wirbelkörper und Wirbelbögen mit den Ansatzstellen der Rippen und den an die Wirbelsäule angrenzenden Theilen der Schädelbasis, etwas seltener die Phalangen der Zehen und Finger, noch seltener die nicht mit den Extremitäten in Verbindung stehenden Theile des Schulter- und Beckengürtels und die vorderen Theile des Brustkorbes ergriffen. Am seltensten erkranken die Knochen des Gesichtes und die platten Deckknochen des Schädels.

An den grossen Gelenken der Extremitäten kann bei langer Dauer der Erkrankung nicht nur der ganze Knorpel, sondern auch ein Theil der Kapsel und des angrenzenden Knochengewebes zum Schwinden gebracht, somit der Gelenkkopf mehr oder weniger zerstört und die Gelenkpfanne ausgeweitet werden. Beide Veränderungen führen unter Umständen zu Spontanluxationen, welche als Destructionsluxationen bezeichnet werden.

Dieser Zustand der Gelenkcaries wird von den Praktikern häufig Arthrocace genannt. Am Hüftgelenk kann bei tiefgreifender cariöser Zerstörung der knöchernen Pfanne ein Durchbruch in's Becken erfolgen, so dass sich käsige Eitermassen auch im subperitonealen Gewebe ansammeln.

Bei Tuberculose der Hand- und Fusswurzelknochen werden meist mehrere Gelenke und mehrere Knochen ergriffen und es können ganze Knochen durch Caries und Nekrose verloren gehen, so dass sich statt ihrer Granulationsherde vorfinden, die nur noch kleine cariöse Sequester einschliessen. In ähnlicher Weise gehen ganze Phalangen der Finger oder Zehen zu Grunde.

In der Diaphyse und der Epiphyse der grossen Röhrenknochen bilden sich grosse Kloaken mit oder ohne Sequester, die durch Fistelgänge mit der Aussenwelt in Verbindung stehen. Der Knochen selbst wird osteoporotisch oder hyperostotisch und seine Oberfläche erscheint theils ulcerirt, cariös, theils mit Osteophyten besetzt.

An der Wirbelsäule können einzelne von den Wirbelkörpern oder den Wirbelbogen ganz oder theilweise durch Caries und Nekrose verloren gehen und auch die Intervertebralscheiben können in mehr oder minder grossem Umfang zerstört werden. Bei ausge-

ten Zerstörungen der Wirbelkörper und der Bandscheiben pflegen Wirbel mehr oder weniger zusammenzusinken und sich gegenander zu verschieben. In Folge dessen knickt sich die Wirbelsäule s bildet der obere Theil mit dem unteren einen nach vorn gen Winkel, während die Dornfortsätze des zerstörten Wirbels er nach hinten vortreten. Es entsteht dadurch das gewöhnlich Pott'scher Buckel bezeichnete Leiden. Bei starker Verung der Wirbel kann das Rückenmark comprimirt werden. uberculöser Caries der Wirbelkörper bilden sich vor der Wirbelmeist Congestionsabscesse, welche sich mehr oder minder nach abwärts erstrecken. Bei Erkrankung des unteren Theiles Wirbelsäule kann sich der Abscess längs des Iliopsoas bis zum i ossis pubis ziehen und schliesslich unter dem Poupart'-Bande hervortreten.

uberculose der Beckenknochen führt zu umfangreicher Caries ldung von Congestionsabscessen. Es können ferner die Sympubis und die Symphysis sacro-iliaca zerstört werden.

uberculöse Caries des Atlas, des Epistropheus und der Schäs kann zu einer Lockerung der Verbindung der Wirbelsäule m Kopfe und damit zu Verschiebung des letzteren und zur ession der Medulla oblongata führen.

e einzelnen tuberculösen Herde können heilen. Vorhandene werden durch Bindegewebe sowie durch Knochengewebe llt. Wird eine geknickte Wirbelsäule nicht gerade gestreckt, sie in der angenommenen Lage durch neu sich bildendes n- und Bindegewebe fixirt. Das cariöse Gewebe der Gen der Knochen wird häufig durch Bindegewebe und durch spangen in feste Verbindung gebracht. Enthält das Gellenweise noch Knorpel, so wandelt sich derselbe dabei n Faserknorpel und Bindegewebe um.

ufig genug ist die Heilung nur eine unvollkommene. Wenn grössten Theil des erkrankten Bezirkes sich ein tuberkelewebe entwickelt, so bleiben doch da oder dort Tuberkel und von ihnen aus kann der Process von Neuem sich ver-

**64. Die syphilitischen Erkrankungen der Knochen** cheinungen, welche erst in den späteren Stadien der Syftreten und theils zu Caries und Nekrose, theils zu Neuvon Knochengewebe führen.

für Syphilis characteristische Bildung ist das **Gumma**, er Entzündungsherd, welche am Knochensystem am häufig-**Periost**, selten im Knochenmark auftritt.

frischen periostalen Gummiknoten bilden flache Angen von elastischer Consistenz und zeigen auf dem Schnitt ertige Beschaffenheit, indem der Entzündungsherd reich an it, arm dagegen an zelligen Elementen ist. In späteren ird das Gewebe mehr weisslich, eiterähnlich oder auch wohl

mehr derb, theils gewöhnlichem Granulationsgewebe, theils fibrösem Narbengewebe ähnlich und schliesst dann häufig auch festere trockene weisse käsige Massen ein, welche durch Verfettung und Nekrose eines Theils des Entzündungsherdes entstanden sind.

Nach langem Bestande des Processes findet man wohl auch nur eine schwielige Verdickung, welche keine Einschlüsse von Granulationsgewebe oder von käsigen Massen enthält.

Am Orte, wo die Gummiknoten sitzen (Fig. 337 *f*) findet stets eine Resorption von Knochengewebe *(g)* statt und zwar am ausgiebigsten bei jenen Knoten, welche sich durch Reichthum an Rundzellen auszeichnen und bei äusserem Ansehen eine eiterähnliche Beschaffenheit bieten. Solche Herde kommen am häufigsten im äusseren Periost des Schädeldaches (Fig. 337 *a*) vor, können indessen an den verschiedensten Knochen des Skeletes und auch an dem inneren Periost der Schädelhöhle, an der Dura mater auftreten. Bei Sitz im äusseren Periost wird zuerst die äussere Tafel *(b)* cariös, doch pflegt die Entzündung bald auf die Diploë *(c)* zu greifen und kann schliesslich bis unter die Dura mater sich erstrecken.

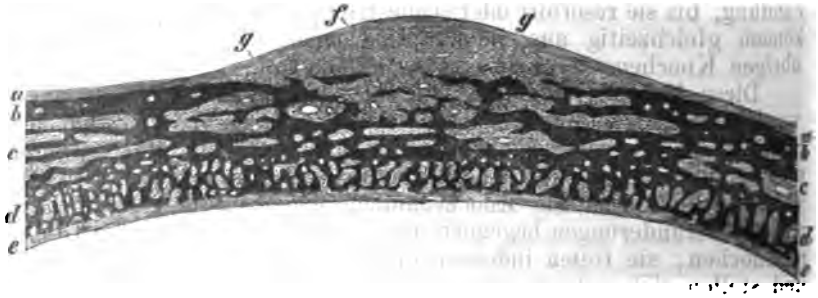


Fig. 337. Caries syphilitica gummosa ossis parietalis bei einem hereditär syphilitischen Kinde von 8 Wochen. *a* Aeusseres Periost. *b* Aeussere compacte Substanz. *c* Spongiöse Zwischenlage. *d* Innere periostale Lage. *e* Dura mater. *f* Syphilitischer Entzündungsherd. *g* Cariöse Knochenbälkchen. Mit Müller'scher Flüssigkeit und Alcohol gehärtetes, in Pikrinsäure entkalktes, mit Hämatoxylin und Carmin gefärbtes, in Canadabalsam eingelegtes Präparat. Vergr. 6,5.

Der einzelne Herd kann klein und unscheinbar sein und macht dann natürlich auch nur kleine Defecte. Mit dem Wachsthum des Herdes vergrössert sich auch der Knochendefect und wenn sich, wie das in schweren Erkrankungsformen geschieht, zahlreiche Herde bilden, so kann das Schädeldach in grosser Ausdehnung von unregelmässig gestalteten Grübchen und Gruben durchsetzt werden. Dringen die Entzündungsprocesse in die Tiefe und wird auch die Dura mater in Mitleidenschaft gezogen, so wird der zwischen den Defecten vorhandene Knochen mehr und mehr von der Circulation abgeschnitten und so geschieht es, dass sich zur Caries noch eine mehr oder minder umfangreiche Knochennekrose hinzugesellt. Es kommen Fälle vor, in denen durch Combination von Caries und Nekrose der grösste Theil des Schädeldaches verloren geht.

n ähnlicher Weise entstehen auch an anderen Knochen kleinere rössere Defecte.

)steomyelitische Gummiknoten kommen nur an den Pha- ı und der Diploë des Schädels etwas häufiger vor, während sie an rossen Röhrenknochen selten sind, doch können sie an letzteren ıser Zahl auftreten. Nach kürzlich publicirten Untersuchungen ıiari scheinen sie auch häufiger vorzukommen als man bisher n. Sie bilden gallertige oder gallertigfibröse oder mehr eitrige, :hgelbe oder auch käsige Herde (Chiari), innerhalb welcher ıochengewebe cariös und nekrotisch wird, während das übrige :ngewebe der Sitz einer mehr oder minder starken Hyper- ist.

hon zur Zeit der bestehenden gummösen periostalen Entzün- bilden sich in der Nachbarschaft der gummösen Herde oft der weniger zahlreiche **Osteophyten**, welche namentlich an hrenknochen eine nicht unerhebliche Grösse erreichen können. ler Process, so werden die periostalen Defecte theils durch gewebe, theils durch neugebildetes Knochengewebe gedeckt. ; vorhandene Nekrosen unterhalten dabei so lange eine Ent- g, bis sie resorbirt oder sequestrirt und ausgestossen sind und gleichzeitig ausgedehnte Knochenneubildung innerhalb des Knochens verursachen.

:se Knochenneubildung, die hier in evidenter Abhängigkeit ıen Entzündungsherden auftritt, kommt im anderen Falle bei als ein mehr selbständiger Process vor und führt zu mehr inder erheblichen Knochenverdickungen, zu **Hyperostosen**, durch periostale Knochenauflagerungen bedingt sind. Der- Veränderungen begegnet man namentlich an den langen Röh- ıen; sie treten indessen auch an den übrigen Knochen auf len sich mitunter über das ganze Skelet verbreitet ein. Der ochen ist dabei entweder zufolge gleichzeitiger endostaler bildung sklerotisch und danach sehr schwer, oder aber ra- ıorotisch.

auf diese ausgedehnte Hyperostose bei Syphilis beruht, ist ht durch genaue Untersuchungen sichergestellt, doch ist ahrscheinlich, dass leichte transitorische Entzündungen des und des Knochenmarkes die Ursache der osteoplastischen ng sind. Zuweilen ist sie eine Folge der in der Tiefe lie- steomyelitischen Gummiknoten.

**syphilitischen Erkrankungen der Gelenke** treten theils des Eruptionsfiebers, theils erst in späteren Stadien der ıuf. Im ersteren Falle handelt es sich um seröse Syno- lie sich in ähnlicher Weise wie der acute Gelenkrheuma- ırstellen. In seltenen Fällen erfolgen ähnliche Exsuda- :h noch in späteren Stadien der Syphilis. Häufiger sind n Stadien Arthropathieen mit chronischem Verlauf, bei ımöse Kapselherde, Knorpelverdickungen und Synovialis- en sowie Knorpelzerfaserungen und Knorpelusuren auf-

treten. Diese Gelenkentzündungen treten theils primär, theils secundär nach syphilitischen Entzündungen des Periostes und des Knochenmarkes auf.

Die **actinomycotische Entzündung** (§ 126) führt, sofern sie das Periost erreicht, zu peripherer Caries, gelegentlich auch zu Nekrose. Am häufigsten werden die Wirbelsäule und die Knochen des Brustkorbes ergriffen und es können unter Umständen sehr bedeutende Zerstörungen zu Stande kommen.

Bei **Rotz** sind sowohl im Periost als in der Synovialis verkäsende Knoten und Eiterherde beobachtet worden.

*Literatur über Syphilis der Knochen:* Virchow, *sein Arch. 15. Bd. und Die krankh. Geschwülste II 1865;* Biermer, *Schweiz. Zeitschr. f. Heilk. 1862;* L. Meyer, *Zeitschr. f. Psych. XVIII;* Canton, *Trans. of the Path. Soc. Lond. XIII;* Ricord, *Clinique iconograph. de l'hôp. des Vénériens, Paris 1851 und Traité des malad. vénér. 1851;* Soloweitschik, *Virch. Arch. 48. Bd.;* Thierfelder, *Atlas der pathol. Histol. Taf. XXIX 1876;* Lancereaux, *Traité hist. et prat. de la syphilis 1874;* Chiari, *Vierteljahrsschr. f. Derm. und Syph. 1882. Ueber congenitale Syphilis der Knochen s. § 668.*

*Literatur über Syphilis der Gelenke:* Lancereaux *l. c.;* Bäumler, v. *Ziemssen's Handb. III, Leipzig 1876 und D. Arch. f. klin. Med. IX 1870;* Duffin, *Trans. Clinic. Soc. London II 1869;* Oedmansson, *Nordisk med. Arch. I 1869;* Gies, *D. Zeitschr. f. Chir. XV;* Fischer, *Wien. med. Wochenschr. 1884.*

## VI. Hämatogene und mechanische Entwickelungs- und Wachsthumsstörungen.

§ 665. Die das **Skelet** zusammensetzenden Knochen entstehen theils aus einer wenig differenzirten bindegewebigen, theils aus einer knorpelig präformirten Anlage. Die ersteren sind vorwiegend durch die platten Schädelknochen repräsentirt, und werden, da sie aus einer Ossification theils des Integumentes, theils der Auskleidung der Kopfdarmhöhle sich ableiten lassen (Gegenbaur), als Hautknochen bezeichnet. Die aus den knorpeligen Anlagen entstehenden Knochen bilden den übrigen Theil des Skeletes und werden als inneres Skelet dem äusseren Integumentalskelet gegenübergestellt.

Die Knochenbildung in den bindegewebigen Anlagen der Hautknochen erfolgt in der in § 645 beschriebenen Weise, ganz allgemein also dadurch, dass in einem Keimgewebe aus Zellen und aus mehr oder weniger reichlich entwickelter homogener oder fibrillärer Grundsubstanz kalkhaltige Knochenbälkchen mit Knochenkörperchen und Knochenzellen sich herausdifferenziren und später durch Anlagerung neuen Keimgewebes sich verdicken. Hat sich einmal eine Knochenplatte gebildet, so erfolgt deren Dickenzunahme durch eine

ienanbildung von Seiten der an dieselbe angrenzenden Binde-
ıslage, welche von dieser Zeit ab als Periost bezeichnet wird.
ienau in derselben Weise tritt auch die erste Ossification an
norpelig präformirten Skelettheilen auf, indem an bestimmten
ı des den Knorpel umgebenden Gewebes, des Perichondrium,
enbälkchen sich bilden. Diese Ossificationsform, welche sonach
ır aus dem Periost der platten Knochen erfolgenden übereinı-
t, erhält sich während der ganzen Zeit des Lebens und wird
riostale Ossification bezeichnet. Zu ihr gesellt sich noch
veite Form, die endochondrale, welche dadurch eingeleitet wird,
as Markgewebe der Knochenlagen, welche die knorpelige An-
ır Knochen umgeben, in den Knorpel hineinwächst und den-
an den betreffenden Stellen nahezu vollständig zerstört. Von
loment ab, in dem auf diese Weise Markräume im Knor-
handen sind, beginnt auch die **endochondrale Ossification,**
so lange sie besteht, durch eigenartige Vorgänge gekenn-
t ist.

der Nähe der gegen den Knorpel andrängenden Markräume
ch zunächst eine Wucherung (Fig. 338 *b*) ein, durch welche
Stelle der vereinzelten Knorpelzellen kleine Gruppen von sol-
len. Bei fortgesetzter Vermehrung und nachfolgender Grössen-
ı der Zellen werden auch die Haufen grösser und strecken
chzeitig in die Länge *(c d)*. Da hierbei die Streckung stets
der Längsaxe des Knochens parallelen Richtung erfolgt,
ichmässig durch die ganze Dicke der knorpeligen Anlage
so entsteht aus der Wucherungszone *(b)* eine Zone
richteten Knorpelzellensäulen *(c)*, deren dem be-
bildeten Knochen zu gelegener Theil die grössten Zellen
ınd danach noch als hypertrophische Zone (*d*) unter-
wird.

ch diese Vorgänge wird eine Verlängerung des Knor-
der Längsaxe bewirkt und es beruht auch das Längen-
hum der knorpelig präformirten Knochen auf
ıtig fortschreitenden Wachsthum des Knorpels. Dasselbe
h auch am stärksten bei Knochen, denen ein bedeutendes
ıchsthum zukommt, gering dagegen bei Knochen, welche
ebliche Länge erreichen.

ın die Zellensäulen eine gewisse Grösse erlangt, so stellt
ır Grundsubstanz und den Kapseln der Knorpelzellen eine
ıg *(e)* ein, welche durch die Ablagerung feiner Kalkkrümel
; wird.

t ist das weitere Wachsthum des Knorpels sistirt. Die
verkalkten Knorpels (*e*) erreicht niemals eine grosse Aus-
sondern bildet nur einen schmalen weiss aussehenden Saum.
kurzem Bestande wird sie zerstört, indem das angren-
k (*f*) gegen den Knorpel vordringt, die verkalkte Grund-
ɔis auf wenige Reste auflöst und in die aufgebrochenen
ılen eindringt. Ueberall wo Knorpelgrundsubstanz gelöst

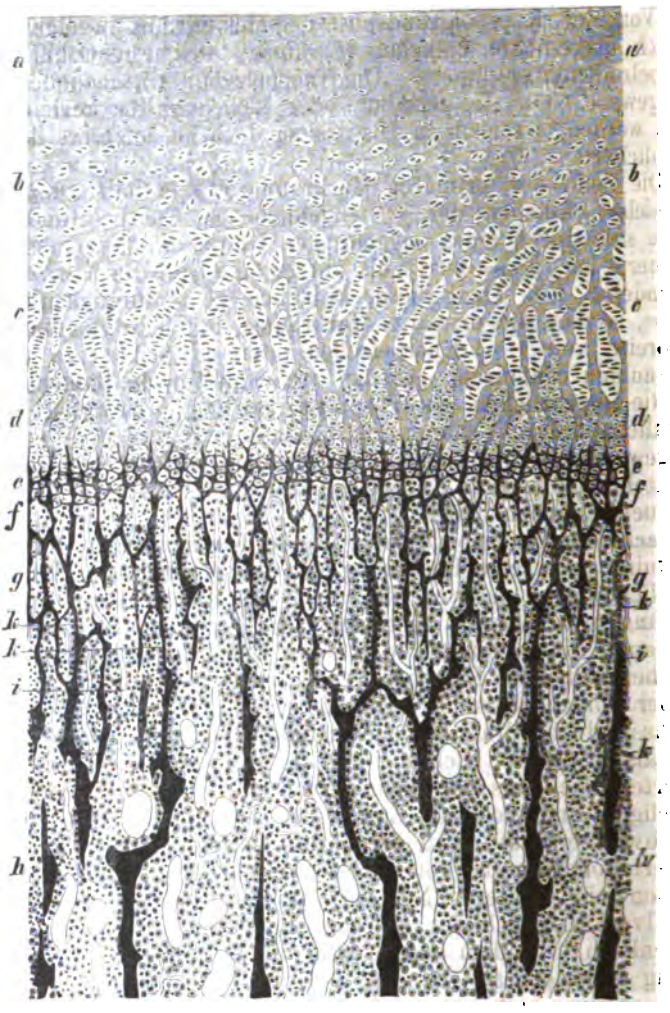


Fig. 338. Normale endochondrale Ossification. Längsdurchschnitt durch die Ossificationsgrenze des oberen Diaphysenendes des Femur eines Neugeborenen. *a* Hyaliner Knorpel. *b* Zone der beginnenden Knorpelwucherung. *c* Knorpelzellensäulen. *d* Säulen hypertrophischen Knorpels. *e* Zone der vorläufigen Verkalkung. *f* Zone der ersten Markräume. *g* Zone der ersten Knochenbildung. *h* Ausgebildete Spongiosa. *i* Blutgefässe. *k* Osteoblastenlager. In Müller'scher Flüssigkeit gehärtetes, in Pikrinsäure entkalktes, mit Hämatoxylin und Carmin gefärbtes, in Canadabalsam eingeschlossenes Präparat. Vergr. 55.

und Knorpelhöhlen erbrochen werden, schieben sich weite Gefässschlingen von Markzellen begleitet vor und es wird wohl zweifellos die Auflösung des verkalkten Gewebes durch den grossen Blutreichthum des Markgewebes begünstigt.

Von der Knorpelgrundsubstanz bleiben nur wenige schmale vielfach ausgezackte Bälkchen (*f*) übrig, welche gewöhnlich keine Knorpelzellen einschliessen. Die Knorpelzellen verschwinden in dem Markgewebe. Ob sie zerfallen oder sich erhalten und zu Markzellen werden, ist noch in Discussion, doch ist letzteres das Wahrscheinlichere.

Die Zone der primären Markräume (*f*) enthält zunächst nur zahlreiche Bälkchen der stehengebliebenen Knorpelgrundsubstanz, welche sich durch einen eigenartigen Umwandlungsprocess von der Peripherie her (KASSOWITZ) bis auf geringe Reste in Knochengewebe umwandeln. Ein Theil dieser Bälkchen geht durch Auflösung zu Grunde, so dass die primären Markräume, deren Breitendurchmesser der Breite von 1—3 Knorpelzellensäulen entspricht, zu grösseren Markräumen confluiren. An den stehenbleibenden Bälkchen stellen sich die eigentlichen ossificatorischen Vorgänge (*k*) ein, wesentlich dadurch characterisirt, dass sich aus dem zellreichen Markgewebe Osteoblasten ausscheiden, welche sich den Bälkchen stehengebliebener Knorpelgrundsubstanz anlagern und weiterhin neuen Knochen bilden.

Nach dem Angegebenen wird also der Knorpel durch den Knochen substituirt und seine Bedeutung für das Knochenwachsthum liegt wesentlich darin, dass er die Form des Knochens und den Grad des Längenwachsthums bestimmt. Bis zu einem gewissen Grade hängt auch die Architectur des neuen Knochens von ihm ab, indem die stehenbleibenden Bälkchen der Knorpelgrundsubstanz zur Grundlage der Knochenbälkchen werden.

Die endochondrale Knochenneubildung erfolgt sowohl in proximaler als in distaler Richtung und der Knochenschaft, dessen axial gelagerter Theil aus derselben hervorgeht, wird als Diaphyse, die knorpeligen Endstücke als Epiphysen bezeichnet. Gegen das Ende der Schwangerschaft wird der untere Epiphysenknorpel des Femur vom Perichondrium her von Gefässen durchzogen, welche im Centrum desselben ein dichteres Netzwerk bilden. Nach voraufgegangener Knorpelverkalkung bildet sich an letztgenannter Stelle ein neuer Knochenkern, von dem aus alsdann die Epiphyse in radiärer Ausbreitung verknöchert. In den anderen Röhrenknochen treten die Epiphysenkerne erst später auf. Da hierbei der Verknöcherung ebenfalls Knorpelwucherung vorausgeht, so wächst der Epiphysenknochen nach allen Richtungen aus eigenen Mitteln. Hat die Knochenbildung das Perichondrium erreicht, so ist das Längenwachsthum der knöchernen Epiphyse nur noch gering und sistirt an der gegen die Diaphyse gerichteten Seite ganz.

Die dem Gelenk zunächst gelegene Knorpellage erhält sich dauernd als Gelenkknorpel. Der an die Diaphyse angrenzende Theil des Epiphysenknorpels erhält sich nur bis zum Ende der Wachsthumsperiode also bis zum 20.—25. Jahre. Nach Ausbildung der knöchernen Epiphyse producirt er nur noch an seiner der Diaphyse zugekehrten Seite Knorpelzellensäulen. Mit seinem Untergang hört

das Längenwachsthum der Diaphysen auf und sie tritt mit der Epiphyse in kontinuirliche knöcherne Verbindung.

Nach H. Müller, Virchow, Ranvier, Waldeyer, Lebdouca, Klebs, Maas sind die Osteoblasten des endochondral entstehenden Knochens Abkömmlinge der Knorpelzellen; nach Gegenbaur, Rollet, Frey, Levschin, Lowèn, Köllicker, Strieda, Strelzoff, Steinneer stammen sie vom Knochenmark resp. von der osteoplastischen Schicht des Periostes ab, während die Knorpelzellen zu Grunde gehen.

§ 666. Gelangt die knorpelige Anlage eines Theiles des inneren Skeletes oder des Hautskeletes aus irgend einem Grunde nicht zur Ausbildung oder wird ein bereits angelegter Theil durch krankhafte Processe, z. B. durch Ischämie oder durch Entzündung wieder zerstört, so bleibt weiterhin auch die Bildung des betreffenden Skeletabschnittes aus und es kommt zu jenen bereits in § 7 und § 10 erwähnten **Defecten von Knochen, zu localen Agenesieen.** Am häufigsten unterbleibt die Ausbildung eines Theiles des Schädeldaches und der Wirbelbogen; etwas seltener sind Defecte der Extremitätenknochen. Beide sind meistens mit Defecten der zugehörigen Weichtheile verbunden, doch kommen auch Defecte an Extremitäten- oder Rumpfknochen vor ohne entsprechende Hemmungsbildung an den Weichtheilen, betreffen dann also lediglich die Anlage der Knochen. **Partielle Defecte** an einzelnen Knochen, wie sie namentlich an den Kopfknochen (§ 7) und an den Extremitäten vorkommen, beruhen auf Entwickelungshemmungen, welche erst zu einer Zeit eingetreten sind, als die betreffenden Knochen bereits angelegt und in fortschreitendem Wachsthum begriffen waren. Defecte an den distalen Enden der Tibia, der Fibula und des Radius kommen bei Missbildungen der Füsse und Hände vor.

Als eine **locale Bildungshemmung** sind auch die **congenitalen Luxationen** anzusehen (v. Ammon, Dollinger, Grawitz, Krönlein), welche am häufigsten am Hüftgelenk, seltener am Humerus-, Ellbogen- und Kniegelenk vorkommen.

Infolge der Entwickelungshemmung bleibt am Hüftgelenk die Pfanne klein und unvollkommen und auch der Gelenkkopf ist meist mehr oder weniger verkümmert. Die verkümmerte Pfanne liegt an der normalen Stelle; der Femurkopf ist dagegen verlagert und zwar am häufigsten nach hinten (Luxatio iliaca). Das Ligamentum teres ist zur Zeit der Geburt stets noch erhalten und die Gelenkkapsel umfasst sowohl die Pfanne als den Gelenkkopf. Nach längerem Gebrauch der unteren Extremität wird das Lig. teres in die Länge gezogen und kann durchreissen, die Pfanne wird weit, beutelförmig ausgezogen und kann da, wo sie gegen den Knochen gedrückt wird, durchgescheuert werden. Durch Gewebsproduction von Seiten der Umgebung kann sich dann eine Nearthrose bilden.

Bei einseitiger Hüftgelenksluxation wird die leidende Seite des Beckens atrophisch, die Darmbeinschaufel nach innen gedrängt, das

ein nach aussen gedreht, das Becken asymmetrisch. Bei beider-
er Luxation werden beide Darmbeinschaufeln nach innen ge-
t, das Kreuzbein ist stark nach vorn gekrümmt, der Scham-
f flach, die Sitzbeinhöcker nach aussen gedreht.

Den localen Agenesieen des Skeletes stehen verschiedene Pro-
gegenüber, bei denen in der Zeit der Entwickelung und des
sthums einzelne Skeletabschnitte oder einzelne Knochen oder
von solchen sich in übermässiger Weise vergrössern oder
thlige Knochen auftreten.

**Hypertrophie ganzer Skeletabschnitte** oder **partieller**
**awuchs** kommt namentlich am Kopfe vor und zwar so-
an den Knochen des Gehirntheils als an denjenigen des
ites, welche sich dabei theils gleichmässig, theils ungleich-
verdicken und dann zuweilen eine knollig lappige Oberfläche
n, so dass VIRCHOW den Zustand als Leontiasis ossea
net hat. Es kommen Fälle vor, in denen das Gewicht des
ls gegen 5 Kilo beträgt. Bei Riesenwuchs einzelner Theile,
es Fusses oder einer Zehe oder eines Fingers ist oft auch
gehörige Knochen im entsprechenden Grade hypertrophirt.

n hypertrophischer Entwickelung einzelner Knochentheile und
neuer Knochen sind namentlich hervorzuheben: die Vergrös-
des vorderen Schenkels des Querfortsatzes, des Processus co-
des 7. Halswirbels zu einer Rippe, die Verlängerung der
Rippe, sowie die Bildung einer rudimentären dreizehnten
abnorm starke Entwickelung der Anfügestellen von Sehnen,
als Apophysen, Tubera, Tubercula, Spinae und Cristae be-
werden.

**schwulstartige Knochenneubildungen** an Stellen, wo nor-
eise keine Auswüchse bestehen, kommen am häufigsten am
seltener an den übrigen Skeletabschnitten vor und sind bald
htem elfenbeinernem, bald aus spongiösem Knochengewebe
engesetzt (vergl. § 137).

Genese und die Bedeutung der genannten und anderer
r Bildungen ist eine sehr verschiedene. Die Bildung über-
Rippen weist darauf hin, dass in der Ahnenreihe des
n die Zahl der Rippen früher eine grössere war und es
ich darin Anschlüsse an das Verhalten der anthropoiden
kennen. Die Vergrösserung der Tubera, Cristae etc. ist als
ividuell stärkere Entwickelung in ihrer Ausbildung erheb-
chwankungen unterworfener Theile anzusehen, deren Ver-
ng vielleicht durch verstärkten Zug begünstigt wird.

Ursache der riesenhaften Entwickelung, des Riesenwuchses
Theile, der diffusen Hyperostose des Schädels, der ge-
rtigen circumscripten Knochenneubildungen entzieht sich
Theil unserer Erkenntniss.

klarsten liegen die Verhältnisse, wenn länger dauernde
ige wiederkehrende Entzündungen, z. B. Hauterysipele am
IRCHOW) die Ursache sind. Die Wucherung ist dann in

demselben Sinne zu deuten wie die früher erwähnten. Es handelt sich um Wucherungen, welche durch die Entzündung angeregt werden und sie können danach nur insofern den Wachsthumsstörungen zugezählt werden, als sie bei jugendlichen Individuen zur Zeit des Wachsthums auftreten und gerade in dieser Zeit eine besonders starke Ausbildung erlangen (vergl. § 667 Riesenwuchs und § 668 Entzündliche Wachsthumsstörungen).

Schwieriger wird die Erklärung, wenn sich mächtige Knochenwucherungen an einmalige geringfügige Traumen anschliessen. So sind Fälle beobachtet, in denen ein Hufschlag ins Gesicht (Buhl) oder eine Operation (Jourdain) im Gesicht nicht nur eine Hyperostose in der Umgebung der Verletzung, sondern am ganzen Kopfe zur Folge hatte. Der Gedanke, dass irgend welche infectiösen Momente einen andauernden Reizzustand, der sich auch auf die Umgebung verbreitet, unterhalten, liegt nahe; es fehlen für eine solche Annahme indessen die nöthigen Anhaltspunkte. Es erscheint danach richtiger, anzunehmen, dass in dem betreffenden Periost und Knochenmark eine ererbte Disposition zu übermässiger Knochenproduction besteht.

Für geschwulstartige Bildungen, welche ohne Traumen und ohne Reizerscheinungen sich entwickeln, können wir eine Ursache ihrer Entstehung nicht angeben. Wir können nur sagen, dass örtliche Störungen ihnen zu Grunde liegen müssen.

Nach Virchow treten die aus einer knorpeligen Anlage hervorgehenden Exostosen besonders da auf, wo während der Wachsthumsperiode längere Zeit Knorpel sich erhält, so z. B. an der intermediären Knorpelschicht zwischen Epiphysen und Diaphysen und an den Ansatzstellen der Sehnen.

Ueber die Bedeutung der congenitalen Luxationen sind im Laufe der Zeit sehr zahlreiche Hypothesen aufgestellt worden. Einige Autoren suchten sie durch Annahme von Traumen, welche intrauterin oder bei der Geburt zur Einwirkung kamen, zu erklären. Andere führten sie auf eine Erschlaffung der Gelenkkapsel, noch Andere auf abnorme Stellung der unteren Extremität im Uterus, noch Andere auf muskuläre Einflüsse zurück. Ich habe mich oben den Darstellungen von Krönlein angeschlossen, welcher die Anschauungen von v. Ammon, Dollinger und Grawitz acceptirt hat.

*Literatur über congenitale Luxationen:* Dupuytren, *Leç. or. de clin. chir. III, Paris 1852;* Cruveilhier, *Traité d'anat. path. I, Paris 1849;* v. Ammon, *Die congenit. chir. Krankh. d. Menschen, Berlin 1842;* Dollinger, *v. Langenbeck's Arch. XX, 1877;* Grawitz, *Virch. Arch. 74. Bd.;* Krönlein, *Deutsche Chir. Lief. 26, 1882.*

*Literatur über allgemeinen und partiellen Riesenwuchs s.* § 667.

§ 667. Neben den localen Bildungshemmungen, deren Entstehung sich jeweilen auf örtliche Störungen zurückführen lässt, kommen eine ganze Reihe von **Störungen des Knochenwachs-**

thums vor, welche mehr allgemein sind oder wenigstens aus constitutionellen Verhältnissen entspringen. Es sind dies Störungen, welche sich theils in einem mangelhaften, theils in einem excessiven Wachsthum äussern, theils auch wieder in Störungen der normalen Wachsthumsvorgänge, welche zur Bildung abnorm gebauter Knochen führen.

Bekanntlich schwankt die Grösse der einzelnen Individuen sehr erheblich. Maassgebend sind dabei bis zu einem gewissen Grade die Rasse und die Körpergrösse der nächsten Vorfahren. Allein neben dieser in der Abstammung begründeten Art machen sich nicht selten auch noch Einflüsse geltend, welche entweder intrauterin oder im postembryonalen Leben zur Einwirkung kommen und es bedingen, dass in dem einen Fall das Knochenwachsthum ein abnorm reges, im andern ein abnorm geringes wird.

Welcher Art diese Einflüsse sind, ist meistens nicht bekannt. Die Fälle solcher Störungen des Knochenwachsthums treten theils **sporadisch**, theils **endemisch** auf und in letzterem Falle müssen wir auch annehmen, dass eine an der betreffenden Gegend haftende Schädlichkeit, ein **Miasma** die Ursache der Wachsthumsstörung ist. In sporadischen Fällen wird es meist zweifelhaft sein, ob die Wachsthumsstörung Folge äusserer Einflüsse ist oder auf einer ererbten Anlage beruht.

Die abnorm geringe Längenentwickelung, die **Hypoplasie des Skeletes**, ist entweder schon bei der Geburt vorhanden, und dann auf intrauterine Entwickelungsstörungen zurückzuführen, oder beginnt erst im extrauterinen Leben bei einem normal geborenen Individuum. Beide Formen kommen sowohl sporadisch als endemisch vor und verdanken danach wohl nicht immer denselben Einflüssen ihre Entstehung. Die angeborenen Formen sind als **Mikro-** oder **Nano-somie**, als **Mikromelie** und als **fötale Rachitis** beschrieben und in einzelnen Fällen mit dem Cretinismus in Verbindung gebracht worden. Unter den postembryonalen Formen, welche endemisch auftreten, hat VIRCHOW eine **cretinistische** und eine **cretinoide Form** unterschieden.

Die angeborene Hypoplasie pflegt hauptsächlich durch eine abnorme Kürze der Extremitäten charakterisirt zu sein, welche ihren Grund lediglich in einem Zurückbleiben des Längenwachsthums des Knochens hat. Die Weichtheile sind gut, ja übermässig entwickelt, so dass sie für die Knochen sichtlich zu gross sind und danach zugleich unverhältnissmässig dick und oft in Falten gelegt sind. Zuweilen sind die Extremitäten verkrüppelt und verkümmert und können unter Umständen zu unbedeutenden Anhängseln verunstaltet sein. Der Rumpf ist häufig nicht auffällig verändert, zuweilen indessen abnorm kurz, das Becken klein, der Brustkorb kurz und verengt, die Wirbelsäule verbogen.

Der Kopf kann wohl gestaltet sein, häufiger ist indessen die Nasenwurzel auffallend breit und zugleich tiefer liegend, der Ge-

sichtsausdruck hässlich, alt, das Schädeldach gross oder ebenfalls verkleinert.

Entwickeln sich die Individuen weiter, so bleiben diese Missverhältnisse bestehen und können noch zunehmen.

Bei der extrauterinen Hemmung des Längenwachsthums sind die Weichtheile bald nur kräftig, also nicht übermässig entwickelt, bald macht sich auch hier das starke Missverhältniss zwischen ihnen und dem Skelet geltend. Bei den cretinistischen Formen bleibt auch die functionelle, häufig auch die morphologische Ausbildung des Gehirnes (§ 548) eine mangelhafte. Die Nase ist häufig breit und ihre Ansatzstelle eingedrückt, die Backenknochen breit und vorstehend, der Hirntheil des Schädels missbildet, bald klein, bald gross und nicht selten in seiner Form verändert. Allein diese Veränderungen gehören nicht nothwendig zum Cretinismus und sind andererseits auch nicht sein ausschliessliches Attribut, sondern kommen auch bei andern nicht cretinistischen Individuen vor und entstehen danach auch nicht nur unter dem Einfluss des cretinistischen Miasma.

Das mangelhafte Längenwachsthum, gleichgiltig ob dasselbe intrauterin oder post partum, ob es unter dem Einfluss eines Miasma oder unter einem sporadisch, also nur in diesem Einzelfalle wirksamen Einflusse entstanden, oder ob es aus hereditärer Anlage eingetreten ist, ist in erster Linie, und häufig auch einzig von einer **mangelhaften Proliferation** des zur Ossification sich anschickenden **Knorpels** (Fig. 339 *b*) abhängig. Bei starker Wachsthumshemmung erreichen die Knorpelzellensäulen (*b*) selbst an den grossen Röhrenknochen keine erhebliche Höhe und bleiben unter Umständen sogar hinter dem normalen Wachsthum des Knorpels der Fingerphalangen zurück.

Dementsprechend weicht auch die Configuration der Markräume, welche aus den aufgebrochenen Knorpelhöhlen entstehen, erheblich von der Norm ab, d. h. sie werden rundlich (*d*) statt lang gestreckt.

Die an die Auflösung des Knorpels sich anschliessende Knochenneubildung weicht in ihrem histologischen Geschehen (*f*) nicht von der Norm ab, und ebenso erfolgt auch die periostale Knochenneubildung in der gewohnten Weise. Allein da die stehen bleibenden Reste der verkalkten Knorpelgrundsubstanzen eine andere Anordnung und Configuration besitzen als in der Norm, so wird auch die Architectur der endochondral entstandenen Spongiosa (vergl. Fig. 339*e* mit Fig. 338*h*) eine andere und gleichzeitig wird der ganze Knochen im Verhältniss zur Länge abnorm dick.

Zu der mangelhaften präparatorischen Wucherung kann sich unter Umständen noch eine zweite Veränderung, nämlich ein **Einwachsen des Periostes** zwischen den Epiphysenknorpel und das spongiöse Knochengewebe hinzugesellen. In Folge davon schiebt sich zwischen die genannten Theile eine Bindegewebslage (Eberth, Urtel, Bode), welche schliesslich eine vollkommene Trennung des Epiphysenknorpels von der Diaphyse herbeiführen kann. Wo die Binde-

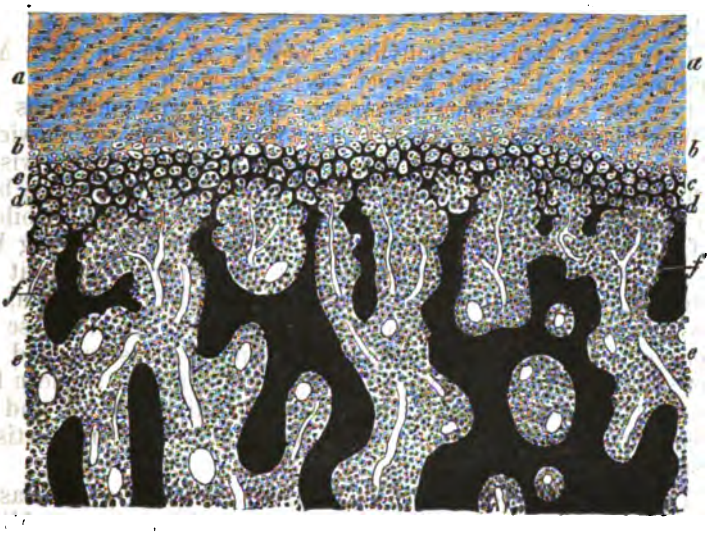


Fig. 339. Endochondrale Ossification bei einem cretinistischen Neugeborenen. Längsschnitt durch die obere Ossificationsgrenze der Diaphyse des Femur. *a* Hyaliner Knorpel. *b* Zone des wuchernden Knorpels. *c* Zone der Knorpelverkalkung. *d* Zone der ersten Markräume. *e* Spongiosa des Femur. *f* Osteoblastenlager. In Alcohol gehärtetes, mit Pikrinsäure entkalktes, mit Hämatoxylin und Carmin gefärbtes, in Canadabalsam eingeschlossenes Präparat. Vergr. 55.

gewebszüge dem Knorpel sich anlegen, fehlen Wucherungen zuweilen gänzlich, die Knorpelzellen platten sich in der Nähe des Bindegewebes ab und es geht das Knorpelgewebe allmählich in letzteres über. Zuweilen geht der Epiphysenknorpel ein allseitiges Wachsthum ein und ist dann verdickt und wird von dem Diaphysenende wie von einem Kelche (Eberth) umfasst.

In ähnlicher Weise wie an den Diarthrosen kann sich auch an den **Synarthrosen** eine abnorme Ossification einstellen, welche entweder ebenfalls durch eine **mangelhafte Wucherung des Knorpels** und des **Bindegewebes** oder aber durch eine **prämature Synostose** gekennzeichnet ist. Bei ersterer wird kein Material zu Knochenneubildung geliefert, bei letzterer wird das Material frühzeitig vollkommen zur Knochenbildung verbraucht, so dass die Möglichkeit weiteren Wachsthums bald wegfällt.

Letzteres kann sowohl an Stellen geschehen, welche normaler Weise gar nicht verknöchern, als auch an solchen, welche erst in höherem Alter oder wenigstens später als es jetzt geschieht, zu verknöchern pflegen.

Unter den Synchondrosen kommen die Knorpelverbindungen zwischen dem vorderen und hinteren Keilbeinkörper und zwischen diesem und der Pars basilaris des Hinterhauptbeines vornehmlich

in Betracht, von denen die erstere zur Zeit der Geburt die letztere im 12. bis 13. Jahre zu verknöchern beginnt. Mangelhafte Knorpelwucherung und prämature Synostose derselben hat (Virchow) eine Verkürzung der Schädelbasis zur Folge, und diese ist hinwiederum die Ursache der tiefen Lage der Nasenwurzel.

In gewissem Sinne kann auch die Articulatio sacro-iliaca hieher gerechnet werden, indem hier ebenfalls nicht nur ein Zurückbleiben des distalen Wachsthums der Massae laterales des Kreuzbeins, sondern auch eine Synostose mit dem Hüftbein eintreten kann. Bei doppelseitiger Synostose entsteht ein gleichmässig, bei einseitiger ein ungleichmässig quer verengtes Becken.

Unter den Syndesmosen nehmen die wichtigste Stelle die normaler Weise bis ins höhere Alter persistirenden Nähte zwischen den platten Schädelknochen ein. Da die Flächenvergrösserung der letzteren durch Knochenapposition von den Nähten aus erfolgt, so bedingt deren frühzeitige Verknöcherung eine Hemmung des Schädelwachsthums, eine Kraniostenose.

Bei prämaturer Synostose sämmtlicher Nähte bleibt der Schädel in allen seinen Dimensionen klein, es kommt zu Mikrocephalie. Frühzeitige Verknöcherung der Coronar- und der Lambdanaht hemmt die Längenausdehnung, diejenige der Sagittal- und der Sphenoparietal und der Schuppennaht die Breitenzunahme des Schädels. Nimmt das Gehirn nach Eintritt partieller Synostosen noch erheblich an Masse zu, so kann an den unverknöcherten Nähten eine compensatorische Knochenanbildung sich einstellen und auf diese Weise für das Gehirn Raum geschaffen werden. Die Folge dieser localen Hemmungen und der compensatorischen Steigerungen des Wachsthums sind verschiedene Schädelformen, welche mehr oder weniger von der dem betreffenden Individuum nach seiner Rasse zukommenden Schädelform abweichen und nicht selten auch von jedem normalen Typus verschieden sind.

Hemmung des endochondralen Längenwachsthums kann sich mit einem mangelhaften Wachsthum an den Nähten und mit prämaturer Synostose der Synchondrosen und Syndesmosen verbinden, doch geschieht dies durchaus nicht immer. Es können bei ersterem prämature Synostosen vollkommen fehlen und andererseits können letztere, namentlich im Gebiete des Schädels auftreten, ohne dass irgend welche Störungen des endochondralen Längenwachsthums vorhanden sind.

**Excessives Längenwachsthum der Knochen** hängt von einer Steigerung der Knorpelwucherung bei der endochondralen Ossification, **vermehrtes Dickenwachsthum** von einer verstärkten Apposition ab. Beide Processe führen, falls sie sich über das ganze Skelet verbreiten, zu einer Hypertrophie des Skeletes, zum **allgemeinen Riesenwuchs.**

Das über das Maass der einem Individuum nach seiner Rassen- und Familienabstammung zukommenden Grösse hinausgehende Knochenwachsthum kann sich schon bei der Geburt bemerkbar ma-

stellt sich indessen häufiger erst zur Zeit des extrauterinen sthums oder sogar erst später nach Ablauf der Wachsthums- le ein. Die Zunahme der einzelnen Skelettheile kann eine voll- en gleichmässige sein, häufig ist indessen die Hypertrophie eine che, so dass die Proportionalität der einzelnen Theile verlo- ht. Gleichzeitig können die stärker wachsenden Theile durch chmässige Zunahme mehr oder minder verunstaltet werden. äufigsten scheint dies an den Knochen des Kopfes (§ 666) ommen, sodann an den Enden der Extremitäten.

ie Ursachen dieses excessiven Knochenwachsthums sind noch l. Da ein endemisches Auftreten desselben nicht beobachtet ) liegen keine Anhaltspunkte vor, dasselbe auf einen Einfluss )dens u. s. w. zurückzuführen. Für die in der ersten Ent- ngszeit auftretenden Formen liegt es am nächsten, an eine ) Anlage zu denken. Stellt sich das gesteigerte Wachsthum ı der extrauterinen Wachsthumsperiode oder gar erst nach der letzteren, wie dies mehrfach beobachtet ist, ein, so man annehmen, dass auch äussere Einflüsse eine gewisse spielen. Ueber die Natur dieser das ganze Skelet betreffen- ıze wissen wir nichts. Vielleicht sind es chemische Stoffe, dieses bewirken. Als Stütze für eine solche Annahme kann nführen, dass nach Experimentaluntersuchungen von Wegner, und Gies Phosphor und Arsenik, in kleinen Dosen in der humszeit gereicht, eine verstärkte Anbildung von Knochen an tellen, welche der Sitz der physiologischen Apposition sind, ge haben.

merkenswerth ist ferner, dass bei allgemein verstärkter Kno- ildung Traumen die Knochenproduction örtlich noch ganz be- steigern können. So trat z. B. bei einem von Buhl mitge- Fall von Riesenwuchs nach einer Verletzung des Kopfes eine lossale Hyperostose der Schädelknochen ein. Endlich muss rauf hingewiesen werden, dass Entzündungen und Verletzun- Diaphysen (vergl. § 668) eine Steigerung des endochondra- hsthums herbeiführen können, dass es danach denkbar ist, emeiner Riesenwuchs mit Reizzuständen im Knochenmark ınhängt.

abnorme Knochenwachsthum kann bis zum tödtlichen Aus- ıehmen oder, nachdem es eine Zeitlang, z. B. einige Jahre wieder aufhören.

ie Gestaltung des Schädels zeigt schon innerhalb derselben ı erhebliche individuelle Verschiedenheiten. Noch grösser ı dieselben, wenn verschiedene Rassen untereinander ver- ı werden. Für den Hirntheil des Schädels sind die Dimen- der Länge, Höhe und Breite maassgebend. Das Verhältniss nge = 100 zur Breite und zur Höhe bildet den Breiten- und index; das Verhältniss der Breite = 100 zur Höhe gibt den

Breitenhöhenindex. Als Horizontale dient eine Linie, welche vom oberen Rande des äusseren Gehörganges zum Infraorbitalrande zieht.

Je nach der Grösse des Breitenindex unterscheidet man dolichocephale und brachycephale Formen; bei ersteren bleibt er unter 75, bei letzteren steigt er über 80. Der dazwischen liegende Schädel wird als mesocephal bezeichnet. Schädel mit einem Breitenhöhenindex unter 70 nennt man platycephale solche von 70—75 orthocephale darüber hinaus hypsocephale. Die Beschaffenheit des Antlitztheils des Schädels wird wesentlich durch den Camper'schen Gesichtswinkel bestimmt, d. h. durch den Winkel, welchen eine vom äusseren Gehörgange durch den Boden der Nasenhöhle gelegte Linie mit einer andern bildet, welche von der Mitte der Stirne auf den Alveolartheil des Oberkiefers gezogen wird. Als orthognath wird ein Schädel bezeichnet, wenn dieser Winkel 80° und mehr, als prognath, wenn er 80° bis 65° beträgt (Gegenbaur). Die Capacität des Binnenraumes des Schädels beträgt beim Manne durchschnittlich 1450, beim Weibe 1300 Cub.ctm. (Welker). Virchow unterscheidet (Ges. Abhandl, Frankfurt a. M. 1856 pag. 901) folgende pathologische Schädelformen:

1) Einfache Makrocephali:
   a. Hydrocephali, Wasserköpfe.
   b. Kephalones, Grosköpfe.
2) Einfache Mikrocephali oder Nanocephali, Zwergköpfe, (kann durch prämature Synostose sämmtlicher Nähte bedingt sein).
3) Dolichocephali, Langköpfe:
   a. Obere mittlere Synostose:
      α. Einfache Dolichocephali (Synostose der Pfeilnaht).
      β. Sphenocephali, Keilköpfe (Synostose der Pfeilnaht mit compensatorischer Entwickelung der Gegend der grossen Fontanelle).
   b. Untere seitliche Synostose:
      α. Leptocephali, Schmalköpfe (Synostose der Stirn- und Keilbeine).
      β. Klinocephali, Sattelköpfe (Synostose der Scheitel- und Keil- oder Schläfenbeine).
4) Brachycephali, Kurzköpfe:
   a. Hintere Synostose:
      α. Pachycephali, Dickköpfe (Synostose der Scheitelbeine mit der Hinterhauptschuppe).
      β. Oxycephali, Spitz- oder Zuckerhutköpfe (Synostose der Scheitelbeine mit den Hinterhaupts- und Schläfenbeinen und compensatorische Entwickelung der vorderen Fontanellengegend).
   b. Obere vordere und seitliche Synostose:

α. Platycephali, Flachköpfe (Ausgedehnte Synostose an Stirn- und Scheitelbeinen).

β. Trochocephali, Rundköpfe (Partielle Synostose an Stirn- und Scheitelbeinen in der Mitte der Hälfte der Kranznaht).

γ. Plagiocephali, Schiefköpfe (halbseitige Synostose an Stirn- und Scheitelbeinen).

c. Untere mittlere Synostose:

α. Einfache Brachycephali (frühzeitige Synostose am Grund- und Keilbein).

Dass bei Cretinen die tiefe Lage der Nasenwurzel mit einer abnormen Kürze der Schädelbasis zusammenhängt und dass diese selbst wieder auf eine prämature Synostose des vorderen und hinteren Keilbeines und des Grundbeins beruht, ist zuerst von Virchow klargelegt worden. Die Kürze der Knochen erklärte er durch eine mangelhafte Ossificationswucherung. Als Untersuchungsobject diente ihm ein neugeborenes Kind mit exquisit cretinistischer Physiognomie. Krebs hat später dasselbe Kind untersucht und bestätigt, dass die Kürze der Extremitäten auf einer mangelhaften Knorpelwucherung beruht. Ich habe die Röhrenknochen des Kindes ebenfalls untersucht und mit den Extremitätenknochen eines nicht cretinistischen Mikromelus verglichen und gefunden, dass die cretinistische Wachsthumsstörung sich histologisch nicht von jener Wachsthumshemmung unterscheidet, welche ohne sonstige cretinistische Erscheinungen, also ohne Hypertrophie der Haut und des subcutanen Gewebes etc. aus unbekannten Gründen auftritt.

In einer kürzlich erschienenen Publication macht Virchow nochmals darauf aufmerksam, dass eine Störung des endochondralen Wachsthums, zufolge deren die betreffenden Individuen klein bleiben, und welche der sog. fötalen Rachitis nahe verwandt ist, endemisch vorkommt, und zwar bald mit cerebralen Störungen (Cretinismus), bald ohne letztere, dass sich aber derselbe Process sporadisch auch ausserhalb der Gebiete des eigentlichen Cretinismus beobachten lässt.

Die intrauterinen Hemmungen des Längenwachsthums sind von den Autoren meistens unter der Bezeichnung Rachitis fötalis mikromelica beschrieben worden und es existirt eine sehr grosse, namentlich casuistische Literatur über diesen Gegenstand. Die Bezeichnung Rachitis ist für die meisten Fälle keine glücklich gewählte, da die Erkrankung von Rachitis durchaus verschieden ist. Wie weit wirklich Rachitis intrauterin vorkommt, darüber fehlt es noch an hinlänglichen Untersuchungen.

Die Autoren haben neben der Rachitis intrauterina mikromelica noch eine Rachitis intraut. annularis beschrieben, bei welcher an der Diaphyse der Röhrenknochen ringförmige Verdickungen sichtbar sind, die gewöhnlich auf voraufgegangene Fracturen bezogen wurden. Es ist indessen nicht unwahrscheinlich, dass es sich

um Folgen einer zeitweiligen Unterbrechung der Ossification (Bode) handelt.

Von besonderem Interesse erscheint, dass sowohl bei sog. fötaler Rachitis als bei Cretinismus Degenerationen der Schilddrüse vorkommen. Nach einer von Bruns an der chirurgischen Klinik in Tübingen gemachten Beobachtung blieb nach Exstirpation der Schilddrüse bei einem 10jährigen Knaben das Längenwachsthum der Knochen vollkommen stehen. Der mit 28 Jahren gestorbene Kranke war nur 127 Ctm. hoch. Auffälliger Weise waren die Epiphysenknorpel der grossen Röhrenknochen noch erhalten, eine Erscheinung, die auch bei Cretinen beobachtet wird. Es hat danach den Anschein, als ob das Längenwachsthum der Röhrenknochen in einer gewissen Beziehung zu den Functionen der Schilddrüse stände.

[Nach Kassowitz besteht die von Wegner zuerst beobachtete Knochenverdichtung nach Darreichung kleiner Gaben von Phosphor (0,00015 Gmm. p. d.) darin, dass die Zone der Knorpelverkalkung sowie die Zone der primären Markräume sich verbreitert und dass in letzterer die Bälkchen dichter werden. Zugleich bleibt ein Theil des verkalkten Knorpels von der Einschmelzung verschont und wandelt sich auf metaplastischem Wege in Knochen um. Bei grösseren Dosen (0,0044 p. d.) wird die Verkalkungszone unregelmässig, der Knorpel wuchert stärker als in der Norm, die primären Markräume sind auffallend blutreich und buchtig und die Septen zwischen ihnen schmäler. Bei Hühnern kommt es zu Epiphysenablösungen und zu Veränderungen, welche denjenigen bei congenitaler Syphilis ähnlich sind.

Nachdem der oben stehende Text bereits in Druck gegeben war, erschien eine Abhandlung von Fritsche und Klebs über Riesenwuchs, welche für die Beurtheilung des Riesenwuchses neue Gesichtspunkte eröffnet. Klebs sucht die verschiedenen Formen des Riesenwuchses, d. h. sowohl den partiellen als den allgemeinen auf eine einheitliche anatomische Veränderung zurückzuführen und sieht dieselbe in einer übermässigen Vegetation des Gefässgewebes. Es wäre danach zunächst zu entscheiden, auf welche Ursache sich diese zurückführen lässt. Zur Zeit ist eine bestimmte Antwort darauf nicht zu geben.

*Literatur über mangelhaftes Knochenwachsthum und fötale Rachitis:* Virchow, *Ges. Abhandl., Frankfurt 1856, Entwickel. des Schädelgrundes, Berlin 1857, Würzburger Verhandl. VII 1857, Virch. Arch. 5., 13. u. 94. Bd.;* Welker, *Unters. über Wachsth. und Bau d. menschl. Schädels, Leipzig 1862;* Aeby, *Schädelformen der Menschen und Affen, Leipzig 1862;* Gegenbaur, *Lehrb. d. Anatomie, Leipzig 1883;* Klebs, *Arch. f. exper. Pathol. II;* Gurlt, *De oss. mutat. rachitide effectis, Berol. 1848;* [H. Müller, *Würzburger med. Zeitschr. I 1860;* Winkler, *Arch. f. Gynäkol. II 1871;* Schmidt, *Monatsschr. f. Geburtsk. XIV;* Fischer *ib., Arch. f. Gyn. VII 1875;*

Ebberth, *Die fötale Rachitis, Leipzig 1878*; Uebel, *Fötale Rachitis, In.-Diss., Halle 1873*; Bode, *Virch. Arch. 93. Bd.*

*Literatur über Hypertrophie des Skeletes und örtliche Wachsthumsexcesse:* Jourdain, *Traité des mal. chir. de la bouche, Paris 1778*; C. O. Weber, *Die Knochengeschwülste*; Houel, *Manuel d'anat. pathol., Paris 1857*; W. Gruber, *Beiträge zur Anatomie II, Prag 1847*; Virchow, *Die krankhaften Geschwülste II 1865*; Buhl, *Mittheil. a. d. pathol. Institute zu München, Stuttgart 1878*; Friedreich, *Virch. Arch. 43. Bd.*; Fränkel *ib. 46. Bd.*; Fischer, *D. Zeitschr. f. Chir. XII 1880*; Anderson, *St. Thom. Hosp. Rep., London 1882*; Fritsche und Klebs, *Ein Beitrag z. Pathol. d. Riesenwuchses, Leipzig 1884*; Kessler, *Ueber einen Fall v. Makropodia lipomatosa, In.-Diss., Halle 1869 (enthält die Literatur über partiellen Riesenwuchs)*; Wittelshöfer (*Riesenwuchs der Finger*), *v. Langenbeck's Arch. XXIV.*

*Literatur über Steigerung der Knochenbildung durch Phosphor und Arsenik:* Wegner, *Virch. Arch. 55. Bd.*; Maas, *Tagebl. d. Leipziger Naturforschervers. 1872*; Gies, *Arch. f. exp. Path. VIII*; Kassowitz, *Zeitschr. f. klin. Med. VII.*

§ 668. Befindet sich die Diaphyse eines Röhrenknochens zufolge der Anwesenheit eines tuberculösen Herdes oder eines nach acuter Osteomyelitis zurückgebliebenen nekrotischen Knochenstückes im Zustande einer **anhaltenden Entzündung**, und ist die entzündete Stelle nicht zu nahe an der epiphysären Knorpelfuge gelegen, so kann sich bei jungen Individuen nicht nur eine Hyperostose der Diaphyse einstellen, sondern es können die betreffenden Knochen auch ein **erhöhtes Längenwachsthum** eingehen. Das Nämliche kann geschehen, wenn das Periost und das Knochenmark der Diaphyse durch irgend eine andere Schädlichkeit, z. B. durch ein Hautgeschwür oder durch eingeschlagene Metall- oder Elfenbeinstifte in einen Reizzustand versetzt wird, doch ist dazu nöthig, dass der Reiz einerseits nicht zu geringfügig, andererseits aber auch nicht zu stark ist und dass die Entzündung sich nicht auf die Enden der Diaphysen erstreckt (Ollier, v. Langenbeck, Bergmann u. A.).

In seltenen Fällen kann auch eine Gelenkentzündung (v. Langenbeck, Weinlechner, Schott u. A.), eine pathologische Verlängerung eines angrenzenden Knochens nach sich ziehen. Nach Beobachtungen von Ollier, v. Langenbeck, Bergmann, Haab, Weinlechner und Schott kann unter Umständen mit der entzündlichen Verlängerung eines Knochens auch noch eine Mitverlängerung eines benachbarten Knochens auftreten.

Die Verlängerung eines Knochens bei Anwesenheit eines Entzündungsherdes in der Diaphyse ist dahin zu erklären, dass der Reizzustand und der damit verbundene Congestionszustand nicht nur eine stärkere osteoplastische Thätigkeit des Periostes und des Markes, sondern auch eine verstärkte Knorpelwucherung in der Knor-

pelfuge, unter Umständen auch in dem Gelenkknorpel und weiterhin eine raschere und ausgiebigere endochondrale Ossification anregt. Ist auch der benachbarte Knochen mit betheiligt, ohne selbst einen Entzündungsherd zu enthalten, so darf man vielleicht annehmen, dass die veränderten Ernährungsverhältnisse sich nicht nur auf den einen Knochen, sondern auf die ganze Extremität erstrecken (Weinlechner und Schott). Haab will auch den Aenderungen des Muskelzuges, also des auf den Knochen lastenden Druckes einen Einfluss auf das Wachsthum zuschreiben.

Sitzen die Herde nicht zu nahe an der Knorpelfuge, so scheint das gesteigerte Längenwachsthum in regelmässiger Weise vor sich zu gehen. Liegen die Entzündungsherde näher, so stellen sich leicht **Unregelmässigkeiten in der Markraumbildung** ein, welchen auch eine **unregelmässige Ossification** folgt. Es kann dies sowohl am intermediären Knorpel als am Gelenkknorpel geschehen und an beiden Stellen dahin führen, dass der Knorpel mehr oder minder vollkommen zerstört wird. Für das Längenwachsthum hat natürlich die Zerstörung der intermediären Knorpelscheibe eine grössere Bedeutung als diejenige des Gelenkknorpels. Sobald hier das Knochenwachsthum aufgehoben ist, so kann das betreffende Knochenende nur noch unerheblich an Länge zunehmen, da der Gelenkknorpel selbst bei sehr jungen Individuen nur wenig Knochen producirt.

Am raschesten wird der Fugenknorpel zerstört, wenn er im Gebiete eines Entzündungsherdes selbst liegt. Bei eitriger Osteomyelitis wird er zuweilen in toto nekrotisch und damit wird natürlich dem Knochenwachsthum an der betreffenden Stelle rasch ein Ende bereitet.

Wie schon früher bemerkt, kommt es unter diesen Verhältnissen zu Epiphysenablösung.

In besonderem Maasse haben die durch congenitale Syphilis hervorgerufenen Störungen des endochondralen Wachsthums, welche gewöhnlich als **Osteochondritis syphilitica** (Fig. 340) bezeichnet werden, die Aufmerksamkeit der Autoren auf sich gezogen. In ihren leichteren Formen sind eigentliche Entzündungsherde nicht vorhanden und die Erkrankung besteht wesentlich in einer Unregelmässigkeit der Kalkablagerung und der Markraumbildung; in ihrer schwereren Form finden sich in der Nähe des Gelenkknorpels graurothe, später zerfallende gelbweisse oder auch gelbgrünliche osteomyelitische Herde von verschiedener Grösse, innerhalb welcher die Knochenbälkchen nekrotisch sind oder auch zum Theil fehlen. Am häufigsten erkrankt das untere Ende des Femur, sodann die distalen Enden der Unterschenkel- und Vorderarmknochen, seltener die übrigen Theile des Knochensystems.

Die Störungen der Kalkablagerung bestehen darin, dass der Verkalkungssaum (Fig. 340 *e*) vielfach durch kalkfreie (*d*) oder wenigstens kalkarme Stellen unterbrochen ist, während an anderen Stellen Kalkherde (*b*) weit in den Knorpel hinein vorgeschoben sind.

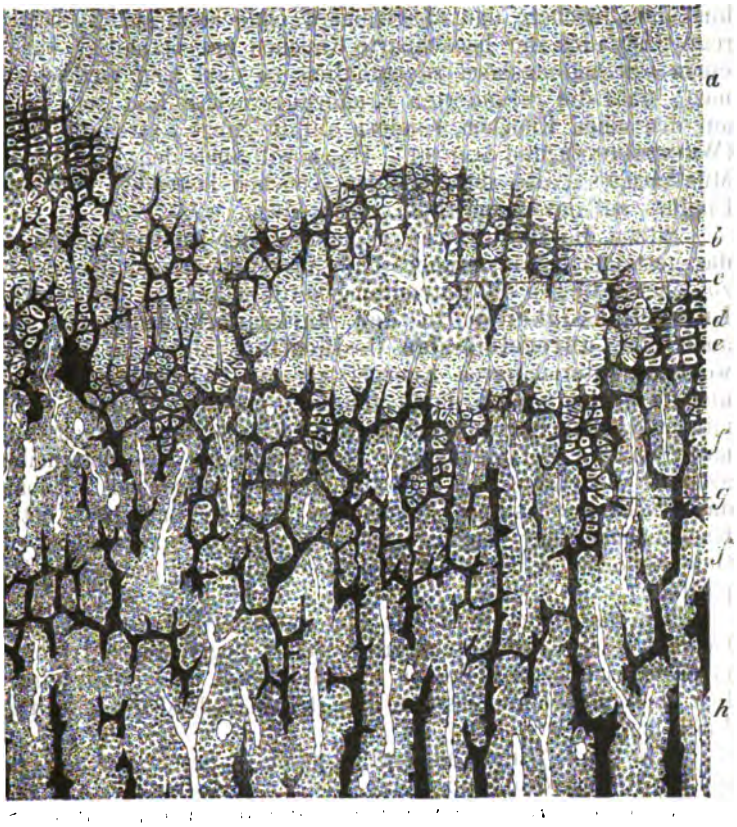


. 340. Osteochondritis syphilitica. Durchschnitt durch die obere engrenze der Tibia eines hereditär syphilitischen Neugeborenen. *a* Gewucher- rtrophischer Knorpel. *b* Vorgeschobene Verkalkungsherde. *c* Vorgeschobene me. *d* Unverkalkte Knorpelinseln. *e* Verkalkter Knorpel. *f* Zone der mbildung und der Knorpelauflösung. *g* Reste verkalkten Knorpels. *h* Fer- rochen. Mit Müller'scher Flüssigkeit und Alcohol gehärtetes, in Pikrinsäure es, mit Hämatoxylin und Carmin gefärbtes, in Canadabalsam eingeschlossenes . Vergr. 50.

it der Unregelmässigkeit der Kalkablagerung geht auch die elmässigkeit der Markraumbildung parallel, indem auch von die Grenze nicht regelmässig gestaltet ist und einzelne Mark- (*c*) weit in die Masse des gewucherten Knorpels hinein- . Da die Markräume meist bluthaltig sind, so kann man ränderung meist schon mit blossem Auge erkennen. Des- n ist auch die unregelmässige Gestaltung der weiss aussehen- rkalkungsschicht oft sehr deutlich zu sehen.

er Knorpel selbst ist zuweilen unverändert, zeigt indessen

häufig eine abnorm starke Wucherung, so dass die Zone der gewucherten und hypertrophischen Knorpelzellensäulen vergrössert ist.

Entsprechend den Veränderungen im Knorpel ist auch die Uebergangszone (*f*) zwischen Knorpel und fertigem Knochen, welche aus Markgewebe und den Resten der verkalkten Knorpelgrundsubstanz besteht, verbreitert und unregelmässig ausgebildet, die Bälkchen theils spärlich und zart, theils reichlich und breit und dann nicht selten knorpelzellenhaltig (*g*).

Die Anbildung von Knochenlagen von Seiten des Knochenmarkes ist mehr oder weniger verzögert, sodass die Uebergangszone zwischen fertigem Knochen und Knorpel (*f*) verbreitert ist.

Bei Bildung von zerfallenden Granulationsherden werden die stehen gebliebenen Reste der Knorpelgrundsubstanz sowie auch fertige Knochenbälkchen in mehr oder minder grosser Ausdehnung zerstört und es können auch Knorpeltheile nekrotisch werden. Zuweilen wird dadurch schliesslich die Epiphyse abgelöst.

Die syphilitische Osteochondritis ist bei hereditärer Syphilis der Neugeborenen ein häufiger, jedoch kein constanter Befund.

Wegner, welcher die syphilitische Osteochondritis zuerst beschrieb, hat die Ansicht ausgesprochen, dass Veränderungen an der Epiphysengrenze bei syphilitischen Neugeborenen nie ganz fehlen. Ich kann nach Untersuchungen, die ich in dieser Hinsicht angestellt habe, diese Ansicht nicht bestätigen; sie fehlt in vielen Fällen.

Haab und Veraguth haben bei todtgeborenen syphilitischen Kindern Epiphysenablösungen beschrieben, bei welchen die Lösung im Epiphysenknorpel erfolgte und durch Zerfall, Zerfaserung und Zerklüftung des Knorpels eingeleitet wurde. Nach ihren Angaben scheint es sich um Fäulnissprocesse gehandelt zu haben, die wahrscheinlich auch bei andern nicht syphilitischen faultodten Früchten vorkommen.

*Literatur über entzündliche Steigerung und Hemmung des Längenwachsthums:* Ollier, *Traité de la rég. des os. I und Gaz. hebd. de méd. et de chir. 1873;* Rokitansky, *Lehrb. d. path. Anat. II 1856;* Broca, *Des anévrismes 1856;* Humphry, *Med. Chir. Trans. 1862;* Schneider, *Arch. f. klin. Chir. IX 1868;* v. Langenbeck, *Berl. klin. Wochenschr. 1869;* Weinlechner u. Schott, *Jahrb. f. Kinderheilk. II 1869;* Bergmann, *Petersb. med. Zeitschr. XIV 1868;* Poncet, *De l'osteite au point de vue de l'accroiss. d. os., Paris 1873;* Böckel, *Arch. de phys. 1870;* Maas, *v. Langenbeck's Arch. XIV;* Bidder, *Arch. f. exp. Pathol. I 1873 und Arch. f. klin. Chir. XVIII;* Haab, *Unters. a. d. path. Instit. zu Zürich, III. Th., Leipzig 1875.*

*Literatur über Osteochondritis syphilitica:* Wegner, *Virch. Arch. 50. Bd;* Waldeyer u. Köbner, *ib. 55. Bd.;* Haab, *ib. 65. Bd.;* Veraguth, *ib. 84 Bd.;* Stilling, *ib. 88. Bd.;* Parrot, *Arch. de phys. IV 1872;* Cornil et Ranvier, *Man. d'histol. pathol. II 1881;* Kassowitz, *Die normale Ossificat. u. s. w., Wien 1881;* Müller, *Virch. Arch. 92. Bd.*

§ 669. Die **Rachitis**, auch Zwiewuchs oder englische nkheit genannt, ist eine allgemeine Ernährungsstörung, welche n ersten Jahren der Kindheit auftritt und anatomisch haupt- ich durch eine gesteigerte Knochenresorption, sowie Bildung eines unvollkommenen kalklosen Kno- s, eines osteoiden Gewebes von länger dauerndem ande gekennzeichnet ist.

Vie schon mehrfach erwähnt, findet während der Dauer des enwachsthums stets auch eine Resorption des ausgebildeten engewebes statt, welche indessen auf bestimmte Stellen be- kt ist. Bei der Rachitis ändert sich dies dahin, dass das der Resorption im ganzen Skelet vergrössert ist, so dass bei adiger Rachitis ein grosser Theil des Skeletes wieder ver- geht. An den Röhrenknochen wird dadurch die Corticalis oder weniger osteoporotisch und die Knochenbälkchen der osa werden dünner oder schwinden ganz. In den kurzen n wird ebenfalls ein grosser Theil des ausgebildeten Knochen- s wieder resorbirt. Die feste Substanz der platten Knochen ädels kann unter Umständen auf einige Bälkchen (Fig. 341 *i*) t werden, so dass die so characteristische Scheidung der nlagen in eine äussere und innere compacte Tafel (vgl. Fig. 337 . 341) und eine Diploë ganz verloren geht.

e Resorption des Knochens ist eine lacunäre und erfolgt ler Anwesenheit von Ostoklasten (Fig. 341 *l*), stimmt so- it dem normalen Knochenschwunde überein.

ion frühzeitig gesellen sich zu diesen Veränderungen eigen- nochenneubildungsprocesse, welche darin bestehen, dass ein s Knochengewebe, ein osteoides Gewebe in reichlicher Ent- g sich theils den Resten (*i*) der Knochenbälkchen auflagert (*k*), ue Bälkchen (*h* $h_1$) bildet. Die Entwickelung dieser Bälk- olgt sowohl vom Knochenmark ($h_1$), als auch vom Periost welche beide sehr gefäss- und blutreich sind. Das Knochen- steht dabei aus einem gefässreichen reticulirten Gewebe, sich aus grossen anastomosirenden verzweigten Zellen und brillen zusammensetzt, dessen Maschenräume nur eine ge- hl von Rundzellen einschliessen. Stellenweise zeigen sich h dichtere Faserzüge mit Spindelzellen. Die Bildung der Balken im Marke erfolgt in ähnlicher Weise, wie die der Bälkchen des innern Callus (vergl. § 645 Fig. 320), hier dem Auftreten der dichten Knochengrundsubstanz auffällige Vermehrung der Osteoblasten voraus, sondern es ich das Gewebe mehr, so wie es eben ist, in bestimmter in osteoide Balken um. Auch bei der Anlagerung neuen Gewebes auf altes oder auf alte Knochenbalken besteht ngsgewebe nicht nur aus epithelähnlichen Osteoblasten, uch aus spindeligen und sternförmigen Zellen und aus Zwischensubstanz.

om Periost aus sich auflagernden Balken (*h*) bilden sich

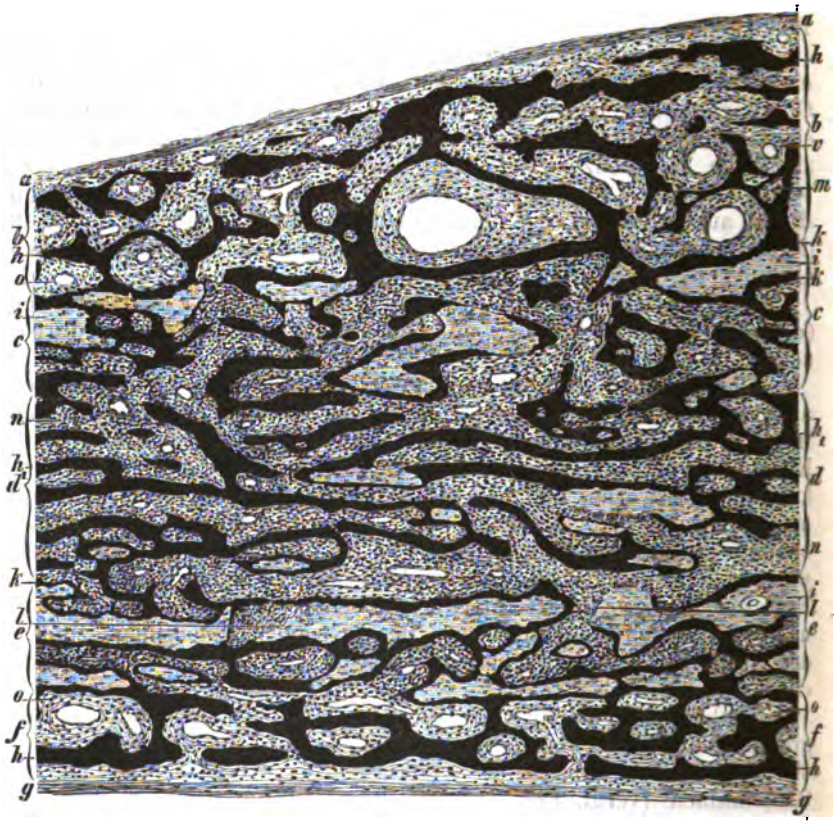

Fig. 341. Rachitis. Durchschnitt durch das Os parietale eines 2 Jahre alten rachitischen Kindes. *a* Aeusseres Periost. *b* Aeussere periostale Knochenlage. *c* Gebiet der Tabula externa. *d* Gebiet der Spongiosa. *e* Gebiet der Tabula vitrea. *f* Gebiet der inneren periostalen Osteophytenlage. *g* Inneres Periost. *h* u. $h_1$ Balken osteoiden Gewebes. *i* Reste des alten Knochens. *k* Auflagerungen osteoiden Gewebes auf dem alten Knochen. *l* Resorptionsstelle mit Ostoklasten. *m* Neuentstandener fertiger Knochen innerhalb eines Balkens aus osteoidem Gewebe. *n* Zellreiches Markgewebe im Gebiete des alten Knochens. *o* Zellärmeres aber gefässreiches Markgewebe im Gebiete des periostalen osteoiden Gewebes. Mit Müller'scher Flüssigkeit und Alcohol gehärtetes, unentkalkt geschnittenes und mit Hämatoxylin und neutralem Carmin gefärbtes Präparat. Vergr. 30.

in ähnlicher Weise wie die Bälkchen des äusseren Callus (§ 648), entstehen sonach theils aus einem zelligen, theils aus einem zellig fibrösen Bildungsmaterial. Im Periost der Röhrenknochen kann sich auch Knorpel bilden, der alsdann in der in § 646 beschriebenen Weise sich weiter verändert. Das Mark des periostalen Osteoidgewebes besteht aus einem gefässreichen, theils reticulären, theils mehr parallel-faserigen dichten Bindegewebe, dessen Zellen durchschnittlich kleiner sind und spärlicher vorkommen als im end-

ostalen Mark. Ab und zu enthält es auch kleinere Herde von Rundzellen.

Die beschriebenen Vorgänge bringen es mit sich, dass bei einigermassen ausgebildeten rachitischen Wachsthumsstörungen die Oberflächen der Knochen sich mit einem Gefäss- und blutreichen schwammigen Gewebe bedecken, welches gegen den Fingerdruck eine ziemliche Resistenz besitzt, mit dem Messer jedoch leicht zerschneidbar ist. Es ist besonders an Stellen stark entwickelt, an denen auch sonst starke periostale Apposition vorkommt, also an der Diaphyse der Röhrenknochen und den äusseren Appositionsstellen (Fig. 341 *b*) der platten Schädelknochen.

Hat eine stärkere Resorption des alten Knochens stattgefunden (*c d e*), so kann auch dieser mit Leichtigkeit mit dem Messer durchschnitten werden.

Die Bälkchen des osteoiden Gewebes sind kalklos und bestehen aus einer faserigen, geflechtartigen (Kassowitz), mit Carmin sich intensiv färbenden Grundsubstanz und verhältnissmässig grossen Knochenkörperchen und Zellen, deren Zahl erheblichen Schwankungen unterworfen und deren Vertheilung bald regelmässig, bald unregelmässig ist. So lange die rachitische Störung fortbesteht, bleiben sie kalklos oder erhalten wenigstens sehr spät Kalksalze, welche sich zunächst nur in der Mitte der Bälkchen ablagern (*m*). Erst bei Eintritt der Heilung erfolgt eine vollständige Verkalkung und damit auch ein Hartwerden des in seinen Dimensionen zufolge der üppigen Periostalwucherung nicht unerheblich verdickten Knochens.

So lange die Rachitis andauert, so lange hat auch der Knochen grosse Aehnlichkeit mit dem osteomalacischen Knochen. Allein der Vorgang ist ein wesentlich anderer. Die kalkfreie Zone ist bei Osteomalacie (vergl. Fig. 314 § 642) entkalkter alter Knochen, bei Rachitis neugebildetes osteoides Gewebe. Der kalkhaltige Theil der Knochenbalken ist bei Osteomalacie stets alter Knochen, bei Rachitis theils alter (*i*), theils neugebildeter Knochen (*m*).

Die obenstehende Darstellung der Störungen des Knochenwachsthums bei Rachitis weicht in mancher Beziehung von der üblichen ab, insofern als der lacunären Knochenresorption eine grosse Bedeutung zuerkannt wird. Nur Kassowitz macht in dieser Hinsicht Angaben, welche im Ganzen mit dem, was ich nach eigenen Untersuchungen für richtig halte, übereinstimmen. — Wie bereits in § 642 erwähnt, hat Rehn, auf anatomische Untersuchungen von v. Recklinghausen gestützt, das Vorkommen einer Osteomalacie bei Kindern behauptet. Offenbar hat Rehn nichts anderes vorgelegen, als was bei jeder hochgradig entwickelten Rachitis vorkommt, er hat atrophische Knochenbalken mit osteoiden Auflagerungen oder osteoide Balken mit verkalktem axialem Theil vor sich gehabt.

Man könnte versucht sein, die kalklosen Gewebe zum Theil als entkalkte alte Knochen, ähnlich wie bei Osteomalacie zu deu-

ten und danach anzunehmen, dass halisterischer Knochenschwund in den Verlauf des rachitischen Processes gehöre. Ich kann zur Zeit diese Möglichkeit nicht ausschliessen, allein es ist sicherlich dieser Schwund nicht verbreitet. Vergleicht man die Schichtung der kalkhaltigen Theile mit derjenigen des osteoiden Gewebes, so ergibt sich, dass erstere oft eine ganz andere Richtung hat als letztere, und dass ihre Lamellen durch die lacunäre Resorption in der mannigfaltigsten Weise ausgebrochen und unterbrochen sind.

Alten Knochen und fertigen neuen Knochen kann man meist schon nach der Lage von einander unterscheiden. Bei Doppelfärbungen mit Hämatoxylin und Carmin bleibt (an unentkalkten Präparaten) der alte Knochen weiss, der neue kalkhaltige Knochen im Centrum der osteoiden Balken wird schmutzig blauviolett.

§ 670. Den Aenderungen der periostalen und myelogenen Knochenneubildung entspricht bei Rachitis stets auch eine **Störung der endochondralen Ossification.**

Im Mittelpuncte der gesammten Vorgänge steht hier der **Mangel einer Verkalkungszone** an der Ossificationsgrenze. Bei hochgradiger Rachitis kann jede Kalkablagerung fehlen. Bei Rachitis mässigen Grades enthält der Knorpel da oder dort noch Verkalkungsherde (Fig. 342 *f*).

Die zweite nie fehlende Erscheinung ist die **Vergrösserung der Wucherungszone des Knorpels** (*b c*), sowie meist auch **der Säulen hypertrophischer** (*d*) **Zellen.** Als drittes ist **die Bildung gefässhaltiger Markräume** (*e*) zu nennen, welche in vollkommen unregelmässiger Weise da und dort vom Knochenmark aus in den Knorpel hineinwachsen.

Die drei genannten Veränderungen bedingen es, dass der Uebergang des Knorpels in den Knochen durch keine weisse Linie (vergl. § 665) markirt wird, dass an seiner Stelle höchstens kleine weisse Fleckchen liegen, dass dagegen das Gebiet des gewucherten Knorpels, welcher an der durchscheinenden Beschaffenheit leicht von dem ruhenden Knorpel zu unterscheiden ist, mehr oder minder verbreitet ist. Gleichzeitig ist auch die Grenze des Knorpels gegen den Knochen nicht regelmässig, sondern vielfach verschoben, indem die erkennbaren Markräume sehr verschieden weit in den Knorpel vordringen. Desgleichen wachsen auch abnorm reichliche Gefässe vom Perichondrium aus in den Knorpel.

Die Substitution des unverkalkten Knorpels durch Markräume wird stets durch das Einwachsen eines Gefässes, welches sowohl nackt (Fig. 343 *c*), als auch von Zellen begleitet sein kann, eingeleitet. Die Veränderungen, welche der Knorpel dadurch erfährt, sind durchaus denjenigen gleich, welche der periostale Knorpel (vergl. § 646 Fig. 323) bei seiner Ossification eingeht. Werden Knorpelkapseln aufgebrochen (Fig. 323 *h*), so werden ihre Zellen frei und wandeln sich in Markraumzellen (Fig. 323 *i*) um.

Wo die Zellen in der Nachbarschaft neuer Gefässräume sich er-




Fig. 342. Rachitis. Längsschnitt durch die Ossificationsgrenze des oberen Diaphysenendes des Femur eines 1jährigen an Rachitis mässigen Grades leidenden Kindes. *a* Unveränderter hyaliner Knorpel. *b* Knorpel in den ersten Stadien der Wucherung. *c* Zone der gewucherten Knorpelzellensäulen. Säulen gewucherter hypertrophischer Zellen. *e* Im Gebiete des Knorpels gelegene gefässhaltige Markräume. *f* Verkalktes Knorpelgewebe. *g* Osteoides Gewebe. *h* Reste

von Knorpelgewebe zwischen osteoidem Gewebe. *i* Balken von osteoidem kalklosem Gewebe. *h* Balken aus osteoidem und fertigem, kalkhaltigem Knochengewebe. *l* Gefässreiche zellig fibröse Markräume. In Müller'scher Flüssigkeit gehärtetes, mit Hämatoxylin und Carmin gefärbtes, in Canadabalsam eingeschlossenes Präparat. Vergr. 50.

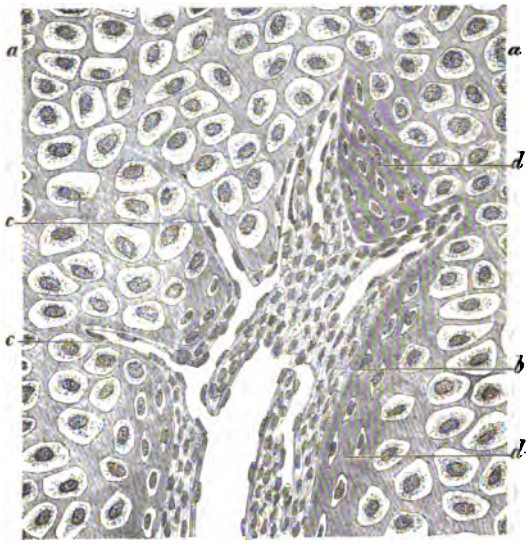


Fig. 343. Rachitis. Markraumbildung im Epiphysenknorpel. *a* Knorpel. *b* Markräume. *c* Gefässsprossen. *d* Osteoides Gewebe. Mit Müller'scher Flüssigkeit und Alcohol gehärtetes, mit Hämatoxylin und Carmin gefärbtes, in Canadabalsam eingeschlossenes Präparat. Vergr. 150.

halten, kann der Knorpel durch eigenartige Umwandlungen direct das Aussehen des osteoiden Gewebes annehmen (Fig. 343 *d* u. Fig. 323 *f*). Hat sich der wuchernde Knorpel bei Doppelfärbung mit Hämatoxylin und Carmin blau-violett gefärbt, so färbt sich das Osteoidgewebe dunkelroth und ist danach leicht von ersterem zu unterscheiden.

Mit Zunahme der Markräume wird die Masse des Knorpels natürlich immer geringer. Allein es muss als für Rachitis characteristisch angesehen werden, dass gleichwohl eine vollständige Zerstörung des Knorpels nicht erfolgt. Es bleiben da und dort zwischen den Markräumen Knorpelbalken (Fig. 342 *h*) bestehen und man kann sagen, dass die Zahl derselben um so grösser ist, je hochgradiger die Rachitis.

Die persistirenden Knorpelbalken gehen von ihrer Peripherie aus allmählich in osteoides Gewebe über und gleichzeitig bilden sich an anderen Stellen osteoide Balken (*i*) aus dem Knochenmark. So entsteht denn hinter der Zone des gewucherten und vascularisirten Knorpels (Fig. 342 *c d*) eine **Zone osteoiden Gewebes** (*i*), dessen osteoide Balken noch mehr oder weniger zahlreiche Inseln unveränderten Knorpels (*h*) einschliessen. Diese Zone kann an grossen Röhrenknochen eine Höhe von 5—10—15 Millimeter und mehr erreichen und bildet ein gefässreiches Gewebe, welches in seinen physiologischen Eigenschaften durchaus mit den rachitischen periostalen Osteophytenlagen übereinstimmt, dem Finger zwar einen gewissen elastischen Widerstand entgegensetzt, bei starker Gewalt indessen nachgibt und sich als biegsam erweist.

Die osteoiden Balken (Fig. 342 *i*) entbehren in ihrer Anordnung vollkommen den für die normale Ossification (vergl. § 665 Fig. 338)

so characteristischen Typus und sind auch in ihrer Form durchaus von normalen Knochenbalken verschieden. Ihre Dickenzunahme erfolgt durch Apposition aus dem Knochenmark, welches im Gebiet des osteoiden Gewebes, zum Theil auch schon im Gebiete des wuchernden Knorpels auffallend viel faserige Grundsubstanz mit Spindel- und Sternzellen, dagegen verhältnissmässig wenig Rundzellen enthält. Als plastisches Gewebe fungiren theils platte und spindelige Osteoblasten, theils zellig fibröses Gewebe, welches sich den Osteoidbalken anlagert.

In einer gewissen Entfernung vom Knorpel, deren Grösse durch den Grad der rachitischen Wachsthumsstörung bestimmt wird, beginnt endlich die Kalkablagerung und zwar stets im Centrum der osteoiden Gewebsbalken. Es schliesst sich danach dem rein osteoiden Gewebe eine Zone an aus osteoiden Balken (*k*), deren Centrum durch Kalkablagerung in fertigen Knochen umgewandelt ist.

§ 671. Der Schwerpunkt der ganzen rachitischen Knochenerkrankung liegt, vom pathologisch anatomischen Standpunkte aus betrachtet, in dem Mangel einer Ablagerung von Kalksalzen am Orte der Knochenbildung und in einer gleichzeitig gesteigerten Resorption des bereits vorhandenen Knochens.

Die Ursache des Mangels an Kalksalzen ist höchst wahrscheinlich in einer mangelhaften Zufuhr derselben zu suchen. Diese selbst kann zunächst auf einem allzu geringen Gehalt der Nahrungsmittel an Erdsalzen beruhen. In anderen Fällen enthält die gereichte Nahrung zwar genügend Kalksalze, allein sie werden nicht in die Säftemasse des Körpers aufgenommen. In diesem Sinne können Erkrankungen des Darmtractus, namentlich Katarrhe wirken. Nach Salkowski und Seemann soll auch übermässige Aufnahme kalireicher Nahrung denselben Effect haben, indem das phosphorsaure Kali das Chlor des Blutplasma in Beschlag nimmt und dadurch einen Mangel an Chloriden herbeiführt, welcher eine mangelhafte Bildung von Salzsäure im Magen zur Folge hat und auf diese Weise die Lösung und Resorption der Kalksalze unmöglich macht.

In Folge des Ausbleibens der Verkalkung an der Ossificationsgrenze der Diaphysen und Epiphysen wird die Proliferation und das Wachsthum der Knorpelzellen nicht beschränkt und es liegt darin auch die Erklärung der übermässigen Knorpelwucherung. Wird der unverkalkte Knorpel von dem andrängenden Markgewebe vascularisirt, so stellen sich die aufgeführten metaplastischen Vorgänge ein, welche mit den unter anderen Verhältnissen vorkommenden Knorpelmetaplasieen durchaus übereinstimmen und hier nur wegen des reichlichen Knorpelmateriales in höchst auffälliger Weise hervortreten. Die lange Persistenz des jungen periostal und endochondral entwickelten Knochens ohne Kalksalze hängt natürlich ebenfalls mit dem Mangel der Kalkzufuhr zusammen.

Worauf die gesteigerte Knochenresorption beruht, ist schwer

zu sagen. Nach der anatomischen Untersuchung scheint die veränderte Beschaffenheit des Knochenmarkes die Ursache zu sein, doch ist damit keine Erklärung für den ganzen Vorgang gegeben. Wahrscheinlich hängt die Zunahme der Resorptionsvorgänge ebenfalls mit den erwähnten Ernährungsstörungen zusammen.

Der **Effect der rachitischen Störung des Ossificationsprocesses** auf die Beschaffenheit des Skeletes ergibt sich aus den einzelnen Vorgängen. Die starken Wucherungen des Epiphysenknorpels bedingen Verdickungen der Gelenkenden; durch die üppige periostale Bildung kalkloser Osteophyten werden die Diaphysen der Röhrenknochen und die äusseren Tafeln der platten Knochen verdickt. Bei Abheilung des Processes wird danach der Knochen abnorm dick, plump und schwer.

Die Weichheit des osteoiden Gewebes bedingt eine mehr oder minder grosse Beweglichkeit der knorpeligen Epiphyse gegen die Diaphyse, welche mitunter ein vollkommenes Abknicken der letzteren gestattet. Bei Druck in der Richtung der Diaphysenaxen können die weichen Knorpelstellen zugleich auch niedergedrückt werden. Mit der Unregelmässigkeit und Unvollkommenheit der endochondralen Ossification hängt zugleich ein mangelhaftes Längenwachsthum zusammen.

Die Rarification des corticalen und spongiösen Gewebes und der Mangel an Kalk in den neugebildeten periostalen und myelogenen Knochenlagern bedingt eine Weichheit der Knochen, welche bei den langen Knochen der Extremitäten und des Brustkorbes, des Schulter- und Beckengürtels zu Beginn der Rachitis Fracturen, späterhin namentlich Verbiegungen und Knickungen, bei den kurzen Knochen, namentlich des Rumpfes, auch Abflachung durch Compression veranlasst.

Die Form der Extremitätenknochen, des Schulter- und Beckengürtels und der Wirbelsäule wird namentlich durch Muskelzug und die Körperlast beeinflusst. Die Wirkung der letzteren ist natürlich je nach der Lage des Körpers verschieden. Am Thorax macht sich sowohl die Wirkung des durch die Contractionen der Respirationsmuskeln ausgeübten Zuges, als auch des Luftdruckes geltend.

Die Folge aller dieser Einflüsse sind bogenförmige Krümmungen und winkelförmige Knickungen an den langen Extremitätenknochen, namentlich an denjenigen der Beine. Das Becken flacht sich, falls die Kinder noch gehen können, von vorn nach hinten ab und das Promontorium sinkt nach abwärts. Bei seitlicher Lage der Kinder kann die Hüftpfanne nach innen gedrängt, die Symphysis pubis nach vorn geschoben werden; das Becken wird kartenherzförmig. An der Wirbelsäule entstehen kyphotische, lordotische und scoliotische Verkrümmungen. Der Thorax sinkt namentlich an den Uebergangsstellen der Rippen in die Rippenknorpel ein; häufig kommt es zu einer Abknickung der knöchernen Rippen gegen die weiche Wucherungszone des Rippenknorpels in einem nach aussen offenen Winkel. Bei starkem Einsinken des Thorax wird das Sternum kiel-

artig nach vorn gedrängt, es entsteht ein Pectus carinatum, eine Hühnerbrust. Zuweilen sinkt das Brustbein ein und wird zugleich seitlich zusammengedrückt, so dass sich ein nach vorn offener Hohlraum bildet.

Bei starkem Knochenschwund am Schädeldach können einzelne Theile der Schädelknochen wieder häutig werden (Craniotabes rachitica), während der übrige Theil der Deckknochen grossentheils von einem schwammigen osteoiden Gewebe gebildet wird. Die Fontanellen sind danach gross, die Nähte erscheinen breit, weich, membranartig, von weichen Knochenrändern begrenzt. Zuweilen sind auch grössere Bezirke der Hinterhauptsschuppe und der Scheitelbeine weich, hautartig anzufühlen und das resistente Gewebe ist auf wenige Inseln reducirt. In den hautartigen Theilen der Schädelknochen finden sich nur osteoide Bälkchen, dagegen kein fertiges Knochengewebe.

Der Zahndurchbruch ist bei Rachitis verspätet.

Die Rachitis tritt am häufigsten im ersten und zweiten Lebensjahr auf, kommt indessen bis zum 10. Jahre vor und ist auch mehrfach bei Neugeborenen beobachtet.

Kassowitz vertritt, gestützt auf eingehende Untersuchungen über Rachitis, die Ansicht, dass die rachitische Knochenerkrankung ein entzündlicher Vorgang sei, welcher an den Appositionsstellen beginnt und allmählich den ganzen Knochen ergreift.

Er sucht sämmtliche Erscheinungen aus einer krankhaft gesteigerten Vascularisation der osteogenen Gewebe zu erklären, und erblickt den Grund derselben in einer besonderen Vulnerabilität der betreffenden Gefässe, welche schon durch mangelhafte Ernährung sowie durch schädliche Substanzen, welche im Blute circuliren, in einen pathologischen Zustand versetzt werden.

Die Angabe von Kassowitz, dass das Gewebe in den rachitisch erkrankten Bezirken blutreich sei, ist richtig. Hyperämie ist indessen nicht mit Entzündung identisch und der ganze Vorgang trägt auch nicht einen entzündlichen Charakter, sondern schliesst sich vielmehr den hyperplastischen und regenerativen Wucherungsvorgängen an. Blutreichthum ist sowohl bei Rachitis als bei regenerativer Wucherung z. B. bei Heilung einer Fractur unerlässliche Bedingung einer lebhaften Gewebsneubildung, allein daraus lässt sich ein Schluss auf die letzten Ursachen des ganzen Vorganges nicht ziehen. Im blutreichen Callusgewebe lagern sich Kalksalze ab, im rachitischen Osteophyt nicht. Der bei Reizzuständen in den Diaphysen stärker wuchernde Epiphysenknorpel producirt normalen kalksalzhaltigen Knochen und von einer Störung der Kalkablagerung im Knorpel ist dabei nichts bekannt.

Bei Rachitis fehlt die vorläufige Verkalkungszone ganz oder theilweise und das neugebildete Knochengewebe bleibt kalklos. Bei syphilitischer Osteochondritis bildet sich kalkhaltiger Knochen trotz der subchondralen Entzündung. Die gesteigerte Vascularisation ist

eine nothwendige Theilerscheinung, nicht aber die letzte Ursache der Rachitis.

Die meisten Autoren sehen die Rachitis als eine Ernährungsstörung an und legen den Hauptnachdruck auf den Mangel einer hinreichenden Kalksalzzufuhr zum Knochen. Anatomisch liegt der Annahme, dass in Letzterem die Ursache der Ossificationsstörung liegt, nichts im Wege, indem sich aus dem Fehlen der Kalksalzablagerung die nachfolgenden histologischen Erscheinungen sehr wohl ableiten lassen. Es findet diese Annahme auch eine Stütze an verschiedenen Beobachtungen an Thieren. So tritt z. B. nach Roloff bei säugenden Lämmern Rachitis oder Lähme dann auf, wenn die Mütter kalkarmes Futter erhalten. Junge Löwen und Leoparden sollen rachitisch werden, wenn sie Fleisch ohne allen Knochen als Nahrung erhalten.

Ein Beweis, dass sich die Sache so verhält, liegt freilich weder in den beschriebenen histologischen Vorgängen, noch in den klinischen Beobachtungen. Denkbar ist immerhin, dass der Rachitis eine bestimmte Noxe zu Grunde liegt, welche die Wucherungsvorgänge im Knochen anregt.

*Literatur:* Glissonius, *De rachitide, London 1650;* Kölliker, *Mikrosk. Anat. II;* Beylard, *Du rachitism etc., Paris 1852;* Virchow, *Virch. Arch. 4. u. 5. Bd.;* Stiebel, *Virchow's Handb. d. spec. Pathol. I 1854;* H. Müller, *Zeitschr. f. wiss. Zool. IX 1858;* Ritter v. Rittershain, *Pathol. u. Ther. d. Rachitis, Berlin 1863;* Volkmann, *Handb. d. allg. u. spec. Chirurgie von v. Pitha u. Billroth, Erlangen 1872;* Kassowitz, *Die normale Ossification etc. II, Wien 1882, Jahrb. f. Kinderheilk. N. F. XIX, Zeitschr. f. klin. Med. VII 1883 und Tagebl. d. Naturforschervers. in Magdeburg 1884;* Cantani, *Specielle Pathol. u. Ther., übers. v. Fränkel, Leipzig 1884;* Roloff, *Virch. Arch. 37. Bd. und Arch. f. wiss. u. prakt. Thierheilk. II;* Röll, *Path. u. Ther. d. Haustk. II. Aufl.;* Seemann, *Virch. Arch. 77. Bd.;* Zippelius, *D. Zeitschr. f. Thiermed. II 1876;* Voit, *Tagebl. d. Naturforschervers. in München 1877 und Zeitschr. f. Biol. XVI;* Rehn, *Gerhardt's Handb. d. Kinderkrankh. III und Jahrb. f. Kinderheilk. XII u. XIX;* Zander, *Virch. Arch. 83. Bd.;* Baginsky, *ib. 87. Bd.;* Oppenheimer, *D. Arch. f. klin. Med.;* Fleischmann, (*Rachitis d. Unterkiefers*), *Wien. med. Presse 1877.*

§ 672. Die Eigenthümlichkeiten der Knochen- und der Gelenkformen beruhen theils auf ererbten Eigenschaften der Skeletanlage, theils auf Einflüssen, welche zur Zeit der Entwickelung und des Wachsthums auf das Skelet von der Umgebung ausgeübt werden. Die Gelenkenden bilden sich, ehe die Gelenkhöhle ausgebildet ist und ehe die Knochen sich gegeneinander bewegen, und an den Knochen entstehen einzelne Vorsprünge für Muskelinsertionen, ehe eine Muskelwirkung vorhanden ist. Dieser Theil der Ausbildung der Formen beruht auf Vererbung; er ist aber in früheren Zuständen durch den Einfluss der Umgebung erworben worden. Die feinere

Ausbildung der Knochenformen, wie sie sich theils intrauterin, theils erst im postembryonalen Leben zur Zeit des Wachsthums, zum Theil noch später sich einstellt, die weitere Entwickelung der bereits angelegten oder die Bildung neuer Höcker und Leisten, welche Sehnen und Bändern zum Ansatz dienen, die Vertiefungen und die Furchen an Stellen, wo Blutgefässe oder sonst irgendwelche Weichtheile sich anlagern, sind in der Ontogenese durch die Beziehungen zu der Umgebung erworben. Sie sind es, welche hauptsächlich die individuellen Verschiedenheiten bedingen.

Wird das in der Entwickelung oder im Wachsthum befindliche Skelet von abnormen statischen und mechanischen Einwirkungen getroffen, so können dadurch **Formveränderungen** herbeigeführt werden, welche nicht mehr in das Gebiet der individuellen Verschiedenheiten gehören, sondern als **pathologische** angesehen werden müssen. Kommen die Schädlichkeiten intrauterin zur Einwirkung, so können die Kinder schon mit mehr oder minder hochgradigen Difformitäten des Skeletes geboren werden. Die im extrauterinen Leben auftretenden entwickeln sich theils schon in früher Kindheit, theils erst später zur Zeit der Pubertät und kommen unter Umständen auch noch später zu Stande.

Die Ausbildung des Gehirntheiles des Schädels ist bis zu einem gewissen Grade von der Entwickelung des Gehirnes abhängig. Bleibt letzteres klein und unvollkommen, so kann auch die Grösse der Schädelhöhle unter der Norm bleiben; wird das Gehirn durch übermässige Entwickelung von Nervensubstanz oder durch Wasseransammlung abnorm gross, so wird auch die knöcherne Hülle entsprechend grösser. Selbstverständlich hat indessen diese Accomodation an den Inhalt ihre Grenzen. Bei rascher Vergrösserung des Gehirnes durch Wasseransammlung bei Neugeborenen kann die gesteigerte Knochenanbildung nicht mehr Schritt halten. Ein mehr oder minder grosser Theil der Schädelhülle bleibt häutig und erst wenn die Vergrösserung des Gehirnes stille steht, kann ein vollkommener knöcherner Verschluss sich im Laufe der Zeit einstellen. Aehnlich wie die Ausbildung der Schädelhöhle ist auch diejenige der Augenhöhle bis zu einem gewissen Grade von der Masse ihres Inhaltes abhängig und es lassen sich entsprechende Beziehungen auch der anderen Skelettheile zu den angrenzenden Weichtheilen nachweisen. So ist, um noch ein Beispiel anzuführen, die Form des Thorax bis zu einem gewissen Grade abhängig von der Entwickelung der in seinem Inneren gelegenen Eingeweide.

Ein besonderes Interesse bieten die **Entwickelungs-** und **Wachsthumsstörungen der Gelenke,** welche namentlich an den Gelenken des Fusses und des Kniees, sowie an den beweglichen Abschnitten der Wirbelsäule vorkommen.

Unter den ersteren ist der **angeborene Klumpfuss, Pes equino-varus,** die wichtigste, eine Hemmungsbildung, welche nach Eschricht darauf zurückzuführen ist, dass die fötale Stellung der unteren Extremitäten nicht in die normale übergeht und dass

zugleich die Knochen und Gelenkflächen eine abnorme Ausbildung erhalten. Nach ESCHRICHT wachsen die unteren Extremitäten in der Weise am Bauche in die Höhe, dass ihre Hinterflächen dem Bauche zugekehrt sind. Diese Stellung geht später durch eine Axendrehung in die normale über, allein noch zur Zeit der Geburt ist dieselbe schon normaler Weise nicht ganz vollendet und es steht danach die Fussspitze noch stark nach einwärts gekehrt und erhält erst später durch den Akt des Gehens die bleibende Stellung. Bei dem Klumpfuss handelt es sich um einen höheren Grad dieser fötalen Stellung; der innere Fussrand ist stark erhöht und gleichzeitig steht der Fuss in Plantarflexion. Die Formen der Knochen und der Gelenkflächen des Fusses sind von der Norm abweichend, namentlich ist das Collum tali in der Richtung nach vorn und unten (HÜTER, ADAMS) verlängert. Lernen die Kinder gehen, so treten sie mit dem äusseren Fussrande auf, welcher dadurch plattgedrückt wird, während der Fuss sich noch stärker nach einwärts rollt.

Der angeborene Klumpfuss, der also gewöhnlich als eine primäre Entwickelungsstörung der betreffenden Gelenke zu betrachten ist, kann unter Umständen auch durch einen abnormen Druck des relativ ungeräumigen Uterus (VOLKMANN) entstehen. Unter denselben Bedingungen entwickeln sich auch jene pathologischen Fussstellungen, welche als **Pes calcaneus** und **P. valgus** bezeichnet werden (vergl. § 11) und welche theils durch starke Dorsalflexion, theils durch eine Drehung des Fusses nach aussen characterisirt sind. Häufig lassen sich die Zeichen stattgehabten Druckes noch an atrophischen Haut- und Knochenstellen nachweisen.

Eine Stellung der Hand, welche als **Klumphand (Talipomanus)** bezeichnet wird, ist in einer rudimentären Entwickelung des Radius begründet und kommt namentlich bei auch sonst missbildeten Früchten vor.

Sind zur Zeit der Geburt Knochen und Gelenke normal ausgebildet, so können Difformirungen dann entstehen, wenn bestimmte Stellen zur Zeit des Wachsthums andauernd in abnormer Weise belastet sind, während andere entlastet werden. Es können dadurch auch ganz gesunde Knochen in ihrer Form verändert werden, doch wird das noch weit leichter geschehen, wenn die Knochen abnorm weich und nachgiebig sind, wie dies z. B. bei Rachitis der Fall ist (vergl. § 671). Eine einseitige Belastung kommt namentlich dann zu Stande, wenn die betreffenden Individuen aus Muskelschwäche oder aus Muskelfaulheit die Bewegungen in den Gelenken so weit führen, bis die natürlichen Hemmer eingreifen und das Gelenk feststellen (VOLKMANN). Ist dies geschehen, so ist es nur nöthig, dem über dem betreffenden Gelenke gelegenen Körpertheil eine solche Stellung zu geben, dass die Schwerlinie auf der Seite des offenen Winkels hinabfällt, während die Hemmer (die Bänder) auf der Scheitelseite liegen.

Einseitiger anhaltender Druck bewirkt eine Verlangsamung, unter

Umständen sogar eine Hemmung des Wachsthums oder auch Resorption der Knochen; an der entlasteten Stelle kann dagegen die Apposition verstärkt werden oder ist wenigstens nicht behindert. Gleichzeitig stellt sich an der belasteten Seite eine Schrumpfung und Verkürzung der Bänder wie auch der Muskeln ein, während an der entlasteten gezerrten Seite die Bänder sich verlängern und verdicken.

Die Wirbelsäule ist schon physiologisch im Brusttheil leicht nach rechts ausgebogen (physiologische Skoliose). Stellt sich unter pathologischen Bedingungen eine stärkere Ausbiegung der Wirbelsäule nach einer Seite hin ein, so wird dies als **pathologische Skoliosis** bezeichnet. Am häufigsten sind Verbiegungen des Brusttheils nach der rechten Seite, welcher eine compensatorische Verbiegung der Lenden-, oft auch der Halswirbelsäule nach links entspricht.

Solche Skoliosen sind nur in sehr seltenen Fällen Folgen einer primären Ungleichheit der Wirbel, weit häufiger hängen sie ab von abnormen statischen Verhältnissen, wie sie durch abnorme Ausdehnung einer Brusthälfte durch pleuritische Exsudate, durch einseitig entwickelte mächtige Geschwülste, einseitige Schrumpfung des Thorax nach Resorption pleuritischer Exsudate oder bei Lungencirrhose, Fixirung des Beckens in schiefer Stellung etc. gegeben sind. Häufig werden indessen, und das sind gerade die praktisch besonders wichtigen Formen, die Bedingungen der Skoliosenbildung nicht durch anatomische Veränderungen, sondern durch häufig angenommene und schliesslich habituell werdende schlechte Körperhaltungen gegeben, welche namentlich von schwächlichen Kindern, deren Muskeln leicht ermüden, eingenommen werden.

Wird durch häufiges Stehen auf einem Bein oder durch Sitzen auf einem Sitzhöcker die Unterlage für den Rumpf häufig nach derselben Seite verschoben, oder wird durch schiefes Sitzen, d. h. durch Auflegen des rechten Armes auf den Tisch und Hochstellung der rechten Schulter bei hängendem linken Arme, durch schiefe Haltung des Kopfes etc. das Gleichgewicht zwischen beiden Seiten gestört, so wird die Wirbelsäule ungleichmässig belastet. Werden diese Haltungen habituell, so kann schliesslich eine Verbiegung der Wirbelsäule entstehen, bei welcher auf Seiten des Druckes die Bänder sich abflachen und die Knochen sich erniedrigen, während auf der entgegengesetzten Seite die Bänder gedehnt werden und die Wirbelkörper an Höhe zunehmen. Ist einmal eine gewisse stabile Verbiegung vorhanden, und hat sich dadurch die Schwerpunktslage des Rumpfes und des Kopfes geändert, so nimmt die Krümmung rasch zu und es kommt zu einer starken seitlichen Deviation, meist auch noch zu einem Vortreten der Brustwirbelsäule nach hinten, zu einer **Kyphose.** Die Wirbelsäule pflegt sich dabei jeweilen so zu drehen, dass die Wirbelkörper nach der convexen Seite sehen. Bei starker Krümmung werden die Wirbel vollkommen keilförmig. Zuweilen treten Verknöcherungen der Bänder ein und an den Wirbeln bilden sich Osteophyten.

Als **Genu valgum** bezeichnet man eine bald einseitig, bald doppelseitig auftretende Difformität des Kniegelenkes, bei welcher der Unterschenkel mit dem Oberschenkel einen nach aussen offenen stumpfen Winkel bildet. Es ist dies eine Veränderung, die in der Wachsthumsperiode und zwar im 2. bis 4. und zur Zeit der Pubertät im 14. bis 17. Jahre eintritt und in letzterem Falle vornehmlich bei Leuten vorkommt, welche viel stehen und gleichzeitig mit den Händen schwere Arbeit verrichten, so z. B. bei Bäcker-, Schlosser- und Tischlerlehrlingen.

Hüter suchte auf Grundlage der von H. v. Meyer, Langer und Henke erforschten Mechanik des Kniegelenkes die Entstehung des Genu valgum darauf zurückzuführen, dass die äussere Gelenkfläche der Tibia erheblich niedriger wird als diejenige der inneren. Dies kann nach ihm dann eintreten, wenn entweder der Condylus externus weniger widerstandsfähig ist (Genu valgum rachiticum), oder wenn der Druck des Meniscus resp. des Condylus externus femoris auf die äussere Gelenkfläche abnorm gross wird (G. v. staticum), ein Verhältniss, das dann gegeben ist, wenn von langem Stehen ermüdete Individuen das Gelenk nicht mehr durch die Muskeln, sondern durch die Hemmungsapparate der Gelenke selbst feststellen. Mikulicz gibt dagegen an, dass das Genu valgum seine Entstehung einer Verkrümmung des Diaphysenendes des Femur und der Tibia verdankt, die ihrerseits wieder theils auf einem ungleichen Wachsthum des Diaphysenknorpels, theils auf einer Verbiegung des ganzen Diaphysenendes beruht, während die Epiphysen nur unwesentlich betheiligt sind. Die Höhe des Condylus internus femoris wird dadurch erhöht, der Condylus externus dagegen bleibt zurück. Das Ligamentum laterale externum schrumpft und wird kürzer, während das Lig. laterale internum verlängert und verdickt wird. Die Veränderung ist nach ihm eine Folge der Rachitis und tritt entweder in den ersten Kinderjahren (Genu valgum infantum) oder in der Pubertätszeit (G. v. adolescentium) auf. Benutzen die Patienten beim Gehen den äusseren Fussrand, so kommt eine Varusstellung zu Stande, treten sie mit dem inneren Fussrande auf, so bildet sich ein Pes valgus.

Genu valgum kann unter Umständen auch nach traumatischer Epiphysenablösung mit Dislocation der Fragmente, sowie in Folge schiefer Anheilung abgesprengter Condylen (G. v. traumaticum), endlich auch durch cariöse Zerstörung des Condylus externus femoris zu Stande kommen (G. v. inflammatorium).

Als **erworbenen Plattfuss (Pes valgus acquisitus)** bezeichnet man eine in der Wachsthumsperiode auftretende Gestaltsveränderung des Fusses, bei welcher die Knochen, welche am innern Fussrande das Gewölbe bilden, sich senken, während zugleich der ganze Fuss nach aussen gedreht wird. Es können danach alle jene Momente, welche eine Valgusstellung des Fusses begünstigen und welche das Gewölbe anhaltend stark belasten und die Sohlenmuskeln und den Musculus tibialis posticus übermüden, einen Plattfuss

herbeiführen, falls Bänder und Knochen gegen diese Einflüsse nicht widerstandsfähig sind. In ersterer Hinsicht wirkt namentlich langes Stehen (Kellner, Schlosser, Tischler) und das Tragen schwerer Lasten, in letzterer Valgusstellung des Kniees, rachitische Verkrümmungen der Unterschenkel, Schuhwerk, dessen Absatz innen niedriger ist als aussen, sowie Stelzenlaufen und langes Stehen auf schmalen Sprossen von Leitern etc., falls dabei nicht der vordere Theil des Fusses, sondern die Stelle vor dem Absatz des Stiefels, also der vordere Theil des Calcaneus als Stütze benutzt wird, so dass der Fuss, der auf der innern Seite keine Stütze hat, sich nach aussen dreht.

Durch die Valguslage wird das Ligamentum laterale internum eventuell auch das Lig. talo-calcaneum gedehnt. Durch das Einsinken des Gewölbes verlängern sich die Fascien und Bänder der Plantarfläche, besonders des Lig. calcaneo-naviculare plantare. Bei hochgradigem Plattfuss wird das Gewölbe ganz flach oder sogar nach unten convex, das Os naviculare liegt beim Stehen auf der Unterlage auf, der Sprungbeinkopf tritt nach innen vor (Lorenz) und der Talus erscheint an der innern Seite des Calcaneus herabgeglitten. Die Fusswurzelknochen und deren Gelenkflächen werden mehr oder weniger in ihrer Form geändert. Die oberen Gelenkkanten des Os calcaneum, des Os naviculare und des Os cuboides sind mangelhaft ausgebildet. Letzteres zeigt auch eine zu geringe Entwickelung von vorn nach hinten. Der abwärts gewandte Kopf des Talus liegt oft ganz frei, indem er statt von dem verschobenen Naviculare nur von dem verlängerten und verdickten Lig. talo-naviculare getragen wird (Volkmann).

Von **Druck-Difformitäten der kleinen Gelenke** ist namentlich die Veränderung des Metatarsophalangealgelenkes der grossen Zehe zu erwähnen, welche durch das Tragen vorn spitz zulaufender Stiefel, mehr aber noch durch das abwechselnde Tragen der Stiefel bald am rechten, bald am linken Fusse, wie es Kindern häufig anempfohlen wird, herbeigeführt wird. Die grosse Zehe bildet dabei mit dem innern Fussrand einen nach aussen offenen Winkel. Unter Umständen ist auch noch die zweite Phalanx zur ersten in Winkelstellung gebracht.

Eine weitere Form von Gelenkdifformitäten kommt durch **Contracturen** oder **Lähmungen von Muskeln** oder **Muskelgruppen** zu Stande, wobei es sich entweder um primäre Myopathieen oder um ursprüngliche Störungen an den nervösen Apparaten, um neuropathische Contracturen handelt. Primäre Myopathieen, wie z. B. Entzündungen oder Narbenbildungen in den Muskeln führen nur sehr selten zu Gelenkdifformitäten und ebenso spielen auch die spastischen neuropathischen Contracturen unter den Ursachen von Wachsthumsstörungen der Gelenke eine ganz unbedeutende Rolle. Sehr häufig kommt es dagegen zu Difformitäten in Folge von Lähmungen, Veränderungen, die man dann gewöhnlich schlechthin als **paralytische Contracturen** bezeichnet. Die Lähmungen treten am häufigsten in

Folge von Erkrankungen des Centralnervensystemes, so z. B. nach Poliomyelitis anterior, nach Caries der Wirbelsäule mit Compression des Rückenmarkes auf, können indessen auch von Erkrankungen der peripheren Nerven, z. B. von Verletzungen derselben herrühren.

Sind die Muskeln einer Extremität gelähmt, so bleibt das Glied jeweilen in der Lage, in welcher es durch seine Schwere gebracht wird. Ein Fuss, dessen Muskeln gelähmt sind, liegt, vermöge seiner mechanischen Construction, bei Rückenlage des Patienten in Plantarflexion und ist etwas nach innen gerichtet, nimmt also eine Equino-varuslage an. Bleibt der Fuss in dieser Stellung und ist das betreffende Individuum noch jung, also noch im Wachsthum begriffen, so bildet sich die Plantarflexion und die Senkung und Rotation des äusseren Fussrandes immer mehr aus. Die Plantarfascie, die Achillessehne und die Wadenmuskeln verkürzen sich, die Gelenkflächen, constant an bestimmten Stellen gedrückt, an andern entlastet, ändern ihre Form und schliesslich wird der Fuss in der betreffenden Lage fixirt, es bildet sich ein Pes equino-varus paralyticus.

Dasselbe kann auch geschehen, wenn nur die Wadenmuskeln gelähmt sind, da der Kranke die Extensoren nicht in Action zu setzen pflegt.

In ähnlicher Weise wie der paralytische Klumpfuss kann sich auch ein paralytischer Plattfuss oder ein Hackenfuss, ferner eine paralytische Scoliose, ein paralytisches Genu valgum oder ein Genu recurvatum bilden. Das letztere entsteht dadurch, dass der Kranke, um zu verhindern, dass das schwache Glied in der Beugung zusammenknickt, die Gelenke in die äusserste Extension bringt und in dieser durch die Körperschwere fixirt.

Was für eine Difformität im Einzelfalle aus der Lähmung entspringt, das hängt jeweilen davon ab, welche Lage das gelähmte Glied einnimmt und in welcher Weise die eigene Schwere und die Last des Körpers auf dasselbe einwirken.

Denselben Effect wie Muskelcontracturen und Lähmungen haben auch **primäre Schrumpfungen, Narbencontracturen der Fascien** und **Bänder**, sobald sie ein Gelenk dauernd in einer bestimmten Lage fixiren.

Eine besondere Erwähnung verdient noch die **Spondylolisthesis des fünften Lendenwirbels**, eine Veränderung, bei welcher der fünfte Lendenwirbelkörper mit dem darüber gelegenen Abschnitt der Wirbelsäule sich gegenüber der Basis des Kreuzbeins nach vorne vorschiebt. Zu Beginn handelt es sich um eine translatorische Verschiebung des fünften Lendenwirbelkörpers parallel der Ebene der lumbosakralen Bandscheibe. Mit zunehmender Verschiebung gleitet der Lendenwirbelkörper mehr und mehr ins kleine Becken und es kann schliesslich seine basale Fläche an der ventralen des Kreuzbeins anliegen, während seine dorsale Fläche annähernd in der gleichen Flucht mit der Kreuzbeinbasis liegt (Neugebauer, Strasser).

Nach NEUGEBAUER ist trotz dieser Verschiebung des fünften Lendenwirbelkörpers der Contact seiner unteren Gelenkfortsätze mit den oberen Fortsätzen des ersten Sakralwirbels nicht aufgehoben und die untere Querspange des Wirbelringes mit dem Dornfortsatze nimmt an der Olisthesis nicht Theil, es ist also nur die vordere Hälfte des Wirbels, der Wirbelkörper verschoben. Die Verschiebung desselben ist durch eine Verlängerung der Interarticularportion des fünften Lendenwirbels ermöglicht und diese selbst erfolgt unter dem Einfluss der Schwere des Körpers bei aufrechter Haltung, ist also kein angeborenes, sondern ein erworbenes Leiden.

Nach den bisherigen Beobachtungen (es sind gegen zwanzig Fälle anatomisch untersucht) kann die sagittale Verlängerung der Interarticularportion des fünften Lendenwirbels wahrscheinlich sowohl ohne als auch mit einer Unterbrechung der knöchernen Verbindung auftreten und wird in einem Theil der Fälle durch Traumen und Entzündungen verursacht, während in andern ein bestimmtes ätiologisches Moment nicht anzugeben ist. Wahrscheinlich gehören Fracturen und Ossificationsanomalieen (NEUGEBAUER), sowie entzündliche Erkrankungen der Lumbosacraljunctur (STRASSER) zu den hauptsächlichsten prädisponirenden Ursachen der Spondylolisthesis.

*Literatur:* WEBER, *Mechanik d. menschl. Gehwerkzeuge 1836;* FICK, *Arch. f. Anat. u. Phys. 1859, Zeitschr. f. rat. Med. IV und Neue Untersuch. üb. die Ursachen d. Knochenformen, Marburg 1859;* H. MEYER, *Müller's Arch. 1853, Arch. f. An. u. Phys. 1861, Virch. Arch. 35. u. 38. Bd., Reichert's u. du Bois-Reymond's Arch. 1867, Statik u. Mechanik d. menschl. Knochengerüstes 1873 und Ursache u. Mechanismus d. Entsteh. d. erworb. Plattfusses, Jena 1883;* LANGER, *Druckschr. d. Akad. zu Wien XII. XVI, XVIII, XXXIX, XXXII;* HENKE, *Handb. d. Anatomie und Mechanik der Gelenke, Leipzig 1863, Zeitschr. f. rat. Med. III. Reihe 33. Bd. und Topograph. Anat., Berlin 1884;* HÜTER, *Virch. Arch. 25.—28. u. 46. Bd., v. Langenbeck's Arch. II, IV, IX, Die Formveränd. am Skelet d. menschl. Thorax, Leipzig 1865 und Klinik d. Gelenkkrankheiten, Berlin 1876—1878;* ESCHRICHT, *Deutsche Klinik 1851;* VOLKMANN, *ib. 1863, Samml. klin. Vortr. N. 1, Handb. d. Chir. v. Pitha u. Billroth II 1872;* W. ADAMS, *Club-foot etc., London 1866;* LÜCKE (*Plattfuss*), *Samml. klin. Vortr. v. Volkmann N. 16;* HENKE u. REYHER, *Sitz.Ber. d. Wiener Acad. d. Wiss. LXX;* BERNAYS, *Morph. Jahrb. III;* GEGENBAUR, *Lehrb. d. Anat., Leipzig 1883;* MÜRISIER, *Arch. f. exper. Path. III;* LORENZ, *Die Lehre vom erworbenen Plattfuss, Stuttgart 1883;* DELORE, *Gaz. des hôp. 1874 (Genu valgum);* GOSSELIN, *ib. 1876 (ebenso);* VERNEUIL, *ib. 1877 (ebenso);* GIRARD, *Centralbl. f. Chir. 1874 (ebenso);* MIKULICZ, *Arch. f. An. u. Phys. 1878, v. Langenbeck's Arch. 1879 (ebenso);* WEIL, *Prager Vierteljahrsschr. 1 1879;* PINNER, *Bresl. ärztl. Zeitschr. 1879;* v. LESSER, *Virch. Arch. 92. Bd. (Cubitus valgus);* NEUGEBAUER (*Spondylolisthesis*), *Arch. f. Gynäkol.*

*XIX u. XX und Zur Entwickelungsgesch. des spondylolist. Beckens, Halle 1882;* Swedlin, *Arch. f. Gyn. XXII 1883 (enthält die Literatur über Spondylolisthesis);* Strasser, *Bresl. ärztl. Zeitschr. 1882;* Busch, *Eulenburg'sche Realencyclop. d. med. Wiss. Art. Klumpfuss;* Kocher (*Aetiologie des Pes varus congenitus*), *D. Zeitschr. f. Chir. IX 1878;* Holl (*Angeb. Plattfuss*), *v. Langenbeck's Arch. XXV 1880;* Michaud, *Arch. de phys. III 1870* (*Angeb. Klumpfuss*).

An dieser Stelle mag auch die als Trichterbrust (Ebstein) bezeichnete Formveränderung des Thorax Erwähnung finden, bei welcher der untere Theil der Sternocostalgegend trichterförmig eingezogen ist. Die Affection ist angeboren oder erworben und wird von den Autoren im ersteren Fall theils auf eine primäre Entwickelungsstörung des Sternum und der Rippen, theils auf eine intrauterin durch den Unterkiefer des gebeugten Kopfes oder durch die am Rumpf anliegenden Beine ausgeübten Druck zurückgeführt. Extrauterin entsteht sie durch abnorme Weichheit der Sternalpartie (Rachitis). Vergl. Ebstein, *D. Arch. f. klin. Med. XXX u. XXXIII 1883;* Anonimo, *Gaz. des hôp. 1860;* Luschka, *Die Anatomie d. Menschen I 1863;* Eggel, *Virch. Arch. 49. Bd.;* Flesch, *ib. 57. Bd;* Zuckerkandl, *Wiener med. Blätter 1880;* Cohn, *Bullet. d. science med. di Bologna XIV 1884.*

## VII. Geschwülste, Cysten und thierische Parasiten der Knochen.

§ 673. Die **primären Geschwülste des Knochensystemes** gehören sämmtlich in die Gruppe der **Bindesubstanzgeschwülste.** Die Matrix für die Geschwulstentwickelung bildet das Periost und das Knochenmark, und das Gewebe, welches aus ihrer Wucherung entsteht, entspricht den verschiedenen Formen der Bindesubstanzgewebe, ist also Bindegewebe oder Schleimgewebe, oder Knorpel- oder Knochen- oder zellreiches Sarcomgewebe mit mehr oder minder reichlich entwickeltem Gefässsystem. Von **secundären Geschwulstbildungen** können alle jene Formen vorkommen, welche Metastasen machen. Weitaus am häufigsten sind es **Carcinome.**

Je nach ihrem Sitz unterscheidet man periostale und myelogene Geschwülste, sowie Mischformen, welche gleichzeitig sowohl im Knochenmark als auch im Periost sich entwickeln. Die **periostalen Formen** entstehen am häufigsten aus der osteoplastischen Schicht des Periostes und liegen danach zwischen dem Knochen und der äusseren Faserlage des Periostes, so dass sie nach aussen scharf abgegrenzt sind. In anderen Fällen ergreift die Wucherung auch die äusseren Periostlagen, so namentlich bei der Entwickelung zellreicher Sarcome und kann danach auch auf das angrenzende Gewebe übergreifen, so dass die Geschwulst ohne scharfe Grenze sich in dem benachbarten Bindegewebe und Muskelgewebe verliert. Die

periostalen Geschwülste sitzen dem Knochen meist seitlich auf, können indessen Röhrenknochen auch vollkommen umfassen.

Der Knochen ist unter dem Geschwulstgewebe zuweilen unverändert, häufiger wird er indessen in mehr oder minder grossem Umfange zum Schwunde gebracht, namentlich dann, wenn die Geschwulst auch in die Havers'chen Kanäle hineinwächst, resp. auch aus deren Gewebe sich entwickelt.

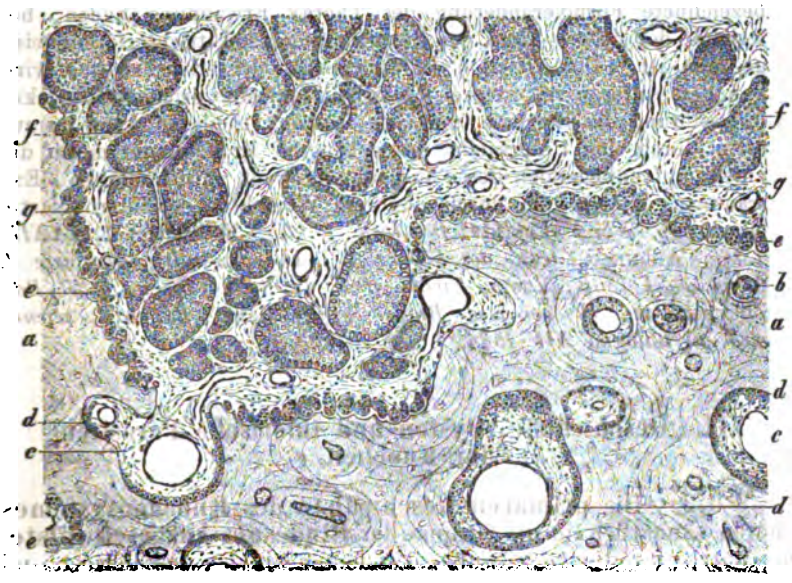


Fig. 344. Knochen-Resorption und Apposition in der Umgebung eines metastatischen Krebsknotens in der Humerusdiaphyse. *a* Corticalis humeri. *b* Normale Havers'sche Kanälchen. *c* Erweiterte Havers'sche Kanälchen mit weiten Blutgefässen. *d* Osteoblasten. *e* Ostoklasten u. Howship'sche Lacunen. *f* Krebszapfen. *g* Stroma des Krebses. In Müller'scher Flüssigkeit und Alcohol gehärtetes, in Pikrinsäure entkalktes, mit Hämatoxylin gefärbtes, in Canadabalsam eingeschlossenes Präparat. Vergr. 50.

Die **myelogenen Geschwülste** bilden theils scharf abgegrenzte (Fig. 344 *f g*), theils allmählich ins normale Gewebe übergehende, zuweilen auch das Knochenmark in mehr diffuser Ausbreitung infiltrirende Tumoren, welche stets einen mehr oder minder umfangreichen Knochenschwund verursachen. Der Schwund ist stets ein lacunärer (Fig. 344 *e*), eine Halisterese ist nicht mit Sicherheit nachgewiesen.

Wird im Innern der Knochen durch die Geschwulst zerstört, so wird gleichzeitig in der Nachbarschaft derselben von Seiten des Knochenmarkes oder des Periostes Knochen producirt (*d*). Schwindet bei weiterem Wachsthum der Geschwulst der alte Kno-

chen in seiner ganzen Dicke, so kann es sich ereignen, dass gleichwohl die knöcherne Schale der Geschwulst sich erhält, indem sich in demselben Maasse, wie im Innern Knochen zerstört wird, vom Periost aus neuer Knochen an der Aussenfläche anlagert. Der Knochen gewinnt dabei an Umfang, er „bläht sich" (Spina ventosa der Alten); die Knochenschale bleibt erhalten, nur wird sie bei starkem Wachsthum des Tumors mit der Zeit dünner. Ob ein myelogener Tumor, wenn er in seinem Durchmesser die Dicke des Knochens überschreitet, den Knochen durchbricht oder nicht, hängt einestheils vom Verhalten des Periostes, anderentheils von der Raschheit des Wachsthums des Tumors ab. Das Periost der Röhrenknochen vermag in dieser Hinsicht viel zu leisten und bedeckt oft sogar rasch wachsende Tumoren mit knöcherner Schale; nur ereignet es sich dann häufig, dass die Schale unvollkommen und da und dort von der wachsenden Geschwulstmasse durchbrochen wird. Das Periost der platten Knochen, namentlich des Schädels, leistet dagegen sehr wenig und es entbehren danach über die Oberfläche sich erhebende myelogene Geschwülste dieser Knochen fast immer einer knöchernen Hülle.

Ueberaus häufig producirt auch das Geschwulstgewebe selbst Knochen und zwar in einer Weise, welche durchaus mit jenen Vorgängen übereinstimmt, welche bei regenerativer und hyperplastischer Knochenneubildung auftreten. Immerhin existirt gegenüber letzterer insofern ein Unterschied als eine metaplastische Entstehung des Knochengewebes aus einem bereits ausgebildeten Gewebe hier in grösserer Verbreitung und häufiger vorkommt als bei den regenerativen Processen (vergl. § 645—§ 646). Am häufigsten gehen Bindegewebe und Knorpelgewebe (Fig. 345 *g*) in Knochengewebe (*h*) über, doch können auch in zellreichem Sarcomgewebe Knochenbälkchen sich bilden.

Geschwülste, bei welchen die knöcherne Substanz ganz in den Vordergrund tritt, so dass die weichen Bestandtheile nur die Rolle eines Knochenmarkes spielen, werden als Osteome bezeichnet. Bildet das weiche Gewebe einen wesentlichen Bestandtheil einer knochenhaltigen Geschwulst, so dass also ein Theil der Geschwulst nur aus solchem besteht, so betrachtet man die Geschwulst als Mischgeschwulst und bringt dies auch in der Bezeichnung zum Ausdruck. Die reichlichste Knochenproduction kommt bei den periostalen Geschwülsten vor, doch fehlt sie auch den myelogenen Formen nicht ganz und kann unter Umständen eine erhebliche Mächtigkeit erlangen.

Die Knochengeschwülste treten meist solitär auf, doch können sowohl Fibrome, Myxome, Osteome und Enchondrome als auch manche Formen der Sarcome primär in mehreren Herden sich entwickeln.

Hinsichtlich der Aetiologie ist bemerkenswerth, dass die Knochengeschwülste nicht selten im Anschluss an Traumen und Entzündungen entstehen. Ferner können sie von Stellen ausgehen, an

welchen Unregelmässigkeiten der Ossification stattgefunden haben und Theile des Bildungsgewebes, namentlich Knorpel (Virchow), bei der Ossification unverbraucht blieben. Es kommt dies hauptsächlich

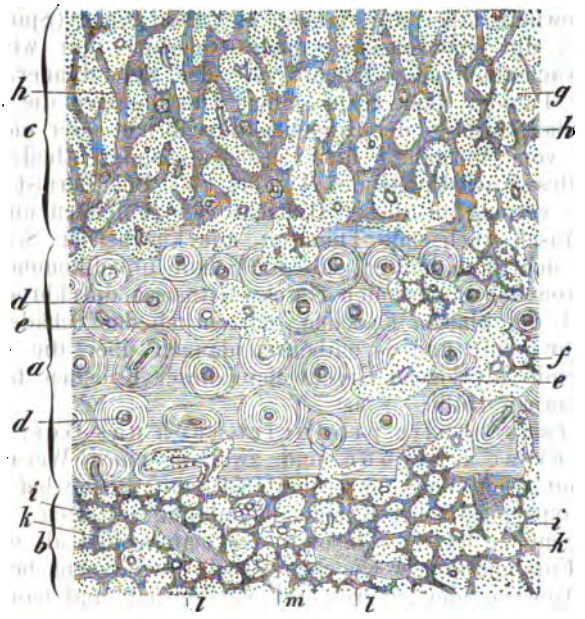


Fig. 345. Schnitt durch ein Osteoidchondrom des Humerus. *a* Corticalis humeri. *b* Markhöhle. *c* Periostale Auflagerung. *d* Normale Havers'sche Canäle. *e* Erweiterte Havers'sche Canäle mit Knorpel gefüllt, die bei *f* neugebildeten Knochen enthalten. *g* Aus dem Periost gebildeter Knorpel mit Knochenbälkchen *h*. *i* Aus dem Markgewebe entstandener Knorpel mit neugebildeten Knochenbälkchen *k*. *l* Alte Knochenbalken. *m* Reste von Markgewebe. Lupenvergrösserung. Doppelfärbung mit Hämatoxylin und Carmin.

an den Diaphysenenden der Röhrenknochen vor, an denen Reste des Epiphysenknorpels zum Ausgangspunkt von Enchondromen werden können.

C. O. Weber, Virchow und Volkmann geben an, dass unter Umständen auch die Knochenzellen an der Geschwulstbildung sich betheiligen und in Wucherung gerathen können. Rindfleisch lässt sogar die Riesenzellen aus den Knochenzellen entstehen. Ich habe vor einigen Jahren (Virch. Arch. 73. Bd.) in ähnlichem Sinne mich ausgesprochen und mich dabei auf Befunde, welche ich an Knochensarcomen und Carcinomen gemacht hatte, gestützt. Nach erneuter Durchsicht der betreffenden Präparate und einem Vergleich derselben mit anderen, muss ich mich dahin erklären, dass meine damalige Deutung des Gesehenen eine irrige war. Was ich für wuchernden Knochen ansah, ist in Bildung begriffenes Knochen-

gewebe und die knorpeligen Auswüchse, welche ich auf Knochenbälkchen aufsitzend vorfand, sind höchst wahrscheinlich durch Wucherung bei der Ossification stehen gebliebener Reste des Epiphysenknorpels entstanden. Ich bin somit der Ansicht, dass eine Wucherung der Knochenzellen überhaupt nicht vorkommt, dass danach auch die Angaben genannter Autoren irrige sind. Desgleichen möchte ich auch glauben, dass halisterischer Knochenschwund und Umwandlung der Knochen in fibröse Stränge (Osteomalacia carcinomatosa) in dem von den Autoren angegebenen Sinne in sarcomatös oder carcinomatös degenerirenden Knochen nicht vorkommt. Es enthält zwar sowohl das Sarcomgewebe als auch das bindegewebige Stroma der genannten Geschwülste oft eine grosse Anzahl kalkloser oder nur im Centrum verkalkter Knochenbälkchen, allein das ist durchgehends osteoides Gewebe, welches aus dem Geschwulstgewebe durch Metaplasie entstanden ist. Dass es nicht alter entkalkter und veränderter Knochen ist, geht schon daraus hervor, dass die Configuration und die Anordnung dieser Bälkchen eine durchaus andere ist als bei den alten Balken.

*Literatur:* C. O. Weber, *Die Exostosen und Enchondrome, Bonn 1856;* Virchow, *Die krankh. Geschw. II, Berlin 1864;* Volkmann, *Chirurgie von v. Pitha u. Billroth II, Erlangen 1872;* Senftleben, *v. Langenbeck's Arch. 1;* Rindfleisch, *Pathol. Gewebelehre;* Rokitansky, *Handbuch d. path. Anat., Wien 1856—61;* Lücke, *Handb. d. Chir. von v. Pitha u. Billroth 1869;* Bardeleben, *Lehrb. d. Chir., Berlin 1879;* Cornil *et* Ranvier, *Man. d'histol. path. I 1881;* Billroth, *Beitr. z. path. Histol., Berlin 1858.*

§ 674. **Die verschiedenen Formen der Knochengeschwülste.** Die **Osteome** bilden sich meistens im Periost, seltener im Knochenmark und werden im ersteren Falle als Exostosen, im letzteren als Enostosen bezeichnet (vergl. § 137 und § 666). Entstehen erstere direct aus dem Periost, so nennt man sie bindegewebige Exostosen, wird zuerst Knorpel und erst aus diesem Knochen gebildet, knorpelige Exostosen.

Je nach dem sie aus compactem oder spongiösem Knochengewebe bestehen, unterscheidet man compacte oder elfenbeinerne Exostosen und spongiöse Exostosen. Enthalten sie grössere, dem Markcylinder der Röhrenknochen entsprechende Markhöhlen, so nennt man sie medullöse Exostosen. Die elfenbeinernen Exostosen, wie sie namentlich an den platten Schädelknochen vorkommen, bestehen zuweilen fast ganz aus Knochenlamellen.

Kleinere Exostosen sind entweder kegelförmig oder rundlich, knopf- oder pilzartig gestaltet. Grössere bilden knollige höckerige oder aber dornige kammähnliche Auswüchse. Letztere entstehen meist an den Ansatzstellen der Sehnen, Bänder und Fascien. Die bindegewebigen Exostosen sind nur mit Bindegewebe, die knorpeligen dagegen mit einer Knorpellage und Bindegewebe bedeckt. Die

eren kommen hauptsächlich am Kopfe und den platten Knochen Rumpfes, letztere dagegen an den Diaphysenenden der grossen renknochen vor und können sowohl aus dem Periost als auch der epiphysären Knorpelfuge, aus stehengebliebenen Knorpeln und den Gelenkenden entstehen. Sie sind zuweilen contale Bildungen. Sind Exostosen an den Extremitäten häufig meischen Insulten ausgesetzt, so können sich über ihnen Schleimel bilden (Exostosis bursata).

Die Enostosen kommen am häufigsten in der Diploë der delknochen, sowie in den Knochen des Gesichtes vor. Sie en bei ihrem Wachsthum die Knochen auf und durchbrechen esslich die periostale Hülle.

Die Osteome entwickeln sich vornehmlich in der Wachsthumsde. Eine scharfe Trennung gegenüber den durch Entzünn herbeigeführten circumscripten Knochenwucherungen ist nicht ch. Von Interesse ist, dass Fälle multipler Exostosenbildung ach angeboren oder bei Kindern beobachtet sind.

**Fibrome** sind meist periostale, seltener myelogene Tumoren. ommen am häufigsten an den die Mund- und Nasenrachenbegrenzenden Gesichts- und Schädelknochen, seltener an den en des Rumpfes und noch seltener an denjenigen der Extren vor. Sie bilden knotige Tumoren, die an der erstgenannten einen Theil der als Rachen- und Nasenpolypen und als Epulis hneten Neubildungen darstellen. Der Zellreichthum und die eit des Gewebes ist in den einzelnen Fällen sehr verschieden; scharfe Grenze gegen die Sarcome lässt sich nicht ziehen. en sind sie sehr gefässreich, so namentlich die Polypen der achenhöhle, und man kann danach teleangiectatische en unterscheiden. In einzelnen Fällen bilden sie Knochen und neist in Form von Bälkchen, welche bei den periostalen Tudie tiefer gelegenen Theile der Geschwulst einnehmen und heil dem alten Knochen aufsitzen. Sie werden als **Osteoe oder ossificirende Fibrome** bezeichnet.

ie **Chondrome** entwickeln sich entweder im Periost oder eren der Knochen, wo sie entweder aus dem Markgewebe us präexistirendem normalen Knorpel, z. B. der Epiphysen- (Ecchondrome) oder aus pathologischer Weise im Knochen ebliebenen Resten der ursprünglichen knorpeligen Knochen- (Virchow) sich bilden.

n häufigsten kommen sie an den Knochen der Hand, seltener jenigen des Fusses und der übrigen Theile der Extremitäten les Rumpfes vor. Enchondrome des Schädeldaches sind sehr Sie treten öfters multipel auf, namentlich an Hand und Fuss wickeln sich mit Vorliebe bei Kindern und jugendlichen Indi- In einzelnen Fällen sind sie congenital. Entstehen sie so besitzen sie eine knöcherne Schale, können dieselbe indurchbrechen und dann aus den Knochen herauswachsen. en höckerige knollige Tumoren, die namentlich an den grös-

seren Röhrenknochen, den Rippen und der Scapula einen bedeutenden Umfang erlangen können.

Sie gehen überaus häufig degenerative Veränderungen, wie Verfettung, Verkalkung und Verschleimung bis zur völligen Auflösung der Grundsubstanz und der Zellen ein, so dass sich cystische mit Flüssigkeit gefüllte Hohlräume bilden. Sie können ferner auch theilweise verknöchern (s. Osteochondrom). Metastasenbildungen sind sehr selten.

**Myxome** und **Myxofibrome** kommen sowohl im Periost als im Knochenmark vor, sind indessen im Ganzen selten.

Im Periost bilden sie kugelige Tumoren, die nach aussen durch eine derbere Bindegewebslage abgegrenzt werden. Im Knochenmark sich entwickelnd, zerstören sie den Knochen und können bei totaler Verflüssigung der Gewebe zur Bildung von Cysten führen.

Sie kommen sowohl solitär als auch in mehrfacher Zahl vor und können gleichzeitig im Periost und im Mark eines Knochens, z. B. des Femur auftreten. Die derberen Theile der Myxome können Knochen bilden (Osteomyxome).

**Lipome** sind sehr selten.

Die **Sarcome** sind die häufigsten Knochengeschwülste und kommen in verschiedenen Formen vor. Zunächst gibt es eine **Gruppe myelogener Sarcome**, welche, wenn man nur auf die wesentlichsten Differenzen Rücksicht nimmt, drei Typen erkennen lassen. Der erste ist durch eine sarcomatöse Geschwulst gegeben, welche meist als Myeloidtumor oder centrales Osteosarcom bezeichnet wird und hauptsächlich im Knochenmark des Unter- und Oberkiefers (intraossäre Epulis) sowie in den Epiphysen der grossen Röhrenknochen, namentlich der Tibia und des Humerus, seltener in der Diaphyse sich entwickelt, bei ihrem weiteren Wachsthum jedoch meist auch einen Theil der Diaphyse ergreift. Die erste Entwicklung erfolgt ohne äussere Knochenveränderung und führt nur zu einer cariösen Zerstörung der Spongiosa, die unter Umständen Spontanfracturen herbeiführen kann. Im weiteren Verlauf stellen sich Knochenauftreibungen, die früher erwähnte Spina ventosa ein, welche schliesslich zur Bildung einer umfangreichen mit einer knöchernen Schale und Bindegewebe umgebenen Geschwulst führen. Zuweilen wird auch die Schale durchbrochen und das weiche Geschwulstgewebe wächst in die Nachbarschaft hinein.

Der Bau dieses Sarcoms kann sowohl derjenige eines weichen kleinzelligen Rundzellensarcomes (besonders in den Röhrenknochen), als auch derjenige eines Spindelzellen- oder Fasersarcomes (Kiefersarcome) oder eines Sarcomes mit verschiedenen Zellformen sein und dem entsprechend wechselt auch die Beschaffenheit seiner Schnittflächen. Sehr häufig sind die einzelnen Theile der Geschwülste verschieden gebaut. Die derberen zellig fibrösen oder aus Spindelzellengewebe bestehenden Theile enthalten häufig Riesenzellen (§ 150 Fig. 55) und man hat danach die Geschwülste Tumeurs à myéloplaxes (NÉLATON) genannt. Häufig ist die ganze Ge-

schwulst oder ein Theil derselben auffallend reich an weiten Gefässen, so dass man von teleangiectatischem Gewebe sprechen kann. Es producirt ferner die Geschwulst zuweilen kleine Bälkchen oder grosse Balken von Knochengewebe, so dass man sie als **Osteosarcome** bezeichnet.

Erreichen die Tumoren, wie dies namentlich an den grösseren Röhrenknochen geschieht, einen erheblichen Umfang, so treten regressive Veränderungen, wie Verfettung, Blutungen, hämatogene Pigmentirungen, Erweichungen, Verflüssigungen und Cystenbildungen ein. Unter Umständen geht der grösste Theil der Geschwülste verloren und es bleibt nur die knöcherne Schale sowie eine spärliche Menge von knochenfreiem oder knochenhaltigem Geschwulstgewebe übrig, welches theils der Innenwand der Schale anhängt, theils anastomosirende Balken und Scheidewände bildet, welche trübe oder geklärte, weissliche, oder hämorrhagisch gefärbte, mit Zerfallsmassen untermischte Flüssigkeit einschliessen. Aus naheliegenden Gründen kommen diese Erweichungs- und Zerfallsprocesse namentlich an den weicheren zellreichen Sarcomen vor.

Die zweite Form des myelogenen Sarcoms ist ein Alveolärsarcom mit stark entwickeltem Stroma und kleinen Zellnestern, welches namentlich an den Knochen des Rumpfes und des Kopfes vorkommt und meist in mehreren Knoten auftritt. Die kleinen Knoten sind im Innern der Wirbel-, Becken- und Schädelknochen verborgen. Grössere bilden über die Oberfläche der betreffenden Knochen polsterartig hervorragende, von Periost bedeckte Knoten.

Die dritte Form, die namentlich in hohem Alter auftritt, bildet multiple nicht scharf abgegrenzte weissliche Herde, welche vornehmlich in den Knochen des Schädels und des Rumpfes vorkommen. Im Gebiet der Geschwulstbildung geht der Knochen verloren, in der Umgebung wird nur wenig Knochen neu gebildet. Unter Umständen sind die Schädelknochen, die Wirbel, das Becken, die Rippen etc. ganz durchsetzt von kleineren und grösseren, von ausgefressenen Rändern umgebenen Defecten. Die eigenthümliche Bildung ist ein kleinzelliges Rundzellensarcom von dem Bau der weichen Lymphosarcome. Da über die Oberfläche der Knochen prominirende Knoten sich nicht zu bilden pflegen, so erhält man den Eindruck, als ob sich Rundzellen im Mark anhäufen und den Knochen zum Schwunde bringen würden. Es erscheint danach gerechtfertigt, die Vermuthung zu äussern, dass es sich nicht um eine ächte Geschwulst, sondern eher um eine eigenartige infectiöse Erkrankung, um ein infectiöses Lymphosarcom handelt.

Die **periostalen Sarcome** sind theils weiche, theils festere Neubildungen und gehören theils zu den Rundzellen-, theils zu den Spindelzellen-, theils zu den polymorphzelligen Sarcomen. Die häufigeren sind die beiden letztgenannten. Sie können an allen Stellen der Knochen vorkommen; die derberen sitzen mit Vorliebe da, wo die Fibrome vorkommen und gehen auch ohne

bestimmte Grenze in letztere über. Sie sitzen den Knochen meist seitlich auf, können indessen Röhrenknochen allseitig umfassen. Sie produciren häufig Knochen und zwar namentlich in den dem alten Knochen zunächst gelegenen Theilen, doch kann unter Umständen auch die ganze Geschwulst von Knochenbälkchen durchsetzt sein. Von den Bälkchen liegt ein Theil ausser Zusammenhang im Gewebe zerstreut, andere stehen untereinander in Verbindung und bilden eine Art von Skelet für die Geschwulst, dessen Bälkchen grösstentheils in Form radiär verlaufender Strahlen vom alten Knochen abgehen. Die letztgenannte Bildung wird als **Osteosarcom** oder als ossificirendes Sarcom oder als Osteoid (J. MÜLLER) bezeichnet.

Die Knochensarcome können Metastasen im Knochen selbst sowie auch in anderen Organen machen, namentlich die weichen zellreichen Formen. Chondromatöse und sarcomatöse Wucherung können sich untereinander combiniren und **Chondrosarcome** bilden.

Das bereits in § 155 beschriebene und in Fig. 345 S. 963 abgebildete **Osteochondrom** oder das Osteoidchondrom ist eine Geschwulst, welche vornehmlich an den grossen Röhrenknochen vorkommt, hier sowohl im Periost als auch in der Corticalis und der Spongiosa sich entwickelt und durch seine Härte und Dichtigkeit sich auszeichnet. Es kann einseitig über den Knochen hervorragen, umschliesst denselben indessen häufig von allen Seiten.

Die härtesten knochenreichsten Theile sind die inneren. Nach aussen werden die im Knorpel liegenden Knochenbälkchen spärlicher und können in den äusseren Lagen auch ganz fehlen, so dass die Geschwulst den Bau des gewöhnlichen Enchondromes zeigt.

Unter Umständen geht die Geschwulst in den äusseren Theilen in Sarcomgewebe über (Osteo-Chondro-Sarcom oder Chondrosarcoma ossificans), ein Zustand, der sich durch die grosse Weichheit und grosse Blutfülle des Gewebes sofort zu erkennen gibt. Die sarcomatöse Wucherung kann auf das benachbarte Gewebe übergreifen.

Reine **Angiome** sind im Knochen überaus selten, dagegen enthalten, wie bereits erwähnt, viele Sarcome teleangiectatische Stellen, so namentlich die myelogenen. Bei grossem Gefässreichthum kann die Geschwulst im Leben Pulsation zeigen. Grosse, von einem verdickten Periost, zum Theil auch von Knochen umgebene, mit Blut und Gerinseln gefüllte multiloculäre und uniloculäre Cysten, die mehrfach an den Enden der grossen Röhrenknochen, namentlich am oberen Ende der Tibia beobachtet wurden und gewöhnlich als Knochenaneurysmen bezeichnet werden, sind von den Autoren theils als ächte, theils als falsche Aneurysmen, theils als cavernöse Gefässgeschwülste gedeutet worden.

Soweit sich dies aus den gegebenen Schilderungen entnehmen lässt, handelt es sich in allen Fällen um vollständig zerfallene centrale Sarcome, bei deren Verflüssigung Blutungen auftreten. VOLK-

MANN hat vorgeschlagen, die Bildung **Hämatom der Knochen** zu nennen.

**Krebse** kommen am Knochen niemals primär, häufig dagegen secundär vor. Die einen entstehen durch indirectes Uebergreifen krebsiger Wucherung von den angrenzenden Weichtheilen auf den Knochen. Die anderen sind Metastasen.

Die ersteren kommen namentlich an den Knochen des Kopfes und den unter der Mamma gelegenen Rippentheilen und im Brustbein vor, d. h. an Stellen, wo Carcinome besonders häufig beobachtet werden; die metastatischen können natürlich an den verschiedensten Stellen auftreten.

Die krebsigen Wucherungen bilden entweder circumscripte Knoten oder mehr diffuse Infiltrationen und können im letzteren Falle sehr umfangreiche Zerstörungen herbeiführen.

Die krebsige Infiltration ist meist von einer starken Wucherung des Periostes und des Knochenmarkes begleitet, während die Knochensubstanz durch lacunären Schwund zu Grunde geht. Es wird dadurch der Knochen mehr und mehr durch ein Krebsgewebe substituirt, dessen Eigenschaften im allgemeinen mit denjenigen der ursprünglichen Geschwulst übereinstimmen, welches indessen auch von dem Boden, in dem es sich entwickelt, eigenartige Charactere erhält. Bei den derben Carcinomen bilden sich in dem zellig fibrösen Stroma, das aus dem Periost und dem Knochenmark entsteht, nicht selten zahlreiche Bälkchen von kalkfreiem osteoidem Gewebe, zum Theil auch von kalkhaltigem Knochengewebe. Es entsteht danach an Stelle des alten Knochens Osteoidgewebe, welches Krebszellennester in seinen Markräumen enthält. Da nur wenige von den neuen Balken Kalksalze erhalten, so wird der Knochen zuweilen einem osteomalacischen Knochen ähnlich und man hat danach von carcinomatöser Osteomalacie gesprochen. Bei medullären Carcinomen fehlt gewöhnlich eine Knochenneubildung und es bildet sich nur eine carcinomatöse Caries.

Metastatische Sarcombildung im Knochen nach primärer Sarcombildung in andern Organen ist selten.

Die meisten Autoren nennen Osteosarcome alle Sarcome, welche an den Knochen vorkommen. Ich halte dies nicht für richtig und den bei anderen Organen in Gebrauch stehenden Benennungen nicht entsprechend und wende den Namen Osteosarcom nur auf ossificirende Formen an, während ich für die knochenfreien die Bezeichnung Sarcoma ossium benutze.

*Literatur über Osteom: Die in § 673 cit. Autoren; über Fibrom:* FÖRSTER, *Illustr. med. Zeitg. III 1853*; VOLKMANN, *Abhandl. d. naturforsch. Gesellsch. zu Halle, Halle 1858*; SENFTLEBEN, *v. Langenbeck's Arch. I*; GIRALDES, *Des mal. du sin max., Paris 1861*; HEYFELDER, *Virch. Arch. 11. Bd.*; BILLROTH, *Deutsche Klin. 1855*; *über Chondrom:* VIRCHOW, *Deutsche Klin. 1864 und Monatsber. d. k. Akad. d. Wiss. zu Berlin 1875*; KLEBS, *Virch. Arch.*

*31. Bd.*; Weber, *ib. 35. Bd.*; François, *Contrib. à l'ét. de l'enchondr. du bassin, Thèse de Paris 1876*; Wartmann, *Rech. sur l'enchondrome, Paris 1880* (*enthält eine Zusammenstellung d. Literatur*); E. Schläpfer, *Das Rippenchondrom, Leipzig 1881*; *über Myxom:* Virchow, *l. c.*; Ziegler, *Virch. Arch. 73. Bd.*; *über Sarcom:* J. Müller, *Arch. f. Anat. u. Phys. 1843*; Virchow, *l. c. und Deutsche Klin. 1858 u. 1860*; Gray, *Med. chir. Trans. XXXIX 1856*; Billroth, *Beitr. z. path. Histol., Berlin 1858*; Lambl, *Virch. Arch. 8. Bd.*; Nélaton, *D'une esp. de tum. à myeloplaxes, Paris 1860*; Weber, *Chir. Erfahrungen, Breslau 1859*; Senftleben, *n. Langenbeck's Arch. I*; Saurel, *Mém. sur l. tum. des gingives connues sous le nom d'épulis, Paris 1858*; Volkmann, *l. c.*; Grawitz, *Virch. Arch. 76. Bd.*; Baumgarten, *ibid.*; Nasse, *ib. 94. Bd.*; Rustizky, *D. Zeitschr. f. Chir. 1873*; Carrera, *Essai s. l. tum. fibroplast. des os, Paris 1855*; Pujo, *Des tum. prim. des os, Montpellier 1871*; Verneuil et Marchand, *art. Moelle, Diet. encyclop. de sc. méd. 2te sér. t. IX 1875*; *über Hämatom:* Volkmann, *l. c.*; Bouis, *Bullet. de l'Acad. de méd. II 1854*; Fr. Müller, *Über die erectilen Knochentumoren, Freiburg 1855*; Boulsson, *S. l. tum. pulsatiles, Thèse de Paris 1857*; Gentilhomme, *Rech. s. l. nat. des tum. puls. d. os, Th. de Paris 1863*; Richet, *Arch. gén. de méd. IV 1864.*

§ 675. Die **Cysten**, welche im Knochen vorkommen, sind nahezu durchgehends **Erweichungscysten**, welche durch eine Auflösung und Verflüssigung der Knochenbalken und des Knochenmarkes oder eines in letzterem neugebildeten Gewebes entstehen. Zu den ersteren gehören jene bereits erwähnten Cysten, welche im Knochengewebe bei Osteomalacie auftreten, zu letzteren die in Geschwülsten vorkommenden.

Es ist eine auffällig häufige Erscheinung, dass in myelogenen Tumoren und zwar sowohl in festen Formen, wie es die Fibrome, Osteofibrome und Chondrome sind, als auch in den weichen Myxomen und Sarcomen Gewebsverflüssigungen sich einstellen, die zur Bildung von Cysten führen, welche entweder trübe, mit Zerfallsmassen oder mit Blut und dessen Zerfallsproducten gemischte, oder aber klare schleimähnliche oder mehr seröse Flüssigkeit enthalten. Dass namentlich Sarcome fast ganz auf diese Weise zu Grunde gehen können, ist bereits im vorhergehenden Paragraphen erwähnt worden. An dieser Stelle sei nur noch hervorgehoben, dass sich in verschiedenen Knochen umfangreiche, mit einer knöchernen Schale und Periost bedeckte multiloculäre Cystoide bilden können. Die Scheidewände bestehen theils aus Sarcom- und Bindegewebe, theils aus Knochen.

Eine besondere Form von Cysten bilden die im Processus alveolaris des Ober- und Unterkiefers vorkommenden **Kiefercysten**. Sie sind theils mono-, theils multiloculär, die kleineren sind im Kiefer verborgen, die grösseren treiben die Kieferknochen auseinander und können zu bedeutenden bis mannsfaustgrossen Geschwulst-

bildungen heranwachsen, welche aussen mit einer dünnen Knochenlage zum Theil auch nur von Bindegewebe abgeschlossen sind. Der Inhalt ist meist eine klare schleimige oder syrupartige bräunliche, zuweilen Cholestearin haltige Flüssigkeit, in sehr seltenen Fällen kommt auch ein dem Dermoid ähnlicher Inhalt (MICULICZ), d. h. epitheliale Massen von blätterigem Bau und perlmutterartigem Glanze vor.

Diese Cysten gehen alle von Zahncysten aus und können sowohl durch eine cystische Erweiterung des Zahnfaches eines ausgebildeten Zahnes, als auch durch eine entsprechende Entartung von Sprossen der Schmelzkeime und von Zahnsäckchen in der Entwickelung begriffener Zähne entstehen. In den letztgenannten Fällen sind die Cysten mit einem Cylinderepithel bekleidet. Nach Untersuchungen von FALKSON kommt auch ein Cystadenom vor, d. h. eine multiloculäre Cyste, deren einzelne mit Cylinderepithel ausgekleidete Hohlräume durch eine cystische Entartung von den Zahnsäckchen aus neugebildeter drüsenähnlicher Schläuche und Beeren entstanden sind.

Entsprechend dieser Genese können Wurzeln ausgebildeter Zähne in die Cysten hineinragen, oder es kann die Höhle rudimentäre Zahnkeime in verschiedenen Stadien der Entwickelung oder aber vollständige und dann meist missbildete Zähne enthalten. Schliesst die Cyste epidermoidale Massen ein, so muss man annehmen, dass das Epithel der Mundhöhle, welches in früher Entwickelungsperiode die Zahnfurchen in dem Schmelzkeime bildet, späterhin in der Tiefe eine für die betreffende Stelle pathologische Entwickelungsrichtung eingeschlagen hat.

Von **thierischen Parasiten** kommen in den Knochen der Echinococcus und der Cysticercus cellulosae vor.

Der Echinococcus hat seinen Sitz am häufigsten in den grossen Röhrenknochen, ist indessen auch in Becken-, Schädel- und Wirbelknochen, sowie in den Fingerphalangen beobachtet. Bis jetzt sind gegen 40 Fälle publicirt worden.

Er tritt sowohl in Form einfacher Blasen, als auch mit Bildung von inneren oder äusseren Tochterblasen auf. Der Echinococcus hydatidosus erreicht ebenso wie in andern Organen eine erhebliche Grösse. Bei Bildung exogener Blasen kann ein Knochen, z. B. ein Femur oder eine Tibia ganz mit Blasen durchsetzt werden und auch unter dem Periost können sich Blasen entwickeln.

Durch die Blasenentwickelung wird der Knochen verdrängt und schwindet. Bei multipler Blasenbildung verfällt der zwischen den Blasen liegende Knochen vielfach der Nekrose. Grosse Blasen oder Anhäufung zahlreicher kleiner Blasen treiben den Knochen ähnlich wie Geschwülste auf.

VIRCHOW und TRENDELENBURG haben je einen Fall von Echinococcus multilocularis beobachtet.

Cysticercus cellulosae kommt in den Knochen äusserst selten vor.

*Literatur über Knochencysten:* Froriep, *Chirurg. Kupfertafeln, Tab. 438—440 u. 474;* Nélaton, *Élem. d. pathol. chir. II;* Schuh, *Die Erkenntniss d. Pseudoplasmen, Wien 1851;* Bauchet, *Mém. de l'acad. XXXI 1859;* Volkmann, *Handb. von v. Pitha u. Billroth II;* Virchow, *Monatsber. d. Berl. Acad. d. Wiss. Phys. math. Cl. 1876;* Ziegler, *Virch. Arch. 70. Bd;* Boström, *Festschr. d. Naturforschervers. in Freiburg 1883.*

*Literatur über Kiefercysten:* Forget, *Des Kystes des machoires, Paris 1841 und Des anomalies dentaires etc., Paris 1859;* Guillout, *Union méd. 1847;* Jobert, *Gaz. des hóp. 1852;* Malgaigne, *ib. 1852;* Gosselin, *ib. 1855;* Mayer, *ib. 1857;* R. Volkmann, *Virch. Arch. 24. Bd.;* Virchow, *Geschwülste II;* Falkson, *Beitr. z. Entwicklungsgesch. d. Zahnanlage u. d. Kiefercysten, I.-D. Königsberg 1878 und Virch. Arch. 76. Bd.;* Magitot, *Mém. s. l. kystes des machoires, Paris 1873;* Riedinger, *Verh. d. phys. med. Ges. z. Würzburg N. F. IX. Bd.;* Mikulicz, *Wiener med. Wochenschrift 1876.*

*Literatur über Echinococcus:* Volkmann, *l. c.;* Neisser, *Die Echinococcenkrankheit, Berlin 1877;* Reaney, *D. Zeitschr. f. Chir. VII 1877;* Hahn, *Berl. klin. Wochenschr. 1884;* Virchow, *sein Archiv 79. Bd.*

## SECHSZEHNTER ABSCHNITT.

# Pathologische Anatomie der Muskeln, Sehnen, Sehnenscheiden und Schleimbeutel.

### I. Pathologische Anatomie der Muskeln.

§ 676. Die **quergestreiften Muskelfasern**, welche den wesentlichen Bestandtheil der Muskeln bilden, stellen cylindrische Gebilde von 15—55 $\mu$ Dicke und bis 5 Ctm. Länge dar, die sich aus einer contractilen Substanz, aus Kernen und aus einer Hülle zusammensetzen. Die contractile Substanz ist eine weiche Masse, welche einen eigenartigen Bau besitzt, der sich optisch durch einen Wechsel von hellen und dunklen Scheiben zu erkennen gibt. Die dunklen Scheiben erscheinen zugleich aus einer Anzahl dicht nebeneinander stehender länglicher Körperchen (Fleischtheilchen, Sarcous elements) zusammengesetzt.

Die Muskelkerne liegen an der Oberfläche des contractilen Muskelcylinders zerstreut, sind gestreckt ellipsoidisch, und ihre Längsaxe ist stets der Längsaxe der Muskelfasern gleich gerichtet. An ihren Polen sieht man häufig eine Anhäufung einer körnigen protoplasmatischen Substanz.

Das Sarcolemm besteht aus einer elastischen glashellen structurlosen Membran, welche einen Schlauch bildet, der die contractile Substanz einschliesst und ihrer Oberfläche unmittelbar anliegt.

Der Muskel ist ein Gewebe, in welchem stets innere Umwälzungen seiner Structur vor sich gehen. Es wird danach nicht nur der Verlust, den einzelne Fasern durch die Thätigkeit erleiden, wieder ersetzt, sondern es gehen wahrscheinlich beständig Muskelfasern zu Grunde, während andere an ihrer Stelle sich neu bilden und sich da einschieben, wo der Bedarf am grössten ist.

Nach Weber, A. Fick, Strasser, Roux u. A. ist physiologisch die Länge eines Muskelzuges abhängig von der Function der Längenänderung, d. h. er ist dem Verhältnisse der Verkürzung, die er durch die Annäherung seiner Befestigungspuncte bei der Bewegung der Glieder erfährt, proportional lang gemacht. Das Verhältniss der Faserzüge zu dieser Verkürzung ist nach Fr. Weber nahezu wie 2:1. Die Dicke der Muskeln wird durch den Grad der

Spannung bei der Contraction bestimmt. Aendert ein Muskel seine Länge, so müssen seine Fasern länger oder kürzer werden oder es müssen Fasern resorbirt oder solche in der Längenrichtung neu angelagert werden. Aendert er seine Dicke, so kann dies durch eine Aenderung des Dickendurchmessers der einzelnen Fasern oder aber durch eine Ausschaltung alter, resp. durch eine Einlagerung neuer Fasern zwischen die alten geschehen.

Der Muskel verhält sich (STRASSER) hinsichtlich seiner Fähigkeit einen Nervenreiz aufzunehmen, sowie hinsichtlich der Grösse des chemischen Umsatzes und der Regenerationsfähigkeit am günstigsten bei gewissen mittleren Dehnungen. Ein Muskelzug, welcher im Verhältniss zu seiner Länge ungewöhnlich kleine Längenveränderungen erfährt, ist danach unter relativ ungünstigen Bedingungen und verkürzt sich (STRASSER), bis seine Länge in einer bestimmten Proportion zur Längenänderung steht. Wird er stets nur in eine unter der Norm bleibende Spannung versetzt, so verliert er an Dicke. Ist ein Muskelzug gänzlich von Längenänderungen ausgeschlossen und werden auch die Willenserregungen und reflectorischen Erregungen von ihm ferngehalten, so gehen seine Fasern zu Grunde und werden resorbirt. Wo reichliche Capillaren und Lymphwege und lockeres Bindegewebe die Fasern umgeben, geschieht die Resorption rasch (STRASSER), wo die Fasern in indurirtes Bindegewebe eingeschlossen sind, erfolgt sie langsam.

Wird eine Faser, die an der Verkürzung verhindert ist, von starken Nervenerregungen getroffen, so kann sie zunächst an Masse gewinnen und danach dicker werden. Mit der Zeit aber wird sie ermüden und die Uebermüdung kann Verfettung und Atrophie zur Folge haben.

Kommen einem Muskel stärkere Erregungen als in der Norm durch die Nerven zu, so pflegt er, falls nicht Uebermüdung eintritt, zu hypertrophiren. Mehranforderung an die Spannung hat eine Vergrösserung des Querschnittes, Steigerung der Excursionen eine Vergrösserung der Länge zur Folge.

**Pathologische Bedingungen,** welche eine **Herabsetzung der Function eines Muskels** herbeiführen, gibt es eine grosse Zahl.

Zunächst kann schon durch eine Durchtrennung einer Sehne oder eines Muskels selbst, die Spannung desselben verringert werden. Durch eine Fixation der zu einem Gelenk verbundenen Knochen werden die Excursionen des Muskels mehr oder minder herabgesetzt. In beiden Fällen können sich Atrophieen und Degenerationen der Muskeln einstellen, und zwar dann am stärksten, wenn die Muskeln unter den neuen Bedingungen gar nicht zur Contraction angeregt werden. Man bezeichnet solche Atrophieen als **Inactivitätsatrophieen.**

Wenn nun schon bei der eben erwähnten Behinderung der normalen Funktion eine Atrophie der Muskeln eintritt, so geschieht dies in noch weit höherem Maasse bei Störungen der Muskelinnervation, wie sie durch krankhafte Veränderungen im Gebiete

des Nervensystemes herbeigeführt werden. Es gibt eine ganze Gruppe von Muskelatrophieen, welche als **neuropathische Atrophieen** bezeichnet werden, bei denen die Ursache des Muskelschwundes in einer Erkrankung des centralen oder des peripheren Nervensystemes gelegen ist. Im Centralnervensysteme sind es namentlich Degenerationen und Schwund der grossen Ganglienzellen der Vorderhörner des Rückenmarkes und der Bulbärkerne und der aus denselben austretenden vorderen Nervenwurzeln, welche Muskelatrophieen zur Folge haben und eine Gruppe **spinaler** und **bulbärer Muskelatrophieen** bilden. Die Verbreitung der Muskelatrophie richtet sich dabei selbstverständlich nach der Ausbreitung der Rückenmarkserkrankung, ist bei herdweiser Rückenmarkserkrankung wie es die acute Poliomyelitis anterior (§ 573), die Myelomalacie (§ 557), die Herdsclerose (§ 563), Geschwulstbildungen (§ 576), Compressionsdegenerationen (§ 558) etc. sind, auf einzelne Muskeln oder umschriebene Gruppen von solchen beschränkt, bei einer Atrophie dagegen, welche successive die Ganglienzellen der Vorderhörner im ganzen Rückenmark ergreift, verbreitet sich auch die Muskelatrophie auf das ganze Gebiet der von da aus versorgten quergestreiften Muskeln. Da dadurch ein pathologischer Zustand entsteht, welcher wesentlich durch eine Jahre hindurch zunehmende Muskelatrophie gekennzeichnet ist, so hat man diese Erkrankungsform auch als progressive spinale Muskelatrophie oder als **Amyotrophia spinalis progressiva** bezeichnet. Die typische Form derselben tritt bei kräftigen bis dahin gesunden Individuen auf und zwar in der Regel zuerst an Muskeln, welche am meisten angestrengt waren. Bei Handwerkern sind das oft die Handmuskeln, namentlich die des Daumen- und Kleinfingerballens oder auch die M. interossei und lumbricales. In anderen Fällen beginnt die Erkrankung an den Schulterblattmuskeln oder den Armmuskeln. Von dem ersten Erkrankungsort ergreift der Schwund in langsamer sprungweiser Verbreitung andere Muskeln oder Muskelgruppen, meist auch beide Körperhälften, jedoch in unregelmässiger Reihenfolge. In schweren Fällen kann sich die Atrophie über die meisten Muskeln des Körpers verbreiten. Es können ferner auch die von der Medulla oblongata aus innervirten Muskeln ergriffen werden (progressive Bulbärparalyse). In anderen Fällen erfolgt, nachdem eine Anzahl Muskeln atrophisch geworden sind, Stillstand. Die Beinmuskeln werden, wenn überhaupt, erst spät ergriffen. In einzelnen Muskeln können die Muskelfasern nahezu ganz verschwinden, so dass nur das Muskelbindegewebe übrig bleibt. Die atrophischen Muskeln sind bald blass, bald farblos, bald bräunlich pigmentirt. Das subcutane Gewebe nimmt am Muskelschwunde nicht Theil.

Neben dieser typischen Form der progressiven spinalen Muskelatrophie, welche zuerst von DUCHENNE und von ARAN genauer beschrieben worden ist, gibt es noch atypische Formen, welche

an anderen Stellen, z. B. an den unteren Extremitäten beginnen und von da allmählich nach oben sich verbreiten (vergl. § 554).

Die **neurogenen Muskelatrophieen** kommen ebenfalls je nach der Nervenläsion theils local auf einzelne Muskeln oder sogar nur auf Theile von solchen beschränkt oder aber über grössere Gebiete des Körpers verbreitet vor und haben im letzteren Falle ihre Ursache in einer multiplen Nervendegeneration. Vielleicht gehören zu letzteren auch die bei chronischer Bleiintoxication auftretenden Muskelatrophieen, welche wesentlich die Strecker der Extremitäten befallen, doch ist die Sache noch streitig. Manche Autoren halten die Bleilähmung für eine spinale Erkrankung, andere verlegen die ersten Veränderungen in die Nerven namentlich die motorischen Nervenenden, noch andere betrachten sie als eine myopathisches Leiden. Eine Untersuchung, welche für die eine oder die andere Anschauung als beweisend gelten könnte, liegt nicht vor. Ebenso sind wir über die bei chronischer Arsenvergiftung vorkommenden Muskelatrophieen nicht hinlänglich unterrichtet.

Die spinalen und neurogenen Muskelatrophieen sind theils mit Lähmungen verbunden, theils nur mit Schwächung der Muskeln. Ob ersteres der Fall ist oder nicht, hängt davon ab, ob die zu einem Muskel führenden Fasern oder die zugehörenden Ganglienzellen sämmtlich oder nur zum Theil und nur allmählich functionsunfähig werden.

Der Muskelschwund nach Lähmung der motorischen Nerven pflegt auffallend rasch einzutreten, eine Erscheinung, welche durch die Annahme erklärt wird, dass dabei auch die vasomotorischen und trophischen Nervenfasern getroffen sind.

Eine weitere Ursache von Muskelschwund und Muskeldegeneration ist übermässige Anstrengung derselben durch **übermässige Erregung** (Tetanus), **schwere Arbeit**, sowie **übermässige Dehnung**, wie sie z. B. durch Geschwülste, welche sich unter oder zwischen Muskeln entwickeln, verursacht werden können. Unter Umständen führen auch einmalige Muskelverletzungen, wie z. B. Contusionen zu einem fortschreitenden Muskelschwund, welcher auf nicht verletzte Muskeln übergreift, somit einen progressiven Character erhält.

**Locale Anämieen** nach embolischer Arterienverstopfung, wie sie in manchen Organen eine grosse Rolle spielen, kommen als Ursache von Muskeldegeneration nur wenig in Betracht, da die reichliche Anastomosenbildung der Muskelgefässe bei embolischer Verstopfung von Arterien eine Ausgleichung der Circulationsstörungen leicht ermöglicht. Dagegen bildet sich bei ausgebreiteter Arteriosclerose und bei gleichzeitig gesunkener Herzkraft, namentlich in hohem Alter nicht selten eine anämische Nekrose aus, und ebenso können unter Umständen auch locale Compression (Decubitus) oder Blutergüsse ins Muskelgewebe, entzündliche Infiltrationen etc. **anämische Degenerationen** des Muskelgewebes zur Folge haben. Bei allgemein herabgesetzter Ernährung, bei Consumption der Kräfte durch lang-

dauernde Krankheiten schwinden auch die Muskeln und werden dabei oft blass, arm an färbenden Bestandtheilen, an Muskelhämoglobin. Fieberhafte Infectionskrankheiten, bei denen also die Körpertemperatur erhöht ist, bei denen ferner auch das Blut oder die Gewebssäfte eine veränderte Beschaffenheit zeigen können, üben meist auch auf die Muskeln einen deletären Einfluss und bewirken verschiedene degenerative Veränderungen.

Entzündliche Bindegewebsneubildungen, wuchernde Geschwülste rufen Muskelschwund theils durch Compression der Muskelfasern, theils durch Störung der Circulation, der Ernährung und der Function hervor.

Auch sonst liegen in manchen Fällen von Muskelschwund der Atrophie verschiedene Momente zu Grunde, insofern als sowohl örtliche oder allgemeine Circulations- und Ernährungsstörungen, als auch Abnahme der Thätigkeit resp. der nervösen Erregung im gleichen Sinne wirken.

Bei manchen Formen des Muskelschwundes sind wir nicht in der Lage, mit Bestimmtheit die Ursachen der Atrophie anzugeben. Es gilt dies namentlich für einzelne Formen fortschreitender Muskelatrophie, welche der spinalen progressiven Muskelatrophie ähnlich verlaufen, bei denen aber Veränderungen des Rückenmarkes nicht nachweisbar sind. Am häufigsten ist dies bei der als **juvenile Muskelatrophie** bezeichneten Form der Fall, einer Erkrankung, welche bei Kindern und jugendlichen Individuen auftritt und vornehmlich die Muskeln des Stammes, der unteren Extremitäten und des Beckens betrifft und häufig mit einer stärkeren Fettentwickelung im Muskelbindegewebe verbunden ist (vergl. § 678).

Friedberg, Aran, Oppenheimer, Bamberger, Niemeyer, Friedreich und Andere haben die Ansicht vertreten, dass die oben beschriebene progressive Muskelatrophie eine primäre Myopathie sei. Friedreich war der Ansicht, dass das Wesen des Processes in einer Wucherung des Muskelbindegewebes gelegen sei, der zufolge alsdann die Muskeln atrophiren würden. Die Veränderungen der Nervenenden in den Muskeln, der Nervenstämme und des Rückenmarkes hielt er für secundäre Erscheinungen und daher für inconstant.

Cruveilhier, Frommann, Lochart-Clarke, Joffroy, Charcot und Andere haben dagegen den Nachdruck auf die Veränderungen des Nervensystemes gelegt und namentlich die progressiven Muskelatrophieen als spinale Leiden erklärt.

Nach unseren heutigen Kenntnissen ist es wohl zweifellos, dass es eine spinale progressive Muskelatrophie gibt und dass die von Duchenne und Aran beschriebene Form derselben entspricht, allein es gibt daneben auch progressive Muskelatrophieen, welche mit multiplen Nervenerkrankungen zusammenhängen, ferner auch solche, welche ein primäres Muskelleiden darstellen. Der Haupttypus der letzteren ist die juvenile Muskelatrophie (Erb), welche bald mit, bald ohne Lipomatose verläuft (vergl. § 678).

Wenn Gelenke durch entzündliche Affectionen festgestellt werden, so verfallen die ausser Function gesetzten Muskeln oft einer auffallend raschen Atrophie, welche auch hinsichtlich ihrer Ausbreitung und ihrer Intensität nicht in einem richtigen Verhältniss zur Functionsstörung steht. Da durch einen Gypsverband oder sonst in irgend einer Weise zur Unthätigkeit verurtheilte Muskeln lange nicht so rasch der Atrophie verfallen, so scheint es sich hier nicht lediglich um die Folgen eines von der Gelenkerkrankung direkt abhängigen Functionsausfalles zu handeln. Wahrscheinlich kommen hier noch andere Momente in Betracht, vielleicht auf reflectorischem Wege zu Stande gekommene Lähmungen der Nervenendapparate, vielleicht auch Herabsetzung der directen Muskelerregbarkeit.

Krause (*Anatomie 1876*) hat zuerst darauf hingewiesen, dass die Kaninchen dunkelrothe (hämoglobinreiche) und blasse, schwach röthliche Muskeln besitzen, und Ranvier (*Arch. de phys. 1874, und Leç. d'anat. gén. sur l. syst. musc., Paris 1880*) und Kronecker (*Arch. f. Physiol. v.* du Bois-Reymond, *1878*) haben gezeigt, dass die rothen sich langsam, die weissen schnell zusammenziehen.

Nach Grützner (*Recueil zoolog. suisse I, Genève 1884*) hat auch der Mensch zweierlei Muskelfasern, und zwar erstens solche, welche den rothen der Kaninchen gleichen und auf Längsschnitten Längsstrichelung, auf Querschnitten Punktirung und dunkle Färbung besitzen, zweitens solche, welche den weissen der Kaninchen gleichen, nur dass sie hämoglobinhaltig sind und daher nicht blass aussehen.

Da die beiden Muskelfasern, welche beim Menschen untereinander gemischt vorkommen, sich gegen elektrische Reize und gegen Gifte (Luchsinger, Neumann) verschieden verhalten, so ist es wahrscheinlich, dass auch das verschiedene Verhalten der Muskeln gegen Schädlichkeiten, die auf sie im Körper einwirken, zum Theil damit zusammenhängt.

*Literatur über functionelle Anpassung der Muskeln:* Fr. Weber, *Verhandl. d. k. sächs. Ges. d. Wiss. 1851;* Gubler u. A. Fick, *Moleschott's Untersuch. z. Naturlehre VII 1860;* Strasser, *Arch. f. Anat. u. Phys. 1878 u. z. Renntniss der funct. Anpassung d. quergestreiften Muskeln, Stuttgart 1883;* W. Roux, *Der Kampf d. Theile im Organismus, Leipzig 1881, Arch. f. Anat. u. Phys. 1883 und Jen. Zeitschr. f. Naturw. XVI 1883.*

*Literatur über progressive neuropathische Muskelatrophie:* Aran, *Arch. gén. de méd. 1850, Gaz. des hôp. 1855;* Duchenne, *Arch. gén. de méd. 1853;* Griesinger, *Arch. der Heilkde. VII;* Martini, *Centralblatt f. d. med. Wissensch. 1871;* Cruveilhier, *Anat. path. gén. III;* Virchow, *sein Archiv, 8. Bd. u. Handb. d. spec. Path. I;* Bärwinkel, *Prag. Vierteljahrsschr. 1858;* L. Meyer, *Virch. Arch. 27. Bd.,* Grimm, *ib. 48. Bd.;* Jaccoud, *Gaz. hebd. 1864 u. Gaz. méd. 1867;* Eulenburg u. Guttmann, *Wiener med. Wochenschr. 1867 u. 1868;* Hayem, *Arch. de phys. 1869 u. Rech. s. l'anat. path. de l'atroph. musc., Paris 1877;* Charcot et Joffroy, *ib. 1869;* Aufrecht, *D. Arch. f. klin. Med. XXII;* Auerbach, *Virch. Arch. 53. Bd.;*

Kussmaul, *Volkmann's Samml. klin. Vortr. N. 54;* Eulenburg u. Guttmann, *Die Pathol. d. Sympathicus, Arch. f. Psychol. 1868;* Charcot, *Arch. d. phys. 1869 u. Leçons s. l. mal. d. syst. nerv. 3e éd. 1883;* Friedberg, *Pathol. u. Ther. d. Muskellähmung 1862;* Friedreich, *Ueber progressive Muskelatrophie, Berlin 1873;* Lichtheim, *Arch. f. Psych. VIII;* Erb, *D. Arch. f. klin. Med. V und Erkrankungen d. Rückenmarkes, v. Ziemssen's Handb. d. spec. Path. XI;* Bramwell, *D. Krankheiten des Rückenmarkes 1883;* Leyden, *Rückenmarkskrankheiten II, Berlin 1875;* Strümpell, (*Neuritis*) *Arch. f. Psych. XIV;* Müller, (*Neuritis*) *ib. XIV;* Vierordt, (*Neuritis*) *ib. XIV;* Zimmerlin, *Zeitschr. f. klin. Med. VII; die in § 654, § 573 u. § 583 angeg. Lit.;* Clarke u. Gowers, *Med. chir. Transact. 1874;* Ross, *Diseases of the Nerv. Syst., London 1881;* A. Pick, *Eulenburg's Realencyclop. IX Art. Muskelatrophie;* Kahler, *Zeitschr. f. Heilk. V 1884* (*Progressive spinale Amyotrophieen*).

*Literatur über Blei- und Arsenlähmung:* Vulpian, *Mal. du syst. nerv., Paris 1879;* Monakow, *Arch. f. Psych. X;* Zenker, *Zeischr. f. klin. Med. I;* Bordsall, *New-York. med. Rewiev 1882;* Harnack, *Arch. f. exper. Pathol. IX;* Friedländer, *Virch. Arch. 75. Bd.;* v. Wyss, *ib. 92. Bd.;* R. Maier, *ib. 90. Bd.;* Oeller, *Zur path. Anatomie d. Bleilähmung 1883;* Gerhardt, *Sitzber. d. Würzburger phys. med. Gesellschaft N. 7 1882;* Lesser, *Virch. Arch. 74. Bd.* Nach Experimentaluntersuchungen des Letzteren wirkt Arsenik lähmend auf die Nerven und zwar namentlich auf die intramusculären Endigungen.

*Literatur über Muskelatrophie bei Gelenkentzündungen und Muskelverletzungen:* Valtat, *De l'atrophie musculuire, Paris 1877;* Fischer, *D. Zeitschr. f. Chir. VIII 1877;* Luecke, *ib. XVIII 1882;* Strasser, *l. c.;* Charcot, *Krankh. d. Nervensyst., Stuttgart 1876 u. 1878 u. Progrès. méd. 1882.*

*Literatur über Muskeldegeneration bei Körperconsumptionen, fieberhaften Krankheiten, Traumen, Entzündungen s. § 677.*

§ 677. Der **Muskelschwund** erfolgt in manchen Fällen, ohne dass dabei merkliche Veränderungen im Bau der contractilen Substanz auftreten und wird dann als **einfache Atrophie** bezeichnet. Es gilt dies namentlich von den allmählich sich vollziehenden Anpassungen des Muskels an geringere Ansprüche, bei denen die Faser sich entsprechend verkürzt und verdünnt. Allein auch bei weitergehenden Atrophieen, wie sie bei der spinalen progressiven Muskelatrophie vorkommen, bei Schwund der Muskeln in höherem Alter und bei marantischen Zuständen, bei primär myopathischer Atrophie kann ein Schwund eintreten, ohne dass die Muskelfasern ihren Bau ändern; die Fasern verlieren nur mehr und mehr an Durchmesser (Fig. 346), werden zu dünnen Fäden und verschwinden schliesslich ganz. Bei einer gewissen Dünne pflegt dann allerdings die Querstreifung verloren zu gehen. Das im Muskel enthaltene Hämoglobin kann mit der Atrophie der

Muskeln schwinden, so dass die Muskeln blass, zuweilen fast farblos werden, in anderen Fällen scheidet sich im Inneren der Muskeln Pigment in Form von kleinen gelben und bräunlichen Körnern (Fig. 347 *c*) ab, wodurch die Muskeln eine bräunliche Färbung erhalten.

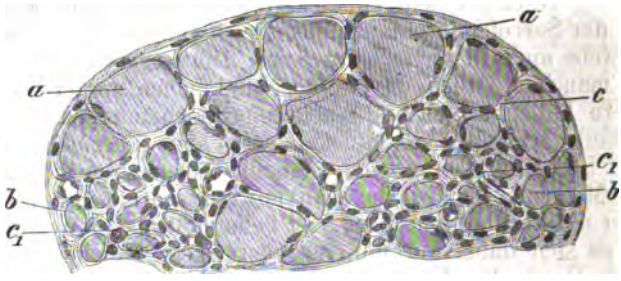


Fig. 346. Durchschnitt durch ein atrophisches Muskelbündel bei spinaler progressiver Muskelatrophie. *a* Normale Muskelfaser. *b* Atrophische Muskelfaser. *c* Perimysium internum, dessen Kerne bei $c_1$ scheinbar vermehrt sind. In Müller'scher Flüssigkeit und Alkohol gehärtetes, in Anilinbraun gefärbtes, in Canadabalsam eingeschlossenes Präparat. Vergr. 200.

In anderen Fällen kann unter ähnlichen Bedingungen in den schwindenden Muskelfasern schon frühzeitig eine durch **albuminoide** und **fettige Körner** und **Tröpfchen** bedingte Trübung (Fig. 347 *a b*) auftreten, unter welcher die Querstreifung mehr und mehr verschwindet.

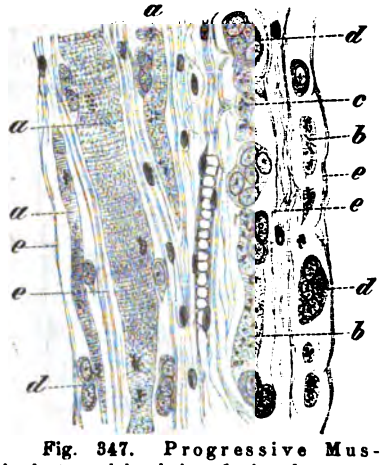


Fig. 347. Progressive Muskelatrophie bei aufsteigender Atrophie der Vorderhörner des Rückenmarkes. *a* Quergestreifte etwas verschmälerte Muskelfaser mit Fett und Pigmentkörnchen im Innern. *b* Homogene blasse mit feinen Körnern durchsetzte Reste der contractilen Substanz. *c* Gelbe Pigmentkörner. *d* Gewucherte Muskelkörperchen. *e* Sarcolemm. Zerzupfungspräparat. Vergröss. 300.

Häufiger kommt dies in Muskeln, deren Nerven gelähmt oder durchschnitten sind, oder welche durch Gelenkentzündungen zur vollkommenen Inactivität verurtheilt sind, vor. Sie ist ferner eine Erscheinung, welche bei Muskelentzündungen sowie in übermässig gedehnten oder übermüdeten Muskeln auftritt. Auch bei fieberhaften Infectionskrankheiten ist sie häufig, und bei Phosphor- und Kohlenoxydvergiftung erreicht die Verfettung oft einen hohen Grad.

Leichtere Grade der Entartung können bei Wiedereintritt normaler Innervations- und Circulationsverhältnisse in Heilung ausgehen. Häufig endet sie früher oder später in einem Zerfall der Muskel-

fasern (*b*) und schliesslich in einer vollkommenen Auflösung und Resorption. Nicht selten tritt gleichzeitig mit der Verfettung Pigmentbildung (*c*) auf.

So lange von den Muskelfasern noch ein Theil erhalten, ist auch ihr Sarcolemm noch deutlich erkennbar. Ist die Muskelsubstanz völlig resorbirt und entwickelt sich keine neue Muskelfaser, so fällt der Sarcolemmschlauch zusammen und ist dann im Muskelbindegewebe nicht mehr nachzuweisen. Die Kerne der Muskelfasern sind in manchen Fällen unverändert und gehen später zu Grunde. In andern Fällen zeigen sie Wucherungserscheinungen.

Zuweilen zerfallen die Muskelfasern beim Zerzupfen auffallend leicht in Scheiben oder auch in Fibrillen, verhalten sich also ähnlich wie Muskelfasern, welche man mit Salzsäurelösung von 0,001 % oder aber mit verdünntem Weingeist behandelt hat. Wahrscheinlich handelt es sich dabei nur um eine postmortale Erscheinung, welche von dem Grad der Fäulniss und der Art der Behandlung abhängt.

Ferner ist es nicht selten, dass bei den genannten Affectionen auch eine **wachsartige** oder **glasige Degeneration** mehr oder weniger zahlreicher Muskelfasern auftritt. Am häufigsten kommt sie bei Typhus abdominalis, nicht selten auch bei Variola, Puerperalfieber etc. vor und betrifft namentlich die Adductoren des Oberschenkels und die geraden Bauchmuskeln, kann indessen auch in andern Muskeln auftreten. Sie wird ferner als Folge von Quetschungen, Entzündungen, Tetanus, Geschwulstbildungen, Verbrennungen, Ischämie, sowie bei progressiver Muskelatrophie beobachtet. Roth erhielt sie auch bei Ermüdung der Muskeln durch electrische Reizung.

Wie bereits in § 38 beschrieben wurde, handelt es sich um ein Absterben der contractilen Substanz, bei welchem dieselbe zu einer glasig hyalinen Masse gerinnt. Bei schweren Muskelläsionen sind oft auch die Muskelkerne abgestorben und zur Zeit der Untersuchung bereits aufgelöst oder lassen sich wenigstens nicht mehr färben. Betrifft die Nekrose nur einzelne Fasern, so ist sie makroskopisch nicht erkennbar. Bei Entartung zahlreicher Fasern werden die Muskeln blass, Fischfleisch ähnlich, mattglänzend und fester als

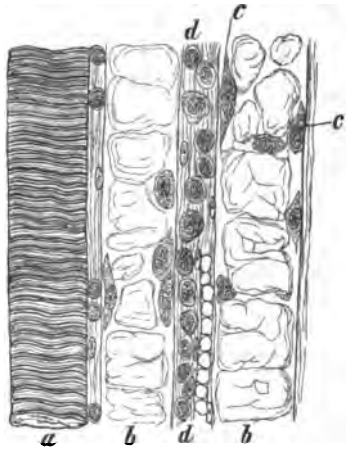


Fig. 348. Wachsartige Degeneration oder Coagulationsnekrose der Muskeln bei Typhus abdominalis. *a* Quergestreifte normale Faser. *b* Degenerirte in glasige Schollen zerfallene Faser. *c* Vergrösserte Muskelkörperchen. *d* Mit Zellen infiltrirtes Bindegewebe. Zerzupfungspräparat. Vergr. 250.

die Umgebung. Nachdem die Gerinnung sich vollzogen, zerfällt die Muskelsubstanz in glasige Schollen (Fig. 348 *b*) und schliesslich in kleine Trümmer, welche später der Auflösung entgegen gehen.

Das Perimysium internum ist bei der wachsartigen Degeneration der Muskelfasern häufig zellig infiltrirt (*d*), doch durchaus nicht immer und es ist danach nicht gestattet, den Process etwa mit der Entzündung zu identificiren und als Myositis zu bezeichnen.

Werden Muskelfasern, die zu einem Theil hyalin geronnen oder fettig entartet sind, zu Contractionen angeregt, so kann eine mit Blutungen verbundene spontane Zerreissung eintreten.

**Brandige Nekrose** des Muskelgewebes stellt sich am häufigsten bei schweren infectiösen Entzündungen (§ 680), sowie bei Decubitus ein, also unter Verhältnissen, bei denen die Haut und das Unterhautzellgewebe in ihrer Ernährung heruntergekommener Individuen an Stellen, die einem Drucke ausgesetzt sind, brandig werden. Die Muskeln werden dabei missfarbig, schwarzbraun bis schwarzgrau und zerfallen weiterhin zu Fetzen oder trocknen bei Verdunstung ein. Trockener Brand oder Mumification der Muskeln kommt vor, wenn abgestorbene Theile von Extremitäten an der Luft eintrocknen (s. § 41).

Eine sehr seltene Muskelerkrankung ist die **Amyloidentartung.** Wie es scheint, kommt sie nur als ein örtliches Leiden vor und zwar an Stellen, welche durch entzündliche Processe verändert sind. Die Amyloidentartung betrifft das Perimysium internum und das Sarcolemm, welche sich dabei verdicken und ein glasiges Aussehen erhalten, während die contractile Substanz schwindet. Die Erkrankung ist an den Muskeln der Zunge und des Kehlkopfes beobachtet (Ziegler), wo die Amyloidsubstanz harte knotenförmige Einlagerungen bildete.

**Verkalkung** der Muskeln kommt am häufigsten in der Umgebung eingedickter Abscesse und in entzündlichen Schwielenbildungen vor. H. Meyer sah Verkalkung der atrophischen Muskelfasern in verschiedenen stark geschwundenen Muskeln.

*Literatur über einfache und degenerative Muskelatrophie:* Virchow, *sein Arch. 4. Bd. und Cellularpathologie, Berlin 1871;* Uhle u. Wagner, *Handb. d. allg. Pathol.;* Quain, *Med. Chir. Transact. XXXIII 1850;* Mergon, *ib. XXXV;* Roloff, *Virch. Arch. 33. Bd.;* Stuart, *Arch. f. mikr. Anat. I 1865;* Volkmann, *Handb. d. Chir. von v. Pitha u. Billroth II 1872;* Fränkel, *Virch. Arch. 73. Bd.;* v. Millbacher, *D. Arch. f. klin. Med. XXX;* Fränkl u. Freund, *Sitzber. d. k. Akad. d. Wiss. in Wien LXXXVIII 1883; Lit. v. § 676:* Debove (*Acuter fettig albuminöser Zerfall*), *Progrès med. 1878;* Ciscaloni (*ebenso*), *Centralbl. f. Nervenheilk. 1879;* Marchand (*ebenso*), *Breslauer ärztl. Zeitschr. 1880.*

*Literatur über wachsartige Degeneration:* Zenker, *Ueber d. Veränd. d. willkürl. Musk. bei Typhus abdominalis, Leipzig 1864;* Hoffmann, *Virch. Arch. 40. Bd.;* Erb, *ib. 43. Bd.;* Martini, *Arch. f.*

*klin. Med. IV*; Gussenbauer, *v. Langenbeck's Arch. XII*; Cohnheim, *Unters. üb. d. embol. Processe, Berlin 1872*; Weihl, *Virch. Arch. 61. Bd.*; Erbkam, *ib. 79. Bd.*; Heidelberg, *Arch. f. exper. Path. III*; Wagener, *Arch. f. mikr. Anat. X*; Höltzke, *Ueber partielle Augenmuskelabschnürung, I.-D., Marburg 1879*; Strahl, *Z. Lehre v. d. wachsart. Degen. d. quergestr. Musk., In.-Diss., Leipzig 1880*; O. Roth, *Virch. Arch. 85. Bd.*

*Literatur über Amyloidentartung:* Ziegler, *Virch. Arch. 65. Bd.*; *über Verkalkung*; Meyer, *Zeitschr. f. wiss. Med. I 1851*; Rokitansky, *Zeitschr. d. Aerzte in Wien 1848*; Heschl, *Oesterr. Zeitschr. f. prakt. Heilk. VII 1861.*

§ 678. Sowohl bei einfacher als bei pigmentöser und fettiger Atrophie ist das Perimysium internum, soweit dies erkennbar, meist unverändert. Eine Ausnahme machen natürlich jene Fälle, in denen die Atrophie unverkennbar die Folge einer örtlichen Bindegewebserkrankung, z. B. einer Entzündung oder einer Geschwulstbildung ist. Allein auch sonst, z. B. bei gewissen Formen der progressiven Atrophie erscheint das Perimysium internum zuweilen stärker entwickelt und kernreicher als im gesunden Muskel und häufig ist es in Fettgewebe (Fig. 349 u. 350) umgewandelt. Letzteres kann unter Umständen so mächtig werden, dass der Muskel nicht nur nicht an Masse einbüsst, sondern sogar an Umfang gewinnt, eine Erscheinung, welche die Veranlassung wurde, der Affection den Namen einer Pseudohypertrophie der Mus-

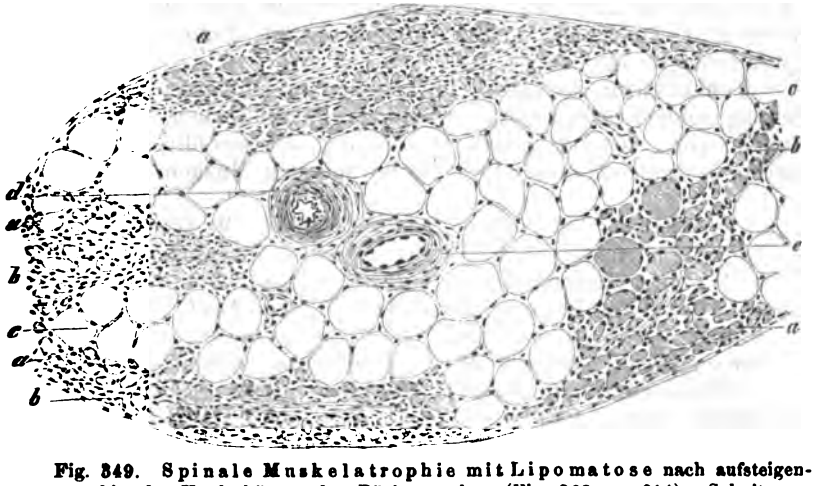


Fig. 349. Spinale Muskelatrophie mit Lipomatose nach aufsteigender Atrophie der Vorderhörner des Rückenmarkes (Fig. 268 pg. 614). Schnitt aus den Wadenmuskeln. *a* Querschnitt atrophischer Muskelfasern. *b* Perimysium internum. *c* Fettgewebe. *d* Arterie. *e* Vene. Mit Müller'scher Flüssigkeit und Alcohol gehärtetes, mit Anilinbraun gefärbtes, in Canadabalsam eingeschlossenes Präparat. Vergr. 60.




Fig. 350. Lipomatose der Wadenmuskeln mit Atrophie. *a* Querschnitt einer normalen, $a_1$ einer atrophischen Muskelfaser. $a_2$ Querschnitt von Sarcolemmschläuchen mit zerfallener contractiler Substanz. *b* Bindegewebszüge. *c* Fettgewebe. Behandlung des Präp. wie bei Fig. 349. Vergr. 60.

keln zu geben. Richtiger ist, sie als **Atrophia musculorum lipomatosa pseudohypertrophica** zu bezeichnen.

Man hat vielfach darüber gestritten, wie diese Erscheinungen zu deuten seien. FRIEDREICH wollte in der Bindegewebszunahme im Perimysium internum die wesentliche Ursache der progressiven Muskelatrophie sehen. CHARCOT und Andere halten die neuropathische Natur derselben aufrecht.

Soweit unsere Kenntnisse heute reichen, ist eine Kernvermehrung und eine Zunahme des Bindegewebes des Perimysium internum auch da, wo sie nicht nur eine scheinbare ist und nicht nur auf einem relativen Ueberwiegen derselben gegenüber der geschwundenen Muskelsubstanz und auf einer dichteren Aneinanderlagerung der nicht mehr durch Muskelfasern auseinander gedrängten Elemente beruht, nicht nothwendig die Ursache des Muskelschwundes, sondern kann ebensowohl eine Folge desselben sein. Sie tritt z. B. auch in gelähmten Muskeln auf, bei denen die Atrophie zweifellos der Wucherung vorangeht.

Auch die Fettentwickelung im Bindegewebe, welche sowohl bei progressiven Formen der Muskelatrophie, als auch bei localen Inactivitätsatrophieen auftreten kann, ist in manchen Fällen ganz evident ein secundärer Zustand. Die Atrophie der Muskeln (Fig. 349 *a b*) ist bereits weit vorgeschritten, so dass ganze Bündel keine einzige gesunde Faser mehr enthalten, wenn die Fettablagerung (*c*), welche sich in diesem Falle oft ganz auffällig an die nächste Umgebung der Blutgefässe (*d*) hält, beginnt. Man kann danach den

Process nur als eine Atrophie mit nachfolgender Lipomatose des Bindegewebes bezeichnen.

In andern Fällen verhält sich die Sache etwas anders. Das Perimysium internum wandelt sich, ähnlich wie dies auch bei der Mästung geschieht, schon in einer Zeit in Fettgewebe um, in der die Muskeln noch wohl erhalten sind. Die Muskelfasern (Fig. 350 *a*) werden dadurch auseinander gedrängt und da sie gleichzeitig oder erst später schwinden ($a_1$ $a_2$), zuweilen sogar unter Zerfall der contractilen Substanz in kleinere und grössere Trümmer ($a_3$), so hat es ganz den Anschein, als ob das sich entwickelnde Fettgewebe die Muskeln zur Atrophie bringen würde.

Ob diese Deutung richtig ist, bleibt allerdings fraglich. Ein Beweis dieses Zusammenhangs der Veränderungen liegt in dem Nebeneinander derselben nicht. Es steht der Annahme nichts im Wege, dass Muskelatrophie und Bindegewebslipomatose gleichzeitig auftreten und einander coordinirt sind oder dass die Muskelatrophie von ganz andern Momenten abhängt.

Die ausgesprochensten Bilder der lipomatösen Pseudohypertrophieen kommen bei einer Form der progressiven Muskelatrophie vor, welche im Kindesalter oder wenigstens in jungen Jahren, namentlich bei Knaben beobachtet wird, häufig in einer Familie bei mehreren Kindern vorkommt und zuweilen auch vererbt wird. Sie tritt besonders an den Muskeln des Rumpfes, des Beckengürtels, der unteren Extremitäten und des Schultergürtels auf, während die Hände und Arme frei zu bleiben pflegen. Die Mehrzahl der atrophischen Muskeln ist dabei durch Fettentwickelung vergrössert, doch kann die Fettentwickelung auch ausbleiben.

Friedreich hat diese Affection der progressiven Muskelatrophie, welche an der oberen Extremität oder dem Schultergürtel beginnt, gleichgestellt, sie von einer chronisch interstitiellen Entzündung abhängig gemacht und sie als eine durch gewisse Besonderheiten des kindlichen Alters modificirte Form der progressiven Muskelatrophie bezeichnet.

Nach unseren heutigen Anschauungen ist dies nicht richtig. Die progressive Muskelatrophie, wie sie Duchenne und Aran beschrieben haben, ist ein spinales Leiden; bei der juvenilen Pseudohypertrophie fehlen Veränderungen des Rückenmarkes und der Nerven. Sie ist ein primär myopathisches Leiden, welches andern primär myopathischen Muskelatrophieen, welche in der Jugend auftreten und dieselbe Verbreitung, wie sie zeigen, zuweilen indessen auch vom Gesicht ausgehen und sich von da über den Körper verbreiten (Landouzy, Déjérine), nahe verwandt (Erb), vielleicht auch geradezu mit ihnen identisch ist. Erb bezeichnet diesen Process als **Dystrophia muscularis progressiva.** Sie ist ein Leiden, das wahrscheinlich auf einer nicht näher zu characterisirenden angeborenen Veränderung des Muskelgewebes beruht, welche in der Zeit des Wachsthums zu einer Fettentwickelung im Perimysium internum und zu einer Atrophie der Muskelfasern führt.

*Literatur über lipomatöse Pseudohypertrophie:* Merryon, *Med. Chir. Transact. XXXV 1852;* Duchenne de Boulogne, *Arch. gén. de méd. 1868 und Sur la paralysie muscul. pseudohypertrophique, Paris 1868;* Rinecker, *Würzburger Verhandl. X 1860;* Eulenburg u. Conheim, *Verh. d. Berliner med. Ges. 1866;* Griesinger, *Arch. d. Heilk. 1864;* Heller, *Deutsch. Arch. I 1866;* Sigmundt *ib. I;* Seidel, *Die Atrophia muscul. hypertrophica, Jena 1867;* Lutz, *Deutsch. Arch. f. klin. Med. III;* Berger *ib. XXII;* Ranke, *Jahrb. f. Kinderheilk. X;* Eulenberg, *Virch. Arch. 49. Bd.;* Auerbach, *ib. 53. Bd.;* Barth, *Arch. d. Heilk. 1871;* Hoffmann, *Ueber d. sog. Muskelhypertrophie, In.-Diss., Berlin 1867;* W. Müller, *Beitr. z. path. Anat. und Phys. d. Rückenmarkes, Leipzig 1871;* Billroth, *v. Langenbeck's Arch. XIII 1872;* Erb, *D. Arch. f. klin. Med. XXXIV;* Landouzy u. Déjérine, *Compt. rend. 1884;* Schultze, *Virch. Arch. 75. u. 90. Bd.;* Pekelharing *ib. 90. Bd.;* Schmücking, *Ueber Pseudohypertroph. d. M., In.Diss., Göttingen 1883;* Gradenigo, *Annal. univers. di Med. e Chir. 1883.*

§ 679. **Hypertrophie der Muskeln** kann durch Steigerung der Muskelarbeit erzielt werden und äussert sich theils in einer Verlängerung, theils in einer Verdickung der Fasern, wahrscheinlich auch in einer Vermehrung derselben. Die Verdickung eines Muskels kann schon durch stärkere Inanspruchnahme bei gleichbleibenden Bewegungsexcursionen erhalten werden, sofern natürlich gleichzeitig die Ernährung eine hinlängliche ist. Eine Verlängerung kann eintreten, wenn die Bewegungsexcursionen oder wenn die mittlere Entfernung der Ansatzstellen eines Muskels grösser werden.

In seltenen Fällen (Friedreich, Auerbach, Berger) kommen auf einzelne Muskelgruppen beschränkte Hypertrophieen vor und zwar sowohl angeborene, als auch im späteren Leben erworbene. Im letzteren Falle können Verletzungen und Krankheiten (Typhus) die Veranlassung bilden. Zuweilen werden bei spinaler progressiver Muskelatrophie und bei Pseudohypertrophie einzelne Bündel hypertrophisch, wahrscheinlich solche, welche noch in normaler Weise innervirt und stark in Anspruch genommen werden.

In welcher Weise die quergestreiften Muskelfasern sich bei Arbeitshypertrophie vermehren, darüber fehlt es noch an hinlänglichen Untersuchungen. Desto besser sind wir über die **Regeneration der Muskeln** nach den verschiedenen Entartungsprocessen, nach wachsartiger Degeneration, nach Zerreissungen, Aetzungen, Quetschungen etc. orientirt.

Ist eine Muskelfaser der Atrophie und der Degeneration verfallen, so bemerkt man überaus häufig, dass die Muskelkerne das Loos der contractilen Substanz nicht theilen, sondern entweder unverändert bleiben, oder aber sich vergrössern und vermehren (vergl. Fig. 347 *d* und Fig. 348 *c*). Mit dieser Veränderung an den Kernen ist stets auch eine Vermehrung des in ihrer Umgebung gelegenen Protoplasma verbunden, so dass aus den wu-

chernden Muskelkernen nunmehr grosse ein- und mehrkernige Zellen werden.

Der Grad der Wucherung ist in den einzelnen Fällen sehr verschieden. Zuweilen bilden die Kerne nur Reihen, welche der contractilen Substanz aufliegen, in anderen Fällen bilden sie grosse Haufen, welche den Sarcolemmschlauch ausbuchten und so Bildungen darstellen, welche gewöhnlich als Muskelzellenschläuche (WALDEYER) bezeichnet werden.

Die contractile Substanz ist an der Entstehung der neuen Zellmassen nicht direct betheiligt; es erscheint wenigstens, in Rücksicht darauf, dass die Zellvermehrung auch dann, wenn die contractile Substanz abgestorben ist, auftritt, wohl gerechtfertigt, das auftretende Protoplasma nicht einfach als ein abgespaltenes Stück der contractilen Masse anzusehen. Dagegen ist es wahrscheinlich, dass von der Letzteren Substanzen zum Aufbau der Zellen verbraucht werden.

Die **gewucherten Muskelkörperchen**, welche zu grossen Zellen heranwachsen, sind die **Bildungszellen** der neuen Muskelfasern. Die einzelnen Zellen wachsen weiterhin zu langen Spindeln aus, in welchen eine neue Kernvermehrung erfolgt. Gleichzeitig stellen sich an den Seitentheilen der Spindeln eigenartige Differenzirungsprocesse im Protoplasma ein, welche sich durch das Auftreten einer Querstreifung zu erkennen geben.

Nach Untersuchungen von KRASKE stellt sich in Muskeln, welche durch injicirte Carbolsäure angeätzt sind, nur eine sehr leichte Entzündung ein, welche auch bald wieder vorüber geht. Schon nach 24 Stunden tritt in einer gewissen Entfernung vom Aetzschorf, d. h. da, wo die Muskelfasern noch intact sind, eine Wucherung der Muskelkerne ein und am 5. bis 6. Tage sind zahlreiche Sarcolemmschläuche bereits mit protoplasmareichen Zellen mit grossen bläschenförmigen Kernen gefüllt.

Je mehr die wuchernden Zellen sich an der Oberfläche ausbreiten, desto mehr wird die contractile Substanz verdrängt, doch können sich Reste derselben in Form von Bändern, Schollen und Fasern lange erhalten. Zur Zeit, in der sich Spindeln gebildet haben, ist das alte Sarcolemm meist geschwunden. Am Ende der dritten Woche haben die Spindeln eine Länge von 0,075—0,1 Mm. und um diese Zeit beginnt auch die Querstreifung sich einzustellen. In der 4. bis 6. Woche wachsen die Spindeln noch mehr in die Länge, die Querstreifung wird immer deutlicher, die Kerne vermehren sich, werden zugleich kleiner und längsgestreckt und rücken an die Oberfläche der Zelle, in der Umgebung bildet sich ein neues Sarcolemm und nach Ablauf der genannten Zeit ist die neue Muskelfaser ausgebildet. Es wird also je eine Zellspindel durch ihr Wachsthum und weitere Ausbildung zu einer Muskelfaser.

In ähnlicher Weise verläuft der Process der Regeneration auch nach Verwundungen, Quetschungen, anämischen Nekrosen, Zerreissungen, doch bietet die Dauer der einzelnen Phasen der Regene-

ration nicht unerhebliche Schwankungen. Stärkere Entzündungen verzögern oder hemmen die Regeneration. Je geringer die Entzündung, desto rascher die Regeneration. Bildet sich Granulationsgewebe, so entsteht später eine Narbe. Wie es scheint, können kleinere Narben im Laufe der Zeit durch Muskelgewebe substituirt werden.

Nur selten bleiben nach Zerreissungen Muskelverkürzungen zurück, am häufigsten noch nach Zerreissungen des M. sternocleidomastoideus während der Geburt.

Ueber den Ursprung der Bildungselemente der neuen Muskelfasern lauten die Angaben der Autoren sehr verschieden. O. Weber liess sie von den verschiedenen zelligen Elementen des Bindegewebes und zugleich auch von den Muskelkernen aus sich entwickeln. Zenker, v. Wittich, Deiters und Waldeyer halten sie für Abkömmlinge von Zellen des Perimysium internum, Maslowsky von ausgewanderten farblosen Blutkörperchen. Neumann lässt sie aus den alten Primitivbündeln auswachsen. Nach Aufrecht und Gussenbauer sind sie von den alten Bündeln abgespaltene Substanzen. Waldeyer, welcher die Wucherungen der Muskelkerne zuerst genauer verfolgte und die mit Zellen vollgepfropften Schläuche als Muskelzellenschläuche beschrieb, spricht trotzdem den Muskelkernen jede Bedeutung bei der Regeneration ab, während Colberg, Buhl, O. Weber und Hoffmann sie zu jungen Muskelfasern werden lassen.

Experimentelle Untersuchungen über Muskelregeneration stehen mir nicht zu Gebote; doch glaube ich, aus der Veränderung, welche ich bei verschiedenen Muskeldegenerationen an den Muskelkernen gesehen habe, schliessen zu dürfen, dass die Darstellung, welche Kraske von dem Process der Muskelregenerationen gibt, die richtigste ist und ich habe mich ihm danach auch angeschlossen. Ich weiche von ihm nur insofern ab, als ich das Protoplasma der jungen Bildungszellen nicht lediglich als abgespaltene Theile der alten Fasern ansehe, sondern als eine neu entstandene Bildung, zu der die alte Faser nur Rohmaterial liefert.

Nach Gluck und Helferich soll sich Muskelgewebe transplantiren lassen.

*Literatur über wahre Muskelhypertrophie:* Friedreich, *Ueber progressive Muskelatrophie, Berlin 1871 u. Ueber wahre und falsche Muskelhypertrophie, Berlin 1873;* Auerbach, *Virch. Arch. 53. Bd.;* Berger, *D. Arch. f. klin. Med. IX;* Erb, *l. c.* § *678;* Bernhardt, *Virch. Arch. 75. Bd.;* Krau, *Ein Fall wahrer Muskelhypertrophie I.-D. Greifswald 1876.*

*Literatur über Muskelregeneration:* C. O. Weber, *Centralbl. f. d. med. Wiss. 1863 und Virch. Arch. 39. Bd.;* Colberg (*Trichinosis*) *Deutsche Klinik 1864;* Weismann, *Zeitschr. f. rat. Med. 3. R. X. Bd.;* A. Zenker, *Ueb. d. Veränd. d. willkürl. Musk. b. Typhus abdom., Leipzig 1864 und Ueber die Regenerat. d. quergestr. Mus-*

*kelgewebes, Leipzig 1864*; Waldeyer, *Virch. Arch. 34. Bd.*; Perremeschko, *ib. 27. Bd.*; Maslowsky, *Wien. med. Wochenschr. 1868*; Martini, *Deutsch. Arch. IV*; C. Neumann, *M. Schultze's Arch. IV*; Gussenbauer, *v. Langenbeck's Arch. XII*; Heidelberg, *Arch. f. exper. Pathol. III*; Hoffmann, *Virch. Arch. 40. Bd.*; Aufrecht, *ib. 44. Bd.*; Demarquay, *De la régén. des tissus etc. Paris 1874*; Kraske, *Exper. Unters. üb. d. Regeneration der quergestreiften Muskelfasern, Halle 1878*; Perroncito, *Arch. ital. de biol. I 1882*; Gluck, *v. Langenbeck's Arch. XXVI*; Helferich, *ib. XXVIII*; Dorè, *De la régén. du tiss. muscul. etc., Paris 1881.*

§ 680. Die **Myositis** oder die Entzündung der Muskeln ist ein Process, welcher am häufigsten secundär nach Entzündungen der Nachbarschaft und nach Traumen auftritt, unter Umständen indessen auch durch Verunreinigung des Blutes und durch Störung der Circulation herbeigeführt wird. Entzündungen der erstgenannten Art gehen am häufigsten von den Knochen und den Gelenken sowie von den an Muskeln angrenzenden Haut- und Schleimhautpartieen aus, können indessen auch von andern Stellen, z. B. von der Pleura oder dem perirenalen Gewebe oder vom Peritoneum aus auf die angrenzenden Muskeln übergreifen. So kann z. B. ein Unterschenkelgeschwür die darunter liegenden Muskeln in Mitleidenschaft ziehen, kann ein Erysipel der Mundschleimhaut auf das musculöse Zungenparenchym übergreifen, kann eine fungöse Gelenkentzündung zu einer entzündlichen Schwellung des periarticulären Gewebes führen, ein eitriger Erguss durch die Pleura und die Intercostalmuskeln, ein perityphlitischer Eiterherd durch das Peritoneum und die Muskel- und Hautdecken durchbrechen etc.

Einfache Störungen der Circulation führen dann zu Entzündung, wenn sie ausgedehntere Degenerationen und Nekrose verursachen, so z. B. embolische und sclerotische Verschliessungen von Arterien, welche anämische Nekrosen im Gefolge haben.

Die hämatogenen Entzündungen, welche durch Blutverunreinigungen verursacht werden, gehören grösstentheils bacteritischen Infectionen an, so z. B. den pyämischen Wundinfectionen, der infectiösen Osteomyelitis, der puerperalen Pyämie, dem acuten Gelenkrheumatismus, Rotz, Typhus abdominalis.

Die hämatogenen Formen treten häufig multipel auf.

Ob den schmerzhaften Zuständen der Muskeln, welche als acuter Muskelrheumatismus und als Hexenschuss bezeichnet werden, auch entzündliche Veränderungen zukommen, ist nicht sicher nachgewiesen, jedoch wahrscheinlich. Ebenso sind die anatomischen Veränderungen, welche dem chronischen Muskelrheumatismus zu Grunde liegen, unbekannt.

Die leichtesten Formen der Myositis, wie sie sich unter dem Einfluss verschiedener Blutverunreinigungen sowie nach leichteren Traumen, nach Muskelzerrungen, Muskelquetschungen, Blutungen u. s. w., endlich in der Nachbarschaft von Entzündungsherden einstel-

len, sind meist vorübergehende Zustände, welche durch eine Durchtränkung des Perimysium mit exsudirter Flüssigkeit, sowie durch Anhäufung von Rundzellen im Bindegewebe sich kennzeichnen. Die Muskelfasern können dabei intact bleiben. Wo sie zufolge der ursprünglichen schädlichen Einwirkung oder zufolge der entzündlichen Circulationsstörungen leiden, treten trübe Schwellung, Verfettung und Coagulationsnekrose ein. Gehen sie zu Grunde, so wird ihre Substanz resorbirt und der Verlust bei Nachlass der Entzündung durch regenerative Wucherung der Muskelkörperchen wieder ersetzt.

Je intensiver die Entzündung ist und je länger sie anhält, desto unvollkommener wird die Regeneration, doch schliesst selbst eine länger dauernde und stellenweise Bindegewebe producirende Entzündung eine regenerative Wucherung der Muskeln nicht aus.

Gewinnt eine Entzündung höhere Grade, so wird natürlich auch die zellige Infiltration des Perimysium und die ödematöse Durchtränkung desselben stärker. Das Bindegewebe der Muskeln ist durch Rundzellen völlig verdeckt, da und dort dringen die Rundzellen auch in das Innere der Sarcolemmschläuche; die Muskelfasern gehen in ausgedehnterem Maasse durch degenerative Processe und nekrotischen Zerfall zu Grunde; es kommt zu Vereiterung des Muskels.

Der Muskel, der zu Beginn der Entzündung stärker geröthet und geschwellt war, beginnt sich zu verfärben, wird roth, braun und gelb und graugrün gefleckt, weich und zerreisslich und kann schliesslich zu einer graugelben oder gelben oder durch Blutbeimischung braunen oder graugrünen breiigen Masse erweichen, welche noch Fetzen nicht völlig aufgelöster, aber mazerirter Muskelstücke enthält. Auf diese Weise bilden sich in den Muskeln Abscesse, bald nur ein einziger, bald zahlreiche, so dass ein ganzer Muskel oder eine Gruppe von solchen von kleineren und grösseren Abscessen durchsetzt ist, zwischen denen das noch erhaltene Muskelgewebe verfärbt, grau oder grünlich oder schmutzig braun aussieht.

Eitrige und jauchige Muskelentzündungen (Myositis purulenta) kommen fast nur als Folgezustände bakteritischer Invasionen vor und ihr Aussehen und ihr Verlauf ist jeweilen von der Natur des Entzündungserregers abhängig, doch können schlechte Ernährungsverhältnisse des Muskels den Zerfall des Muskelgewebes begünstigen.

Inficirte offene Wunden, Phlegmonen des Unterhautzellgewebes, schwere Erysipele, vom Darm ausgehende Kothabscesse geben am häufigsten zu Vereiterung und brandiger Nekrose und Verjauchung der Muskeln die Veranlassung. Hämatogene Formen sind seltener und tragen meist einen rein eitrigen Character, doch kommen auch ausgedehnte Vereiterungen und Verjauchungsprocesse (infectiöse Osteomyelitis) vor. Wo es zur Vereiterung und Abscessbildung gekommen, das Muskelgewebe also verloren gegangen ist, bleibt dauernd ein De-

fect bestehen. Kleine Abscesse können resorbirt werden, grössere nach Entleerung des Eiters nach aussen oder in den Darm, die Pleurahöhle, die Lungen u. s. w. heilen. An der Stelle, wo ein Eiterherd an das lebende Gewebe angrenzt, führt der Entzündungsprocess zur Bildung von Granulations- und weiterhin von Bindegewebe, und der Process heilt mit Hinterlassung einer Narbe, welche im Verlaufe der Zeit durch Schrumpfung sich verkleinert. Wahrscheinlich werden Narben im Laufe der Zeit theilweise noch durch Muskelgewebe substituirt.

Wird eine Entzündung in einem Muskel durch irgend eine Schädlichkeit, z. B. durch einen in der Nachbarschaft des Muskels gelegenen Entzündungsherd, ein Hautgeschwür, eine Knochenentzündung oder durch einen von aussen eingedrungenen Fremdkörper oder durch einen Echinococcus u. s. w. unterhalten oder kehren in einem Muskel Entzündungsprocesse häufig wieder, wie z. B. bei jenen Entzündungen, welche zu Elephantiasis der Haut und des subcutanen Gewebes führen, so kann sich in demselben in ähnlicher Weise wie bei Heilung vereiterter Herde eine Hyperplasie des Bindegewebes entwickeln.

An Orten, wo die Muskelfasern ganz zerstört sind, besteht der Muskel später nur aus derbem Bindegewebe. Sind die Muskelfasern theilweise noch erhalten, so nimmt das hyperplastische Gewebe das Gebiet des Perimysium ein und es ist der Muskel in mehr oder minder grosser Ausdehnung von derben Bindegewebszügen durchsetzt, welche weisse Stränge und Membranen bilden, in denen das Muskelgewebe eingebettet ist.

*Literatur:* Virchow, *s. Arch. 4. Bd. u. Cellularpathologie, Berlin 1871;* Billroth, *Beitr. z. path. Histol., Berlin 1858 und Virch. Arch. 8. Bd.;* v. Weber, *ib. 15. Bd.;* Waldeyer, *ib. 34. Bd.;* Martini, *Deutsch. Arch. IV;* Gussenbauer, *v. Langenbeck's Arch. XII;* Volkmann, *Handb. d. Chir. von v. Pitha u. Billroth, II 1872;* Cornil u. Ranvier, *Man. d'histol. pathol., Paris 1881;* Krafft (*Psoasabscesse b. Typhus*), *Deutsch. Arch. VIII;* Oppolzer (*Muskelrheumatismus*), *Allg. Wien. med. Zeit. VI 1861;* Beau (*ebenso*), *Arch. gén. 1862;* Rosenthal (*ebenso*), *Oesterr. Zeitschr. f. prakt. Heilk. 1864;* Gies, *D. Zeitschr. f. Chir. XI.*

§ 681. Die **Tuberculose der Muskeln** tritt am häufigsten secundär nach tuberculöser Erkrankung benachbarter Organe auf, doch kommt auch eine hämatogene Muskeltuberculose vor.

Was zunächst die erstgenannte Form betrifft, so sind es namentlich tuberculöse Knochenerkrankungen, welche die Muskeln in Mitleidenschaft ziehen. Sowohl bei Knochen- als bei Gelenktuberculose können nicht nur im benachbarten Bindegewebe ausserhalb der Muskeln, sondern auch im Perimysium Entzündungsprocesse auftreten, welche theils zu schwieliger Verdickung des musculären Bindegewebes, theils zur Bildung käsiger Knoten und kalter, mit tuber-

kelhaltigen Granulationsmembranen ausgekleideter Abscesse, sowie zur Bildung von Fistelgängen mit schwieligen, von Granulationen bedeckten Wandungen führen. In der Umgebung des Hüftgelenkes kann ein grosser Theil der angrenzenden Muskeln in dieser Weise verändert sein, und bei tuberculöser Caries der Lendenwirbelsäule bilden sich nicht selten kalte Congestionsabscesse, welche sich auf dem Muskulus iliopsoas bis zum Poupart'schen Bande und von da nach aussen zwischen die Oberschenkelmuskeln ziehen. Zuweilen erfolgt die Eitersenkung lediglich an der äusseren Fläche des Psoas und das Muskelbindegewebe ist nur mehr oder weniger hyperplasirt, die Muskelsubstanz verfärbt. In anderen Fällen ergreift die Tuberkelbildung und der eitrige Zerfall auch das Muskelgewebe selbst, so dass der Muskel von vereiternden Herden durchsetzt und schliesslich mehr oder minder vollkommen zerstört wird. Ebenso ist auch bei Tuberculose der Hals- und Brustwirbelsäule das Bindegewebe in und zwischen den angrenzenden Muskeln der Sitz indurirender und verkäsender und zerfallender tuberculöser Entzündungsherde.

In ähnlicher Weise kann auch eine tuberculöse Erkrankung einer Schleimhaut, z. B. der Zunge oder der Stimmbänder, kann ferner auch eine Tuberculose der Haut (Lupus) auf die Muskeln übergreifen. In beiden Fällen treten im Muskelbindegewebe Tuberkel und Tuberkelgruppen auf, die späterhin verkäsen und zerfallen, während in der Umgebung neue Herde sich bilden und das intermusculäre Bindegewebe hyperplasirt.

Ueber die hämatogene Tuberculose des Muskels sind die Untersuchungen noch spärlich und unvollkommen, so dass wir nicht einmal sagen können, welchen Antheil die Muskeln an der allgemeinen Miliartuberculose nehmen. Zweifellos können sich indessen bei Verbreitung der Tuberkelbacillen auf dem Blutwege Tuberkel im Muskelbindegewebe entwickeln, und es bilden sich unter Umständen im Muskelbindegewebe auch vereinzelte oder zahlreiche grössere Knoten und weiterhin käsige Zerfallsherde mit indurirter Umgebung, sowie auch kleinere und grössere kalte, von tuberkelhaltigen Granulationsmembranen ausgekleidete Abscesse. Diese Bildungen sind ziemlich selten, doch ist ihre Häufigkeit bis jetzt wohl unterschätzt worden.

Sie kommen an sämmtlichen Körpermuskeln vor, scheinen indessen am Rumpf häufiger zu sein, als an den Extremitäten, und sind mit den früher als Scrofuloderma bezeichneten cutanen und subcutanen Hauttuberculosen in eine Linie zu setzen.

**Syphilitische Entzündungen** der Muskeln führen entweder zu schwieligen Verdickungen des Muskelbindegewebes mit Atrophie der Muskelfasern (Myositis fibrosa syphilitica), oder aber zu Bildung von verkäsenden in schwieliges Bindegewebe eingebetteten Gummata. Sie kommen am häufigsten in den Muskeln der oberen Extremität, namentlich im Biceps, in den Nacken-, Hals- und Rückenmuskeln, sowie in der Zunge vor und können unter Umständen Knoten von Hühnerei-, ja sogar von Faustgrösse bil-

den (VOLKMANN). Die syphilitische Bindegewebsinduration kommt am häufigsten am Biceps und Sternocleidomastoideus vor (VOLKMANN) und führt zu starker Verkürzung der erkrankten Muskeln.

Bei **Rotz** bilden sich in und zwischen den Muskeln kleinere und grössere Abscesse, ebenso bei **Actinomycose.**

*Literatur über Muskeltuberculose und Syphilis:* LINHART, *Oesterr. Zeitschr. f. prakt. Heilk. 1859 und Schmidt's Jahrb. N. 108 pag. 337; Handbücher der Chirurgie;* BIDDER, *D. Zeitschr. f. Chir. XVI;* MÖGLING, *Ueber chirurg. Tuberculosen, Mittheil. a. d. chir. Klinik von* P. BRUNS, *Tübingen 1883;* FEOKTISTOW, *Virch. Arch. 98. Bd.;* NEISSER, *Handb. d. spec. Path. von v. Ziemssen XIV;* VIRCHOW, *Die krankh. Geschwülste;* MAURIAC, *Leç. s. l. myopathies syphil., Paris 1878.*

§ 682. Im Perimysium der Muskelbündel, in den Fascien, Bändern und Sehnen und im intermusculären Bindegewebe kommt es unter pathologischen Bedingungen zuweilen zu **Knochenbildungen** in Form von Splittern, Platten und Spangen. Eine erste Form tritt vereinzelt auf und entwickelt sich entweder ohne erkennbare äussere Veranlassung und ohne Reizerscheinung, oder aber nach einmaligem oder oft wiederholtem Trauma, zuweilen auch im Anschluss an chronische Entzündung der betreffenden Gegend.

Die traumatischen Formen kommen am häufigsten im M. deltoides und M. pectoralis und in den Adductoren des Oberschenkels vor, wo ihre Bildung nachweislich mit dem Anschlagen des Gewehres und mit den durch das Reiten gesetzten Insulten der Muskeln zusammenhängt. Sie werden danach als **Exercier-** und **Reitknochen** bezeichnet. Weit seltener kommen durch Traumen veranlasste Knochenbildungen in anderen Muskeln, z. B. den Armmuskeln (bei Turnern) vor.

Die zweite Form muskulärer Knochenbildung ist das Hauptsymptom einer eigenartigen Affection jugendlicher Individuen, welche als **Myositis ossificans progressiva** bezeichnet zu werden pflegt.

Sie ist dadurch ausgezeichnet, dass theils im Anschluss an leichte Traumen, theils auch ohne äussere Veranlassung in den Muskeln, dem intermusculären Bindegewebe, den Fascien, den Sehnen und dem Periost teigige, oft schmerzhafte Schwellungen auftreten, denen sich alsdann unter Nachlass der Schwellung eine Knochenbildung anschliesst.

Am häufigsten beginnt die Affection in den Nacken-, Rücken- und Thoraxmuskeln und Fascien und verbreitet sich von da über den Körper. Indem der Process Jahre hindurch unter zeitweiligen Stillständen fortschreitet, kann schliesslich ein grosser Theil der genannten Gewebe der Sitz von Knochenbildungen werden. Spangen, Platten, knorrige und verästigte Bildungen von Knochengewebe treten in den Muskeln, Fascien und Sehnen in immer grösserer Zahl auf. Die Contraction der Muskeln, die Bewegung der Glieder, der

Wirbelsäule, des Kopfes, des Unterkiefers etc. werden immer mehr gehemmt und schliesslich durch Bildung knöcherner Verbindungen zwischen den in Gelenkverbindung stehenden Skelettheilen ganz aufgehoben. Der Körper wird zur unbeweglichen Bildsäule.

Die Vertheilung der Knochenneubildungen auf die genannten Gewebe ist in den einzelnen Fällen sehr verschieden. Manchmal ist das Perimysium der Muskelbündel und Muskelfasern in hervorragender Weise betheiligt; in anderen Fällen sind es mehr die Sehnen und Fascien, welche verknöchern. Häufig sitzt die Mehrzahl der Knochenspangen schon bei ihrer ersten Entwickelung dem Knochen auf, bilden also Exostosen, zuweilen sind einzelne Knochentheile zugleich hyperostotisch. Es lässt sich auch eine scharfe Grenze gegen die Fälle multipler Exostosenbildung ohne gleichzeitige Knochenbildung in den Muskeln nicht ziehen.

Die Bildung des neuen Knochens erfolgt stets im Bindegewebe und zwar in einer Weise, welche durchaus den periostalen Knochenbildungen entspricht. Es kann danach der Knochen sich aus wucherndem Keimgewebe und aus Bindegewebe sowohl direct als auch indirect, d. h. unter Vermittelung eines knorpeligen Zwischenstadiums bilden (Ziegler). Letzteres scheint besonders dann vorzukommen, wenn die Knochenproduction in rascher Weise erfolgt.

Die Muskelfasern verhalten sich bei dem ganzen Processe passiv. Von den im Perimysium sich entwickelnden Knochen verdrängt und durch die Feststellung der Knochen in dieser oder jener Stellung ausser Stand gesetzt, sich zu contrahiren, verfallen sie der Degeneration und der Atrophie.

Sowohl bei den vereinzelt als auch bei den multipel auftretenden und Jahre hindurch sich vermehrenden Knochenbildungen handelt es sich höchst wahrscheinlich um eine Erscheinung, welche in einer angeborenen anomalen Beschaffenheit des Bindegewebes der Muskeln, der Fascien, Bänder und Sehnen begründet ist. Es haben die betreffenden Gewebe bei der Entstehung Eigenschaften erhalten, wie sie sonst nur dem Periost zukommen. Es hat sich gewissermassen Periostgewebe in das Sehnen-, Fascien-, Bänder- und Muskelgewebe hineinverirrt, oder es hat keine strenge örtliche Scheidung der am Knochen aneinanderstossenden Bindegewebsformationen stattgefunden. Es besteht also eine Diathese zu Knochenbildung.

Die Traumen und Entzündungen sind nicht die letzte Ursache, sondern nur gelegentliche Veranlassungen, welche die Wucherung zum Ausbruch bringen. Es ist danach unpassend, den Process als Myositis ossificans zu bezeichnen. Das Wesen der Krankheit ist keine chronische Entzündung, sondern ein Wucherungsvorgang, welcher sich weit eher mit der Geschwulstentwickelung in Parallele setzen lässt. In einigen Fällen waren gleichzeitig Missbildungen der Extremitäten (Mikrodactylie) vorhanden.

*Literatur:* C. O. Weber, *die Exostosen u. Enchondrome;* Testelin u. Danbressi, *Gaz. méd. 1839;* Münchmeyer, *Zeitschr. f. rat.*

*Med. V u. XXXIV, 1869; Billroth, v. Langenbeck's Arch. X; Pitha, Wochenbl. d. Ges. d. Wiener Aerzte 1864; Virchow, Die krankh. Geschwülste II; Gibney, New-York med. Rec. 1875; Gerber, Ueber Myositis oss. progress., I.-D. Würzburg 1875; Haltenhoff, Arch. gén. de méd. 1869; Minkiewicz, Virch. Arch. 61. Bd.; Mays, ib. 74. Bd.; Zollinger, Ein Fall v. ausgedehnten Verknöcherungen, I.-D. Zürich 1867; Nicoladoni, Wiener med. Bl. 1878; Schultze, Arch. f. Psych. XI 1879; Kohts, Jahrb. f. Kinderheilk. XXI; Pinter, Beitr. z. Casuistik d. Myos. oss. progr., Zeitschr. f. klin. Med. VIII 1884; Kümmell, v. Langenbeck's Arch. XXIX.*

§ 683. **Primäre Geschwülste** der Muskeln sind ziemlich selten, das intermusculäre Bindegewebe und die Fascien sind jedenfalls viel häufiger der Boden, auf dem sich in der Tiefe gelegene Geschwülste der Extremitäten und des Rumpfes entwickeln.

Fibrome, Lipome, Angiome, Myxome und Chondrome sind sämmtlich selten. Rhabdomyome sind nur in einigen wenigen Fällen beobachtet (Billroth, Buhl).

Am häufigsten kommen Sarcome, sowie Fibrosarcome, Myxosarcome, Myxoliposarcome vor und bilden Geschwülste verschiedener Grösse, innerhalb welcher allfällig eingeschlossene Muskelbündel zu Grunde gehen. Die Geschwulstentwickelung geht vom Bindegewebe aus.

**Carcinome** kommen im Muskel nur **secundär** vor, am häufigsten dann, wenn Carcinome der Mamma, der Lippen oder der Haut auf die benachbarten Muskeln übergreifen, seltener nach Uebertragung der Krebskeime auf dem Blutwege. Die Krebswucherungen bilden entweder diffuse Infiltrationen des Muskelgewebes oder aber mehr oder weniger zahlreiche kleine, häufig den Muskelzügen entsprechend in Reihen gestellte Knötchen. Die Muskelfasern gehen im Gebiete der Krebswucherung zu Grunde. Nicht selten dringen dabei die Krebszellen in die Sarcolemmschläuche ein, wobei an der contractilen Substanz den Howship'schen Lacunen ähnliche Gruben entstehen.

Von **thierischen Parasiten** kommen im Muskel die Trichine (§ 210), der Cysticercus cellulosae (§ 216), der Echinococcus (§ 218) und die Miescher'schen Schläuche (§ 220) vor.

*Literatur über Geschwülste:* Manec (*Enchondrom*), *Gaz. des hôp. 1863;* Secourgeon (*Enchondrom*), *ib. 1859;* Paget (*Fibrom*), *Surgic., Pathol. II;* Lebert (*Fibrom*), *Phys. path. II;* Volkmann, *Bemerkungen über die vom Krebs zu trennenden Geschwülste, Halle 1858;* Billroth (*Rhabdomyom*), *Virch. Arch. 9. Bd.;* Buhl (*ebenso*), *Zeitschr. f. Biol. I 1865;* Demarquay (*Angiom*), *L'union 1861;* Rokitansky, *Path. Anat. II;* Cruveilhier, *Atlas;* Neumann (*Carcinom*), *Virch. Arch. 20. Bd.;* O. Weber (*Carcinom*), *ib. 39. Bd.;* R. Volkmann (*Carcinom*), *ib. 50. Bd.;* Waldeyer, *ib. 34. Bd.;* Sokolow, *ib. 57. Bd.*

## II. Pathologische Anatomie der Sehnen, der Sehnenscheiden und der Schleimbeutel.

§ 684. Die aus den Muskeln hervorgehenden **Sehnen** bestehen aus Bündeln oder Fascikeln dichten gefässlosen Bindegewebes, welche durch lockeres gefässhaltiges Bindegewebe, das interfasciculäre Gewebe untereinander verbunden werden. Nach aussen sind die Bündel einer Sehne von einer Bindegewebshülle umgeben, welche mit dem interfasciculären Gewebe in Verbindung steht.

Die **Sehnenscheiden** sind membranöse Umhüllungen der Sehnen, welche von der Substanz der Sehne fast vollkommen gesondert sind, so dass die letztere frei in ihnen hin und her gleiten kann. Durch Absonderung von Synovia wird der Weg der Sehne glatt erhalten.

Das gefässlose Gewebe der Sehnenfascikel ist zu primären Veränderungen wenig geneigt, es wird dagegen das Sehnengewebe nicht selten durch Erkrankung der Nachbarschaft in Mitleidenschaft gezogen und der Sehnenscheide kommen verschiedene eigenartige Erkrankungen zu. Verwundungen, Quetschungen, Zerrungen, Ueberanstrengungen der Sehnen und Sehnenscheiden, sowie Entzündungen der Nachbarschaft führen nicht selten zu Entzündungen derselben, zu **Tenosynovitis.**

Bei Anwesenheit von Entzündungserregern im Blute kommen auch hämatogene Sehnen- und Sehnenscheidenentzündungen vor.

Bei der **Tenosynovitis acuta sicca** bilden sich an der Innenfläche der Sehnenscheiden und der Oberfläche der Sehnen Faserstoffauflagerungen, so dass die aufgelegte Hand beim Hin- und Hergleiten der Sehnen ein knarrendes reibendes Geräusch empfindet. Sie kommt am häufigsten an den Sehnen der Rückseite des Vorderarmes vor bei Individuen, welche Händearbeit verrichten.

Die **Tenosynovitis acuta purulenta** entsteht am häufigsten nach Verletzungen und nach eitrigen Entzündungen der Nachbarschaft, so z. B. bei Panaritien. Sie ist durch Ansammlung von Eiter in dem Raum zwischen Sehnenscheide und Sehne und durch zellige Infiltration des interfasciculären Bindegewebes characterisirt.

Die Sehne wird dabei trübe und quillt auf. Nicht selten vereitert das interfasciculäre Gewebe, die Sehne fasert sich auf, die Faserbündel fallen auseinander und werden nekrotisch. Heilt die Entzündung ohne Sehnennekrose, so kommt es meist zu Verwachsungen zwischen der Sehnenscheide und der Sehne, doch kann auch eine vollständige Wiederherstellung der normalen Verhältnisse eintreten.

Die **tuberculöse Tenovaginitis** ist im Ganzen selten, kommt indessen sowohl secundär nach Knochen- und Gelenktuberculose, als auch primär vor. Die Tuberkel entwickeln sich vornehmlich in der Wand der Sehnenscheiden und ihre Bildung kann von Exsudationsprocessen (vergl. § 685) begleitet sein. Bei weiterem Ver-

laufe der Erkrankung bilden sich fungöse Granulationen, die Eiter secerniren und die Sehne ganz bedecken. Gleichzeitig wird die Wand der Sehnenscheide durch Bindegewebshyperplasie und Einlagerung von Tuberkeln und Tuberkelgruppen verdickt.

**Durchschnittene Sehnen** werden, falls nicht Eiterung eintritt, durch Bindegewebe wieder vereinigt, welches mit dem Bau der Sehnen nicht vollkommen übereinstimmt, sondern mehr Narbengewebe gleicht und äusserlich eine weniger weisse Farbe und einen geringeren Glanz besitzt.

Die Regeneration erfolgt durch eine Wucherung der Sehnenzellen und der Zellen des umgebenden Gewebes.

Wird von einer Sehnenscheide in Folge chronischer Reizzustände eine vermehrte Menge von Flüssigkeit abgeschieden, so kann sich eine Erweiterung derselben zu einer cystischen Bildung, ein **Hygrom der Sehnenscheiden** oder ein **Hydrops tendovaginalis** bilden. Am häufigsten kommt dies an den Sehnen der Hand, besonders in der Palma manus an den Scheiden der Flexoren vor. Da die Sehnenscheiden unter dem Ligamentum carpi volare hindurch ziehen, so wird die Geschwulst in der Mitte eingeschnürt und wird dadurch sanduhr- oder zwerchsackförmig. In anderen Fällen entarten die Scheiden der Fingertheile der Beugesehnen, oder die Sehnenscheiden des Handrückens, seltener Sehnenscheiden anderer Muskeln. Weiteres vergl. § 685.

*Literatur: Handbücher der Chirurgie;* Notta (*Tuberculose*), *Gaz. des hôp. 1860;* Verneuil (*Tuberculose*), *ib.;* Markowitz (*Tuberculose*), *ib. 1862;* Cazanow, *Des tumeurs blanches des synoviales tendineuses, Thèse de Paris 1866;* Pirogoff, *Ueber die Durchschneid. d. Achillessehne, Dorpat 1840;* Adams, *On the reparat. proc. in human tendons after subcut division, London 1860;* Boner (*Regeneration*), *Virch. Arch. 7. Bd.;* Billroth (*Regeneration*), *Beitr. z. pathol. Histol., Berlin 1858;* Dombowski, *Ueber die phys. Heilungsproc. nach subcut. Tenotomie, I.-Diss., Königsberg 1869;* Ginsburg (*Entzündung und Regeneration der Sehnen*), *Virch. Arch. 88. Bd.;* Beltzow (*Entwickel. und Regen. d. Sehnen*), *Arch. f. mikrosk. Anat. XXII 1883;* Weichel (*Hygrom*), *Ueber d. Ganglion crepitans Acrelii, In.-Diss., Giessen 1858. Weitere Literatur über Hygrom s. § 685.*

§ 685. Die **Schleimbeutel** sind im Bindegewebe gelegene und von einer Bindegewebsmembran mit glatter Innenfläche umschlossene Hohlräume, welche klare Synovia enthalten. Sie entstehen da, wo Muskeln oder Sehnen über Skelettheile hinweglaufen, oder wo Haut, Fascien und Muskeln fortwährend einem Druck und einer Verschiebung ausgesetzt sind, und entwickeln sich in der Weise, dass das Bindegewebe sich an den betreffenden Stellen immer mehr lockert, bis die Bindegewebsschichten sich vollkommen getrennt haben. Es sind also erworbene Bildungen und es ist danach auch ein Theil derselben inconstant. Auch können sich unter

besonderen Verhältnissen Schleimbeutel an Stellen entwickeln, welche gewöhnlich keine besitzen.

Bei der acuten Entzündung der Schleimbeutel, der **acuten Bursitis** oder dem **acuten Hygrom** treten im Innern derselben je nach der Form der Entzündung seröse oder serösfibrinöse und eitrige Massen auf und dehnen den Schleimbeutel aus, so dass sich ein fluctuirender Tumor bildet. Die Entzündung entsteht am häufigsten nach Contusionen, Verwundungen, Quetschungen etc., seltener als Folge von Blutinfectionen. Eitrige Entzündungen können auf die Umgebung sich verbreiten.

Die **Bursitis chronica** tritt am häufigsten in Form einer Flüssigkeitsansammlung im Schleimbeutel, eines **Hydrops bursarum** oder eines **Hygroma** auf. Zu Beginn ist der Inhalt meist schleimig zähflüssig, später wird er dünnflüssiger und verliert seine schleimige Beschaffenheit.

Die meisten Hygrome übersteigen die Grösse eines mittelgrossen Apfels nicht, doch sind mehrfach auch weit grössere Cysten beobachtet.

Am häufigsten ist das Hygroma präpatellare, welches durch eine cystische Entartung der Bursa präpatellaris, eines aus drei verschiedenen Taschen bestehenden Schleimbeutels entsteht.

Besitzt ein Schleimbeutel weite Communicationen mit einem Gelenke, so tritt gleichzeitig mit der Hygrombildung auch eine Flüssigkeitsansammlung im Gelenk auf.

Die Wand der Hygrome ist meist zart, kann sich aber bei langem Bestande erheblich verdicken, eine schwartige Beschaffenheit annehmen und stellenweise verkalken. Bei Gicht kommen auch harnsaure Ablagerungen vor. Zuweilen entsteht von vornherein eine stärkere Verdickung der Wand, während die vorhandene Flüssigkeitsmenge nur gering ist.

Sowohl in Sehnenscheiden, als in Schleimbeutelhygromen bilden sich in der Flüssigkeit oft fibrinöse Niederschläge, in Form rundlicher oder länglicher, birnen-, gurken- und melonenkernförmiger oder auch facettirter weisslich aussehender fester Gebilde, welche als **Corpuscula oryzoidea** bezeichnet werden. Sie bestehen aus scholligen, seltener aus geschichteten homogenen Fibrinmassen, welche von Spindelzellen durchzogen sind, und sind Fibrinniederschläge, welche später von Zellen durchsetzt und so bis zu einem gewissen Grade organisirt werden. Nach Volkmann treten in den Wandungen der Hygrome zuweilen zottige Wucherungen mit kleinen, an feinen Stielen aufgehängten reiskornförmigen bindegewebigen Auswüchsen auf, welche abfallen und so zu freien Körpern werden. Da man bei Druck auf die mit den freien Körpern gefüllten Hygrome ein eigenthümliches Crepitiren fühlt, so bezeichnet man eine solche Cyste wohl auch als **Ganglion crepitans.**

In seltenen Fällen entwickeln sich in der Wand von Hygromen **Knorpelwucherungen** und führen zur Bildung von erbsen- bis

kastaniengrossen freien Körpern, deren Beschaffenheit durchaus mit jenen übereinstimmt, welche sich in den Gelenkbändern bilden.

Sowohl in zuvor normalen Schleimbeuteln und Sehnenscheiden, als auch in Hygromen können sich in Folge von Traumen und Circulationsstörungen Blutungen mit mehr oder weniger reichlichen Fibrinniederschlägen einstellen. Sie werden als **Schleimbeutel-Haematome** bezeichnet.

**Tuberculöse Entzündungen** der Schleimbeutel kommen sowohl secundär als auch primär in Schleimbeuteln vor. Die Entwickelung von Miliartuberkeln in der Wand des Schleimbeutels kann mit serösen Exsudationen verbunden sein, so dass man ein **Hygroma tuberculosum** aufstellen kann.

Bei weiterer Entwickelung des Processes können an der Innenwand fungöse Granulationswucherungen auftreten, während die Wand des Schleimbeutels sich verdickt und von tuberculösen Granulationsherden, die später verkäsen, durchsetzt wird.

Als **Ganglion** oder **Ueberbein** bezeichnet man kugelige oder ovale oder gelappte Cysten von Erbsen- bis Taubeneigrösse, deren Inhalt aus einer gelbröthlichen krystallenen Gallerte oder Colloidmasse besteht. Die Innenfläche der meist derben Cystenwand ist glatt und mit Endothel bedeckt.

Die Bildung kommt nur in der Nähe von Gelenken vor, und ist an ein Kapselband, ein Ligament, eine Sehnenscheide, an das Periost oder an eine Gelenkkapsel angelöthet oder mit derselben durch einen hohlen oder soliden Stiel verbunden.

Nach Volkmann entstehen die Ganglien aus synovialen Divertikeln, deren blindes Ende durch Sekret, das sich später eindickt, erweitert wird, während das Lumen des Stieles, das sie mit der Gelenkhöhle verbindet, obliterirt.

*Literatur:* Virchow, *Würzburger Verhandl. II 1851 und Die krankh. Geschwülste I;* Nélaton, *Gaz. des hôp. 1852;* Michon, *Sur les tumeurs de l'avant bras etc., Thèse de Paris 1851;* Foucher, *Gaz. hebd. 1855 und Arch. gén. 1856;* Linhart, *Würzburger Verhandl. VIII 1858;* Teichmann, *Z. Lehre v. d. Ganglien, I.-D., Göttingen 1856;* Barwell, *Diseases of the joints, London 1861;* Heineke, *Die Anatomie u. Pathologie der Schleimbeutel u. Sehnenscheiden, Erlangen 1868;* Volkmann, *Chirurgie von v. Pitha u. Billroth II., Erlangen 1872;* Trendelenburg, v. *Langenbeck's Arch. XXI;* Riedel (*Tuberculose*), *D. Zeitschr. f. Chir. X u. XI.*

## SIEBZEHNTER ABSCHNITT.

# Pathologische Anatomie des männlichen und des weiblichen Geschlechtsapparates.

### I. Die Entwickelung des männlichen und des weiblichen Geschlechtsapparates und die wahren und falschen Zwitterbildungen.

§. 686. Die **inneren Geschlechtsorgane** entwickeln sich aus einer bei männlichen und bei weiblichen Individuen ursprünglich gleichen Anlage, welche aus einer an der medialen vorderen Seite des Wolff'schen Körpers oder der Urniere gelegenen Geschlechtsdrüse und aus einem als Müller'schen Gang bezeichneten Geschlechtsgang besteht. Letzterer bildet sich neben dem Wolff'schen Gang und mündet wie dieser in das untere Ende der Harnblase oder den Sinus urogenitalis ein. Beim männlichen Geschlecht verschwindet der Müller'sche Gang wieder bis auf geringe Reste, welche als Uterus masculinus oder Vesicula prostatica bestehen bleiben; es tritt dagegen die Geschlechtsdrüse mit dem Wolff'schen Gang in Verbindung, welcher dadurch zum Samenleiter wird und auch die Samenbläschen entwickelt. Die Verbindung beschränkt sich nur auf einen kleinen Theil des Wolff'schen Körpers, der grössere Theil desselben schwindet; ein kleiner Rest bildet die als Vasa aberrantia testis und als Organ von Giraldès bekannten Kanäle des Nebenhodens.

Beim weiblichen Geschlecht verschwindet der Wolff'sche Körper und sein Gang bis auf die als Nebeneierstock bezeichneten Drüsenschläuche. Von den Müller'schen Gängen entwickeln sich dagegen die unteren, zum Theil miteinander verschmolzenen Enden zur Scheide, zum Uterus und zu den Eileitern. Das oberste Ende des Müller'schen Ganges erhält sich nicht selten in Form eines dem Abdominalende der Tube anhängenden gestielten Bläschens, welches als Morgagni's Hydatide bezeichnet wird. Die Anlage der Geschlechtsdrüsen fällt in die fünfte Woche. Ihre Bildung wird bei Säugethieren (wahrscheinlich auch beim Menschen) dadurch eingeleitet, dass das Peritonealepithel an der betreffenden Stelle sich verdickt und zum Keimepithel (Waldeyer) wird, während zugleich

auch das Mesoderm wuchert. Ob die Hodenkanälchen vom Peritonealepithel abstammen (BORNHAUPT, EGLI), oder ob sie vom Wolff'schen Körper in die Hodenanlage hineinsprossen (WALDEYER), ist noch unentschieden (KÖLLIKER). Die Eierstockseier stammen vom Keimepithel. Die Umhüllungszellen der Graaf'schen Follikel hält WALDEYER ebenfalls für Abkömmlinge des Keimepithels, während KÖLLIKER sie von Zellsträngen und Kanälen ableitet, welche mit grösster Wahrscheinlichkeit als Sprossen des Wolff'schen Körpers gedeutet werden dürfen.

Die Verbindung der Wolff'schen Gänge mit dem Hoden leitet sich im dritten Monat ein und zwar so, dass eine gewisse Zahl der oberen Kanälchen der Urniere sich mit dem Hoden vereinigen und zum Kopfe des Nebenhodens, d. h. zu den Coni vasculosi sich gestalten, während die unteren durch Atrophie verloren gehen. Die Vasa aberrantia des Nebenhodens sind stehengebliebene Kanälchen der Urniere, welche keine Verbindung mit den Geschlechtsdrüsen eingegangen haben. Dieselbe Bedeutung hat auch die Paradidymis oder das Giraldès'sche Organ, ein kleiner länglicher, im Anfange des Samenstranges gelegener Körper, welcher aus Kanälchen und Bläschen mit niedrigem Cylinderepithel besteht, die weder mit dem Hoden noch mit dem Vas deferens eine Verbindung besitzen.

Welche Bedeutung den am Kopfe des Nebenhodens in wechselnder Zahl vorkommenden gestielten und ungestielten Hydatiden zukommt, ist noch nicht sicher entschieden (KÖLLIKER).

Die als Morgagni'sche Hydatide bezeichnete ungestielte Cyste ist nach WALDEYER als Rest des Müller'schen Ganges anzusehen. Nach ROTH kann sie ausserdem in naher Beziehung zum Wolff'schen Körper stehen, indem zuweilen ein Vas aberrans des Nebenhodens in die Morgagni'sche Hydatide tritt.

Die Samenbläschen sind Auswüchse des untersten Endes des Vas deferens.

Der Hoden liegt zuerst in der Bauchhöhle an der vorderen und medialen Seite der Urnieren neben den Lendenwirbeln; er muss danach, um den Hodensack zu erreichen, einen Ortswechsel, einen Descensus vollziehen. Es geschieht dies dadurch, dass der Hoden bei der Rückbildung der Urniere in nähere Beziehung zu dem Leitband der Urniere, einem vom unteren Ende der letzteren nach abwärts an die Stelle des später sich bildenden Leistenringes ziehenden Strange tritt. Im dritten Monat des Fötallebens bildet sich am Peritoneum eine Ausstülpung, welche in den Leistenkanal vorwächst. Sie wird als Processus vaginalis bezeichnet und tritt durch den äusseren Leistenring in den von dem äusseren Integument gebildeten Hodensack. Gleichzeitig tritt auch das Leitband unter dem Processus vaginalis in den Hodensack und bildet eine Verbindung zwischen der Haut des letzteren und dem aus der Urniere entstandenen Nebenhoden. Der Hoden senkt sich längs dieses Bandes von seinem Peritonealüberzug bedeckt nach abwärts, steht im siebenten Monat am Leistenring und ist bei der Geburt meist schon

in seiner definitiven Lage. Der Processus vaginalis schliesst sich bald nach der Geburt, bleibt indessen nicht selten auf grösseren oder kleineren Strecken erhalten und zuweilen selbst ganz offen.

Bei seinem Descensus ist der Hoden stets vom Peritoneum bedeckt, welches eine von dem Hodengewebe untrennbare Hülle bildet, die den Namen Albuginea testis erhalten hat. Der Ueberzug geht vom Hoden auf den Nebenhoden über und setzt sich hier in die Tunica vaginalis propria fort, welche nichts anderes ist als der abgeschnürte Theil des Processus vaginalis peritonei. Nach ihrer Genese kann man sonach die Albuginea auch als viscerales Blatt der Tunica vaginalis propria bezeichnen. Der zwischen parietalem und visceralem Blatt gelegene Spaltraum ist danach ein abgeschnürter Theil der Bauchhöhle.

Nach aussen wird die Tunica vaginalis propria von der Tunica vaginalis communis bedeckt, einer Membran, welche bei dem Descensus dem Hoden von der Tunica transversa abdominis mitgegeben wird und welche demgemäss das Vas deferens und die dasselbe begleitenden Gefässe und Nerven umschliesst, bis zum inneren Leistenring hinaufzieht und so den Samenstrang bildet. Nach aussen davon liegt der Musculus cremaster und weiterhin die Cooper'sche Fascie und die äussere Haut. Zwischen der T. v. communis und der T. v. propria liegt noch eine von KÖLLIKER als innere Muskelhaut beschriebene Muskellage, welche wahrscheinlich vom Leitbande herstammt.

Bei der Entwickelung der Scheide und des Uterus verbinden sich die Müller'schen Gänge und die Urnierengänge in ihren unteren Enden zu einem rundlich viereckigen Strange, dem Genitalstrange. Am Ende des zweiten Monates verschmelzen die Müller'schen Gänge zu einem einzigen Kanal, der sich dann zur Scheide und zum Uterus gestaltet. Die Verschmelzung erfolgt zuerst in der Mitte des Genitalstranges. Die Urnierengänge spielen keine Rolle, doch sind Reste derselben noch am Ende der Fötalzeit im breiten Mutterbande (KÖLLIKER) und in der Wand des Uterus (BEIGEL) gesehen worden.

Nach Mittheilungen von RIEDER sollen sich Residuen der Wolff'schen Gänge ungefähr bei einem Drittel der erwachsenen weiblichen Individuen in Form eines von einer Muscularis umschlossenen Cylinderepithelschlauches, oder als ein Muskelbündel ohne Epithel, welche der Uterus- und Scheidenmuscularis vorn seitlich eingelagert sind, erhalten.

Die Müller'schen Gänge münden anfänglich in den untersten Theil der Harnblase und zwar unmittelbar vor den Wolff'schen Gängen, während die Harnleiter sich höher oben ansetzen. Das unterste Stück der Harnblase, welches als Sinus urogenitalis bezeichnet wird, bleibt weiterhin im Wachsthum gegenüber den andern Theilen zurück, während die angrenzenden Theile des Harnapparates zur Urethra, und die Müller'schen Gänge zur Scheide werden.

Schliesslich sind Harn- und Geschlechtsapparat nur noch im Vorhofe der Scheide miteinander verbunden.

Da die Scheide sich später mehr ausweitet als die Harnröhre, so wird der Sinus urogenitalis, der anfänglich die unmittelbare Fortsetzung der Harnblase war, zuletzt wie zum Ende der Scheide, in das die Harnröhre einmündet. Die Abgrenzung des Uterus von der Scheide erfolgt im fünften Monat durch Bildung eines ringförmigen Wulstes. Der Hymen entsteht durch eine Umbildung des ursprünglichen Wulstes, mit welchem der Scheidenkanal in den Sinus urogenitalis, resp. in das Vestibulum vaginae hineinragt.

Das bereits erwähnte Leitband der Urnieren oder Gubernaculum Hunteri wird beim weiblichen Fötus später zum Ligamentum rotundum uteri. Mit dem Schwinden der Urnieren rücken die Eierstöcke ähnlich wie die Hoden gegen die Leistengegend hinab und stellen sich schief. Der Bauchfellüberzug der Urnieren wird zum Ligamentum latum uteri. Beim Schwunde der Wolff'schen Gänge kommt das Leistenband an den Müller'schen Gang zu liegen und zwar dahin, wo später die Tuba in den Uterus übergeht. An der Stelle, wo das Leistenband an die Bauchwand tritt, bildet sich wie beim Manne ein Processus vaginalis, der später aber verschwindet. Nur in sehr seltenen Fällen treten die Eierstöcke in die Ausstülpung ein und können dann durch den Leistencanal bis zu der grossen Schamlippe hinunterrücken.

Die **äussern Genitalien** beginnen sich schon in einer Zeit zu entwickeln, in welcher der Darm und der Urachus noch in eine gemeinschaftliche Cloake münden, sich somit die letztere noch nicht in eine Aftermündung und eine Harngeschlechtsöffnung getrennt hat. Die Entwickelung wird dadurch eingeleitet, dass in der sechsten Woche vor der Cloake ein einfacher Wulst, der Geschlechtshöcker und weiterhin zwei seitliche Falten, die Geschlechtsfalten entstehen. Gegen Ende des zweiten Monates tritt der Höcker mehr hervor und zeigt an seiner unteren Fläche eine Furche, die Geschlechtsfurche. Im dritten Monat scheidet sich die Cloakenmündung in eine Aftermündung und eine Harngeschlechtsöffnung. Beim männlichen Embryo wandelt sich der Genitalhöcker in den Penis um, an dem schon im dritten Monat die Glans kenntlich wird. Im vierten Monat schliesst sich die Furche zu einem Rohr. Zu gleicher Zeit vereinigen sich auch die beiden Genitalfalten zur Bildung des Scrotum. Ihre Verbindungsstelle bleibt durch eine Raphe gekennzeichnet, welche sich auch auf den Damm und den Penis fortsetzt. Mit der Schliessung der Geschlechtsfurche gewinnt der Sinus urogenitalis eine bedeutende Länge.

Das Präputium bildet sich im vierten Monat. Die Prostata entsteht im dritten Monat als eine Verdickung jener Stelle, wo Harnröhre und Genitalstrang zusammentreffen. Die Drüsen der Prostata wachsen im vierten Monate vom Epithel des Kanales aus in die Fasermasse der Umgebung ein.

Beim weiblichen Embryo fehlt die Verwachsung der Ge-

schlechtsfurchen und der Geschlechtsfalten, es bleibt daher der Sinus urogenitalis kurz. Der Geschlechtshöcker wird zur Clitoris, die Falten werden zu den grossen Schamlippen, die Ränder der Genitalfurchen zu den Labia minora.

*Literatur:* J. Müller, *Bildungsgeschichte der Genitalien, Düsseldorf 1830;* Waldeyer, *Eierstock und Ei, Leipzig 1870 u. Arch. f. mikr. Anat. XIII;* v. Beneden, *De la distinction originelle du testicule et de l'ovaire, Bruxelles 1874;* Bornhaupt, *Unters. üb. d. Entwickl. d. Urogenitalsyst. b. Hühnchen, Riga 1867;* Kölliker, *Entwickelungsgesch. d. Menschen, Leipzig 1879;* Beigel, *Centralbl. f. d. med. Wissensch. 1878;* Rieder, *Virch. Arch. 96. Bd.;* Roth, *Zeitschr. f. Anat. II, u. Virch. Arch. 81. Bd. u. Ueb. einige Urnierenreste, Festschr. z. F. d. 300jähr. Best. d. Univ. Würzburg, gewidm. v. d. Univ. Basel 1882.*

Die obenstehende Darstellung ist wesentlich dem Werke von v. Kölliker entnommen.

§ 687. Die eigenartige Entwickelung des männlichen und des weiblichen Geschlechtsapparates, bei welcher die verschiedenen Keimdrüsen, sowie auch die äusseren Genitalien aus einer ursprünglich gleichen Anlage entstehen, bei welcher ferner stets die Geschlechtsgänge beider Geschlechter angelegt werden, macht es von vorneherein wahrscheinlich, dass hier Missbildungen vorkommen werden, welche theils auf einer Ungleichheit der Entwickelung der rechtsseitigen und der linksseitigen Anlagen, theils auf einer gleichzeitigen Entwickelung der männlichen und der weiblichen Geschlechtsgänge, theils auf einer mangelhaften Uebereinstimmung der Ausbildung der innern und der äussern Genitalien beruhen.

Man pflegt eine Missbildung, welche sich auf eines der genannten Momente zurückführen lässt, und welche dadurch gekennzeichnet ist, dass der Geschlechtsapparat eines Individuums sowohl Theile des männlichen als auch des weiblichen Genitalapparates enthält, als **Hermaphrodismus** oder **Zwitterbildung** zu bezeichnen. Sind zweierlei Keimdrüsen vorhanden, so nennt man dies einen **Hermaphrodismus verus.** Beruht die Vermengung zweier Geschlechter nur auf einer Combination von männlichen und weiblichen Geschlechtsgängen oder auf einer Combination männlicher oder weiblicher Geschlechtsgänge mit andersgeschlechtlichen äusseren Genitalien, so nennt man dies einen **Pseudo-Hermaphrodismus.** Das Geschlecht desselben wird durch die Keimdrüsen bestimmt.

Der Körperbau der Hermaphroditen zeigt häufig eine eigenartige Mischung von männlichen und weiblichen Eigenschaften, z. B. Entwickelung der Brüste und eine Gestaltung des Halses und der Schultern, welche dem weiblichen Typus entspricht, während zugleich Bartwuchs vorhanden ist und auch die Gesichtsbildung, der Kehlkopf und die Stimme mehr männlichen Typus aufweisen. Bei Pseudohermaphrodismus stimmt der Habitus des Körpers durchaus

nicht immer mit der Keimdrüse überein. Es kann somit ein männlicher Hermaphrodit ein weibliches Aussehen bieten und umgekehrt.

Man kann (KLEBS) folgende **Hauptformen des Hermaphrodismus** aufstellen:

I. **Hermaphrodismus verus, s. Androgynes.**

Von diesem sind drei Formen denkbar:

1) Hermaphrodismus verus lateralis, die doppelseitige Zwitterbildung ist dadurch charakterisirt, dass beiderseits zugleich Hoden und Eierstock vorhanden sind, oder dass beiderseits in einem Organ Hoden- und Eierstockgewebe vereinigt sind. Nach KLEBS ist bis jetzt kein Fall publicirt, welcher das Vorkommen dieser Missbildung beim Menschen sicher stellte. HEPPNER dagegen gibt an, dass er bei einem Individuum mit hermaphroditischen äusseren Genitalen mit Vagina, Uterus und Tuben, im breiten Mutterbande sowohl einen Hoden als ein Ovarium gefunden habe.

2) Hermaphrodismus verus unilateralis, die einseitige Zwitterbildung ist derjenige Zustand, bei welchem auf einer Seite ein einziger, auf der anderen Seite zweierlei Keimdrüsen vorhanden sind. Sein Vorkommen ist beim Menschen ebenfalls nicht sichergestellt.

3) Hermaphrodismus lateralis, die seitliche Zwitterbildung ist dann gegeben, wenn auf der einen Seite ein Eierstock, auf der anderen ein Hode entwickelt ist. Sie ist beim Menschen mehrfach (FÖRSTER, BERTHOLD, BARKOW, H. MEYER, KLEBS) beobachtet, doch gelangt nach KLEBS jeweilen nur eine Keimdrüse und zwar in den bisherigen Fällen der Hoden zur vollkommenen Entwickelung, die andere bleibt rudimentär. Die zugehörigen Geschlechtsgänge können dabei sämmtlich vorhanden sein oder zum Theil fehlen. Die äusseren Geschlechtstheile sind missbildet und vereinigen Formen, welche theils dem männlichen, theils dem weiblichen Typus angehören.

II. **Hermaphrodismus spurius s. Pseudohermaphrodismus** ist charakterisirt durch eine doppeltgeschlechtliche Entwickelung der Geschlechtsgänge und der äusseren Geschlechtsorgane bei eingeschlechtlichen Keimdrüsen. Die ausgebildetesten Formen finden sich beim männlichen Geschlechte, bei welchem neben männlichen Genitalien, Vagina, Uterus und Tuben zu mehr oder minder vollkommener Ausbildung gelangen können. Viel seltener kommt es vor, dass beim Weibe Theile der Wolff'schen Gänge zur Entwickelung gelangen.

Bei männlichen Scheinzwittern sind ferner die äusseren Genitalien häufig missbildet und nähern sich den weiblichen, während umgekehrt bei weiblichen Scheinzwittern die äusseren Geschlechtstheile sich nach einem dem Manne zukommenden Typus entwickeln können.

Die Annäherung der äusseren männlichen Genitalien an den

weiblichen Typus kommt dadurch zu Stande, dass der Penis verkümmert bleibt, die Geschlechtsfurche im Penis sich unvollkommen oder gar nicht schliesst (Hypospadie) und die beiden Scrotalhälften getrennt bleiben und unter der Peniswurzel eine Grube lassen, welche den Rest des Sinus urogenitalis darstellt. Die Scrotalhälften sehen alsdann den grossen Labien ähnlich, namentlich dann, wenn der Descensus testiculorum unterbleibt. Die äusseren Genitalien des Weibes nähern sich den männlichen dadurch, dass die Clitoris sich zu einem Penis ausbildet, während das Vaginalostium sich verengt und die Schamlippen mit einander verwachsen. Der Eingang in die Harnröhre liegt unter dem Penis, die Scheidenöffnung unter ersterer. Unter Umständen können Vagina und Harnröhre gemeinschaftlich unter dem Penis ausmünden.

Die atypische Bildung der äusseren Genitalien kann sowohl für sich d. h. ohne Zwitterbildung im Gebiete der Geschlechtsgänge, als auch gleichzeitig mit dieser auftreten, ist demnach nicht von den Missbildungen in anderen Theilen des Geschlechtsapparates abhängig.

1) Pseudo-Hermaphrodismus masculinus, die männliche Scheinzwitterbildung, kommt in drei Unterarten vor.

Bei der ersten, dem Ps.-H. masc. internus sind die äusseren Geschlechtstheile nach dem männlichen Typus gebildet und auch die Prostata entwickelt, wird aber von einem meist am Colliculus seminalis in die Urethra mündenden Kanal durchbohrt, welcher sich nach oben in eine rudimentäre oder mehr oder weniger ausgebildete Vagina, oft auch in einen mehr oder weniger ausgebildeten Uterus, eventuell sogar in Tuben fortsetzt. Die männlichen Geschlechtstheile sind daneben normal oder mehr oder weniger missbildet.

Bei dem zweiten, dem Ps.-H. masc. completus, s. externus et internus, der vollständigen männlichen Scheinzwitterbildung, sind innerlich Scheide, Uterus und Tuben in mehr oder minder vollständiger Ausbildung oder aber nur Rudimente der ersteren vorhanden, während die äusseren Genitalien sich dem weiblichen Typus mehr oder weniger nähern. Der Penis wird meist hypospadisch und clitorisartig und unter ihm liegt eine Furche, an deren hinterem Ende gewöhnlich eine Oeffnung in ein kurzes Vestibulum führt, welches sich sofort in eine Urethra und eine Vagina theilt. Unter Umständen bleibt das Vestibulum und die Vagina getrennt. In seltenen Fällen sind die äusseren Geschlechtstheile normal geformt und es enthält der Penis nur einen doppelten Kanal, von dem der obere als Harnröhre dient, während der untere die Geschlechtsgänge aufnimmt. Bei stärkerer Ausbildung der Müller'schen Gänge sind die Vasa deferentia häufig defect, die Samenblasen können fehlen.

Bei Ps.-H. masc. externus, der äussern männlichen Scheinzwitterbildung weichen nur die äussern Genitalien vom männlichen Typus ab und nähern sich mehr oder weniger vollkommen dem weib-

lichen. Da hiebei auch der übrige Körper oft weibliche Formen zeigt, so geben diese Missbildungen leicht Veranlassung zu Verwechslung des Geschlechtes.

2) Pseudo-Hermaphrodismus femininus, die weibliche Scheinzwitterbildung, kommt in den nämlichen Formen vor wie die männlichen, ist indessen erheblich seltener.

Bei dem Ps.-H. femininus internus finden sich bei wohl entwickelten äusseren Genitalien Reste der Wolff'schen Gänge, welche im breiten Mutterbande oder in der Utero-Vaginalwand liegen und bis zur Clitoris reichen können. Bei Wiederkäuern bleiben sie normaler Weise stehen und bilden die Gärtner'schen Kanäle. Beim Menschen war ihre Persistenz bis in die jüngste Zeit nicht bekannt. Nach Mittheilungen von Rieder (vergl. § 686) soll sie häufig sein.

Der Ps.-H. fem. externus ist dadurch charakterisirt, dass sich der Bau der äusseren Genitalien dem männlichen Typus nähert.

Der Ps.-H. fem. externus et internus mit männlicher Ausbildung der äusseren Genitalien und Persistenz von Theilen der Wolff'schen Gänge ist nur in zwei Fällen (von Manec, Bouillaud und L. de Crecchio) beschrieben. Von innern männlichen Geschlechtsorganen fand sich in dem einen Fall eine Prostata, im andern fanden sich eine von der Vagina durchbohrte Prostata, Ductus ejaculatorii und ein den Samenblasen ähnlicher Sack, der in die Vagina mündete.

*Literatur:* Förster, *Die Missbildungen des Menschen, Jena 1865;* Geoffroy St. Hilaire, *Traité de Tératologie zool., Bruxelles 1857;* Crecchio, *Il Morgagni 1865;* Barkow, *Anat. Abhandl., Breslau 1851;* Virchow, *Würzburger Verhandl. III, Berl. klin. Wochenschr. 1872 und Ges. Abhandl., Frankfurt 1856;* Heppner, *du Bois-Reymond's Arch. 1870;* H. Meyer, *Virch. Arch. 11. Bd.;* J. Arnold, *Virch. Arch. 47. Bd.;* Klebs, *Handb. d. pathol. Anat. 1. Bd. 2. Abth., Berlin 1876;* Marchand, *Virch. Arch. 92. Bd.;* Henrichsen, *ib. 94. Bd.*

In obenstehendem Texte habe ich mich der Darstellung von Klebs angeschlossen.

## II. Pathologische Anatomie des männlichen Geschlechtsapparates.

### 1. Pathologische Anatomie des Hodens, des Nebenhodens und der Tunica vaginalis propria.

§ 688. Der **Hoden** ist eine tubulöse Drüse, deren knäuelförmig gewundene und untereinander anastomosirende Drüsenschläuche sich in kleine kegelförmige Läppchen gruppiren, deren

Spitzen dem Hilus zugekehrt sind. Nach aussen ist die Drüse von einer derben Membran, der Albuginea testis abgeschlossen, welche zwischen den Läppchen stärkere Bindegewebssepten nach dem Hilus absendet, wo sie zusammentreten und eine nach innen vorspringende Bindegewebsleiste, das Corpus Highmori, bilden. Dieses Bindegewebslager enthält die Ausführungsgänge der Drüsenläppchen, welche in Form enger gerader Kanäle eintreten, um im Corpus Highmori wieder ein Netz, das Rete Halleri oder R. testis zu bilden. Die Kanälchen des Hodens selbst sind verhältnissmässig weit, besitzen eine ziemlich starke membranöse Aussenwand und ihre Epithelzellen sind in mehrfacher Schicht übereinander gehäuft. Im Alter der Geschlechtsreife produciren sie die Samenfäden. Das Stützgewebe zwischen den Kanälchen ist ein lockeres, an Zellen, Blut- und Lymphgefässen reiches Bindegewebe. Die geraden Kanälchen sind eng, besitzen eine zarte Hüllmembran und ein niedriges Cylinderepithel. Das Rete testis besteht aus anastomosirenden Kanälchen, ohne besondere Grenzmembran, welche mit kleinen platten Zellen besetzt sind.

Der **Nebenhoden**, an welchem ein Kopf- und ein Schwanztheil unterschieden wird, liegt dem Corpus Highmori an und erhält aus dem Rete testis die Vasa efferentia. Indem letztere sich vielfach schlängeln und verknäueln bilden sie die als Coni vasculosi Halleri bekannten in Läppchen gruppirten Kanäle im Kopfe des Nebenhodens.

Sämmtliche Gänge der Coni vasculosi vereinigen sich zu einem einzigen Ausführungsgang, welcher im Körper und im Schwanz des Nebenhodens reichliche Windungen bildet. Am Ende des Schwanzes geht der Ausführungsgang vom Nebenhoden ab und wird nunmehr als Samenleiter bezeichnet. Er steigt umbiegend hinter dem Hoden und neben dem Nebenhoden mit einem gewundenen Abschnitt in die Höhe und zieht dann durch den Samenstrang nach dem Becken hinauf.

Die Kanäle des Nebenhodens besitzen eine einschichtige Lage hoher flimmernder Cylinderzellen, zwischen denen Ersatzzellen liegen, eine dünne Basalmembran und eine mehrschichtige Muscularis mit circulär angeordneten Fasern.

Die Kanäle des Nebenhodens werden durch stark entwickeltes, an Gefässen reiches Bindegewebe untereinander vereinigt. Der freie Theil des Nebenhodens ist von einer dichten, der Albuginea des Hodens entsprechenden, nur zarteren Bindegewebsmembran bedeckt, welche von der Serosa der Bauchhöhle gebildet wird.

Der Nebenhoden liegt in der Norm am hinteren Rande des Hodens, das Vas deferens steigt an der Innenseite des Nebenhodens empor.

Vollständiger **Defect des Hodens** ist sehr selten, ist indessen sowohl auf einer als auf beiden Seiten beobachtet. Gewöhnlich fehlt dabei auch der Nebenhoden und das Vas deferens ist rudimentär.

Ist ein Nebenhoden vorhanden, so kann er in den Hodensack hinuntergestiegen sein.

Vollkommener **Mangel** oder **partielle Defecte des Nebenhodens** bei ausgebildeten Hoden sind sehr selten. Eine Vereinigung der Hoden in der Bauchhöhle ist nur ein Mal beobachtet (GEOFFROY ST. HILAIRE).

**Angeborene Hypoplasie des Hodens** mit mangelhafter Entwickelung der Samenkanäle sowie eine mangelhafte Ausbildung des kindlichen Hodens zum Samen producirenden Hoden in der Pubertätszeit ist nicht allzuselten. Bei einseitiger Agenesie kann der andere Hoden eine compensatorische Hypertrophie erfahren. Doppelseitige Hypertrophie ist sehr selten.

Häufiger als die genannten Missbildungen sind **Lageveränderungen des Hodens**, welche sich darauf zurückführen lassen, dass der Descensus unterblieben oder nicht vollkommen ausgeführt ist. Behält der Hoden seine abnorme Lage, so bezeichnet man dies als **Ektopia**, (Retentio) und unterscheidet je nach dem Sitz eine Ektopie interna s. abdominalis und eine E. externa. Im ersteren Falle ist der Hoden in der Bauchhöhle verborgen (Kryptorchismus) und liegt entweder an seinem Entwickelungsorte (E. abd. lumbalis) oder in der Nähe der Oeffnung des inneren Leistenkanales (E. abdom. iliaca). Liegt der Hoden in der Bauchwand, so bezeichnet man dies als Ekt. inguinalis, liegt er vor der äusseren Oeffnung des Leistenkanales, als Ekt. pubica, liegt er in der Falte zwischen Hodensack und Oberschenkel als Ekt. cruro-scrotalis, liegt er in der Mittelfleischgegend, als Ekt. perinealis, liegt er in der Schenkelbeuge, als Ekt. cruralis.

Ein zur Zeit der Geburt innerhalb der Bauchhöhle oder im Leistenkanal liegender Hoden kann später zur Zeit der Pubertät noch in den Hodensack hinabsteigen. Mit dem Hoden bleibt gewöhnlich auch der Nebenhoden in abnormer Lage. Nur in seltenen Fällen, wenn keine feste Verbindung des Letzteren mit Ersterem besteht, trennt sich der Nebenhoden vom Hoden und tritt allein in das Scrotum.

Abnorme Lage des Hodens kann sowohl einseitig als doppelseitig vorkommen. Nicht selten finden sich daneben noch andere Hemmungsmissbildungen an den Genitalien. Die zurückbleibenden Hoden sind zuweilen mangelhaft entwickelt oder bilden sich in der Pubertätszeit nicht vollkommen aus. Nicht selten degeneriren sie und werden atrophisch, namentlich wenn sie im Leistenkanal liegen und häufigem Druck von Seiten der Umgebung ausgesetzt sind.

Zuweilen nimmt der Hoden im Hodensack eine abnorme Stellung ein, so dass z. B. der Nebenhoden nach vorne liegt und der Kopf nach unten sieht. Man bezeichnet dies als **Inversio testis.**

In seltenen Fällen kann auch ein an seiner normalen Stelle befindlicher Hoden durch Traumen etc. bleibend verlagert werden, namentlich nach dem Damm, dem Schenkel- und dem Leistenkanal

hin. Man kann dies als **Dislocation** der angeborenen Ektopie gegenüberstellen.

**Atrophie des Hodens** kommt, von der nach Verletzungen, Entzündungen und bei Geschwulstbildungen auftretenden abgesehen, am häufigsten in hohem Alter, zuweilen auch nach Erkrankungen des Centralnervensystemes, z. B. nach Verletzung des Hinterhauptes vor. Auch Gebrauch von Jod soll Atrophie verursachen können.

Die Samenproduction hört dabei auf. Das Lumen der Kanälchen enthält farblose Körner, Fetttröpfchen und Pigmentschollen.

Der Nebenhoden kann bei Atrophie des Hodens unverändert bleiben, atrophirt zuweilen indessen ebenfalls.

*Literatur:* Curling, *Diseases of the Testis;* Le Dentu, *Des anomalies du testicule, Paris 1869;* Kocher, *Krankh. d. Hodens etc., Handb. d. Chir. von v. Pitha u. Billroth III, Erlangen 1874;* Englisch, *Art. Hoden, Eulenburg's Realencyclopädie VI 1881;* Klebs, *Handb. d. pathol. Anat. I 1876;* Ebner, *Unters. üb. d. Bau der Samenkanälchen, Leipzig 1871;* Ludwig u. Thomsa (*Lymphgefässe d. H.*), *Wiener acad. Sitzungsber. XLVI;* Mihalkowicz (*Bau d. Samenkanälchen*), *Arbeiten a. d. phys. Anstalt zu Leipzig VIII 1873;* Gerster, *Die Lymphgefässe des Hodens, Zeitschr. f. Anat. und Entwickelungsgesch. II, Leipzig 1876.*

§ 689. Sowohl die Entzündung des Nebenhodens, die **Epididymitis**, als auch diejenige des Hodens, die **Orchitis** kommt am häufigsten nach Entzündungen in den übrigen Theilen des Urogenitalapparates und nach Traumen, seltener durch Infection auf dem Blutwege zu Stande, doch können Pyämie, Parotitis epidemica, Variola, seltener auch Scharlach, Abdominaltyphus und andere infectiöse Erkrankungen gelegentlich auch zu Hoden- und Nebenhodenentzündungen führen. Der Hoden selbst entzündet sich häufig secundär nach Entzündung des Nebenhodens.

Unter den Entzündungserregern, welche von der Harnröhre aus durch das Vas deferens in den Nebenhoden gelangen (Epididymitis urethralis) spielen die Kokken des Trippers die wichtigste Rolle, doch können auch die Entzündungserreger, welche bei den eitrigen, croupösen und gangränösen Blasen-, Harnröhren- und Prostaentzündungen im Urin vorhanden sind, Epididymitis und Orchitis verursachen. Es können sich ferner auch durch Blasen- und Harnröhrenoperationen hervorgerufene Entzündungen auf das Vas deferens und die Epididymis fortpflanzen.

Die frische Entzündung des Hodens ist durch eine Exsudation in das Hodenparenchym charakterisirt, welche ihren Sitz hauptsächlich im intertubulären Bindegewebe hat. Dasselbe ist stärker durchfeuchtet, mehr oder weniger von Rundzellen infiltrirt, meist so, dass dieselben nicht gleichmässig den ganzen Hoden durchsetzen, sondern Herde verschiedener Grösse bilden.

Gleichzeitig können auch Rundzellen in die Hodenkanälchen

eindringen und das Epithel kann degeneriren. Der Hoden erreicht unter Umständen die Grösse eines Gänseeies.

In ähnlicher Weise verhält sich auch der Nebenhoden, nur dass hier mehr Raum für eine interstitielle zellige Infiltration geboten ist. Bei gonorrhoischer Epididymitis kann das Epithel der Kanälchen von Rundzellen dicht durchsetzt, das Lumen mit ebensolchen Zellen angefüllt sein. Gleichzeitig findet auch eine Verschleimung, und eine Desquamation des Epithels statt, so dass also die Kanälchen vollkommen das Bild einer katarrhalisch afficirten Schleimhaut bieten.

Bei Traumen ist die Entzündung oft mit blutiger Infiltration des Gewebes complicirt, welche durch Gefässzerreissungen verursacht wird.

Das ausgetretene Blut und das entzündliche Exsudat können wieder resorbirt werden und der Process abheilen. Untergegangenes Epithel wird durch regenerative Wucherung ersetzt. Nicht selten erleidet indessen das Hoden- und Nebenhodengewebe bleibende Veränderungen.

Trägt der Entzündungsprocess einen eitrigen Charakter, wie dies z. B. bei pyämischen Metastasen sowie bei urethralen, durch Gonorrhoe, Lithotripsie, Stricturoperationen etc. herbeigeführten Entzündungen der Fall sein kann, so erreicht die zellige Infiltration eine solche Stärke, dass die Gewebselemente vollkommen verdeckt werden. Zuweilen sterben grössere Gewebsbezirke in Folge der starken Circulationsstörung ab, in anderen Fällen kommt es mehr zu einer allmählichen Auflösung und Verflüssigung des Gewebes. In beiden Fällen ist der Endeffect des Processes eine Vereiterung des Gewebes, eine **Abscessbildung.** Zuweilen sind die Herde nur klein, hirsekorn- bis erbsengross und liegen im Parenchym des Gewebes verborgen, in andern Fällen sind sie umfangreicher, bis kastaniengross und prominiren über die Oberfläche oder bedingen eine Vergrösserung des ganzen Organes.

Kleinste Herde können wohl resorbirt werden, grössere setzen der Resorption unüberwindliche Schwierigkeiten entgegen und bilden einen anhaltenden Entzündungsreiz, welcher zur Entwickelung von Granulations- und Bindegewebe in der Nachbarschaft führt. Hierdurch wird der Abscess mehr und mehr eingekapselt und kann sich zu einer aus fettigem Detritus und Cholestearin bestehenden breiigen Masse eindicken. Unter Umständen wird auch von Seiten der Wand von neuem Eiter secernirt, so dass der Abscess sich vergrössert. Gewöhnlich ist nur ein Eiterherd vorhanden, doch können sich auch mehrere zugleich entwickeln, welche alsdann durch verhärtetes Bindegewebe von einander getrennt werden.

Die Scheidenhaut kann, wenn die Abscesse klein sind und in der Tiefe liegen, unbetheiligt bleiben, doch greift die Entzündung meist auch auf sie über und führt zum Austritt seröser oder serös-fibrinöser und eitriger Exsudate in den Scheidenraum. Unter Umständen bricht der Abscess selbst in die Umgebung

durch und zieht danach auch die äusseren Hüllen des Hodens und endlich die Hautdecke in den Bereich der vereiternden Entzündung. Schliesslich kann ein Druchbruch nach aussen erfolgen, worauf sich der vorfallende Theil des Hodens mit einer Granulationswucherung (Fungus benignus) bedeckt, welche mehr oder weniger über die Perforationsstelle in der Haut vorragt.

In dem um ältere Abscesse gelegenen indurirten Gewebe sind die Drüsenkanäle ganz geschwunden oder wenigstens atrophisch und in Degeneration begriffen. Bei Epididymitis kann auch das Vas deferens obliteriren, daneben können indessen auch Kanälchen durch angestautes Sekret erweitert und in Cysten umgewandelt sein. Frisch besteht der Inhalt der letzteren wesentlich aus Zellen und Flüssigkeit. Späterhin bilden sich körnige Zerfallsmassen, zuweilen auch Cholestearintafeln.

Ist das Hoden- oder Nebenhodengewebe längere Zeit der Sitz einer in mässigen Grenzen sich haltenden Entzündung, z. B. nach gonorrhoischer Infection oder nach Traumen und dauert danach die zellige Infiltration des Bindegewebes, eventuell auch der Kanälchen längere Zeit an, so pflegt sich ähnlich wie bei chronischer Entzündung der Leber und Nieren eine **Hyperplasie des Bindegewebes** und eine Atrophie des Drüsengewebes einzustellen. Es entstehen so **Verhärtungen**, welche nach ihrer fertigen Ausbildung weissliche Herde und Züge bilden, welche einen mehr oder minder grossen Theil des Hodens oder des Nebenhodens einnehmen.

Im Inneren der Schwielen sind die Drüsenkanäle meist untergegangen, am Rande derselben pflegt der bindegewebige Theil der Wandung der Hodenkanälchen verdickt, das intertubuläre Stützgewebe verbreitert zu sein, während das Epithel atrophisch oder in Degeneration und Zerfall begriffen ist. Bei Nebenhodenverhärtungen bilden die verzerrten und verschobenen Drüsenkanäle zuweilen eigenartige an Krebszapfen erinnernde Zellhaufen und Stränge. Nach den mikroskopischen Bildern zu urtheilen, können sich auch atypische Epithelwucherungen einstellen, welche die Mannigfaltigkeit der Zellzüge noch erhöhen. Unter Umständen produciren die Epithelien Schleim, so dass sich kleine Schleimcysten bilden. Daneben können Kanälchen auch durch desquamirtes und verfettetes Epithel und durch eingedrungene und verfettete Wanderzellen, deren Masse weisslich erscheint, ausgedehnt werden.

Das Bindegewebe ist, so lange die Entzündung anhält, sowohl im Hoden als im Nebenhoden zellig infiltrirt. Nach Ablauf der Entzündung wird es zellarm, derb, zuweilen auffallend dicht, sclerotisch, homogen. Im letzteren Falle pflegen auch die Wände der Blutgefässe erheblich verdickt zu sein und ein homogenes Aussehen zu bieten. Im Nebenhoden kann das Bindegewebe auch eine schleimige Metamorphose eingehen.

Bei den durch Traumen veranlassten Nebenhoden- und Hodenatrophieen geht zuweilen nur das Epithel zu Grunde. Bei stärke-

ren Verletzungen treten Entzündungen auf, welche nach ihrem Ablauf Verhärtungen des Gewebes hinterlassen.

Neben dieser Form der chronischen Epididymitis und Orchitis, welche den entsprechenden Nieren- und Leberindurationen gleichzusetzen sind, bei welchen ferner das erkrankte Organ seine Grösse nur wenig verändert, zuweilen sich etwas vergrössert (Nebenhoden), zuweilen an Masse etwas einbüsst (Hoden), kommt nach Angabe der Autoren (cf. RINDFLEISCH u. KOCHER) auch eine acut oder schleichend beginnende chronische Orchitis vor, bei welcher im Laufe der Jahre der Hoden erheblich zunimmt und unter Umständen sogar die Grösse des Kopfes eines Neugeborenen erreicht. Nach KOCHER wird die Erkrankung durch eine entzündliche Infiltration des Hodenbindegewebes eingeleitet, welche weiterhin am Orte der stärksten Zellansammlung zu einer Degeneration und einer Nekrose des Epithels und weiterhin auch des Bindegewebes führt, während an Orten, welche weniger schwer erkrankt sind, das Bindegewebe hyperplasirt. Auf diese Weise entstehen im Laufe der Zeit von derbem Bindegewebe umschlossene Degenerations- und Zerfallsherde, die schliesslich zu einer breiigen Masse sich verflüssigen, welche aus fettigem Detritus und Cholestearin besteht. Entwickelt sich in der Wand der Zerfallscysten, an der Grenze von Lebendem und Todtem Granulationsgewebe, so kann dasselbe Zellen absondern, welche ebenfalls der Verfettung anheimfallen und die Inhaltsmasse des Herdes vermehren, so dass Cysten bis zu Hühnereigrösse und darüber sich bilden. KOCHER bezeichnet den Process als Orchitis diffusa, RINDFLEISCH als Orchitis atheromatosa.

Bei chronischer indurativer Entzündung des Hodens und des Nebenhodens wird auch die Scheidenhaut häufig in Mitleidenschaft gezogen. Namentlich von der Epididymis aus greift die Entzündung auf letztere über und führt theils zu serösen Ergüssen, theils zu Verdickungen und Verwachsungen der Blätter der Scheidenhaut (vergl. § 692).

Wird der Hodensack und die Tunica vaginalis verwundet, so dass der Hoden vorfällt und in einer gewissen Ausdehnung zu Tage tritt, so pflegen sich auf der Albuginea mächtige Granulationen zu erheben, welche über die Oberfläche der Haut hervortreten und eine Form schwammiger Wucherung bilden, welche mit andern ähnlichen Granulationsbildungen ebenfalls als **Fungus benignus testis** bezeichnet wird. Wird auch die Albuginea durchtrennt, so kann ein Theil der angrenzenden Samenkanälchen durch die Oeffnung vorquellen und absterben. Später entstehen in der Hodenwunde Granulationswucherungen.

Nach einiger Zeit wird die Granulationsbildung durch den Schluss der Scrotalwunde sistirt und der Process findet in der Bildung narbigen Bindegewebes seinen Abschlusss.

Die obige Schilderung der Epididymitis und Orchitis habe ich nach einigen Fällen traumatischer und gonorrhoischer Epididy-

mitis und Orchitis, welche ich zu untersuchen Gelegenheit hatte, entworfen. Da mein Untersuchungsmaterial klein ist, so dürften noch mancherlei Veränderungen bei chronischer Hodenentzündung vorkommen, welche keine Berücksichtigung gefunden haben. Ueber die mit Bildung von Verkäsungs- und Zerfallsherden verlaufende chronische Orchitis besitze ich keine eigene Erfahrung und habe mich danach an die von Kocher gegebene Schilderung angeschlossen.

Ich möchte indessen nicht unerwähnt lassen, dass es mir scheint, als ob unter der Bezeichnung chronische diffuse resp. atheromatöse Orchitis Processe vereinigt würden, welche theils der vereiternden Orchitis, theils der Hodensyphilis und Tuberculose, theils den Geschwulstbildungen angehören.

*Literatur:* Curling *l. c.*; Kocher *l. c.*; Schepeleben (*gonorrhoisch. Epidid.*), *Hosp. Tid. XIV 1873*; Garden (*Orchitis*), *Med. Times 1871*; Rindfleisch, *Pathol. Gewebelehre*; Rigal (*Experimentalunters. üb. traumatische Orchitis*), *Arch. de phys. VI 1879*; Steiner (*Chronische Orchitis*), *v. Langenbeck's Arch. XVI.*

§ 690. Die **Tuberculose des Hodens** und des **Nebenhodens** ist eine ziemlich häufige Erkrankung, welche meist im Nebenhoden, seltener im Hoden beginnt und sowohl in frühester Jugend als auch in späteren Jahren auftritt.

Die Hoden- und Nebenhodentuberculose kann der einzige tuberculöse Herd im Körper sein, doch ist es häufiger, dass auch noch andere Organe an Tuberkulose erkrankt sind.

Zuweilen ist erstere nur eine Theilerscheinung einer über den Urogenitalapparat, namentlich aber einer zugleich über Prostata, Samenbläschen und Harnblase verbreiteten Tuberculose.

Beginnt der Process an einer der letztgenannten Stellen, so erfolgt die Infection des Nebenhodens wahrscheinlich auf dem Wege des Vas deferens. In den anderen Fällen dürfte es sich meist um hämatogene Erkrankungen handeln.

Die ersten Stadien der Tuberkelentwickelung bekommt man aus naheliegenden Gründen nur sehr selten zur Untersuchung, am ehesten noch dann, wenn Miliartuberkel bei allgemeiner Miliartuberculose auch im Hoden und Nebenhoden auftreten. Derartige Tuberkel unterscheiden sich in nichts von Tuberkeln anderer Organe. Es sind zellige Knötchen, welche frisch grau durchscheinend sind und wesentlich aus Zellen bestehen, später trübe, undurchsichtig, gelbweiss werden und verkäsen. Treten sie im lockeren Bindegewebe des Nebenhodens auf, so sind häufig keine Kanälchen in das Gebiet der Knötchen eingeschlossen. Haben sie ihre Lage in den Läppchen des Nebenhodens oder des Hodens, so liegt natürlich ein gewisser Abschnitt des Drüsenparenchyms im Gebiete des Entzündungsherdes. Zu Beginn ist das interstitielle Gewebe von Zellen dicht durchsetzt, und auch in das Lumen der Kanälchen können extravasirte Zellen eintreten. Späterhin bildet sich das bekannte aus grossen und kleinen Zellen zusammengesetzte Tuberkelgewebe, das schliesslich der käsi-

gen Nekrose verfällt oder ein fibröses oder käsig fibröses Aussehen gewinnt.

Die Epithelien der im Gebiete der Knötchen liegenden Kanälchen können im Beginn Wucherungserscheinungen zeigen, stossen sich indessen später meist ab und gehen durch fettige Degeneration und nekrotischen Zerfall zu Grunde. In einem gewissen Entwickelungsstadium des Tuberkels, welches der Verkäsung vorausgeht, bilden die untereinander verschmolzenen Epithelzellen häufig kernhaltige Klumpen, welche mit Tuberkelriesenzellen überaus grosse Aehnlichkeit haben.

Die Structur des Nebenhodens oder des Hodens kann innerhalb eines Tuberkels ganz verwischt sein; doch lässt sich zuweilen auch noch an verkästen Knötchen das Stützgewebe von dem Lumen der Kanälchen unterscheiden. Sind die zur Untersuchung kommenden Knötchen schon etwas grösser, so bestehen sie meist aus Gruppen von Tuberkeln. In andern Fällen sind abgegrenzte Herde innerhalb des Knotens nicht vorhanden.

Der Befund durchgehends gleichartiger Knötchen ist, wie schon erwähnt, selten, weit häufiger gestalten sich die Verhältnisse zur Zeit der Untersuchung so, dass ein oder mehrere grössere Käseherde neben kleinen Knötchen vorhanden sind. Meist ist dabei der Nebenhoden am stärksten verändert, d. h. mehr oder weniger vergrössert und in eine käsige nach aussen von Bindegewebe umschlossene Masse verwandelt, oder aber verhärtet und von mehreren Käseknoten durchsetzt. Die Käseherde sind bald fest und trocken, bald weich und dann feuchter. Zuweilen hat schon eine theilweise Verflüssigung stattgefunden.

Nächst dem Nebenhoden ist häufig das Corpus Highmori am stärksten erkrankt, von Käseknoten durchsetzt oder ganz verkäst, während das Hodenparenchym nur kleinere graue und gelbweisse Knötchen enthält. Es kann indessen auch letzteres grössere Käseknoten mit grau durchscheinendem Hof oder mit fibrös indurirter Umgebung enthalten. Unter Umständen ist der grösste Theil des Hodens zu Grunde gegangen und von Käseherden durchsetzt oder auch nahezu ganz in einen käsigen Knoten verwandelt.

Neben den im Bindegewebe lagernden Käseknoten kommen auch weiche breiige käsige Massen vor, welche in glattwandigen Hohlräumen liegen. Sie haben ihren Sitz namentlich im Gebiete des Nebenhodens und sind nichts anderes als erweiterte, mit verkästem Sekret gefüllte Kanäle.

In einzelnen Fällen enthält der Hoden und Nebenhoden nur grosse Herde, während disseminirte Tuberkel fehlen. Häufiger sind indessen Letztere zahlreich vertreten.

Wenn im Nebenhoden oder Hoden ein tuberculöser Herd sitzt, so können sich die Tuberkelbacillen sowohl auf dem Lymphwege als auch innerhalb der mit dem Herd in Verbindung stehenden Kanälchen verbreiten. Durch den erstgenannten Verbreitungsmodus entstehen Entzündungsherde, welche im intertubulären Bindege-

webe auftreten und erst secundär auf die angrenzenden Kanälchen übergreifen. Bei Verbreitung der Bacillen im Lumen der Kanälchen wird zuerst deren Wand und dann deren Umgebung in Entzündung versetzt. Zuweilen ist der Process von einem weitverbreiteten Katarrh der Hoden- und Nebenhodenkanälchen begleitet.

Der einzelne Knoten wächst theils dadurch, dass an seiner Peripherie der Entzündungsprocess in continuirlicher Ausbreitung auf die Nachbarschaft übergreift, theils dadurch, dass benachbarte Herde miteinander verschmelzen. Bei der käsig fibrösen Form der Tuberculose erscheint sowohl das intertubuläre Gewebe als auch die Wand der Kanälchen selbst mehr oder minder hyperplasirt. Grössere Käseknoten pflegen früher oder später zu erweichen, so dass käsige Abscesse mit infiltrirter, in den oberflächlichen Lagen verkäster Wandung entstehen.

In vielen Fällen bleibt die Tuberculose auf das Gebiet des Hodens und des Nebenhodens beschränkt, allein unter Umständen erfolgt auch ein Durchbruch in das Cavum serosum und von da aus kann dann auch die Tunica vaginalis propria und weiterhin die T. v. communis und schliesslich die Haut ergriffen werden. Wie es scheint, erfolgt der Einbruch in die Umgebung besonders leicht vom Corpus Highmori und dem Nebenhoden aus.

Der Weg, den die Erkrankung nimmt, ist durch die Bildung von Knötchen, Knötchengruppen, Käseherden und Erweichungsherden gekennzeichnet. Bei Auftreten von Tuberkeln in der Tunica vaginalis können sich seröse und serös fibrinöse Exsudationen im Cavum vaginale einstellen. Früher oder später brechen die cutanen Zerfallsherde durch die äussere Decke durch und es entstehen mit tuberculösen Granulationen ausgekleidete Fistelgänge und Geschwüre. Wird durch die Verschwärungen die Oberfläche des Hodens theilweise frei gelegt, so wachsen aus derselben fungöse Granulationen, so dass der prolabirte Theil eine mit Granulationen bedeckte haselnuss- bis hühnereigrosse prominirende Masse bildet, welche als **Fungus testis tuberculosus** bezeichnet wird. Unter den Granulationen liegt das zellig infiltrirte, von Tuberkeln durchsetzte Hoden- oder Nebenhodengewebe. Die Albuginea ist bald noch nachweisbar, bald zerstört und durchbrochen, so dass also die Granulationen direct aus dem Hoden- oder Nebenhodenparenchym herauswachsen.

**Syphilitische Entzündungen des Hodens** kommen in späteren Stadien der Syphilis nicht selten vor und treten in Form intertubulärer Infiltrationen, die mit Schwellung verbunden sind, auf. Sie führen häufig zu einer mit Atrophie des Drüsengewebes verlaufenden fibrösen Induration des Gewebes, sowie zur Bildung von festen käsigen Gummiknoten, welche von schwieligem Bindegewebe umgeben sind. In seltenen Fällen kommen auch bei congenitaler Syphilis durch zellige Infiltration und Bindegewebshyperplasie bedingte Hodenvergrösserungen und Indurationen vor.

Bei der einfachen Induration wird das Hodengewebe von weissen

Bindegewebsstreifen durchzogen, welche besonders vom Rete nach der Albuginea ziehen. Die Gummiknoten entstehen dadurch, dass stellenweise das entzündlich infiltrirte Gewebe der Nekrose verfällt. Meist finden sich nur ein oder zwei Knoten, doch können sie auch in grösserer Zahl vorkommen, so dass das Gewebe des Hodens grösstentheils oder ganz in fibröses Gewebe umgewandelt ist, welches käsige Knoten einschliesst.

Das hyperplastische Bindegewebe ist zuerst zellreich, später zellarm, sclerotisch, das in demselben gelegene Drüsengewebe atrophisch oder ganz zu Grunde gegangen. Die Arterienwände sind stark verdickt, namentlich die Intima.

Der Nebenhoden erkrankt bei Syphilis nur sehr selten primär, häufig indessen secundär nach Erkrankung des Hodens. In der Albuginea stellen sich meist ebenfalls Entzündungen ein, welche theils zu serösen und serös fibrinösen Exsudationen, theils zu fibrösen Gewebsverdickungen und Verwachsungen führen. Unter Umständen kann auch die Tunica vaginalis communis und schliesslich die Haut des Scrotum in Mitleidenschaft gezogen werden; es können sogar erweichende Gummiknoten nach aussen durchbrechen. Fällt dabei der Hoden vor, so bedeckt sich seine Oberfläche mit Granulationen und bildet so einen **syphilitischen Fungus**, doch ereignet sich dies weit seltener als bei Tuberculose.

Bei Kindern, welche an hereditärer Syphilis leiden, kommt auch eine durch intertubuläre zellige Infiltration und Bindegewebshyperplasie bedingte Hodenvergrösserung vor, Gummiknoten sind dagegen nicht beobachtet.

Bei **Lepra** können sich im Hoden und Nebenhoden knotige Entzündungsherde bilden, innerhalb welcher das Drüsengewebe zu Grunde geht. Bei Rückbildung der Knoten bleibt der Hoden atrophisch.

Die Schilderungen, welche die verschiedenen Autoren von der Tuberculose des Hodens und Nebenhodens geben, lauten im ganzen recht verschieden, und zwar sowohl der makroskopische als auch der mikroskopische Befund (vergl. Rindfleisch, Virchow, Gaule). Die Differenzen scheinen mir wesentlich darauf zurückgeführt werden zu können, dass die Einen ihre Beschreibung wesentlich lymphangoitischen Tuberkeln entnahmen, während Andere von den Kanälchen ausgehende Herde vor sich hatten.

Neben der Tuberculose noch eine käsige Hodenphthise aufzustellen, wie dies manche Autoren (vergl. Gaule) thun, dazu finde ich keine Veranlassung. Ich habe typische Tuberkel in sehr zahlreichen Fällen nur ein Mal nicht gefunden und in diesem Falle bestand neben der Hodentuberculose eine Prostata- und Blasentuberculose. Ich zweifle nicht, dass eine geeignete Untersuchung Bacillen im verkästen Hoden nachgewiesen haben würde.

Kocher ist der Ansicht, dass fungöse Wucherungen auf prolabirtem Hoden vorzugsweise nach syphilitischen Hodenerkrankungen vorkommen. Nach dem, was ich gesehen habe, muss ich Virchow

beistimmen, welcher dies für selten erklärt. Von den Folgen schwerer Verletzungen abgesehen, sind sicherlich die meisten als gutartige Schwämme bezeichneten Wucherungen tuberculöse Erkrankungen.

*Literatur über Nebenhoden- und Hodentuberculose:* Virchow, *sein Arch. 15. Bd. und Die krankh. Geschwülste II;* Curling, *A pract. treatise on the diseases of the testis;* Cooper, *Observ. on the struct. and diseases of the testis;* v. Herff, *Ueber Tuberkelablag. u. d. gutart. Schwämme des Hodens, I.-D. Giessen 1855;* Demme, *Virch. Arch. 22. Bd.;* Gaule, *ib. 63. u. 69. Bd.;* Lubimow, *ib. 75. Bd.;* Rindfleisch, *Pathol. Gewebelehre;* Friedländer, *Samml. klin. Vortr. N. 64;* Hering, *Hist. u. exper. Stud. üb. d. Tuberculose, Berlin 1873;* Birch-Hirschfeld, *Arch. d. Heilk. 1871;* Nepveu, *Contrib. à l'étude des tumeurs du testicule, Paris 1875;* Kocher, *Handb. d. Chir. von v. Pitha u. Billroth III;* Steiner, *v. Langenbeck's Arch. XVI 1874;* Malassez, *Arch. de phys. III 1876;* Simonds, *D. Ztschr. f. Chir. XVIII 1882;* Reclus, *Du tubercule du testicule etc., Versailles 1876;* Englisch, *Eulenburg's Realencyclop. X 1881 Art. Hoden;* Waldstein, *Virch. Arch. 85. Bd.*

*Literatur über Hoden- und Nebenhodensyphilis:* Kocher, *l. c.;* Reclus, *De la syph. du test., Paris 1882 u. Gaz. hebd. 1883;* Dron, *Epididymitis syph., Arch. gén. de méd. II 1863;* Sigmund, *Wiener med. Presse 1868;* Virchow, *Geschwülste;* Fournier, *Du sarcocèle syph., Paris 1875;* Balme, *Epididym. syph., Thèse de Paris 1876;* Tédenat, *Ét. s. l. affect. syph. du testicule, Monpellier med. 1878;* Pinner (*Prim. Epididymitis*), *Berl. klin. Wochenschr. 1884;* Malassez et Reclus (*Orchitis*), *Arch. de phys. VIII 1881;* Hutinel (*Syph. Orch. b. Neugeborenen*), *Revue mens. de méd. 1878;* Henoch (*ebenso*), *Deutsche Zeitschr. f. prakt. Med. 1877.*

§ 691. Der Hoden und der Nebenhoden gehören zu jenen Organen, in welchen **Geschwülste** sich verhältnissmässig oft entwickeln und zwar sowohl solche, welche zu den epithelialen, als auch solche, welche zu den Bindesubstanzgeschwülsten gehören oder Mischformen von beiden darstellen.

Zunächst verdient hervorgehoben zu werden, dass im Nebenhoden, seltener im Hoden Bildungen vorkommen, welche zwar nicht zu den Geschwülsten im engeren Sinne gehören, indessen doch zu geschwulstartiger Vergrösserung des Organes führen. Es sind dies **Cysten,** welche durch Sekretansammlung in Nebenhoden- oder Hodenkanälchen entstehen, also zu den **Retentionscysten** gehören. Sie kommen am häufigsten an der Grenze des Rete gegen die Vasa efferentia und im Kopfe des Nebenhodens, seltener an anderen Stellen des Nebenhodens und des Hodens vor und haben einen klaren oder milchig getrübten (Galactocele), nicht selten mit Spermatozoen vermischten (Spermatocele) Inhalt. Die Wand ist bald mit hohem, nicht selten flimmerndem, bald mit niedrigem Cylinderepithel oder Plattenepithel besetzt.

Ein Theil der im Kopf des Nebenhodens sitzenden Cysten bleibt klein, kommt namentlich bei alten Männern vor und hat nur ge-

ringe Bedeutung. Wichtiger sind grössere, allmählich zunehmende, schon in jüngern Jahren auftretende Cysten, deren Inhalt unter Umständen auf funfzig bis hundert, ja sogar auf mehrere hundert Gramm ansteigen kann. Sie können an jeder Stelle des Kanalsystemes durch Sekretretention auftreten und sind danach, wie schon früher erwähnt, häufig Folgen von Entzündungsprocessen, durch welche das Lumen der Kanäle durch Veränderungen des Inhaltes oder der bindegewebigen Wand verlegt wird. Sie können indessen auch ohne voraufgegangene Entzündungen sich entwickeln und gehen dann namentlich von den blindsackförmigen, theils völlig abgeschlossenen, theils mit dem Kanalsystem des Hodens und Nebenhodens in offener Verbindung stehenden Vasa aberrantia aus, welche sich sowohl im Nebenhoden als auch im Rete testis (M. Roth) vorfinden. Vielleicht sind auch kleine, im Hoden vorkommende, mit Flimmerepithel versehene Cysten aus Resten fötaler Kanäle entstanden.

Kleine Cysten liegen in der Tiefe verborgen oder ragen über die Oberfläche vor, grössere Cysten drängen den Nebenhoden vom Hoden ab oder bedingen eine Vergrösserung desselben oder treten über dessen Oberfläche hervor. Enthalten sie Spermatozoen, so muss natürlich an irgend einer Stelle eine offene oder wenigstens offen gewesene Verbindung mit einem Samen führenden Kanal vorhanden sein. Nach Roth kommt eine von Luschka zuerst beschriebene Spermatocele der Hydatis Morgagni dadurch zu Stande, dass ein Vas aberrans des Nebenhodens (§ 686) in der Hydatide blind endet und durch hineingelangendes Sperma cystisch erweitert wird.

Neben diesen als selbständige Erkrankung oder als Complication von Entzündungen auftretenden Cysten werden Retentionscysten überaus häufig auch bei Geschwülsten beobachtet, welche zufolge dieser Combination als Cystosarkome, Cystocarcinome, Cystomyxome etc. bezeichnet werden.

Schon in den Retentionscysten, welche für sich im Nebenhoden auftreten oder Geschwulstbildungen begleiten (vergl. Fig. 351 $c\ c_1$), kommen nicht selten papilläre Erhebungen der Cystenwand ($d\ d_1$) vor, aus denen hervorgeht, dass die Wand der Cysten in Wucherung gerathen ist, so dass sie also nicht mehr lediglich in passiver Weise erweitert wird. Man kann eine solche Bildung als **Kystoma papilliferum** bezeichnen und in ihr einen Uebergang zu jenen Formen sehen, welche durch Neubildung von Drüsenschläuchen oder Epithelzapfen mit nachfolgender cystischer Entartung gekennzeichnet sind und danach als **Adenokystoma** bezeichnet werden müssen. Sie kommen hauptsächlich bei Individuen mittleren Alters vor, bilden Geschwülste, die sich aus Cysten verschiedener Grösse zusammensetzen und gehen, wie es scheint, meist vom Rete testis aus. Das Hodengewebe wird durch die wachsende Neubildung zur Seite geschoben, der Nebenhoden bleibt oft intakt, doch kann die Wucherung auch in dessen Gewebe eindringen.

Fig. 351. Carcinom des Hodens mit Knorpelherden und proliferirenden Cysten im Nebenhoden. Schnitt aus der äusseren Grenze der Geschwulst. *a* Aeussere Hülle des Tumor, der Albuginea des Nebenhodens entsprechend. *b* Stroma des Nebenhodens. *c* $c_1$ Cystisch erweiterte Nebenhodenkanäle. *d* $d_1$ Nebenhodenkanäle mit papillösen Wucherungen. *e* Knorpelherd. *f* Krebszellennester. Mit Müller'scher Flüssigkeit gehärtetes, in Alaunkarmin und neutralem carminsaurem Ammoniak gefärbtes, in Canadabalsam eingelegtes Präparat. Verg. 8.

Auffälliger Weise ist der Inhalt der Cysten nicht immer gleich. In den einen ist er schleimig flüssig, klar oder getrübt oder blutig gefärbt, in den anderen dagegen fettig, gelbweiss, breiig, dem Inhalt der Hautatherome ähnlich und man kann danach ein **Kystadenoma cysticum** und ein **Kystadenoma atheromatosum** unterscheiden. Bei dem Ersteren ist die Innenwand der Cysten mit Cylinderepithel ausgekleidet und der Inhalt entsteht namentlich durch Verschleimung von Zellen, die Letzteren besitzen ein geschichtetes, dem Rete Malpighii ähnliches Epithel und der Inhalt besteht aus fettigen Massen und Epithelschuppen. Zuweilen gehen zwischen benachbarten Cysten die Scheidewände in grösserer Ausdehnung zu Grunde, so dass die Zahl der Cysten sich vermindert, während ihre Grösse zunimmt. Bleibt nach Bildung der Zellschläuche oder der Epithelzapfen die Cystenbildung aus, so behält das neugebildete Gewebe eine compakte Beschaffenheit und die Neubildung wird als **Adenom** bezeichnet. Sie können ebenfalls Geschwülste von erheblicher Grösse bilden. Die zu atheromatösen Cysten füh-

rende Form besitzt Epithelzapfen mit Epithelperlen, welche den Kankroiden der äussern Haut ähnlich sehen (KOCHER).

Die **Carcinome** des Hodens (Fig. 351 *f*) bilden theils weiche markige, theils derbere, mit einem reichentwickelten Stroma versehene Tumoren, gehören also theils dem Carcinoma medullare, theils dem C. simplex und scirrhosum an. Nicht selten sind die einzelnen Theile der Geschwulst verschieden gebaut. Sie gehen ebenfalls meist vom Rete testis (KOCHER) aus, durchwachsen indessen sehr bald das Hoden-, oft auch das Nebenhodengewebe. Die Krebszellen gehen überaus häufig durch Verschleimung und Verfettung zu Grunde und bei den weichen Formen kommt es oft zu Blutungen. Die Schnittfläche pflegt danach ein buntes Aussehen zu bieten.

Durch Verschleimung und colloide Entartung der Krebszellennester können auch Cysten mit gallertigem und colloidem Inhalt entstehen, so dass man die Tumoren als Cystocarcinome und als Colloidcarcinome bezeichnen kann. Gleichzeitig können auch die zwischen dem Geschwulstgewebe oder in der Umgebung desselben noch erhaltenen Kanälchen (*d d*$_1$) Cysten bilden. Die Wand der Letzteren pflegt glatt, diejenige der Erweichungscysten zerfetzt zu sein.

Blut- und Lymphgefässmetastasen sind beim Hodencarcinom häufig. Es kann ferner die Wucherung auf die Scheidenhäute und die Haut des Scrotum übergreifen, doch ist dies selten, da die Albuginea den Durchbruch hindert.

Das Stroma sowohl der Adenome als der Carcinome enthält sehr häufig Knorpelherde (Fig. 351 *e*), welche theils rundliche Knötchen, theils gestreckte und verzweigte unregelmässig gestaltete Figuren bilden. Sie liegen namentlich in dem Gebiete des Rete testis, können indessen auch anderswo, z. B. im Nebenhoden auftreten. Bei ihrem Wachsthum brechen sie zuweilen in die Lymphgefässe und Samenkanäle des Hodens ein und können in denselben zu vielgestaltigen Gebilden heranwachsen. Man kann danach die Geschwülste als **Chondroadenome** und als **Chondrocarcinome** bezeichnen. Die Anwesenheit dieses dem Hoden fremden Gewebes darf wohl als eine Stütze jener Anschauungen angesehen werden, wonach Geschwülste aus Störungen der Entwickelung der Organe, d. h. aus verirrten Keimen entstehen können. In einigen Fällen hat man im Stroma von Hodenkystomen (BILLROTH, SENFTLEBEN) quergestreifte Muskelfasern gefunden, welche wohl ebenfalls als aus verirrten Keimen entstandene Bildungen anzusehen sind. ROKITANSKY hat auch einen wesentlich aus quergestreiften Muskelfasern bestehenden Tumor beobachtet.

Bei Carcinom des Hodens können im Stroma oder im Nebenhodenbindegewebe sarcomatöse Wucherungen auftreten.

Reine **Enchondrome**, also Hodentumoren, die der Hauptmasse nach aus Knorpel bestehen, sind im Ganzen selten. Sie gehen ebenfalls hauptsächlich vom Rete testis (KOCHER) aus, bestehen aus

einem oder mehreren bis wallnussgrossen Knoten oder setzen sich aus einer grossen Zahl kleiner, den oben beschriebenen ähnlicher Knorpelherde zusammen, welche in Bindegewebe liegen. Die Knorpelherde können auch bei diesen Tumoren in die Lymphgefässe einwachsen, sich in denselben verbreiten und Metastasen machen.

**Fibrome** sind nur in einigen wenigen Fällen im Rete testis und in der Albuginea gesehen worden, wo sie kleine, zum Theil verkalkte Knoten bildeten.

**Myxome** sind ebenfalls selten, dagegen kann das Stroma in Kystomen theilweise aus Schleimgewebe bestehen und ebenso kann sich innerhalb von Sarcomen Schleimgewebe bilden. In ähnlicher Weise kann Knochengewebe und Fettgewebe im bindegewebigen Stroma von Kystadenomen und Carcinomen vorkommen oder am Aufbau von Sarcomen Theil nehmen. Geschwülste, welche zum grössten Theil aus spongiösem Knochengewebe (NEUMANN) bestehen, sind sehr selten.

Von **Sarcomen** kommen ziemlich alle Formen vor, wie sie auch sonst beobachtet werden, also medullare Rundzellensarcome, Lymphosarcome, Alveolarsarcome, Spindelzellensarcome, Myxosarcome, Fibrosarcome, Riesenzellensarcome, Angiosarcome und Melanosarcome.

Sie gehen gewöhnlich vom Hoden, seltener vom Nebenhoden aus, doch wird letzterer meist frühzeitig mit ergriffen. Je nach ihrem Bau bilden sie theils feste, theils weiche medulläre Geschwülste, die mitunter eine sehr bedeutende Grösse erreichen. Zuweilen erfahren die im Gebiete der Wucherung liegenden Hodenkanälchen eine cystische Dilatation, so dass Cystosarcome entstehen. Wächst danach das wuchernde Sarcomgewebe in Form papillöser und warziger Erhebungen in das Innere der Cysten ein, so entsteht eine Bildung, welche man als Cystosarcoma papilliferum bezeichnen kann.

Fettige Degenerationen, Verkäsungen, Blutungen und Erweichungen kommen auch in Sarcomen häufig vor und bewirken eine bunte Beschaffenheit der Schnittfläche. Zuweilen entstehen Erweichungscysten.

Metastasenbildungen erfolgen sowohl auf dem Blut- als auf dem Lymphwege, namentlich bei medullären Formen. Durchbruch der Sarcomwucherung durch die Albuginea ist selten. Die Sarcome kommen in jedem Alter vor, sind indessen in der Jugend häufiger.

**Dermoide** des Hodens und Nebenhodens entstehen durch fötale Implantation von Elementen der äusseren Haut in die Anlagen der Geschlechtsdrüsen und bilden einfache Cysten, deren Wand die Charaktere der äusseren Haut mehr oder minder vollkommen besitzt und deren Inhalt aus breiigen Fettmassen, Epidermiszellen und Haaren besteht.

Die **Teratome** oder zusammengesetzten Dermoide besitzen einen complicirten Bau, indem sie in einer bindegewebigen Grundmasse rudimentäre Knochen, Zähne, Stücke des Centralnervensy-

stemes, Augenblasen, Knorpelstücke, quergestreiftes Muskelgewebe etc. enthalten können.

Nach KLEBS handelt es sich um Bildungen, welche wahrscheinlich durch eine Inclusion einer unvollständigen Keimspaltung entstehen.

*Literatur:* KOCHER *l. c.*; KLEBS *l. c.*; LUSCHKA (*Spermatocele*), *Virch. Arch. 6. Bd.:* STEUDENER (*Spermatocele*), *v. Langenbeck's Arch. X*; ROSENBACH (*Spermatocele*), *ib. XIII*; PETTAVY (*ebenso*), *ib. XVI*; GOSSELIN (*ebenso*), *Gaz. méd. de Paris 1851*; GROHÉ (*ebenso*), *Virch. Arch. 32. Bd.*; VIRCHOW, *Die krankhaften Geschw. u.* (*Kystadenom*), *sein Arch. 8. Bd.*; BILLROTH (*Kystadenom*), *ib. 8. Bd*; WALDEYER (*Versch. Hodentumoren*), *ib. 44. Bd.*; PAGET (*Chondrom*), *Med. Chir. Transact. XXXVIII*; P. DAUVÉ, (*Chondrom*), *Mém. de la soc. de chir. VI, Paris 1863*; NEUMANN (*Osteom*), *Arch. d. Heilk. X*; BIRCH-HIRSCHFELD (*Krebs*), *ib. IX*; WALDEYER, *Virch. Arch. 55. Bd.*; ROTH (*Cystenbildung u. Spermatocele*), *ib. 68. u. 81. Bd.*; EHRENDORFER (*Versch. Hodengeschwülste*), *v. Langenbeck's Arch. XXVII 1882*; CORNIL u. RANVIER, *Man. d'histol. pathol. II, Paris 1884*; C. WENDT, *The New-York Med. Journ. 1881*; HAVARD (*Kystom*), *Trans. of the Path. Soc. XXVIII*; LANG (*Dermoid*), *Virch. Arch. 53. Bd.*

§ 692. Ist der Hoden in den Hodensack hinuntergestiegen, so wird normaler Weise der Processus vaginalis über ihm geschlossen und in einen soliden Strang umgewandelt, doch ist es ein häufiges Ereigniss, dass die Obliteration ganz oder theilweise ausbleibt, so dass das Cavum vaginale mit der Bauchhöhle durch einen Canal verbunden ist, oder dass abgeschlossene oder mit der Bauchhöhle in offenem Zusammenhange stehende Hohlräume im Samenstrang liegen. Befindet sich der Hoden in abnormer Lage ausserhalb der Bauchhöhle, so besitzt er ebenfalls eine peritoneale Umhüllung mit einer abgeschlossenen oder mit der Bauchhöhle in Verbindung stehenden Höhle.

Die wichtigste Affection der Scheidenhaut ist die Entzündung, welche in ihren verschiedenen Formen ein sehr häufiges Leiden bildet und entweder als **Periorchitis** (KOCHER), oder als **Vaginalitis** (VIDAL, LANCEREAUX), oder richtiger als **Vaginitis testis** bezeichnet wird.

Die Entzündungen sind acut oder chronisch und treten theils secundär nach entzündlichen Erkrankungen des Nebenhodens und des Hodens, theils primär nach Traumen sowie nach Einwirkung verschiedener nicht näher gekannter Schädlichkeiten auf. Bezüglich der Traumen muss indessen hervorgehoben werden, dass häufig zuerst die Epididymis sich entzündet und dass die Scheidenhaut erst secundär in Mitleidenschaft gezogen wird.

In der Zeit der stärksten Function des Hodens besteht auch die grösste Disposition zur Entzündung. In tropischen und sub-

tropischen Gegenden sind die Entzündungen häufiger als in nordischen Ländern und treten in schwereren Formen auf.

Acute Scheidenhautentzündungen sind zuweilen Begleiterscheinungen acuter Hoden- und Nebenhodenentzündungen, wie sie bei Mumps, Blattern, Abdominaltyphus, Scharlach etc. auftreten können.

Die **Vaginitis s. Periorchitis serosa et serofibrinosa**, welche durch die Ansammlung eines serösen oder serösfibrinösen Exsudates im Cavum vaginale gekennzeichnet ist, kommt sowohl als ein acutes als auch als ein chronisches Leiden vor und entwickelt sich im letzteren Falle aus der acuten Form oder beginnt allmählich und schleichend. Im weiteren Verlauf nimmt die Flüssigkeitsmenge allmählich oder schubweise zu, eine Erscheinung, welche auf Zeiten stärkerer Entzündung hinweist. Hat sich eine erhebliche, äusserlich nachweisbare Menge von Flüssigkeit im Cavum vaginale angesammelt, so pflegt man den Zustand als **Hydrocele vaginalis** zu bezeichnen.

Die Menge der Flüssigkeit kann im Laufe von Monaten auf 500 bis 1000 bis 3000 Gramm ansteigen, so dass eine mächtige Geschwulst entsteht, welche den Hodensack hochgradig ausdehnt und vom Grunde desselben bis zum Poupart'schen Bande hinaufzieht. Der Hoden liegt meist an der hinteren unteren Seite des Tumor.

Zur Zeit des Beginnes kann die exsudirte Flüssigkeit zarte Fibrinflöckchen enthalten, welche sich der Oberfläche der Scheidenhaut auflagern oder wohl auch zarte Verbindungsfäden zwischen den Blättern der Scheidenhaut bilden. Die Flüssigkeit ist zuweilen auch durch ausgewanderte Zellen und abgestossenes Epithel getrübt oder durch ausgetretenes Blut roth gefärbt.

In alten grösseren Säcken ist die Flüssigkeit meist klar und farblos oder gelblich, zuweilen auch durch ausgetretenes Blut roth oder braun gefärbt. Sie kann ferner milchig getrübt sein und mehr oder minder reichliche glitzernde Cholestearintafeln enthalten oder gar zu einer weissen oder pigmentirten, breiigen, cholestearinhaltigen Masse eingedickt sein, Veränderungen, welche indessen nicht mehr der reinen Periorchitis serosa, sondern der Periorchitis plastica haemorrhagica zukommen.

Nicht selten enthält die Flüssigkeit der Hydrocelen Samenfäden (Hydrocele spermatica). Diese Erscheinung findet in einzelnen Fällen ihre Erklärung darin, dass gleichzeitig Spermatocelen vorhanden sind, welche durch Platzen ihren Inhalt in die Hydocele entleert haben. Häufiger wird der Eintritt von Spermatozoen in das Cavum vaginale dadurch vermittelt, dass (M. Roth) ein Vas aberrans des Kopfes des Nebenhodens bald an der Basis, bald näher dem freien Ende der Morgagni'schen Hydatide zu Tage tritt und frei in das Cavum vaginale ausmündet. Es beruht danach die Hydrocele spermatica meist auf einer congenitalen Anomalie.

Besteht eine Hydrocele schon längere Zeit, so kann gleichwohl die Scheidenhant nur wenig verändert sein. Meist ist sie

indessen verdickt und auch das subseröse Gewebe pflegt an Masse zuzunehmen. Nicht selten trägt die Innenfläche derbe platten- und leistenförmige fibröse Verdickungen, doch sind dies Erscheinungen, welche die Erkrankung aus dem Gebiet der reinen Vaginitis serosa herausheben und der Vaginitis plastica zuweisen.

Der Nebenhoden ist häufig, der Hoden zuweilen verhärtet und atrophisch, doch ist diese Veränderung meist nicht die Folge der Hydrocele, sondern durch eine chronische Epididymitis und Orchitis verursacht, welche vor der Vaginitis vorhanden und auch die Ursache derselben war. Das Hodenparenchym leidet unter dem Drucke der Hydrocele auffallend wenig.

Die Vaginitis serosa tritt meist einseitig auf und kommt auch bei Hodenektopie vor. Ist der Processus vaginalis nicht geschlossen, so kann der Inhalt der Hydrocele in die Bauchhöhle gedrängt werden (Hydrocele communicans vaginalis s. H. peritoneo-vaginalis).

Wird der Sack einer Hydrocele irgendwo eingeschnürt, so dass zwei durch eine Oeffnung oder durch einen Kanal verbundene Säcke vorhanden sind, so entsteht eine Hydrocele bilocularis. Der nicht am Hoden liegende Sack kann sowohl extraabdominal im Gebiete des Samenstranges, als auch intraabdominal liegen. Letzteres ist dann möglich, wenn vom Processus vaginalis nur das oberste Ende obliterirt ist. In einzelnen Fällen sind auch multiloculäre Hydrocelen beobachtet.

Stellt sich in einem stehengebliebenen Rest des Processus vaginalis eine seröse Exsudation und damit eine Flüssigkeitsansammlung ein, so bezeichnet man dies als **Perispermatitis serosa** (Kocher) oder als **Hydrocele funiculi spermatici cystica.** Sie kann für sich allein vorkommen oder sich mit einer Hydrocele vaginalis combiniren; sie kann ferner allseitig geschlossen sein oder mit der Bauchhöhe communiciren (H. funiculi communicans), liegt entweder intra- oder extrainguinal und reicht mitunter so weit nach abwärts, dass sie den Hoden zur Seite schiebt (H. extravaginalis).

Sammelt sich im Bruchsack einer Inguinalhernie Flüssigkeit an, so dass eine Geschwulst entsteht, so bezeichnet man dies als **Hydrocele hernialis.**

Die **Vaginitis s. Periorchitis purulenta** kommt am häufigsten nach Verletzungen der Scheidenhaut und nach Eiterungen des Nebenhodens und des Hodens, sehr selten als hämatogene Affection vor und tritt entweder in einer zuvor unveränderten oder in einer bereits entzündlich erkrankten Scheidenhaut (z. B. nach Punktion einer Hydrocele) auf. Sie ist durch Ansammlung eines eitrigen Ergusses im Cavum vaginale und durch Bildung eines eitrig fibrinösen Belages auf der Scheidenhaut charakterisirt. Bei septischer Infection kann sich eine faulige Zersetzung des Exsudates einstellen. Heilung kann durch Granulationsbildung und Verwachsung der Scheidenhautblätter untereinander erfolgen.

Eine eitrige Entzündung in einem Reste des Processus vaginalis wird als **Perispermatitis purulenta** bezeichnet.

Nicht minder häufig als die Hydrocele ist die **Vaginitis s. Periorchitis plastica,** eine Scheidenhautentzündung, welche wesentlich durch Gewebsneubildung an der Oberfläche und im Inneren der Scheidenhaut gekennzeichnet ist.

Die Erkrankung kann in einer zuvor gesunden Scheidenhaut, z. B. nach Traumen mit Blutung, nach Epididymitis u. s. w. beginnen, oder aber in einer bereits erkrankten Scheidenhaut, z. B. nach Punktion und Ausspülung einer Hydrocele auftreten. Sie dürfte wohl meist ähnlich wie die plastischen Formen der Pleuritis, Peritonitis und Pachymeningitis interna mit der Bildung zarter fibrinöser und zellig fibrinöser Exsudationen, welche sich der Scheidenhaut auflagern, beginnen. Weiterhin bildet sich ein gefässhaltiges Keimgewebe und fertiges Bindegewebe, welche in diese Auflagerungen hineinwachsen und dieselben substituiren.

Nach längerer Dauer des Processes liegen an der Oberfläche der beiden Blätter der Scheidenhaut bindegewebige Auflagerungen, welche mit der gleichzeitig verdickten Scheidenhaut dicke, harte, fibröse Platten, zum Theil auch leistenförmige Erhabenheiten bilden, die nicht selten mit Kalksalzen imprägnirt sind. Kocher hat durch solche fibröse Gewebshyperplasieen ausgezeichnete Scheidenhautentzündungen mit dem Namen einer **Periorchitis prolifera** belegt.

Nicht selten bilden sich zwischen den entzündeten und verdickten Blättern der Scheidenhaut membranen- und strangförmige Verwachsungen, welche unter Umständen zu einer Obliteration des Cavum vaginale führen. Solche Formen können als **Periorchitis adhaesiva** (Kocher) bezeichnet werden. Sammelt sich zwischen den Adhäsionsmembranen bei Steigerung der entzündlichen Exsudation eine grosse Menge von Flüssigkeit, so bildet sich eine eigene Form multiloculärer Hydrocelen.

Die Gefässe des jungen Keimgewebes und der neugebildeten Membranen sind anfangs weit und dünnwandig und es ist danach eine sehr häufige Erscheinung, dass schon nach geringfügigen Störungen der Circulation, nach Traumen u. s. w. Blutungen auftreten und zwar sowohl in Form kleiner Ekchymosen, als auch in grösseren Ergüssen in das Cavum vaginale. Hier führen dieselben zu rother und brauner Färbung des flüssigen Inhaltes, zur Bildung von Fibrinklumpen und geschichteten Fibrinmembranen, sowie zu Pigmentirung des Gewebes. Gleichzeitig wird durch die ausgetretenen und geronnenen Blutmassen die Entzündung und damit auch die Gewebsproduction stets wieder von Neuem angefacht.

So kommt es denn, dass gerade die mit Blutungen verbundene Form der plastischen Periorchitis, die **Periorchitis s. Vaginitis testis haemorrhagica** zu besonders hochgradigen Veränderungen führt. Die Verdickung der Scheidenhaut erreicht die höchsten Grade, die Bindegewebsplatten sind nicht selten verkalkt, seltener

verknöchert. Die durch Flüssigkeitsansammlung mächtig ausgedehnte Scheidenhaut kann einen Tumor von der Grösse einer Mannesfaust, ja sogar eines Mannskopfes bilden.

Die Innenfläche der Scheidenhaut ist mit geschichteten Fibrinlagen bedeckt, welche da oder dort von jungem Keimgewebe durchwachsen sind. Im Scheidenraum und zwischen den Fibrinmassen liegt eine klare, farblose oder gelbe oder rothe oder braune, seltener eine durch Beimischung von Fett milchig getrübte Flüssigkeit. Mit blutiger Flüssigkeit gefüllte Säcke werden als **Hämatocelen** bezeichnet. Nicht selten enthält die Flüssigkeit Cholestearin oder es hat sich eine aus fettiger Detritusmasse und Cholestearin zusammengesetzte weisse, oder durch körnigen Blutfarbstoff pigmentirte breiige Masse gebildet.

Meist ist der Nebenhoden stark indurirt und nicht selten in die Wand des Sackes so hineingezogen, dass er kaum mehr zu erkennen ist. Der Hoden springt noch in das Lumen des Sackes vor, ist aber von dicken Bindegewebslagen umgeben und schliesslich erscheint auch er nur wie eine spindelförmige Wandverdickung und sein Drüsengewebe ist mehr oder weniger atrophirt.

Eine plastische hämorrhagische Entzündung kann auch in abgeschlossenen Resten des Processus vaginalis im Samenstrang, und zwar sowohl extra- als intraabdominal vorkommen und wird als **Perispermatitis chronica plastica haemorrhagica**, nicht selten auch als Haematocele funiculi (extravaginalis) cystica bezeichnet.

Als **Vaginitis testis villosa s. verrucosa** (Lancereaux) kann man eine besondere Form der plastischen Periorchitis bezeichnen, welche durch die Bildung breit oder gestielt aufsitzender, flacher oder papillenförmiger und unregelmässig gestalteter Excrescenzen ausgezeichnet ist. Letztere erreichen mitunter eine nicht unerhebliche Grösse und können dendritische Verzweigungen bilden. Sie sitzen am häufigsten an der Scheidenhaut des Nebenhodens, wo man kleinste Zöttchen fast constant (Luschka) vorfindet. Erheben sie sich stärker über die Oberfläche, so kann ihr Stiel unter Umständen abreissen, so dass sich freie Körper bilden.

**Tuberculöse Entzündungen** der Scheidenhaut treten am häufigsten nach Tuberculose des Nebenhodens und des Hodens auf, kommen indessen auch ohne letztere vor und zwar sowohl in Form disseminirter Knötchen (Bulteau) als auch in grösseren Granulationsherden, also ähnlich wie die Bursitis tuberculosa. Die Tuberkeleruption kann mit Exsudation von Flüssigkeit in das Cavum vaginale verbunden sein.

**Syphilitische Entzündungen** der Scheidenhaut begleiten meist die syphilitischen Hodenerkrankungen, führen zu fibrösen Verdickungen und zu Verwachsungen der Blätter der Scheidenhaut und können auch mit Hydrocelenbildung verbunden sein. Gummiknoten der Tunica vaginalis sind sehr selten.

Gegenüber den Entzündungen spielen die übrigen Veränderungen der Scheidenhaut eine untergeordnete Rolle.

**Blutungen** in das Cavum vaginale oder **Hämatome der Tunica vaginalis** kommen nach Contusionen und Verletzungen, sowie auch bei hämorrhagischer Diathese vor, sind indessen bei zuvor unveränderter Scheidenhaut selten. Häufiger kommen sie bei Verletzungen von Hydrocelen vor, wonach letztere in Hämatocelen umgewandelt werden. Bei Blutungen in den Samenstrang wird in seltenen Fällen (Kocher) die Tunica vaginalis durch das andrängende Blut eingerissen, so dass Blut in das Cavum vaginale einströmt.

Die in der Scheidenhaut liegende blutige Flüssigkeit sowie die Gerinsel können sich lange Zeit erhalten, ohne Veränderungen einzugehen. Es kann indessen auch eine Entfärbung der Flüssigkeit und Resorption eintreten. Die liegenbleibenden Gerinsel führen zu Entzündung und weiterhin zu Neubildung fibrösen Gewebes an der Oberfläche der Scheidenhaut.

**Hydrops des Cavum vaginale** findet sich nicht selten als Theilerscheinung eines allgemeinen Hydrops. Lymphorrhagie mit Austritt milchähnlicher Flüssigkeit in das Cavum vaginale (Galactocelen) kommen namentlich in den Tropen vor und zwar unter den nämlichen Bedingungen, wie die lymphorrhagische Elefantiasis (§ 334).

**Primäre Geschwülste** der Tunica vaginalis propria sind selten. Beobachtet sind Fibrome, Sarcome, Myxome, Rhabdomyome (Rokitansky) und Dermoidcysten. Von thierischen Parasiten ist der **Echinococcus** einige Male in der Scheidenhaut beobachtet worden.

*Literatur über Vaginitis serosa:* Curling, *Traité prat. des mal. des testicules etc., Paris 1857;* Béraud, *Arch. gén. de méd. I 1856;* Chambard, *Ét s. l'anat. et la path. de la tunique vaginale, Montpellier 1864;* Virchow, *Die krankh. Geschw.;* Lecoq, *De l'hydroc. chron., Montpellier 1870;* Müller, *Henle u. Pfeuffer's Zeitschr. VIII 1856;* Panas, *Arch. gén. de méd. 1872;* Osborn, *St. Thomas Hosp. Reports VII 1876;* Kocher, *Handb. d. Chir. von v. Pitha u. Billroth III 1874;* Lancereaux, *Traité d'anat. path. II 1881;* Klebs, *Handb. d. path. Anat.;* Roth *(Hydrocele spermat.), Virch. Arch. 81. Bd.;* — *über Vaginitis prolifera;* Curling *l. c. und Med. Chir. Trans. XXXIII;* Kocher, *l. c.;* Lancereaux, *l. c.;* Virchow, *l. c.;* Gosselin, *Arch. gén. de méd. 1851;* Broca, *Gaz. méd. de Paris 1853;* Chapplain, *Marseille méd. 6me année 1869 und Gaz. méd. de Paris 1871;* Luschka, *Virch. Arch. 6. Bd.;* Jamain, *Haematocèle du scrotum, Thèse de Paris 1853;* Gosselin, *Arch. gén. de méd. 1850;* — *über Tuberculose:* Bulteau, *Bull. de la soc. anat. 1875;* Lancereaux, *l. c.;* — *über Geschwülste:* Kocher, *l. c.;* Poisson, *Des tum. fibr. péridídymaires, Thèse de Paris 1858;* Chambard, *Anat. et path. d. la tun. vag., Thèse de Paris 1858;* Rokitansky *(Rhabdomyom), Zeitschr. d. Wiener Aerzte 1849;* — *über Galactocele:* Fergusson,

*Trans. of the Path. Soc. of London XVI 1865*; Harley u. Mason, *ib. 1865.*

## 2. Pathologische Anatomie des Samenleiters, der Samenbläschen, des Samenstranges, der Prostata und des Penis.

§ 693. Der **Samenstrang**, Funiculus spermaticus, ist ein vom Hoden zum Leistenkanal verlaufender Strang, welcher nach aussen von der Tunica vaginalis communis, einer bindegewebigen Hülle, welche der Hoden bei seinem Descensus von der Fascia transversa abdominis erhält, umschlossen ist. In ihrem Innern liegt oberhalb des Hodens das Vas deferens, sowie die zum Nebenhoden und Hoden tretenden Blut- und Lymphgefässe und die Nerven. Alle diese Theile werden durch lockeres Bindegewebe untereinander vereinigt. Die Venen bilden innerhalb des Samenstranges ein Geflecht.

Das **Vas deferens** ist ein mit Cylinderepithel ausgekleidetes, mit einer starken Muskularis versehenes Rohr, welches sich in dem dem Blasengrunde anliegenden Abschnitte zu der sog. Ampulle, die zuweilen mit blinden Anhängen versehen ist, erweitert und zugleich Drüsen erhält.

Die **Samenbläschen** bilden ein Anhangsgebilde des Vas deferens, und stellen einen mit kurzen Aesten versehenen, unregelmässig ausgebuchteten Schlauch dar, dessen Schleimhaut reichlich Drüsen enthält. Sie setzen sich da an das Vas deferens an, wo dasselbe in die Prostata tritt. Jenseits ihrer Eintrittsstelle wird das Vas deferens als Ductus ejaculatorius bezeichnet.

Die wichtigsten **Veränderungen des Vas deferens** sind die Entzündungen (Deferenitis s. Spermatitis), welche sich im Anschluss an Entzündungen der Harnröhre, der Prostata, der Blase und des Nebenhodens einstellen. Am häufigsten handelt es sich um schleimige und eitrige Katarrhe, so z. B. bei gonorrhoischen Infectionen. Nach ulcerösen Entzündungen und Verletzungen kann sich eine Obliteration des Samenleiters einstellen.

Bei Tuberculose im Gebiete des Urogenitalapparates können in verschiedenen Theilen des Vas deferens, sowohl in dem im Samenstrang gelegenen Abschnitt, als auch in seinem im Becken gelegenen Theil, in der Ampulle und dem Ductus ejaculatorius tuberculöse Infiltrationen der Schleimhaut und weiterhin auch der Muscularis und des adventitiellen Bindegewebes mit nachfolgender Verkäsung und mit Zerfall und Geschwürsbildung auftreten.

Gummiknoten sind in einigen wenigen Fällen (Verneuil, Kocher) beobachtet.

Die **Samenbläschen** werden am häufigsten vom Samenstrang aus in Mitleidenschaft gezogen. Bei Katarrh füllt sich ihr Lumen mit schleimigen oder schleimig eitrigen, bei Tuberculose mit kä-

sigen Massen. Die Wände sind mehr oder weniger durch zellige Infiltration und Tuberkelbildung verdickt und können bei weit vorgeschrittener Tuberculose in grosser Ausdehnung der käsigen Nekrose verfallen.

Sowohl entzündliche Sekrete als auch der normale Inhalt der Samenkanälchen können bei Verhinderung einer Entleerung sich eindicken und durch Kalkablagerung verkreiden, so dass Concremente und Steine entstehen. Mehrfach ist die Anwesenheit von Samenfäden (Samensteine) in Concrementen constatirt worden.

Die im Samenstrang gelegenen **Venen** erfahren nicht selten varicöse Dilatationen, die sich bis auf ihre Wurzeln im Hoden und Nebenhoden und in der Scheidenhaut erstrecken. Sie führen zu Verdickungen des Samenstranges, welche als **Varicocelen** bezeichnet werden. Ihre Entstehung ist häufig auf Hemmung des Blutabflusses aus dem Samenstrang durch Geschwülste, Hernien etc. zurückzuführen.

Durch Oedem bedingte Schwellungen des Samenstranges sind als **Hydrocele diffusa funiculi** beschrieben.

Durch Berstung von arteriellen oder venösen Samenstranggefässen bei traumatischen Einwirkungen oder durch Zerreissung ectatischer Venen, selten von Arterien, z. B. bei Anstrengung der Bauchpresse, bei Husten etc. bilden sich grosse **Haematome des Samenstranges**, bei denen das Blut im lockeren Zellgewebe zwischen den einzelnen Gebilden des Stranges liegt und eine ganz bedeutende, zuweilen enorme Anschwellung des Samenstranges bedingt. Die Verbreitung des Blutes erstreckt sich meist über den ganzen Samenstrang (H. diffusum), vom Grunde des Scrotum bis zum Leistenkanal und kann sich durch den Leistenkanal bis ins subseröse Gewebe des Bauchfells erstrecken. Ist die Blutung nur klein, so bildet sich auch nur eine circumscripte Anschwellung des Samenstranges (Haematoma circumscriptum). Spontanheilung grosser Haematome pflegt nicht einzutreten, doch wird die Anschwellung später mehr circumscript. Kleine Blutungen können resorbirt werden, hinterlassen aber Gewebsverdichtungen und Pigmentirungen.

Bei Entzündung des Vas deferens kann der Process auch auf den übrigen Theil des Samenstranges übergreifen, namentlich bei tuberculösen Formen.

Von **primären Geschwülsten** kommen im Samenstrang Lipome, Fibrome, Myxofibrome, Myxome, Sarcome vor, sind jedoch selten. Bei Hodensarcomen und Carcinomen können sich Metastasen auch im Samenstrang entwickeln.

*Literatur:* Curling, *l. c.*; Kocher, *l. c.*; Klebs, *l. c.*; Poisson (*Fibrom*), *Thèse de Paris 1858*; Dubois (*Fibrom*), *Gaz. des hôp. 1864*; Mitchell (*Abscess d. Samenblasen*), *Med. Chir. Trans. XXXIII*; Godard (*Schrumpfung d. Samenbl.*), *Gaz. méd. de Paris 1856*; Paulizky (*Concretion d. Samenbl.*), *Virch. Arch. 16. Bd.*; Gosselin

(*Deferentitis*), *Gaz. des hôp. 1868;* Hutchinson (*ebenso*), *Med. Times 1871;* Beckmann (*Samenstein*), *Virch. Arch. 15. Bd.;* Reliquet (*ebenso*), *Gaz. des hôp. 1874.*

§ 694. Die **Prostata** ist ein drüsiges Organ mit einem an Muskelzellen reichen stark entwickeltem Stroma, welches den Anfangstheil des gewöhnlich als Harnröhre bezeichneten Canalis urogenitalis umfasst. Sie entsteht durch eine Modification der Wand des Urogenitalkanales und zwar dadurch, dass in derselben sich ein mächtiges Lager mit Cylinderepithel ausgekleideter, verzweigter, tubulöser, in Endsäckchen endender Drüsen bildet, welche durch ein an Muskelzellen reiches Stroma gestützt und nach aussen von einer dicken Lage glatter Muskelfasern umschlossen werden.

Die Drüse ist bei Kindern klein und nimmt erst vom 15. bis 25. Jahre erheblich an Grösse zu. Sie findet ihre stärkste Entwickelung an der hinteren Seite des Urogenitalkanales und bildet hier zwei durch einen Einschnitt voneinander getrennte Lappen. Zuweilen liegt zwischen letzteren noch ein Zwischenlappen. Der vor dem Urogenitalkanal gelegene Abschnitt ist meist nur schwach entwickelt und zuweilen sogar auf eine schmale bindegewebige Brücke reducirt, kann sich indessen zu einem Lappen ausbilden.

Die Drüsen münden seitlich von der als Samenhügel bekannten länglichen Erhöhung an der Hinterwand der Harnröhre, welche meist die Oeffnungen der Ductus ejaculatorii enthält.

Neben den Drüsen enthält die Prostata noch eine Tasche, die Vesicula prostatica, einen Rest der Müller'schen Gänge. Dass dieselbe vergrössert sein kann, ist bereits erwähnt worden (§ 687).

Nach Englisch können aus Resten der Müller'schen Gänge auch **Cysten** entstehen, welche innerhalb der Prostata oder in der Nähe derselben liegen.

Vollständiger **Mangel der Prostata** kommt nur bei stärkern Missbildungen des Urogenitalapparates vor. Ihre Grösse, sowie die Grösse der einzelnen Theile ist dagegen erheblichen Schwankungen unterworfen.

**Atrophie der Prostata** kommt sowohl bei jüngeren als bei älteren Individuen vor und kann sowohl das Stroma, als auch das Drüsengewebe betreffen. Fettige Degenerationen des Drüsenepithels kommen namentlich in höherem Alter vor.

Bei **Entzündungen** im Gebiete des Urogenitalapparates wird auch die Prostata oft in Mitleidenschaft gezogen, so namentlich bei gonorrhoischer Harnröhrenentzündung, bei eitriger und putrider Cystitis und nach Entzündungen des Rectum und des Beckenzellgewebes. Daneben bilden Verletzungen die häufigste Ursache, während hämatogene Entzündungen selten sind. Die entzündlichen Exsudationen führen zu mehr oder minder erheblicher Schwellung der Prostata. Bei Katarrh der Drüsen entleert sich aus deren Ausführungsgängen bei Druck trübes weissliches Sekret.

Meist gehen die Entzündungen durch Resorption des Exsudates

zurück; Verhärtung des Stroma's mit Atrophie der Drüsen ist selten. Bei eitrigen Entzündungen bilden sich gelbweisse Infiltrationsherde, welche sich verflüssigen und zu Abscessbildungen führen.

Sind die Abscesse klein, so können sie sich eindicken und verkalken und werden gegen die Umgebung durch Bindegewebe abgeschlossen. Grössere Abscesse, welche einen grossen Theil eines Lappens oder gar einen grossen Theil der Prostata einnehmen, brechen meist in die Umgebung durch, am häufigsten in die Harnröhre, zuweilen auch nach aussen in das umgebende Bindegewebe.

Tuberculöse Entzündungen kommen am häufigsten secundär nach Tuberculose benachbarter Theile des Urogenitalapparates vor, treten indessen auch primär in der Prostata auf. Es bilden sich dabei, ähnlich wie im Hoden, grössere Käseknoten und kleinere graue Knötchen. Erweichende Knoten können ähnlich wie Eiterherde in die Nachbarschaft durchbrechen.

Bei Rotz kommen eitrige Entzündungen vor.

Im hohen Alter enthalten die Drüsengänge und Beeren der Prostata meist **Concremente**. Die kleinsten sind nur mit dem Mikroskop nachweisbar, grössere bilden meist bräunliche bis schwarze, selten über hirsekorngrosse Körner und können auf den Schnittflächen in grosser Zahl erscheinen. Die grösseren sind in den äusseren Lagen meist deutlich geschichtet (vgl. § 61 Fig. 14*a*) und schliessen in ihrem Innern einen homogenen oder aus Körnern und Schollen bestehenden Kern ein. Kleine Concremente sind entweder ganz homogen oder zeigen im Centrum ein kernartiges Gebilde. Verschiedene Concremente können durch eine gemeinschaftliche Hülle zusammengehalten werden. Ein Theil derselben gibt die für Amyloid characteristische Jodreaction. Zuweilen verkalken sie, namentlich wenn sie eine erhebliche Grösse erreichen. Gleichzeitig pflegen sie dann unregelmässig zackig zu werden. Nach Stilling entstehen sie durch eine eigenthümliche hyaline Umwandlung des Protoplasma abgestorbener und abgestossener Zellen. Die kleinen, den Corpora amylacea ähnlichen Formen kommen schon in der Prostata des Kindes vor und ihre Bildung hängt mit dem Wachsthum der Drüse zusammen. Es findet nämlich bei Herstellung des Lumens in den anfänglich soliden Drüsensprossen ein Zerfall der Zellen in hyaline Schollen statt, welche sich aufeinanderlegen und durch Anlagerung neuen Materiales zu geschichteten Körpern werden. Reichlicher als in der Prostata der Kinder sind sie im höheren Alter, entstehen auch hier aus zerfallenen Zellen und vergrössern sich durch Anlagerung von Zellen. Das Pigment, das manche enthalten, stammt wahrscheinlich von gelben Körnern, welche bei bejahrten Individuen in einem Theil der Drüsenepithelien eingeschlossen sind.

Nach Stilling kommt bei alten und jungen Individuen auch eine hyaline Entartung der Muskelfasern vor, namentlich nach fieberhaften Krankheiten. Bei älteren Individuen erfährt die äusserste Lage der bindegewebigen Wand der Drüsenkanäle eine hyaline Verdickung, welche unter Umständen das Lumen verlegen

kann und dadurch die Retention von Sekret und die Bildung von Concrementen begünstigt.

Im höheren Alter stellt sich sehr häufig eine **Vergrösserung der Prostata** ein, wobei bald alle Theile gleichmässig, bald nur einzelne Lappen an Masse zunehmen. Die Schnittfläche bleibt dabei entweder gleichmässig gebaut oder lässt knotige Herde erkennen. In letzterem Falle zeigt auch die Oberfläche eine knollige Beschaffenheit.

Nehmen wesentlich die Seitenlappen an Masse zu, so wird die Harnröhre seitlich verengt; durch einseitige Hypertrophie wird sie seitlich verschoben. Bei starker Zunahme des hinteren Mittelstückes wird die Hinterwand des Blasenhalses und des Anfangstheils der Harnröhre nach innen vorgetrieben. Alle diese Veränderungen können ein mehr oder minder erhebliches Hinderniss für die Harnentleerung bilden.

Sowohl bei der **diffusen** als auch bei der **knotigen Hypertrophie** handelt es sich meist um eine Zunahme des fibromusculären Gewebes (Fibromyome), während das Drüsengewebe unverändert bleibt, oder atrophisch wird, oder cystisch entartet. Zuweilen nimmt indessen auch die Drüsensubstanz zu, unter Umständen so bedeutend, dass sie gegenüber dem fibromusculären Gewebe vorwiegt, so dass man die Bildungen als glandulare Hyperplasieen bezeichnen muss. Manche Autoren zählen sie auch zu den Adenomen.

**Destruirende Adenome** und **Carcinome** sind im Ganzen selten, können indessen sowohl bei jungen Individuen als auch im höheren Alter auftreten und bilden knotige, meist weiche Tumoren, welche nach dem Lumen der Harnröhre oder des Blasenhalses vorspringen und bei weiterem Wachsthum auch auf die Nachbarschaft übergreifen. Bei Zerfall der Neubildung bilden sich Geschwüre.

Am **Colliculus seminalis** kommen in seltenen Fällen als angeborene Bildungen klappenähnliche grosse Schleimhautfalten vor, welche die Entleerung des Urines hindern.

Die **Cowper'schen Drüsen** sind zwei, 6—8 Mm. Durchmesser haltende, gelappte Drüschen, welche in der Pars membranacea der Harnröhre unmittelbar hinter dem Bulbus des Corpus cavernosum urogenitale liegen. Bei Entzündungen der Harnröhre erkranken sie nicht selten ebenfalls in Entzündung, schwellen an, eitern in das Lumen der Harnröhre vor und vereitern unter Umständen. Bei chronischen Entzündungen können sie sich dauernd vergrössern und durch Verdichtung des Stroma's verhärten. Bei Verschliessung der Ausführungsgänge bilden sich zuweilen kleine Retentionscystchen.

*Literatur:* Socin, *Krankh. d. Prostata, Handb. d. Chir. von v. Pitha u. Billroth III;* Cruveilhier, *Anat. path. 39. livr.;* Paulitzky (*Bildung d. Concremente*), *Virch. Arch. 16. Bd.;* Langerhans

(*Bau d. Prostata*), *ib. 61. Bd.*; Luschka (*Mittelstück d. Pr.*), *ib. 34. Bd.*; Fürbringer (*Function*), *Zeitschr. f. klin. Med. III*; Stilling (*Function u. Entstehung v. Concrementen*), *Virch. Arch. 98. Bd.*; Iversen (*Concrementbildung u. Hypertrophie*), *Nord. med. Archiv II u. VI*; Tolmatscheff (*Cysten*), *Virch. Arch. 49. Bd.*; Thompson, *The diseases of the Prostata, III. ed. London 1868*; Béraud, *Des mal. de la prostate, 1857*; Hahn, *Ueb. die versch. Leiden der Prostata, Berlin 1869*; Hughe, *On diseases of prost. gland., Dublin 1870*; Pitha, *Handb. d. speciell. Path. v. Virchow 1855*; Tagand, *De la prostatite aiguë, Thèse de Paris 1858*; Guerlain, *De la prostatorrhée etc., Paris 1860*; Malzany, *De la prostat. aiguë, Paris 1865*; Deniau, *Essai s. l'inflamm. subaiguë de la pr., Paris 1865*; Pauli (*Hypertrophie*), *Virch. Arch. 27. Bd.*; Dodenil, *Rech. s. l'ulterat. sénile de l. pr., Paris 1866*; Virchow, *Die krankh. Geschw. III*; Wyss (*heterologe Neubildungen*), *Virch. Arch. 35. Bd.*; Jolly (*Krebs*), *Arch. gén. 1869*; Croft (*Krebs*), *Trans. of the Path. Soc. XIX, 1869*; Billroth (*Krebs*), *v. Langenbeck's Arch. X*; Englisch (*Cysten*), *Wien. med. Jahrb. 1873 u. 1874.*

§ 695. Der **Penis** besteht, von der Hautdecke abgesehen, aus der Pars cavernosa des Urogenitalkanales oder der Urethra und aus den im Genitalhöcker entstandenen Schwellkörpern. Im Gebiete der ersteren hat sich der äussere Theil der musculösen Wand des Urogenitalkanales in ein aus cavernösen, unter einander communicirenden Bluträumen bestehendes Gewebe umgewandelt, in dessen oberen Theilen die durch eine Schleimhaut und eine dünne, mit den Muskelzellen haltigen Wänden der cavernösen Bluträume in Zusammenhang stehende Muskellage abgegrenzte Harnröhre liegt. Am proximalen Ende bildet der paarig angelegte, aber zu einem einfachen Organ vereinigte Schwellkörper den Bulbus, am distalen Ende die Glans penis.

Die am Genitalhöcker entstandenen, von einer derben Hülle umgebenen Corpora cavernosa penis entspringen an den Schambeinästen und legen sich auf die dorsale Fläche der Harnröhre, um an der Hinterfläche der Eichel in den als Sulcus coronarius bezeichneten Furchen zu enden. Ihre Bluträume sind grösser und unregelmässiger als diejenigen des Schwellkörpers der Urethra. Die Hautdecke der Schwellkörper bildet am vorderen Ende des Schaftes des Penis eine Duplicatur, welche die Eichel bedeckt und als Praeputium bezeichnet wird.

Vollständiger **Mangel des Penis** kommt neben anderen Defecten an den äusseren Geschlechtstheilen vor, ist indessen sehr selten. **Verdoppelung** desselben, sowie die Bildung zweier Kanäle innerhalb eines Penis, von denen der eine dem Harn, der andere dem Geschlechtsapparat zum Abflussrohr dient, ist ebenfalls selten. Häufiger kommt eine **kümmerliche Ausbildung** des Penis vor, wodurch er sich in seinem Aussehen mehr oder weniger der Clitoris nähert. Meist ist damit eine **Hypospadie** ver-

bunden, d. h. eine Verlagerung der Urethralöffnung nach hinten, so dass dieselbe entweder an der Unterseite der Eichel oder des Peniskörpers oder an der Wurzel des Penis oder endlich sogar hinter dem Scrotum (Hypospadia perinco-scrotalis) liegt. Dieselben Verlagerungen können auch bei normal entwickeltem Penis vorkommen und beruhen auf einem partiellen Ausbleiben des Schlusses der Geschlechtsfurche (§ 686).

Als **Epispadie** bezeichnet man eine Verlagerung der Harnröhrenöffnung an die dorsale Seite des Penis. Sie ist seltener als die Hypospadie und beruht auf einem mangelhaften oder verspäteten Schluss des Beckens, so dass die Kloake früher in eine Darm- und Geschlechtsöffnung getheilt wird (THIERSCH). Unter Umständen bleibt der Penis in der ganzen Länge gespalten und es kann gleichzeitig eine Blasen- und Bauchspalte (§ 433) vorhanden sein.

Nicht selten ist eine abnorm starke Entwickelung, eine **Hypertrophie des Praeputium.** Ist dabei die Praeputialöffnung verengt, so dass das Praeputium nicht zurückgeschoben werden kann, so bezeichnet man dies als **hypertrophische Phimose.** Totaler **Mangel des Praeputium** ist selten, häufiger dagegen eine **abnorme Kürze** desselben.

Die Veränderungen des Urogenitalkanales sind bereits in § 475 besprochen worden.

An den Hautdecken des Penis und an der Eichel kommen namentlich die als Herpes (§ 322), Ekzem (§ 324), Ulcus molle (§ 331), syphilitische Initialsclerose und Ulcus induratum (§ 330), breites Condylom (§ 318), Erysipel (§ 314), Elephantiasis (§ 334 und § 337), spitzes Condylom (§ 333) und als Carcinom (§ 340) bezeichneten Hautaffectionen vor.

Entzündung der Eichel wird als **Balanitis,** solche des inneren Blattes des Praeputium als **Posthitis** bezeichnet. Sie können einer der eben erwähnten Formen der Hautentzündung angehören, werden indessen häufig durch Zersetzung des bei Mangel an Reinlichkeit unter der Vorhaut sich ansammelnden Talgdrüsensekretes (Smegma), sowie durch zersetzten oder mit infectiösem Eiter gemischten Urin, oder durch eitrigen Ausfluss aus der Harnröhre (Gonorrhoe, Schanker) verursacht. Nach FRIEDREICH werden die bei Diabetes vorkommenden Entzündungen durch Aspergilluswucherungen unter der Vorhaut hervorgerufen. Das Praeputium schwillt dabei durch Oedem meist mächtig an. Kann die vorgeschobene Vorhaut infolge der Schwellung nicht zurückgezogen werden, so bezeichnet man dies als **entzündliche Phimosis;** kann die zurückgeschobene Vorhaut nicht mehr vorgeschoben werden, als **Paraphimosis.** Bei schweren Formen der Entzündung entstehen Geschwüre, zuweilen sogar gangränöse Nekrose der Eichel und des Praeputium. Bei Heilung ulceröser Processe können sich Verwachsungen zwischen der Eichel und dem Praeputium bilden.

Chronische Reizzustände führen zur Bildung von spitzen **Condylomen.**

Harte und weiche **Schanker** sitzen am häufigsten am Frenulum, an der Eichel und am Praeputium.

**Hauthörner** (§ 333) kommen zuweilen auf papillären Excrescenzen der Vorhaut und der Eichel vor.

Die **Carcinome** entwickeln sich am häufigsten an der Eichel und am Praeputium und treten sowohl in Form mächtiger papillärer Wucherungen als auch in Form von Geschwüren auf. Unter Umständen wird der ganze Penis von der Wucherung ergriffen und zerstört.

Unter dem Praeputium liegende, aus Smegma und abgestossenen Epithelzellen bestehende Sekretmassen können sich bei enger Vorhaut mit harnsauren Salzen, Kalk etc. inkrustiren, so dass sich Concremente, sog. **Praeputialsteine** bilden. Unter Umständen gelangen auch mit dem Urin abgehende Concremente unter die Vorhaut und vergrössern sich hier weiter.

Von den Veränderungen der **Schwellkörper** des Penis sind die Zerreissungen, Verletzungen und Quetschungen die wichtigsten, da sie einestheils zu starken Blutungen führen und häufig mit mehr oder minder erheblicher, durch narbige Induration und Verödung des cavernösen Gewebes bedingter Verunstaltung des Penis heilen. (Näheres findet sich in den Handbüchern der Chirurgie).

Entzündungen der Schwellkörper kommen am häufigsten nach Entzündungen der Haut oder der Harnröhre sowie nach Traumen vor, können indessen auch bei verschiedenen Infectionskrankheiten wie Pyämie, Variola, Typhus u. s. w. auftreten. Sie sind durch Schwellung der Schwellkörper ausgezeichnet und können zu Vereiterung und Gangrän und weiterhin zu narbiger Verunstaltung des Gewebes führen. Zuweilen entstehen nach Entzündungen knotige Verhärtungen der Schwellkörper.

In seltenen Fällen stellt sich nach voraufgegangenen Entzündungen eine partielle Verknöcherung des Bindegewebes der Schwellkörper ein, am häufigsten in der Scheidenwand der Corpera cavernosa penis.

Das **Scrotum** ist ein von der Haut gebildeter Sack, der paarig angelegt ist und sich in der median verlaufenden Raphe vereinigt. In seinem subcutanen Gewebe liegt eine Lage glatter Muskelfasern, die Tunica dartos.

Die Veränderungen des Scrotum stimmen mit denjenigen der äusseren Haut überein. Besonders häufig kommen Elephantiasis, Ekzema marginatum (§ 349) und Carcinom (bei Schornsteinfegern und Paraffinarbeitern) vor. Ferner sind Dermoide und Teratome mit verschiedenen Gewebsformationen im Scrotum verhältnissmässig häufig.

*Literatur: Handbücher der Chirurgie;* Klebs, *l. c.* § 686: Thiersch (*Epispadie*), *Arch. d. Heilk. X;* Berch (*ebenso*), *Virch.*

*Arch. 41. Bd.*; Podrazky, *Verletz. u. Krankh. d. Penis u. d. Harnblase, Handb. d. Chir. von v. Pitha u. Billroth II 1871—1875*; Roth (*Der angeborene Defect des Praeputium*), *Correspbl. f. Schweiz. Aerzte 1884*; Zahn (*Concremente*), *Virch. Arch. 62. Bd.*; Verneuil (*Dermoid. d. Scrotum*), *Arch. gén. 1855*; Englisch, *Eulenburg's Realencyclopädie X 1882, Art. Penis.*

## III. Pathologische Anatomie des weiblichen Geschlechtsapparates.

### 1. Pathologische Anatomie des Ovarium.

§ 696. Das **Ovarium** bildet nach Eintritt der Geschlechtsreife ein ovales etwas abgeplattetes Organ von 3—5 ctm Länge, welches innerhalb des kleinen Beckens in einer von dem hinteren Blatte des Ligamentum latum gebildeten Falte des Peritoneum gelegen ist. Der grösste Theil seiner sich vollständig über das Ligamentum latum erhebenden Oberfläche besitzt keine abziehbare peritoneale Hülle, erscheint vielmehr frei in die Bauchhöhle eingeschoben, und das Bauchfell schneidet nahe an der Anheftungsstelle des Ovarium mit einem scharfbegrenzten Rande ab.

Die freie Oberfläche des Organes ist mit einer einfachen Lage von Cylinderepithelien bedeckt, unter welchen die Albuginea, eine dichte fibröse Gewebsschicht liegt. An diese schliesst sich die um ein Vielfaches breitere Zone der Eifollikel, die Rindensubstanz oder die Parenchymschicht (Waldeyer) an, welche nur an der Stelle des Hilus unterbrochen wird, d. h. da, wo aus dem Ligamentum latum die Blut- und Lymphgefässe, sowie die Nerven in das Organ eintreten. Das Stroma dieser Zone ist ein sehr zellreiches Bindegewebe; als Follikel bezeichnet man rundliche Höhlen von 0,042 bis 15,0 Mm. Durchmesser. Die kleineren Follikel von 0,042 bis 0,15 Mm. Durchmesser, welche namentlich in den äusseren Theilen der Parenchymschicht liegen, übertreffen die grösseren bedeutend an Zahl. Sie werden als Primärfollikel bezeichnet und bestehen aus einem einfachen Lager niedriger oder cylindrischer Epithelien und einem Ei, welches das Centrum einnimmt und die vom Epithel gebildete Höhle vollkommen ausfüllt. Etwas grössere Follikel besitzen in der Umgebung des Eies eine mehrfache Lage cubischer Zellen. Noch grössere von 0,5 bis 5,0 Mm Durchmesser haben eine mehrfache Lage cubischer Epithelzellen (Membrana granulosa) als Wandbesatz und enthalten eine mit Flüssigkeit (Liquor folliculi) gefüllte centrale Höhle. Das Ei liegt excentrisch, umgeben von einem Zellhaufen, welcher in grösseren Follikeln hügelartig in das Lumen vorspringt (Cumulus s. Discus proligerus) und in der Umgebung des Eies eine einfache Lage cylindrischer Zellen bildet, welche dem Ei fest anhaften. Das Ei selbst hat an Grösse erheblich zugenommen

und ist von einer membranösen radiär gestreiften Hülle (Zona pellucida) umschlossen.

Die mit centralen Höhlen versehenen Follikel werden als Graaf'sche Follikel bezeichnet. Sie sind gegen das Stroma durch eine bindegewebige Umhüllung (Theca folliculi) abgegrenzt, welche sich aus einer äussern dicht-fibrillären (Tunica fibrosa), und einer innern zell- und gefässreichen (Tunica propria) Schicht zusammensetzt.

Die grössern Graaf'schen Follikel liegen in der tiefen Schicht der Parenchymschicht, drängen sich aber bei ihrer Vergrösserung mehr und mehr nach der Oberfläche und schieben die anderen Follikel zur Seite. Schliesslich prominiren sie über die Oberfläche und sind dann nur von einer zarten Bindegewebshülle bedeckt, deren am stärksten prominirender Abschnitt stark verdünnt und gefässlos ist (Macula pellucida folliculi).

Die Zahl der in einem Ovarium liegenden grössern Follikel ist nur gering. Follikel von der oben als Maximum angegebenen Grösse enthält ein Ovarium normaler Weise nur einen oder zwei.

Der centrale dem Hilus benachbarte Theil des Ovarium, die Hilusschicht oder die Marksubstanz ist äusserst reich an Gefässen, so dass das bindegewebige Stroma gegen dieselben stark zurücktritt. Die Arterien sind korkzieherartig gewunden, die Venen weit. Im Stroma liegen glatte Muskelzellen, welche vom Ligamentum ovarii stammen. Follikel enthält die Hilussubstanz gewöhnlich keine, doch ist es nicht selten, dass einzelne Follikel mehr oder weniger in das Hilusstroma vorgeschoben sind.

Die Bildung der specifischen Bestandtheile des Eierstockes wird im dritten Monat des Fötallebens dadurch eingeleitet, dass das Keimepithel der Eierstocksanlage wuchert und Blindschläuche in das naheliegende Bindegewebslager der zukünftigen Rindenschicht eintreibt.

Indem diese Schläuche sich ramificiren und untereinander in Verbindung treten, bildet sich ein Netzwerk, dessen Zellstränge durch das wuchernde Bindegewebsstroma in Zellhaufen abgeschnürt werden, welche eine centrale grössere Zelle enthalten und nichts anderes sind als die Primärfollikel. Die Einwucherung des Epithels setzt sich noch etwas über die Geburt hinaus fort. Nach Koster und Anderen soll es vorkommen, dass noch bei erwachsenen Individuen sich Epitheleinsenkungen und neue Follikel bilden. Die Umwandlung der Zellstränge in Follikel ist etwa mit dem zweiten Lebensjahre beendet.

Das Ovarium der Neugeborenen bildet ein verhältnissmässig langes plattes Organ mit glatter, aber häufig mit Einkerbungen versehener Oberfläche, welches mit den Jahren an Grösse zunimmt und erst nach Eintritt der Geschlechtsreife seine grösste Ausbildung erhält. Einzelne kleine, Flüssigkeit enthaltende Bläschen kommen schon im Eierstock des Neugeborenen vor. Völlig reife Follikel bilden sich erst zur Zeit der Geschlechtsreife.

**Mangel beider Ovarien** scheint nur gleichzeitig mit anderen hochgradigen Missbildungen im Gebiete des Geschlechtsapparates vorzukommen. Ebenso ist auch **Mangel eines Ovarium** meistens mit Missbildung der gleichseitigen Tube und des Uterus (Uterus bicornis, U. unicornis, Mangel der Tube) verbunden, doch sind auch Fälle beobachtet, in denen Uterus und Tuben normal ausgebildet waren.

In einem Theil der Fälle ist der Mangel eines Ovarium und des abdominalen Endes der gleichseitigen Tube auf eine Abschnürung durch Axendrehung oder durch Adhäsionsstränge zurückzuführen, ein Vorkommniss, welches unter Umständen auch extrauterin eintritt. Das abgeschnürte Ovarium kann, falls es sich nicht anderswo fixirt und weiter entwickelt, resorbirt werden oder verkalken.

Häufiger als der Mangel ist eine rudimentäre Entwicklung, eine **Hypoplasie der Ovarien** und es kann dieselbe sowohl die erste Entwickelung in der Fötalzeit, als auch die postembryonale Ausbildung betreffen. Die Grösse und die Gestalt der Ovarien ist in den Grenzen des Physiologischen sehr verschieden; namentlich wechselnd ist das Verhältniss der Länge zu den Dickendimensionen, doch ist auch die Masse des Organes erheblicher Schwankung unterworfen. Von einer Hypoplasie der Ovarien kann man sprechen, wenn sie in den Jahren der Geschlechtsreife noch die Grösse kindlicher Ovarien besitzen und eine Reifung der Follikel ausbleibt oder wenigstens erst sehr spät eintritt. Gleichzeitig kann auch noch eine spärliche Entwickelung von Primärfollikeln und Eiern vorhanden sein, so dass das Organ wesentlich aus zellreichem Bindegewebe besteht und keine oder nur wenige mit blossem Auge sichtbare Bläschen enthält. Die letztgenannten Veränderungen finden sich natürlich auch bei congenitalen Verkümmerungen des Organes.

Am häufigsten kommt eine Hypoplasie der Ovarien bei allgemeiner Zwerghaftigkeit und mangelhafter Entwickelung des Körpers, bei Cretinismus und bei Chlorose (Virchow) vor. Der übrige Theil des Geschlechtsapparates ist dabei bald wohl entwickelt, bald ebenfalls verkümmert. Eine Abhängigkeit der Entwickelung der Geschlechtsgänge von der Ausbildung der Keimdrüsen scheint nicht zu bestehen.

Als **hypertrophisch** sind **Ovarien** zu bezeichnen, welche über die als Maximum angenommene Grösse hinausgehen und dabei gleichzeitig abnorm zahlreiche Follikel enthalten (vergl. § 697). In gewissem Sinne kann man auch eine prämature Reifung von Follikeln im Kindesalter, welche nicht selten vorkommt und mehrfach bei Neugeborenen beobachtet (Slavjansky, de Sinéty) ist, der Hypertrophie zuzählen.

**Ueberzählige Ovarien** sind in mehreren Fällen (Grohé, Klebs, de Sinéty, Olshausen) beobachtet worden. Sie entstehen dadurch, dass die Anlage eines Ovarium in zwei Theile getheilt

wird, oder dass von einem Ovarium mehrere Theile mehr oder weniger vollkommen abgeschnürt werden. Nicht selten findet man an den Ovarien kleine knopfförmige Prominenzen, welche zuweilen durch tiefe mit Cylinderepithel ausgekleidete Furchen vom übrigen Ovarialstroma abgegrenzt sind. Da dieselben den Bau der Albuginea besitzen, in seltenen Fällen auch Follikel enthalten, so kann man in ihnen den geringsten Grad der Abspaltung von Ovarialgewebe sehen.

Wie schon in § 686 bemerkt wurde, können Ovarien bei ihrem Descensus in den Processus vaginalis peritonei gelangen. In ähnlicher Weise wird auch im späteren Leben das Ovarium in den Bruchsack einer Inguinalhernie gezogen. Auch durch den Cruralkanal, durch die Incisura ischiadica, durch die Gefässlücke der Membrana obturatoria (Kiwisch) kann ein Ovarium nach aussen treten. Es kann ferner die hintere Vaginalwand vorstülpen und so in die Vagina oder sogar vor die Vulva (Ovariocele vaginalis) treten, doch sind alle diese Vorkommnisse selten.

*Literatur:* Waldeyer, *Eierstock und Ei, Leipzig 1870;* Kölliker, *Entwickelungsgeschichte des Menschen, Leipzig 1879 und Handb. d. Gewebelehre, Leipzig 1867;* Klebs, *Virch. Arch. 21. und 22. Bd., Monatsschr. f. Gebkde. XXIII 1864 u. Handb. d. pathol. Anat.;* Grohé, *Virch. Arch. 26. Bd.;* His, *M. Schultze's Arch. I 1865;* de Sinéty, *Arch. de phys. 1875;* Slavjansky, *Virch. Arch. 51. Bd.;* Foulis, *Trans. of Roy. Soc. of Edinburgh XXVII 1875;* Virchow, *Ueb. d. Chlorose etc., Berlin 1872;* Klob, *Pathol. Anat. d. weibl. Sexualorg. Wien 1864;* Merkel, *Beitr. z. pathol. Entwicklungsgeschich. I.-D. Erlangen 1856;* Heschl, *Oesterr. Zeitschr. f. prakt. Heilk. 1862;* Eppinger, *Prager Vierteljahrsschr. 1873;* Olshausen, *Berl. klin. Wochenschr. 1876 und Die Krankheiten der Ovarien, Billroth's Handb. d. Frauenkrankheiten VI Stuttgart 1877;* Rokitansky (*Abschnürung eines Ov.*), *Wien. allg. med. Zeitschr. 1860;* Fränkel (*ebenso*), *Virch. Arch. 91. Bd.;* Baumgarten (*ebenso*), *ib. 97. Bd.*

§ 697. Die Zahl der Eifollikel ist nach Vollendung der Follikelbildung in der Zeit nach der Geburt am grössten und nimmt von dieser Zeit an wieder ab. Die grösste Zahl der Eier geht innerhalb der Ovarien wieder zu Grunde und ebenso verschwinden auch die meisten Follikel im Laufe des Lebens wieder, ohne zur Entleerung des Eies gekommen zu sein. Der Vorgang der Obliteration Graaf'scher Follikel vollzieht sich in der Weise, dass von der inneren Schicht der Theca folliculi eine grosszellige, an Gefässen reiche Wucherung sich erhebt, welche nach dem Follikellumen vordringt. Der Inhalt des Follikels wird resorbirt und durch die Wucherung der Follikelwand substituirt, doch kann der Inhalt auch von sternförmigen untereinander anastomosirenden Bildungszellen durchzogen und weiterhin in Bindegewebe umgewandelt werden. Das grosszellige Gewebe der wuchernden Theca folliculi wandelt sich später in

ein Bindegewebe um, welches demjenigen des übrigen Ovarialstroma gleich ist.

Ein Theil der Follikel, welcher die Reife erreicht und dabei zu den in § 696 erwähnten grossen Bläschen heranwächst, entleert seinen Inhalt in die Bauchhöhle und das ausgestossene Ei wird unter normalen Verhältnissen von der Tube aufgenommen. Diese Entleerung erfolgt hauptsächlich zur Zeit der Menstruation, seltener ausserhalb derselben und wird durch eine Vermehrung des Follikelinhaltes herbeigeführt, zufolge deren die Albuginea und die Theca folliculi an dem über die Eierstocksoberfläche sich erhebenden Theil des Follikels sich verdünnen und schliesslich einreissen. Erfolgt bei Berstung des Follikels keine Blutung, so füllt sich die Höhle desselben mit einer gelatinös aussehenden Masse; ist, wie das gewöhnlich geschieht, eine Blutung aufgetreten, so wird das Lumen wesentlich durch geronnenes Blut eingenommen, welches späterhin eine braune oder schwarze Färbung erhält. Schon vor dem Bersten des Follikels stellt sich in der inneren Schicht der Theka folliculi eine Wucherung ein, welche nach der Berstung noch zunimmt und in der Umgebung der blutigen oder gelatinösen Füllmasse, eine in Falten gelegte, ziemlich dicke, aus einen grosszelligen Keimgewebe und jungen Blutgefässen bestehende Umhüllung bildet. Da dieselbe durch fetthaltige Zellen gelb gefärbt ist und vermöge ihrer erheblichen Dicke stark hervortritt, so hat das ganze Gebilde den Namen eines **Corpus luteum** erhalten.

Der Durchmesser eines Corpus luteum beträgt zur Zeit seiner höchsten Ausbildung in der zweiten bis dritten Woche nach der Berstung etwa 8—15 Mm. Seine Grösse hängt wesentlich von der Grösse des im Centrum liegenden Blutcoagulum ab. Beim Untergang des Eies erfolgt schon in wenigen Monaten eine Rückbildung desselben, bei welcher das wuchernde Keimgewebe der Theka folliculi zu einem vom übrigen Ovarialstroma nicht mehr verschiedenen Gewebe sich umwandelt, während der Kern zu einer homogenen glänzenden zellarmen Bindegewebsmasse (Corpus fibrosum) wird, die nach einiger Zeit ebenfalls verschwindet, nur im höhern Alter sich dauernd erhält. War bei der Berstung eine Blutung erfolgt, so enthält das in der Rückbildung begriffene Corpus luteum, sowie dessen Umgebung körniges gelbes und braunes Pigment, welches in Zellen eingeschlossen grossentheils in den Lymphgefässen liegt.

Bei Eintritt einer Schwangerschaft bleibt die Rückbildung des Corpus luteum lange aus, beginnt erst in der Mitte der Schwangerschaft, und wird erst einige Monate nach Ablauf derselben beendet. Ein Unterschied in der Grösse zwischen einem bei Schwangerschaft auftretendem und einem anderen grossen Corpus luteum ist zur Zeit der höchsten Ausbildung nicht vorhanden.

Durch die Vernarbung der geplatzten Follikel erhält die Oberfläche der Ovarien mehr und mehr eine unregelmässige Gestaltung und zeigt Furchen und narbige Einziehungen.

Nach Cessation der Menstruation tritt eine erhebliche Verkleine-

rung des Eierstockes ein, die mit einer stärkeren Abplattung desselben in sagittaler Richtung verbunden ist. Das Keimepithel an der Oberfläche bleibt erhalten; die noch vorhandenen Eier und Follikel gehen dagegen im Allgemeinen zu Grunde. Nach WALDEYER liegen im Parenchym zu einer gewissen Zeit mattglänzende Zellen zerstreut, welche wahrscheinlich als Reste des Follikelepithels anzusehen sind. Zuweilen findet man auch noch in hohem Greisenalter vereinzelte Follikel. Ob sie noch Eier enthalten, ist nicht untersucht. Fibröse Körper fehlen in Ovarien von Greisinnen wohl nie und sind oft in grosser Zahl vorhanden. Es erklärt sich dies dadurch, dass bei Abnahme der Eierstocksfunktion die Rückbildung der Corpora lutea unvollkommen wird. Die Gefässe des Hilusstroma zeigen zum Theil bedeutende Verdickungen der Intima sowie hyaline Entartungen der ganzen Wand, zuweilen auch Verkalkungen.

Die meisten **Veränderungen der Ovarien** stellen sich in der Zeit ihrer grössten Thätigkeit ein und ein Theil derselben hängt auch mit dem Process der Eireifung und Losstossung zusammen. Bei menstruellen und durch Beischlaf herbeigeführten Congestionen im Gebiete des Geschlechtsapparates kommt es nicht selten zu **Blutungen**, wobei das Blut sowohl in die Follikel austreten als auch im Stroma sich verbreiten kann. Geringe Blutungen geben dem Follikelinhalt rothe Färbung und bilden im Stroma kleine hämorrhagische Herde. Grössere Blutungen können eine Erweiterung der Follikel bis zu Haselnuss- und Wallnussgrösse bedingen und bei Infiltration des Parenchyms eine ganz bedeutende Schwellung des ganzen Ovarium herbeiführen. Bei stärkerer Blutung in einen geplatzten Follikel kann Blut in grösserer Menge in die Bauchhöhle einfliessen, sich im Grunde des Beckens sammeln und hier gerinnen. Finden sich in der Umgebung der Ovarien und des Uterus Verwachsungsmembranen, so sammelt sich das ergossene Blut in den von ihnen begrenzten Räumen an (Hämatocele retrouterina). Unter Umständen tritt sogar eine tödtliche Blutung (SCANZONI) ein. Bleibt im Grunde des Beckens ein Blutklumpen liegen, so stellt sich in der Umgebung eine Entzündung ein, welche zur Bildung von Adhäsionsmembranen zwischen den benachbarten Theilen führt.

Bedeutende Blutungen sind natürlich für das Ovarium nicht gleichgiltig. Sicherlich können nach starken Follikelblutungen die betreffenden Eier zu Grunde gehen und ebenso werden auch stärkere Blutungen im Stroma eine Zerstörung von kleinen Follikeln herbeiführen. Der Follikelblutung scheint sowohl eine cystische Entartung als auch eine Verödung des Follikels nachfolgen zu können; wo Primärfollikel zerstört worden sind, bleibt eine atrophische Stelle, die noch eine Zeit lang durch körnigen Blutfarbstoff pigmentirt ist, zurück.

Aehnlich wie bei menstrueller Congestion können auch bei ererbter oder erworbener hämorrhagischer Diathese (Scorbut) Ovarialblutungen auftreten; sie kommen ferner auch bei verschiedenen acuten fieberhaften Infectionskrankheiten vor.

Bei **Leukämie** füllen sich auch die Gefässe der Ovarien mit farblosen Blutkörperchen und es kommt zuweilen zum Austritt derselben ins Ovarialparenchym, wobei sich entweder perivasculär gelegene Zellzüge oder aber grössere knötchenförmige Herde bilden.

Findet in einem Ovarium gleichzeitig eine Reifung zahlreicher Follikel statt, oder kommen die in normaler Reihenfolge reifenden Follikel nicht zum Platzen, so erscheint das Ovarium schliesslich fast ganz aus Cystchen zusammengesetzt und erfährt zugleich eine nicht unerhebliche Vergrösserung. Man hat dies meistens bereits als eine cystische Degeneration bezeichnet, allein es ist dieser Ausdruck, so lange die Follikel die Grösse eines dem Platzen nahen Follikels nicht überschreiten und so lange die Eier noch erhalten sind, nicht gerechtfertigt. Es ist richtiger, dies als eine **folliculäre Hypertrophie,** welche nach dem Gesagten entweder durch eine gesteigerte Reifung oder aber durch ein Ausbleiben des Verbrauchs entstanden ist, anzusehen. Worauf das Ausbleiben des Berstens beruht, ist häufig nicht mit Sicherheit zu sagen. In manchen Fällen scheint eine pathologische Widerstandsfähigkeit der Follikelmembran und eine abnorme Dicke der Albuginea die Ursache zu sein.

Die Entzündung der Ovarien, die **Oophoritis,** verdankt ihre Entstehung meistens einer Fortleitung von Entzündungsprocessen des Uterus und der Tube oder des Peritoneum, gelegentlich auch anderer benachbarter Gewebe, doch können sich, wie oben erwähnt, Entzündungsprocesse auch an Hämorrhagieen in das Parenchym der Ovarien anschliessen.

Ueber hämatogene Entzündungen sind nur wenige Beobachtungen gemacht worden, doch kommen nach SLAVJANSKI bei acuten Exanthemen, Typhus, Septicämie, sowie nach Phosphor- und Arsenikvergiftung nicht selten Degenerationsprocesse, namentlich körnige Trübung und fettige Entartung am Epithel der Follikel und an den Eiern vor, zufolge deren der Follikelinhalt sich trüben und die Zellen zu Grunde gehen können. Weiterhin tritt nach ihm Atrophie und Verödung des Follikels ein. Bei acuten Entzündungen der Geschlechtsorgane, wie sie zuweilen bei Typhus, in spätern Stadien der Cholera und andern Infectionskrankheiten vorkommen, werden auch im Ovarium Schwellungen sowie Blutungen beobachtet. Bei acuten heftigen Entzündungen, wie sie namentlich bei pyämischer und septischer puerperaler Infection des Uterus und des Peritoneum vorkommen, kann der Eierstock in hohem Grade anschwellen und zugleich eine weiche teigige Consistenz erhalten. Das Gewebe ist dabei mehr oder minder geröthet, stark durchfeuchtet (Oophoritis serosa), nicht selten von hämorrhagischen Herden (O. hämorrhagica) durchsetzt. Die Follikel enthalten trübe eitrige Flüssigkeit. Stellt sich Vereiterung (Ooph. purulenta) ein, so erscheinen da und dort verwaschene gelbe Flecken und Streifen, innerhalb welcher das Gewebe sich verflüssigt, so dass Abscesse mit zerfetzten Wandungen entstehen. Unter Um-

ständen verfällt der ganze Eierstock der Nekrose und Vereiterung (Ooph. nekrotica). In anderen seltenen Fällen ist die Entzündung wesentlich auf einzelne Follikel beschränkt, deren Inhalt sich dabei durch Eiteransammlung trübt.

Führt der Process nicht zum Tode, so kann der Ovarialabscess durch eine Granulationsmembran und durch Bindegewebe abgeschlossen werden. Erfolgt danach eine Secretion von Seiten der Abscesswand, so können sich Eitersäcke von erheblicher Grösse bilden.

Ovarialabscesse, welche ohne voraufgegangene puerperale Infection entstanden sind, sind selten. Am häufigsten kommen sie noch nach eitrigen (gonorrhoischen) Entzündungen der Uterin- und Tubarschleimhaut, nach Operationen an den Beckenorganen, die von pyämischer Infection gefolgt sind und nach eitriger Peritonitis, die von irgend einem anderen Organ ihren Ausgang genommen hat, vor.

Eine **chronische Oophoritis**, welche durch eine lange Zeit anhaltende entzündliche Infiltration des ovarialen Bindegewebs characterisirt ist, kommt jedenfalls nur selten vor. Es entstehen dagegen öfters nach acuten puerperalen und nicht puerperalen Entzündungen bleibende Veränderungen, und sie sind es wesentlich, welche man der chronischen Oophoritis zugezählt hat.

Schon die oben erwähnten menstruellen congestiven Blutungen führen zu mehr oder minder ausgebreiteter Follikelverödung, mit der zugleich auch eine Verhärtung des Organes verbunden ist. In noch erhöhtem Maasse ist dies der Fall, wenn es zu stärkeren Entzündungen gekommen ist, wenn also das Ovarium Sitz einer stärkeren entzündlichen Infiltration war. Auch diese Form der Entzündung schliesst sich am häufigsten an das Puerperium an, allein auch andere Schädlichkeiten, namentlich acute und chronische Entzündungen des Uterus, seltener des Rectum können vorübergehende, aber bleibende Veränderungen hinterlassende Entzündungen des Ovarium herbeiführen.

Häufig sind die Spuren voraufgegangener Entzündungen schon äusserlich wahrnehmbar; das Ovarium ist mit der Umgebung, namentlich mit den Tuben und dem Uterus durch lockere strang- und bandförmige oder aber durch straffe kurze Adhäsionen verbunden, nicht selten gleichzeitig aus seiner Lage gebracht, besonders häufig an den Uterus herangezogen oder dem Grunde des Douglas'schen Raumes genähert. Zuweilen ist es ganz in neugebildete Adhäsionsmembranen eingebettet und so den Blicken bei der Untersuchung ganz entzogen.

Alle diese Veränderungen sind nun freilich zunächst nur die Residuen einer **Perioophoritis**, allein es bestehen dabei häufig zugleich auch Veränderungen des Eierstockes, welche von Entzündungen herrühren, die entweder den perioophoritischen Processen nachfolgten oder gleichzeitig mit denselben auftraten.

Der Eierstock zeigt ungewöhnlich tiefe und zahlreiche narbige Einziehungen, ist meist verkleinert und in seltenen Fällen

zu einem runzeligen, kirschengrossen Gebilde zusammengeschrumpft. Die Parenchymveränderungen am Ovarium sind wesentlich durch atrophische Zustände, d. h. durch einen prämaturen Untergang von Follikeln charakterisirt. Daneben können auch vergrösserte, cystisch entartete Follikel mit verdickter Follikelmembran vorhanden sein. Es ist ferner zuweilen auch eine Verdickung der Albuginea durch derbes fibröses Bindegewebe nachweislich. Im Bindegewebe der Parenchymschicht und der Hiluszone sind nur selten Veränderungen der Textur vorhanden, welche etwas für vorausgegangene Entzündungen Charakteristisches bieten würden. Gewebe, das den Charakter vom Narbengewebe zeigt, kommt, von den fibrösen Körpern abgesehen, nur selten vor. Es scheint, dass das Stroma des Ovarium eine grosse Regenerationsfähigkeit besitzt, so dass die Spuren der Entzündung wieder verwischt werden. Eine erhebliche Vergrösserung der Ovarien durch Bindegewebsentwickelung kommt durch Entzündung nicht zu Stande. Die fibrösen Hyperplasieen der Ovarien gehören den Fibromen und Fibrosarcomen an.

**Tuberculose der Ovarien** ist sehr selten, kommt indessen nach Angabe der Autoren sowohl neben Tuberculose des Uterus und der Tuben, als auch ohne diese vor. Das Gewebe des Eierstockes enthält dabei kleine Knötchen und grössere käsige Knoten, die im Centrum erweicht sein können. Unter Umständen erreicht das Ovarium die Grösse eines Hühnereies (Gussebow).

*Literatur*: Kölliker (*Bildung d. Corp. lut.*), *Gewebslehre d. Menschen, Leipzig 1867*; His (*ebenso*), *Schultze's Arch. I*; Waldeyer, *Eierstock und Ei, Leipzig 1870*; Schrön (*Corp. lut.*), *Zeitschr. f. wiss. Zool. XII*; Leopold (*Reifung der Follikel*), *Arch. f. Gyn. XX u. XXI*; Spiegelberg (*ebenso*), *Monatsschr. f. Gebkde. XVI 1865*; Patenko (*Bildung d. Corp. fibrosa*), *Virch. Arch. 84. Bd.*; Slavjansky (*Ovulation u. Rückbild. d. Follikel ohne solche*), *Arch. de phys. X 1874*; Albers (*Blutgeschwülste in den Eierstöcken*), *Deutsche Klinik 1853*; Robin (*Hämorrhagie*), *Gaz. des hôp. 1857*; Puech (*ebenso*), *Gaz. méd. de Paris 1858*; Klob, *l. c.* § *696*; Klebs, *l. c.* § *696*; Virchow (*Oophoritis*), *Ges. Abhandl. 1856*; Slavjansky (*Oophoritis*), *Arch. f. Gynäkol. III*; Olshausen, *l. c.* § *696*; Schröder, *Krankh. d. weibl. Geschlechtsorgane 1883*; Boinet, *Traité prat. des mal. des ov., Paris 1877*; Scanzoni, *Lehrb. d. Krankh. d. weibl. Sex.-Org., Wien 1875*; Schmeltzer, *Ueb. Oophoritis interstitialis, I.-D. Würzburg 1877*; Geil, *Ueb. Tubercul. d. weibl. Geschlechtsorgane, I.-D., Erlangen 1851*; Gussebow, *De mul. genital tuberculosi, I.-Diss., Berlin 1859*; Rokitansky (*Tuberculose*), *Allg. Wien. med. Ztg. 1860*; Gehle, *Ueb. prim. Tubercul. d. weibl. Genital., I.-D., Heidelberg 1881.*

§ 698. Bleibt innerhalb eines Ovariums die Berstung zur Reife gelangter Follikel aus und findet auch keine Rückbildung

derselben statt, so kann es zu einer weiteren Vergrösserung desselben, zu einem **Hydrops follicularis** kommen.

Die Bedingungen, unter welchen diese Vergrösserungen stattfinden, sind näher nicht gekannt, und es gibt auch die anatomische Untersuchung keine Anhaltspunkte, um irgend einer Hypothese darüber eine feste Stütze zu geben. Der Inhalt der vergrösserten Follikel ist klar, dem normalen Liquor folliculi gleich, nicht selten durch beigemischtes Blut und dessen Zerfallsproducte roth oder braun gefärbt. Es lässt sich danach aus den Befunden nicht entnehmen, ob congestive, mit Blutung verbundene Zustände (KLEBS, KLOB, WEST), oder ob nicht vielmehr der Mangel an acuter zur Berstung des Follikels führender Congestion (SKANZONI) die Ursache der hydropischen Dilatation der Follikel bildet. Wahrscheinlicher ist, dass eine abnorme Widerstandsfähigkeit der Theka folliculi, eventuell auch der Albuginea die Ursache des Ausbleibens der Berstung ist.

Zu Beginn ist es meist eine grössere Anzahl von Follikeln, die hydropisch entarten und es können auch Vergrösserungen eines Ovarium bis zu der Grösse einer Mannesfaust und darüber entstehen, welche durch eine ziemlich gleichmässige Erweiterung einer mehr oder minder grossen Anzahl von Follikeln verursacht werden. Häufiger ist es nur ein Follikel, der sich stärker vergrössert, während die anderen zurückbleiben. Im Laufe der Zeit kann derselbe zu Faustgrösse heranwachsen und in seltenen Fällen sogar eine Cyste von der Grösse eines Mannskopfes und darüber bilden. Gehen gleichzeitig 2 bis 3 oder mehr Follikel eine stärkere hydropische Entartung ein, so können sie nach Atrophie der Scheidewände untereinander confluiren. Ueberschreitet die Flüssigkeitsansammlung in den Follikeln ein gewisses Maass, so geht das Ei verloren, das Follikelepithel dagegen erhält sich und bildet einen einfachen Epithelbesatz von niedrigen, seltener von hohen Cylinderzellen.

Nach aussen vom Epithellager kommt die bindegewebige Hülle, welche von der Theka folliculi gebildet wird. Beim Wachsthum der Cyste findet meist eine Bindegewebsneubildung statt, so dass auch bei grossen Cysten die Follikelmembran dicker bleibt als die äussere Bedeckung eines dem Platzen nahen Follikels. Hält die Gewebsneubildung nicht Schritt mit der Ausdehnung, so verdünnt sich die Wand am prominenten Theil der Cyste mehr und mehr und kann schliesslich bersten.

Die cystische Entartung der Follikel hat, wenn sie hohe Grade erreicht, wohl hauptsächlich durch den Druck und die Zerrung, welche dadurch auf die andern Theile des Ovarium ausgeübt werden, eine Atrophie des übrigen Drüsengewebs zur Folge; doch gelingt es meistens selbst neben ziemlich grossen Cysten noch da oder dort eihaltige Follikel nachzuweisen. Je grösser die Hauptcyste wird, desto mehr bildet das Ovarialgewebe nur einen Anhang oder eine Verdickung der Wand der Hauptcyste.

Besteht das vergrösserte Ovarium aus einer Anzahl von Cysten

von ähnlicher Grösse, so pflegt zwischen den Cysten das Drüsengewebe mehr oder weniger atrophisch zu sein, doch tritt auch hier ein völliger Schwund erst bei erheblicher cystischer Entartung ein.

Die cystische Entartung der Ovarien kann sowohl einseitig als doppelseitig auftreten.

Das Ovarium kann dabei vollkommen frei von Verwachsungen sein, besitzt indessen nicht selten strangförmige oder bandförmige Adhaesionen mit der Umgebung. Da sie auch bei geringfügiger hydropischer Entartung vorkommen, so ist es wahrscheinlich, dass ein Theil der Follikularcysten Folge entzündlicher Zustände der Ovarien und deren Umgebung ist. Ist das Abdominalostium einer Tube mit dem Ovarium fest verbunden, so kann es bei Berstung normaler oder cystisch entarteter Follikel zur Bildung einer **Tubaovarialcyste** kommen, d. h. einer Cyste, deren Wandung theils durch die erweiterte Tube, theils durch die Membran der Eierstockcyste gebildet wird. Der Abfluss der sich ansammelnden, wohl hauptsächlich von der Tubarschleimhaut secernirten Flüssigkeit kann durch Verschluss oder Verlegung des innern Tubarostium behindert sein, doch hat auch schon die normale Lage des Ostium zur Folge, dass ein continuirlicher Abfluss des angesammelten Sekretes nicht stattfindet, dass vielmehr nur zeitweise eine Entleerung in den Uterus eintritt (Hydrops ovariorum profluens).

Der Follikularhydrops kommt fast nur zur Zeit der geschlechtlichen Funktion des Eierstockes vor und es sind die meisten einfachen Cysten des Eierstockes nichts anderes als dilatirte Follikel. Ob auch aus den gelben Körpern, welche zuweilen kleine Cystchen enthalten, grosse Cysten entstehen können, ist sehr fraglich. Von manchen Autoren (Scanzoni, Rokitansky) wird es indessen angenommen.

Dagegen scheint es nicht unwahrscheinlich, dass Parovarialcysten gelegentlich sich im Hilusstroma des Ovarium bilden und bei ihrer Weiterentwickelung sich ähnlich präsentiren wie Ovarialcysten. Hierfür spricht, dass einzelne Parovarialschläuche innerhalb des Hilusstroma liegen.

*Literatur:* Rokitansky, *Handb. d. path. Anat. u. Zeitschr. d. Ges. d. Aerzte zu Wien 1855;* Klebs, *Handb. d. pathol. Anat.;* Olshausen, *l. c.* § *696 u. Berl. klin. Wochenschr. 1876;* Lawson Tait, *Diseases of the ovaries, 1873;* Rindfleisch, *Path. Gewebelehre;* Richard (*Tubaovarialcysten*), *Bull de l'acad. de méd. XXII 1856;* Letenneur (*ebenso*), *Gaz. de hôp. 1859;* Hennig (*ebenso*), *Monatsschr. f. Gebkde. XXI 1862;* Hildebrandt (*ebenso*), *Die neue gyn. Universitätsklinik zu Königsberg, Leipzig 1875.*

§ 699. Man findet in seltenen Fällen in einem oder in beiden Ovarien einfache haselnuss- bis mannskopfgrosse oder auch noch grössere Cysten, welche einem hydropisch entarteten Follikel ähnlich sehen und bald nur eine dünne, bald eine dicke, zuweilen geradezu schwielige Wand besitzen. Der Inhalt der Cysten ist klar,

farblos oder gelb, roth oder braun gefärbt, dünnflüssig oder etwas fadenziehend, die Innenfläche der Wand grossentheils glatt, nur da oder dort mit kleineren oder grösseren, den spitzen Condylomen der äusseren Haut überaus ähnlichen, nur etwas flachern papillösen Wucherungen besetzt.

Die Wand der Cysten besteht aus derbem Bindegewebe, an welchem man häufig eine innere dichtere und eine äussere lockerer gebaute Schicht erkennen kann. Gegen das benachbarte Ovarialstroma hebt sich das Gewebe durch seine gröbere Faserung sowie durch seine Zellarmuth ab. Nur da, wo sich papillöse Wucherungen gebildet haben, ist es zellreicher, doch erscheint auch das Gewebe der Papillen noch derb. In seltenen Fällen geht das Bindegewebe der Papillen eine gallertige Metamorphose ein und wird dabei durchscheinend. Die Innenfläche der Wand ist entweder mit niedrigem oder mit hohem, und dann oft flimmerndem Cylinderepithel bedeckt, welches auch die Papillen überzieht.

Die Bildung wird am besten als **Kystoma papilliferum** bezeichnet. Sie entwickelt sich aus den Graaf'schen Follikeln, deren Wand dabei in Wucherung geräth und deren Epithel zu Flimmerepithel wird. Vielleicht können auch unentwickelte Follikel, oder schlauchförmige Einsenkungen des Keimepithels den Ausgangspunkt bilden. Mit dieser uniloculären Geschwulstform ist sehr wahrscheinlich eine in Form mehrerer dünn- oder dickwandiger Cysten auftretende Geschwulst identisch, bei welcher die einzelnen Cysten ebenfalls glattwandig und an der Innenfläche da und dort mit papillösen Wucherungen besetzt sind.

Die Geschwulst ist entweder frei oder mit der Umgebung verwachsen und kann unter Umständen mit den Beckenorganen vollkommen zu einer compakten Masse verbunden und gleichzeitig auch in die breiten Mutterbänder eingewuchert sein.

Unter Umständen werden die in den Cysten sitzenden Wucherungen sehr mächtig und können dann durch die Cysten durchbrechen und frei in die Bauchhöhle hineinragen. Wird dabei die mit Papillen besetzte Cystenwand nach aussen gedrängt, so entsteht ein Tumor, dessen Aussenfläche Papillen trägt.

Weit häufiger als diese Kystome kommen im Ovarium grössere, meist annähernd kugelig gestaltete, jedoch exquisit höckerige Tumoren vor, welche sich aus zahllosen kleinen und grossen Cysten zusammensetzen, deren Membranen theils dünn und durchscheinend, theils dick, weisslich, undurchsichtig sind. Der Inhalt der kleineren Cysten ist meist exquisit schleimig, zähflüssig, oder auch gallertig, in den grösseren meist dünnflüssiger, jedoch deutlich fadenziehend, viscide. Nur bei ganz grossen Cysten pflegt er mehr eine seröse Beschaffenheit zu zeigen. Meist enthält die Flüssigkeit weissliche Einlagerungen in Form von Körnern, Flöckchen und Streifen, häufig ist sie auch diffus getrübt oder weiss. In vielen Cysten ist der Inhalt gelb oder braun oder grau oder schwarz oder schmutziggrün gefärbt, ein Zeichen, dass Blutungen in die Cysten zu irgend

einer Zeit stattgefunden haben. Zuweilen enthält die Flüssigkeit auch Cholestearin, das sich durch sein Glitzern bei Bewegung derselben zu erkennen gibt.

Die Cysten besitzen eine Bindegewebsmembran, welche da, wo grössere Cysten zusammenstossen, mit den benachbarten Cystenmembranen verschmolzen ist. Da und dort pflegt eine reichlichere Menge von Zwischengewebe vorhanden zu sein, welches entweder derb und fest, oder aber weich ist und weiss oder röthlichweiss aussieht und dann meist eine weisse Flüssigkeit auspressen oder abstreichen lässt. Nicht selten zeigt das Gewebe einen schon für das blosse Auge erkennbaren schwammigen Bau. Häufig schliesst es auch einzelne kleine Cystchen mit gallertigem Inhalt ein oder es liegen auch wohl stellenweise Cystchen an Cystchen, so dass der Durchschnitt dem Bau einer Bienenwabe ähnlich wird. Mitunter erreicht das derartig beschaffene Gewebe eine ganz erhebliche Mächtigkeit und bildet dann einen auch der Masse nach integrirenden Bestandtheil des Tumors.

Der Bau des weissen schwammigen Gewebes ist ein höchst charakteristischer, indem dasselbe in dichter Aneinanderlagerung Bildungen enthält, welche grosse Aehnlichkeit mit Uterindrüsen haben, nur weniger regelmässig gebaut sind. Wo das Gewebe etwas derb, das bindegewebige Stroma reichlich entwickelt ist, liegen oft schön ausgebildete mit hohem Cylinderepithel ausgekleidete Drüsenschläuche (Fig. 352). Wo das Gewebe weich ist, hat man mehr den Eindruck, als ob grössere, durch dünne Bindegewebsbalken von einander getrennte cystische Räume allseitig mit radiär in das Innere vorspringenden, mit hohem Cylinderepithel bedeckten Papillen besetzt wären.

Liegen die drüsenartigen Schläuche in der Wand grösserer Cysten nahe deren Innenflächen, so können sie mit dem Cystenraume in offener Verbindung stehen, so dass ihr Epithel sich continuirlich in dasjenige der Cyste fortsetzt und sie selbst wie ein Auswuchs der Cyste sich präsentiren.

Die grösseren Cysten der multiloculären Kystome können vollkommen glatt, einer faltenlosen, zarten Schleimhaut ähnlich sehen, doch ist es eine häufige Erscheinung,

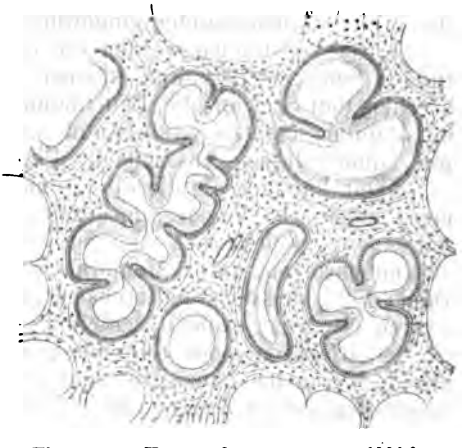

Fig. 352. Kystadenoma papilliferum ovarii. Mit Müller'scher Flüssigkeit gehärtetes, mit Hämatoxylin gefärbtes, in Canadabalsam eingeschlossenes Präparat. Vergr. 40.

dass die Innenfläche eines Theiles derselben papillöse Wucherungen trägt, oder dass sich grössere knotige Geschwulstmassen, welche selbst wieder Cysten beherbergen, in ihr Inneres vordrängen. Häufig ist auch die Wand von unzähligen Cysten durchsetzt, welche je nach ihrer Grösse bald mehr, bald weniger in das Lumen der Hauptcyste vorspringen. Die Innenfläche der Cysten ist bald mit niedrigem, bald mit hohem Cylinderepithel, das nicht selten ausgezeichnet schöne Becherzellen enthält, bedeckt.

An morphotischen Bestandtheilen schliesst der Cysteninhalt hyaline Schleimkugeln, verfettete, verschleimte, seltener wohl erhaltene cylindrische Epithelzellen, gequollene Kerne, verfettete Rundzellen, freie Fetttröpfchen und Fettkörnchenzellen ein. Gefärbte Flüssigkeit enthält in Zerfall begriffene rothe Blutkörperchen oder körniges Pigment.

Das multiloculäre Kystom ist eine epitheliale Geschwulst, welche den **Adenomen** zugezählt werden muss und daher am besten (KLEBS) als **Adenokystom** (Eierstockscolloid v. VIRCHOW, Myxoidkystom v. WALDEYER) bezeichnet wird. Enthalten die Cysten papillöse Wucherungen, so bezeichnet man die Geschwulst als **Kystadenoma papilliferum.** Die erwähnten Drüsenschläuche sind die jüngsten Bildungen der Geschwulst und entstehen bei deren Wachsthum aus Epithelwucherungen, welche von den bereits vorhandenen Drüsenschläuchen oder von Cysten ausgehen. Es ist wahrscheinlich, dass die Neubildung von jenen Epithelschläuchen und Zellsträngen ihren Ausgang nimmt (WALDEYER, KLEBS), welche sich vom Keimepithel der Oberfläche in die Tiefe des Stroma's einsenken und später die epithelialen Elemente der Follikel bilden. Es ist indessen nicht ausgeschlossen, dass sie sich auch von ausgebildeten Follikeln aus entwickeln.

Sie wachsen unter Umständen zu ganz colossalen Tumoren heran, so dass sie ein Gewicht von 20 bis 30 Kilo, ja sogar bis zu 90 Kilo erreichen. Fast immer bilden sie einen compacten an der Oberfläche höckerigen Tumor, der im Laufe der Zeit mit der Umgebung vielfach Verwachsungen eingeht. Nur sehr selten sind sie durch tiefe Einschnürungen in mehrere Knoten zerlegt, die nur in beschränkter Ausdehnung untereinander verbunden sind. Sie liegen ferner meist ganz in der Bauchhöhle und dringen nur selten zwischen die Ligamenta lata ein.

Das erste Entwickelungsstadium ist durch die Bildung von drüsenartigen Schläuchen charakterisirt. Die Cysten entstehen durch Ansammlung von Secret in diesen Drüsen. Bei weiterem Wachsthum gehen die Wände einander benachbarter Cysten vielfach verloren und es kann als Regel gelten, dass sich bei grossen Tumoren bereits eine oder mehrere Hauptcysten gebildet haben, an deren Innenwand häufig noch Reste der früheren Scheidewände in Form von Leisten sichtbar sind.

Dünnwandige Cysten können bei starker Dehnung durch das sich ansammelnde Secret oder bei äusserer Gewalteinwirkung platzen.

Ist die Geschwulst frei beweglich, so kann sie eine Drehung um ihre Axe ausführen, worauf sich, da die Blutgefässe sämmtlich durch den Stiel ein- und austreten, Circulationsstörungen, Hämorrhagieen und Gewebsnekrose einstellen. Von regressiven Veränderungen, welche das Geschwulstgewebe erleidet, sind namentlich die Verschleimung und Verfettung des Epithels sowie schleimige und fettige Degeneration und Verkalkung des Bindegewebes zu erwähnen. Letztere ist indessen nicht häufig und erreicht nur selten hohe Grade.

Die Tuben liegen meist frei an der Aussenfläche der Tumoren neben dem Stiel. Sind Verwachsungen zwischen der Geschwulst und den Nachbarorganen vorhanden, so können sie in diese eingebettet sein.

Das Adenokystom kommt am häufigsten in der Zeit der Geschlechtsreife zur Beobachtung, ist indessen mehrfach auch bei Kindern beobachtet worden. Entwickelt es sich aus den Pflüger'schen Epithelschläuchen, so muss man annehmen, dass entweder solche Schläuche auch noch in späterer Zeit sich bilden, oder dass unter Umständen die epitheliale Anlage der Follikel da oder dort auf einer frühen Entwickelungsstufe stehen bleibt.

Olshausen hält die papillentragenden Kystome für Parovarialgeschwülste und stützt sich dabei hauptsächlich darauf, dass sie Flimmerepithel besitzen und häufig subserös liegen. Ich möchte dieser Ansicht gegenüber betonen, dass es mir zweifellos erscheint, dass papilläre Kystome auch vom Ovarium ausgehen. Ich habe zwei Mal kleine, etwa haselnussgrosse Kystome mit papillösen Wucherungen im Innern gesehen, welche in der Parenchymschicht des Ovarium lagen, also an einer Stelle, wo bis jetzt Parovarialschläuche nicht nachgewiesen sind.

Kürzlich hat Olshausen (Centralbl. f. Gynäkol. 1884 N. 43) zwei Fälle von cystischer Geschwulstbildung in der Gegend der Ovarien mitgetheilt, welche aus massenhaften dünnwandigen Blasen mit hellem, gelblichem, serösem Inhalt bestanden, welche an der Oberfläche gesondert, ohne gemeinschaftliche Umhüllung hervortraten und zum Theil nur an zarten Stielen hingen. Das Ganze hatte das Aussehen einer grossen Traubenmole. In dem einen Fall sassen die Cysten an Stelle des Ovarium, im andern war das Ovarium und das Lig. latum intact.

Ich habe vor einem Jahre aus der gynäkologischen Klinik in Tübingen von v. Säxinger ein grosses Gefäss voll äusserst dünnwandiger kirschen- bis hühnereigrosser Cysten mit klarem gelblichem Inhalt erhalten, welche ebenfalls ganz nach Art der Blasen der Traubenmolen durch dünne Stiele untereinander verbunden waren. Die traubenartigen Bildungen waren über die ganze Bauchhöhle verbreitet, sassen z. B. an der Oberfläche der Darmschlingen, an der Leber etc. Olshausen ist der Ansicht, dass diese Cysten vom Ovarium ausgehen und nimmt für den zweiten seiner Fälle

an, dass ein accessorisches Ovarium vorhanden gewesen sei. Ich kann dieser Ansicht, im Hinblick auf das mir vorliegende Präparat, nicht beipflichten, vermag indessen auch keine bestimmte Erklärung ihrer Entstehung zu geben. Von den Ovarien war eines bei der Operation nachweisbar, das andere nicht. Die Operation endete in Genesung.

*Literatur:* Olshausen, *l. c.* § *696*; Klebs, *l. c.* § *696*; Virchow, *Verh. d. Ges. f. Geburtshülfe in Berlin III 1848*; W. Fox, *Med. chir. Trans. XLVII*; Rokitansky, *Zeitschr. d. Ges. d. Aerzte in Wien 1860*; Spiegelberg, *Monatsschr. f. Gebkde. XIV 1859*; Waldeyer *ib. XXVII 1866 und XXX 1870 und Arch. f. Gynäk. I 1870*; Lücke u. Klebs, *Virch. Arch. 41. Bd.*; Maiwes, *Die Entwickelungsgesch. d. Cystengeschw. d. Eierstockes, In-Diss., Bonn 1868*; Böttcher, *Virch. Arch. 49. Bd.*; Friedländer, *Beitr. z. Anat. d. Cystovarien, In-Diss., Strassburg 1876*; Eichwald, *Würzb. med. Zeitschr. V 1864*; Klob, *Pathol. Anat. d. weibl. Sexualorg. 1864*; Brodowski, *Virch. Arch. 67. Bd.*; Spencer Wells, *Die Krankh. d. Eierstöcke, Leipzig 1874*; Hegar, *Samml. klin. Vorträge N. 109 1877*; Beigel (*Auf das Peritoneum übergreifendes Papillom*), *Virch. Arch. 45. Bd.*; Leopold (*Verkalkung von Kystomen*), *Arch. f. Gyn. VIII*; Marchand, *Beitr. z. Kenntn. d. Ovarien-Tumoren, Halle 1879*; Schmidt, *Ein Kystoma ovari, Frankfurt a. M. 1880*; Fürst (*Knochenbildung in der Wand eines Kystoms*), *Virch. Arch. 97. Bd.*; Baumgarten, *ib. 97. Bd.* Letzterer fand bei einer Frau, welche 4 Wochen nach Entfernung eines Kystoms gestorben war, kleine mit Cylinderepithel ausgekleidete Cysten unter dem Peritoneum parietale und in den im Anschluss an die Operation entstandenen Adhäsionsmembranen.

§ 700. In Kystadenomen, welche in den Cystenwänden adenomatöse Wucherungen enthalten, findet man in seltenen Fällen Herde epithelialer Zellen, welche von dem den Adenomen zukommenden Typus mehr oder weniger abweichen, indem die Epithelien nicht nur einen Randbesatz bilden, sondern das ganze Lumen des betreffenden Hohlraumes erfüllen. Die gleichmässige cylindrische Gestalt der Epithelien kann dabei vollständig verloren gegangen sein, häufiger besitzen die peripher gelagerten Zellen noch Cylinderform, während die übrigen polymorph sind.

Geschwülste mit derartig beschaffenen Herden müssen den Krebsen zugezählt werden und sind am passendsten als **carcinomatöse Kystadenome** zu bezeichnen. Die erwähnte Veränderung in dem Verhalten der epithelialen Zellnester bedingt es, dass die Geschwülste die Bösartigkeit von Krebsen erlangen, dass die epitheliale Wucherung auf die Nachbarschaft übergreift und Metastasen macht. Wird die Peritonealhöhle inficirt, so können sich im Peritoneum zahllose Knötchen entwickeln, die in ihrem Bau ebenfalls den Typus der Adenocarcinome wiedergeben, d. h. theils vollkommen atypisch gestaltete epitheliale Zellnester, theils Zellhaufen mit einer Cylinderzellenlage an der Peripherie produciren.

In ähnlicher Weise können auch die papillösen Wucherungen des Kystoma papilliferum zu knotig oder papillär gebauten, markig aussehenden Bildungen sich umgestalten, welche einen krebsigen Bau besitzen und auch auf das Peritoneum sich verbreiten.

Neben diesen Formen des Krebses kommen in den Ovarien auch **Carcinome** vor, welche von Anfang an sich als solche entwickeln und entweder weiche medullare, oder aber derbere, dem Carcinoma simplex angehörige Tumoren bilden.

Sie sind viel seltener als die Adenome, kommen aber unter den festen Tumoren am häufigsten vor und können in jedem Alter, auch bei jungen Individuen auftreten; auffällig häufig werden beide Ovarien ergriffen. Sie wachsen dabei zu regelmässig gestalteten oder leicht höckerigen Tumoren heran, welche etwa die Grösse eines Mannskopfes erreichen können, meist jedoch erheblich kleiner bleiben.

Die Follikel der Ovarien gehen frühzeitig zu Grunde, doch kann der Tumor Cysten enthalten, welche wahrscheinlich schon bei Entstehung des Tumors vorhanden waren und sich bei dem Wachsthum desselben noch vergrösserten. In seltenen Fällen kommen auch Carcinome vor, welche durch schleimige Entartung des Epithels Kystadenomen ähnlich sehen. Olshausen sah in Krebszellenherden hirnsandähnliche Kalkconcremente.

In sehr seltenen Fällen beobachtet man eine myxomatöse Entartung des bindegewebigen Stroma (Carcinoma myxomatodes), die unter Umständen bis zu völligem Untergang eines Theils der Stromabalken führt. Durch Quellung der entarteten Balken können die Krebszellenherde zu Strängen zusammengeschoben werden, welche dem Tumor ein höchst eigenartiges Aussehen verleihen.

Alle Carcinome können Metastasen machen. In der Bauchhöhle bilden sich dabei meist disseminirte Knoten; nur bei myxomatösen Carcinomen wird das Bauchfell von einer zusammenhängenden Masse eines grösstentheils gallertigen Gewebes überzogen.

**Fibrome, Fibrosarcome** und **Sarcome** kommen sowohl einseitig als doppelseitig vor und bilden wallnussgrosse bis mannskopfgrosse Knoten, welche meist das ganze Ovarium betreffen und auch im Grossen und Ganzen noch die Form des Ovarium beibehalten. Die Oberfläche ist dabei mehr oder weniger höckerig.

In seltenen Fällen treten Fibrome auch in deutlich abgegrenzten rundlichen Knoten auf, neben welchen noch Ovarialgewebe erhalten ist. Nach Rokitansky, Klob und Klebs können sich aus gelben Körpern kleine Fibromknoten bilden.

Die Consistenz und die Beschaffenheit der Tumoren richtet sich nach dem Bau der Geschwülste. Am häufigsten kommen Fibrome, Fibrosarcome und Spindelzellensarcome vor; Rundzellensarcome sind selten.

Ist die Geschwulst noch klein, sind also die Ovarien nur mässig vergrössert, so lassen sich im Geschwulstparenchym zuweilen noch

Follikel oder Reste von solchen in Form kleiner Haufen epithelialer Zellen, ebenso auch Corpora albicantia nachweisen. In seltenen Fällen kommen auch Stellen mit adenomatösen Epithelwucherungen vor, so dass man die Geschwülste als **Adenofibrome** und **Adenosarcome** bezeichnen kann. Es combiniren sich ferner fibröse oder sarcomatöse Wucherungen mit Cystenbildung, so dass **Cystofibrome** und **Cystosarcome** entstehen. Nach Angaben der Autoren (VIRCHOW, KLEBS, KLOB, BIRCH-HIRSCHFELD) sollen auch Fibrome vorkommen, welche glatte Muskelfasern enthalten.

Nicht selten finden sich an der Oberfläche der Ovarien papilläre fibröse Wucherungen, welche indessen stets klein bleiben und nicht zu den Geschwülsten gezählt werden können. Grosse **papilläre Fibrome** (GUSSEROW, EBERTH), welche an der Oberfläche der Ovarien sitzen, sind sehr selten. Sie bilden zottige Wucherungen mit vielfachen Ramificationen. In einem von MARCHAND beschriebenen Fall bildete sich eine Metastase mit krebsiger Structur. Man muss danach die Geschwulst als Zottenkrebs bezeichnen. LEOPOLD hat aus dem Eierstock ein Lymphangioma kystomatosum beschrieben. MARCHAND bezeichnet als Angiosarcome zwei Geschwülste, von denen die eine durch Bildung dichtgedrängter endothelialer Zellschläuche, die andere durch endotheliale Zellhaufen und Zellstränge sich charakterisirte, welche zum Theil hyalin entartet waren.

In allen soliden Tumoren können Verfettungs- und Erweichungscysten sich bilden. Fibrome können theilweise verkalken.

Verhältnissmässig häufig kommen im Ovarium **Dermoide** vor und zwar sowohl einfache als auch complicirte. Die ersteren bilden Cysten von der Grösse der normalen Follikel bis zu der Grösse eines Mannskopfes, welche die bekannten schmierigen Massen, sowie blonde Haare einschliessen. Die andern enthalten zugleich auch Knorpel- und Knochenplatten, Zähne, selten graue Nervensubstanz und Nervenfasern.

Das Corium, welches den bindegewebigen Antheil der Cystenwand bildet, trägt bald Papillen, bald nicht und kann sämmtliche Attribute der äussern Haut besitzen. Ist der Balg sehr dünn, so fehlen drüsige Einlagerungen und Haarbälge meist ganz. Die Zähne stecken in der Regel in der bindegewebigen Wand und ragen mit der Krone in das Lumen der Cysten, zuweilen sitzen sie auch auf Knochenplatten.

Ueber ihre Entstehung gilt das im § 166 Mitgetheilte. Es ist wahrscheinlich, dass es sich um weiter entwickelte verirrte Keime des äusseren und des inneren Keimblattes handelt, welche bei der Entwickelung des Ovarium aus dem Axenstrang in die Anlage der Ovarien gerathen sind.

Meist ist nur eine Cyste vorhanden, doch können auch gleichzeitig zwei und mehr Cysten in einem und demselben Ovarium auftreten. In seltenen Fällen enthalten beide Ovarien Dermoide.

Nicht selten kommen Dermoide zugleich mit Adenokystombil-

dung vor, so dass Mischgeschwülste entstehen. Die beiden Cystenformationen sind dabei entweder voneinander getrennt oder combiniren sich so, dass ein und dieselbe Cyste geschichtetes Plattenepithel und Cylinderepithel, zuweilen auch noch Flimmerepithel enthält, und dass demgemäss auch der Cysteninhalt gemischt ist. Nach Friedländer kommt es auch vor, dass die Schweiss- und Talgdrüsen des Dermoides cystisch entarten. Zuweilen enthalten Dermoide auch myxomatöses und sarcomatöses Gewebe.

Die Dermoide wachsen sehr langsam und machen meistens erst in mittleren Jahren, also zur Zeit der geschlechtlichen Function des Ovarium Beschwerden. Ihre Wand geräth häufig in Entzündung, so dass Verwachsungen mit der Umgebung entstehen. Zuweilen tritt Vereiterung und Verjauchung der Cyste ein, worauf sie in die Nachbarschaft, z. B. in den Mastdarm oder die Vagina oder die Harnblase durchbricht.

Nach Olshausen ist die häufige Entzündung der Dermoide darauf zurückzuführen, dass sie bei ihrer Lage im Becken häufig Insulten ausgesetzt sind und dass sie vom Rectum aus zufolge ihrer innigen Verbindung mit demselben inficirt werden.

*Literatur:* Virchow, *Die krankh. Geschwülste;* Rokitansky (*Fibrom*), *Wien. med. Ztg. 1859;* Waldeyer (*epithel. Geschw.*), *Arch. f. Gyn. I, Virch. Arch. 41. u. 55. Bd.;* Leopold (*die solid. Geschw. d. Ovar.*), *Arch. f. Gyn. VI;* Klebs, *l. c.* § *696;* Olshausen *l. c.* § *696;* Spiegelberg (*Fibrom*), *Monatsschr. f. Gebkd. XXVIII 1866;* Waldeyer (*Fibrom*), *Arch. f. Gyn. II 1871;* Hertz (*Sarcom*), *Virch. Arch. 36. Bd.;* Elischer (*Sarcom*), *D. med. Wochenschr. 1876;* E. Wagner, *Arch. d. Heilk. V;* Lebert (*Dermoide*), *Mém. lus à la soc. de biol. pend. 1852, Paris 1853;* Pauly (*ebenso*), *Beitr. d. Berl. Ges. f. Geburtsh. u. Gyn. IV 1875;* Flesch (*Combin. v. Dermoid u. Adenom*), *Verh. d. Würzb. phys. med. Ges. 1872;* Friedländer (*ebenso*), *Virch. Arch. 56. Bd.;* Eichwald (*ebenso*), *Würzb. med. Zeitschr. V 1864;* Kleinwächter (*Verkalktes Fibrom*), *Arch. f. Gyn. IV;* Gussenbauer u. Ebebth (*papilläres Fibrom*), *Virch. Arch. 43. Bd.;* Waelle, *Ueber d. Perforat. d. Blase durch Dermoidkystome d. Ovarium, Leipzig 1881;* Marchand, *Beitr. z. Kenntn. d. Ovarientumoren, Halle 1879;* Virchow (*Mischgeschwulst mit Lebermetastasen*), *sein Arch. 75. Bd.;* Kolaczeck (*Dermoid mit Bauchfellmetastasen*), *ib. 75. Bd.;* Flaischlen (*Versch. Tumoren*), *Zeitschr. f. Geb. u. Gyn. VI 1881 u. VII 1882;* Coblenz (*Papilläres Kystom*), *ebenda VII.*

## 2) Pathologische Anatomie der Tuben, des Uterus, der Scheide, des Beckenperitoneum, des Beckenbindegewebes und der äusseren Genitalien.

§ 701. Die innerhalb des Genitalstranges (§ 686) gelegenen Theile der Müller'schen Gänge verschmelzen in der Zeit von der

achten bis zwölften Woche der Embryonalentwickelung von der Mitte des Genitalstranges aus zu einem einfachen Kanal, dessen oberes Stück zum Uterus, dessen unteres sich zur Scheide umgestaltet. Nach der im vierten oder fünften Monat erfolgten Differenzirung des Genitalkanales in Uterus und Scheide setzt sich der Uteruskörper seitlich nach dem Eileiter hin in zwei Abschnitte fort, welche als Hörner bezeichnet werden (Uterus bicornis) und welche erst später in den Körper einbezogen werden.

Bleibt die Verschmelzung der Müller'schen Gänge aus irgend einem Grunde nur unvollkommen, so entsteht eine Reihe von **Missbildungen**, welche alle durch eine **Verdoppelung des Genitalkanales** im Bereiche des Uterus oder der Scheide oder beider zugleich gekennzeichnet sind. Gehen auf einer Seite oder auf beiden Seiten Theile der Müller'schen Gänge verloren, oder gelangen dieselben von vornherein nicht zur Ausbildung, so entstehen mehr oder minder umfangreiche **Defecte**, welche entweder einseitig oder doppelseitig sind.

Durch Verkümmerung von Theilen der Müller'schen Gänge entstehen **rudimentäre Bildungen**, welche ebenfalls die ganzen Geschlechtsgänge oder aber nur Abschnitte derselben betreffen.

Unter den durch mangelhafte Verschmelzung der Müller'schen Gänge bedingten Missbildungen kann man zwei Gruppen unterscheiden. In der ersten sind die Müller'schen Gänge zu einem äusserlich einfachen normal erscheinenden Genitalrohr vereinigt und es besteht nur eine mehr oder minder vollkommene Scheidewand zwischen der rechten und linken Hälfte des Kanales. Ist dadurch das Lumen des Uterus verdoppelt, so bezeichnet man den Zustand als Uterus bilocularis s. septus duplex, die entsprechende Verdoppelung der Scheide als Vagina bilocularis s. septa. Beide Verdoppelungen kommen sowohl für sich als auch mit einander combinirt vor.

Im Uterus kann sich die Scheidewandbildung auf die Pars cervicalis und das Orificium externum oder auch auf das oberste Ende beschränken (Uterus subseptus) und ist zuweilen nur durch eine Leiste oder Falte angedeutet. Aehnlich liegen die Verhältnisse in der Scheide, wo zuweilen auch eine mehrfach perforirte Scheidewand vorkommt.

In der zweiten Gruppe sind die Müller'schen Gänge auch äusserlich nicht vollkommen vereinigt und treten mehr oder weniger auseinander. Am häufigsten kommt dies am oberen Theil des Uterus vor, der dabei in zwei Hörner sich theilt (Uterus bicornis) oder auch nur eine ambosförmige Gestalt (Ut. incudiformis) oder eine leichte Einsenkung in der Mitte (Ut. arcuatus) zeigt.

Ist unterhalb der Vereinigung der Uterushörner noch eine Scheidewand bis zum Orificium externum vorhanden, so bezeichnet man dies als Uterus bicornis duplex; fehlt die Scheidewand, oder ist sie unvollkommen, als Uterus bicornis semiduplex.

In seltenen Fällen reicht die Spaltung nach abwärts durch den ganzen Uterus (Uterus bipartitus) und betrifft unter Umständen die ganze Länge der Geschlechtsgänge, eine Missbildung, welche man als Uterus didelphys und Ut. bicornis duplex separatus bezeichnet. Letzterer kommt nur neben anderen Missbildungen vor; beide Uteri sind meist verkümmert.

Defecte und Verkümmerungen kommen sowohl bei einfachem Uterus und einfacher Scheide als bei deren Verdoppelung zur Beobachtung.

Bei partieller oder totaler Verdoppelung ist zuweilen das eine Rohr da oder dort verschlossen. So kann z. B. bei Verdoppelung der Scheide eine Scheide unten geschlossen sein, oder schon in der Mitte oder noch höher oben enden, eine Erscheinung, die dahin zu erklären ist, dass der betreffende Müller'sche Gang nicht weiter nach abwärts reichte oder im untersten Theile obliterirte. Bei Verdoppelung am Uterus kann der eine Uterus resp. das eine Horn verschlossen sein. Bei Uterus bicornis ist ferner das eine Horn zuweilen rudimentär und bildet nur einen soliden oder auch einen hohlen Strang, dessen Ostien verschlossen sind. Zuweilen fehlt das eine Horn ganz.

In allen diesen Fällen besitzt der Uterus nur ein ausgebildetes Horn (Uterus unicornis). Die Tube der verkümmerten Seite ist entweder normal oder ebenfalls rudimentär, zu einem soliden Strang verkümmert.

In dem geringsten Grade einseitiger Wachsthumshemmung zeigt der Uterus nur eine schiefe Gestalt oder eine Verkrümmung nach einer Seite.

Bei normaler Verschmelzung der Müller'schen Gänge kommen Defecte und Verkümmerungen am häufigsten am Uterus vor; nur selten bleiben die ganzen Müller'schen Gänge so in der Entwickelung zurück, dass sie späterhin nur noch durch ein solides, oder hohles musculöses Knötchen oder durch einen Strang angedeutet sind.

Der rudimentär entwickelte Uterus ist meist ein Uterus bipartitus oder ein Ut. bicornis oder bildet einen von einer Tube zur anderen ziehenden Strang. Nur selten fehlen die Hörner, während ein dem Corpus und der Cervix entsprechendes Mittelstück vorhanden ist. Tuben können dabei vorhanden sein oder fehlen. Nicht selten entwickelt sich der Uterus in der ersten Zeit normal und bleibt erst später im Wachsthum zurück, indem der Uteruskörper, welcher sich normaler Weise vom sechsten Jahre ab vergrössert und bei seiner vollen Ausbildung die Cervix, welche ursprünglich grösser ist als er, an Masse bedeutend übertrifft, auf der fötalen Entwickelungsstufe verharrt oder wenigstens abnorm klein bleibt; eine Missbildung, die man als Hypoplasie des Uterus oder als Uterus fötalis resp. infantilis bezeichnet.

Die Ovarien können dabei wohl ausgebildet sein. Nicht selten ist gleichzeitig eine Hypoplasie des Gefässsystemes, oft eine

mangelhafte Entwickelung des ganzen Körpers, zuweilen auch Cretinismus vorhanden.

Vollkommener Mangel der Tuben kommt am häufigsten neben den erwähnten hochgradigen Defecten am Uterus vor. Von sonstigen Missbildungen der Tuben sind namentlich die Trennung derselben vom Uterus, die Bildung mehrerer abdominaler Ostien, die Verkümmerung derselben zu einem soliden Strang, die Atresie des abdominalen und des uterinen Endes und die Verengerung und Verschliessung in den mittleren Theilen zu nennen.

Partieller und totaler Scheidenmangel kommt sowohl neben Defecten am Uterus als ohne solche vor, doch ist er selten. Häufiger ist ein Theil der Scheide in einen soliden Strang umgewandelt.

Atresieen und Stenosen kommen innerhalb der Geschlechtsgänge am häufigsten im Gebiete der Cervix bis zum Orificium externum, ferner am obersten und am untersten Theil der Scheide vor. In der Cervix wird der Schluss theils durch Schleimhaut, theils durch Muskelgewebe gebildet. Wie weit es sich bei den Atresieen um primäre Bildungsfehler, wie weit um secundär nach Entzündungen oder anderswie entstandene Obliterationen handelt, ist nicht zu entscheiden. Stenosen des Cervicalkanales finden sich besonders bei stark entwickelter derber Cervix.

Die Stenose der Vagina ist entweder über die ganze Vagina verbreitet oder aber local und dann häufig durch quer- und schräggestellte Faltenbildungen bedingt. Ausgedehnte Stenosen kommen namentlich neben sonstiger Missbildung der Geschlechtsgänge vor. Behält der Uterus im Pubertätsalter seine kindliche Form bei, so bleibt auch die Vagina eng und kurz (Vagina infantilis).

In seltenen Fällen kommt an der Hinterwand der Scheide dicht hinter dem Scheideneingang eine blindsackartige, mitunter für einen Finger durchgängige, der Vagina parallel verlaufende oder seitlich von ihr ablenkende, glattwandige Ausstülpung vor. Nach Breisky handelt es sich dabei um eine Erweiterung und Verlängerung an dieser Stelle schon normal vorkommender Schleimhautlacunen.

Der **Hymen** bildet normaler Weise eine an der hinteren Wand vorspringende Schleimhautfalte, welche die Scheide gegen den Sinus urogenitalis abgrenzt und bei geschlossenem Sinus eine Längsspalte umsäumt.

Bei Neugeborenen bildet der Hymen eine röhrenförmige Vorragung, die sich unter Umständen auch später noch erhält. Normal ist der Hymen halbmondförmig, geht indessen zuweilen in einen Ring über und kann in nicht allzu seltenen Fällen eine Membran ohne Oeffnung bilden (Atresia vaginae hymenalis). Es kommen ferner auch doppelte (H. septus) oder mehrfache Durchbrechungen des Hymen (H. cribriformis) und Auszackungen des freien Randes (H. fimbriatus) vor.

*Literatur:* Kussmaul, *Von d. Mangel u. s. w. d. Gebärmutter, Würzburg 1859;* Klob, *Pathol. Anat. d. weibl. Sexualorg., Wien 1864;* Schatz, *Arch. f. Gyn. I u. II;* Fürst, *Monatsschr. f. Geb. XXX;* Schröder, *v. Ziemssen's Handb. X;* Klebs, *Handb. d. pathol. Anat., Berlin 1876;* Beigel, *Die Krankh. d. weibl. Geschl. II;* Breisky, *Die Krankh. d. Vagina, Billroth's Handbuch der Frauenkrankh. III, Stuttgart 1880;* Mayrhofer, *Entwickelungsfehler u. Entzünd. d. Gebärmutter (ebenda), Stuttgart 1882.*

§ 702. Die **Tuben** oder **Eileiter** sind, anatomisch betrachtet, musculöse mit einer Schleimhaut ausgekleidete Röhren, deren Epitheldecke aus einem einschichtigen flimmernden Cylinderepithel besteht. Die Schleimhaut ist ausgezeichnet durch reiche Faltenbildung.

Bei congestiver **Hyperämie,** wie sie im Gebiete des Geschlechtsapparates zur Zeit der Menstruation, bei Beischlaf, bei manchen acuten Infectionskrankheiten vorkommt, ist auch die Tubarschleimhaut Sitz hyperämischer Zustände und es kann zu Blutungen kommen, die in seltenen Fällen zu Austritt von Blut aus den Tuben in die Bauchhöhle führen.

Die **Entzündung der Tuben,** die **Salpingitis** kommt am häufigsten nach Entzündungen des Beckenperitoneum, des Ovarium und des Uterus vor und trägt meistens den Charakter eines schleimigen oder eitrigen Katarrhes. Bei gleichzeitiger Entzündung des Peritoneum erfolgt häufig eine Verwachsung der Tuben mit der Nachbarschaft, wobei sie nicht selten mehr oder weniger aus ihrer Lage gebracht werden. Geht dabei das abdominale Ende vielfache Verwachsungen mit der Umgebung ein, so kann das Ostium schliesslich verschlossen werden. Besteht der Katarrh weiter, so sammelt sich im abdominalen Theil der Tuben Sekret an und bei menstruellen Blutungen kann dasselbe eine blutige Beschaffenheit erhalten. Ist gleichzeitig auch der uterine Theil der Eileiter durch Schleimhautschwellung oder durch eingedicktes Sekret oder durch Abknickung der Tuben oder zufolge angeborener Atresie verlegt, so können sich in dem abgeschlossenen Theil grössere Mengen einer schleimigen oder schleimig serösen oder eitrigen oder blutigen Flüssigkeit ansammeln und so Zustände herbeigeführt werden, welche als **Hydrops tubarum, Pyosalpinx, Hämatosalpinx** oder **Haematoma tubarum** bezeichnet werden.

Die Tube erscheint bei mässiger Flüssigkeitsansammlung erweitert und geschlängelt. Bei stärkerem Hydrops schwillt sie zu einer mehr ovalen dünnwandigen Blase an. Bei eitrigen Entzündungen kann die Wand stellenweise vereitern, so dass es zu einem Durchbruch des Eiters in die Bauchhöhle kommt. In anderen Fällen dickt sich der Eiter ein und verkreidet. Bei Ansammlung von schleimiger oder blutiger Flüssigkeit erfolgen ebenfalls Berstungen. Ist die uterine Oeffnung nur verengt oder normal weit, so kann die in der Tube sich ansammelnde Flüssigkeit zeitweise abfliessen (Hydrops tubae profluens).

Auf den uterinen Theil der Tuben beschränkte Sekretansammlungen sind selten, da im Gebiete des Isthmus und der Ampulle ein Verschluss des Ostium selten vorkommt. Im Uterus retinirte blutige, schleimige oder eitrige Flüssigkeit kann unter Umständen durch das Tubarostium bis in die Tuben zurückgestaut werden und in die Bauchhöhle einfliessen, oder aber bei Verschluss des Abdominalostium sich in den Tuben ansammeln.

**Tuberculose** der Tuben ist zwar kein häufiges, jedoch auch kein sehr seltenes Leiden, kommt sowohl bei Kindern als bei Erwachsenen vor und tritt meist doppelseitig auf. Der Uterus wird oft secundär in Mitleidenschaft gezogen, kann indessen auch primär erkranken. Der Beginn und die Ausbreitung des tuberculösen Processes erfolgt in derselben Weise, wie in anderen Schleimhäuten und hat am meisten Aehnlichkeit mit den tuberculösen Ureterenerkrankungen. Bei weit vorgeschrittenem Process sind die Tuben mit käsigen Massen gefüllt und erweitert, die Schleimhaut, zuweilen auch die Muscularis in graues gelatinöses Granulationsgewebe umgewandelt, welches an der Oberfläche in käsigem Zerfall begriffen ist.

Von **Geschwülsten** kommen Fibrome und Fibromyome in Form kleiner Knötchen, welche von der Muscularis ausgehen, vor, sind indessen weit seltener als im Uterus. Carcinome können vom Uterus auf die Tuben übergreifen.

Die gestielte Morgagni'sche Hydatide hat bereits in § 686 Erwähnung gefunden. Ausser diesen gestielten erbsen- bis haselnussgrossen Cysten kommen auf den Eileitern und den breiten Mutterbändern nicht selten mohnkorn- bis höchstens erbsengrosse Bläschen mit colloidem Inhalt vor. Endlich können sich auch in der Tubarschleimhaut kleine Cystchen bilden.

*Literatur:* Klob, Klebs, Schröder *l. c.* § *701;* C. Hennig, *Krkh. d. Eileiter u. s. w., Stuttgart 1876;* Scanzoni, *Lehrb. d. Krkh. d. weibl. Sexualorg., Wien 1875;* Bandl, *Die Krankheiten der Tuben u. s. w., Stuttg. 1879 (Handb. d. Frauenkrankh. von Billroth);* Sillaud, *Des tubercules de l'ovarie et des trompes, Thèse de Paris 1861;* Brouardel, *De la tub. des org. gén. de la femme, Thèse de Paris 1865;* Schramm (*Tuberculose*), *Arch. f. Gyn. XIX 1882.*

§ 703. Der **Uterus** ist ein länglich birnförmiges, von vorn nach hinten abgeplattetes, durchschnittlich etwa 9 Ctm. langes, im Wesentlichen musculöses Organ, welches eine von einer drüsenreichen Schleimhaut ausgekleidete Höhle einschliesst. Er ist mit den seitlich von seinem Fundus abgehenden Tuben zwischen Blase und Mastdarm eingeschoben, hebt die Einsenkung des Bauchfelles zwischen Blase und Mastdarm in Form einer quergestellten Platte in die Höhe und trennt dieselbe in eine Excavatio vesicouterina und recto-uterina.

Sind Blase und Mastdarm im Zustande erheblicher Ausdehnung, so dass sie mit dem Uterus und seinen Adnexa das Becken

ausfüllen, so wird die Lage des letzteren unmittelbar durch den Füllungszustand der ersteren bestimmt. Eine starke Ausdehnung des Rectum schiebt den Uterus und das linke breite Mutterband mehr oder weniger nach vorne, eine stark gefüllte Blase drängt ihn nach hinten gegen die Excavation des Kreuzbeines.

Die Blase hat bei Frauen, die geboren haben, meist nur bei starker Füllung einen erheblichen Einfluss auf die Lage des Uterus. Zieht sich dieselbe bei der Entleerung zusammen, so bleibt der Uterus gewöhnlich in der zuvor eingenommenen Lage, und der hinter der Blase frei werdende Raum wird von herabgleitenden Darmschlingen eingenommen. Ist die Blase vollkommen zusammengezogen, so bildet ihre Hinterwand annähernd einen rechten Winkel mit der Vorderwand des Uterus.

In einer Minderzahl von Fällen, welche namentlich Kinder und jungfräuliche Individuen betreffen, bleibt der Uterus bei Entleerung der Blase mit der Hinterwand in Contact, neigt sich sonach nach vorn, so dass die Excavatio recto-uterina sich öffnet.

Die Axe des Uteruskörpers bildet mit derjenigen der Cervix meist einen nach vorne offenen Winkel und man bezeichnet diese Abknickung als **Anteflexio uteri.** In geringem Grade vorhanden ist die Anteflexion ein physiologischer Zustand, eine stärkere Knickung muss als pathologisch angesehen werden.

Knickt sich der Uteruskörper in der Weise gegen die Cervix ab, dass er mit ihr einen nach hinten offenen Winkel bildet, so bezeichnet man dies als **Retroflexio uteri.** Erhält der Uterus, ohne dass die Lagerungsbeziehung des Körpers zu der Cervix sich ändert, eine stärkere Neigung nach vorne oder nach hinten, als gewöhnlich, so bezeichnet man dies als einen **Versio uteri.**

Versionen und Flexionen des Uterus sind sehr häufig mit einander combinirt und können mit Deviationen des Uterus nach der Seite sowie mit Aenderungen des Standes complicirt sein. Bei starken Flexionen kann der Winkel zwischen Körper und Cervix spitz werden. Die Knickungsstelle entspricht fast immer dem innern Muttermund, nur sehr selten fällt sie in die Cervix. Bei sehr starken Retroversionen kann der Muttermund nach vorn gegen die Symphyse, unter Umständen sogar nach oben gerichtet sein.

Versionen kommen besonders durch Vergrösserungen des Uterus sowie durch häufige Anstrengung der Bauchpresse zu Stande, vorausgesetzt, dass das Uterusparenchym resistent und starr ist. Ist dasselbe weich und schlaff, so bewirken die nämlichen Momente Flexionen. In seltenen Fällen sind pathologische Anteflexionen oder Retroflexionen Entwickelungsfehler. Endlich können auch Verwachsungen des Uterus mit der Umgebung Versionen oder Flexionen herbeiführen.

Als Folge der Flexionen sind namentlich Störungen des Blutabflusses bei der Menstruation, sowie Stauungen, Schleimhautblutungen und Entzündungen des Uterusparenchymes sowie auch des

Bauchfellüberzuges hervorzuheben. An der Knickungsstelle wird das Gewebe mit der Zeit atrophisch.

**Seitliche Deviationen** (Inversio et Inflexio lateralis) des Uterus können durch Geschwülste, parametritische Exsudate, Verwachsungen mit der Umgebung etc. bedingt sein.

Als **Senkung** und **Vorfall** oder **Prolapsus** bezeichnet man eine Verlagerung des Uterus nach unten gegen die Scheide, wobei der Muttermund sich dem Scheideneingang nähert und schliesslich durch denselben nach aussen tritt. Ermöglicht wird die Senkung durch eine Erschlaffung derjenigen Gewebe, welche den Uterus in seiner Lage erhalten.

Liegt der Uterus nur tiefer als normal, ist also der Muttermund noch nicht in der Schamspalte sichtbar, so bezeichnet man dies als Senkung im engeren Sinne; bei unvollständigem Vorfall liegt ein Theil, bei vollständigem Vorfall der ganze Uterus vor den äussern Genitalien und ist mit der nach aussen umgestülpten Scheide überdeckt.

Das Gewebe der nach aussen umgestülpten Scheide wird im Laufe der Zeit stets mehr oder weniger hypertrophisch, die Querrunzeln verstreichen und die Epitheldecke wird trocken, der verhornenden Epidermis ähnlich. Sehr häufig stellen sich zufolge äusserer Läsionen Entzündungen und Geschwürsbildungen ein und Uterus und Cervix schwellen in Folge der dabei vorhandenen Stauungen an und werden ebenfalls hypertrophisch. Durch den Zug, welchen die Scheide an der nach aussen drängenden Cervix ausübt, wird der Muttermund auseinandergezerrt und der untere Theil des Cervicalkanales nach aussen gestülpt (Ektropium).

Es kann dies soweit gehen, dass der innere Muttermund am Eingang erscheint (Schröder). Im Gegensatze dazu kann unter Umständen der äussere Muttermund verkleben.

Der Vorfall des Uterus zieht die vordere Wand des Mastdarmes und die hintere Wand der Blase nach sich und führt zu Ausbuchtungen der betreffenden Wandtheile.

Stellen sich in der Umgebung des prolabirten Uterus oder im kleinen Becken Verwachsungen ein, so kann der Prolaps in seiner Lage fixirt werden, so dass er nicht mehr reponibel ist.

**Elevationen** oder Verlagerungen des Uterus nach oben kommen durch unter ihm liegende Geschwulstbildungen, welche ihn hinaufdrängen, oder durch Zerrungen zu Stande, welche von Geschwülsten, die mit dem Uterus in Verbindung stehen und in die Bauchhöhle hinaufwachsen, oder aber durch peritonitische Adhäsionen ausgeübt werden. Der Uterus und die Scheide können dabei sehr erheblich in die Länge gezogen werden, so dass das Scheidengewölbe verstreicht und die Scheide trichterförmig in das Os externum uteri übergeht.

Als **Inversio** bezeichnet man eine Einstülpung des Fundus uteri in das Cavum uteri. Bei Inversionen geringeren Grades liegt der Fundus noch oberhalb des inneren Muttermundes, bei stärkerer In-

version tritt er in die Scheide ein und fällt schliesslich nach aussen vor. Man unterscheidet danach drei Grade, eine Einstülpung, eine Umstülpung und einen Prolapsus uteri inversi.

Die Inversionen entstehen, abgesehen von den im Wochenbett auftretenden durch Geschwulstbildungen im Fundus, welche zu einer Atrophie der Uteruswand führen und gleichzeitig einen Zug am Fundus ausüben. Die Umstülpung erfolgt meist nur bis zur Cervix, die sich in ihrer Lage erhält.

Die Schleimhaut des invertirten Uterus ist in der ersten Zeit geröthet und geschwollen, später wird sie glatt und atrophisch.

Die normale Lage des Uterus ist zur Zeit noch eine streitige Frage und es stehen die an Lebenden von Seiten der Gynäkologen gemachten Beobachtungen mit den Befunden an der Leiche in Widerspruch. Von den Gynäkologen sind die Meisten der Ansicht, dass der Uterus der Hinterwand der Blase anliegt und sich bei den verschiedenen Füllungszuständen derselben in dieser Lagerungsbeziehung erhält, somit bei leerer Blase nach vorne geneigt und etwas flectirt ist. Nach den Leichenbefunden muss ich mich der namentlich von Claudius und neuerdings von Henke vertretenen Anschauung, wonach der Uterus in Leichen von Frauen, die geboren haben, gewöhnlich dem Mastdarme anliegt, anschliessen. Fig. 1 Taf. VI des Handatlas von Martin (Berlin 1878) gibt ein anschauliches Bild von seiner Lage.

*Literatur:* Claudius, *Zeitschr. f. rat. Med. 3. Reihe XXIII;* B. Schultze, *Arch. f. Gynäkol. IV, VIII und IX;* His, *Arch. f. Anat. 1878;* Henke, *Topograph. Anat. d. Menschen, Berlin 1884;* Klob, *Pathol. Anat. d. weibl. Sexualorg., Wien 1864;* Huguier, *Die Flexionen des Uterus, Leipzig 1870;* Martin, *Die Neigungen und Beugungen der Gebärmutter, Berlin 1870;* O. v. Franque, *Der Vorfall der Gebärmutter, Würzburg 1869;* Le Gendre, *De la chute de l'utérus, Paris 1860;* Säxinger (*Prolapsus*), *Prager Vierteljahrsschr. 1867;* Schröder, *Krankh. d. weibl. Geschlechtsorgane, Leipzig 1884;* Greiner (*Angeborene Retroversio*), *Arch. f. Gyn. XI;* Fritsch, *Die Lageveränd. d. Gebärmutter, Handb. d. Frauenkrankh. v. Billroth III, Stuttgart 1881.*

§ 704. Die **Schleimhaut des Uterus** ist ein an Drüsen sehr reiches Gewebe, welches in der Tiefe ohne Vermittelung einer abgrenzbaren Submucosa in das Bindegewebe der Muscularis übergeht. Die Oberfläche ist mit einem hohen flimmernden Cylinderepithel bedeckt, welches sich tief in die Drüsen hinein fortsetzt. Das Stroma ist ein überaus zellreiches feinfaseriges Gewebe, dessen tiefste Lagen Muskelzüge enthalten. Die Drüsen sind einfache und verzweigte, in ihrem Endabschnitt zum Theil geschlängelte, mit Cylinderepithel ausgekleidete Schläuche. In der Cervix bildet die Schleimhaut die als Plicae palmatae bekannten leistenförmigen Erhabenheiten. Im untern Abschnitt der Cervix wird die

Schleimhaut derber, an Bindegewebsfasern reicher. Zugleich werden die Drüsen spärlicher und zum Theil auch kürzer als im Körper und acinösen Drüsen ähnlich ausgebuchtet. Gegen das unterste Dritttheil des Cervicalkanales geht das Cylinderepithel in geschichtetes Plattenepithel über, welches auch die Lippen der Portio vaginalis bedeckt und in das Scheidenepithel sich fortsetzt.

Wo die Plicae palmatae enden, treten in der Schleimhaut kleine kegelförmige Papillen auf, welche namentlich in der Umgebung des Muttermundes zu reichlicher Entwickelung gelangen.

Sowohl die Zahl und die Grösse und Configuration der Drüsen als auch die Ausbreitung des Cylinderepithels nach abwärts ist bei den einzelnen Individuen ziemlich verschieden und bei ein und demselben Individuum nicht zu allen Zeiten gleich. Die Portio vaginalis ist bei manchen Individuen ziemlich drüsenreich, bei anderen fehlen Drüsen fast ganz oder sind wenigstens nur spärlich und die Portio besteht wesentlich aus einem gefässreichen Bindegewebe und aus Muskelzügen.

Im hohen Alter nimmt im allgemeinen die Dicke und der Zellreichthum der Schleimhaut ab und das Gewebe wird deutlich faserig; die Epithelzellen werden niedriger und verlieren die Flimmerhaare. Von den Drüsen geht ein Theil verloren, namentlich in der Cervix, die restirenden erleiden vielfach cystische Erweiterungen (Ovula Nabothi).

Zur Zeit der Menstruation ist die Schleimhaut Sitz einer intensiven congestiven Hyperämie, zufolge welcher eine mehr oder minder grosse Menge von Blut aus den oberflächlich liegenden Gefässen an die Oberfläche tritt. Gleichzeitig nimmt auch die homogene Substanz, welche schon normaler Weise in der Schleimhaut vorkommt, zu. Das Blut kann zwischen den Epithelzellen nach aussen treten, so dass die Schleimhaut vollkommen intact bleibt, doch kommt es meist zu Abhebungen des Epithellagers und damit zu einem partiellen Untergang der Epithelzellen. Bei starker blutiger Infiltration kann auch ein Theil der oberflächlichen Gewebslage abgestossen werden.

Die bei der Menstruation ausgeschiedene Flüssigkeit besteht wesentlich aus Blut, dem sich Cervical- und Scheidensekret, welches desquamirte Epithelien enthält, beimischt. Die Menge des austretenden Blutes ist individuell sehr verschieden und kann unter Umständen sehr bedeutend (Menorrhagie) werden.

Zuweilen werden am 2. bis 4. Tage der Menstruation mit oder ohne Schmerzen nicht nur Blut, sondern Fetzen und grössere Membranen, zuweilen röhrenartige Gebilde oder auch vollkommene Abgüsse des Cavum uteri nach aussen entleert. Die Oberfläche dieser Membranen ist bald glatt, bald zerfetzt, nicht selten erscheint auch die eine Seite glatt, die andere rauh.

Die krankhafte Erscheinung wird gewöhnlich als **Dysmenorrhoea membranacea** bezeichnet.

Die Zusammensetzung der entleerten Membranen ist eine sehr

verschiedene und es ist offenbar das, was man mit dem Namen einer Dysmenorrhoea membranacea belegt hat, nicht immer die nämliche Erkrankung.

Zunächst kommen Fälle vor, in denen die Membran lediglich aus Fibrin, lymphoiden Rundzellen und rothen Blutkörperchen besteht, sonach wohl nichts anderes darstellt, als eine Gerinnungsmasse, welche sich an der Oberfläche der Uterusschleimhaut gebildet hat. Die Derbheit, welche diese Gerinnungen zuweilen zeigen, spricht dafür, dass sie in einem Theil der Fälle von der vorhergegangenen Menstruation stammen und erst bei Eintritt neuer Blutungen ausgestossen werden. Sind die Membranen weich und sehr reich an Rundzellen, so sehen sie frischen eitrig-fibrinösen Exsudationen ähnlich und sind wohl auch als frisch entstandene Bildungen anzusehen.

Eine zweite Form membranöser Abgänge aus dem Uterus zeigt in unverkennbarer Weise den Charakter einer zellig infiltrirten Uterinschleimhaut und besteht danach aus einem zellreichen zarten Bindegewebe, aus Blutgefässen, sowie aus Drüsenschläuchen, deren Epithel theils noch unverändert, theils geschwollen und in Desquamation begriffen ist. Ein Theil des Gewebes ist auch von rothen Blutkörperchen dicht durchsetzt. Es handelt sich danach zweifellos um partielle Zerstörung einer entzündeten und zufolge der Menstruation in dem oberflächlichen Lager von Hämorrhagieen durchsetzten Schleimhaut (vergl. Fig. 355). Nach Finkel können sich unter Umständen sogar die tieferen Schichten der Schleimhaut losstossen.

Bis zum Eintritt der nächsten Menstruation wird der Verlust an Schleimhautgewebe durch regenerative Wucherung wieder ersetzt.

Endlich können die Membranen auch aus einer einfachen oder mehrfachen Lage (Fig. 353*a* u. Fig. 354*c*) polygonaler

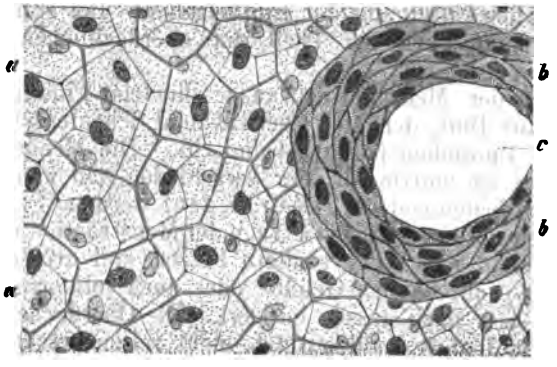


**Fig. 353.** Durch die Scheide abgegangene Membran bei Dysmenorrhoea membranacea. *a* Doppeltes Lager von polygonalen Plattenepithelien. *b* Concentrisch um ein Drüsenlumen gelagerte Epithelschicht. *c* Drüsenlumen. Mit Alkohol gehärtetes, mit Hämatoxylin gefärbtes, in Canadabalsam eingeschlossenes Präparat. Vergr. 300.




Fig. 354. Durch die Scheide abgegangene Membran bei Dysmenorrhoea membranacea. *a* Lager übereinander geschichteter Epithelien. *b* Drüsenlumina. *c* Lager polygonaler Zellen. Behandlung wie bei Fig. 353. Vergr. 30.

Plattenepithelien bestehen, welche in regelmässiger Anordnung den Drüsenmündungen entsprechende Lücken (Fig. 353 *c* und Fig. 354 *b*) zeigen, in deren Umgebung concentrisch angeordnete Epithelien einen dicken Ring (Fig. 353 *b*) bilden.

Da die Schleimhaut des Uterus normaler Weise kein Plattenepithel enthält und da die Plattenepithel tragende Scheide keine Drüsen besitzt, so stammen diese Membranen wohl zweifellos aus der Cervix. Da dieselben unter Umständen eine Länge von 3 bis 4 Centimetern erreichen, so muss man annehmen, dass bei den betreffenden Individuen das Plattenepithel weiter als gewöhnlich in die Cervix, unter Umständen vielleicht sogar bis in das Corpus uteri hinaufreicht, oder dass die Cervix bedeutend verlängert ist.

Bestehen die Membranen, wie dies zuweilen beobachtet wird (Beigel, Leopold), lediglich aus Plattenepithel, so können sie auch von der Portio vaginalis uteri oder aus der Scheide stammen.

Die Ursache der Ausstossung der Membranen dürfte, von den oberflächlich liegenden Thromben abgesehen, meist in Entzündungen des Endometrium zu suchen sein. Für letzteres spricht, dass auch die ausgestossenen Plattenepithelfetzen zum Theil mit Rundzellen besetzt sein können. Man kann den Process danach auch als **Endometritis exfoliativa** (Leopold) bezeichnen.

**Blutungen** aus der Schleimhaut des Uterus kommen, abgesehen von den menstruellen und den während der Schwangerschaft und im Wochenbett auftretenden, namentlich bei Hämophilie, Scorbut, bei acuten Entzündungen im Verlauf von verschiedenen Infectionskrankheiten, wie Typhus abdominalis, Pocken, Scharlach, Masern, Cholera u. s. w., sowie von Intoxicationen, wie z. B. Phosphorvergiftung, vor.

Sie sind ferner häufige Folgen von hyperplastischen Wucherungen der Uterinschleimhaut, von Geschwüren und von Geschwülsten, welche sich in der Schleimhaut oder im naheliegenden Uterusparenchym entwickelt haben. Sie werden zum Unterschiede von den menstruellen Blutungen als **Metrorhagieen** bezeichnet und können bei häufiger Wiederholung zu brauner und grauer Pigmentirung

der Schleimhaut führen. Bei starken Blutungen kann das ausgetretene Blut im Innern des Uterus gerinnen.

*Literatur über normale Anatomie der Uterusschleimhaut und über die Veränderungen bei der Menstruation:* Friedländer, *Phys. anat. Unters. üb. d. Uterus, Leipzig 1870:* Lott, *Sur Anat. u. Phys. d. Cervix 1873;* de Sinéty, *Gaz. méd. de Paris 1878;* Ruge u. Veit, *Zeitschr. f. Geb. u. Gyn. II u. V;* Fischel, *Arch. f. Gyn. XV, XVI u. XVIII;* Kundrat u. Engelmann, *Strickers med. Jahrb. 1873;* Williams, *Obst. J. of Great Britain 1874;* Wyder, *Beitr. z. norm. u. pathol. Histol. d. menschl. Uterusschleimh., Arch. f. Gynäk. XIII;* Möbike, *Die Uterusschleimh. in d. versch. Altersperioden u. zur Z. d. Menstruation, Ztschr. f. Geb. u. Gyn. VII;* Leopold, *Studien üb. d. Uterusschleimh. während Menstruat., Schwangersch. u. Wochenbett, Arch. f. Gynäk. XI u. XII;* Küstner, *Das untere Uterinsegment u. s. w., Jena 1882;* — *über Dysmenorrhoea membranacea:* Scanzoni, *D. chronische Metritis, Wien 1863;* Klob, *l. c. § 703;* Solowieff, *Arch. f. Gyn. II;* Hegar u. Maier, *Virch. Arch. 52. Bd.;* Finkel, *ib. 63. Bd.;* Huchard et Labadie-Lagrave, *Arch. gén. I 1870 u. II 1871;* Mandl, *Wiener med. Presse 1869;* Beigel, *Arch. f. Gynäk. IX;* Leopold, *ib. X 1876;* G. u. Fr. E. Hoggan, *ib. X;* Mayerhofer, *Die Sterilität des Weibes, Billroth's Handb. d. Frauenkrankh. II 1882.*

§ 705. Die **Endometritis**, d. h. die Entzündung der Uterusschleimhaut ist ein häufiges Leiden und kann sowohl auf die Cervix oder den Uteruskörper beschränkt, als auch über die ganze Innenfläche des Uterus verbreitet vorkommen. Am häufigsten ist sie eine von der Scheide aus fortgeleitete, seltener eine haematogene Erkrankung und schliesst sich nicht selten an die Menstruation oder an das Wochenbett an. Besonders häufig führt das Gift des Trippers zu Endometritis.

Die **acuten Entzündungen** stimmen in ihrem Verlauf im Allgemeinen mit den Entzündungen anderer Schleimhäute überein (§ 355—§ 361), doch kommen denselben auch einige Eigenthümlichkeiten zu. Fast immer handelt es sich um katarrhalische Entzündungen.

Das normale Sekret der Cervix ist zäh, schleimig, dasjenige des Corpus ist dünnflüssiger, ärmer an Mucin und wird nur in geringen Mengen producirt. Bei Katarrh wird das Sekret reichlicher, gewinnt meist einen eitrigen Charakter (Fluor albus) und enthält häufig Mikroorganismen (Küstner).

Bei frischen katarrhalischen Entzündungen ist die Schleimhaut geröthet und geschwellt, stark durchfeuchtet und zellig infiltrirt, zuweilen auch von Blutungen durchsetzt. Bei heftiger Entzündung können Theile der Schleimhaut ähnlich wie bei Dysmenorrhoe exfoliirt werden. Das Deckepithel geht durch Verschleimung und Desquamation häufig in grosser Ausdehnung verloren und auch die epitheliale Auskleidung der Drüsen kann sich lockern und theilweise ausgestossen werden.

Im Uterus können **chronische Entzündungen** eine graue Pigmentirung und eine Atrophie der Schleimhaut zur Folge haben, welche namentlich die Drüsen betrifft, indem ein Theil derselben verödet. Auch das Bindegewebe wird zellärmer und derber, doch ist zu erwähnen, dass dies nicht häufig geschieht, indem die Uterusschleimhaut eine grosse Regenerationskraft besitzt.

Die Schleimhaut kann bei vorhandener Atrophie glatt und mit einem niedrigen flimmerlosen Epithel bedeckt sein. Nicht selten enthält sie kleine Cystchen, oder ist unregelmässig gestaltet, zum Theil gewulstet und mit kleinen polypösen oder papillösen Wucherungen besetzt (s. § 706), Veränderungen, welche Veranlassung gegeben haben, den Process als **Endometritis hyperplastica** oder als E. fungosa, s. villosa, s. polyposa zu bezeichnen. Die Wulstungen sind zuweilen nur dadurch bedingt, dass die Atrophie in ungleicher Weise aufgetreten ist, in anderen Fällen ist an der verdickten Stelle das Bindegewebe, zuweilen auch das Drüsengewebe gewuchert.

So lange die Entzündung noch besteht, ist das Bindegewebe der Wucherungen von Rundzellen durchsetzt, zuweilen Wundgranulationen ähnlich. Nach Ablauf der Entzündung fehlt die Infiltration und das Gewebe zeigt den Bau der normalen Schleimhaut oder ist etwas derber. Häufig bleibt es sehr gefässreich.

Im Gebiete der Cervix führt die Entzündung nicht selten zu stärkerer Verdickung und Wulstung als im Corpus und es schwellen namentlich die Plicae palmatae nicht unerheblich an.

Ueberaus häufig kommt es ferner zur Bildung kleiner **Retentionscystchen** (Ovula Nabothi), indem die Ausführungsgänge der cervicalen Drüsen verlegt werden. Das Sekret, welches sich dabei ansammelt, ist bald schleimig, farblos, bald weisslich getrübt oder eitrig, je nach dem Charakter des Entzündungsprocesses. Soweit die Schleimhaut der Cervix weich und zellreich und mit Cylinderepithel bedeckt ist, springen die Cystchen stark über die Oberfläche vor, wo das Gewebe derber und von geschichtetem Plattenepithel bedeckt ist, wie dies an den Muttermundslippen der Fall ist, liegen sie mehr in der Tiefe.

Bei Rückgang des Katarrhes pflegt sich der Inhalt der Cystchen zu einer weisslichen Masse einzudicken, doch können zahlreiche Cystchen sich lange Zeit noch erhalten, so dass der Befund von solchen, auch wo keine Entzündung mehr vorhanden, überaus häufig ist. Es treten ferner gelegentlich auch Drüsencystchen auf, ohne dass die Schleimhaut katarrhalisch afficirt ist.

Nicht selten stellt sich gleichzeitig mit der cystischen Dilatation der Drüsen eine hyperplastische Wucherung der Schleimhaut ein und führt zu einer bleibenden, meist wulstigen oder papillösen Verdickung der mit Cystchen durchsetzten Schleimhautfalten.

Wie bereits früher (§ 704) erwähnt worden, ist die Ausbreitung des Cylinderepithels nach abwärts bei den einzelnen Individuen

eine verschiedene und auch der Drüsenreichthum der Vaginalportion ist ein wechselnder.

Reicht das Cylinderepithel nach abwärts bis auf die Portio vaginalis, ein Verhalten, das mitunter bei Individuen, welche nie an Endometritis gelitten haben, beobachtet wird (FISCHEL, KÜSTNER), so ist das Orificium externum von einem mehr oder minder breiten, lebhaft roth gefärbten Saum umgeben, welcher sich von der mehr bläulich gefärbten übrigen Portio vaginalis sehr scharf abhebt. Klaffen die Lippen des Muttermundes in Folge von Einrissen, welche bei der Geburt entstanden sind, auseinander, so kann auch ein Theil der Cervicalschleimhaut evertirt und von aussen sichtbar werden. Bei Entzündungen der Cervix, welche eine Schwellung der Vaginalportion verursachen, ist die Schleimhaut im untersten Theil der Cervix ebenfalls nicht selten mehr oder weniger evertirt; es zeigen danach die auseinander tretenden Lippen in der Umgebung des Orificium eine rothe geschwellte Schleimhaut. Man bezeichnet einen solchen Zustand als **Ektropium.**

Sowohl bei vorhandenem Ektropium, als auch ohne dieses kann das geschichtete Epithel durch das bei Endometritis aus dem Uterus ausfliessende Sekret macerirt werden und sich abstossen. Bei Entzündungen der Vaginalportion mit starker Exsudation bilden sich im Epithel auch wohl kleine Bläschen, welche in ihrem Bau mit den entzündlichen Blasenbildungen der Haut (§ 311—§ 312) übereinstimmen und durch Berstung ihrer Decke ihren Inhalt entleeren. In beiden Fällen enstehen Substanzverluste, welche sich unter Umständen sofort wieder regeneriren, in anderen Fällen dagegen zu bleibenden Epitheldefecten, zu **Erosionen** führen.

Freigelegtes Bindegewebe ist meist stark geröthet, dabei mehr oder weniger, zuweilen stark zellig infiltrirt. Kommen nach Verlust des Epithels klaffende Drüsenöffnungen zu Tage, so kann die Fläche sehr unregelmässig aussehen. Unter Umständen ulcerirt auch ein Theil des freiliegenden Bindegewebes, so dass kleine **Geschwüre** entstehen.

Kommt eine Erosion nicht durch Ueberdeckung des Defectes mit Plattenepithel zur Heilung, so pflegt sich das Bindegewebe in ein zellreiches Keimgewebe umzuwandeln, welches, falls es reichlich Drüsen einschliesst, der Cervicalschleimhaut sehr ähnlich sieht und auch äusserlich eine ähnliche Beschaffenheit bietet. Weiterhin bedeckt sich die Oberfläche desselben mit Cylinderepithel. Nach RUGE und VEIT sendet das Cylinderepithel Sprossen in die Tiefe und bildet auf diese Weise einfache und verzweigte schlauchförmige Drüsen, so dass die Aehnlichkeit des Gewebes mit der Cervicalschleimhaut immer grösser wird.

So lange der Reizzustand und die Entzündung anhält, bleibt auch die Schleimhaut in der geschilderten Beschaffenheit und behält als Epitheldecke ein einfaches Lager von Cylinderzellen. In dieser Zeit sieht auch das Gewebe noch roth aus und wird von den Gynäkologen als Erosion bezeichnet. Da dessen Epitheldecke nur zart, die

unter der Oberfläche liegenden Gefässe weit und stark gefüllt sind, so bluten die Erosionen schon bei leichter Berührung.

Bei längerer Dauer des Processes treten nicht selten im Gewebe zwischen den Drüsen Wucherungen auf, die zur Bildung kleiner papillöser und villöser Excrescenzen führen, so dass man den Zustand als papilläre Erosion bezeichnet hat. Nicht selten entstehen ferner im erkrankten Gebiete kleine Cystchen, indem sich in den präexistirenden oder in den neugebildeten Drüsen Sekret ansammelt. Man hat danach noch eine follikuläre Erosion aufgestellt. Durch Platzen der Cystchen können sich grubige Vertiefungen an der Oberfläche bilden, welche gewöhnlich als Follikulärgeschwürchen bezeichnet werden.

Wird durch geeignete Behandlung der Entzündungszustand gehoben und der durch den Ausfluss aus dem entzündeten Uterus unterhaltene Reiz von der Portio vaginalis fern gehalten, so blasst die geröthete Schleimhautfläche allmählich ab, bedeckt sich von der Peripherie her wieder mit geschichtetem Plattenepithel (Kürsner) und gewinnt mit der Zeit das normale Aussehen wieder.

**Croupöse** und **diphtheritische Entzündungen** der Uterinschleimhaut sind ausserhalb des Puerperium sehr selten. Am häufigsten kommen sie im Verlaufe des Typhus, der Cholera, des Scharlach und der Pocken, sowie in der Umgebung verjauchender Uteruscarcinome zur Beobachtung.

**Tuberculose** der Uterinschleimhaut schliesst sich entweder an Tuberculose der Tuben an, oder tritt primär im Uterus auf. Sie beginnt mit der Bildung kleiner, knötchenförmiger Entzündungsherde, die bald in Geschwüre übergehen. Bei weit vorgeschrittener Tuberculose ist die ganze Innenfläche des Uterus in ein mit tuberculösen verkäsenden Granulationen ausgekleidetes Geschwür umgewandelt und mit käsig eitrigen Massen bedeckt.

**Syphilitische Infiltrationen** und **schankröse Geschwüre** kommen an der Portio vaginalis vor, sind indessen selten. Sie stimmen mit den entsprechenden Geschwüren der äussern Haut und der Mundschleimhaut überein. In einigen wenigen Fällen (Rokitansky, Förster, Klebs) sind phagedänische Geschwüre, welche einen grossen Theil der Cervix zerstörten, beobachtet worden.

*Literatur:* Klob, *Pathol. Anat. d. weibl. Sex.-Org., Wien 1864*; Hennig, *Der Katarrh der weibl. Sexualorg., Leipzig 1872*; Guéneau, *De la métrite aiguë, Annales de gyn. 1874*; Hildebrandt, *Volkmann's Samml. klin. Vorträge N. 32, 1872*; Rouyer, *Des fongus, utér., Thèse de Paris 1858*; Slavjanski (*Métrite interne villeuse*), *Arch. de phys. 1874 und* (*Endometritis bei Cholera*), *Arch. f. Gynäk. IV*; C. Mayer, *Vortrag über Erosionen, Excoriationen etc., Berlin 1861*; Wagner (*Endometritis cervicis*), *Arch. f. phys. Heilk. 1856*; Veit u. Ruge (*Erosionen*), *Zeitschr. f. Gebh. u. Gyn. II u. VIII*; Hofmeier, *IV 1879*; Fischel (*ebenso*), *Arch. f. Gynäk. XV, XVI*

*u. XVIII*; Wyder (*Endometritis*), *ib. XIII*; Olshausen (*Endometrit. hyperplastica*), *ib. VIII*; Veit (*Erosion*), *Zeitschr. f. Gebh. u. Gyn. V 1880*; Klotz, *Stud. über d. pathol. Veränd. der Port. vag. uteri, Wien 1879*; Küstner, *Beitr. z. Lehre v. d. Endometritis, Jena 1883*: de Sinéty (*Endometritis*), *Gaz. méd. de Paris 1878*; Mayrhofer, *Die Sterilität d. Weibes, Billroth's Handb. d. Frauenkrankh. II 1882*; Bischoff (*Endometrit. fung.*), *Correspbl. f. Schweizer-Aerzte 1878*; Rokitansky (*Tuberculose*), *Allg. Wiener med. Zeit. 1860*; Brouardel, *De la tuberc. d. org. gén. de la femme, Paris 1868*; Lebert (*Tuberculose*), *Arch. f. Gyn. IV*; Pillaud, *Des tuberc. de l'ov. et de la trompe, Thèse de Paris 1861*; W. Frank, *Ueber Tuberkeln im Uterus, In.-Diss., Tübingen 1841*; Geil, *Ueb. Tub. d. weibl. Geschlechtsorg., In.-Diss., Erlangen 1851*; Gehle, *Ueber prim. Tubercul. d. weibl. Genitalien, In.-Diss., Heidelberg 1881*; Mosler, *Die Tuberc. d. weibl. Genitalien, I.-D., Breslau 1883*; Mracek (*Syphilis*), *Vierteljahrsschr. f. Derm. u. Syph. VIII 1881*; Rasumow (*Schanker d. port. vagin.*), *ib. VII 1880*.

§ 706. Sowohl in Folge chronischer Entzündungen, als auch im Anschluss an Schwangerschaften und an menstruelle Processe können sich in der Uterusschleimhaut **hyperplastische Wucherungen** einstellen, welche unter Umständen eine nicht unerhebliche Grösse erreichen.

Die Schleimhaut des Uterus und der Cervix ist schon unter normalen Verhältnissen sehr zellreich und es sind danach die hyperplastischen Wucherungen (Fig. 355 *b*) ebenso beschaffen. Eine Ausnahme macht nur ein Theil der von der Portio vaginalis ausgehenden Wucherungen, indem sie ihrem Mutterboden entsprechend

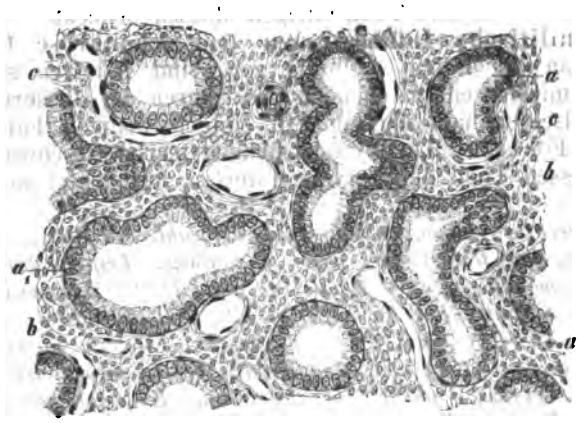


Fig. 355. Hyperplasie der Uterusschleimhaut. *a a*$_1$ Drüsendurchschnitte. *b* Schleimhautbindegewebe. *c* Blutgefässe. Schnitt aus einem mit der Curette aus dem Uterus ausgekratzten und mit Alkohol gehärteten Gewebsstücke. Mit Bismarkbraun gefärbter, in Canadabalsam eingeschlossener Schnitt. Vergr. 150.

erheblich zellärmer und zugleich derber, an faserigem Bindegewebe reicher sind. Zuweilen ist freilich zur Zeit der Untersuchung die Menge der im Gewebe liegenden Zellen noch sehr bedeutend, indem noch eine kleinzellige Infiltration besteht. Es hängt dies damit zusammen, dass es sich bei diesen Wucherungen meist um entzündliche Processe handelt, in deren Gefolge der Papillarkörper der Portio vaginalis sich vergrössert und zu warzig papillösen Bildungen auswächst. Es können auf diese Weise Wucherungen entstehen, welche den entzündlichen Papillomen der Haut (§ 333), den spitzen Condylomen durchaus gleichwerthig sind und auch am besten als solche bezeichnet werden.

In ihren grösseren Formen bilden sie blumenkohlartige Gewächse, deren Papillen dendritisch verzweigt und mit dicken Lagen geschichteten Plattenepithels bedeckt sind. Sie kommen, wie die spitzen Condylome der Haut, am häufigsten nach chronischem Tripper vor, können sich indessen bei den verschiedensten chronischen Reizzuständen entwickeln.

Die hyperplastischen Wucherungen der Uterinschleimhaut sind, abgesehen von dem bereits erwähnten Zellreichthum, stets durch die Anwesenheit von typisch gestalteten (Fig. 355 *a*) Uterindrüsen ausgezeichnet und es unterscheiden sich die einzelnen Fälle nur dadurch voneinander, dass die Zahl derselben nicht unerheblich schwankt.

In manchen Fällen haben die Drüsen bei der Wucherung des Gewebes nicht zugenommen, zuweilen scheinen sie eher vermindert zu sein, so dass die Hyperplasie lediglich auf Rechnung des Bindegewebes zu setzen ist.

Daneben kommen indessen auch Fälle vor, in denen die Drüsenschläuche sichtlich vermehrt sind und man kann danach eine **einfache** und eine **glanduläre Hyperplasie der Uterin-** und **Cervicalschleimhaut** unterscheiden.

Sehr häufig enthalten, wie schon früher (§ 705) erwähnt, die hyperplastischen Stellen Cystchen, welche durch Dilatation von Drüsen entstanden sind, so namentlich in der Cervix und man kann danach noch eine **cystische Hyperplasie** aufstellen.

Alle hyperplastischen Wucherungen, welche local sind und sich über die Oberfläche erheben, gewinnen leicht die Gestalt von **Polypen,** welche theils mit breiter Basis, theils mit schmalem Stiel der Unterlage aufsitzen und durch den Druck der sie umschliessenden Uteruswände verschiedene Formen erhalten, am häufigsten indessen flach gedrückt sind. Die Bildung langer Stiele erfolgt unter dem Einfluss von Zerrungen, welche der Uterus bei Eintritt von Contractionen, durch welche der Polyp selbst, oder hinter ihm angesammeltes Sekret oder Blut entfernt werden soll, erleidet. Häufig erscheinen Polypen, namentlich solche, welche in der Cervix sitzen, am Muttermund und treten durch denselben in den Scheidenraum ein. Die von der Portio vaginalis Ausgehenden bilden zuweilen breitbasige oder gestielte Verlängerungen der Muttermundslippen.

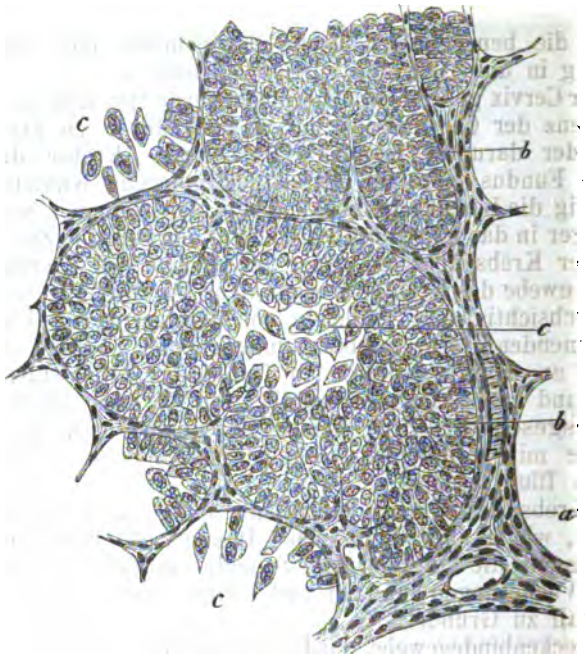


Fig. 356. Adenocarcinoma corporis uteri. *a* Stroma. *b* Krebszapfen. *c* Isolirte Krebszellen. Schnitt aus einem mit der Curette aus dem Uterus ausgekratzten Gewebsstücke. Mit Alkohol gehärtetes, mit Hämatoxylin gefärbtes und in Canadabalsam eingeschlossenes Präparat. Vergr. 200.

auch sein Verhalten gegen die Umgebung. Die epithelialen Wucherungen wachsen nach der Tiefe und es beginnt nunmehr die allen Krebsen zukommende epitheliale Infiltration der Nachbarschaft.

Die Adenocarcinome, welche in dieser Weise aus hyperplastischen Wucherungen der Schleimhaut des Uterus und der Cervix hervorgehen, bilden nur einen Theil der krebsigen Neubildungen, indem dieselben ebensowohl in einem zuvor nicht sichtbar veränderten Gewebe auftreten können. Am häufigsten geschieht dies an der Portio vaginalis und der Cervix, die überaus oft der Sitz krebsiger Neubildungen sind, während Corpus und Fundus uteri verhältnissmässig selten primär erkranken. Der Krebs kann sowohl in Form prominirender oder mehr im Gewebe versteckt liegender knotiger Herde, als auch in Form papillöser Wucherung oder als Mischform von beiden auftreten. Bei papillöser Beschaffenheit der Oberfläche kann er auch auf dem Boden eines spitzen Condylomes entstanden sein.

Zu Beginn ist die Wucherung eine locale, allein es erfolgt sehr bald eine Ausbreitung derselben theils in das seitlich benachbarte, theils in das darunter liegende Gewebsparenchym.

An einer Muttermundslippe entstandene Krebse greifen mit Vor-

liebe auf die benachbarten Theile der Scheide über und dringen gleichzeitig in die Tiefe der Portio vaginalis ein.

In der Cervix gelegene Wucherungen verbreiten sich in der ganzen Circumferenz der Cervicalschleimhaut und führen zu krebsiger Infiltration der darunter liegenden Muscularis. Krebse des Corpus bilden im Fundus oder im Mittelstück gelegene Knoten, seltener gürtelförmig die Innenfläche auskleidende Wucherungen, welche mehr oder weniger in das musculöse Parenchym eingreifen. Zuweilen breitet sich der Krebs über die ganze Innenfläche des Uterus aus.

Das Gewebe des Krebses ist auf dem Durchschnitt meist weisslich undurchsichtig und ist leicht von dem mehr röthlichen, etwas durchscheinenden Uterusgewebe zu unterscheiden. Früher oder später stellt sich an dem prominirenden Theile der Geschwulst eine Erweichung und ein Zerfall des Gewebes ein, so dass der Krebstumor zum **Krebsgeschwür** wird, dessen unregelmässig höckerig gestaltete Fläche mit zerfallenden Gewebsmassen, häufig auch mit ausgetretenem Blute bedeckt ist.

Der Krebs des Uterus macht in seiner Ausbreitung ebensowenig Halt, wie in andern Organen. Immer neue Theile des Uterus, eventuell auch die angrenzende Scheide werden durch die epithelialen Wucherungen infiltrirt und gehen später durch geschwürigen Zerfall zu Grunde.

Das Beckenbindegewebe, das Beckenperitoneum, die Blase und der Mastdarm werden ebenfalls in Mitleidenschaft gezogen und überall, wo der Krebs sich ausbreitet, stellt sich Gewebswucherung und Verhärtung ein. Die Nachbartheile verwachsen mit einander und ihr Gewebe wird zum Sitze krebsiger Herde. Die Lymphdrüsen des Beckens schwellen an und entarten krebsig.

So kommt es denn, dass nicht selten im Laufe der Zeit grosse Theile des Uterus und meist auch der Vagina verloren gehen und dass an Stelle der Cervix, der Portio vaginalis und des oberen Scheidentheils eine umfangreiche Höhle liegt, deren zerfressene und von krebsiger Wucherung infiltrirte Wand mit zersetzten, stinkenden Zerfallsmassen bedeckt ist. Ist die krebsige Wucherung namentlich nach hinten vorgedrungen, so ist häufig auch die Wand des Rectum krebsig infiltrirt, oder da und dort durchbrochen. Ist der Krebs nach vorne gewachsen, so besteht oft eine Communication mit der Harnblase, eine Blasenscheiden- oder Blasenuterinfistel.

Vom Uterus ist, auch wenn der Process in der Cervix begonnen hat, oft nur noch der Fundus vorhanden.

Die Krebse des Uterus sind theils Drüsenkrebse, welche von den Drüsenepithelien ausgehen, theils Deckepithelkrebse. Die von der Portio vaginalis ausgehenden tragen zum Theil einen den Plattenepithelkrebsen der äussern Haut ähnlichen Charakter.

Die übrigen kann man je nach ihrer Structur theils dem Adenocarcinoma, theils dem Carcinoma simplex zuzählen, von denen das letztere bald mehr den medullaren, bald mehr den scirrhösen

Formen sich nähert. Bei Infiltration der Muscularis bilden die Muskelzüge des Stroma für die vordringenden Krebszellenhaufen.

Das Uteruscarcinom kommt am häufigsten vom 30. bis 50. Jahre vor, kann indessen sowohl bei jugendlichen Individuen als auch noch im hohen Alter sich entwickeln.

Gegenüber dem Krebs sind alle anderen Schleimhautgeschwülste sehr selten.

**Sarcome** sind nur in einer beschränkten Zahl von Fällen in der Literatur mitgetheilt und auch von den mitgetheilten Fällen dürften manche nicht den Sarcomen angehören, sondern krebsigen Schleimhautwucherungen. Sie bilden weiche knotige oder mehr papilläre Geschwülste, die leicht zerfallen, und gehören theils den Rund-, theils den Spindelzellensarcomen an. Sie können in das musculäre Gewebe des Uterus einwachsen.

*Literatur über hyperplastische Wucherungen:* Wagner, Wien. Olshausen, de Sinéty, C. Mayer, Klob, Rüge, Veit, Fischel, Bischoff, *l. c.* § *705*; Virchow, *Sein Arch. 7. Bd.*; Ackermann, *ib. 43. Bd.*; Martin, *Berl. Beitr. z. Geb. und Gyn. II*; Schatz (*Fibroadenom*) *Arch. f. Gyn. XXII 1884*; — *über Carcinom:* Wagner, *der Gebärmutterkrebs, Leipzig 1858*; Gussenbow, *Volkmann's Samml. klin. Vortr. N. 16 1871 und Die Neubildungen des Uterus, Billroth's Handb. d. Frauenkrankh. IV 1878*; Blau, *Pathol. anat. Unters. über den Gebärmutterkrebs, I.-Diss., Berlin 1870*; Ruge und Veit, *Der Krebs der Gebärmutter, Stuttgart 1881*; — *über Sarcome:* Virchow, *Die krankh. Geschw. II*; Ahlfeld, *Wagner's Arch. der Heilk. 1867*; Langenbeck, *Mon. f. Geb. XV*; Gussenbow, *Arch. f. Gyn. I*; Hegar, *ib. II*; Winkel, *ib. III*; Spiegelberg, *ib. IV*; Chrobak, *ib. IV*; Kunert, *ib. VI*; Müller, *ib. VI*; Grenser, *ib. VI*; Leopold, *ib. VI*; Ahlfeld, *ib. VII*; Jacubasch, *Zeitschr. f. Geb. und Gyn. VII*; Rochvue, *Du Sarcome de l'utérus, In.-Diss., Zürich 1876*; Martin, *Handatlas d. Gyn. u. Geb., Berlin 1878.*

§ 707. Der Uterus ist auch, nachdem er bei Eintritt der Geschlechtsreife seine Ausbildung erlangt hat, noch Veränderungen seines Parenchyms unterworfen, indem bei Eintritt von Schwangerschaft seine Masse durch eine mächtige Entwickelung der Muskelfasern bedeutend zunimmt, um im Wochenbett durch fettige Degeneration und Schwund der Muskelfasern wieder sich zu verkleinern. Im höhern Alter pflegt er mehr oder weniger an Masse zu verlieren und kann unter Umständen zu einem schlaffen, kleinen, dünnwandigen Organ atrophiren, in welchem namentlich die Muskeln geschwunden sind, während das Bindegewebe relativ stark entwickelt ist. Die Arterien zeigen dabei meist Verdickungen der Intima, einzelne bis zu völligem Verschluss des Lumens und ragen auf der Schnittfläche auffallend stark über das schlaffe Gewebe vor.

In der Zeit der Geschlechtsreife stellen sich **atrophische Zustände des Uterus** am häufigsten im Anschluss an Schwanger-

schaft ein, indem das musculöse Gewebe verfettet und resorbirt wird, ohne dass in genügender Weise für einen Ersatz gesorgt wird. Es kommt dies (Schröder) namentlich dann vor, wenn die Frauen schlecht ernährt sind, ferner nach schweren puerperalen Entzündungen mit Zerstörung des Ovarialparenchyms, sowie nach schweren nekrotisirenden Entzündungen des Uterusparenchyms selbst. In der Zeit der Rückbildung ist das Uterusgewebe gelbweiss oder röthlichweiss und auffallend weich und zerreisslich, später werden die Wände dünn, zäh, häufig schlaff.

Ausserhalb des Puerperium können starke Zerrungen des Uterus, wie sie durch gestielte Uterus- und Ovarialgeschwülste, welche über das kleine Becken hinauf wachsen, sowie durch Adhäsionen ausgeübt werden, ferner auch Druck von Seiten im Uterusparenchym oder in dessen Umgebung liegender Tumoren eine Atrophie herbeiführen. Nach Scanzoni kommt auch bei Paralyse der untern Körperhälfte eine Atrophie des Uterus vor.

**Hypertrophische Zustände des Uterus**, bei welchen der Körper des Uterus mehr oder weniger vergrössert ist, kommen sowohl nach voraufgegangenem Wochenbett, als auch ohne Zusammenhang mit einem solchen vor und beruhen theils auf einer Hyperplasie des Muskelgewebes, theils auf einer Hyperplasie des Bindegewebes.

In manchen Fällen hängt der Zustand nachweislich mit Entzündungsprocessen zusammen und es spricht auch die klinische Erscheinung dafür, dass ein Theil dieser Hypertrophieen auf Entzündung beruht. Es werden diese Zustände daher meist der **chronischen Metritis** zugezählt. Häufig werden sie auch als **Uterusinfarkt** bezeichnet. Der Uterus kann dabei die Grösse einer Mannsfaust und mehr erreichen.

Schliessen sich Vergrösserungen des Uterus an das Puerperium an, so sind sie in einem Theil der Fälle lediglich durch eine Zunahme der Muskelmasse bedingt und es gelingt wenigstens in späterer Zeit, nicht entzündliche Veränderungen nachzuweisen. Es handelt sich sonach um eine muskuläre Hypertrophie in Folge mangelhafter Rückbildung oder in Folge zu reichlicher Regeneration der untergehenden Theile. In andern Fällen ist der Uterus nach der Entbindung der Sitz von Entzündungen, welche sich klinisch diagnosticiren lassen und nach ihrem Ablauf oft Verwachsungen des Uterus mit der Umgebung hinterlassen. Kommen die betreffenden Individuen zur Section, ehe der Entzündungsprocess abgelaufen ist, so ist der Uterus vergrössert, sein Gewebe von reichlichen Rundzellenherden durchsetzt, welche namentlich da liegen, wo grössere Bindegewebszüge und Gefässe das Muskelgewebe durchziehen. Die nach solchen Zuständen vorkommende Hypertrophie des Uterus ist theils eine musculäre, theils eine fibröse.

Das Bindegewebe entwickelt sich namentlich in der Umgebung der grösseren Gefässe und umschliesst die einzelnen Muskelbündel in auffallend dicker Lage. Zuweilen ist auch das innerhalb der

Muskelzüge gelegene Bindegewebe verbreitert. Nach Ablauf des Processes ist das Bindegewebe dicht, zellarm, das Uterusgewebe in Folge dessen hart und zäh. Nach dem klinischen Verlauf und den anatomischen Zuständen des Uterus darf man wohl annehmen, dass die Verhärtung und die Hypertrophie des Uterus die Folge der voraufgegangenen Entzündung sind.

Aehnliche Zustände des Uterus stellen sich nicht selten auch nach chronischer Endometritis, ferner nach häufigen Reizungen der Portio vaginalis durch ärztliche Eingriffe, häufigen Coitus etc., bei Dysmenorrhoe, ferner nach chronischen Stauungen, wie sie im Uterus bei Knickung, bei Prolapsus, bei habitueller Stuhlverstopfung, bei hochgradigen uncompensirten Herzfehlern bestehen, ein. Wie weit hier Entzündungen, wie weit nur einfache Circulationsstörungen, wie weit endlich durch die krankhaften Zustände veranlasste Contractionen des Uterus an der bindegewebigen und musculären Hypertrophie des Uterus Schuld tragen, ist anatomisch schwer zu entscheiden. Das zeitweise stärkere Anschwellen des Uterus und die Schmerzhaftigkeit sprechen dafür, dass entzündliche Veränderungen in demselben sich abspielen. In den Fällen, die zur anatomischen Untersuchung kommen, sind indessen Infiltrationszustände häufig nicht mehr nachweisbar, in andern Fällen enthält das Bindegewebe des Uterus noch kleinzellige Herde.

Das Gewebe des Uterus ist bald feucht und ziemlich weich, bald fest und hart, je nach dem Grade der Durchtränkung mit Flüssigkeit und dem Zustande des Bindegewebes und der Muskulatur. Hat sich bereits derbes Bindegewebe gebildet, so kann es sehr hart sein und unter dem Messer knirschen.

**Hypertrophieen der Cervix** kommen theils ohne nachweisbare Ursache, theils im Anschluss an Lageveränderungen des Uterus und der Scheide, die mit Zerrungen der Cervix und mit Circulationsstörungen in derselben verbunden sind, theils nach chronischen Entzündungen vor und betreffen meist nur einzelne Theile derselben.

Die Hypertrophie der Portio vaginalis ist entweder über den ganzen in der Scheide liegenden Abschnitt, oder aber nur über eine Muttermundslippe verbreitet. Im erstern Falle behält die Vaginalportion ihre Form, wird nur ungewöhnlich lang und kann unter Umständen am Scheideneingang zu Tage treten. Ist nur eine Lippe vergrössert, so ist ihre Form meist mehr oder weniger von der Norm abweichend. Die Ursache dieser Hypertrophie ist nicht bekannt. Die in Folge chronischer Entzündungen und im Anschluss an das Wochenbett auftretenden Hypertrophieen bewirken meist eine knotige, bald weiche, bald harte Vergrösserung der Muttermundslippen.

Die Portio supravaginalis der Cervix hypertrophirt am häufigsten (Spiegelberg, Schröder) nach primärem Scheidenvorfall, indem dabei die Scheide einen Zug auf die Cervix ausübt, falls wenigstens der Uterus in seiner Lage fixirt ist und nicht

ebenfalls vorfällt. In andern Fällen ist die Ursache unbekannt. Sowohl in den ersteren als in den letzteren Fällen ist das Scheidengewölbe nach unten dislocirt und kann sich bei bedeutender Hypertrophie vollkommen umstülpen. Die Blase und die recto-uterinen, zuweilen auch die vesico-uterinen Peritonealfalten sind nach unten gezerrt. Der Fundus uteri bleibt dagegen auf normaler Höhe.

Die Hypertrophie der Portio media der Cervix wird (Schröder) am häufigsten durch Vorfall der vordern Scheidenwand bedingt, wobei die vordere Lippe gezerrt wird. Es geschieht dies besonders dann, wenn der Uterus durch pathologische Verbindungen oder durch Geschwülste fixirt ist und dem Zug nicht folgen kann. Das hypertrophische Mittelstück der vorderen Lippe drängt das vordere Scheidengewölbe nach unten und führt zu Divertikelbildung an der Hinterwand der Blase. Die vergrösserte hintere Lippe liegt dagegen intravaginal, da sie unterhalb des Ansatzstückes des Scheidengewölbes liegt. Die hypertrophische Cervix kann, ähnlich einem Uterusvorfall, vor die Scheide treten. Das vordere Scheidengewölbe ist dabei verstrichen, das hintere steht dagegen in normaler Höhe oder ist nur wenig nach unten gedrängt (Schröder).

Das Gewebe der hypertrophischen Cervix besteht aus Bindegewebe und aus Muskelfasern, doch ist zu bemerken, dass letztere oft sehr zurücktreten, so dass also die Massenzunahme in manchen Fällen wesentlich auf einer Vermehrung des Bindegewebes beruht.

**Acute Entzündungen des Uterusparenchyms** sind, von den puerperalen Formen abgesehen, selten. Sie kommen nach Tripperinfectionen und nach operativen Eingriffen im Gebiete des Geschlechtsapparates, namentlich am Uterus selbst, nach acuter Endometritis, in seltenen Fällen auch in unmittelbarem Anschluss an die Menstruation aus unbekannter Ursache vor. Sie sind durch Schwellung der Muscularis charakterisirt und es kann der Uterus unter Umständen recht erheblich vergrössert sein. Sein seröser Ueberzug ist injicirt, zuweilen mit Fibrinauflagerungen und mit Eiterflöckchen bedeckt. Das zellig seröse Exsudat kann wieder vollständig resorbirt werden. Nur sehr selten kommt es zu Gewebsvereiterung und zu Abscessbildung. Der Abscess kann nach der Uterushöhle oder in die Peritonealhöhle oder auch, nach voraufgegangener Verwachsung des Uterus mit der Nachbarschaft, in das Rectum oder die Blase etc. durchbrechen. Nur selten schliessen sich an acute Metritis Zustände an, wie sie oben als chronische Metritis und Uterusinfarct beschrieben wurden.

*Literatur über Metritis:* Aran, *Leç. clin. s. l. mal. de l'uterus, Paris 1858;* Säxinger, *Prag. Vierteljahrsschr. I 1866;* Scanzoni, *Die chronische Metritis, Wien 1863 und Lehrb. d. Krankh. d. weibl. Sexualorg., Wien 1875;* Klob, *Path. Anat. d. weibl. Sexualorg., Wien 1864;* Schröder, *Handb. d. Krankh. d. weibl. Geschlechtsorg. 1884;* Finn, *Centralblatt f. d. med. Wiss. 1868;* Courty, *Traité des mal. de l'utérus;* Mayrhofer, *D. Sterilität d. Weibes, Billroth's*

*Handb. d. Frauenkrankh. II, Stuttgart 1882; — über Hypertrophie der Cervix:* Scanzoni, Säxinger, Schröder, Klob, *l. c.;* Huguier, *S. l'allong. hypertroph. du col. de l'uterus, Paris 1860;* Rumbach, *Des allong. hyp. du col. de l'utérus, Thèse de Strasbourg 1865;* C. Meyer, *Virch. Arch. 10. Bd. und Mon. f. Geb. XI;* Martin, *ib. XX;* Spiegelberg, *Berl. klin. Woch. 1872;* Martin, *Handatlas d. Gyn. u. Geb., Berlin 1878.*

§ 708. Wie bereits in § 701 angegeben wurde, kommen im Gebiete der Geschlechtsgänge nicht selten angeborene **Stenosen** und **Atresieen** vor, welche am häufigsten am äusseren Muttermunde, in der Scheide und am Hymen ihren Sitz haben. Durch entzündliche Schwellungen, Geschwülste, Narben, welche nach Aetzungen oder nach geschwürigen Processen entstanden sind, können im extrauterinen Leben ebenfalls Stenosen und vollkommene Obliterationen des Genitalkanales sich bilden. Im Bereiche des Uterus sitzen sie am häufigsten am äusseren oder inneren Muttermunde. An letzterem kommen sie namentlich im höheren Alter vor und sind Folgen von Entzündungsprocessen, zum Theil auch von Flexionen. Am äusseren Muttermunde treten sie am häufigsten nach Aetzungen und nach Geburten auf. In der Scheide entstehen sie ebenfalls nach Verletzungen bei der Entbindung, nach geschwürigen und gangränösen Entzündungen, nach Verletzungen, z. B. bei Nothzucht, nach Aetzung u. s. w.

So lange die betreffenden Individuen nicht menstruirt sind und aus dem Uterus keine Sekrete abgehen, haben die Verengerungen und Verschliessungen keine üblen Folgen. In dem Moment aber, in dem die Menstruation eintritt, veranlassen Verengerungen Menstruationsbeschwerden und bei Verschliessungen des Genitalrohres sammelt sich das Blut hinter der obliterirten Stelle an. Wo die Ansammlung zuerst erfolgt, hängt natürlich von dem Sitz der Atresie ab. Bei hymenaler Atresie dehnt sich zuerst die Scheide, und erst später der Uterus, bei Verschluss des äusseren Muttermundes dagegen der Uterus allein aus. Im ersten Falle bildet sich ein **Hämatokolpos** und weiterhin eine **Hämatometra**, im zweiten nur die letztere. Das angesammelte Blut gewinnt nach einiger Zeit ein chokoladefarbenes Aussehen und kann sich eindicken.

Die Blutsäcke können im Laufe der Zeit eine ganz bedeutende Grösse erreichen. Nicht selten sammelt sich auch Blut in den Tuben an, das indesssen meist nicht aus dem Uterus (Schröder), sondern aus den Tuben selbst stammt. Das Blut kann aus den Tuben in die Bauchhöhle fliessen und hier zu adhäsiven Entzündungen Veranlassung geben.

Findet der Verschluss des äusseren oder des inneren Muttermundes erst in einer Zeit statt, in welcher die Menses bereits aufgehört haben, so sammelt sich im Uterus eine seröse oder schleimige Flüssigkeit an, es bildet sich ein **Hydrometra.** In sehr seltenen Fällen kann, wenn sowohl der äussere als der innere Mut-

tarmund verschlossen sind, sich Uterus und Cervix, jeder für sich ausdehnen, so dass der ganze Uterus eine Sanduhrform erhält.

Besteht hinter der Verstopfung ein eitriger Katarrh, so sammelt sich eine eitrige Flüssigkeit an; es bildet sich eine **Pyometra**. Bei Tuberculose des Uterus kann sich eine käsig eitrige Masse, bei Zerfall von Krebsgewebe eine weissliche Flüssigkeit ansammeln.

Bei stetig sich steigernder Ansammlung von Blut in einer Hämatometra kann schliesslich ein Durchbruch an der obturirten Stelle erfolgen, häufig, nachdem in der abschliessenden Membran Gangrän und Entzündung eingetreten war. In anderen Fällen kann der Uterus oder die Scheide platzen und ihren Inhalt in das umgebende Gewebe ergiessen. In sehr seltenen Fällen erfolgt weiterhin ein Durchbruch nach der Blase oder der Scheide. Ist eine Tube durch voraufgegangene Entzündungen geschlossen, so kann sie ebenfalls platzen und ihren Inhalt plötzlich in die Bauchhöhle entleeren.

Hydrometren werden sehr selten so gross wie die Hämatometren und stehen in ihrem Wachsthum nach einiger Zeit still. Es kommt daher nur selten zu Durchbruch nach der Umgebung. Ist der Verschluss der Cervix nicht fest, so kann zeitweise ein Abfluss nach der Scheide und danach eine erneute Ansammlung erfolgen.

In sehr seltenen Fällen entwickeln sich bei Zersetzung des Sekretes Gase, eine Erscheinung, welche man als **Physometra** bezeichnet.

Ist der Genitalkanal ganz oder theilweise verdoppelt (§ 701) und davon eine Seite nach unten abgeschlossen, so kann sich eine einseitige Hämatometra oder ein einseitiger Hämatokolpos bilden.

*Literatur:* Klob, *Path. Anat. d. weibl. Sex.-Org., Wien 1864*; Hennig, *Zeitschr. f. Med. Chir. u. Geb. V 1866*; Puech, *De l'atrésie des voies gén. de la femme, Paris 1865*; Müller, *Scanzoni's Beitr. V*; Eppinger, *Prager Vierteljahrsschr. 1873*; Graf, *Virch. Arch. 19. Bd.*; Schröder, *v. Ziemssen's Handb. d. spec. Path. X*; Breisky, *Die Krankh. d. Vagina, Billroth's Handb. d. Frauenkrankh. VII 1879.*

§ 709. Die häufigsten **Geschwülste des Uterus** sind die **Fibroide** der Uteruswand, welche in kugeligen, gegen die Umgebung scharf abgegrenzten Tumoren von der Grösse einer Erbse bis zu derjenigen eines hochschwangern Uterus auftreten.

Sie bestehen entweder grösstentheils aus Muskelgewebe (Leiomyom), oder aus Muskelgewebe und Bindegewebe (Fibromyom), oder aber ganz aus Bindegewebe (Fibrom). Das Muskelgewebe hat eine röthlichweisse, das Bindegewebe eine weisse Farbe.

Die Fibroide kommen am häufigsten in den mittleren und späteren Lebensjahren zur Beobachtung, entwickeln sich aber nicht selten

schon in jüngern Jahren und treten theils vereinzelt, theils in grösserer Zahl auf.

Die meisten Fibroide sind gefässarm, doch kommen namentlich in grösseren Tumoren nicht selten Stellen vor, welche sich durch Reichthum an grossen und weiten Gefässen auszeichnen, so dass man sie sehr wohl den teleangiectatischen oder den cavernösen Geschwülsten zuzählen kann. Nicht selten enthalten sie ferner weite glattwandige Spalträume, welche mit klarer Lymphe gefüllt sind, so dass sie als lymphangiectatische Fibroide bezeichnet werden können.

Sehr häufig stellen sich im Parenchym Degenerationszustände, namentlich Verfettungen ein, durch welche das Muskelgewebe mehr oder weniger, zuweilen ganz zum Schwunde gebracht wird, so dass das Fibromyom zum reinen Fibrom wird. Es tritt dies namentlich im Wochenbett ein, in welchem die Fibromyome an der Rückbildung des Uterus Theil nehmen. Verkalkungen schliessen sich namentlich an fettige Degenerationen an und können einen solchen Grad erreichen, dass der ganze Tumor versteinert.

Die Festigkeit und Derbheit des Bindegewebes zeigt erhebliche Differenzen. In dem einen Falle hart und derb und unter dem Messer knirschend, ist es in einem anderen schlaff und weich und dann meist von Flüssigkeit stark durchtränkt, ödematös. Zuweilen geht es stellenweise auch in Schleimgewebe über, oder es kommt zu völliger Verflüssigung der Gewebselemente, so dass Erweichungscysten entstehen, die eine klare oder durch verfettete Zellen getrübte Flüssigkeit enthalten. Unter Umständen kann der grösste Theil des Tumor auf diese Weise zu Grunde gehen.

Entzündungen der Fibroide kommen namentlich nach operativen Eingriffen vor und können zu Verjauchung derselben führen.

Durch stärkere Zellwucherung kann das Fibroid stellenweise einen sarcomatösen Character erhalten, doch ist ein Uebergang eines Fibroides in ein reines Sarcom selten.

Die Fibroide sitzen am häufigsen im Körper, seltener in der Cervix und man kann je nach ihrem Sitz submucöse, interstitielle und subseröse unterscheiden. Die subserösen ragen sehr bald über die Aussenfläche des Uterus hervor und können mit der Zeit gestielt werden. Treten danach cystische Erweichungen ein, so werden sie cystischen Ovarialtumoren ähnlich. Submucöse Fibroide drängen sich nach dem Lumen des Uterus vor, können ebenfalls gestielt werden und fibröse Polypen bilden. Interstitielle Fibroide treiben die Aussen- und Innenwand des Uterus gleichmässig auf, oder treten später entweder mehr nach innen oder mehr nach aussen vor. Eine Lieblingsstelle ist die hintere Wand und der Fundus des Uterus.

Die Wand des Uterus ist bei Anwesenheit von Fibroiden häufig hypertrophisch. Wird sie bei Entwickelung zahlreicher Knoten von allen Seiten bedrängt, so verfällt sie der Atrophie.

Die Fibroide wachsen meist langsam und viele erreichen nur geringe Grösse.

In die Uterushöhle vorragende Fibroide verursachen meist Blennorrhoe und Blutungen. Submucöse und interstitielle Fibroide können spontan ausgestossen werden, indem sie mehr und mehr nach innen gedrängt, die Schleimhautdecke zur Usur gebracht und die Verbindungen mit der Umgebung gelockert werden. Häufig treten dabei brandige Nekrose der Geschwulst und Entzündung der Umgebung ein.

Das **Sarcom** des Uterusparenchyms bildet rundliche Knoten, welche denselben Sitz haben, wie die Fibroide und in seltenen Fällen auch in multiplen Herden auftreten. Sie entstehen wahrscheinlich am häufigsten durch eine sarcomatöse Degeneration von Fibroiden, bestehen bald hauptsächlich aus Rundzellen, bald aus Spindelzellen und können myxomatöse Partieen enthalten. Sie sind selten.

*Literatur: Die Handbücher der Gynäkologie;* Virchow, *Geschwülste III;* Leopold, *Arch. f. phys. Heilk. 1873;* Heer, *Fibrocysten d. Uterus, I.-Diss., Zürich 1874;* Klebs, *Handb. d. path. Anat.;* Gussenbow, *Die Neubildungen des Uterus, Billroths Handb. d. Frauenkrankh. IV 1878. Literatur über Sarcome s.* § *706.*

§ 710. Die **Scheide** stellt ein von vorn nach hinten abgeplattetes Rohr dar, dessen Wandungen aus derbem, von Zügen glatter Muskelfasern durchzogenem Bindegewebe gebildet werden.

Die Innenfläche ist durch eine Schleimhaut ausgekleidet, welche namentlich an der vorderen und hinteren Wand warzenartige Erhebungen und quere Vorsprünge (Columnae rugarum) bildet, die namentlich bei jungfräulichen Individuen stark ausgesprochen sind, nach wiederholten Geburten sich dagegen mehr oder minder vollkommen ausgleichen.

Die Oberfläche der Schleimhaut ist mit Papillen besetzt und mit einem geschichteten Plattenepithel bedeckt. Drüsen fehlen, dagegen kommen zwischen den Papillen und den Falten tiefere kryptenartige Einsenkungen des Epithels vor, die eine gewisse Aehnlichkeit mit Drüsen haben (Eppinger). Im Bindegewebe der Schleimhaut liegen kleine Herde lymphadenoiden Gewebes, deren Zahl individuell erheblichen Schwankungen unterworfen ist.

Die häufigste Scheidenerkrankung ist die Entzündung, die **Vaginitis** s. **Kolpitis**, von welcher sowohl desquamative und Eiter producirende Katarrhe als auch diphtheritische Formen vorkommen. Eiternde Entzündungen entstehen namentlich nach Tripperinfection, nach medicamentösen Einwirkungen, Aetzungen, Injectionen, nach operativen Eingriffen, Einführung unreiner Pessarien etc. Auch bei Masern, Scharlach, Pocken etc. können Entzündungen der Scheide auftreten.

Bei frischen **acuten Entzündungen** ist die Schleimhaut ge-

röthet, aufgelockert, weich, die Falten geschwollen; das Sekret besteht aus abgestossenem Epithel und Eiter. In seltenen Fällen bilden sich bei acuten Entzündungen auch im Epithel gelegene Bläschen (Vaginitis vesiculosa). Bei **chronischen Entzündungen**, die sich entweder an acute angeschlossen oder sich schleichend entwickelt haben, wie dies namentlich bei chlorotischen Individuen, ferner auch nach wiederholten Reizungen der Scheide durch häufigen Coitus, Pessarien, Fremdkörper, welche bei Onanie in die Scheide eingeführt werden etc. geschieht, ist das Sekret weisslich, Rahm oder auch Atherombrei ähnlich, oder eitrig. Die Schleimhaut ist entweder geschwollen und geröthet, zuweilen von Eckchymosen durchsetzt, oder aber glatt, zähe, fest, braunroth oder schiefrig pigmentirt, zuweilen grau gefleckt. Das Gewebe der Schleimhaut ist kleinzellig infiltrirt und enthält zuweilen (Ruge) subpapillär gelegene abgegrenzte zellige Herde, die über die Oberfläche etwas prominiren (Kolpitis granularis).

Im Sekret finden sich Plattenepithelien und Eiterkörperchen in wechselndem Verhältniss, meisst auch verschiedene Formen von Bacterien, zuweilen auch Fäden von Saccharomyces albicans, letztere am häufigsten bei Entzündungen, die sich ans Wochenbett anschliessen. Bei Tripperinfectionen enthält das Sekret die specifischen Gonokokken.

Bei lange dauernden Reizzuständen, wie sie namentlich durch chronischen Tripper unterhalten werden, können die Papillen der Scheidenschleimhaut auswachsen und das Bindegewebe der Schleimhaut sich verdicken. In Folge dessen entstehen sowohl diffus ausgebreitete, als auch local umschriebene **Papillarhypertrophieen, spitze Condylome oder entzündliche Papillome.** Erreichen dieselben eine erhebliche Grösse und sind sie über einen grossen Theil der Scheide ausgebreitet, so können sie das Lumen der Scheide bedeutend verengen. Bei alten Frauen (Kolpitis vetularum) entstehen über infiltrirten einander gegenüberliegenden Schleimhautstellen zuweilen Epitheldefecte und weiterhin Verwachsungen der Scheidenwände.

Bei Zersetzung des Sekretes, sowie bei anhaltendem Druck auf das Gewebe der Scheide von Seiten eingeführter Fremdkörper entstehen nicht selten **Erosionen, Nekrosen** und **Geschwüre.** Es können ferner auch Gewebsvereiterungen auftreten, welche in seltenen Fällen sich nach Art phlegmonöser Processe weiter verbreiten und zu umfangreichen Zerstörungen der Scheide führen. Fremdkörper, die lange liegen bleiben, werden oft mit Kalksalzen incrustirt. Sie werden ferner von Granulationen umwachsen und schliesslich so in das Gewebe eingeschlossen, dass sie nur durch eingreifende Operationen zu entfernen sind.

**Diphtheritische Entzündungen** kommen, vom Puerperium abgesehen, namentlich nach Verjauchung von Uteruscarcinomen und von Uteruspolypen, bei Blasenscheiden- und Mastdarmscheidenfisteln, bei Anwesenheit reizender Pessarien, ferner auch im Ver-

lauf von acuten Infectionskrankheiten, wie Masern, Pocken, Scharlach, Typhus, Cholera vor.

Die diphtheritische Verschorfung ist bald auf einzelne Stellen beschränkt, bald über den grössten Theil der Scheide ausgebreitet. Die Schleimhaut ist dabei hochgradig geschwellt, mit weissen, grauen und grünen Schorfen bedeckt. Nach Verlust der oberflächlichen Schichten können sich auch croupöse Membranen bilden.

Nach ausgebreiteter diphtheritischer Verschorfung heilt der Process mit mehr oder minder starker narbiger **Verengung** unter Umständen mit **partiellen Obliterationen** der Scheide. Ebenso können auch in dieser oder jener Weise entstandene, einander gegenüberliegende Geschwürsflächen untereinander verwachsen und unter Umständen zu **Scheidenverschluss** führen. In andern Fällen wird das Lumen der Scheide von Bindegewebsbalken und Membranen durchzogen. In höherem Alter kommt es nicht selten zu Obliteration des Scheidengewölbes.

Zuweilen bilden sich in der Scheidenwand einzelne, seltener zahlreiche **Cysten**, welche einen hellen serösen oder aber durch Blutfarbstoff roth oder braun gefärbten Inhalt besitzen. Da Drüsen der Vagina gewöhnlich fehlen, so kann man ihre Bildung nicht ohne weiteres auf Dilatation von Drüsen mit verstopften Ausführungsgängen zurückführen.

Wahrscheinlich haben sie eine verschiedene Genese und entstehen in einzelnen Fällen durch Sekretansammlung in den oben erwähnten Krypten, während sie in andern Fällen vielleicht mit Resten der Wolff'schen Gänge (Veit) oder auch mit der Anwesenheit eines obliterirten Müller'schen Ganges (Freund) in Verbindung stehen. Nachgewiesen ist auch, dass die Scheide bei einzelnen Individuen Drüsen enthält (Preuschen, Hückel), die cystisch entarten können. In noch andern Fällen scheint es sich um Flüssigkeitsansammlungen in Lymphspalten zu handeln (Klebs). Für Letzteres spricht, dass eine epitheliale Auskleidung der Cysten zuweilen fehlt.

Von zahlreichen Beobachtern sind auch bei Schwangeren und frisch Entbundenen, in einzelnen Fällen auch bei Nichtschwangeren **Bläschengruppen** in der Scheide gesehen worden, welche Gas enthielten, und es ist diese Erscheinung bald als **Kolpohyperplasia cystica** (Winkel), bald als Luftcysten der Vagina (Schröder), bald als Vaginitis emphysematosa (Zweifel), bald als Emphysema vaginae (Eppinger) bezeichnet worden.

Nach Eppinger ist das Emphysem der Vagina eine Veränderung, welche durch das Vorkommen zahlreicher, in Gruppen beisammen liegender Gasblasen, die im interstitiellen Bindegewebe vorzüglich längs der Blutgefässe liegen, charakterisirt ist. Das in den Blasen enthaltene Gas ist von aussen eingedrungene Luft, welche durch die Scheide aspirirt und vermittelst kleiner epithelialer Einrisse in die Spalträume des Bindegewebes gelangt ist. Nach Hückel kann auch in cystisch entartete Drüsen der Scheide Luft eintreten.

**Tuberculose** der Scheide ist nur in einigen wenigen Fällen (VIRCHOW, KLOB) gesehen worden.

Von **Bindesubstanzgeschwülsten** kommen in der Scheide Fibrome, Fibromyome, Myxome und Sarcome vor, erstere sind indessen ungleich seltener als im Uterus. Fibrome und Myxome können in Form zahlreicher, über die ganze Scheide verbreiteter Polypen auftreten. Ein Rhabdomyom ist ein Mal (RUDNEWA) beobachtet.

**Primäre Carcinome** der Scheide treten theils in Form circumscripter Tumoren, theils als diffus über einen grossen Theil der Scheide sich ausbreitende knotige Infiltrationen auf. Durch Zerfall der Neubildung entstehen mehr oder minder umfangreiche Geschwüre.

Von **Epizoen** und **Epiphyten**, welche in der Scheide vorkommen, sind Trichomonas vaginalis (§ 220), Oxyuris vermicularis (§ 207), der Soorpilz (§ 202), sowie verschiedene Bacterienformen zu nennen. Oxyuris vermicularis gelangt gelegentlich vom Darm aus in die Scheide und verursacht leichte Reizungen und Jucken. Der Soor bildet weisse Beläge und kommt namentlich bei Wöchnerinnen vor. Von den Bacterien sind die meisten Saprophyten, welche sich im Scheidensekret entwickeln. Durch Zersetzung des Sekretes können sie die Entzündung unterhalten und steigern. Bei vorhandenen Verletzungen kann ein Theil Wundinfectionen verursachen. Die als Gonokokken bekannten Organismen sind wahrscheinlich die Ursache des Trippers (§ 475).

Bei abnormer Schlaffheit und bei Verlängerung der Scheidenwand, wie sie z. B. durch chronische Entzündungen und durch Schwangerschaften herbeigeführt werden, können die vordere oder die hintere Wand oder auch beide nach dem Lumen der Scheide vorfallen und am Scheideneingang vortreten. Begünstigt wird dieser **Prolapsus vaginae** durch Lockerung der Verbindung der Scheide mit der Nachbarschaft. Sind gleichzeitig auch die Vorderwand des Mastdarmes oder die Hinterwand der Blase abnorm schlaff, so buchten sie sich, dem Zuge der prolabirenden Scheidenwand folgend, aus. Es bilden sich auf diese Weise als Rectocelen und als Cystocelen bezeichnete Ausstülpungen der Vorderwand des Rectum und der Hinterwand der Blase.

Unter Umständen wird auch eine Dilatation der Blase oder des Rectums zur Ursache eines Scheidenvorfalles werden. In seltenen Fällen kann die Hinterwand der Scheide auch durch Ovarialtumoren (Ovariocele vaginalis) oder durch Darmschlingen (Enterocele vaginalis) oder durch Flüssigkeiten, welche im Douglas'schen Raum liegen und denselben vertiefen, eingebuchtet werden. Auch eine Senkung des Uterus führt häufig zu einem Vorfall des unteren Theiles der Scheide, während der obere invertirt wird. In andern Fällen ist der Prolaps der Scheide das Primäre und zieht eine Senkung des Uterus nach sich. Bei totalem Prolaps des Uterus ist die ganze Scheide umgestülpt.

**Verletzungen und partielle Zerstörungen** der Scheide kommen am häufigsten durch eine Quetschung und Zerreisung während der Geburt zu Stande. Meist ist es der natürliche Geburtverlauf, seltener ein ärztlicher Eingriff, welcher die Verletzung verursacht.

Unter den Quetschungen sind jene die wichtigsten, welche zu Gewebsnekrose und zur Bildung von Communicationen oder Fisteln zwischen dem Genitalrohr und der benachbarten Blase und dem Rectum führen.

Sie entstehen namentlich dann, wenn der vorliegende Kindstheil andauernd auf die zwischen ihm und dem oberen hinteren Rande der Schambeinfuge liegenden Weichtheile drückt, so dass sie nekrotisch werden.

Am häufigsten entstehen dadurch **Blasenscheidenfisteln**, weit seltener Communicationen zwischen der Harnröhre und der Scheide oder zwischen einem Ureter und der Scheide oder zwischen der Blase und der Cervix. Die Fistelöffnung ist bald eng, bald weit, die Ränder bald scharf und dünn, bald callös verdickt.

Nächst dem Geburtstrauma führen geschwürige Processe in der Umgebung von Pessarien, sowie Zerstörungen der Scheide, der Blase und des Rectum durch Carcinome am häufigsten zu fistulösen Verbindungen zwischen Scheide und Blase oder zwischen Scheide und Rectum.

Bei der Geburt entstehende **Zerreissungen**, von grosser Ausdehnung kommen am häufigsten an der hinteren Scheidenwand und am Damm vor und können bis ins Rectum hineinreichen. Sie erheischen, um heilen zu können, operative Eingriffe. Heilt von hoch hinaufgehenden Dammrissen nur die Dammwunde, während der Riss in der Scheide und der Mastdarmwand offen bleibt, so entstehen **Mastdarm-Scheidenfisteln.**

*Literatur: Die Handbücher von* Klob, Klebs, Schröder, Scanzoni; Breisky, *Die Krankh. d. Vagina, Billroth's Handb. d. Frauenkrankh. III 1880;* Hennig, *Der Katarrh d. w. Geschlechtswerkzeuge II. Aufl.;* Marconnet (*Vaginitis phlegmonosa*), *Virch. Arch. 34. Bd.;* Minkiewitsch (*ebenso*), *ib. 41. Bd.;* Winckel (*Kolpohyperplasia cystica*), *Arch. f. Gyn. II 1871;* Kaltenbach (*ebenso*), *ib. V;* Chenevière (*ebenso*), *ib. XI;* Zweifel (*ebenso*), *ib. XII;* Preuschen (*ebenso*), *Virch. Arch. 70. Bd.;* Hückel (*ebenso*), *ib. 93. Bd.;* Schröder (*ebenso*), *D. Arch. f. klin. Med. XIII 1874;* Eppinger (*ebenso*), *Zeitschr. f. Heilk. I u. III (Kolpitis nach Dysenterie);* Hildebrandt (*Kolpitis ulcerosa adhaesiva*), *Monatsschrift f. Geb.kunde XXXII;* Haussmann (*Vaginitis bei Neugeborenen*), *Berl. klin. Wochenschr. 1876;* Kleinwächter (*Myome u. Fibrome*), *Prager Zeitschr. f. Heilk. III 1883;* Graefe (*Cysten*), *Zeitschr. f. Geb. u. Gyn. VIII 1882;* Veit (*ebenso*), *ib. VIII;* Lebedeff (*Cysten*), *ib. VII 1882;* Ruge (*Kolpitis*), *Zeitschr. f. Gyn. IV;* Zahn (*Ulcus rotundum*), *Virch. Arch. 95. Bd.*

§ 711. Die **Bauchfellauskleidung** sowie das **subseröse Bindegewebe des Beckens** sind nicht selten der Sitz von **Entzündungen**, welche unter dem Namen Perimetritis und Parametritis zusammengefasst werden.

Die **Parametritis** oder die Entzündung des Beckenzellgewebes in der Umgebung der Scheide, in den breiten Mutterbändern und in den Fossae iliacae ist eine Erkrankung, welche am häufigsten im Puerperium sowie nach operativen Eingriffen an der Scheide und der Cervix, seltener nach anderen acuten Entzündungen der Genitalschleimhaut, nach ulcerösen Processen im Rectum, nach Entzündungen der Beckenknochen u. s. w. auftritt, ist in ihren frischen Stadien meist durch Anhäufung zellig-seröser Exsudatmassen, zuweilen auch von Blut charakterisirt und trägt bei purulenten Infectionen nicht selten den Charakter phlegmonöser Entzündungen. In letzterem Falle kommt es früher oder später zu Gewebsvereiterung und zu Bildung von Abscessen, welche nach irgend einem der benachbarten Hohlorgane durchbrechen und sich so entleeren können.

Häufiger erfolgt eine Resorption der Exsudate, namentlich bei puerperalen und traumatischen Formen, wonach das Gewebe, falls der Process lange angedauert hatte, mehr oder weniger verhärtet ist. Bei Entzündungen, welche mit chronischen Entzündungen des Rectum und der Beckenknochen zusammenhängen, tritt ebenfalls eine Bindegewebshyperplasie mit Verhärtung, zuweilen auch Vereiterung ein.

Die **Perimetritis** oder die **Pelveoperitonitis** kommt zunächst nach Entzündungen des Uterus, der Tuben, der Ovarien und nach Parametritis vor und ist sowohl im Puerperium als auch ausserhalb desselben eine häufige Erkrankung.

Die Entzündung ist meist direct von den erwähnten Theilen auf das Peritoneum fortgeleitet. Zuweilen geben auch Blutergüsse aus den Ovarien und den Tuben, welche sich in den tiefen Theilen des Beckens, in der Excavatio vesico-uterina und recto-uterina ansammeln, Veranlassung zu Entzündungen und zwar dann, wenn das Blut nicht, so lange es flüssig ist, resorbirt wird, sondern gerinnt und in den genannten Räumen klumpige Gerinnungsmassen oder fibrinöse Auskleidungen bildet. Nicht selten ist auch die Pelveoperitonitis Theilerscheinung einer allgemeinen Peritonitis oder nimmt ihren Ausgang von Entzündungen anderer, im Becken oder dessen Nachbarschaft gelegener Organe, so namentlich der Blase, des Processus vermiformis, des Rectum und der Beckenknochen.

Die Entzündungen tragen nicht selten einen eitrigen und putriden Charakter, so namentlich die puerperalen Formen, und führen dann meist zu einer allgemeinen tödtlichen Peritonitis. Fibrinöse oder serös fibrinöse oder eitrig fibrinöse Entzündungen führen meist zu Verwachsungen der verschiedenen Beckenorgane untereinander, welche in Form von Strängen und Membranen von einem Organ zum andern ziehen.

Wo diese Membranen vornehmlich sitzen, hängt von dem Aus-

gangsort der Entzündung ab. Besonders häufig ist die Hinterwand des Uterus mit der Vorderwand des Rektum, mit den Ovarien und den Tubarfransen verwachsen. In andern Fällen finden sich auch Verwachsungen des Uterus mit der Blase, mit Darmschlingen, mit dem Netz u. s. w. Zuweilen werden die Verwachsungsmembranen so reichlich, dass die Ovarien und die Tuben kaum mehr aus denselben herauszulösen, unter Umständen sogar schwer aufzufinden sind.

Zwischen den Adhäsionsmembranen kann in frischen Fällen entzündliches Exsudat liegen. Später schliessen sie nicht selten seröse klare Flüssigkeiten ein und gewinnen dadurch zum Theil das Aussehen von Cysten.

Zuweilen enthalten sie frische oder geronnene Blutmassen, welche entweder erst secundär aus den reich vascularisirten Membranen selbst oder auch aus dem Peritoneum oder aus den Tuben oder den Ovarien ausgetreten sind und sich zwischen den Membranen angesammelt haben.

Bilden sich dabei abgeschlossene Blutsäcke, so bezeichnet man den Zustand als **Hämatocele** und unterscheidet je nach der Lage eine H. retrouterina und H. anteuterina. Erstere ist die häufigere und kann eine ganz erhebliche Grösse erreichen, so dass der Uterus stark nach vorn gedrängt, zuweilen auch noch von ihr überlagert wird. Bei anteuteriner Hämatocele wird er in den Grund des Cavum Douglasi niedergedrückt.

Jede Blutung mit Bildung von Gerinnungsmassen setzt einen neuen Reiz und damit neue Entzündungserscheinungen, die so lange anhalten, bis das Extravasat resorbirt oder vollständig abgekapselt ist. In anderen Fällen kommt es zu einem Durchbruch nach dem Rectum, seltener nach der Scheide oder der Peritoncalhöhle oder der Blase. Ferner kann vor oder nach der Perforation Vereiterung oder Verjauchung eintreten.

Schliessen die Adhäsionsmembranen Eiterherde ein, so können dieselben ähnlich wie die parametritischen Abscesse nach den benachbarten Hohlorganen durchbrechen.

Bei Tuberculose der Tuben kann sich eine **tuberculöse Entzündung des Beckenperitoneum** einstellen. Gerathen Tuberkelbacillen in die Bauchhöhle, so erfolgt die Vermehrung zuweilen ausschliesslich im kleinen Becken, so dass local beschränkte tuberculöse Beckenperitonitiden mit Bildung von Tuberkeln und von Verwachsungsmembranen entstehen.

Primäre **Bindesubstanzgeschwülste** kommen in seltenen Fällen im breiten und runden Mutterbande vor. Häufiger wachsen subseröse, gestielte Fibroide des Uterus zwischen die breiten Mutterbänder. Geschwülste der Ovarien können unter Umständen ebenfalls sich zum Theil intraligamentär ausbreiten. Nach Marchand kommen auch kleine accessorische Nebennieren in den Ligamenta lata in der Nähe der Ovarien vor. Krebse des Uterus und

der Scheide brechen nicht selten in das umliegende Bindegewebe ein und greifen zuweilen auch auf das Peritoneum über.

In der Nähe der Tuben und auf den Tuben kommen nicht selten **kleine Cystchen** in grösserer Zahl vor. **Grosse Cysten** entwickeln sich zuweilen im breiten Mutterbande und gehen grossentheils vom Parovarium aus. Wahrscheinlich können sie auch aus Resten des Urnierentheils des Wolff'schen Körpers entstehen, welche nach WALDEYER schmale mit Zellen gefüllte Kanäle zwischen Parovarium und Uterus bilden.

*Literatur:* KLOB, *Path. Anat. d. weibl. Sexualorg., Wien 1864*; KLEBS, *Pathol. Anatomie 1876*; RANDL, *Die Krankheiten der Ligamente und des Beckenperitoneum, Billroth's Handb. d. Frauenkrankh. V 1879*; HEITZMANN, *Die Entzündung des Beckenbauchfells b. Weibe, Wien 1883*; JOUSSET, *Essai s. les hématoceles utér. intra-périt., Thèse de Paris 1883*; SCHRÖDER, *v. Ziemssen's Handb. d. spec. Pathol. X.*

§ 712. Die **Veränderungen der äusseren Genitalien** stimmen im Allgemeinen mit denjenigen der Haut des übrigen Körpers überein, nur in dem nach Innen vom Hymen abgegrenzten Sinus urogenitalis oder dem Vestibulum vaginae tragen sie mehr den Charakter von Schleimhautveränderungen.

Die verschiedenen Formen der **Entzündungen**, wie sie im fünften Abschnitt als Erythem (§ 309), Ekzem (§ 324), Herpes progenitalis (§ 322), Prurigo (§ 317), Ulcus molle (§ 331), Hunter'sche Induration (§ 330), Condyloma latum und Plaque muqueuse (§ 318 und § 362), Acne und Furunkel (§ 343), Phlegmone (§ 328), Gangraen (§ 328), Erysipel (§ 314), Lupus (§ 330) beschrieben sind, kommen auch an den äusseren Genitalien mehr oder minder häufig vor.

Eine der häufigsten Ursachen von Entzündungen der Schleimhaut ist die Tripperinfection. Ebenso können auch Katarrhe der inneren Genitalien, bei welchen das Sekret über die äusseren Genitalien abfliesst, ferner Unreinlichkeit, Reibungen beim Gehen etc. mehr oder minder heftige Entzündungen verursachen, die durch Röthung und Schwellung, häufig auch durch Secernirung von Eiter von Seiten der Schleimhaut gekennzeichnet sind. An den Labien entstehen nicht selten Excoriationen.

Diphtheritische und croupöse Entzündungen kommen bei diphtheritischen Darmentzündungen, bei puerperaler Sepsis, Masern, Typhus, Diphtherie, Scharlach, Cholera etc. vor, und sind theils vom Darm oder von der Scheide und dem Uterus fortgeleitete Entzündungen, theils Primärinfectionen, theils metastatische Entzündungen. Sie können unter Umständen ihren Ausgang in Gangrän nehmen.

Im Uebrigen kann **Gangrän** auch bei specifischen Geschwürsbildungen (Ulcus phagadänicum) auftreten, oder sich an schwere

Störungen der Circulation, Verletzungen bei der Entbindung, Venenthrombose und Hämorrhagieen etc. anschliessen.

**Noma** kommt in ähnlicher Weise wie in der Mundschleimhaut und der Wange (§ 366) vor.

Bei Stauungen im kleinen Becken und an den unteren Extremitäten, wie sie z. B. in Folge von Schwangerschaft, sowie bei uncompensirten Klappenfehlern des Herzens etc. sich einstellen, sind auch die Venen der äusseren Genitalien überfüllt und dilatirt und bei Eintritt von **Oedem** stellen sich Schwellungen ein, welche zu einer bedeutenden Vergrösserung namentlich der grossen Schamlippen führen. Entzündliche Oedeme kommen, abgesehen von primären Entzündungen der Vulva, auch bei Entzündungen der Nachbarschaft z. B. der Beckenknochen oder des Beckenzellgewebes vor.

Ein besonderes Interesse bieten die an den äusseren Genitalien häufig vorkommenden **hyperplastischen Bildungen und die Fibrome**, von denen die Einen angeboren sind oder wenigstens in einer congenitalen Gewebsveränderung wurzeln, während die Anderen erworben sind und sich dann namentlich an häufig sich wiederholende oder chronische Entzündungen, sowie an Blut- und Lymphstauungen anschliessen.

Zunächst sind schon die kleinen Schamlippen und das Präputium der Clitoris nicht unerheblichen Verschiedenheiten ihrer Grösse unterworfen und erstere können unter Umständen im späteren Leben, ähnlich wie dies in der Fötalzeit der Fall ist, über die grossen Schamlippen vorragen. Eine übermässige Entwickelung der kleinen Schamlippen und des Präputium Clitoridis, kommt bei manchen afrikanischen Völkerschaften vor und ist unter dem Namen der Hottentottenschürze bekannt.

Eine weitere Form hyperplastischer Bildungen sind circumscripte papillomatöse, eine dritte knotige oder lappige, polypöse, meist weiche Wucherungen, welche theils von den Schamlippen, theils von den Hautdecken der Clitoris ausgehen.

Bei einer vierten Form bilden sich elephantiastische Vergrösserungen einzelner Theile des äusseren Geschlechtsapparates namentlich der grossen Schamlippen, wobei dieselben unter Umständen eine ganz colossale Grösse erreichen, so dass sie bis zu den Knieen hinunterreichen.

Die meisten **papillösen Wucherungen** sind entzündliche Bildungen, **spitze Condylome** (§ 333), seltener gehören sie den **Warzen** an (§ 336), welche keine Beziehung zu voraufgegangenen Entzündungen haben.

Die **circumscripten knolligen** und **polypösen Wucherungen** sind grossentheils **Fibrome** und bestehen aus einem schlaffen, häufig ödematösen Bindegewebe, zuweilen theilweise auch aus Schleimgewebe, so dass sie als **Myxome** oder als **Myxofibrome** bezeichnet werden können. Ob sie zum Theil den Neurofibromen (§ 337) angehören, ist noch nicht untersucht. Bei der Aetiologie der weichen polypösen Tumoren spielen Entzündungen meist keine

Rolle, doch können Verletzungen oder Entzündungen die Veranlassung zum Eintritt der Wucherungen werden.

Die einen grösseren Abschnitt der äusseren Genitalien betreffenden Hyperplasieen, die **Elephantiasis**, tritt theils in Form derber speckiger (Eleph. dura), theils in Form weicher, bindegewebiger Wucherungen auf, durch welche die erkrankten Theile gleichmässig sich vergrössern, oder mehr oder weniger verunstaltet werden und ihre Form verlieren. Ein Theil derselben hängt nachweislich mit Entzündungsprocessen und erworbenen Lymphstauungen, die durch Lymphdrüsenerkrankungen und durch Veränderungen an den grossen Lymphgefässstämmen (Filaria Bankrofli § 334 und § 212) herbeigeführt werden, zusammen, gehört sonach der erworbenen Elephantiasis an.

In anderen Fällen handelt es sich um eine hyperplastische Wucherung, welche auf einer angeborenen Disposition zu solchen beruht und als Pachydermatocele, oder als elephantiastisches Molluscum, oder als Elephantiasis mollis bezeichnet wird (§ 337), bei welcher entzündliche Processe entweder zu allen Zeiten gefehlt haben oder wenigstens nur insofern in Betracht kommen, als sie bei bestehender Disposition die Wucherung veranlasst haben.

Zuweilen besteht eine **angeborene Lymphangiectasie** oder ein **cavernöses cystisches Lymphangiom** der grossen Schamlippen oder der Inguinalgegend, und die elephantiastische Wucherung hat sich im Gebiete derselben eingestellt. Mitunter wandeln sich die tieferen Schichten elephantiastischer Bildungen in Fettgewebe um.

Von **Geschwülsten** kommt am häufigsten das **Carcinom** vor, welches sowohl von der Hautdecke der Clitoris als auch von den grossen oder kleinen Labien aus sich entwickeln kann. Es bildet papilläre oder knotige Tumoren, oder fressende Geschwüre, welche unter Umständen sich weit über die Umgebung verbreiten.

**Sarcome** und **Lipome** gehen am häufigsten von den grossen Labien aus, sind indessen selten. **Leiomyome** können von dem äusseren Ende des Ligamentum rotundum aus sich entwickeln (Paget), sind indessen sehr selten.

Durch Dilatation abgeschnürter Stücke der Canalis Nuckii können peritoneale **Cysten** in der grossen Schamlippe entstehen. Andere mit flüssigem Inhalt gefüllte Cysten der Vulva sind entweder von Drüsen ausgehende Retentionscysten oder aber lymphangiectatische Cysten. Wahrscheinlich können auch aus Blutergüssen cystische Bildungen entstehen. Vorfall von Bauch- oder Beckeneingeweiden in den offen gebliebenen Peritonealfortsatz führt zur **Hernia inguinalis labialis.** Eine zweite Form von Hernien, welche in den unteren Theil der grossen Schamlippen austritt und als **Hernia labialis inferior** bezeichnet wird, kann durch Ausstülpung des Peritoneum unterhalb des absteigenden Schambeinastes entstehen.

**Comedonen** und **Atherome** (§ 341) entstehen nicht selten aus

den Talgdrüsen der grossen und der kleinen Labien. In seltenen Fällen kommen auch Dermoide mit Haaren vor.

Eine besondere Erwähnung verdienen noch die als **Bartholin'sche Drüsen** bekannten Schleimdrüsen, welche unmittelbar hinter den Bulbi vestibuli liegen und an jeder Seite unmittelbar vor dem Hymen in das Vestibulum einmünden. Bei Verstopfung des Ausführungsganges kann sich in den hinter der Verstopfung gelegenen Drüsengängen Sekret ansammeln, so dass sich eine oder auch mehrere Cysten bilden, welche sich unter Umständen nach der Scheide (v. RECKLINGHAUSEN) eröffnen. In der Cystenwand können sich Wucherungen einstellen, welche zur Verdickung derselben führen.

Bei eitrigen Entzündungen des Vestibulum, wie sie nach Tripperinfectionen vokommen, können die Bartholin'schen Drüsen an der Entzündung Theil nehmen, anschwellen und vereitern. Nicht selten hält der Entzündungsprocess in den Drüsen noch an, wenn er in der Scheide und im Vestibulum abgelaufen ist. Zuweilen gerathen die Drüsen auch in Entzündung, ohne dass Entzündungen der Scheide oder der Vulva voraufgehen.

*Literatur:* KLOB, *Pathol. Anat. d. weibl. Sex.-Org., Wien 1864;* KLEBS, *Handb. d. pathol. Anat., Berlin 1876;* HILDEBRANDT, *Die Krankh. d. äuss. weibl. Genitalien, Billroth's Handb. d. Frauenkrankh. VIII, Stuttgart 1877;* v. RECKLINGHAUSEN (*Cysten der Bartholin'schen Drüsen*), *Virch. Arch. 84. Bd.;* AMOUREL, *Des tumeurs fibreuses etc., Thèse de Paris 1883;* MARTIN, *Handatlas der Gyn. u. Geb., Berlin 1875.*

### 3. Pathologische Anatomie des schwangeren und des puerperalen Uterus und des Eies.

§ 713. Liegt das befruchtete Ei im **Uterus** und beginnt es in dessen Höhle sich zu entwickeln, so gehen im **musculären Parenchym** und in der Schleimhaut desselben Veränderungen vor sich, welche wesentlich durch eine Vergrösserung und Vermehrung der vorhandenen Gewebsbestandtheile gekennzeichnet sind. Mit dem Wachsthum des Eies vergrössert sich auch die Masse des Uterus, indem seine Muskelfasern sich vermehren und sich vergrössern, so dass sie die gewöhnlichen Muskelfasern an Länge um das Acht- bis Zehnfache übertreffen. Mit der Muskelhypertrophie geht auch eine mächtige Entwickelung des Gefässsystemes parallel, so dass das Gewebe des Uterus sowohl zu seinem eigenen Gebrauch, als auch zur Ernährung des Kindes hinlänglich Blut erhält. Am Ende der Schwangerschaft bildet er ein mächtiges oval gestaltetes Organ, das aus dem kleinen Becken bis in die Nähe der Herzgrube hinaufsteigt.

Die **Schleimhaut** des Uterus geht nach dem Eintritt des Eies eine Wucherung ein und bildet die als **Membranae deciduae** be-

kannten mütterlichen Fruchthüllen, welche zu der Eihülle, d. h. zu dem Chorion in enge Beziehungen treten und bei der Geburt zum Theil mit der Frucht ausgestossen werden.

Die als **Decidua vera** bezeichnete mütterliche Fruchthülle entspricht der veränderten Schleimhaut des Uterus, mit Ausnahme jener Stelle, an welcher das Ei sich einnistet und durch die Bildung der Placenta mit dem Uterus in besonders innige Beziehung tritt. Sie entsteht durch eine Wucherung der Uterinschleimhaut, bei welcher die Drüsen sich erweitern und ausbuchten, während zugleich auch das Gefässnetz eine stärkere Ausbildung erfährt. Im fünften Monat erreicht sie ihre höchste Ausbildung und kann dann eine Dicke von einem Centimeter besitzen. Sie besteht aus einer äusseren spongiösen Lage, innerhalb welcher die Uterindrüsen zu unregelmässig gestalteten Hohlräumen umgewandelt sind und aus einer inneren dichten compacten Schicht, welche nur von spärlichen Drüsengängen durchbrochen wird. Das Grundgewebe setzt sich aus Blutgefässen nnd aus runden, länglichen und polygonalen Zellen zusammen, welche in einer amorphen Grundsubstanz eingebettet sind, zum Theil mehrere Kerne besitzen und die Zellen der Uterinschleimhaut in gewöhnlichem Zustande an Grösse bedeutend übertreffen. Das Epithel der erweiterten Uterindrüsen ist meist würfelförmig oder platt und da und dort gequollen und in schleimigem und fettigem Zerfall begriffen. In späteren Stadien der Schwangerschaft geht es in den nach innen gelegenen Hohlräumen ganz verloren, in den ännsseren erhält es sich dagegen dauernd.

Die **Decidua reflexa** entsteht aus einer Wucherung der Decidua vera, welche am Rande jener Stelle, wo das Ei sich eingebettet hat, über die Oberfläche des Eies hinüberwächst. Demgemäss ist auch die Reflexa der Vera im Allgemeinen gleich gebaut, besteht aus einem grosszelligen Gewebe, Blutgefässen und Drüsen, welche namentlich in der Nähe der Ansatzstelle des Eies liegen. Erst gegen den fünften Monat, zu welcher Zeit bei zunehmendem Wachsthum des Eies die Reflexa mit der Vera verschmilzt, verschwinden die Drüsen und die Blutgefässe (Leopold), so dass die Membran nunmehr von der Vera aus ernährt wird. Die letztere verliert von da ab an Dicke, doch lässt sich bis ans Ende der Schwangerschaft eine innere compacte und eine äussere spongiöse Schicht unterscheiden.

Als **Decidua serotina** wird jene Stelle der wuchernden Uterinschleimhaut bezeichnet, an welcher das Ei mit dem Uterus in Verbindung steht. Ihr Bau ist derjenigen der Vera ähnlich, nur erfährt hier das Gefässsystem der Muscularis und der Mucosa eine stärkere Entwickelung.

Die äussere Hülle des Eies, das **Chorion**, ist in den ersten Wochen der Schwangerschaft an seiner ganzen Oberfläche mit gefässhaltigen Zöttchen besetzt, welche sich in die Reflexa und die Serotina einsenken. Mit der weiteren Entwickelung des Eies, bei welcher die Reflexa gedehnt und verdünnt wird und ihre Gefässe

verliert, verfallen auch die in ihr liegenden Chorionzotten einer Rückbildung, verlieren ihre Gefässe und wandeln sich in dünne Fäden um. In der Serotina dagegen wächst im zweiten Monat das wuchernde Schleimhautgewebe den Chorionzotten entgegen und letztere bilden das als **Placenta foetalis** bezeichnete Organ. Wo die Spitzen der Chorionzotten die Schleimhaut berühren, werden sie von den Serotinazellen umwachsen und es stellt sich eine feste Verbindung zwischen letzteren und den Zotten ein. Gleichzeitig rücken auch die Gefässe der Schleimhaut gegen die Chorionzotten vor, die vorgeschobenen Capillaren erweitern sich und gerathen da und dort in nächste Nachbarschaft zu den Zotten. Treiben letztere weiterhin Seitensprossen, so brechen sie in das Lumen der angrenzenden, stets sehr dünnwandigen Gefässe ein und ragen dann vollkommen frei (LEOPOLD) in deren Lumen.

Chorionzotten und Serotinagewebe wachsen einander noch eine Zeit lang entgegen und letzteres schickt da und dort, namentlich an den den Grenzen der Cotyledonen entsprechenden Stellen, Fortsätze tief zwischen das Gewebe der Chorionzotten hinein. Das Chorion selbst wird indessen von diesen Wucherungen nur am Rande der Placenta erreicht, wo sich dieselben noch eine Strecke weit an dessen Aussenfläche ausbreiten.

Mit der weiteren Entwickelung der Placenta haben sich die aus den Capillaren der Serotina entstandenen Bluträume mehr und mehr erweitert und bei voller Ausbildung der Ersteren im vierten Monat liegt zwischen Serotina und Chorion ein mächtiger, von den Chorionzotten und den Fortsätzen der Serotina nur unvollkommen in kleinere Sinus abgegrenzter Blutraum, in welchen aus dünnwandigen Arterien der Serotina Blut eintritt, um, nachdem es die Zotten der Placenta fötalis umspült, theils in eine an der Peripherie der Placenta liegende grosse Randvene, theils in Schleimhautvenen, welche sich in den grossen Blutraum öffnen, abzufliessen.

Die Oberfläche der Chorionzotten ist von einer Epithellage bedeckt, welche dem Ei angehört. Nur da, wo die Zotten mit der Decidua verbunden sind, geht es in den letzten Monaten der Schwangerschaft verloren. Die Innenfläche der Serotina ist gegen den Blutraum durch eine Endothellage abgegrenzt.

Das an dem Aufbau der Placenta theilnehmende Gewebe der Serotina wird als **Placenta materna** bezeichnet. Ihre Ausbildung ist stets mit einer mächtigen Gefässentwickelung in der ganzen Serotina und in der darunter liegenden Muskelschicht verbunden, doch bleibt zwischen den weiten Gefässen bis ans Ende der Schwangerschaft Schleimhautgewebe mit Resten von Uterindrüsen bestehen.

Schon im fünften Monate treten in der Serotina und in dem daran angrenzenden Muskelgewebe vielkernige Riesenzellen in grosser Zahl auf. Vom achten Monat der Schwangerschaft an stellt sich in einem Theil der weiten Venen der Placenta uterina eine Thrombose und ein Verschluss ein, und es ist wahrscheinlich, dass in dem dadurch

sich steigernden Hinderniss für den Blutabfluss die Ursache des Eintrittes der Geburt (LEOPOLD) zu suchen ist. Nach FRIEDLÄNDER und LEOPOLD dringen dabei die Riesenzellen in die Gefässe ein und es ist dieser Erscheinung wesentlich die Thrombose und der Verschluss der Gefässe zuzuschreiben.

Die Lösung der Placenta und der Eihäute erfolgt innerhalb der spongiösen Schicht der Deciduae. Das ausgestossene Chorion und die Placenta sind danach von einer dünnen Lage von decidualem Gewebe bedeckt. Die tiefste Schicht der Uterusschleimheit, welche noch die Fundi der Drüsen enthält, bleibt im Uterus.

Die **pathologischen Veränderungen,** welche die **Membranae deciduae** während der Schwangerschaft erleiden, sind noch wenig gekannt, trotzdem sicherlich ein Theil der frühzeitigen Ausstossungen der Eier auf Erkrankungen der Uterusschleimhaut zurückzuführen ist. Es sind zwar in der Literatur zahlreiche Mittheilungen enthalten, welche über pathologische Wucherungen, Entzündungen, Indurationen, fettige Degenerationen berichten, allein es dürfte vieles von dem, was als pathologisch beschrieben wurde, noch in das Gebiet des Normalen gehören. Immerhin ist zur Zeit schon Manches festgestellt.

Zunächst kommt eine **Hydrorrhoe** der Schleimhaut des graviden Uterus vor, namentlich bei hydrämischen Zuständen, welche durch Secretion einer serösen gelblichen oder auch blutig gefärbten Flüssigkeit gekennzeichnet ist. Sie beginnt frühestens im dritten Monat (SCHRÖDER) und wird erst in den letzten Monaten reichlicher. Das Leiden wird gewöhnlich als ein Katarrh angesehen und kann unter Umständen zu frühzeitiger Ausstossung der Frucht führen.

Eine zweite Veränderung wird durch **abnorm starke Wucherung der Uterinschleimhaut,** also durch eine Verdickung der Deciduae, namentlich der Decidua vera gebildet, eine Hypertrophie, welche gemeiniglich als die Folge einer **Endometritis decidualis chronica** angesehen wird. Diese Veränderungen sind wesentlich an ausgestossenen Eiern aus dem zweiten bis vierten Schwangerschaftsmonat beobachtet. Nach Angaben der Autoren ist die Verdickung bald eine über die ganze Decidua vera ausgebreitete, bald eine local beschränkte und tritt dann zum Theil in knotigen und polypösen Wucherungen (Endometritis decid. tuberosa s. polyposa) auf. Da solche Wucherungen namentlich bei Individuen zur Beobachtung kommen, welche schon vor der Schwangerschaft an chronischer Endometritis gelitten haben, so steht sie wohl zweifellos in Zusammenhang mit Letzterer. Die Ursache der Entzündung kann dabei sowohl in einer gonorrhoischen oder syphilitischen Infection, als auch in irgend einer andern Schädlichkeit gelegen sein.

Nicht selten treten auch **Blutungen** aus der Decidua auf und zwar sowohl bei vorhandenen hyperplastischen Wucherungen, als auch ohne solche. Wie weit Entzündungen dabei im Spiele sind,

ist schwer zu entscheiden. In zahlreichen Fällen ist der Untergang des Embryo und die danach erfolgende Lösung des Eies die Ursache.

Treten die Blutungen successive auf und gelangt das Blut zur Gerinnung, so bildet das Fibrin mit den Eihäuten eine blutige Masse, welche blutigem Fleisch nicht unähnlich ist und als **Thrombenmole** oder **Fleischmole** bezeichnet wird. Der Fötus ist bei Ausstossung des Eies bald noch erhalten, aber kleiner als er dem Alter des Eies nach sein sollte, bald dagegen resorbirt (vergl. § 714). Letzteres kommt indessen nur dann vor, wenn der Embryo zur Zeit des Absterbens noch sehr klein war.

In den spätern Stadien der Schwangerschaft gewinnen unter den **Veränderungen** der Deciduae diejenigen **der Serotina** resp. **der Placenta materna** die grösste Wichtigkeit, indem von dieser Stelle aus die Ernährung des Fötus vor sich geht und Störungen in diesem Gewebe am ehesten eine frühzeitige Ausstossung der Frucht herbeiführen.

Die Veränderungen der Placenta materna frühzeitig, oder am Ende der Schwangerschaft geborener Früchte bestehen wesentlich in Verfettungen, Verkalkungen, Verdickungen und kleinzelliger Infiltration des decidualen Gewebes und in partieller Thrombose des mütterlichen Blutraumes.

Die **Verfettung** des decidualen Gewebes ist häufig an der Anwesenheit kleiner weisser Flecken in der Placenta materna zu erkennen, in andern Fällen ist sie nur mikroskopisch nachweisbar. Sie betrifft wesentlich nur die Deciduazellen, welche bei Anwesenheit von weissen Flecken stellenweise vollkommen zerfallen sein können. Nicht selten finden sich neben der Verfettung auch **Kalkablagerungen**, namentlich in der Nähe der Ansatzstellen der Chorionzotten.

Die **Verdickungen** halten sich im Allgemeinen in geringen Grenzen und sind meist durch eine Vermehrung des Deciduagewebes selbst bedingt. Nach R. Maier kommen indessen sowohl diffuse als knotige fibröse Verdickungen vor, welche zwischen die Chorionzotten eindringen können.

Die **kleinzellige Infiltration** tritt meist in Herden und Zügen auf, von denen die ersteren etwa die Grösse eines Tuberkels erreichen. Zuweilen wird das Centrum der Herde von krümeligen Massen eingenommen.

Die **Thrombosen des mütterlichen Blutraumes** treten theils in rundlichen oder unregelmässig gestalteten Herden von 2 bis 30 bis 50 Millimeter Durchmesser und mehr auf, welche theils dicht unter der Decidua, seltener im Innern der Placenta liegen, theils in Form von Platten die Aussenfläche des Chorion bedecken. Sie sind meist gelblich weiss oder röthlich gelb gefärbt, abgeblassten Infarkten der Milz ähnlich, und in ihrem Gebiete erscheint das Gewebe der Placenta stets fester als in den übrigen Theilen.

Die subchorial gelegenen Herde sind compakt, dicht und be-

stehen aus homogenem, oft deutlich geschichtetem und von Spalten durchzogenem Fibrin, welches von LANGHANS als canalisirtes Fibrin bezeichnet worden ist. Zellige Einschlüsse pflegen sie nur wenig zu enthalten. Die unter der Placenta materna Gelegenen enthalten oft weisse, undurchsichtige oder auch rostfarbene, weiche, breiige Einlagerungen, oder auch eine mit trüber oder klarer, farbloser oder gelber oder bräunlicher Flüssigkeit gefüllte Höhle.

Sie bestehen bald aus dichtem, hyalinem und geschichtetem, bald aus faserigem Fibrin, welches bald nur wenige, bald reichliche farblose Rundzellen und rothe Blutkörperchen einschliesst. Zuweilen bilden erstere dichte Haufen, so dass sie sich zu irgend einer Zeit stärker im Gefässraume angesammelt haben müssen. In den erweichten Theilen bildet das Fibrin körnige, zuweilen mit amorphen oder krystallinischen Zerfallsprodukten rother Blutkörperchen oder mit frisch eingedrungenem Blut untermischte Massen.

Die innerhalb des Fibrinherdes eingeschlossenen Placentarzotten, haben ihr Epithel meist vollkommen verloren. Am Rande sind die Kerne der Bindegewebszellen meist noch durch Färbung sichtbar zu machen. Im Inneren grösserer Herde sieht das Gewebe der Zotten meist trübe aus, die Kerne lassen sich nicht mehr färben, die Gefässe sind undurchgängig, oft kaum oder gar nicht mehr zu erkennen. Offenbar ist danach das Gewebe der Zotten abgestorben; zuweilen ist es auch verkalkt. Die über den Herden liegende Decidua ist bald unverändert, bald von kleinen Rundzellenherden durchsetzt. Zuweilen erscheint auch die zwischen den Zellen liegende Grundsubstanz vermehrt und hat dann ein Aussehen, welches mit dem hyalinen und geschichteten oder gestreiften Fibrin der Thrombosen übereinstimmt.

Die eben beschriebenen Veränderungen sind sicherlich nur zum Theil von pathologischer Bedeutung. So ist schon die Verfettung des Deciduagewebes am Ende der Schwangerschaft eine so häufige Erscheinung, dass nur höheren Graden oder frühzeitigem Auftreten derselben eine erhebliche Bedeutung zuerkannt werden kann.

Auch die Verdickung dürfte grossentheils eine bedeutungslose individuelle Differenz gegenüber anderer Placenten sein, welche theils in einer Verschiedenheit der Entwickelung der Serotina, theils auf einer Verschiedenheit der Lösung der Placenten zu beziehen ist. Für die Beurtheilung der Dicke muss auch berücksichtigt werden, dass die Dicke der Serotina am Rande der Placenta bedeutender ist, als in der Mitte.

Wichtiger erscheinen kleinzellige Herde und fibröse Bildungen. Sie scheinen hauptsächlich bei Syphilis der Mutter vorzukommen, doch liegt zur Zeit noch nicht das genügende Beobachtungsmaterial vor, um aus der Beschaffenheit dieser Herde die syphilitische Natur der Veränderung mit Bestimmtheit zu erkennen.

Die subchorial gelegenen Gerinnungen sind nach LANGHANS ein in den letzten Monaten der Schwangerschaft constanter Befund, und

es kann daher nur eine abnorme Ausdehnung derselben als pathologisch angesehen werden.

Die subdecidual gelegenen Thrombosen scheinen in grösserer Ausdehnung besonders häufig bei syphilitischer Erkrankung der Mutter aufzutreten, kommen indessen zweifellos auch bei Nichtsyphilitischen vor und zwar mitunter in grosser Zahl und bedeutender Ausdehnung. Bei Anwesenheit zelliger Infiltrationsherde darf man ihre Bildung wohl mit Entzündungsprocessen in Verbindung setzen. Fehlen Letztere, so ist ihre Entstehung schwer auf eine der beobachteten Veränderungen zurückzuführen. Am wahrscheinlichsten erscheint noch, dass sie mit ausgedehnter Verschliessung der abführenden Venen zusammenhängt. In anderen Fällen mag eine primäre Veränderung des Blutes die Ursache sein. Sie auf Degeneration des Zottenepithels zurückzuführen, wie ACKERMANN will, geht nicht an, da der Nachweis, dass das Zottenepithel vor Eintritt der Gerinnung zu Grunde geht, nicht zu liefern ist. Nur in jenen Fällen, in denen Zottenerkrankungen vorhanden sind (§ 714), welche der Thrombose vorausgegangen sein müssen, kann man letztere von ersteren ableiten.

*Literatur über den Bau der Membranae deciduae*: FRIEDLÄNDER, *Physiol.-anat. Unters. über den Uterus, Leipzig 1870*; ERCOLANI, *Della struttura anat. della caduca uterina, Bologna 1874*; DOHRN, *Monatsschr. f. Geburtsk. XXVII*; HEGAR, *ib. XXIX*, LANGHANS, *Arch. f. Gyn. I u. VIII und Arch. f. Anat. u. Phys. 1877*; KUNDRAT und ENGELMANN, *Stricker's med. Jahrb. 1873*; WINKLER, *Arch. f. Gyn. IV*; KÖLLIKER, *Entwickelungsgesch., Leipzig 1876*; LEOPOLD, *Arch. f. Gyn. XI u. XII 1878.*

*Literatur über pathologische Veränderung der Membranae deciduae:* SCHRÖDER, *Geburtshülfe, Bonn 1884*; SLAVJANSKI (*Endometritis decidualis*), *Arch. f. Gyn. IV*; HEGAR (*ebenso*), *Mon. f. Geb. XXI*; KLEBS (*ebenso*), *ib. XXVII*; KASCHEWAROWA (*ebenso*), *Virch. Arch. 44. Bd.*; HEGAR u. MAIER, *ib. 38. u. 52. Bd.*; BREUS (*ebenso*), *Arch. f. Gyn. XIX*; HEGAR u. EIGENBRODT (*Blutungen*), *Monatsschr. f. Geb. XXII 1863*; GUSSEROW u. KLEBS (*Endometritis dec.*), *ib. XXVII 1866*; HEGAR (*Endometritis placentaris*), *Die Path. und Ther. der Placentarretention, Berlin 1862*; MAIER (*Bindegewebsentartung in der Placenta*), *Mon. f. Geb. XXXII und Virch. Arch. 45. Bd.*; MATTEI (*Placentitis*), *Gaz. des hôp. 1864*; KLOB, *Path. Anat. d. weibl. Sex.-Org., Wien 1864*; KLEBS (*Hämatom der Placenta*), *Monatsschr. f. Geb. 1865*; VIRCHOW (*Syphilis*), *sein Arch. 21. Bd. und Die krankh. Geschwülste II*; SLAVJANSKY (*ebenso*), *Prager Vierteljahrsschr. CIX 1871 und* (*Blutungen bei Cholera*), *Arch. f. Gyn. IV 1872*; KLEINWÄCHTER (*ebenso*), *ib. 1872*; FRÄNKEL (*ebenso*), *Arch. f. Gyn. V*; ABEGG (*Thrombose*), *Monatsschr. f. Geb. XXVII 1866*; ZILLES, *Stud. über Erkrank. d. Plac. und d. Nabelschnur bedingt durch Syphilis, Mitth. a. d. Geburtsh.-gyn. Klinik v. Säxinger II, Tübingen 1885*;

Besser gekannt sind die **hypertrophische Entwickelung** und die **gallertige Entartung der Chorionzotten**, welche sowohl in den ersten Schwangerschaftsmonaten als auch später auftreten und sich über die ganze Oberfläche des Eies, oder nur über einzelne Theile desselben, z. B. die Placentarstelle oder einen Theil derselben, einen Cotiledon, erstrecken können.

Die hypertrophischen Zotten sind grösser als normal, und ihre Zweige sind vielfach kolbig angeschwollen. Bei Eintritt der schleimigen Entartung schwellen die einzelnen Zweige noch stärker an und werden zu keulen-, spindel- und kugelförmigen Gebilden, welche Traubenbeeren mit zarter Hülle oder auch zartwandigen Blasen ähnlich sehen, so dass die Bildung den Namen einer **Blasenmole** oder **Traubenmole** erhalten hat. Virchow hat sie den **Myxomen** zugetheilt.

Die einzelnen Blasen haben einen Durchmesser von 2 bis 12 und mehr Millimeter und hängen an dünnen Stielen, welche andern Blasen oder dem Chorion selbst aufsitzen. Das Gewebe besteht aus Schleimgewebe mit spärlichen Zellen und Fasern, welche durch mehr oder minder grosse Mengen einer mucinhaltigen Flüssigkeit auseinandergedrängt werden.

Bei frühzeitigem Auftreten der Entartung sind sie arm an faserigem Gewebe. Bei späterem Eintritt der Veränderung sind sie mehr fibrös, ödematösem Bindegewebe ähnlich.

Bleibt die schleimige Entartung aus, so bestehen hypertrophische Zotten der Placenta aus zellig-fibrösem Gewebe und können derbe gefässhaltige Knoten von erheblicher Grösse bilden, welche man als **Fibrome** bezeichnen kann. Die Oberfläche derselben ist mit Epithel bedeckt, das vielfach in Wucherung begriffen ist und dessen Zellen nicht selten auch Schleimtropfen enthalten.

Die Ursache der Hypertrophie und der Schleimmetamorphose der Chorionzotten ist nicht mit Sicherheit anzugeben, doch ist zu bemerken, dass häufig zugleich Endometritis besteht und dass es danach wahrscheinlich ist, dass letztere in einem Theil der Fälle die Ursache der übermässigen Wucherung und Entartung ist.

Dass sie nicht die alleinige Ursache ist, geht wohl daraus hervor, dass die entsprechenden Veränderungen auch im Gewebe des placentaren Chorion und in der Nabelschnur in späteren Stadien der Schwangerschaft auftreten und an den betreffenden Stellen zu blasenähnlichen Bildungen führen können. Auch die hyperplastische Wucherung sowie die gallertige Metamorphose der Zotten eines einzelnen Cotyledon, die ebenfalls beobachtet ist, dürfte eher in einer primären Erkrankung der Eihäute und des Nabelstranges zu suchen sein.

Bei ausgebreiteter Entartung der Zotten geht der Embryo meist zu Grunde und kann zur Zeit der Ausstossung kleinerer Eier vollständig resorbirt sein.

Es ist danach zweifellos, dass die Eihäute nach dem Tode des Embryo noch längere Zeit im Uterus verbleiben können. Wahrschein-

lich können sie bei genügender Ernährung durch die Deciduae auch noch fortwachsen. Bei beschränkter Entartung der Eihäute ist der Fötus entweder missbildet und in seiner Entwickelung zurückgeblieben oder normal entwickelt. Bei Anwesenheit von zwei Eiern im Uterus kann das eine sich normal entwickeln, während das andere zur Traubenmole entartet.

Die Enden der entarteten Zotten der Traubenmolen sind theils frei, theils mit der Uterusschleimhaut verbunden und können unter Umständen mit letzterer so fest verwachsen sein, dass sie bei Ausstossung der Eihäute sitzen bleiben. Es sind ferner auch mehrere Fälle beobachtet (Volkmann, v. Jarotzky, Waldeyer), in denen die wuchernde Neubildung tiefer in die Substanz der Uteruswand eingedrungen war. Breslau und Eberth sahen eine diffuse gallertige Entartung des bindegewebigen Chorion laeve, während die Zotten in normaler Weise zurückgebildet waren. In ähnlicher Weise kann auch das placentare Chorion ohne Betheiligung der Placentarzotten entarten.

Geringe Hypertrophie und schleimige Entartung einzelner Zöttchen ist an Abortiveiern häufig zu sehen; grosse Blasenmolen sind dagegen ziemlich selten.

Sehr häufig treten bei Anwesenheit von Traubenmolen Blutungen aus den Deciduae auf, und es entstehen auf diese Weise mannigfache Combinationen von Blasen- und Thrombenmolen.

Von den **Veränderungen der Placenta fötalis**, welche ausser Beziehung zu der Molenbildung stehen, kommen am häufigsten **fettige Degenerationen, Verkalkungen und Nekrose** einzelner Zotten vor. Letztere ist meist ein Folgezustand der früher erwähnten Thrombose des Placentarsinus. Verfettung und Verkalkung kommen dagegen auch sonst häufig vor, so dass die Verfettung einzelner Zellen des Chorionepithels oder der Zotten am Ende der Schwangerschaft kaum als pathologisch angesehen werden kann.

Die Bildung fibröser Verdickungen in Form etwas prominenter Flecken im placentaren Chorion ist eine in das Gebiet des Normalen gehörende Erscheinung.

**Entzündliche Veränderungen** in Form abgegrenzter oder über grössere Strecken verbreiteter **kleinzelliger Infiltrationen** kommen sowohl im Chorion als auch in den Placentarzotten und dem Nabelstrang vor und begleiten mit Vorliebe die Gefässe. Im placentaren Chorion nehmen dieselben zuweilen nicht nur die Bindegewebsschicht ein, sondern dringen auch in die an der Aussenfläche derselben gelegene zellige Schicht, welche nach Langhans gegen Ende der Schwangerschaft sich schon normaler Weise da und dort in hyalines, von Lücken durchzogenes Fibrin umzuwandeln pflegt. Eine stärkere zellige Infiltration derselben kann zur Bildung mehr oder minder weit in das Lumen des Blutsinus sich erstreckender Thrombosen führen.

Auch die zellige Infiltration der Zotten scheint unter Umständen nicht nur zu Anschwellung derselben, sondern auch zu einer Degeneration des Epithels und zu Thrombose der Umgebung zu führen. Es sind ferner bei Anwesenheit von entzündlichen Veränderungen die Zotten zuweilen verdickt und ihr Gewebe hyperplasirt, doch hält es schwer, bei geringfügigen Veränderungen ein sicheres Urtheil zu erreichen, ob eine Zotte hyperplastisch ist oder nicht.

Bei Entzündung des Chorion und der Nabelschnur sind zuweilen auch die Wände der Gefässstämme selbst zellig infiltrirt oder auch verdickt, in seltenen Fällen auch verkalkt, und es können auf der veränderten Intima sich weisse oder gemischte Thromben bilden.

Die letzterwähnten entzündlichen Veränderungen kommen hauptsächlich bei gleichzeitiger syphilitischer Erkrankung des Fötus und der Mutter vor. Unter denselben Bedingungen scheint auch eine ausgebreitete Hyperplasie der Placentarzotten (Fränkel) vorzukommen. Ob nur der Syphilis entzündliche Veränderungen der beschriebenen Art zukommen, ist noch nicht durch hinlängliche Untersuchung fest gestellt.

Von **Veränderungen der Grösse und Form der Placenta** sind zu erwähnen: abnorme Grösse und abnorme Kleinheit der Placenta, Theilung derselben in 2 bis 7 kleine Placenten und Umgestaltung derselben in ein hufeisenförmiges Gebilde bei Sitz in der Nähe des inneren Muttermundes. In sehr seltenen Fällen soll auch die Bildung einer abgegrenzten Placenta ausbleiben, so dass an der Oberfläche des ganzen Eies gefässhaltige Zotten mit der Decidua in Verbindung treten.

Die Länge der **Nabelschnur** ist sehr wechselnd und kann im Maximum 190 cm. erreichen, während sie andererseits wieder so gering werden kann, dass die Placenta unmittelbar dem Nabel aufsitzt. Gewöhnlich inserirt sie sich annähernd in der Mitte der Placenta, nicht selten jedoch auch am Rande (Insertio marginalis); in seltenen Fällen kann sie auch ausserhalb der Placenta sich in das Chorion einsenken, so dass die Gefässe erst von da aus nach dem Fruchtkuchen ziehen (Insertio velamentosa).

Häufig kommen an der Nabelschnur Knoten und Torsionen vor, doch ereignet es sich nur selten, dass daraus Circulationsstörungen entstehen, welche das Absterben des Fötus bedingen. Die Torsionen bei abgestorbenen Früchten sind grösstentheils nach deren Tod entstanden (Ruge, Martin). Sehr häufig ist die Nabelschnur um irgend einen Theil des Körpers geschlungen, doch führt dies selten zum Tode oder zur Verstümmelung der Frucht.

Als **Hydramnion** bezeichnet man eine übermässige Anhäufung von Fruchtwasser, so dass am Ende der Schwangerschaft die Menge desselben 1—1½ Kilo weit übersteigt.

Man kann ein acutes (Charpentier) und ein chronisches Hydramnion unterscheiden. Das letztere kommt vor: neben son-

stigen Oedemen und Hydropsieen der Mutter, bei hypertrophischer Entwickelung der Placenta, bei Verdickung der Deciduen, bei Persistenz der Gefässe des Chorion laeve (JUNGBLUTH), welche normaler Weise obliteriren. Der Fötus ist dabei wohl entwickelt oder verkümmert oder abgestorben, namentlich bei höheren Graden der Veränderung.

Das acute Hydramnion tritt (SCHRÖDER) am häufigsten im vierten bis sechsten Monat auf und kann in wenigen Wochen so bedeutend werden, dass der Uterus stärker ausgedehnt wird, als sonst am Ende der Schwangerschaft. Die Ursache dieser Erscheinung ist nicht bekannt.

Gegen das Ende der Schwangerschaft kann das Amnion bersten und sich vom Chorion loslösen. Durch die Bewegung der Frucht bilden sich unter Umständen Stränge, welche die Nabelschnur einschnüren (BRAUN, LEBEDEFF).

Bei abnorm geringer Menge des Fruchtwassers bilden sich zuweilen Falten und abnorme Verbindungen des Amnion mit der Haut mit consecutiver Missbildung der verwachsenen Stellen.

*Literatur über fibröse Hypertrophie und gallertige Entartung der Chorionzotten und des Chorion selbst:* VIRCHOW, *Die krankh. Geschw. I 1863*; ERCOLANI, *Mem. delle malatt. della placenta, Bologna 1851, ref. Arch. f. Gyn. II*; ANCELET, *Arch. de gyn. 1876*; STORCH, *Virch. Arch. 72. Bd.*; MASLOWSKY, *Centralbl. f. Gyn. 1882*; HILDEBRANDT, *Monatsschr. f. Geb. XVIII*; KREBER (*Partielle Entartung der Placenta*), *ib. XXIV*; MARTIN (*ebenso*), *ib. XXIX*; GSCHEIDLEN (*Chemische Untersuchung den Blasen*), *Arch. f. Gyn. VI*; VOLKMANN (*Infiltration der Uteruswand mit Zotten*), *Virch. Arch. 41. Bd.*; KREBER (*ebenso*), *ib. 44. Bd.*; v. JAROTSKY u. WALDEYER (*ebenso*), *Berl. Beitr. z. Geb. u. Gyn. I*; EBERTH (*Diffuses Myxom des Chorion*), *Virch. Arch. 39. Bd.*; HILDEBRANDT (*Myxofibrom der Placenta*), *Monatsschr. f. Geb. XXXI*; SCHRÖDER, *Lehrb. d. Geburtshülfe, Bonn 1884*; AHLFELD (*Myxomblasen im placentaren Chorion*), *Arch. f. Gyn. XI*; MARTIN, *Handatlas d. Gyn. u. Geb., Berlin 1878.*

*Literatur über Veränderungen der Placenta und des Nabelstranges: die in § 713 angeg. Lit. über Endometrit. placent.*; ROKITANSKY, *Lehrb. d path. Anat. III*; HYRTL, *Die Blutgefässe der menschlichen Nachgeburt, Wien 1870*; ERCOLANI *l. c. u. Arch. ital. d. biol. IV*; HENNIG, *Stud. üb. d. Bau d. Placenta, Leipzig 1872 u. Schmidt's Jahrb. 160*; LANGHANS (*Verkalkung der Placenta bei todtfaulen Früchten*), *Arch. f. Gyn. I u. III*; FRÄNKEL (*ebenso*), *ib. II*; WINKEL (*ebenso*), *ib. IV*; WINKLER (*Verkalkung*), *Arch. f. Gyn. IV*; JUNGBLUTH, *Beitrag z. Lehre v. Fruchtwasser, I.-Diss. Bonn 1869*; HOLL (*Ueber d. Blutgef. d. menschl. Nachgeburt*), *Sitz.-Ber. d. k. Akad. d. Wiss. in Wien LXXXIII 1881*; JACQUET (*Haematom*), *Arch. de phys. V 1873*; BARNES (*Fettige Entartung*), *Med. chir. Trans. XVI, XXXIV u. XXXVI 1854*; KILIAN, *Neue Zeitschr. f. Gyn. XXVII und Zeitschr. f. rat. Med. VIII*; DOHRN (*Torsion der Nabelschnur*),

*Mon. f. Geb. XVIII*; C. Ruge (*ebenso*), *Zeitschr. f. Geb. I*; Martin (*ebenso*), *ib. II*; Winkel (*Syphil. Verengung der Nabelvene*), *Ber. und Stud. I*; Birch-Hirschfeld (*ebenso*), *Arch. d. Heilk. XVI*; Ackermann (*Placentarthrombose*), *Virch. Arch. 96 Bd.*; Ordmanson (*Verkalkung d. V. umbilicalis*), *Arch. f. Gyn. I 1870*; Leopold (*Verdickung der Venenwand*), *ib. VIII 1875.*

§ 715. Als **Graviditas extrauterina** bezeichnet man alle jene Fälle von Schwangerschaft, bei denen das Ei ausserhalb des Uterus zur Entwickelung gelangt und unterscheidet je nach dem Sitz derselben eine Graviditas ovarica, eine Gr. abdominalis und eine Gr. tubarialis. Bedingung ihrer Entstehung ist, dass das Ei ausserhalb des Uterus befruchtet und an einer Weiterwanderung nach dem Uterus behindert ist. Während der Entwickelung des Eies bildet der Uterus eine Decidua, deren Bau vollkommen mit demjenigen der Decidua vera bei Uterinschwangerschaft übereinstimmt.

Bei der **Graviditas abdominalis** entwickelt sich das Ei in der Bauchhöhle und es kann hier mit Ausnahme jener Stelle, an welcher sich die Placenta entwickelt, vollkommen frei bleiben. Häufiger bilden sich indessen Verwachsungen mit der Umgebung. Die Entwickelung der Frucht kann bis zum normalen Ende vorschreiten, und zwar sowohl dann, wenn die Eihüllen intakt bleiben, als auch dann, wenn sie bersten, so dass die Frucht frei in die Bauchhöhle tritt. Am Ende der Schwangerschaft stirbt der Fötus zufolge von Blutungen in die Placenta ab und die Decidua der Uterus wird ausgestossen. In anderen Fällen geht er schon vor dem Ende der Schwangerschaft zu Grunde.

Verfällt die abgestorbene Frucht der Zersetzung, so wirkt sie reizend auf die Umgebung und führt häufig zu Entzündung und zu Vereiterung der Umgebung, worauf entweder tödtliche Peritonitis oder aber eine Perforation in irgend ein benachbartes Hohlorgan oder auch durch die Bauchwand erfolgt. Nach Entleerung der zerfallenen Frucht, welche auf ein Mal oder aber successive in einzelnen, in Eiter und Jauche liegenden Knochenstückchen erfolgt, kann nach Monaten und Jahren Heilung eintreten, doch ist der tödtliche Ausgang häufiger.

Wirkt die Frucht weniger reizend, so kann sie dauernd in der Bauchhöhle bleiben.

Die **Graviditas tubaria** ist die häufigste unter den extrauterinen Schwangerschaften und man kann, je nach dem Sitz des Eies, drei Formen derselben aufstellen, welche als Gr. tubaria im engeren Sinne, als Gr. tubo-abdominalis und als Gr. tubo-uterina s. interstitialis bezeichnet werden.

Bei der Tubarschwangerschaft entwickelt sich das Ei zu Beginn ganz ähnlich wie im Uterus und es wird auch eine Decidua gebildet. Bei weiterem Wachsthum des Fruchtsackes werden die Muskelfasern meist auseinandergedrängt, so dass der Sack, grossentheils nur noch vom Bauchfell bedeckt, in die Bauchhöhle vorragt.

In einzelnen Fällen schiebt er sich auch zwischen die Blätter des Ligamentum latum.

In seltenen Fällen kann das Ei bis zum Ende der Schwangerschaft sich in der Tube entwickeln. Häufiger erfolgt eine Berstung des Sackes im ersten bis fünften Monat, wobei Blutungen auftreten, die tödtlich werden können. Führt die Blutung nicht zum Tode, so wird das ausgetretene Blut theilweise wieder resorbirt, führt indessen zu mehr oder weniger ausgedehnter Entzündung und zu Verwachsungen zwischen den Becken- und Bauchorganen. Der Fötus kann sowohl mit seinen Hüllen, als auch ohne dieselben aus der Tube austreten.

Bei der Graviditas tubo-uterina, bei welcher das Ei im uterinen Theil der Tube sich entwickelt, pflegt die Tube ebenfalls in den ersten Monaten der Schwangerschaft zu bersten, wonach die Frucht entweder in die Bauchhöhle gelangt oder zwischen den Muskelfasern des Uterus liegen bleibt. In sehr seltenen Fällen kann das Ei nachträglich in den Uterus eintreten.

Bei der Graviditas tubo-abdominalis wird der Eisack nur zum Theil vom Abdominalende der Tube umschlossen, verhält sich im Uebrigen wie bei der Tubarschwangerschaft.

Die **Graviditas ovarica** ist die seltenste der Extrauterinschwangerschaften. Die Frucht entwickelt sich dabei in einem Graaf'schen Follikel, und es kann hier das Ei auch bis zum Ende der Schwangerschaft weiter wachsen. In anderen Fällen erfolgt schon in den ersten Monaten eine Ruptur des Eisackes mit Blutung, wobei die Frucht in die Bauchhöhle tritt.

Bei allen extrauterinen Schwangerschaften kann der Embryo, wenn er sehr frühe abstirbt, resorbirt werden. Geht er erst später zu Grunde, so ist eine Resorption nicht mehr möglich und er bleibt, falls er nicht in der oben beschriebenen Weise ausgestossen wird, dauernd in der Leibeshöhle und kann Jahre lang herumgetragen werden. Hierbei bleibt seine Form entweder mehr oder weniger vollkommen erhalten und mumificirt, oder aber er wird zu einer breiigen Masse verflüssigt, welche die knöchernen Reste, sowie Fett, Cholestearin und Pigment enthält und von einer fibrösen Kapsel umschlossen wird. Früher oder später pflegt sich eine Verkalkung einzustellen und man bezeichnet danach solche Früchte als **Lithopädien** oder **Steinkinder.** Nach KÜCHENMEISTER kann man unter denselben drei Hauptformen unterscheiden.

Bei der ersten liegt der mumificirte Fötus leicht ausschälbar in verkreideten Eihäuten (Lithokelyphos). Bei der zweiten verwächst der Fötus während des Lebens an mehreren Stellen mit den Eihäuten. Später verkalken die verwachsenen Stellen, während die übrigen Theile mumificiren (Lithokelyphopaedion). Bei der dritten Form ist der Fötus nach Berstung des Eisackes in die Bauchhöhle getreten und wird später selbst mit Kalksalzen inkrustirt (Lithopädion im engern Sinne).

Nähere Angaben mit einer Zusammenstellung der Literatur über die Extrauterinschwangerschaften und die Bildung der Lithopädien enthalten das betreffende Capitel des Lehrbuches der Geburtshülfe von Schröder (*Bonn 1884*), sowie eine Abhandlung von Küchenmeister (*Arch. f. Gyn. XVIII 1881*) über Lithopädien. Ich habe mich in der obigen Darstellung wesentlich an Schröder angeschlossen.

§ 716. Ist das Ei am Ende der Schwangerschaft oder früher aus dem Uterus ausgetreten, so hat sich mit demselben stets auch ein grosser Theil der Uterusschleimhaut losgelöst, doch ist unter normalen Verhältnissen im ganzen Uterus keine Stelle vollkommen von Schleimhaut entblösst und in der Cervix pflegt die ganze Schleimhaut erhalten zu sein.

Die **Lösung des Eies** erfolgt in der spongiösen Schicht der Decidua vera und serotina, wobei freilich die Dicke des restirenden und demgemäss auch des ausgestossenen Theiles der Schleimhaut erheblich variiren kann. Der zurückbleibende Theil besteht aus dem zellreichen Gewebe der tiefen Schleimhautlagen und aus den Fundi der Drüsen, deren Epithel sich bis ans Ende der Schwangerschaft erhalten hat.

Sofort nach der Entbindung beginnt eine **regenerative Wucherung der Schleimhaut,** doch werden in den ersten Tagen noch zahlreiche Theile der oberflächlichen Schleimhautlagen abgestossen und es sickert aus den Gefässen auch noch mehr oder weniger Blut aus, so dass die hyperämische Schleimhaut noch eine gewisse Zeit lang mit flüssigem und geronnenem Blut und mit abgestossenen oder im Abstossen begriffenen, verfetteten, grauweissen oder gelblichweissen Schleimhautfetzen belegt ist. Gleichzeitig besteht auch eine Emigration von Zellen, welche sich den abgestossenen Schleimhautfetzen und dem Blute beimischen und mit diesen als Lochialsecret aus dem Uterus abfliessen.

Sowohl an der Placentarstelle, als auch ausserhalb derselben wird ein neues Schleimhautgewebe mit Uterindrüsen gebildet. An ersterer schreitet zugleich die Organisation der Thromben, welche schon vor der Geburt begonnen hat, rasch fort, so dass die nach der Geburt buckelartig über die Innenfläche vorragenden grossen thrombosirten Venen der Schleimhaut und des angrenzenden Muskelgewebes mehr und mehr sich verkleinern und in die Tiefe zurückziehen.

Nach Ablauf von 4 bis 6 Wochen pflegt die Regeneration der Schleimhaut beendet zu sein, doch ist die Raschheit der Regeneration grossen individuellen Schwankungen unterworfen und kann durch verschiedene Einflüsse, z. B. durch allgemeinen Kräfteverfall, Tuberculose (Kundrat, Leopold) etc. sehr erheblich verzögert werden.

So lange die Regeneration nicht einen gewissen Grad erreicht hat, ist die Schleimhaut des Uterus als eine Wundfläche anzusehen,

indem zwischen den Drüsen in den ersten Wochen nach der Entbindung ein Epithel an der Innenfläche fehlt, so dass Lymphgefässe und Blutgefässe, ohne durch eine Epitheldecke geschützt zu sein, bis an die Oberfläche treten.

Sowohl bei Aborten, als auch bei frühzeitigen oder rechtzeitigen Geburten kommt es nicht selten vor, dass Theile der Eihäute oder der Placenta von den übrigen Eihäuten abreissen und im Uterus zurückbleiben, indem die Lösung der innern Schicht der Decidua von der äusseren stellenweise nicht erfolgte. In manchen Fällen scheint dieses Vorkommniss mit voraufgegangener entzündlicher Erkrankung der Uterusschleimhaut und der Placenta zusammenzuhängen, in anderen liegt kein Grund zu einer solchen Annahme vor.

Sowohl **Placentar-** als **Eihautreste** können nachträglich gelöst und ausgestossen werden, allein es ereignet sich nicht selten, dass sie längere Zeit, d. h. Wochen, ja sogar Monate lang im Uterus verbleiben und theils zu stärkeren Wucherungen der Uterusschleimhaut, theils zu Blutungen Veranlassung geben. Nach KÜSTNER können Deciduareste, die nach Aborten in den ersten Monaten sitzen geblieben sind, auch weiter wachsen, so dass die Schleimhaut der Sitz hyperplastischer Wucherungen wird, welche man nach ihrer Genese als **Deciduome** bezeichnen kann. In späteren Schwangerschaftsmonaten sitzen gebliebene Deciduastücke haben die Fähigkeit, weiter zu wachsen, nicht mehr (KÜSTNER) und werden von geronnenem Blutmassen durchsetzt und bedeckt, so dass sich **Fibrinpolypen** bilden.

Ist nach einer frühzeitigen oder rechtzeitigen Geburt ein grösseres Placentarstück an der Placentarstelle sitzen geblieben, so wird es bei der nach der Geburt eintretenden Verkleinerung des Uterus mehr oder weniger abgeflacht und in die Länge gezerrt, so dass es zu einer polypösen Bildung wird, welche als **Placentarpolyp** bezeichnet wird. Bei Eintritt von Blutungen aus den an seiner Basis gelegenen Blutsinus wird sein Parenchym nicht nur mit Blut durchtränkt, sondern es können sich auch fibrinöse Massen mit mehr oder weniger zahlreichen Blutkörperchen seiner Oberfläche auflagern. Im Laufe der Zeit kann der Polyp auf diese Weise zu einer faustgrossen Bildung heranwachsen, welche bis in die Cervix hinunter reicht und aus geronnenen Blutmassen besteht, die je nach dem Modus ihrer Bildung bald deutlich bald undeutlich geschichtet sind. Man bezeichnet solche Bildungen als **fibrinöse Placentarpolypen** oder als **Uterushämatome.**

Bei langem Bestande können die äusseren Schichten eine erhebliche Derbheit erlangen, während die inneren Lagen zum Theil erweichen. Mit ihrer Ansatzstelle können die Polypen fest verbunden sein, indem das wuchernde Schleimhautgewebe in ihre Basis hineinwächst. Durch die häufig wiederkehrenden Blutungen kann schliesslich der Tod der Besitzerin herbeigeführt werden.

Durch den Act der Geburt werden meistens nicht nur im Uterus selbst, sondern auch in der Cervix und in der Scheide Bedingungen

gesetzt, welche einer Infection mit jenen Stoffen, welche als Erreger von **Wundinfectionskrankheiten** bekannt sind und bei welchen, so weit unsere Kenntnisse heute reichen, namentlich **pathogene Mikrokokken** eine Hauptrolle spielen (vergl. § 185), äusserst günstige Verhältnisse bieten. An den letztgenannten Stellen sind es namentlich Quetschungen und Einrisse der Cervix und des Scheideneinganges, welche als offene Wunden angesehen werden müssen.

Sind gegen Ende der Schwangerschaft oder bei und nach der Entbindung Organismen der genannten Art im Inneren des Genitalrohres zur Ansiedelung gelangt, so ist danach in ausgedehntestem Maasse die Möglichkeit einer Wundinfection gegeben und es kommt auch häufig genug zu mehr oder minder verderblichen **Entzündungsprocessen**, welche in das Gebiet der eitrigen, phlegmonösen, diphtheritischen, pyämischen und septischen Processe gehören.

Am häufigsten geht die Infection von den Wunden des Scheideneinganges, der Scheide und der Cervix aus, welche der Aussenwelt mehr ausgesetzt sind als der Uterus, doch kann die erste locale Veränderung auch an der Innenfläche des Uterus sich einstellen, dessen Sekret der Ansiedelung von pathogenen Organismen günstige Verhältnisse bietet und dessen von Epithel entblösste Schleimhaut mit den weiten Blut- und Lymphgefässen einer Aufnahme dieser Organismen kaum erhebliche Hindernisse entgegen zu setzen vermag.

Die inficirten Risswunden der Scheide und der Cervix wandeln sich häufig in Geschwüre um, deren Ränder, Grund und Umgebung der Sitz einer stärkeren zelligen Infiltration werden und weiterhin der Vereiterung oder der diphtheritischen Verschorfung und der brandigen Nekrose verfallen. Allein es kann von einer Risswunde aus auch eine schwere Infection erfolgen, ohne dass an der Wunde selbst sich Eiterung oder Gewebsnekrose einstellen. Aehnlich verhalten sich auch gerissene und gequetschte Stellen der Cervix.

Im Uterus pflegen sich nach erfolgter Infection faulige Zersetzungen des ausgetretenen Blutes und des abgestossenen decidualen Gewebes einzustellen, der zufolge der Belag missfarbig, grau, graugrün, braun oder schwarz wird und einen üblen Geruch verbreitet. Weiterhin entsteht eine mehr oder minder ausgebreitete Entzündung der Schleimhaut, welche ihren Ausgang in Eiterung und Vereiterung oder in diphtheritische Verschorfung und gangränösen Zerfall nimmt.

Wie weit jeweilen diese Processe sich ausbreiten, darüber lässt sich keine Regel aufstellen. Die Placentarstelle ist bald frühzeitig mit afficirt, bald bleibt sie lange Zeit frei.

Bei leichteren Infectionen kann die Entzündung auf die erste Infectionsstelle beschränkt bleiben, doch gewinnt der Process häufig eine weitere Ausdehnung und verbreitet sich sowohl nach der Fläche als nach der Tiefe. Von den Rissen des Scheideneinganges aus geht die Infection nach der Scheide, dem Beckenzellgewebe und den Labien und führt zu mehr oder minder ausgebreiteten Schwellungen derselben, welche durch ein entzündliches, häufig blutiges

oder auch purulentes Oedem bedingt sind und nicht selten da oder dort ihren Ausgang in Gewebsvereiterung oder auch in Gangrän nehmen. Auch von der Cervix aus wird das angrenzende Zellgewebe inficirt und von der Uterusinnenfläche ergreift die Entzündung die Muscularis und häufig auch die angrenzenden breiten Mutterbänder und den serösen Ueberzug des Uterus.

Den Weg der Infection bilden wesentlich die Gewebsspalten, die in dem durch die Schwangerschaft gelockerten Gewebe der Sitz einer reichen Saftströmung sind. Es ist danach die entzündliche Schwellung sowohl des Parametrium als des Uterusparenchyms meist eine diffus ausgebreitete. Zuweilen werden indessen auch nur bestimmte Bahnen der Nachbarschaft betreten, indem der Process innerhalb einzelner Lymph- oder Blutgefässe weiterschreitet. In diesen Fällen enthält das Uterusparenchym oder das Beckenzellgewebe mit Eiter gefüllte Lymphgefässe oder Venen, die mit puriform erweichten Thrombusmassen gefüllt sind. Unter Umständen kann die Propagation der Entzündung auf die Umgebung von den Venen der Placentarstelle ausgehen, doch ist dies ziemlich selten.

Die Entzündung des Beckenzellgewebes kann eine ganz bedeutende Ausdehnung erreichen und hinter dem Peritoneum hinauf nach der Nierengegend oder nach dem grossen Becken und nach den Oberschenkeln sich verbreiten. Seröse, blutige und purulente Oedeme, Eiterherde, brandige Gewebsfetzen, Blut- und Lymphgefässthromben mit nachfolgender Erweichung kennzeichnen den Weg, den die Entzündung genommen hat.

Bei ausgebreiteter Entzündung wird früher oder später auch das Beckenperitoneum, häufig auch die ganze Auskleidung der Bauchhöhle, zuweilen auch die Pleura, das Pericard und das interlobuläre Lungengewebe ergriffen und es kommt zur Bildung fibrinöser, oder eitrig fibrinöser, oder eitrig seröser, oder putrider Exsudate.

Bei Entzündung der breiten Mutterbänder und des Beckenperitoneum ist stets auch der Eierstock mehr oder weniger entzündet und geschwellt und kann in einzelnen Fällen theilweise oder auch ganz durch Vereiterung und gangränösen putriden Zerfall und durch Verflüssigung zu Grunde gehen.

Die Tuben sind meist geschwellt und infiltrirt, indem die Entzündung vom Peritoneum aus auf sie übergreift. Nur sehr selten verbreitet sich eine Endometritis puerperalis vom Uterus direct auf die Tuben und von da auf das Peritoneum.

Der Gesammtorganismus ist durch alle diese Infectionsprocesse stets mehr oder weniger in Mitleidenschaft gezogen, indem aus den Entzündungsherden giftige Substanzen (Ptomaine) in die Säftemasse aufgenommen werden. Häufig gelangen auch Entzündungserreger in die Circulation und führen zu metastatischen Entzündungen in entfernten Organen.

Führt der Process nicht zum Tode, so werden die Exsudate resorbirt oder brechen in benachbarte Hohlorgane durch. Als Re-

sidnen bleiben Verhärtungen des Beckenzellgewebes, bindegewebige Hyperplasieen des Uterus, Verwachsungen der Beckeneingeweide, zuweilen auch atrophische Zustände der Uterusschleimhaut zurück. An Entzündungen der Uterusschleimhaut, welche nicht zu Zerstörung derselben führen, können sich auch chronische Entzündungen mit hyperplastischen Wucherungen anschliessen.

*Literatur über das Verhalten von Eihaut- und Placentarresten im puerperalen Uterus und über die Bildung von Placentarpolypen:* Hegar, *Die Pathol. und Ther. d. Placentarretention, Berlin 1862;* Stadfeld, *Schmidt's Jahrb. CXVIII;* Hecker, *Mon. f. Geb. VII;* Hüter, *ib. IX;* Martin, *ib. XXIX;* Kaltenbach, *Zeitschr. f. Geb. und Gyn. II;* Ahlfeld, *Ber. und Arbeiten, Giessen 1883;* Virchow *Die krankh. Geschw. I, Berlin 1863;* Schröder, *Lehrb. d. Geb. 1884;* O. Küstner, *Beitr. z. L. v. d. Endometritis, Jena 1883 und Arch. f. Gyn. XIII, XIV u. XVIII, 1881;* Zahn, Virch. Arch. *96. Bd.*

*Literatur über puerperale Wundinfection:* Semmelweiss, *Die Aetiologie, d. Begriff und d. Prophyl. d. Kindbettfiebers 1861 und Offen. Brief an sämmtl. Prof. d. Geb., Ofen 1862;* Hausmann, *Ueb. d. Entsteh. d. übertragb. Krankh. d. Wochenbettes, Berlin 1875;* Heiberg, *Die puerp. und pyäm. Processe, Leipzig 1873;* Virchow, *Ges. Abhandl., Frankfurt 1856 und Sein Arch. 23. Bd.;* Klob, *Pathol. Anat. d. weibl. Sex.-Org., Wien 1864;* Klebs, *Handb. d. pathol. Anat.;* Maier, *Virch. Arch. 39. Bd.;* Leopold, *Arch. f. Gyn. XII;* Spiegelberg, *Volkmann's Sammlung klin. Vorträge N. 3;* Olshausen, *ib. N. 28;* Fritsch, *ib. 107.*

## IV. Pathologische Anatomie der Brustdrüsen.

§ 717. Die **Brustdrüse** des Neugeborenen ist ein höchstens 2 Ctm. breites und höchstens 1 Ctm. dickes Organ, dessen Drüsengewebe aus 10 bis 20 und mehr Milchgängen besteht, welche grösstentheils in einer Delle der Brustwarze ausmünden. Die Gänge besitzen ein Cylinderepithel oder ein geschichtetes Plattenepithel und sind sowohl bei Mädchen als bei Knaben zum Theil durch Anhäufung von abgestossenen Epithelien, körnigen Zerfallsmassen und Flüssigkeit erweitert. Nicht selten lässt sich wenige Tage nach der Geburt von diesem Sekret mehr oder weniger auspressen und es wird dasselbe gemeiniglich als Hexenmilch bezeichnet.

Nach Th. Kölliker schreitet die Ektasie der Milchkanäle in der ersten Lebenswoche fort und kann unter Umständen so bedeutend werden, dass die Drüse das Aussehen eines cavernösen Organes erhält.

Erst gegen die Mitte des ersten Jahres verschwinden die Ektasieen. Die Drüsengänge besitzen alsdann durchgehends ein cylindrisches Epithel, haben nur wenige Seitenzweige und enden in Kolben.

Im Anfang der zwanziger Jahre, zu welcher Zeit die Milchgänge seitliche Sprossen treiben, sich an den Enden theilen und Endbläschen erhalten, erreicht die Brustdrüse beim Manne die höchste Ausbildung. Der Breitendurchmesser der Drüse beträgt dann höchstens 4 bis 5 Ctm. Es sind indessen mehrfach Fälle beobachtet, in welchen die Brust sich noch weiter entwickelte, so namentlich bei Pseudohermaphrodismus masculinus. Vom fünfzigsten Jahre ab verschwinden die Drüsenbläschen, sowie auch ein Theil der Milchgänge, während andere sich erweitern.

Die ausgebildete Brustdrüse weiblicher Individuen, welche nicht geboren haben, besteht wesentlich aus derbem zellarmen, fast sehnenartigem Bindegewebe. Die Drüsenkanäle besitzen nur wenige Endbläschen und kleine, nur unvollkommen entwickelte Drüsenläppchen, welche auf die tiefsten Theile der Drüse beschränkt sind. Es ist danach das Wachsthum des Drüsenkörpers in der Pubertätszeit nur ein geringes. Die Endbläschen und die Nebengänge besitzen eine structurlose Basalmembran und ein niedriges Cylinderepithel. Erst bei Eintritt von Schwangerschaft treiben die Milchgänge zahlreiche neue Sprossen, welche sich weiterhin zu Nebengängen und Endbläschen umgestalten. Die volle Ausbildung erhält die Drüse zur Zeit der Lactation, in welcher das Bindegewebe weich und locker geworden ist und zahlreiche wohl ausgebildete grosse Drüsenläppchen enthält. Die Läppchen liegen hauptsächlich in den tieferen Theilen der Drüse und in den Ausläufern, welche die Drüse in das umliegende Fettgewebe aussendet. Das Epithel der Gänge und Bläschen ist cylindrisch, plattet sich indessen bei Ansammlung von Secret mehr oder weniger ab. Nach Aufhören der Lactation werden die Drüsenbläschen und damit auch die Drüsenläppchen wieder erheblich kleiner, während das interlobuläre Bindegewebe wieder zunimmt. Im hohen Alter schwinden die Drüsenbläschen und damit auch die Läppchen vollkommen, so dass schliesslich nur die Milchgänge übrig bleiben.

**Angeborener Mangel** einer Brust ist sehr selten. Nicht selten kommen dagegen eine Vermehrung der Brustwarzen oder **Polythelie** und eine Bildung von Nebendrüsen, eine **Polymazie** vor, und zwar sowohl bei männlichen als bei weiblichen Individuen.

Die überzähligen Drüsen sitzen am häufigsten nach unten und innen von den Hauptdrüsen oder in den Achselhöhlen, kommen indessen in seltenen Fällen auch in der Medianlinie des Bauches, auf dem Akromion und am Oberschenkel vor. Bei Polithelie sitzen die accessorischen Warzen entweder auf einer einfachen Brustdrüse oder enthalten die Ausführungsgänge von supernumerären Drüsen.

Die **pathologischen Veränderungen der Milchdrüsen** treten, von den Geschwülsten abgesehen, meistens zur Zeit ihrer grössten Ausbildung und ihrer stärksten Function auf, fallen also in die Zeit der Gravidität und der Lactation.

So kommen zunächst bei stillenden Frauen nicht selten ent-

**zündliche Schwellungen** und **Schrundenbildungen an den Warzen** in Form von Rissen und Spalten ähnlichen Geschwürchen vor, welche durch den Akt des Saugens herbeigeführt werden. Leidet das Kind an Soor, so kann sich auch auf der Warze ein **Soorbelag** (Saccharomyces albicans) bilden. Von den Schrunden können auch **Erysipele** ausgehen.

**Ekzeme** und **syphilitische Geschwüre der Warzen** kommen sowohl bei schwangeren oder stillenden Frauen, als auch ausserhalb dieser Zeit vor. Erstere sind meist Folgen von Unreinlichkeit. Die syphilitischen Entzündungen gehören theils den primären (Initialsclerose, harter Schanker), theils den secundären Affectionen (breites Condylom) an.

Eine Secretion der Brustdrüsen stellt sich normal nur nach Eintritt von Schwangerschaft ein, doch sind mehrere Fälle bekannt (Beigel), in denen häufiges Anlegen eines Säuglings an die Brustwarzen bei weiblichen Individuen verschiedenen Alters eine **Milchsecretion** zur Folge hatte. Es ist dies eine Erscheinung, die man auch bei Hausthieren, z. B. bei Ziegen, welche ohne trächtig gewesen zu sein, gemolken werden, beobachten kann. In seltenen Fällen bildet die Mamma auch zur Zeit der Pubertät geringe Mengen von milchähnlicher Flüssigkeit. Secretion von Milch bei Männern ist ebenfalls mehrfach beobachtet.

Wird in einer Milch secernirenden Mamma ein Ausführungsgang verstopft oder ist er durch voraufgegangene krankhafte Processe obliterirt, so kann sich der hinter dem Verschluss gelegene Theil des Ganges zu einer milchhaltigen Cyste erweitern, welche als **Milchcyste** oder **Galaktocele** oder auch als Milchbruch bezeichnet wird. Die Affection ist indessen ziemlich selten. Sie führt gewöhnlich nicht zur Entzündung der Umgebung, doch scheinen sich unter Umständen Veränderungen in der retinirten Milch einstellen zu können, welche eine Entzündung des angrenzenden Bindegewebes zur Folge haben und nach Küstner sogar zu Gewebsverflüssigung führen.

Die wichtigste Erkrankung der Mamma, welche im **Puerperium** auftritt, ist die Entzündung, die **Mastitis**. Sie kann sich an Störungen der Milchsecretion, welche zufolge von Warzenerkrankungen mit Milchstauungen verbunden sind, anschliessen, doch führt die Stauung als solche nicht zu Entzündung. Meistens handelt es sich um Infectionen, welche von Schrunden und Ulcerationen der Brustwarze ausgegangen sind und in den Lymphgefässen der Mamma sich verbreitet haben. In einzelnen Fällen gelangt der Entzündungserreger wahrscheinlich innerhalb der Milchgänge nach der Peripherie und ruft durch Zersetzung der Milch Entzündung hervor. Ebenso ist es denkbar, dass bei Wundinfectionen im Gebiete der Geschlechtsorgane in der Mamma metastatische Entzündungen auftreten. Die Entzündung bildet zunächst umschriebene schmerzhafte Schwellungen.

Nach Billroth hat das zellig seröse Exsudat seinen Sitz

vornehmlich im Bindegewebe der einzelnen Läppchen, während das dazwischen liegende Gewebe weniger afficirt ist. Die Entzündung kann, auf einer gewissen Höhe angelangt, rückgängig werden, führt aber häufig zu Vereiterung und Abscessbildung, wobei sowohl die Drüsenläppchen, als auch das Bindegewebe zerstört und aufgelöst werden.

Eine ähnliche vereiternde Entzündung wie in den Brustdrüsen kommt im Wochenbett zuweilen in dem vor oder in dem hinter der Drüse gelegenen Gewebe vor und wird als **Paramastitis** bezeichnet.

Grösse und Ausdehnung der mastitischen und paramastitischen Abscesse ist in den einzelnen Fällen sehr verschieden. Unter Umständen kann die Eiterung auch auf die Pectoralmuskeln und auf das Periost der Rippen übergreifen. Nach Durchbruch und Entleerung der Abscesse tritt meist Heilung durch Granulations- und Narbenbildung ein, doch können auch Abscesshöhlen und Fistelgänge zurückbleiben, die erst bei geeigneter Behandlung zum Schlusse zu bringen sind. Es bleiben ferner zuweilen locale, aber nicht deutlich umschriebene Verhärtungen der Mamma zurück.

Ausserhalb des Puerperium und der Schwangerschaft sind Entzündungen der Brustdrüsen sehr selten. Acute, zuweilen zu Eiterungen führende Formen kommen noch am häufigsten bei Neugeborenen vor und bedingen eine Schwellung und Röthung der Drüse. Auch in der Zeit der Pubertät kommen leicht schmerzende meist vorübergehende, sehr selten zu Eiterung führende Schwellungen vor.

Nach der Pubertät sind Entzündungen der Mamma sehr selten, doch werden sowohl zu Eiterung als zu Verhärtung führende Formen beobachtet. Bei Letzterer erleidet die Mamma nach Angabe der Autoren (Wernher, König, Billroth) eine knotige Verhärtung mit gleichzeitig fortschreitender narbiger Schrumpfung. Nach Billroth ist indessen ein grosser Theil der als chronische Mastitis beschriebenen Erkrankungen dem atrophirenden Krebs der Mamma zuzuzählen.

Aehnliche Entzündungen wie sie bei weiblichen Individuen ausserhalb des Puerperium auftreten, kommen auch bei Männern in seltenen Fällen vor, am häufigsten in der Pubertätszeit.

**Tuberculose der Brustdrüsen** ist selten. In den beschriebenen Fällen fanden sich im Gewebe der Mamma käsige Knoten und käsige, von einem indurirten Gewebe umgebene Eiterherde. Unter Umständen kann die Mamma auch von zahllosen grauen und weissen Tuberkeln und grössern Käseknötchen durchsetzt werden. Wahrscheinlich gehört auch ein Theil der als kalte Abscesse beschriebenen Affectionen der Tuberculose zu.

Bei ältern Frauen kommen nicht selten kleine, zuweilen auch grössere **Cysten** vor, welche durch eine Dilatation der kleinen oder auch der grösseren Milchkanäle entstanden sind und meist eine dünnflüssige oder schleimige, grünliche, oder bräunliche, oder gelbliche Flüssigkeit mit körnigem Detritus, Fett- und Cholestearinkry-

stallen, seltener eine rahm- oder butterartige Masse enthalten. Zuweilen verkalkt die Wand der Cysten.

Von welchen Umständen die Bildung eines Sekretes in der Mamma abhängt, ist nicht bekannt. ACKERMANN sah in obliterirten Drüsengängen innerhalb eines Carcinomes Kalkconcretionen.

*Literatur zur normalen Anatomie und Entwickelung der Brustdrüsen:* LANGER, *Denkschr. d. kais. Akad. Wien III 1851 und Stricker's Handb. d. Gewebelehre, Leipzig 1871*; HENNIG, *Arch. f. Gyn. II*; LANGHANS (*Lymphgefässe*), *ib. VIII*; WINKLER, *ib. XI*; TH. KÖLLIKER, *Verk. d. phys. med. Ges. zu Würzburg N. F. XIX*; REIER (*Entwickelung*), *Schultze's Arch. XX u. XXI 1884*; — *über Polymazie:* KLEBS, *Handb. d path. Anat. I*; LEICHTENSTERN, *Virch. Arch. 73. Bd.*; — *über puerperale Mastitis:* WINCKEL, *Die Path. u. Ther. d. Wochenbettes, Berlin 1878*; KLOB, *Path. Anat. d. weibl. Sex.-Org., Wien 1864*; BILLROTH, *Krankh. d. weibl. Brustdrüsen, Stuttgart 1880*; SPIEGELBERG, *Lehrb. d. Geburtsh., Lahr 1882*; SCHRÖDER, *Lehrb. d. Geburtsh., Bonn 1884*; KÜSTNER, *Arch. f. Gyn. XXII 1883*; BEIGEL, *Krankh. d. weibl. Geschlechtsorg. 1874—1875*; SCHLÖSSER, *Deutsch. Zeitsch. f. Thiermed. IX 1883*; — *über Mastitis ausserhalb des Puerperium:* KLEINWÄCHTER, *Centralbl. f. Gyn. 1877*; WERNHER (*Schrumpfende Mastitis u. Sarcome*), *Zeitschr. f. rat. Med. N. F. V 1854*; VIRCHOW, *Die krankh. Geschw. I*; KLOTZ (*Kalte Abscesse*), *v. Langenbeck's Arch. XXV*; ERICHSEN (*ebenso*), *The science and art of surgery 5. éd. II*; OHNACKER (*Tuberculose*), *v. Langenbeck's Arch XXVIII*; PERRIER (*ebenso*), *Arch. gén. de Méd. 1882*; DUBAR, *Des tubercules de la mamelles, Paris 1881*; — *über Cysten:* KLOTZ, *v. Langenbeck's Arch. XXV*; BRISSÉ-SAINT-MACARY, *De la mal. kystique des mamelles, Thèse de Paris 1883*; — *über Kalkablagerung:* ACKERMANN, *Virch. Arch. 45. Bd.*

§ 718. Weit häufiger als alle bisher beschriebenen Veränderungen sind in der Mamma Gewebswucherungen, welche zu einer mehr oder minder bedeutenden Vergrösserung derselben oder zur Bildung abgegrenzter Knoten innerhalb derselben führen.

Zunächst kommt in der Zeit der Ausbildung der jungfräulichen Mamma eine übermässige Entwickelung beider Brustdrüsen vor, welche auf einer Zunahme der normalen Gewebsbestandtheile beruht und danach als **Hypertrophie der Brustdrüsen** bezeichnet werden muss. Höhere Grade derselben sind selten, doch sind Fälle beobachtet, in denen jede von den Brustdrüsen ein Gewicht von 4 bis 7 Kilo erreichte.

Der Bau der hypertrophischen Brustdrüsen stimmt mit demjenigen der jungfräulichen Mamma vollkommen überein, nur wenn Schwangerschaft eintritt, findet auch eine stärkere Entwickelung des Drüsengewebes statt, so dass ihr Bau demjenigen normaler Drüsen gravider Frauen gleich wird. Soweit Angaben darüber vorliegen, macht das Wachsthum der Brustdrüsen, falls es sich um

eine wahre Hypertrophie und nicht um eine Geschwulst handelt, nach einiger Zeit Halt, worauf die Drüse unverändert bleibt.

Unter den **Geschwülsten der Mamma** steht der Hypertrophie jene Bildung am nächsten, welche passend als **Adenofibroma mammae acinosum** bezeichnet wird und welche sich, ähnlich wie die Mamma, aus einem bindegewebigen Stroma (Fig. 357 *c*) und aus Drüsengängen (*b*) und Beeren (*a*) zusammensetzt. Eine Verschiedenheit gegenüber der Hypertrophie ist aber darin gegeben, dass die Geschwulst einseitig und in Knotenform auftritt, und zu Beginn auch nur einen Theil einer Brustdrüse einnimmt; dass ihre Oberfläche mehr oder weniger höckerig ist und dass sie sich mehr oder minder deutlich aus Knoten oder Lappen zusammensetzt. Ferner findet eine weit reichere Entwickelung von Drüsengängen, namentlich aber von Drüsenbeeren statt (Fig. 357) als bei der Hypertrophie, doch kommt es dabei nicht zur Bildung von typischen Läppchen wie in der Schwangerschaft, es wird auch keine Milch producirt, sondern es thürmen sich die Epithelien der Beeren und Gänge zum Theil in mehrfachen Lagen übereinander. Endlich ist auch das Bindegewebe des Adenomes lockerer gebaut, feiner gefasert und zellreicher, als dasjenige der hypertrophischen Mamma.

Schon in dem beschriebenen Adenofibrom ist die Masse des fibrösen Grundgewebes nicht immer gleich und kann innerhalb einer Geschwulst an den einzelnen Stellen verschieden sein. Es schliessen sich danach auch, ohne dass eine Grenze gegen dasselbe zu ziehen wäre, eine ganze Gruppe von **Bindesubstanzgeschwülsten** an,

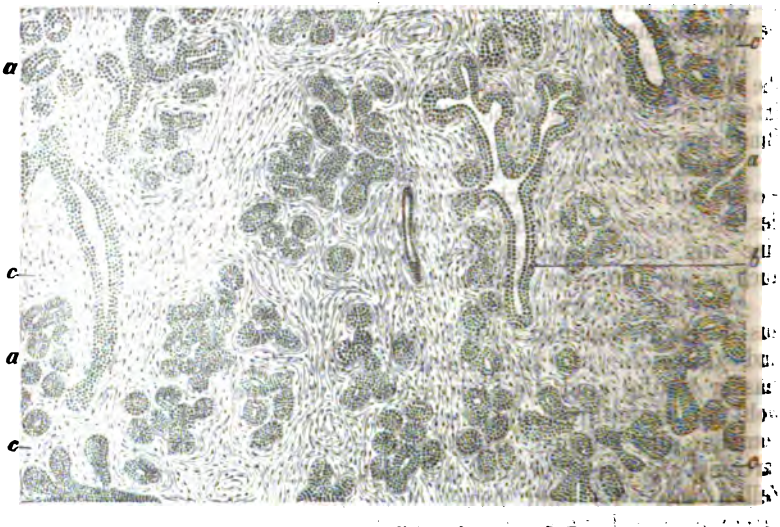


Fig. 357. Adenoma mammae. *a* Drüsenbeeren. *b* Drüsengänge. *c* Bindegewebiges Stroma. Mit Müller'scher Flüssigkeit und Alkohol gehärtetes, in Alaun-carmin gefärbtes, in Canadabalsam eingeschlossenes Präparat. Vergr. 65.

welche in ihren dem Adenofibrom noch nahe stehenden Formen noch Drüsen enthalten, in den ferner stehenden dagegen aus einem drüsenlosen Bindesubstanzgewebe bestehen.

Die Gruppe dieser Geschwülste wird durch Fibrome, Myxome, Myxofibrome, Sarcome, Myxosarcome und Fibrosarcome gebildet. Enthalten sie noch Drüsen in erheblicher Zahl, so können sie noch als Adenofibrome, Adenomyxome etc. bezeichnet werden.

Alle diese Tumoren treten in abgegrenzten, gegen das übrige Drüsengewebe verschieblichen Knoten auf, und auch dann, wenn sie bei ihrer weiteren Entwickelung die ganze Mamma einnehmen, ist nicht das ganze Drüsengewebe entartet, sondern zum Theil verdrängt und zur Seite geschoben. Sie sind meist einseitig sehr selten doppelseitig. Manche erreichen eine sehr bedeutende Grösse.

Die Oberfläche ist bald regelmässig gestaltet, bald höckerig. Im ersteren Falle pflegt auch die Schnittfläche ein gleichmässiges Aussehen zu bieten, im letzteren dagegen ist das Gewebe mehr oder minder deutlich aus Knötchen und Knoten zusammengesetzt, welche durch ein anders gebautes Gewebe zusammengehalten werden. Fettläppchen sind in das Innere des Geschwulstgewebes nicht eingeschlossen.

Die gröbere Structur der Geschwulst hängt grossentheils mit der Art und Weise zusammen, wie sie entstanden ist. Tumoren mit knotigem, lappigem Bau entstehen vornehmlich durch eine Wucherung des kernreichen Bindegewebes (Fig. 358 *b*), welches die Drüsengänge (*a*) und Beeren umschliesst, während das eigentliche Bindegewebsstroma zu Beginn sich nur wenig verändert.

Bei starker Zunahme des periacinösen Bindegewebes werden die drüsigen Bestandtheile erheblich auseinandergedrängt und das interacinöse Bindegewebe bildet schmale Septen (*c*) zwischen den Bindegewebsknoten.

Bindesubstanzgeschwülste mit glatter Schnittfläche entstehen entweder durch eine Wucherung beider Bindegewebsformationen oder des interacinösen Bindegewebsstroma's; doch ist zu erwähnen, dass eine aus dem letztgenannten Gewebe hervorgegangenen Geschwulst auch einen lappigen Bau besitzen kann.

Der histologische Bau der aufgeführten Tumoren ergibt sich aus deren Benennung. Zu bemerken ist nur, dass sowohl weiche und zellreiche als auch harte Fibrome vorkommen. Verhältnissmässig häufig sind die Fibromyxome, während reines Myxomgewebe wohl nie einen grossen Tumor ausschliesslich bildet. Von Sarcomen kommen alle Formen, also sowohl Rundzellensarcome und Lymphosarcome als auch Sarcome mit Spindelzellen oder mit polymorphen Zellen vor. Es sind ferner noch Riesenzellensarcome, Alveolarsarcome, von Billroth auch ein Melanosarcom sowie ein Medullarsarcom mit quergestreiften Muskelfasern beobachtet.

In allen den aufgeführten Bindesubstanzgeschwülsten pflegen

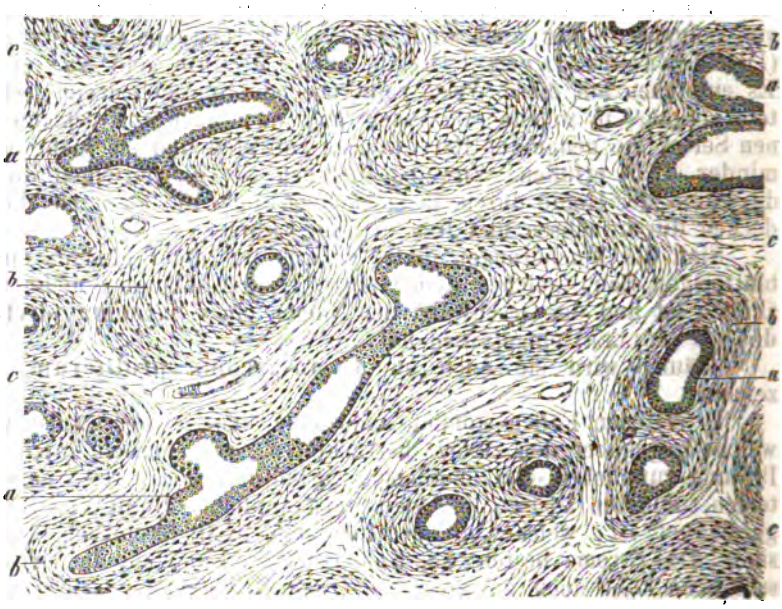


Fig. 358. Fibroma pericanaliculare mammae. *a* Drüsengänge. *b* Neugebildetes, pericanaliculär gelegenes, zellreiches Bindegewebe. *c* Zellarmes lockeres Bindegewebe. Mit Müller'scher Flüssigkeit und Alkohol gehärtetes, mit Alauncarmin und Eosin gefärbtes, in Canadabalsam eingeschlossenes Präparat. Vergr. 40.

sich Drüsenkanäle und Alveolen eine gewisse Zeit lang im Inneren der Geschwulst zu erhalten und bei den nicht medularen Formen nehmen sie nicht selten noch an Grösse zu, wobei ihr Epithel eine mehr oder minder ausgesprochene Wucherung (Fig. 358 *a*) eingeht. Unter solchen Verhältnissen entstehen dann nicht selten aus den Milchgängen schon für das blosse Auge erkennbare, in die mannigfaltigsten Formen verzerrte Kanäle, und es erscheint zuweilen die Schnittfläche von zahllosen verzweigten und unverzweigten Spalten durchzogen.

Nicht selten kommt es auch zur Bildung eines schleimig serösen Sekretes von Seiten der Drüsen, worauf dann eine mehr oder minder erhebliche Erweiterung derselben, mitunter auch Cysten entstehen, eine Erscheinung, welche dazu geführt hat, die betreffenden Geschwülste als **Cystosarcome, Cystofibrome** etc. zu bezeichnen. Die Cysten enthalten meist schleimig seröse Flüssigkeit. In seltenen Fällen liegen in einzelnen Cystchen Kugeln verhornter Epithelzellen, eine Erscheinung, die dadurch erklärt wird, dass einzelne Drüsengänge ein Epithel mit dem Charakter des Deckepithels besitzen können.

Bei ungleichmässiger Wucherung des periglandulären Bindegewebes kommt es häufig zu einer Einwucherung des Letzteren in

das Innere der erweiterten Kanäle und Drüsenalveolen in Form von polypösen oder auch wohl flachen, blattartigen Excrescenzen. (Intracanaliculäres Fibrom resp. Myxom und Sarcom.) Es entstehen auf diese Weise rundliche oder unregelmässig gestaltete Höhlen, in welche von einer Seite oder auch von verschiedenen Seiten die genannten Excrescenzen eintreten und sie mehr oder minder dicht erfüllen. Zuweilen brechen die Wucherungen durch die Wand der Höhle durch, ja sie können auch die äusseren Hautdecken durchwachsen und frei zu Tage treten.

Sind die Wucherungen platt, so erhalten die Bildungen einen blätterigen Bau, welcher dem Gefüge eines Kohlkopfes nicht unähnlich ist und der Geschwulst den Namen eines **Sarcoma phyllodes** (J. Müller) eingetragen hat.

Häufig wird sie auch als **Cystosarcoma proliferum** bezeichnet.

In seltenen Fällen kommt auch eine knotige Geschwulst vor, welche gegenüber den zuletzt betrachteten, vornehmlich durch die Bildung rundlicher oder länglicher, verhältnissmässig weiter, erweiterten tubulösen Drüsen im Querschnitt ähnlicher Hohlräumen ausgezeichnet ist, welche mit geschichtetem Cylinderepithel besetzt sind. Das Stroma besteht aus Bindegewebe. Ein Theil der Drüsenschläuche kann auch zu grösseren Cystchen entarten, welche zum Theil kleine papillöse Excrescenzen an der Innenfläche tragen. Der Tumor sieht in seinem Bau den multiloculären Cystadenomen der Ovarien ähnlich, nur sind die Cystchen durchschnittlich kleiner und enthalten schleimig seröse Flüssigkeit. Die Geschwulst wird zum Unterschied von dem acinösen Adenofibrom passend als **vesiculöses** oder **cystöses Adenofibrom**, und bei Bildung grösserer Cysten mit papillären Excrescenzen als **Cystadenoma papilliferum** bezeichnet.

Cystosarcome und Cystadenome sind gutartige Geschwülste, doch können bei unvollständiger Exstirpation locale Recidive auftreten.

Die häufigste und zugleich auch die bösartigste Geschwulst der Mamma ist das **Carcinom**, das bei Frauen namentlich in der Zeit vom 30. bis zum 55. Lebensjahre, selten früher oder später auftritt. Es entwickelt sich in den meisten Fällen einseitig, doch kommen auch Fälle vor, in denen beide Mammae gleichzeitig oder nacheinander krebsig entarten.

Die Entwickelung beginnt immer mit der Bildung mehr oder weniger scharf abgegrenzter Verhärtungen oder Knotenbildungen, welche innerhalb der Drüse nicht verschiebbar sind. Im weiteren Verlaufe entstehen alsdann entweder ziemlich scharf abgegrenzte knollige Tumoren, oder aber mehr flächenhaft sich ausbreitende Verhärtungen, welchen nach einiger Zeit nicht selten eine narbige Retraction nachfolgt. Das Wachsthum erfolgt bald rasch, bald langsam, so namentlich bei den letztgenannten Krebsformen. Nach Billroth kann die Dauer eines Mammacarcinomes, bis es durch örtliche

Ausbreitung und durch Metastase zum Tode führt, 6 Monate bis 20 Jahre betragen. Den beiden durch die äussere Gestaltung verschiedenen Formen entspricht auch eine Differenz in dem inneren Bau, doch kommen zwischen beiden auch Zwischenformen vor und es besteht durchaus kein principieller Unterschied in der Entwickelung der knotigen und der infiltrirenden flachen Form. Es kann danach auch in einer Geschwulst der Bau der beiden aufzuführenden Typen vereinigt sein.

Den knolligen Formen entspricht im Allgemeinen ein Krebsgewebe, dessen epitheliale Zellhaufen verhältnissmässig grosse, plumpen und unregelmässig gestalteten acinösen Drüsen ähnliche Herde bilden und es hat danach diese Geschwulst auch den Namen eines **acinösen Carcinomes** (Billroth) erhalten.

Diese Form liefert die weichsten Krebse der Mamma, welche zum Theil den medullaren Carcinomen zugezählt werden können. Das Stroma ist nicht selten sehr stark von Rundzellen durchsetzt. Im Inneren pflegen früher oder später degenerative Veränderungen, namentlich Verfettungsprocesse aufzutreten, welche nicht selten zu Erweichung und damit auch zum Durchbruch nach aussen und zur Bildung kraterförmiger Geschwüre führen. Aus dem Geschwürsgrunde können sich dann mächtige schwammige Krebswucherungen erheben, deren Stroma aus Granulationsgewebe besteht. Das frische Geschwulstgewebe ist grauröthlich oder grauweiss, etwas durchscheinend, später erhält es durch Verfettung eine gelblichweise Fleckung. Die Bindegewebszüge des Stroma sind glänzend weiss.

Die in den Axillardrüsen auftretenden Metastasen zeigen einen der Muttergeschwulst entsprechenden Bau.

Der mehr der Fläche nach sich ausbreitende, im Laufe der Zeit zuweilen die ganze Drüse durchwuchernde Krebs, bildet entweder flache, oder einem Kugelsegment in ihrer Form entsprechende Verdickungen und Verhärtungen und ist die häufigste krebsige Geschwulst der Mamma. Die Krebsform entspricht dem **Carcinoma simplex** (vergl. § 161 Fig. 69).

Die Krebszellennester sind hier durchschnittlich kleiner, theils rundlich (Fig. 359 *e* $f_1$), theils mehr spindelig (*g*), theils längsgestreckt, röhrenförmig. Billroth hat in Rücksicht auf letzteres die Geschwulst als **tubuläres Carcinom** bezeichnet. Dieser Bau hängt damit zusammen, dass die Geschwulst ein exquisit infiltratives Wachsthum besitzt und sehr bald von dem Orte ihrer Entstehung aus in die angrenzenden Drüsenläppchen der Mamma, in die Fettläppchen (*f* $f_1$) die Haut (*g*), oft auch in die Brustwarze (*h*) und in die Fascie des Brustmuskels hineinwächst. Bei Infiltration des Papillarkörpers können in der Haut Bläschen, Borken und Schrunden auftreten. Schliesslich kann die Krebswucherung die Haut durchbrechen und an der Oberfläche ulceriren.

Früher oder später gesellt sich zur Infiltration der nächsten Nachbarschaft noch eine discontinuirliche Verbreitung auf die Umgebung sowie Metastasenbildung, so dass im benachbarten Fett-, Muskel-

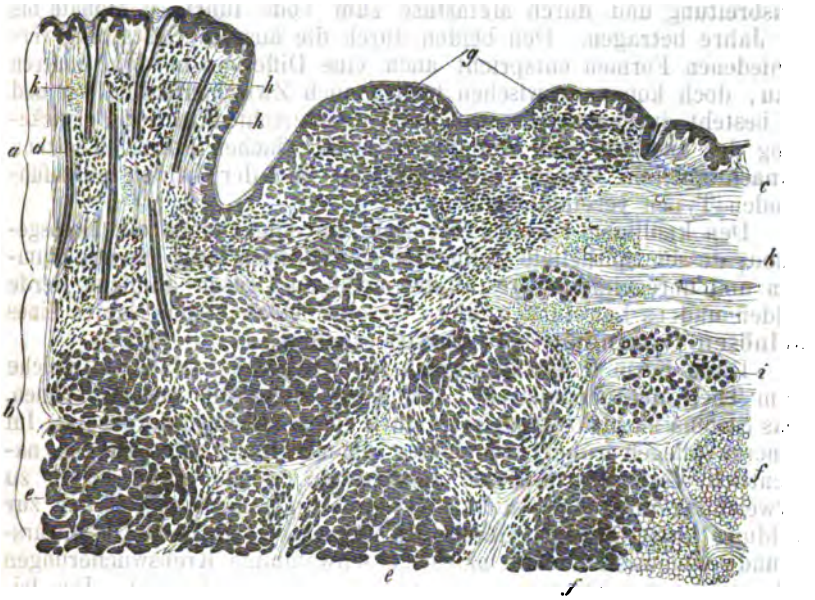


Fig. 359. Carcinoma mammae. *a* Brustwarze. *b* Mammagewebe. *c* Haut. *d* Ausführungsgänge. *e* Krebsgewebe. *f* Fettläppchen. $f_1$ Krebsig entartetes Fettläppchen. *g* Krebsig infiltrirtes Hautgewebe. *h* Krebszellennester in der Brustwarze. *i* Normale Drüsenläppchen. *k* Kleinzellige Infiltration des Bindegewebes. In Spiritus gehärtetes, mit Alauncarmin gefärbtes, in Canadabalsam eingeschlossenes Präparat. Vergr. 6.

und Hautgewebe, in den Lymphdrüsen, häufig auch in der Pleura, den Rippen, dem Sternum, Knötchen oder diffusen krebsigen Infiltrationen, sowie bindegewebigen Verhärtungen und Verdickungen auftreten. Unter Umständen wird die Haut der Brust in grosser Ausdehnung von Krebsknoten durchsetzt und erfährt dabei zugleich eine Verhärtung (Cancer en cuirasse). Wo die epitheliale Wucherung sich ausbreitet, pflegt das Bindegewebe zu Zeiten der Sitz einer zelligen Infiltration zu sein. Häufig geht Letztere auch dem Auftreten der Krebszellennester voraus (*k*). Späterhin nimmt die Masse des Bindegewebes zu und erhält zugleich eine narbige Beschaffenheit.

Regressive Veränderungen fehlen auch bei diesem Carcinom niemals ganz und bestehen hauptsächlich in einem fettigen Zerfall der Krebszellen, worauf dieselben zum Theil resorbirt werden. Auf diese Weise können stellenweise die Krebszellennester ganz verloren gehen.

Es kommt auch eine langsam wachsende, Jahre lang bestehende Carcinomform vor, welche in besonders hervorragender Weise durch einen Schwund des specifischen Krebsgewebes mit nachfolgender narbiger Schrumpfung und Verhärtung des Krebsstroma's

gekennzeichnet ist und welche danach als **vernarbender Krebs** oder als **Scyrrhus** in engerem Sinne bezeichnet wird. Sitzt die Neubildung in der Umgebung der Brustwarze, so wird dieselbe in die Tiefe gezogen. Vielfach wird übrigens auch das Carcinoma simplex als Scirrh bezeichnet.

In seltenen Fällen kommt bei dem Carcinoma simplex eine **gallertige Entartung des Epithels** (§ 161 Fig. 70) vor, wobei sich die Krebsalveolen mit Gallerte füllen (Carcinoma gelatinosum). Da in solchen Krebsen Resorptions- und Vernarbungsprocesse auszubleiben pflegen und die Gallerte einen ziemlich grossen Raum beansprucht, so erhalten dieselben eine halbkugelige oder knotige Form.

Sehr selten ist eine **hyaline Entartung des Bindegewebes** mit nachfolgender **Verkalkung.**

Dieselben Formen des Krebses, welche in den weiblichen Brustdrüsen auftreten, kommen auch in den männlichen vor, nur ist die Häufigkeit geringer und beträgt nur etwa 3 % der ersteren. Adenofibrome, Sarcome u. s. w. scheinen in der Mamma des Mannes nicht vorzukommen.

**Lipome** der Mamma zeigen gegenüber Lipomen anderer Organe keine Besonderheiten, sind im Uebrigen ziemlich selten.

**Chondrome** und **Osteome** (Cooper) sowie **Angiome** (Klebs) der Brustdrüsen sind sehr selten.

Von **thierischen Parasiten** kommt in der Mamma der Echinococcus vor, doch ist er selten.

*Literatur:* Virchow, *Die krankh. Geschwülste I u. II;* Klebs, *Handbuch d. pathol. Anat. I 1876;* Billroth, *Virch. Arch. 18. Bd. und Deutsche Chir. 41. Lief. Stuttgart 1880;* Le Double (*Hypertrophie*), *Bull. de la Soc. anat. de Paris 1875;* Labarraque, *Et. s. l'hypertrophie gén. de la glande mammaire, Thèse de Paris 1875;* Manec (*ebenso*), *Gaz. des hôp. 1859;* Neumann (*Carcinom*), *Virch. Arch. 24. Bd.;* Steudener (*Adenom*), *ib. 42. Bd.;* Ackermann (*Carcinom*), *ib. 45. Bd.;* Waldeyer (*Carcinom*), *ib. 45. Bd.;* Wolfferss (*ebenso*), *ib. 61. Bd.;* Labbé et Coyna, *Traité des tum. bénignes du sein, 1876;* Cornil et Ranvier, *Man. d'histol. pathol. II, Paris 1884;* Küster, *v. Langenbeck's Arch. XII;* Hacker (*Geschwülste m. Knorpel und Knochen*), *ib. XXVII;* Neumann (*Cylindrom*), *Arch. d. Heilk. IX;* Langhans (*Carcinom*), *Virch. Arch. 58. Bd.;* Brissaud (*Maladie kystique de la mamelle*), *Arch. de phys. 1884;* Jürgst (*Myxom mit hyaliner Degeneration*), *Virch. Arch. 95. Bd.;* Puls (*Cystofibrom*), *ib. 94. Bd.;* Schmidt (*Cystosarcom m. Epithelperlen in den Drüsen*), *Arch. f. Gyn. XXII 1884;* Simmonds (*Gallertkrebs*), *Deutsche Zeitschr. f. Chir. XX 1884;* Schuchardt (*Vergr. u. Tumoren d. männl. Brustdr.*), *v. Langenbeck's Arch. XXXI 1884;* Hausmann, *Die Parasiten d. Brustdrüsen, Berlin 1874;* Landau (*Echinococcus*), *Arch. f. Gyn. VIII;* Bergmann (*ebenso*), *Dorpater med. Zeitschr. I 1873.*

# Register

zum

## speciellen Theil.

(Die Ziffern bedeuten die Seitenzahlen).


**A.**

**Acne** 141. 172. 205. 206. 758
**Acrania** 578
**Actinomykose** 185. 235. 243. 320. 404. 536
**Adenie** 117
**Addison'sche Krankheit** 143. 486
**Aegagropili** 302
**Ainhum** 178
**Albinismus** 147
**Allantoiskloake** 279
**Alopecia** 207. 208
**Aluminosis** 493
**Amyelie** 580
**Anämie** 16. 22. 23
**Anencephalie** 577. 578. 580
**Aneurysma** arteriarum 77
„ cordis 54. 58
**Angina** 251. 254
„ Ludovici 256
**Anhydrämie** 17
**Ankylose** 877. 879. 881. 882. 893. 899. 905
**Anophthalmie** 725
**Anthracosis** 493
**Anthrax** 206
**Aortitis** 67
**Aphthen** 239
**Apneumatosis** 476
**Arachnitis** 661
**Area Celsi** 207
**Argyrie** 143. 876
**Arhinencephalie** 578
**Arteria hyaloidea persistens** 726
**Arteriitis** 65—73
**Arthritis** 891. 892. 893. 894. 897. 898. 900. 907. 909. 910. 917. 918. 925
**Arthrocace** 917. 920
**Arthropathie** 910
**Arteriosklerose** 69. 73—76
**Ascites** 128
**Atelectase** 476. 478. 513
**Atherom** der Blutgefässe 73. 74
„ des Endocard 44. 45. 46
„ der Haut 204
**Auge** 719—802
**Anämie** 748
Atrophie 726
Bau 719
Blutung 751
Degeneration 726
**Entzündung** 756
Geschwülste 799
Glaucom 795
Hyperämie 746
Hypermetropie 724. 746
**Missbildungen** 724
**Myopie** 724. 743
Oedem 755
Parasiten 802
Phthisis bulbi 757
**Augenentzündung**, ägyptische 760
„ , sympathische 784
**Augenlid**
Acne 758
Bau 719
Blepharitis ciliaris 757
Chalazeum 758
Ekzem 758
Entzündung 757
Geschwülste 799
Hordeolum 758
Hyperämie 746
Oedem 755
Seborrhoe 757

**B.**

**Balanitis** 1035
**Bartholin'sche Drüsen** 1093

**Basedow'sche** Krankheit 551. 747
**Basilarmeningitis** 654
**Bauchwassersucht** 123
**Bezoare** 302
**Blasenmole** 1101
**Blepharitis** 757
**Blut** 3—33
Allgemeines 3
Anämia 16
„ essentielle 16
„ lymphatica 22
„ perniciosa progressiva 28. 754
„ splenica 22
Anhydrämie 17
Blutkörperchen rothe, Entstehung 24
„ „ , Zerfall 25. 31
Embolus 15
Fettgehalt; Fettembolie 27. 28. 29. 30
Fremdkörper 26. 29
Gefässwunden, Heilung 15
Gerinsel postmortale 9
Hämoglobinämie 19
Hämoglobingehalt 17. 18
Hämoglobinurie 26. 32
Hydrämie 17
Hypalbuminose 17
Hyerinose 17
Hypinose 17
Ikterus 19
Kohlenoxydvergiftung 18
Kohlensäurevergiftung 18
Leucin 19
Leukämie 20
Leukocytose 20
Luftembolie 28. 29. 30
Lymphoma malignum 22
Makrocyten 23
Melanämie 26
Mikrocythämie 23
Oligämie 16
Oligocythämie 16. 23
Phlebolithen 10
Plethora 16
„ hydrämische 17
Poikilocytosis 23
Pseudoleukämie 22
Schwefelwasserstoffvergiftung 18
Siderosis 33
Thrombose, Thrombus 5—15. 76
„ autochthon 8
„ Erweichung 10
„ fortgesetzt 8
„ gemischt 5. 6.
„ klappenständig 7
„ marantisch 8
„ obturirend 8
„ Organisation 11
„ roth 5
„ Schrumpfung 9
„ Ursachen 7
**Blut**
Thrombose, Verkalkung 10
„ wandständig 7
„ weiss 5. 6
Thrombophlebitis 11
Tyrosin 19
Urämie 19
**Blutgefässe** 60—85
Aneurysma dissecans 84. 594. 597
„ embolicum 78
„ herniosum 78
„ racemosum 77
„ spurium 83
„ varicosum spurium 84
„ varicosum verum 84
„ verum 77. 78. 79
Aortitis acuta 67
Arteriitis 65—78
„ deformans 75
„ hyperplastica 67
„ purulenta 66
„ syphilitica 70. 71. 72
„ tuberculosa 72
Arteriosklerose 69. 73—76
Atherom 73. 74
Atrophie 61
Capillarectasieen 80
Degeneration, amyloide 63
„ , fettige 61. 62
„ , hyaline 63
Endarteriitis 68
„ obliterans 69. 76
Endophlebitis 69
Geschwülste 84
Geschwüre, varicöse 82
Hämatom, arterielles 83
Hämorrhoiden 81
Hyperplasie 65
Hypertrophie 64
Hypoplasie 61
Mesarteriitis 68. 69
Mesophlebitis 69
Missbildungen 38. 39. 61
Naevi vasculosi 81
Nekrose 64
Obliteration 82
Periarteriitis 68. 69
„ nodosa 69
Periphlebitis 69
Phlebektasieen 81
Phlebitis 65—73
„ hyperplastica 69
„ purulenta 66
„ syphilitica 72
„ tuberculosa 72
Phlebolithen 10. 82
Ruptur 62. 66. 73. 76. 79. 81—83
Thrombophlebitis 11. 67
Varicen 81
Varix aneurysmaticus 84

**Blutgefässe**
Varix arterialis 77
„ spurius 88
Vasculitis 66
Verkalkung 68. 78
Wunden 15. 83
**Brachycephalus** 936
**Bright'sche** Krankheit 394. 396
**Bronchien** 453—464
Bau 456
Blutungen 454
Bronchiectasie 461. 463
Bronchitis catarrhalis 454
„ crouposa 455
„ diphtheritica 455
„ fibrinosa chronica 455
„ fötida 454
„ putrida 454
„ syphilitica 456
„ tuberculosa 445. 460
Bronchiolitis exsudativa 456
Bronchoblennorrhoea 454
Bronchorrhoea serosa 454
Caverne, bronchiectatische 463
Endobronchitis 459
Geschwülste 537
Mesobronchitis 459
Peribronchitis 459. 460. 461. 463
Verengerung, Verschluss 457
**Bronchopneumonie** 492. 511
**Brustdrüse** 1111
**Buckel, Pott'scher** 921
**Bubonen** 106. 108. 114
**Bulbärkernparalyse** 616. 675
**Bursitis** 998

C.

**Callus** 868. 870
**Caries** der Zähne 249
**Carnification** der Lunge 502
**Catarakta** 730
**Cephalocele** 584
**Cerebrospinalmeningitis**, epidemische 654
**Chalazeum** 758
**Chalicosis** 493
**Chemosis** 755
**Chloasma** 143
**Cholera** 293
**Cholesteatom** 692
**Chondritis** 884
**Chondroides**, Gewebe 868
**Chorioidea**,
Atrophie 735. 736
Bau 720
Blutung 751
Chorioiditis acuta 784
„ areolaris 786
„ disseminata 785
**Chorioidea**,
Chorioiditis posterior 744. 786
„ syphilitica 787
Colobom 725
Drusen der Glaslamelle 735
Entzündung 780. 784
Geschwülste 799
Hyperämie 747
Parasiten 802
Staphyloma posticum 744. 745
Tuberculose 788
Zerreissung 751
**Ciliarkörper**,
Atrophie 736
Bau 721
Cyclitis 780. 783. 784
„ sympathica 784
Geschwülste 799
Staphylom 730
**Cirrhose** der Leber 328. 330
„ der Lunge 500. 515. 532
„ der Niere 392. 411
**Clavus** 188
**Coelom** 120
**Colitis** 289
**Colobom** 725
**Comedo** 204. 248
**Condylom** 164. 188. 242
**Congestionsabscess** 915
**Conjunctiva**,
Amyloidentartung 764
Atrophie 726. 727
Bau 719
Blennorrhoea chronica 760
Blutung 751
Chemosis 755
Conjunctivitis blennorrhoica neonatorum 759
„ catarrhalis 758
„ catarrhalis neonatorum 760
„ crouposa 759
„ diphtheritica 759
„ gonorrhoica 759
„ granulosa 760
„ phlyctaenulosa 766
Ekzem 766
Entropium 762
Entzündung 758
Follicularcatarrh 764
Frühjahrscatarrh 765
Geschwülste 799
Hyperämie 746
Hyphäma 751
Oedem 755
Pemphigus 767
Phlyctäna pallida 765
Pinguecula 727
Symblepharon 727

**Conjunctiva,**
Syphilis 767
Trachom 760
Trichiasis 762
Tuberculose 767
Variola 767
Xerophthalmie 727
Xerosis 727
**Contractur** 1294. 1297. 1383
„ paralytische 957
**Cor villosum** 130
**Cornea,**
Abscess 775
Acne 774
Arcus senilis (Gerontoxon) 728
Atrophie 727
Bau 720
Degeneration 727
Eksem 772
Entzündung 768
Geschwülste 799
Geschwür 770
Herpes febrilis 773
„ Zoster 774
Hypopyon 770
Keratitis 768
„ diffusa interstitialis 770 777
„ erysipelatosa 776
„ fascicularis 773
„ mycotica 775
„ nach Trigeminuslähmung 776
„ phlyctaenulosa 772
„ syphilitica 777
„ tuberculosa 777
Keratoconus 728. 729
Keratoglobus 725
Keratomalacia neonatorum 775
Keratomycosis aspergillina 777
Leukoma adhaerens 772
Macula 771
Megalocornea 725
Narbe, ektatische 729
Pannus 772
Pterygium 772
Regeneration 771
Staphylom 729. 772
Synechie, vordere 772
Trübung, band- (gürtel-) förmige 728
Ulcus 770
„ rodens 776
„ serpens 776
Variola 774
**Corpuscula oryzoidea** 998
**Coryza** 438
**Cowper'sche Drüsen** 1033
**Craniochisis** 578
**Craniotabes** 951
**Cretinismus** 591
**Cyclitis** 780. 783. 784
**Cynanche** 256
**Cystenhygrom** 246. 247. 248
**Cystitis** 430
**Cystocele** 432

D.

**Darm** 278—302
Aegagropili 302
Allantoiskloake 279
Allgemeines 278
Atresia 285
„ ani 279
Atrophie 287
Axendrehung 284
Bezoare 302
Carcinom 299
Catarrh, follicularer 287
Cholera 293
Colitis 289
Cyste des Wurmfortsatzes 289
Divertikel 285
„ Meckel'sches 279
Duodenitis 288
Dysenterie 290
Enteritis 286—298
Enterokystom 280
Enterolithen 301
Enteromykosis bacteritica 298
Entzündung 286—298
Erweiterung 285
Fisteln 290
Fleischvergiftung 298
Fremdkörper 301
Geschwür, follikuläres 287
Geschwülste 298
Hernie 280. 281. 282
„ , Einklemmung 283. 284
„ , innere 284
„ , Littre'sche 281
Hyperplasie, glanduläre 299
Ileitis 289
Intussusception 285
Invagination 285
Kothsteine 289
Lageveränderungen, angeborne 279
Milzbrand 298
Missbildungen 279
Mycosis intestinalis 298
Parasiten 300
Perforation 285
Periproctitis 290
Perityphlitis 289
Proctitis 289
Prolaps 280. 286
Stenose 285
Syphilis 297
Tuberculose 296
Typhlitis 289
Typhus abdominalis 296
Ulcus rotundum duodeni 289

**Darm**
Volvulus 284
**Decidua** 1093. 1096
**Decubitus** 179
**Dementia paralytica** 664
**Desquamativpneumonie** 502. 506
**Diarthrose** 835
**Distorsion** 875
**Divertikel, Meckel'sches** 279
**Dolichocephalus** 936
**Duchenne'sche Krankheit** 616
**Dura mater** 694
Fungus 697
Geschwülste 696
Hämatom 695
Hygrom 696
Pachymeningitis hämorrhagica 695
„ interna chronica 695
Syphilis 696
Tuberculose 696
**Dysenterie** 290
**Dysmenorrhoea membranacea** 1064

E.

**Ei** 1093
**Eierstock** 1037
**Eileiter** 1055
**Ekthyma** 171
**Ekzema** 171. 212. 772. 758. 766
**Elephantiasis** 190. 191. 199
**Embolus** 15
**Emphysem der Lunge** 479. 481. 482
**Empyem** 131
**Encephalocele** 584
**Encephalomalacia** 626
**Endocarditis** 51—53. 55. 56
**Endometritis** 1067. 1068. 1070
**Endotheliom** 88
**Englische Krankheit** 948
**Engouement** 497
**Enostose** 864
**Enteritis** 286
**Enterocoel** 120
**Enterokystom** 280
**Enterolith** 301
**Enteromycose** 298
**Entropium** 762
**Ephelis** 143. 195. 196
**Epicanthus** 726
**Epididymitis** 1010
**Epiphysenlösung** 940. 942
**Epispadie** 357
**Epistaxis** 438
**Epulis** 246. 250
**Erysipelas** 155. 161. 162
**Erythem** 140. 148. 150. 151. 169
**Etat criblé (Centralnervensystem)** 600. 626
**Etat mamellonné (Magen)** 269
**Exophthalmus** 747
**Exostose** 865

F.

**Favus** 210
**Fettembolie** 27—30. 491
**Fibroma molluscum** 197. 717
„ papillare 1081
**Fleischmole** 1097
**Fleischvergiftung** 298
**Fluor albus** 1067
**Follikulärgeschwür** 225
**Fractur (Knochen)** 866. 871
**Frambösia** 181
**Furunkel** 206

G.

**Galaktocele** 1018. 1113
**Gallenblase** 342—346
**Gallengänge** 342—346
**Gallensteine** 342
**Ganglion** 998
**Gastritis** 267
**Gastromalacia** 264
**Gehirn und weiche Hirnhaut** 556—694
Abscess 652. 657
Acranie 578
Allgemeines 575
Anämie 593
Anencephalie 577. 578. 580
Aneurysma 693
„ dissecans 594. 597
Arachnitis chronica 661
Arhinencephalie 578
Atrophie 613. 616. 617. 619. 620. 621. 622
„ der Ganglienzellen 603. 604. 617
Basilarmeningitis 654
Bau 556. 573
Bleivergiftung 622
Blutung 594
Brüche (Hernien) 584
Cephalocele 584
Cerebrospinalmeningitis, epidemische 654
Cholesteatom 692
Commotion 631
Compression 628
Convexitätsmeningitis 654
Corpora amylacea 606. 607
Cranioschisis 578
Cretinismus 591
Cyste 601
„ apoplectische 596
„ sklerotische 611
„ der Plexus 598
Degeneration, absteigende 632
„ , aufsteigende 633
„ der Ganglienzellen 603. 604. 617

**Gehirn und weiche Hirnhaut**
Degeneration der Nervenfasern 605. 607
„ , gallertige 611
„ , graue 611. 647
„ , graue harte 611. 647
„ , secundäre 631
Dementia paralytica 664
Encephalitis 671
„ purulenta 652. 656
Encephalocele 584
Encephalomalacie 626
Entwicklung 577
Entzündung 651
Ependymsklerose 648
Erschütterung 629
Erweichung, gelbe 625
„ , rothe 624
„ , weisse 624
Etat criblé 600. 626
Fettkörnchenzellen 606. 607
Function 560
Ganglienzellen, Degeneration 603. 604. 617
Geschwülste 684. 689
Gliom 684
Hemicranie 578
Heterotopie grauer Substanz 589
Hydrocephalocele 584
Hydrocephalus chronicus 652
„ externus 583. 598
„ internus 598
„ „ congenitus 582 583
„ „ erworben 651
„ meningeus 583
Hydrops meningeus 598. 600
„ ventriculorum 598
Hyperämie 593
Hypertrophie 589
Idiotie 591
Ischämie 623
Käseknoten 680
Kyklopie 578
Leptomeningitis acuta serosa 651
„ chronica 659 660
„ externa 661
„ purulenta 652
Meningocele 584
Meningoencephalitis atrophicans 663
„ chronica 659. 662. 666
„ gummosa 681
„ purulenta 652. 656
„ tuberculosa 677
Meningitis basilaris 654
„ cerebrospinalis epidem. 654
„ convexitatis 654
Mikrencephalie 587
Mikrocephalie 587

**Gehirn und weiche Hirnhaut**
Mikrogyrie 589
Missbildung 577—592
Myelin 606
Narbe, apoplektische 596
Nervenfasern, Degeneration 605
Neuroglia, Bau 611
Oedem 598. 599
„ blasiges 598. 601
„ entzündliches 599. 600. 652
„ hydrämisches 599
Paralysis progressiva 664
Parasiten 695
Perigeschwulst 692
Pigmentkörnchenzellen 606
Porencephalie 579. 581
Psammom 690
Quetschung 629
Regeneration 607. 608
Sklerose 611
„ der Ganglienzellen 604
„ diffuse 650
„ multiple 648
Synophthalmie 578
Syphilis 681
Tuberculose 677
Tuberkel solitäre 680
Verhecherhirn 591
Verkalkung der Ganglienzellen 604
Wunden 668
**Gehörgang** 809
**Gehörorgan**
Adhaesivprocesse (Mittelohr) 821
Anämie 829
Blutung 807. 809. 814. 818. 830. 831. 832
Caries 811. 823. 825
Cholesteatom 817. 828
Entzündung 808. 809. 810. 818. 830. 832
Fremdkörper 809
Gehörgang, äusserer 809
Geschwülste 808. 812. 817. 827. 833
Hörnerv 832
Hyperämie 807. 809. 814. 818. 830. 832
Labyrinth 830
Menière'sche Krankheit 831
Mikrotie 806
Missbildung 805
Myringitis 815
Ohr, äusseres 807
„ , inneres 829
„ , mittleres 818
Ohrpolyp 827
Ohrtrompete 826
Othämatom 807
Parasiten 812. 815
Steigbügelankylose 823
Syphilis 810. 826
Trommelfell 814

**Gehörorgan**
Tuberculose 815. 821. 826
Warzenfortsatz 825
**Gelenk,**
Allgemeines 835
Ankylose 877. 879. 881. 882. 893. 899
Arthritis acuta 892
„ „ polyarticularis rheumatica 892
„ „ purulenta 892
„ „ serosa 892
„ catarrhalis 893
„ chronica 897
„ „ ankylopoetica 907
„ „ deformans 900
„ „ nodosa 900
„ „ polyarticularis rheumatica 907. 910
„ „ purulenta 898
„ „ serosa 892
„ „ ulcerosa sicca 898
„ fungosa 917. 918
„ gonorrhoica 891. 892
„ infectiosa 909
„ senilis 909
„ syphilitica 923
„ traumatica 893. 894. 909
„ tuberculosa 918
„ urica 892. 910
Arthrocace 917. 920
Arthropathie, trophoneurotische 910
Bau 835
Bindegewebe, Degeneration 854. 856
Buckel, Pott'scher 920
Chondritis 884
Contractur 879. 882
„ paralytische 957
Deformationsankylose 905
Distorsion 875
Empyema 892
„ tuberculosum 918
Entzündung 884. 888. 889. 892
„ metastatische 888. 891
Fibrom, papilläres 878
Gelenkkapsel, Hyperplasie 878
Gelenkzotten, Hyperplasie 878
Gelenkmäuse 874. 876. 878. 883
Genu valgum 956
Geschwülste 960
Gichtknoten 911
Gonarthritis 891. 892
Hernia synovialis 898
Hydarthros 897
Hydrops acutus 892
„ chronicus 897
„ tuberculosus 918
Kapselankylose 882. 899
Klumpfuss 953
Klumphand 954
Knorpel, Hyperplasie 878
**Gelenk,**
Knorpel, Nekrose 885
„ , Usur 885
Körper, freie 874. 876. 878. 883
Lipoma arborescens 878
Luxation 875. 876
„ Deformations- 900. 905
„ Destructions- 920
„ spontane 875. 876
Malum senile 900
Nearthrose 877
Panarthritis 884. 893
Parasiten 971
Parasynovitis 884
Pes calcaneus 954
„ equino-varus 953. 958
„ valgus 954. 956
Polyarthritis rheumatica 892. 907. 910
Resection 875
Rheumatismus polyarticularis 892. 907. 910
Rotz 924
Spondylitis deformans 905
Spondylolisthesis 988
Subluxation 881
Synostose 884
Synovitis 1299
„ acuta 892
„ catarrhalis 893
„ chronica 897. 898
„ pannosa 898
Talipomanus 954
Tophus 911
Trauma 893
Tuberculose 911. 918
Tumor albus 917. 919
**Gelenkmaus** 874. 876. 878. 883
**Genitalien, äussere, weibliche** 1090
**Genu valgum** 956
**Geschlechtsapparat, männlicher** 1007
Entwicklung 1000
Hermaphrodismus 1004
Pseudohermaphrodismus 1004. 1005
**Geschlechtsapparat, weiblicher** 1037
Entwicklung 1000
Hermaphrodismus 1004
Pseudohermaphrodismus 1004. 1005
**Gicht** 878. 886
**Glaskörper,**
Ablösung 737
Bau 723
Blutung 751
Degeneration 737
Parasiten 802
Synchysis 737
**Glaucom** 795—799
**Glossitis** 241
**Glossocele** 245
**Glottisoedem** 443
**Gonarthritis** 891. 892

Gonorrhoe 433
Granulom 181. 244
Grutum 145. 204

H.

Haar 207. 208
Hämoglobinämie 19
Hämoglobinurie 23. 26. 377
Hämatom 83. 695
Hämatocele 1089
Hämatokolpos 1080. 2081
Hämatometra 1080
Hämatosalpinx 1059
Hämorrhoiden 81
Häute seröse 120—137
Halisteresis 848
Harnapparat 351—435
  Entwicklung 352
  Missbildung 350. 353—357
Harnblase,
  Amyloidentartung 431
  Concremente 428
  Cystitis 430
  Cystocele vaginalis 432
  Dilatation 432
  Divertikel 356. 432
  Ektopie 356
  Entwicklung 353
  Entzündung 430
  Fissur 356
  Fistel 433
  Geschwülste 431
  Gries 429
  Hämorrhoiden 431
  Inhaltsveränderungen 426
  Lageveränderungen 432
  Missbildung 356
  Paracystitis 430
  Steine 429
  Tuberculose 431
  Zottenkrebs 431
Harncylinder 363. 367. 380 381
Harnröhre,
  Atresie 357
  Entzündung 433
  Epispadie 357
  Geschwülste 434
  Gonorrhoe 433
  Hypospadie 357
  Missbildung 357
  Strictur 434
  Tripper 433
  Varicen 434
  Zerreissungen 434
Harnsäureinfarct 377
Haut, äussere 138—215
  Abscess 179
  Acarus Scabiei 214
  Achorion Schönleinii 211
Haut,
  Achromatie 147
  Acne 205
    „ mentagra 206
    „ parasitaria 206
    „ rosacea 141
    „ syphilitica 172
  Acrochorden 204
  Actinomycose 185
  Addison'sche Krankheit 145
  Adenom der Schweissdrüsen 202
  Ainhum 178
  Albinismus 147
  Allgemeines 138
  Alopecia acquisita 207
    „ adnata 207
    „ areata 207
    „ furfuracea 208
    „ pityrodes 208
  Anämie 140
  Angiom 201
  Anthrax 206
  Area Celsi 207
  Argyrie 143
  Asteatosis 203
  Atherom 204
  Atrophie 144—148. 161
    „ locale 146
    „ nach Nervenläsion 145. 146
    „ senile 144
  Balggeschwulst 204
  Blasen 140. 152. 153. 154—157
    „ durch Canthariden 167
    „ , entzündliche 154—157
    „ , hämorrhagische 141
    „ bei Stauung 154
    „ bei Verbrennung 154. 166
  Borken 152
  Callositas 188
  Canities 148
  Carcinom 201. 202
  Chloasma caloricum 143
    „ traumaticum 143
    „ uterinum 143
  Clavities acquisita 207
  Clavus 188
  Cnidosis 151
  Comedo 204
  Condyloma, breit 164
    „ , spitz 188
  Cornu cutaneum 188
  Cyanose 140
  Decubitus 179
  Dermatitis combustionis bullosa 166
    „ congelationis „ 167. 178
    „ contusiformis 150
    „ papillomatosa capillitii 181
    „ diffusa flexorum 213
  Dermatomycosis diffusa flexorum 213

Haut,
Dermatomycosis furfuracea 213
Desquamatio 140
„ furfuracea 150
„ membranacea 150
„ siliquosa 159
Dyschromasieen 143. 144
Ecchymoma 141
Ecchymosen 141
Ekthyma 171
Ekzema crustosum 171
„ erythematosum 171
„ impetiginosum 171
„ madidans 171
„ marginatum 212
„ papulosum 171
„ pustulosum 171
„ rubrum 171
„ squamosum 171
„ vesiculosum 171
Elephantiasis Arabum 190
„ congenita 199
„ dura 190
„ erworben 190
„ glabra 191
„ lymphangiectatica 190
„ mollis 190. 199
„ papillomatosa 191
„ tuberosa 191
„ verrucosa 191
Enchondrom 201
Entzündungen 148—187
Ephelis 143. 195. 196
Epithelioma 201. 202
„ molluscum 200
Erysipelas 155. 161. 162
Erythema 140. 148. 150. 151. 169
„ annulare 150
„ bullosum 150
„ circinnatum 169
„ exsudativum multiforme 150
„ gyratum 150
„ Iris 150. 169
„ laeve 150
„ nodosum 150
„ papulatum 150
„ traumaticum 151
„ urticatum 150
„ vesiculosum 150
Excoriationen 159
Favus 210
Fibroma molluscum 197
„ pendulum 197
Framboesia tropica 181
Frostbeulen 151
Furunkel 206
Gangraena bei Decubitus 179
„ nosocomialis 179
„ trophoneurotica 180
Geschwülste 201
Haut,
Geschwür 185
„ schankröses 186. 188
„ varicöses 186
Granulationsgeschwülste 181
Granuloma fungoides 181
„ traumaticum 181
Grutum 145. 204
Grützbeutel 204
Gumma 185
Haar 207. 208
Hämatidrosis 141
Hämatoma 141
Hämorrhagieen 141. 142
„ neuropathische 142
Hauthorn 188
Herpes 150. 168. 169. 212
„ circinnatus 150. 169
„ facialis 169
„ Iris 169
„ labialis 169
„ präputialis 169
„ progenitalis 169
„ tonsurans 212
„ „ vesiculosus 169
„ Zoster 168
Hirsuties 208
Hospitalbrand 179
Hühneraugen 188
Hunter'sche Induration 185
Hyperämie 140
Hyperonychie 208
Hyperplasie 161. 172. 187. 190
Hypertrichosis 208
Ichthyosis 191. 192. 193. 203
„ congenita 193
„ erworben 191
„ hystrix 193
„ nitida 192
„ sebacea 203
„ simplex 192
Ikterus 143
Impetigo 171. 172. 213
„ contagiosa 171. 213
„ syphilitica 172
Initialsklerose, syphilitische 185
Kankroid 201. 202
Karbunkel 206
Keloid 199
Keratosis 191
Knoten 148
Knotensyphilid 185
Krätze 214
Krebs 201. 202
Krusten 152. 159
Kupfernase 141
Leichdorn 188
Lentigo 143. 195. 196
Leichentuberkel 180
Lepra 185

**Haut,**
Leukoderma acquisitum 147
Leukopathia 147
Lichen hämorrhagicus 141
„ pilaris 192
„ ruber acuminatus 206
„ „ planus 207
„ scrofulosorum 206
„ syphiliticus 164
„ urticatus 150
Lioderma 147
Lipom 201
Livedo 140
Lupus erythematosus 165
„ exfoliativus 184
„ exulcerans 184
„ hypertrophicus 184
„ maculosus 183
„ papillaris 184
„ serpiginosus 184
„ vulgaris 183
Lymphangiom 201
Mal del sole 151
„ rosso 151
Mikrosporon furfur 213
Miliaria crystallina 167
Milium 145. 204
Milzbrand 206
Molluscum contagiosum 200
„ elephantiasticum 199
Morbilli 149
Mykosis fungoides 181
Myxom 201
Nägel 208. 212
Narbe 161
„ bei Schwangerschaft 146
Naevus 195
„ pigmentosus 142. 193. 195. 196
„ pilosus 196
Nervennaevus 198
Nesselsucht 151
Neurofibrom 198
Neurome papillaire 199
Oedem 140
Onychogryphosis 208
Onychomykosis favosa 212
„ tonsurans 212
Osteom 201
Pachydermatocele 199
Pachydermie 190
Panaritium 179
Papel 148
Papilloma areo-clevatum 181
„ , entzündliches 188
„ , neuropathisches 198
Parakeratose 163
Parasiten 209
Paronychie 208
Peliosis rheumatica 142
Pellagra 151

**Haut,**
Pemphigus 169
„ acutus 170
„ chronicus vulgaris 170
„ diphtheriticus 170
„ foliaceus 170
„ neuroticus 171
„ syphiliticus 171. 172
„ „ neonatorum 173
Pergamenthaut 147
Perniones 151
Petechien 141
Phlegmone 278
Pigmentatrophie 147
Pigmentirung 140. 142. 143. 161
Pityriasis circinnata 213
„ furfuracea capillitii 203
„ maculata 213
„ rosea 213
„ rubra 163
„ simplex 145. 146
„ tabescentium 146
„ versicolor 213
Plaque muqueuse 164
Pocken 173
Poliosis 148
Polytrichie 208
Porrigo declavans 207
Prurigo 164
Psoriasis 162
„ annularis 162
„ guttata 162
„ gyrata 162
„ nummularis 162
„ punctata 162
„ syphilitica 164
Purpura hämorrhagica 142
„ papulosa 141
„ rheumatica 142
„ scorbutica 142
„ senilis 142
„ simplex 142
„ variolosa 141. 147
Pustel 152. 159
Pustula maligna 179
Quaddel 148
Rhagaden 159
Rhinophyma 200
Rhinosklerom 181
Risipola lombarda 151
Roseola 140. 151
„ furfuracea herpetiformis 213
Rothlauf 161
Rotz 184
Rupia syphilitica 173
Sarcom 201
Scabies 214
Schanker, hart 187
„ , weich 186
Scharlach 149

**Haut,**
Schrunden 159
Schuppen 152. 159
Schwiele 188
Scrofuloderma 183
Scorbut 142
Seborrhoe 203
Sklerema neonatorum 192
Sklerodermia 191
Sommersprossen 143. 195. 196
Squamae 152. 159
Striae gravidarum 146
Sykosis barbae 206
„ framboesiformis 181
„ parasitaria 206. 212
Syphilis
„ Acne 172
„ Condyloma latum 164
„ Ekthyma 171
„ Gumma 185
„ Hunter'sche Induration 185
„ Impetigo 172
„ Initialsklerose 185
„ Lichen 164
„ Papel 164
„ Pemphigus 171. 172. 173
„ Plaque muqueuse 164
„ Psoriasis 164
„ Pusteln 172
„ Rupia 173
„ Ulcus durum 187
„ Variola 172
Tätowirung 143
Tinea favosa 210
Trichophyton tonsurans 212
Trichorrhexis nodosa 208
Tuberculose 182
Tyloma 188
Ulcus induratum 187
„ molle 186
„ rodens 202
Urticaria 151
„ tuberosa 150
Vaccine 176
Variola 173
„ hämorrhagica 141. 174
„ syphilitica 172
Verbrennung 166. 167. 177.
Verruca 196
Vesicula 140. 141. 152—157
Vibices 141
Vitiligo 147
Warze 196
Werlhof'sche Blutfleckenkrankheit 142
Xanthelasma 144
Xanthoma 144
Xeroderma 147
Xerodermia 203
**Hemicranie** 578
**Hepatisation** der Lunge 487. 497
**Hermaphrodismus** 1004
**Hernie** 280
„ der Synovialis 898
„ Littre'sche 281
**Herpes** 150. 168. 169. 212. 773. 774
**Herz** 36—60
Aneurysma, acutes 54
„ , chronisches 58
Atheromatose d. Endocards 44. 45. 56
Atrophie, braune 41
Degeneration, albuminoide, des Muskels 43
„ , amyloide 43
„ , fettige, des Endocards 43
„ , fettige, des Muskels 42
„ , hyaline, d. Endocards 44
„ , schleimige, des Endocards 44
Dextrocardie 41
Dilatation 48. 49
Ektopie 41
Endocarditis verrucosa 51. 52. 53
„ ulcerosa 53
„ chronica 55. 56
Entwicklung 37
Fensterung der Klappen 55
Geschwülste 60
Geschwür 54
Gumma 59
Hypertrophie 48. 49. 50
Hypoplasie 40
Insufficienz der Klappen 56. 57
Lipomatosis 50
Missbildungen 36—41
Myocarditis 57
Myomalacie 45
Parasiten 60
Polyp 8
Ruptur 43. 46. 54. 59. 60
Schwielen 47. 57
Sklerose des Endocards 44
Stenose, des Herzens 56
„ , der Ostien 56. 57
Tuberculose 59
**Herzbeutel** 120—137
**Heterotopie** grauer Substanz 589
**Hitzschlag** 18
**Hoden** 1007
Abscess 1011
Atrophie 1010
Cysten 1016
Dislocation 1009
Ektopie 1009
Entzündung 1010
Fungus benignus 1012. 1013
„ syphiliticus 1017
„ tuberculosus 1016
Galactocele 1018
Geschwülste 1018
Inversion 1009

**Hoden**
Kryptorchismus 1009
Lepra 1017
Missbildung 1008
Orchitis 1010
„ atheromatosa 1013
„ diffusa 1013
Spermatocele 1018
Syphilis 1016
Tuberculose 1014
**Hodgkin'sche** Krankheit 100. 117
**Hordeolum** 758
**Hospitalbrand** 179
**Hühnerauge** 188
**Hühnerbrust** 951
**Hydarthros** 897
**Hydrämie** 17
**Hydramnion** 1103
**Hydrocele** 1024
**Hydrocephalocele** 584
**Hydrocephalus** 582. 583- 598. 651. 652
**Hydrometra** 1080
**Hydromyelie** 584. 598
**Hydronephrose** 420
**Hydropericard** 123
**Hydrophthalmus** 725
**Hydrops** articuli 892. 897. 918
„ bursae 998
„ chylosus 123
„ meningeus 598. 600
„ tendovaginalis 997
„ tubae 1059
„ ventriculorum 598
„ vesicae felleae 344
**Hydrorrhachis** 584
**Hydrorrhöa** uteri 1096
**Hydrothorax** 123
**Hygrom** 997
**Hymen** 1058
**Hypalbuminose** des Blutes 17
**Hyperinose** des Blutes 17
**Hypermetropie** 724. 746
**Hyperostose** 864
**Hypertrichosis** 208
**Hypinose** des Blutes 17
**Hypophysis** cerebri 698. 699
**Hypopyon** 770
**Hypospadie** 357
**Hypostase** 469. 472

I.

**Ichthyosis** 191. 192. 193. 203. 244
**Idiotie** 591
**Ikterus** 19. 143
**Impetigo** 171. 172. 213
**Initialsklerose**, syphilitische 185
**Intussusception** des Darms 285
**Invagination** des Darms 285
**Iridermie** 726
**Iris**,
Atrophie 736
Bau 722
Colobom 725
Entzündung 779
Geschwülste 799
Granulom 782
Hyperämie 747
Iridermie 426
Iritis 779
„ plastica 780
„ serosa 780
„ syphilitica 781
„ tuberculosa 782
Prolaps 729
Pupillarabschluss 780
Synechie, hintere 780
„ , ringförmige 780

K.

**Kankroid** der Haut 201. 202
**Karbunkel** 206
**Katarrh** der Schleimhäute 221
**Kehlkopf** 440—451
Abscess 443
Cysten 449
Decubitalnekrose 450
Ecchondrosen 451
Entzündung, catarrhalische 441
„ , croupöse 442
„ , diphtheritische 442
„ , gangränöse 442
„ , granulöse 442
„ , phlegmonöse 443
Erweichung des Knorpels 450
Exostosen 451
Geschwülste 448
Glottisoedem 443
„ bei Diphtherie 442
Laryngitis bei Lepra 447
„ „ Lupus 447
„ „ Masern 445
„ „ Rotz 448
„ „ Scharlach 445
„ „ Syphilis 446
„ „ Tuberculose 445
„ „ Typhus 444
„ „ Variola 445
Missbildung 440
Parasiten 449
Perichondritis 450
Polypen 448
Stenose 441
Verknöcherung 450
**Keloid** 199
**Keratoconus** 728. 729
**Keratoglobus** 725
**Kiefercysten** 250
**Kinderlähmung** 673

**Klumpfuss** 953
**Klumphand** 954
**Knochen** 834
Abscess 889. 915
Actinomykose 924
Agenesie, locale 928
Allgemeines 836
Aneurysma 968
Atrophie 844. 845
Bau 834
Brachycephalus 936
Brüchigkeit 845. 846
Brüche 866. 871
Callus 868. 870
Caries 846. 885. 915
„ fungosa 917
Caverne, tuberculöse 913
Congestionsabscess 915
Craniotabes 951
Cyste 846. 970
Defecte, partielle 928
Dolichocephalus 936
Englische Krankheit 943
Enostose 864
Entzündung 883. 888
„ chronische 895
„ metastatische 888. 891
„ traumatische 893
Epiphysenlösung 940. 942
Exostose 865
Formveränderungen 953
Fractur 866. 871
Geschwülste 960
Gewebe, chondroid 868
„ , osteoid 860. 958
Gumma 921
Haematom 969
Halisteresis 848
Hühnerbrust 951
Hyperostose 864
Hypertrophie 864
„ des Skelets 929
Hyperplasie des Skelets 931
Kiefercyste 970
Kloake 870. 896. 913
Knochenlade 889
Knochenmark 837. 846
„ , Atrophie 840
„ , Blutung 842
„ , Degeneration 840
„ , Fett- 839. 855
„ , Gallert- 839. 840
„ , Hypertrophie 840
„ , lymphoides 837. 840. 855
Kraniostenose 934
Kretinismus 931
Kyphose 850. 955
Lakunen, Howship'sche 848
Leontiasis ossea 992
**Knochen**
Lordose 850
Luxatio congenita 928
Lymphosarcom, infectiöses 967
Makrocephalus 936
Mikrocephalus 936
Mikromelie 931
Mikrosomie 931
Miliartuberculose 916
Myeloplaxen 893
Nanosomie 931
Nekrose 146. 885. 887
Neubildung, pathologische 857
Ossification, normale 924
Osteoblasten 857. 859
Osteochondritis syphilitica 940
Osteomalacie 848
Osteomyelitis 884. 888
„ gummosa 923
„ tuberculosa 917
Osteophyten 823
Osteoporose 844
Osteopsathyrosis 845. 847
Osteosklerose 864
Ostitis 884
Ostoklasten 843
Panaritium 894
Parasiten 971
Pectus carinatum 957
Periostitis 884. 888
„ tuberculosa 914
Periostose 865
Phosphornekrose 896
Pseudarthrose 832
Rachitis 943
„ foetalis 931. 937
Regeneration 857. 863
Resection 875
Resorption, lacunäre 843
Riesenwuchs 929. 934
Rotz 924
Schädelformen 935
Scoliose 850. 955
Sequester 886. 889
Spina ventosa 915
Spondylolisthesis 958
Synostose 871. 881
„ praematare 935. 934
Syphilis 921
Trichterbrust 960
Tuberculose 911
Usur 846. 885
Wachsthum, normal 857
Wachsthumsstörung, entzündliche 939
**Knochenlade** 890
**Knochenmark** 837. 857
**Knorpel,**
Caries 854. 885
Chondritis 884
Degeneration 851

**Knorpel,**
Degeneration, amyloide 852
„ , schleimige 852. 855
Entzündung 884
Gelenkmaus 874
Hyperplasie 878. 879
Metaplasie 852
Necrose 854
Pigmentirung 852
Regeneration 864. 873
Sequester 866
Uratablagerung bei Gicht 862
Usur 885
Verkalkung 852
Verletzung 878
**Kolpitis** 1083
**Kolpohyperplasia cystica** 1085
**Kothsteine** 289
**Kraniostenose** 934
**Krätze** 214
**Kretinismus** 931
**Kropf** 541. 542. 543. 548. 549. 550
**Kryptorchismus** 1009
**Kyklopie** 578
**Kyphose** 850

L.

**Labyrinth** 830
**Lakune,** Howship'sche 843
**Larynx** 440
**Lateralsklerose** 637. 638. 641
**Leber** 303—342
Abscess 322
Actinomyces 320
Adenom 335
Allgemeines 303. 306
Anämie 309
Angioma cavernosum 337
Atrophie 311. 312. 313
„ , acute gelbe 315
„ , „ rothe 315
„ , cyanotische 310
Bau 305
Bindegewebsinduration, hyperplastische 328
Carcinom 336. 339
Cirrhose, atrophische (Laennec) 330
„ , hypertrophische 328
Degeneration, albuminoide 315
„ , amyloide 318
„ , fettige 315
Echinococcus 341
Entzündung 320—335
„ , biliäre 324. 328
„ , eitrige 320
„ , indurative chronische 324
„ , sequestrirende 346
„ , syphilitische 331. 332.
„ , tuberculöse 334
**Leber**
Fettleber 314
Geschwülste 335—341
Hämorrhagieen 311
Hepatitis 320—335
„ sequestrans 346
Hyperämie 309. 310
Hyperplasie, knotige 320
Hypertrophie 319
Lagerung, abnorme 308. 309
Leukämie 305
Missbildung 306
Muskatnussleber 310
„ , fetthaltige 314
Parasiten 341
Phosphorvergiftung 316
Pigmentinfiltration 303. 307
Regeneration 319
Schnürleber 308
Syphilis 331. 332. 333
Tuberculose 334. 335
Verletzungen 309
Verschluss der Lebergefässe 311
**Leibeshöhle** 120
**Leichengerinsel** 9
**Leichentuberkel** 180
**Lentigo** 143. 195. 196
**Leontiasis ossea** 929
**Lepra** 185. 234
**Leptomeningitis** 651. 652. 659. 660. 661. 668
**Leucin** 19
**Leukämie** 20. 100. 117. 305. 375. 491. 753
**Leukocytose** 20
**Leukoderma** 147
**Leukoma adhaerens** 772
**Leukomyelitis** 674
**Leukopathia** 147
**Leukoplakie** 244
**Lichen** 141. 150. 164. 192. 206. 207
**Ligamentum latum** 1088
„ rotundum 1088
**Linse,**
Bau 723
Cataracta 730. 731
„ capsularis 732. 733
„ congenita 733
„ Morgagni 731
„ polaris anterior (Pyramidalstaar) 734
„ „ posterior 734
„ senilis 734
„ traumatica 734
„ zonularis (Schichtstaar) 733
**Lipoma arborescens** 878
**Lithopaedion** 1106
**Lordose** 850
**Livedo** 140
**Luftembolie** 28. 29. 30
**Luftröhre** 504

**Lunge 464—540**
Abscess 500. 503. 504
Actinomykose 536
Allgemeines 467
Aluminosis 493
Anämie 469
Anschoppung, blutige 497
Anthrakosis 493
Apneumatosis 476
Atelectase, erworbene 476. 513
„ , fötale 476. 478
Atrophie, senile 482
Bau 464
Blutung 472. 474
Bronchiectasie 478
Bronchopneumonie 492
„ Aetiologie 494. 495
„ indurative 514. 528
„ käsige, nicht tuberculöse 514
„ lobäre 513
„ lobuläre 513
„ miliare 512
„ tuberculöse 516. 528
„ „ lobularis caseosa 534
„ „ miliaris 530
„ „ nodosa 530
„ „ „ caseosa 532
„ „ „ indurativa 531
„ „ primäre 516
„ „ secundäre 523
Carnification 502
Caverne 533
Chalicosis 493
Cirrhose, knotige 515
„ , simplex 500
„ , tuberculöse 533
Collapsinduration 478. 500
Compression 476
Degeneration, amyloide 483
„ , fettige 483
Desquamativpneumonie 502. 506
Emphysem, acutes vesiculäres 479
„ , bullöses 481
„ , chronisches 479. 481
„ , intervesiculäres 479
„ , seniles 482
„ , substantielles 479
„ , vicariirendes 481
Engouement 497
Entzündung, Aetiologie 491
„ , Allgemeines 483—496
„ , croupöse 485
„ , gangränöse 488. 513
„ , gummöse 507
„ , eitrige 488. 500. 509. 513
„ , hämorrhagische 485
„ , indurative 489
„ , käsige 489
„ , katarrhalische 485. 488
Fettembolie 491

**Lunge**
Gangraen 448. 499
Geschwülste 537
Geschwür 533
Hepatisation 487
„ graue 497
„ rothe 497
Hyperämie 468
Hypostase 469. 472
Induration 489. 514. 528
„ , braune 470
„ , knotige fibröse 515
„ , lobuläre 515
„ , schiefrige 478
Infarct 473. 474. 503
Infiltration, gelatinöse 535
Leukämie 491
Lungenseuche 504
Lymphangoitis tuberculosa 516. 521
Miliartuberculose 505
Missbildung 468
Nekrose, trockene, käsige 514
Oedem 469 471. 472
„ entzündliches 483
Parasiten 539
Perichondritis tuberculosa 521
Phthisis 529
Pigmentirung 470. 493
Pneumonie, croupöse, genuine 491. 496
„ , dissecirende 509
„ , embolische 491. 503
„ , hypostatische 472
„ , pleurogene 491. 508
„ , septische 503. 504
„ , syphilitische 506
„ , traumatische 492
„ , weisse 507
Pneumonoconiosis anthracotica 493
„ siderotica 493
Pneumothorax 511. 534
Pyopneumothorax 534
Rotz 536
Schluckpneumonie 485. 495
Scrofulose 519
Siderosis 493
Splenisation 472
Syphilis 491. 506. 537
Tuberculose 491. 505, 506. 516
Vaguspneumonie 485. 495
Verkalkung 483
Verunreinigungen 492
Zerreissung 511
**Lungenseuche 504**
**Lupus 165. 183. 184. 234. 242**
**Luxatio**, congenita 928
„ , Deformations- 900. 905
„ , Destructions- 920
„ , spontanea 875. 876
**Lymphadenom 116. 117**
**Lymphangiectasie 87**

**Lymphangiom** 87
**Lymphangoitis** 85
**Lymphdrüsen** 101—119
Adenie 117
Atrophie 102
Bau 101
Bubonen, acute 106. 108
„ , harte 114
Degeneration, amyloide 102
„ , fettige 104
„ , hyaline 103
„ , käsige 104. 108. 110
Erweichung, bei Staubablagerung 106
Fremdkörper 105
Geschwülste, primäre 114
„ , secundäre 119
Hodgkin'sche Krankheit 117
Hyperplasie, fibröse 109
„ , grosszellige indurative 111
„ , kleinzellige verkäsende und vereiternde 110
Induration 106. 108. 109
Lymphadenitis acuta 106—108
„ chronica 108—114
„ scrofulosa 110
„ syphilitica 114
Lymphadenom, weich 116
„ , hart 117
Lymphom 109
„ , leukämisch 117
„ , lymphatisch 117
„ , malignes 117
Lymphosarcom 116. 117
Nekrose 104. 108
Pigmentablagerung 105
Pseudoleukämie 117
Sarcome 118. 119
Tuberculose 112—114
Verkalkung 104
**Lymphe** 3. 84
**Lymphgefässe** 85—88
Carcinom, Verbreitung auf dem Lymphweg 88
Endotheliom 88
Lymphangiectasie 87
Lymphangiom 87
Lymphangoitis 85
Makrocheilie 87
Makroglossie 87
Perilymphangoitis 85
Tuberculose, Verbreitung auf dem Lymphweg 86
Verschluss von Lymphgefässen (ductus thoracicus) 86
**Lymphom** 100. 117
**Lymphoma** malignum 22. 117
**Lymphosarcom** 116

**M.**

**Magen** 262—278
Adenoma destruens 277
Aetzung 270
Allgemeines 262—265
Amyloidentartung 263
Atrophie 263. 267. 268. 269
Blutung 272
Carcinom 275
Entzündung 267—270
Erosion, hämorrhagische 272
Erweichung 264
Erweiterung 265. 266
Etat mamelonné 269
Formveränderung, partielle 266
Gastritis 267
Gastromalacie 264
Geschwülste 275
Hypertrophie 266. 267
Katarrh 267
Melaena neonatorum 273
Missbildung 265
Phlegmone 270
Pigmentinduration 269
Polypen 267
Polyposis 269
Ulcus rotundum 273
Verengerung 266
**Makrocephalus** 236
**Mamma** 1111
Abscess 1114
Adenofibroma acinosum 1116
„ vesiculosum 1119
Bindesubstanzgeschwülste 1116.
Carcinom 1120
Cysten 1114. 1118
Cystoadenom 1119
Cystosarcom 1118
Galactocele 1113
Hypertrophie 1115
Mastitis 1113
Milchcyste 1113
Milchbruch 1113
Missbildung 1112
Paramastitis 1114
Parasit 1122
Schrunden 1113
Tuberculose 1114
Warze, Ekzem 1113
„ , Geschwür, syphilitisches 1113
**Makrocheilie** 87. 245
**Makrocyten** 23
**Makroglossie** 87. 245
**Malum** articulorum senile 900
**Maul- und Klauenseuche** 240
**Mandeln** 254

**Muskel,**
Knochenbildung 993
Myositis 989
„ ossificans 991
Nekrose 982. 990
Parasit 995
Pseudohypertrophie 983
Regeneration 986
Rhabdomyom 995
Rotz 993
Scrofuloderma 992
Syphilis 992
Trauma 987
Tuberculose 991
Verkalkung 982
**Muskelatrophie** spinale 616. 618
**Myelitis** 652. 656. 671. 673. 674. 675. 676
**Myelomalacie** 626
**Myelomeningocele** 585
**Myeloplaxen** 843
**Mykosis** fungoides 181
**Myocarditis** 57
**Myomalacia** cordis 45
**Myopia** 724. 743
**Myringitis** 815
**Myringomykosis** 815

N.

**Nabelschnur** 1103
**Nägel** 208. 212
**Nanosomie** 931
**Nävus** 142. 193. 195. 196
**Nase** 438—440
Coryza 438
Entzündungen 438. 439
Epistaxis 438
Geschwülste 440
Hämorrhagieen 438
Missbildungen 438
Ozaena 438
Parasiten 440
Polypen 439. 440
Rhinitis 438
Rhinolithen 440
**Nearthrose** 877
**Nebenhoden** 1008
Abscess 1011
Atrophie 1010
Cysten 1018
Entzündung 1010
Epididymitis 1010
Galaktocele 1018
Geschwülste 1018
Lageveränderung 1009
Lepra 1017
Missbildung 1008
Spermatocele 1018
Syphilis 1016
**Nebenhoden**
Tuberculose 1044
**Nebenniere** 435. 436
„ accessorische 436
**Nephrolithiasis** 379
**Nerven, periphere** 700—718
Amputationsneurom 709
Bau 700
Degeneration 701. 702. 703. 704. 706. 712
Entzündung 711
Fibroma molluscum 717
Geschwülste 715
Neuritis 711
„ ascendens 713
„ descendens 713
„ disseminata 714
„ leprosa 714
„ multiplex 714
„ prolifera 713
„ syphilitica 714
„ tuberculosa 714
Neurofibroma plexiforme 718
Neurom 716
Panneuritis epidemica 714
Polyneuritis 714
Rankenneurom 718
Regeneration 706—711
**Nervensystem** 556—718
Allgemeines 575
Bau und Function 556
**Neurofibrom** 198
**Niere** 351—426
Abscess 403. 423
Actinomykose 404
Anämie 364
Argyrie 376
Arteriosklerose 368
Atrophie, anämische 365. 366
„ , angeborne 353
„ , arteriosklerotische 368
„ , entzündliche 410. 414
„ , senile 367
Bau 357. 381
Blutinfarct 375
Bright'sche Krankheit 394. 396
Cirrhose 392. 411
Concremente 377
Cylinder 363. 367. 380. 381
Cyste 419
Cystenniere, fötale 420
Degeneration, albuminoide 382
„ , amyloide 388
„ , fettige 386
„ , glykogene 386
„ , hydropische 384. 385
„ , nekrotische 384.
Dystopie 355
Entwicklung 352
Entzündung, hämatogene 390—418

**Niere**
Fettniere, entzündliche 409
Gallenpigmentinfarct 376
Geschwülste 424
Gicht 378. 386
Glomerulonephritis, acute 397
„ , chronische 410
Grosse bunte Niere 409
Grosse weisse Niere 409
Hämoglobininfarct 376
Hämoglobinurie 377
Harncylinder 368
„ , colloide 367. 381
„ , epitheliale 380
„ , hyaline 380
„ , körnige 380
„ , wachsartige 381
Harnsäureinfarct 377
Hufeisenniere 354
Hydronephrose 420
Hydrops renalis 420
Hyperämie 361. 362
Hypertrophie 362
Induration, cyanotische 363
Infarct 371
Leukämie 375
Methaemoglobinurie 377
Missbildung 353
Narbe 373
Nekrose 374. 384—386
Nephritis acuta 391. 397. 398. 400. 403
„ chronica indurativa 392. 411
„ „ haemorrhagica 410
„ „ parenchymatosa 392. 405.
„ haematogena 390—418
„ , klinische Formen 391
„ syphilitica 418
„ tuberculosa 417
Nierengries 377
Nierensteine 377
Oedem, entzündliches 398
Parasiten 426
Paranephritis 423
Pigmentinfarct 375
Pyelonephritis 421. 423
Pyonephrose 423
Schrumpfung, arteriosklerotische 368
„ , embolische 373
„ , indurative 411. 415
Schwellung, trübe 382
Silberinfarct 376
Syphilis 418
Tuberculose 417
Verlagerung 354. 355
Wanderniere 355
Weisse Niere 387
**Nierenbecken**
Entzündung 421
Geschwülste 424
**Nierenbeken**
Missbildung 355
Nephrolithiasis 379
Parasiten 426
Pyelitis 421. 422. 423
Steine 377
**Noma** 240

**O.**

**Odontinoid** 250
**Odontom** 250
**Oedem** 140. 217. 469. 471. 472
**Oedemspalten** 599
**Oesophagus** 257—261
Decubitalgangrän 261
Divertikel 258
Ektasie 258
Entzündung 260
Geschwülste 261
Mangel angeborner 257
Perforation 259
Ruptur 259
Stenose 257
Strictur 257
**Ohr,**
Aeusseres 807
Inneres 829
Mittleres 818
**Ohrblutgeschwulst** 807
**Ohrpolyp** 812. 817. 827
**Ohrtrompete** 826
**Oligämie** 16
**Oligocythämie** 16. 23
**Onychogryphosis** 208
**Onychomykosis** 212
**Oophoritis** 1043
**Opticus, nervus,**
Anämie 749
Atrophie 740
Bau 723
Entzündung 793. 794
Gliom 801
Hyperämie 747
Papillitis 793
Perineuritis 794
Stauungspapille 793
Syphilis 795
Tuberculose 795
**Orchitis** 1010
**Ossification,** normal 924
**Osteoblasten** 857. 859
**Osteoides Gewebe** 860. 958
**Osteomalacie** 848
**Osteomyelitis** 884. 888. 917. 923
**Osteophyt** 823
**Osteoporose** 844
**Osteopsathyrosis** 845. 847
**Osteosklerose** 864
**Ostitis** 884

**Ostoklast** 843
**Othaematom** 807
**Ovarium** 1037
Abscess 1043
Adenokystom 1050
Blutung 1042
Carcinom 1053
Corpus luteum 1041
Cysten 1047
Dermoid 1054
Entzündung 1043
Geschwülste 1053
Hydrops follicularis 1046
„ profluens 1047
Hypertrophie 1039
„ , folliculäre 1043
Kystadenoma papilliferum 1050
Kystoma multiloculare 1047
„ papilliferum 1048
Leukämie 1043
Missbildung 1039. 1040
Oophoritis 1043. 1044
Perioophoritis 1044
Tuberculose 1045
**Ovula Nabothi** 1064. 1068
**Ozäna** 438

**P.**

**Pachydermatocele** 199
**Pachydermie** 190
**Pachymeningitis** 695
**Panaritium** 179
**Panarthritis** 884. 892
**Pankreas** 346
**Pannus** 772
**Panophthalmie** 783. 785. 789
**Papillom** 181. 188. 193. 226
**Paracystitis** 430
**Parametritis** 1088
**Paraphimose** 1035
**Paralysis progressiva** 664
**Paramastitis** 1114
**Paranephritis** 423
**Parasynovitis** 884
**Paronychie** 208
**Parotitis** 256
**Parulis** 241. 249
**Pectus carinatum** 957
**Peliosis** 142
**Pellagra** 151
**Pelveoperitonitis** 1088
**Pemphigus** 169—173. 667
**Penis** 1034
Balanitis 1035
Epispadie 1035
Hypospadie 1034
Paraphimose 1035
Phimose 1035
Posthitis 1035
Praeputialsteine 1036
**Peribronchitis** 459. 460. 461. 463
**Pericard** 120—137
Concretion 130
Cor villosum 130
Geschwülste 135
Hämopericard 130
Hämorrhagieen 122
Hydropericard 123
Hydrops chylosus 123
Hyperämie 121
Parasiten 137
Pericarditis 125. 129
„ tuberculosa 134
Pneumopericard 130
Pyopneumopericard 130
Sehnenflecke 130
Tuberculose 132
**Perichondritis laryngea** 450
**Perilymphangoitis** 85
**Perimetritis** 1088
**Perioophoritis** 1044
**Periorchitis** 1023
**Periostitis** 825.
**Periostose** 865
**Periproctitis** 290
**Perispermatitis** 1025. 1026
**Peritoneum** 120—137
Ascites 123
Cysten 136
Dermoide 136
Endothelkrebs 135
Geschwülste 135
Hämorrhagieen 122
Hydrops chylosus 123
Hyperämie 121. 122
Parasiten 137
Peritonitis 125. 131
„ deformans 132
„ tuberculosa 135
Resorption 122. 123
Teratome 136
Tuberculose 132
**Perityphlitis** 289
**Perniones** 151
**Pes** calcaneus 954
„ equino-varus 953. 988
„ valgus 954. 956
**Petechien** 141
**Pharynx** 251
**Phimose** 1035
**Phlebitis** 65—73
**Phlebolithen** 10. 82
**Phlegmone** 178
**Phosphornekrose** 896
**Phthisis bulbi** 737
„ **pulmonum** 529
**Physometra** 1081
**Pinguecula** 727
**Pityriasis** 145. 146. 163. 203. 213
**Placenta** 1095. 1097.

**Placentarpolyp** 1108
**Plaque muqueuse** 164. 242
„ **opaline** 242. 244
**Plethora** 16. 17
**Pleura** 120—137
Empyem 131
Endothelkrebs 135
Geschwülste 135
Hämorrhagieen 122
Hydrops chylosus 123
Hydrothorax 123
Hyperämie 121. 122
Parasiten 137
Pleuritis 125. 130
„ tuberculosa 134
Pneumothorax 131. 511. 534
Pyopneumothorax 131. 534
Tuberculose 132
**Pneumonie** 472. 491. 492. 496. 503—509.
**Pneumonoconiosis** 493
**Pneumopericard** 130
**Pneumothorax** 131. 511. 534
**Pocken** 173
**Poikilocytosis** 23
**Poliomyelitis** 616. 618. 673
**Poliosis** 148
**Polyarthritis** rheumatica 892. 907. 910
**Polytrichie** 208
**Porencephalie** 579. 581
**Porrigo** 207
**Posthitis** 1035
**Praeputium** 1035
**Proctitis** 289
**Prostata** 1031
Concremente 1032
Hypertrophie 1033
**Prurigo** 164
**Psammom** 690. 699
**Pseudarthrose** 872
**Pseudohermaphrodismus** 1004. 1005
**Pseudoleukämie** 22. 100. 117
**Psoriasis** 162. 164. 242. 244
**Pterygium** 772
**Puerperalkrankheiten** 1558. 1560
**Purpura** 141. 142. 147
**Pustula** maligna 179
**Pyelitis** 421
**Pyelonephritis** 421. 423
**Pyonephrose** 423
**Pyosalpinx** 1059

R.

**Ranula** 247. 248. 256. 348
**Rachitis** 943
**Rectocele** 1086
**Reiskörner** 998
**Resection** 875
**Resorption**, lakunäre 843
**Respirationsapparat** 437—540
**Retina**,
Ablösung 739
Anämie 749
„ perniciöse progressive 754
Atrophie 738
Bau 722
Blutung 751. 752. 753. 755
Degeneration 738
„ cystische 738
„ Pigment- 791
Embolia arteriae centralis 749
Entzündung 788
Geschwülste 801
Gliom 801
Hyperämie 747
Leukämie 753
Oedem 755
Parasiten 802
Retinitis Brightica 789
„ chronica diffusa 790
„ hämorrhagica 752
„ herdförmige 790
„ pigmentosa 791
„ septica 788
„ syphilitica 792
„ tuberculosa 792
**Rhachischisis** 580
**Rhagaden** 159
**Rheumatismus** articularis 892. 907. 910
**Rhinitis** 438
**Rhinolithen** 440
**Rhinophyma** 200
**Rhinosklerom** 181
**Riesenwuchs** 929. 934
**Roseola** 140. 151. 213
**Rotz** 184. 234. 536
**Rückenmark** und Rückenmarkshäute 573—694
Abscess 657
Allgemeines 575
Amyelie 580
Anämie 593
Aneurysma dissecans 594
Atrophie 613. 619—622
„ der Ganglienzellen 603. 604. 618
Bau 563. 573
Bleivergiftung 622
Blutung 594
Bulbaerkernparalyse 616. 675
Cerebrospinalmeningitis epidem. 654
Commotion 629. 631
Compression 628
Corpora amylacea 606. 607
Cyste 601
„ apoplectische 596
Degeneration, absteigende 632
„ , aufsteigende 632
„ , gallertige 611
„ , graue 611. 647

**Rückenmark und Rückenmarkshäute**
Degeneration, graue, der Hinterstränge 635
„ , „ , harte 611. 647
„ der Ganglienzellen 603. 604. 618
„ der Nervenfasern 605. 607
„ , secundäre 631
Duchenne'sche Krankheit 616
Entwicklung 577
Entzündung 651
Erschütterung 629. 631
Erweichung, gelbe 625
„ , rothe 625
„ , weisse 625
Fettkörnchenzellen 606. 607
Function 563
Ganglienzellen, Degeneration 603. 604. 618
Geschwülste 684
Gliom 684. 686. 688
Heterotopie grauer Substanz 589
Hinterstränge, graue Degeneration 635
Hydromyelie 584. 598
Hydrops meningeus 600
Hydrorrhachis interna 584
Hyperämie 593
Hypertrophie 590
Ischämie 623
Käseknoten 680
Kinderlähmung 673
Lateralsklerose, amyotrophische 637. 641
„ , primäre 638
Leptomeningitis acuta serosa 651
„ chronica 659. 660. 668.
„ purulenta 652
Leukomyelitis 674
Meningitis 654
Meningocele 586
Meningomyelitis chronica 659. 662
„ purulenta 652. 656
„ syphilitica 681
„ tuberculosa 677
Mikromyelie 589
Missbildung 577—592
Muskelatrophie spinale 616. 618
Myelitis 671. 676
„ centralis 673
„ disseminata 675
„ purulenta 652. 656
„ transversa 674
Myelin 606
Myelomalacie 626
Myelomeningocele 585
Narbe, apoplectische 596
„ , sklerotische 611
Nervenfasern, Degeneration 605. 607
Neuroglia, Bau 611
**Rückenmark und Rückenmarkshäute**
Oedem 598. 599
„ blasiges 598. 601
„ entzündliches 599. 652
Oedemspalten 599
Paralysis spinalis spastica 636
Parasiten 693
Pigmentkörnchenzellen 606
Poliomyelitis 673
„ anterior chronica 616. 618. 673
Psammom 690
Quetschung 629
Regeneration 607. 608
Rhachischisis 580
Sklerose 611
„ diffuse 650
„ multiple 648
„ der Ganglienzellen 604
Spina bifida 585
Spinallähmung chronische atrophische 616
Strangdegeneration primäre graue 634
Strangsklerose 634
Syphilis 681
Syringomyelie 601. 602. 648
Tabes dorsualis 635. 640—643
„ „ spastica 638
Tuberculose 677
Tuberkel, solitär 660
Varicen 693
Verkalkung der Ganglienzellen 604
Wunden 668
**Rupia** 173

**S.**

**Saccharomyces** 243
**Sagomilz** 97
**Salpingitis** 1059
**Samenbläschen** 1029
**Samensteine** 1030
**Samenstrang** 1029
Haematom 1030
Hydrocele 1030
Varicocele 1030
**Scabies** 214
**Schädelformen** 935
**Schanker** 186. 187
**Scharlach** 149
**Scheide** 1055. 1083
Blasenscheidenfistel 1087
Condylom 1084
Cysten 1085
„ Luft-, 1085
Cystocele 1086
Emphysema 1085
Entzündung 1083
Geschwülste 1086
Geschwür 1084

**Scheide**
Hämatokolpos 1080. 1081
Kolpitis 1083
Kolpohyperplasia cystica 1085
Mastdarmscheidenfisteln 1087
Missbildung 1055. 1058
Papillom 1084
Parasiten 1086
Prolaps 1086
Rectocele 1086
Tuberculose 1086
Vaginitis 1083
„ emphysematosa 1085
Verengerung 1085
Verletzungen 1087
**Scheidenhaut** (Hoden) 1023
**Schilddrüse** 540—553
Adenom 542. 543. 544. 546
Atrophie 540. 549
Carcinom 546. 547
Cystadenom 543. 544
Gumma 550
Kropf 541
Nebendrüsen 541
Sarcom 547
Struma, Aetiologie 550
„ , congenita 541
„ , gelatinosa s. colloides 542. 543. 549
„ , hyperämica 541
„ , hypertrophica 541
„ , maligna 548
„ , parenchymatosa s. follicularis 542
Struma, Degeneration derselben 548. 549. 550
Struma, Degeneration amyloide 550
„ , „ colloide 549
„ , „ cystische 548. 550
„ , „ fettige 548
„ , „ hämorrhagische 548
„ , „ indurative 549
„ , „ nekrotische 548
Strumitis 550
Tuberculose 550
Thyreoiditis 550
Verkalkung 549
**Schleimbeutel** 997
Bursitis 998
Corpuscula oryzoidea 998
Ganglion 998. 999
Hydrops 998
Hygrom 998
„ tuberculöses 999
Haematom 999
**Schleimhäute** 216—236
Actinomykose 235
Allgemeines 216
**Schleimhäute**
Atrophie 219. 226
Degeneration, amyloide 219
„ , cystische 226
„ , fettige 219
„ , schleimige 219
Desquamation des Epithels 219
Entzündung 220—231
„ , croupöse 227
„ , diphtheritische 228
„ , gangränöse 230
„ , katarrhalische 221
„ , necrotisirende 228
„ , phlegmonöse 231
Geschwüre 218. 220. 225. 230
„ folliculäre 225
Geschwülste 235
Hämorrhagieen 218
Hyperämie 217
Hyperplasie 220. 225
„ glanduläre 226. 235
Lepra 234
Lupus 234
Narbe 230
Nekrose 218
Oedem 217
Papillom, entzündliches 226
Pigmentirung 218
Regeneration 220. 230
Rotz 234
Syphilis 233
Trachom 235
Tuberculose 232
**Schwangerschaft** 1093
„ extrauterine 1105
**Scoliose** 850. 955
**Scorbut** 142
**Scrofuloderma** 183
**Scrofulose** 519
**Scrotum** 1036
**Seborrhö** 203. 757
**Sehne** 996. 997
**Sehnenfleck** 130
**Sehnenscheide** 996
Corpuscula oryzoidea 998
Ganglion 999
Hydrops tendo-vaginalis 997
Hygrom 997
Tenosynovitis 996
Tuberculose 996
**Sequester** (Knochen) 886. 889
„ (Knorpel) 883
**Seröse Häute** 120
**Serotina** 1094
**Siderosis** 33. 493
**Skelet** 929. 931
**Sklera**
Bau 720
Entzündung (Skleritis) 768. 779.

**Sklera**
Geschwülste 799
Hyperaemie 746
Intercalarstaphylom 729
Staphyloma 729. 779
„ posticum 730
Syphilis 779
Tuberculose 779
**Sklerema** 192
**Skleroderma** 191
**Sklerose des Centralnervensystems** 611. 643. 650
**Sommersprossen** 143. 195. 196
**Soor** 243
**Speckmilz** 97
**Speicheldrüsen** 255
**Speichelfistel** 256
**Speiseröhre** 257
**Spermatitis** 1029
**Spermatocele** 1016
**Spina bifida** 585
„ ventosa 915
**Spinalparalyse, spastische** 638
**Splenisation** 472
**Splenitis** 93. 95
**Spondylitis** 905. 920
**Spondylolisthesis** 958
**Staar** 730
**Staphylom** 729. 730. 744. 745. 772. 779
**Stomatitis** 238
**Strangdegeneration** 634
**Striae gravidarum** 146
**Struma** 425. 435. 541—543. 548—550. 699
**Strumitis** 550
**Subluxation** 875
**Sykosis** 181. 206. 212
**Symblepharon** 727
**Synarthrose** 835. 854. 875.
**Synchondrose** 835. 893
**Synchysis** (Glaskörper) 737
**Syndesmose** 835. 856. 893
**Synechie** 772—780
**Synophthalmie** 578
**Synostose** 871. 881. 933
**Synovitis** 884. 892. 893. 898. 987
**Syringomyelie** 601. 602. 648.

## T.

**Tabes dorsualis** 635. 638. 640—643
**Taetowirung** 143
**Talipomanus** 954
**Tenosynovitis** 996
**Thränendrüse** 799
**Thrombenmole** 1097
**Thrombose** 5
**Thrombophlebitis** 11. 67.
**Thymus** 553
**Tonsillen** 254
**Tophus** 911
**Trachea** 451
**Trachom** 235. 760
**Traubenmole** 1097
**Trichiasis** 762
**Trichophyton** 212
**Trichorrhexis** 208
**Trichterbrust** 960
**Trommelfell** 814
**Tube** 1058. 1059
Entzündung 1059
Geschwülste 1060
Haematosalpinx 1059
Hydrops profluens 1059
Missbildung 1058
Pyosalpinx 1059
Salpingitis 1059
**Tumor albus** 919
**Tunica vaginalis propria testis** 1023
Blutung 1026 1028
Entzündung 1023
Galaktocele 1028
Geschwülste 1028
Haematocele 1027
Hydrocele 1024
Hydrops 1028
Parasiten 1028
Periorchitis 1023
Perispermatitis 1025
Syphilis 1027
Tuberculose 1027
Vaginitis 1023
**Tyloma** 188
**Typhlitis** 289
**Typhus** 296
**Tyrosin** 19

## U.

**Ueberbein** 999
**Ulcus rodens** 202
**Uraemie** 19
**Ureter**
Entwicklung 352
Entzündung 421
Missbildung 355
Parasiten 426
**Urticaria** 150. 151
**Uterus,**
Adenocarcinom 1073
Adenoma destruens 1073
Atresie 1058. 1080
Atrophie 1076
Blutung 1066
Carcinom 1075
Condylom 1072
Dysmenorrhoea membranacea 1064
Ektropium 1069
Endometritis 1067. 1068. 1070
„ decidualis 1096

**Uterus,**
Entzündung, puerperale 1109
Erosion 1069
Fibrom 1081
Fibromyom 1081
Fluor albus 1067
Geschwür 1069
„ , folliculäres 1070
Haematom 1108
Haematometra 1080
Hydrometra 1080
Hydrorrhoea 1096
Hyperplasie, cystische 1072
„ , einfache 1072
„ , glanduläre 1072
Hypertrophie 1077. 1078
Infarct 1077
Lageveränderungen 1061. 1063
Leiomyom 1081
Menorrhagie 1064
Metritis 1077
Metrorrhagie 1066
Missbildungen 1056. 1058
Ovula Nabothi 1064. 1068
Physometra 1081
Placentarpolyp 1108
Polyp 1072. 1073. 1082
Prolaps 1062
Puerperium 1107
Pyometra 1081
Sarcom 1076. 1083
Schanker 1070
Schwangerschaft 1093
Stenose 1053. 1080
Syphilis 1070
Thromben (Fleisch-) mole 1100
Tuberculose 1070

**V.**

**Vaccine** 176
**Varicen** 81
**Varicocele** 1030
**Variola** 141. 172—174. 767. 774
**Varix** 77. 83. 84
**Vasculitis** 66
**Vas deferens** 1029
**Verbrecherhirn** 591
**Verruca** 196
**Vibices** 141
**Vitiligo** 147
**Volvulus** 284

**W.**

**Wanderniere** 355
**Warzenfortsatz** 823
**Werlhof'sche Blutfleckenkrankheit** 142

**X.**

**Xanthelasma** 144
**Xanthoma** 144
**Xeroderma** 147
**Xerodermie** 203
**Xerophthalmie** 727
**Xerosis** 727

**Z.**

**Zähne** 248—251
Caries 249
Epulis 250
Geschwülste 250
Kiefercysten 250
Odontom 250
Odontinoide 250
Parulis 249
**Zirbeldrüse** 699
**Zottenkrebs** 431
**Zunge** 238—248
Actinomykose 243
Amyloidentartung 245
Aphthen 239
Atrophie 245
Cysten 247. 248
Geschwülste 246
Glossitis 241
Glossocele 245
Glossophytie 244
Haarzunge 244
Leukoplakia 244
Makroglossia 245
Plaques opalines 241
Prolapsus 245
Ranula 247. 248
Syphilis 241. 242
Tuberculose 242
**Zwitterbildung** 1604.

Frommann'sche Buchdruckerei (Hermann Pohle) in Jena.

# LEHRBUCH

DER

## ALLGEMEINEN UND SPECIELLEN

# PATHOLOGISCHEN ANATOMIE

UND

# PATHOGENESE.

FÜR ÄRZTE UND STUDIRENDE.

VON

**Dr. ERNST ZIEGLER,**

PROFESSOR DER PATHOLOGISCHEN ANATOMIE UND DER ALLGEMEINEN PATHOLOGIE AN DER UNIVERSITÄT TÜBINGEN.

**ANHANG.**

TECHNIK DER HISTOLOGISCHEN UNTERSUCHUNG PATHOLOGISCH-ANATOMISCHER PRÄPARATE.

JENA,
VERLAG VON GUSTAV FISCHER.
1885.

# TECHNIK

DER

# HISTOLOGISCHEN UNTERSUCHUNG

# PATHOLOGISCH-ANATOMISCHER

# PRÄPARATE.

FÜR ÄRZTE UND STUDIRENDE.

VON

**Dr. ERNST ZIEGLER,**

PROFESSOR DER PATHOLOGISCHEN ANATOMIE UND DER ALLGEMEINEN PATHOLOGIE
AN DER UNIVERSITÄT TÜBINGEN.

JENA,
VERLAG VON GUSTAV FISCHER.
1885.

## I. Allgemeines über die histologische Untersuchung*) pathologisch-anatomischer Präparate.

Die histologische Untersuchung pathologisch veränderter Gewebe, Gewebsflüssigkeiten und Organe, welche lebenden Individuen oder Leichen entnommen sind, wird theils an dem frischen, theils an dem erhärteten oder in besonderer Weise vorbereiteten Präparate vorgenommen**).

Zur Untersuchung mancher Flüssigkeiten genügt es, ein kleines Tröpfchen derselben auf einen Objectträger zu übertragen und mit einem Deckgläschen bedeckt unter das Mikroskop zu bringen. Häufig ist indessen ein besonderes Verfahren nöthig.

Bei Untersuchung von Geweben kann das nöthige Untersuchungsmaterial zuweilen einfach durch **Abstreichen** oder **Abschaben** einer frischen Schnittfläche oder durch Zerzupfen eines kleinen Gewebsstückchens gewonnen werden. Die abgeschabte Masse wird auf dem Objectträger in einem Tröpfchen Brunnenwasser oder in einer Kochsalzlösung von 0,8 % vertheilt, und es ist nur darauf zu achten, dass man nicht zu viel von dem Abgeschabten nimmt. Die Zusatzflüssigkeit darf dadurch nur leicht getrübt werden. Anwendbar ist das Verfahren z. B. dann, wenn man wissen will, ob eine Leber oder eine Niere verfettete Zellen enthält, oder was für Zellen der abstreichbare Saft einer Geschwulst oder einer infiltrirten Lunge enthält.

---

*) Das Verfahren, welches bei Obduction von Leichen einzuhalten ist, ist in dem preussischen „Regulativ für das Verfahren der Gerichtsärzte bei den gerichtlichen Untersuchungen menschlicher Leichen" vom 13. Februar 1875 angegeben. Näheres über die Ausführung der Sectionen enthält „Die Sectionstechnik" von Virchow, Berlin 1876, in welcher auch das Regulativ abgedruckt ist. Empfehlenswerth ist ferner: Wiener, Methodik, Diagnostik und Technik bei gerichtsärztlichen Obductionen menschlicher Leichen, Stuttgart 1882. Schemata zur Ausführung von Obductionen sind auch dem Reichsmedicinalkalender von P. Börner f. d. J. 1885 beigegeben.

**) Bei Abfassung des Nachstehenden wurde von der Voraussetzung ausgegangen, dass derjenige, welcher sich hier Rath holen will, bereits in praktischen Kursen der Histologie eine gewisse Kenntniss in der Technik der mikroskopischen Untersuchung sich erworben hat.

Das **Zerzupfen kleiner Gewebsstücke** wird ebenfalls in Wasser oder Kochsalzlösung vorgenommen. Regel ist: kleine Gewebsstücke zum Zerzupfen zu nehmen und die Zertheilung so lange als möglich fortzusetzen. Zur Anwendung kommt das Verfahren besonders bei Untersuchung von Muskeln, von Gehirn, Rückenmark und Nerven, und von manchen Bindesubstanzgeschwülsten. Bei Nerven und Muskeln ist darauf zu achten, dass die Stücke so excidirt werden, dass sie nur kurze Abschnitte von Muskel- und Nervenfasern enthalten, da längere Abschnitte sehr schwer von einander zu lösen sind.

Um das Zerzupfen zu erleichtern, empfiehlt es sich, kleine Stücke in eine Mischung von 2 Theilen Wasser mit 1 Theil Spiritus zu legen und nach 24 Stunden oder auch erst nach einigen Tagen und nach Erneuerung der Flüssigkeit zu untersuchen.

Genauere Untersuchungen, welche einen vollen Einblick in die Veränderungen der betreffenden Gewebe gestatten, erfordern eine **Anfertigung von Schnitten** (vergl. III.)

Wer ein Mikroskop kaufen will, lasse sich Cataloge verschiedener Firmen kommen, oder wende sich, falls er nicht selbst eine Wahl zu treffen sich getraut, an ein pathologisches Institut.

Als gute deutsche Firmen sind zu nennen: E. Hartnack in Potsdam, Waisenstrasse 39, E. Leitz in Wetzlar, W. u. H. Seibert in Wetzlar und Dr. Carl Zeiss in Jena.

Für die meisten Untersuchungen genügen die Objective III oder IV und VII von Hartnack, II und VII von Leitz, I und Va von Seibert, aa oder A, AA und E von Zeiss.

Für Bacterienuntersuchungen ist ein homogenes Immersionssystem nicht zu entbehren. Am häufigsten ist $^1/_{12}$ in Gebrauch und ist auch am allseitigsten zu verwenden.

Für den gewöhnlichen Gebrauch wählt man schwache Oculare.

Die Linsen von Zeiss sind durchgehends nicht unerheblich theurer als diejenigen der anderen Firmen.

Brauchbare Stative sind von 40 Mark an erhältlich, doch ist es rathsam, nicht zu kleine Stative zu nehmen, damit die verschiedenen Nebenapparate an demselben angebracht werden können. Zum raschen Wechsel der Objective ist ein Revolverobjectivträger für 3 bis 4 Systeme sehr wünschenswerth. Zur Untersuchung von Bacterien ist ein Beleuchtungsapparat nothwendig, der an der Unterfläche des Objecttisches angebracht wird. Am zweckmässigsten ist der Abbe'sche Apparat.

## II. Das Härten von Präparaten und die Entkalkung verkalkter Gewebe.

Sollen Präparate einer feineren mikroskopischen Untersuchung unterzogen werden, so ist es in den meisten Fällen geboten, dieselben zunächst zu härten und damit schnittfähig zu machen. Diese

**Härtung** gelingt um so vollkommener, je früher die Präparate nach dem Tode des betreffenden Individuums oder nach der Entfernung aus dem lebenden Körper in die Härtungsflüssigkeit gelangen. Besonders leicht werden die Gewebe des Nervensystemes durch Fäulniss für die Härtung und spätere Untersuchung untauglich gemacht.

Wenn danach ein Arzt Präparate behufs genauer mikroskopischer Untersuchung an ein pathologisches Institut einschicken will, so lege er dieselben zur Versendung in eine passende Härtungsflüssigkeit, oder schicke sie erst nachdem sie einige Tage in einer solchen gelegen haben. Vertrocknete und gefaulte Präparate sind nur schwer, oft auch gar nicht mehr mit Erfolg mikroskopisch zu untersuchen.

Die am häufigsten benutzte **Härtungsflüssigkeit** ist der **Alcohol** in einer Concentration von 90 bis 100 %. Kleine Präparate werden in toto eingelegt; von grösseren werden scheiben- oder würfel- oder säulenförmige Stücke abgeschnitten, deren Dicke 2 bis 3 Cm. nicht übersteigt. Die Menge des Alcoholes soll etwa fünfzehn bis 20 Mal grösser sein, als das Volumen der zu härtenden Stücke.

Ist die Menge des Alkoholes im Verhältniss zur Masse des Präparates nicht sehr bedeutend, so dass das vom Präparat abgegebene Wasser die Concentration des Alcoholes wesentlich verringert, so ist am zweiten, eventuell auch am vierten Tage der alte Alcohol ab- und neuer aufzugiessen. Werden viele Stücke zugleich gehärtet, so ist das Gefäss, in welchem sie liegen, von Zeit zu Zeit zu schütteln. Die Schnittfähigkeit ist je nach der Grösse und der Beschaffenheit des Präparates in 1 bis 6 Tagen erreicht.

Alcoholhärtung ist für die meisten Gewebe anwendbar, eine Ausnahme machen nur die Gewebe des Nervensystemes.

Sollen grössere Präparate, z. B. ganze Organe und Geschwülste für Sammlungen aufgehoben, nicht aber mikroskopisch untersucht werden, so wird das in ihnen enthaltene Blut durch Einlegen derselben in fliessendes Wasser bis zum Verlust der blutigen Färbung ausgezogen. Zur Aufbewahrung wird alsdann ein Alcohol mit einem Wassergehalt von etwa 20 bis 30 Procent benutzt, der so lange gewechselt wird, bis er sich nicht mehr trübt.

Die zweite in Gebrauch stehende Härtungsflüssigkeit ist die **Müller'sche Flüssigkeit**, eine wässerige Lösung eines Gemisches von 2 bis 2,5 % doppelt chromsaures Kali mit 1 % schwefelsaurem Natron. Eine vollkommene Härtung in dieser Flüssigkeit erfordert bei gewöhnlicher Temperatur zum mindesten zwölf Wochen. Die Flüssigkeit soll etwa das zwanzigfache des Volumens der zu härtenden Stücke betragen und ist im Allgemeinen am 2., 4. und 12. Tage zu wechseln.

Späterhin ist die Flüssigkeit dann zu erneuern, wenn sie trübe wird oder wenn sich Pilze entwickeln.

Die Präparate können in Müller'scher Flüssigkeit ein bis zwei Jahre aufbewahrt werden, doch ist es zweckmässig, der Flüssigkeit

nach Ablauf des 6. Monates ein Drittel Wasser zuzusetzen. Will man die Präparate länger aufheben, so werden sie 4 bis 6 Tage in fliessendem oder oft erneuertem Wasser ausgewässert und dann zwei Tage in eine Mischung von 1 Theil Spiritus und zwei Theile Wasser und weiterhin in Spiritus von ca. 90 % Alcoholgehalt eingelegt. Bildet sich ein Niederschlag, so wird der Spiritus nach etwa 8 Tagen gewechselt. Ein auf wenige Tage bis 2 bis 3 Wochen beschränktes Einlegen der Präparate in Müller'sche Flüssigkeit mit nachfolgender Härtung in Spiritus, wie es vielfach geübt wird, ist durchaus unzweckmässig und liefert schlechte, schwer zu färbende Präparate.

Der Vorzug der Härtung in Müller'scher Flüssigkeit gegenüber dem Alcohol beruht darin, dass die Schrumpfung der Gewebe geringer ist, dass die Zellen und die Zwischensubstanz sich besser erhalten und besser färben und dass auch das Blut sich erhält, während es im Spiritus grösstentheils zu Grunde geht. Sie ist überdies billiger als die Alcoholhärtung und hat gegenüber dieser nur den Nachtheil, dass die Härtung länger dauert. Nach WEIGERT gelingt es überdies, gute Härtungen in 8 bis 10 Tagen zu erzielen, wenn man die Präparate im Brütofen bei einer Temperatur von 30—40 ° C. härtet. Für Gewebe des Nervensystemes ist sie ausschliesslich anzuwenden.

Alcohol und Müller'sche Flüssigkeit reichen für die Bedürfnisse des Histologie treibenden Arztes vollkommen aus.

Unvermischte Lösungen von Chromsäure, die noch vielfach in Gebrauch sind, sollten als Härtungsflüssigkeiten ganz vermieden werden, da sie in die Gewebe nicht eindringen und da, wo sie zur Einwirkung kommen, die Gewebe so verändern, dass man vollkommen falsche Vorstellungen über den Bau derselben erhält. Lösungen von 0,1 bis 0,5 % können zur Fixation kleiner zarter Objecte benutzt werden, dürfen aber nur wenige Stunden zur Einwirkung kommen.

Für einzelne besondere Untersuchungen ist die **Osmiumsäure** in einprocentiger Lösung ein vortreffliches Härtungs- und zugleich Färbungsmittel.

Sie wird im Handel in Stückchen von einem Gramm in Glasröhrchen eingeschmolzen verkauft. Eine Lösung wird in der Weise hergestellt, dass man das Glasröhrchen in einem 100 gm destillirten Wassers enthaltenen Gefässe zerbricht. Da die Säure flüchtig ist und durch Licht reducirt wird, muss sie gut verschlossen und vor der Einwirkung des Lichtes geschützt werden. Sie wird durch organische Substanzen leicht reducirt, am raschesten durch Fette, langsamer durch Albuminate, wobei die betreffenden Zellen sich bräunen und schliesslich schwarz werden. Sie ist nur für Objecte von geringer Dicke anwendbar, da sie nicht in die Gewebe eindringt. Die Präparate werden 1—24 Stunden und mehr in Lösungen von 0,2—1,0 % eingelegt oder im geschlossenen Raume Dämpfen, welche sich aus einer geringen Menge von einprocentiger Lösung entwickeln, aus-

gesetzt. Letztere dringen besser in die Gewebe ein als die Lösung selbst.

Nach Vollendung der Fixation werden die Objecte ganz, oder in Schnitte zerlegt in Glycerin untersucht. Sie lassen sich nach sorgfältiger Auswässerung auch in Hämatoxylin färben. Objecte, welche durch Osmiumsäure gebräunt sind, dunkeln, sofort in Glycerin eingelegt, stark nach und es färbt sich auch das Glycerin schwarz. Um sie aufzuheben, legt man sie in Liquor Kali acetici 1 : 2 oder lässt sie einige Tage in Wasser oder in verdünntem Glycerin liegen und schliesst sie danach in Glycerin ein.

Ist ein Gewebe in grösserer Ausdehnung verkalkt, so muss man, um Schnitte machen zu können, die Kalksalze durch Säure in Lösung überführen. Die **Entkalkung** darf stets nur an vollkommen fertig gehärteten Präparaten vorgenommen werden, da frische oder unvollkommen gehärtete Präparate durch Säuren stark verändert werden. Kleinere Stücke, z. B. ein excidirtes Stück aus einem grossen Röhrenknochen oder ganze Knochen von Neugeborenen werden am besten in einer **concentrirten wässerigen Lösung von Pikrinsäure** entkalkt. Zweckmässig ist es, Pikrinsäure im Ueberschuss zuzusetzen, so dass das zu entkalkende Stück noch mit Pulver von Pikrinsäure bedeckt ist.

Die Tibia eines Neugeborenen, unzerschnitten eingelegt, ist in etwa drei Wochen entkalkt. Stücke von Knochen Erwachsener lassen sich schwieriger entkalken als solche von Neugeborenen oder von kleinen Kindern. Nimmt man sehr viel Flüssigkeit, was unbedingt nöthig ist, so genügt es, die Lösung zwei bis drei Mal abzugiessen und frisches Wasser aufzugiessen, eventuell auch Pikrinsäure zuzusetzen.

Grosse Knochenstücke, z. B. die Tibia eines Erwachsenen werden am besten in einer wässerigen **drei- bis fünfprocentigen Lösung von Salpetersäure** entkalkt.

Salzsäure und Chromsäure, welche noch vielfach in Gebrauch stehen, sind zur Entkalkung ungeeignet, letztere namentlich deshalb, weil die Präparate sich nach der Entkalkung nicht mehr gut färben lassen.

Nach Vollendung der Entkalkung, welche an der Weichheit und Biegsamkeit der Präparate erkannt, eventuell auch durch Einstecken einer Präparirnadel erprobt werden kann, werden die Präparate vier bis sechs Tage oder auch noch länger ausgewässert, dann in verdünnten und schliesslich in starken Spiritus gebracht. Gelingt es nicht, durch langes Wässern und durch Wechsel des Spiritus die Pikrinsäure ganz zu entfernen, so müssen späterhin die Schnitte so lange in destillirtem Wasser gewässert werden, bis sie ganz oder wenigstens nahezu ganz ihre gelbe Farbe verloren haben.

## III. Anfertigung und Aufbewahrung mikroskopischer Schnittpräparate.

Zur mikroskopischen Untersuchung geeignete Schnitte lassen sich sowohl von frischen als von gehärteten Präparaten gewinnen, werden indessen vornehmlich von letzteren hergestellt, da sie weit vollkommener werden, sich besser färben und auch besser zur Anfertigung von Dauerpräparaten verwenden lassen. Man darf es indessen, wo es angeht, nicht unterlassen, Schnitte von frischen Präparaten zu machen und in Wasser oder in Kochsalzlösung mit einem Salzgehalt von 0,8% anzusehen, da manche Eigenschaften der Gewebe bei der Härtung sich ändern.

Für manche Untersuchungen genügen **mit freier Hand geführte Schnitte,** welche mit einem scharfen auf beiden Seiten hohl geschliffenen Rasirmesser ausgeführt werden. Die Schneide des Messers muss vollkommen gerade verlaufen, darf also nicht gebaucht sein. Messer, welche an der dem Präparate beim Schneiden aufliegenden Fläche plan geschliffen sind, sind unzweckmässig.

Das zu schneidende Object wird mit dem Daumen und dem Zeigefinger der linken Hand gefasst, so dass es über die Radialseite des Zeigefingers etwas hervorragt. Es wird eine glatte Schnittfläche angelegt und von dieser möglichst dünne Scheiben abgeschnitten.

Die Klinge des Rasirmessers wird da, wo sie am Griff befestigt ist, mit dem Daumen und dem Zeigefinger der rechten Hand gefasst. Sie wird dann über die Schnittfläche unter leichter Neigung der Schneide gegen das Präparat gezogen, also nicht geschoben und auch nicht einfach aufgepresst. Bei kleinen Objecten kann man die Messerklinge auf die Radialseite des Zeigefingers auflegen und auf diese Weise eine Stütze für dieselbe gewinnen. Bei frischen Präparaten wird das Messer mit Wasser, oder besser mit verdünntem Spiritus, bei gehärteten mit starkem Spiritus befeuchtet. Die Schnittfläche darf niemals trocken sein.

Der Ankauf eines Doppelmessers zur Herstellung von Schnitten frischer Objecte ist überflüssig.

Vollkommenere Schnitte erhält man durch Anwendung von **Mikrotomen,** von denen folgende besonders empfehlenswerth sind.

1) **Zerlegbare Cylindermikrotome** aus Metall mit einer Schlussplatte aus Stahl liefern: Instrumentenmacher Hermann Süss in Marburg, Optiker Ernst in Zürich, Mechaniker Himmel in Tübingen und Andere.

Brauchbar für den Arzt ist nur ein zerlegbares Mikrotom, in welchem der Durchmesser des Hohlcylinders 12 bis 18 Mm, der Durchmesser der Schlussplatte vom Rande derselben bis zur centralen Oeffnung etwa 12 Mm beträgt. Zu einem solchen Instrument, dessen Preis je nach der Grösse und der Construction 12 bis 20

Mark beträgt, lässt sich jedes doppelt hohlgeschliffene Rasirmesser mit gerade verlaufender Schneide verwerthen, während eine grössere Schlussplatte oder eine grössere Cylinderweite ein eigens dazu construirtes Messer erfordern. Wer sich ein Messer zum Gebrauch des Mikrotoms machen lässt, thut indessen gut, die Klinge desselben um 2 bis 3 Ctm. länger zu bestellen als sie bei einem gewöhnlichen Rasirmesser ist.

Das Cylindermikrotom dient nur zum Schneiden gehärteter Präparate. Vertragen dieselben, was bei den meisten der Fall ist, eine gewisse Compression, ohne dass sie sich dabei erheblich verändern, so wird von dem zu untersuchenden Object ein Stück, dessen Breitendurchmesser kleiner ist als derjenige des Lumens des Mikrotoms geschnitten. Die einzelnen Theile des Mikrotoms werden auseinander genommen, das zurechtgeschnittene Stück in eine der auseinandergelegten Hälften des Cylinders eingebettet, der Cylinder durch Auflegen der anderen Hälfte geschlossen und oben und unten die Schlussringe angeschraubt. Als Einbettungsmasse benutzt man: gehärtete Amyloidleber, gehärtete gesunde Leber, Hollundermark etc., welche man sich mit einem Rasirmesser nach Bedürfniss zurechtschneidet.

Bei der Einbettung ist darauf zu achten, dass das zu schneidende Gewebe von dem je nach Bedürfniss so oder so geschnittenen Hüllgewebe allseitig umschlossen ist und durch die Schliessung des Cylinders mässig comprimirt wird. In derselben Weise wie ausgeschnittene Gewebsstücke werden ganze Präparate, falls sie nicht zu gross sind, eingebettet.

Gewebe, welche nicht gepresst werden dürfen, wie z. B. Rückenmark- oder Hirnstücke, werden in den geschlossenen Cylinder eingeschmolzen. Es geschieht dies am besten mit weichem Paraffin sog. Solarparaffin, welches so ziemlich dieselbe Consistenz besitzt, wie ein gut gehärtetes Rückenmark.

Das Einschmelzen wird in der Weise bewerkstelligt, dass von dem erwärmten Paraffin eine ganz geringe Menge in den geschlossenen Cylinder eingegossen, bei Eintritt der Erkaltung das zu untersuchende Stück in den Cylinder eingesetzt und der frei bleibende Raum mit warmem Paraffin ausgefüllt wird. Das Präparat muss vor dem Einschmelzen abgetrocknet werden. Allfällig bei Einschmelzung sich bildende Gasblasen werden durch Berührung derselben mit einer erhitzten Scalpellspitze entfernt.

Die Anlegung von Schnitten ergibt sich aus der Construction des Mikrotoms. Durch Drehung der am Stempel angebrachten Mikrometerschraube wird das im Cylinder liegende Gewebsstück vorgeschoben. Das Messer wird beim Schneiden mit Alkohol befeuchtet, auf die Schlussplatte aufgelegt und über die Cylinderöffnung hinübergezogen.

Cylindermikrotome mit Halter zur Befestigung am Arbeitstisch sind nicht practisch. Ebenso ist von Mikrotomen mit einer gläser-

nen Verkleidung der Schlussplatte abzurathen. Nicht zerlegbare Cylindermikrotome sind für den practischen Arzt unbrauchbar.

2) Die **Schlittenmikrotome** sind die vollkommeneren Instrumente und man erhält mit ihnen feinere Schnitte als mit den Cylindermikrotomen, doch ist ihr Preis erheblich höher und schwankt zwischen 60 bis 250 Mark.

Gute Schlittenmikrotome liefern die Instrumentenmacher: H. Katsch in München, Schillerstrasse 13; R. Jung in Heidelberg (Mikrotom nach Thoma); Wichmann in Hamburg, Grosse Johannisstrasse 17; C. Reichert Wien VIII, Bennogasse No. 26; Optiker Erbe in Tübingen und Optiker Zeiss in Jena.

Der Gebrauch des Schlittenmikrotomes ergibt sich aus seiner Construction. Das zu schneidende Object wird entweder in einen Hohlcylinder eingeschlossen und aus demselben wie bei den Cylindermikrotomen vorgeschoben oder es wird durch eine Klammer festgehalten oder auf einem in die Klammer eingesetzten Korkstück festgeklebt. Bei dem letztgenannten Verfahren, welches am häufigsten zur Anwendung kommt, schneidet man sich von dem zu untersuchenden Präparat eine dicke Platte zurecht und klebt dieselbe mit Hülfe von honigdickem Gummischleim auf ein Korkstück fest. Durch ein mehrstündiges Eintauchen desselben in starken Spiritus wird der Gummi hart und es kann der Kork in die Klammer des Mikrotomes eingesetzt und das Präparat geschnitten werden.

In derselben Weise werden meist auch kleine Objecte, welche man ganz schneiden will, schnittgerecht gemacht. In anderen Fällen empfiehlt es sich mehr, die Objecte in Paraffin, dessen Härte durch Mischung von weichem und hartem Paraffin nach Bedürfniss gewählt werden kann, einzuschmelzen und so zu schneiden. Man verfertigt sich dazu kleine Papierkästchen, steckt das Präparat im Inneren derselben durch eine feine Stecknadel fest und füllt das Kästchen mit warmem flüssigem Paraffin. Nach dem Erkalten wird das Kästchen weggenommen und das Paraffinstück zum Einsetzen in die Klammer des Mikrotomes zurecht geschnitten.

Sind die Präparate, wie z. B. Lungenstücke durch die gewöhnlichen Härtungsverfahren nicht hinlänglich fest und schnittfähig zu erhalten, so legt man kleine Stücke des gehärteten Präparates einige Stunden in Wasser uud sodann 24 bis 48 Stunden in eine dickflüssige, wässerige oder zur Hälfte Glycerin haltige Lösung von Gummi arabicum und bringt sie von da für zwei Tage in starken Spiritus, in welchem das Wasser ausgezogen und der Gummi ausgefällt wird. Der Grad der Härte, welchen das Präparat dadurch erhält, hängt von der Concentration und der Menge des Alcoholes ab.

Ein weiteres gutes Verfahren, zarte kleine gehärtete Gewebsstücke schnittfähig zu machen, ist von Calberla angegeben. Das in einem Papierkästchen festgesteckte Präparat wird dabei in Hühnereiweiss eingeschlossen, welches man durch Zerreiben des gesammten Inhaltes frischer Hühnereier in einem Porzellanmörser und durch Coliren desselben durch Leinwand zum Aufguss geeignet

gemacht hat. Die Kästchen werden 2 bis 4 Tage Alkoholdämpfen von höchstens 30° Celsius ausgesetzt und dann in Alcohol nachgehärtet.

R. JUNG in Heidelberg liefert einen Apparat zur Härtung in Alcoholdämpfen zu 22 Mark und gibt in seinem Catalog auch das dabei zu beobachtende Verfahren an.

Eine dritte Methode (SCHIEFFERDECKER), zarte und leicht auseinanderfallende Gewebe in sehr feine Schnitte zu zerlegen, beruht wesentlich auf einer Durchtränkung und einem Einschluss derselben in Celloidin (Bezugsquellen für Celloidin, s. Cap. IV).

Die gehärteten und durch Einlegen in absoluten Alcohol wasserfrei gemachten Präparate werden ein bis zwei Tage in eine Mischung von absolutem Alcohol und absolutem Aether ana und von da in eine Lösung von Celloidin, eine dem Collodium ähnliche Substanz, welche in einem Gemisch von Alcohol und Aether ana gelöst wird, eingelegt und in derselben je nach der Grösse zwei bis zehn Tage liegen gelassen. Hienach werden sie mit einer Schicht anhaftenden Celloidins auf ein zum Einsetzen in die Klammer des Mikrotomes geeignetes Korkstück gelegt und so lange frei stehen gelassen, bis sie durch Eintrocknung mit dem Kork verklebt sind. Danach werden sie mit dem Kork in 80 procentigem Alcohol gehärtet und bis zum Schneiden aufbewahrt.

Da das Nelkenöl das Celloidin löst und die Schnitte darin auseinanderfallen, so wird der Einschluss der Schnitte in Kanadabalsam durch Bergamottöl vorbereitet.

Eine besondere Erwähnung verdienen noch die **Gefriermikrotome**, wie sie KATSCH, JUNG und Andere liefern. Man hat geglaubt, sie namentlich zur Anfertigung von Schnitten von frischen Präparaten benutzen zu können und es lässt sich auch nicht leugnen, dass sie vielfach zur Erkennung der Verbreitung der pathologischen Veränderung in einem dem Körper eben entnommenen Organ dienen können. Die feinere Structur der Gewebe erleidet dagegen so bedeutende Veränderungen, dass man von der Vornahme einer feineren Untersuchung meist abstrahiren muss. Sehr brauchbar ist dagegen das Gefriermikrotom zur Anfertigung von Schnitten von Geweben, welche in Müller'scher Flüssigkeit vollkommen ausgehärtet sind, ebenso auch von Geweben, welche mit Celloidin durchtränkt sind. In Alcohol gehärtete Präparate nehmen eine Mittelstellung ein, indem sie beim Frieren bald unverändert bleiben, bald mehr oder minder verderben und zur Untersuchung untauglich gemacht werden.

Kleine Präparate können ganz gefroren werden. Von grösseren schneidet man eine etwa 2 bis 4 Millimeter dicke Scheibe ab, durchtränkt sie vollständig mit Wasser und legt sie nass auf die am Mikrotom befestigte Metallplatte. Die Kälte wird durch Zerstäubung von Aether hervorgerufen. Das Präparat wird bis es angefroren ist, mit dem Finger leicht auf die Unterlage festgedrückt.

## IV. Allgemeines über die Behandlung mikroskopischer Objecte mit Reagentien und Färbemitteln.

Bezugsquellen für Reagentien, Farbstoffe, Einbettungsmassen, Kanadabalsam, Maskenlack etc.: Dr. Georg Grübler, Leipzig, Dufourstrasse No. 17; Heinrich Sohncke, Halle a.S., grosse Steinstrasse No. 2; Dr. Hermann Rohrbeck, Firma J. F. Luhme und Co. Berlin N. W., Friedrichstrasse No. 100; Dr. Robert Muencke Berlin N. W., Luisenstrasse No. 58; F. Diehl, München, Neuhauserstrasse No. 33; J. Klönne und G. Müller, Berlin S., Prinzenstrasse No. 69; König, Berlin, Dorotheenstrasse, No. 35. Von Letzterem werden vom k. Gesundheitsamte die Anilinfarben bezogen (Johne).

Kleine der mikroskopischen Untersuchung direct zugängliche **frische Objecte**, sowie **Schnitte frischer Organe**, werden meistens in Kochsalzlösung von 0,8 % oder in Wasser untersucht, doch ist es häufig sehr fördernd, wenn sie mit Reagentien oder Färbemitteln behandelt werden.

Zur deutlicheren Sichtbarmachung zarter Objecte, wie z. B. von Harncylindern, Krebszellen etc. benutzt man mit Vortheil schwache **Jodlösungen.** Um solche rasch bereiten zu können, hält man sich eine Vorrathslösung von Jodkalium 6, Wasser 100, Jod 4 und verdünnt dieselbe zum Gebrauch mit Wasser. Man verbringt dabei das Object in eine hellgelbe Jodlösung oder setzt dem in Wasser liegenden Objecte einen Tropfen Jodlösung am Rande des Deckgläschens zu und saugt das Wasser vermittelst eines Stückchens Filtrirpapier weg. Sind die Objecte klein und schwimmen sie der Strömung im Wasser folgend leicht ab, so ist es besser, das Deckgläschen abzuheben und Wasser und Jodlösung mit der Präparirnadel zu mischen.

Vortrefflich eignet sich zur Fixirung und Bräunung oder Schwärzung kleiner Objecte, wie z. B. abgeschabter Leber- oder Nierenepithelien, Infusorien, **Osmiumsäure** in einprocentiger Lösung. Der Zusatz erfolgt wie beim Jod oder man setzt das auf dem Objectträger liegende Object Osmiumdämpfen aus.

In ähnlicher Weise können auch **Chromsäurelösungen** von 0,2 bis 0,6 % zur Behandlung kleiner Objecte auf dem Objectträger benützt werden.

**Essigsäure** wird gewöhnlich in Lösungen von 1 bis 2 Theilen Acidum aceticum glaciale in 100 Theilen Wasser benutzt. Sie bringt Leim gebende Substanzen zur Quellung und schliesslich zur Auflösung, schlägt Mucin nieder, macht die Umgrenzung der Zellkerne deutlicher sichtbar und hellt zuweilen auch das Protoplasma der Zellen auf. Sie wird mit Vortheil zur Untersuchung von Schnitten von frischen Organen benutzt, die dadurch aufgehellt werden und deren Kerne danach deutlicher hervortreten.

Methylviolett, Methylgrün, Methylenblau, Gen-

tianaviolett in ganz schwachen wässerigen oder 0,8 % kochsalzhaltigen Lösungen eignen sich sehr gut als Zusatzflüssigkeiten bei Untersuchung zelliger Gebilde, welche dadurch mehr oder minder intensiv gefärbt werden.

Will man von frischen Organen hergestellte Schnitte färben, so ist es zweckmässig, dieselben vor der Färbung kurze Zeit in Alcohol zu legen und sie dann zu behandeln, wie Schnitte von gehärteten Organen.

**Schnitte gehärteter Organe** werden mit wenigen später aufgeführten Ausnahmen zunächst in destillirtes Wasser verbracht. Es ist dies namentlich dann nöthig, wenn sie in Farben, die nur in Wasser löslich sind, gefärbt werden sollen. Lagen die Gewebsstücke bis zum Schneiden in Müller'scher Flüssigkeit, so muss dieselbe durch öfters gewechseltes destillirtes Wasser möglichst vollständig aus den Schnitten ausgezogen werden. Letzteres ist erreicht, wenn das Wasser, in dem sie liegen, auch bei längerem Stehenlassen sich nicht mehr gelb färbt. Ausgewässerte Schnitte können ohne Weiteres in Glycerin untersucht werden, es wird indessen ihre Untersuchung durch Färbung sehr erleichtert und man verzichtet daher auf letztere nur selten.

Gefärbte Schnitte werden in Glycerin oder in Canadabalsam eingelegt und untersucht. Im ersteren Falle werden sie aus destillirtem Wasser in einen auf dem Objectträger liegenden Tropfen Glycerin verbracht, sorgfältig ausgebreitet und mit einem Deckgläschen zugedeckt. Will man sie aufheben, so wird um das Deckgläschen ein Rahmen von Maskenlack oder irgend einer anderen von den oben genannten Firmen gelieferten Kittmasse gezogen. Zum Einschluss in Canadabalsam werden die Schnitte aus dem Wasser 3—5 Minuten in starken Spiritus, 3—5 Minuten in Alcohol, 1—2 Minuten in Nelkenöl und von da auf den Objectträger verbracht. Der ausgebreitete Schnitt wird mit schwedischem Filtrirpapier abgetrocknet, mit einem Tropfen Canadabalsam bedeckt, das Deckgläschen aufgesetzt und der Canadabalsam, falls er dickflüssig ist, durch leichtes Erwärmen des Objecträgers über einer Spiritusflamme zur gleichmässigen Ausbreitung gebracht. Ein Einschluss des Deckgläschens ist nicht nöthig, da der Canadabalsam nach einiger Zeit hart wird.

Leicht ausführbare und die Untersuchung pathologisch-anatomischer Präparate wesentlich fördernde Färbungen sind folgende:

1) **Kernfärbungen.**

a. **Färbungen mit Hämatoxylinalaun.** Zehn bis zwanzig oder mehr Gramm Krystalle von Hämatoxylin werden in einem kleinen Fläschchen mit etwa zwanzig bis vierzig Cubikctm. absoluten Alcoholes übergossen, so dass eine concentrirte alcoholische Lösung entsteht, die noch überschüssige Hämatoxylinkrystalle enthält. Neben dieser als Vorrathsflüssigkeit dienenden Hämatoxylinlösung bereitet man sich eine einprocentige wässerige Lösung von Alaun und setzt derselben von der Hämatoxylinlösung so lange zu,

bis man eine helle blauviolette Flüssigkeit erhält. Diese Lösung dunkelt in wenigen Tagen sehr stark nach und kann dann zur Färbung benutzt werden. Vor der Benutzung wird die Flüssigkeit filtrirt. Am bequemsten ist es, wenn man in die Flasche mit der Färbelösung statt eines Stöpsels einen Glastrichter mit einem Filter von schwedischem Filtrirpapier einsetzt und die Hämatoxylinlösung jeweilen durch dieses Filter (dessen Papier Monate lang nicht gewechselt zu werden braucht) in eine grosse gläserne Uhrschale fliessen lässt. Nach dem Gebrauch giesst man die Flüssigkeit wieder in den in der Flasche befindlichen Trichter.

Die zu färbenden Schnitte werden in der Färbeflüssigkeit ausgebreitet, eventuell auch mit einer stumpfen Nadel etwas hin- und hergezogen. Je nach der Stärke der Lösung und nach der Färbbarkeit des Präparates ist die Färbung in zwanzig Secunden bis zwanzig Minuten vollendet.

Um den Effect der Färbung zu beobachten, wird einer der eingelegten Schnitte von Zeit zu Zeit in einer Schale mit destillirtem Wasser abgespült. Sowie eine hinlängliche blauviolette Färbung eingetreten ist, werden alle Schnitte in eine reichliche Menge destillirten Wassers gebracht. Weiterhin wird das Wasser so lange gewechselt, bis keine Farbe mehr ausgezogen wird. Ist dies erreicht, so werden die Schnitte mindestens sechs Stunden (am besten über Nacht) im Wasser gelassen. Durch das Auswässern wird die Farbe fixirt und es kann danach der Schnitt nicht nur in Kanadabalsam, sondern auch in Glycerin aufgehoben werden.

War die Hämatoxylinlösung frisch zubereitet, so dunkeln die Schnitte sehr stark nach. Bei alter Lösung ist das Nachdunkeln gering, die Schnitte erhalten nur einen mehr blauen statt violetten Ton. Sind die Schnitte überfärbt, so kann ein Theil der Farbe durch Einlegen der Schnitte in wässerige Alaunlösung wieder entfernt werden.

Hämatoxylinfärbung erhält sich Jahre lang unverändert, nur ist darauf zu achten, dass keine Säure mit den Schnitten in Berührung kommt.

b) Der **Alauncarmin** ist ebenfalls eine exquisite kernfärbende Farbe und findet danach eine ähnliche Anwendung wie das Hämatoxylin. Die Färbeflüssigkeit wird dadurch hergestellt, dass Carminpulver (etwa 1 Procent) in fünfprocentiger wässeriger Alaunlösung eine halbe Stunde oder länger gekocht und die Flüssigkeit filtrirt wird.

Die Farbe hat gegenüber Hämatoxylin den Vortheil, dass die Schnitte, auch wenn sie längere Zeit in der Färbeflüssigkeit liegen bleiben, sich nicht überfärben, dass das Auswässern der Schnitte nicht so lange Zeit erfordert und dass Säuren die Farbe nicht verändern. In dunkelroth gefärbten Lösungen sind die Schnitte von 5 bis 10 Minuten meist genügend gefärbt. Das Auswässern der Schnitte kann man nach 10 Minuten beenden, doch ist es besser,

falls man die Schnitte in Glycerin einlegen will, dies etwa eine Stunde fortzusetzen.

Carmin kann auch in einer kalt gesättigten wässerigen Lösung in Lithion carbonicum gelöst werden. 2,5 Gramm in 100 Gramm Lithionlösung gelöst färben frische und gehärtete Präparate in wenigen Secunden diffus. Um Kernfärbung zu erhalten, werden die Schnitte sofort in salzsauren Alcohol (1 Theil Salzsäure auf 100 Theile 70% Alcohol) eingelegt, von da in Wasser verbracht und entweder in Glycerin oder nach Behandlung mit absolutem Alcohol und Nelkenöl in Canadabalsam eingelegt (Orth).

c) Eine dritte empfehlenswerthe und leicht zu benutzende kernfärbende Farbe ist das **Gentianaviolett.** In einer concentrirten wässerigen Lösung färben sich Schnitte in wenigen Minuten sehr intensiv. Die überschüssige Farbe wird in Wasser und in absolutem Alcohol, der so lange gewechselt wird, bis er sich nicht mehr bläut, ausgezogen und die Präparate in Canadabalsam oder in Glycerin eingelegt. In derselben Weise wird mit concentrirter wässeriger Lösung von Methylenblau gefärbt, doch ist es gut, die Schnitte länger in der Farbe liegen zu lassen.

Ueber die Anwendung des Gentianaviolett, des Fuchsin, des Vesuvin und des Methylenblau, Anilinbraun etc. bei Untersuchung der Bacterien siehe Cap. VII.

2) **Diffuse Färbungen.** Unter den Farben, welche die Grundsubstanz der Gewebe färben, sind namentlich das neutrale carminsaure Ammoniak und das wasserlösliche Eosin zu empfehlen. Beide sind überdies werthvolle Färbemittel bei Untersuchungen des Nervensystemes.

a) Diffus färbendes **neutrales carminsaures Ammoniak** erhält man in der Weise, dass man etwa einen Kaffelöffel voll Carminpulver mit überschüssigem Ammoniak zerreibt und den rothen Brei in einen Kolben mit etwa $^1/_2$ bis $^3/_4$ Liter Wasser verbringt und so lange kocht, bis das überschüssige Ammoniak verflüchtigt ist. Die dunkelrothe Flüssigkeit lässt man offen stehen. Hat dieselbe einige Wochen so gestanden und einen hellrothen Bodensatz gebildet, so wird sie abfiltrirt und ist dann meistens zum Gebrauch fertig. Fallen die Färbungen nicht nach Wunsch aus, so lässt man die Lösung noch einige Zeit in einer verkorkten Flasche stehen. Jahre alte Carminflüssigkeiten pflegen die besten Färbungen zu geben.

Bei Färbung von Schnitten stellt man sich durch Eintröpfeln der concentrirten Lösung in eine Schale mit destillirtem Wasser eine hellrothe Lösung her und lässt die Schnitte ca. 24 Stunden in derselben liegen. Dabei ist darauf zu achten, dass die Schnitte nirgends aufeinander liegen, da in diesem Falle die Färbung unvollkommen wird. Dieselbe Flüssigkeit kann, wenn sie filtrirt wird, mehrfach benutzt werden und wird danach in eine Flasche zurückgegossen. Nach der Färbung werden die Schnitte gewässert und können sowohl in Glycerin als in Canadabalsam eingelegt werden.

b) Zu Färbungen mit **Eosin** bedient man sich einer ganz schwachen, hellrothen, opalescirenden, wässerigen Lösung von etwa 1 : 1000 bis 1500. Die Schnitte werden, sobald sie die gewünschte Färbung erlangt haben, in Wasser abgespült. Will man sie in Canadabalsam einlegen; so ist darauf Rücksicht zu nehmen, dass der Alcohol das Eosin auszieht. Sie dürfen also nicht zu lange im Alcohol liegen bleiben.

3) **Doppelfärbung von Schnitten.** Doppelfärbungen mit Hämatoxylin und Carmin werden stets in der Weise vorgenommen, dass man zuerst mit Hämatoxylin und dann mit neutralem Carmin färbt. Zwischen beiden Färbungen müssen die Schnitte mindestens 6 Stunden ausgewässert sein. Sie finden namentlich bei Untersuchungen des Nervensystemes und der Knochen Anwendung.

Bei Doppelfärbungen mit Alauncarmin und Eosin wird stets die Carminfärbung zuerst vorgenommen und die Schnitte erst nach gründlichem Auswaschen in Eosinlösung gelegt.

4) **Färbung von Gewebsstücken.** Bei manchen zarten Geweben, wie z. B. bei der Retina ist es oft wünschenswerth, nicht erst die Schnitte, sondern schon das noch unzerlegte Präparat zu färben. Flüssigkeiten, welche sich dazu eignen, sind die Beale'sche Carminlösung und eine Lösung von Bismarkbraun in verdünntem Spiritus.

Die **Beale'sche Carminlösung** wird nach folgendem Recept hergestellt:

| | |
|---|---|
| Carmin . . . . . | 0,6 |
| Liq. Ammon. caust. | 3,75 |
| Glycerin . . . . | 60,0 |
| Aq. dest. . . . . | 60,0 |
| Alcohol . . . . | 15,0 |

Der Carmin wird zuerst in einem Reagirröhrchen mit dem Ammoniak einige Minuten gekocht und nach dem Erkalten mit den übrigen Ingredienzien zusammengebracht. Wird die Flüssigkeit nach langem Stehen trübe, so setzt man einige Tropfen Ammoniak zu. In diese Flüssigkeit eingelegte Stücke färben sich je nach der Dicke in 2 bis 8 Tagen. Nach dem Durchfärben werden sie abgespült, in Alcohol verbracht und geschnitten. Die Schnitte können ohne Weiteres eingelegt werden. Bei Einschluss in Canadabalsam dürfen sie natürlich nicht mit Wasser in Berührung gebracht werden.

Von **Bismarkbraun** wird zum Durchfärben eine concentrirte spirituöse Lösung mit einem Alcoholgehalt von ungefähr 40 % hergestellt. Das nach wenigen Tagen durchgefärbte Präparat wird in absoluten Alcohol gelegt und ebenso werden auch die Schnitte bis zum Einschluss in Canadabalsam in absoluten Alcohol verbracht.

*Literatur:* Frey, *Das Mikroskop und die mikroskopische Technik, Leipzig 1881 und Grundzüge der Histologie, Leipzig 1879;* Dippel, *Grundzüge der allgemeinen Mikroskopie, Braunschweig 1885;*

Fol, *Lehrbuch der vergleichenden mikroskopischen Untersuchung, Leipzig 1884*; Friedländer, *Mikroskopische Technik, Berlin 1884*; Bizzozero, *Manuel de microscopie clinique, Bruxelles 1883*; Gierke, *Färberei zu mikroskopischen Zwecken, Zeitschr. für wissensch. Mikroskopie I 1884.*

## V. Untersuchung degenerativer Veränderungen.

1) **Nekrose.** Nekrotische Herde lassen sich, falls sie mit blossem Auge erkennbar und ihre Bestandtheile isolirbar sind, meist mit Vortheil frisch untersuchen, indem man abgeschabte Massen in Wasser oder Kochsalzlösung zertheilt oder herausgeschnittene Stücke zerzupft. Es ist dies z. B. anwendbar bei nekrotischen Herden in Gehirn, Niere, Leber, Herz, Muskeln, Lunge etc.

Nekrose einzelner Zellen oder kleiner Zellcomplexe muss an Schnitten untersucht werden und es eignen sich dazu sowohl in Alcohol als in Müller'scher Flüssigkeit gehärtete Präparate. Färbung mit Hämatoxylin oder Alauncarmin oder Gentianaviolett leisten ausgezeichnete Dienste, da nekrotische Herde sich schlechter färben als gesundes Gewebe und oft durch kernfärbende Farben gar nicht mehr gefärbt werden. Geronnene nekrotische Massen lassen sich mit Carmin und Eosin diffus färben.

2) **Einfache Atrophie und Pigmentatrophie** leicht isolirbarer Gewebsbestandtheile, wie z. B. von Muskeln und Nerven können an Zerzupfungspräparaten untersucht werden. Bessern Einblick erhält man durch Untersuchung gefärbter Schnitte von gehärteten Organen.

3) **Trübe Schwellung und hydropische Degeneration** von Zellen untersucht man am besten frisch an isolirten Zellen, welche durch Abschaben oder durch Zerzupfen aus dem Zusammenhang herausgelöst und in Wasser oder Kochsalzlösung zertheilt werden. Setzt man dem Untersuchungsobject verdünnte Essigsäure zu, so verschwindet die körnige Trübung der Zellen.

4) **Fettige Degeneration** von Zellen und Zellderivaten wird wie die trübe Schwellung am zweckmässigsten an frischen Präparaten untersucht, und zwar entweder an Isolationspräparaten oder an Schnitten. In angesäuertem Wasser werden Fetttröpfchen nicht gelöst. Zertheilt man verfettete Zellen in einer einprocentigen Lösung von Osmiumsäure (Bezugsquellen s. Cap. IV), so färben sich die Fetttropfen schwarz. Mit Osmiumsäure behandelte Schnitte frischer verfetteter Organe geben gute Bilder.

Bei Härtung in Alcohol wird das Fett aufgelöst. Bei Härtung in Müller'scher Flüssigkeit bleiben die Fetttropfen zum Theil erhalten, fliessen aber vielfach zu grösseren Tropfen zusammen. Gute und zum Aufbewahren geeignete Präparate erhält man durch Einlegen kleiner scheibenförmiger Gewebsstücke in Müller'sche Flüssigkeit, welcher etwa ein Viertel ihres Volumens einprocentige Ueber-

osmiumsäure zugesetzt ist. Nach 8 bis 14 Tagen wird das Präparat mit dem Gefriermikrotom geschnitten, die Schnitte sehr gut ausgewässert, einige Zeit in einer Schale mit Glycerin aufgehoben und dann in Glycerin eingelegt. Zur Färbung mit Ueberosmiumsäure eignen sich auch Schnitte von Präparaten, die nur kurze Zeit in Müller'scher Flüssigkeit gelegen haben. Die gefärbten Schnitte dürfen erst nach etwa 8 Tagen in Glycerin eingelegt werden, da sich sonst das Glycerin schwärzt. Sie werden in dieser Zeit in einer Schale mit Glycerin aufgehoben. Wenn man die mit Ueberosmiumsäure behandelten Schnitte nur ganz kurze Zeit in Alcohol liegen lässt, die durch Nelkenöl durchsichtig gemachten, auf den Objectträger gelegten Schnitte durch Aufpressen von feinem Filtrirpapier gut austrocknet und danach in harten, durch Erhitzen momentan flüssig gemachten Canadabalsam einschliesst, so erhält man ebenfalls brauchbare Dauerpräparate.

5) **Schleimig entartete Gewebe** werden am besten frisch untersucht. Essigsäure und Alcohol bewirken Gerinnung. Es ist danach zur Härtung Müller'sche Flüssigkeit zu nehmen und danach mit dem Gefriermikrotom zu schneiden.

6) Gewebe mit **Kolloid** können sowohl in Alcohol als in Müller'scher Flüssigkeit gehärtet werden.

7) Die **Amyloidentartung** wird am besten an Schnitten frischer oder mit Alcohol oder Müller'scher Flüssigkeit gehärteter Organe untersucht. Die Schnitte werden entweder in der in Cap. IV angegebenen Weise mit kernfärbenden Farben, event. auch noch mit Eosin oder Carmin gefärbt oder mit Jod oder Methylviolett behandelt.

Legt man Schnitte in eine hell weingelbe Jodlösung (s. (pag. 10), so nehmen die amyloiden Theile in kurzer Zeit eine dunkelbraune Färbung an, welche unter dem Mikroskope weinroth erscheint. Einlegen der mit Jod behandelten Schnitte in eine wässerige einprocentige Schwefelsäurelösung bewirkt entweder eine gesättigtere Braunrothfärbung oder eine schmutzig violette oder eine blaue oder grüne Färbung. Zuweilen nimmt Amyloidsubstanz schon bei blosser Jodbehandlung eine der letztgenannten Färbungen an.

Färbt man Schnitte amyloid entarteter Organe mit einer wässerigen Lösung von Methylviolett, legt dieselben danach in (durch Essigsäure) angesäuertes Wasser, so wird die Amyloidsubstanz rubinroth, das übrige Gewebe blauviolett gefärbt. Die Schnitte werden in Glycerin untersucht.

Corpora amylacea färben sich mit Jod intensiv weinroth bis schwarzbraun.

Amylumkörner färben sich mit schwacher Jodlösung ultramarinblau und sind dadurch sehr leicht nachzuweisen.

Cellulose färbt sich mit Jod gelb. Lässt man zu einem durch Jod gelb gefärbten, auf dem Objectträger ohne Zusatz ausgebreiteten und mit einem Deckgläschen bedeckten Pflanzenschnitt vom Rande des Deckgläschens aus reine Schwefelsäure zufliessen,

so färbt sich die Cellulose da, wo die Schwefelsäure frisch zur Einwirkung kommt, kornblumenblau.

8) **Glycogen** wird in der Weise nachgewiesen, dass man Schnitte möglichst frisch in absolutem Alcohol gehärteter Organe in eine schwache Jodlösung legt, in welcher das Glycogen sich weinroth färbt. Da in wässeriger Lösung das Glycogen ausgezogen wird, so benutzt man zur Färbung eine dickflüssige Gummilösung (Ehrlich), welche ein Procent Lugol'scher Lösung enthält und bewahrt die Schnitte auch in dieser Lösung auf.

9) **Hyalin entartetes Bindegewebe** untersucht man zweckmässig an Schnitten gehärteter Gewebe, welche doppelt gefärbt sind.

10) Mit **Kalksalzen imprägnirte Gewebe** untersucht man, sofern sie noch schneidbar sind, an ungefärbten oder gefärbten Schnitten frischer oder gehärteter Organe. In Wasser und Glycerin sind die Kalkkörner leichter zu sehen als in Schnitten, die in Canadabalsam eingelegt sind. Durch verdünnte Säure, z. B. Salzsäure, lässt sich die Entkalkung unter dem Mikroskope vornehmen.

11) **Pigmentbildung** in haemorrhagischen Zerfallsherden mit Pigmentkörnchenzellen und Hämatoidinkrystallen untersucht man frisch an Zerzupfungs- und Zertheilungspräparaten. Feste pigmenthaltige Gewebe werden nach Erhärtung geschnitten und ungefärbt oder gefärbt untersucht.

## VI. Untersuchung wuchernder und entzündeter Gewebe.

**Wuchernde und entzündete Gewebe** können im Allgemeinen sowohl in Alcohol, als auch in Müller'scher Flüssigkeit gehärtet werden und es gilt dies sowohl für hyperplastische Wucherungen, als auch für Geschwülste. Kommt es darauf an, Schrumpfungen der Gewebe möglichst zu vermeiden und das Blut in den Gefässen zu erhalten, so ist Müller'sche Flüssigkeit vorzuziehen. Zarte, zellreiche Gewebe, weiche Sarcome, myxomatöse Geschwülste, Gliome, Enchondrome etc. härten sich in ihr ebenfalls weit schöner, als in Alcohol.

Die Schnitte sind in erster Linie mit kernfärbenden Farben, welche die verschiedenen Zellformen in verschiedener Intensität färben, zu behandeln. Am dunkelsten färben sich die farblosen Blutkörperchen.

Will man genauere Untersuchung über die in wuchernden Geweben, z. B. in Geschwülsten enthaltenen **Zell-** und **Kernstructuren** und **Kerntheilungsfiguren** vornehmen, so müssen die Zellen, womöglich noch lebend in indifferenten Lösungen untersucht oder durch Reagentien fixirt und durch Farbe gefärbt werden. Von einer ganz frischen Schnittfläche abgestrichener Gewebssaft kann zunächst in Kochsalzlösung von 0,8 % untersucht werden. Von Arnold wird eine schwache Lösung von Methylgrün in einer Kochsalzlösung

von 0,6 % als ganz besonders geeignet zur Untersuchung von Zellen und deren Kernen empfohlen. Für manche Zwecke lassen sich mit Vortheil einprocentige Osmiumsäurelösungen, sowie Chromsäurelösungen von 0,2 bis 0,6 %, sowie die zur Fixirung der Zellkerne in Gewebsstücken empfohlenen Säuregemische anwenden.

Zur **Fixation von Kerntheilungsfiguren innerhalb von Geweben** werden kleine dünne nicht über 0,6 Ctm. dicke Gewebsstücke noch lebend in Fixationsflüssigkeit gebracht. Für manche Präparate genügen absoluter Alcohol, sowie Chromsäurelösungen von 0,2—0,6 %. Besser noch sind verschiedene von FLEMMING empfohlene Säuregemische, so z. B. eine wässerige Lösung von Chromsäure 0,25 %, Osmiumsäure 0,1 %, Eisessig 0,1 %; ferner ein wässeriges Gemisch von 15 Maasstheilen Chromsäurelösung von 1 %, 4 Theilen Osmiumsäurelösung von 2 %, ein Maasstheil oder weniger Eisessig. FOL empfiehlt zur Fixation von Kerntheilungsfiguren ganz besonders eine Mischung von 2 Maasstheilen Osmiumsäurelösung von 1 %, 25 Theilen Chromsäurelösung von 1 %, 5 Theilen von Essigsäurelösung von 2 % und 68 Theilen Wasser. Eine Mischung von 25 Theilen Chromsäurelösung von 1 %, 50 Theilen Essigsäurelösung von 2 % und 25 Theilen Wasser eignet sich nach ihm besonders zur Darstellung der Structur des Zellprotoplasma.

Bei allen diesen Fixationen muss man reichliche Flüssigkeit nehmen und dieselbe, wenn sie trübe wird, wechseln. Zur Fixation sind je nach der Grösse des Objectes eine Viertelstunde bis zu einem Tage und mehr nothwendig. In Säuregemisch fixirte Präparate können in Alcohol nachgehärtet oder sofort nach der Fixation gefroren geschnitten werden. Zur Färbung der gut ausgewässerten Schnitte eignen sich Hämatoxylin, Alauncarmin, Gentianaviolett etc. FLEMMING empfiehlt bei den durch ein stärkeres Säuregemisch fixirten Kernfiguren eine Färbung in starker, Alcohol haltiger Safraninlösung während eines Tages. Die Schnitte werden von da in absolutem Alcohol, der 0,5 % Salzsäure enthält, abgespült und theilweise entfärbt und von da in reinen Alcohol, sodann in Nelkenöl und Canadabalsam verbracht.

## VII. Untersuchung von Bacterien.

### A. Die mikroskopische Untersuchung der Bacterien in Flüssigkeiten und in Geweben.

1. **Bacterien in einer Flüssigkeit**, wie z. B. in Blut oder Eiter werden nach folgenden Methoden untersucht:

a. Auf einen sorgfältig gereinigten Objectträger wird ein gereinigtes Deckgläschen in der Mitte aufgelegt und durch eine Präparirnadel mit der linken Hand fest aufgepresst. Mit der rechten Hand wird der Docht eines wie eine Schreibfeder in der Hand gehaltenen Wachskerzchens über einer Flamme so lange erhitzt, bis

flüssiges Wachs in denselben einfliesst. Durch Aufsetzen des vom heissen Wachs durchtränkten Dochtes auf die Ecken des fest aufgedrückten Deckgläschens erhält man eine Befestigung desselben in einer solchen Lage, dass zwischen ihm und dem Objectträger ein dünner Capillarraum besteht. Ist der Objectträger auf diese Weise vorbereitet, so wird ein Tröpfchen der zu untersuchenden Flüssigkeit an den Rand des Deckgläschens gesetzt. Sowie dasselbe in den Capillarraum eingeströmt ist, wird der nach unten gehaltene Docht des Wachskerzchens abermals erhitzt, die Ränder des Deckgläschens damit wie mit einem Pinsel bestrichen, der Capillarraum allseitig abgeschlossen und die in demselben enthaltene Flüssigkeit dadurch vor rascher Verdunstung geschützt.

Das Verfahren ist besonders geeignet, wenn man Bacterien, z. B. Recurrensspirillen oder Milzbrandbacillen lebend untersuchen will und die mikroskopische Untersuchung nicht gut an demselben Orte, wo der Patient sich befindet, vorgenommen werden kann. Versieht man in der beschriebenen Weise vorbereitete Objectträger mit Schutzleisten, so kann man dieselben aufeinandergelegt in der Brieftasche bei sich tragen und die aufgefangene Flüssigkeit später auf seinem Laboratorium in Muse untersuchen. Ist der Verschluss gut ausgeführt, so hält sich die Flüssigkeit einige Tage.

b) Eine zweite Methode, Bacterien in Flüssigkeiten zu untersuchen, besteht darin, dass man die Flüssigkeit auf einem Deckgläschen oder einem Objectträger eintrocknet und danach färbt. Als Farben benutzt man Anilinfarben und zwar am häufigsten: Gentianaviolett 2,25 Gramm in 100 Gramm Wasser, Diamantfuchsin 2 Gramm in 15 Gramm Alcohol und 85 Gramm Wasser, Methylenblau in derselben Lösung wie Fuchsin. Die Flüssigkeiten werden vor dem Gebrauche filtrirt.

Ein Tröpfchen der zu untersuchenden Flüssigkeit wird auf einem gereinigten Deckgläschen mit einer ausgeglühten Platinnadel ausgebreitet und so an der Luft zum Eintrocknen gebracht. Nach vollständigem Trocknen wird das Deckgläschen mit einer Pincette so gefasst, dass die angetrocknete Flüssigkeit sich auf der oberen Fläche befindet. In dieser Lage wird das Deckgläschen drei Mal langsam durch eine Spiritus- oder nicht russende Gasflamme gezogen. Danach wird ein Tropfen der Farbstofflösung mit einem Glasstab auf die belegte Seite des Deckgläschens gebracht, auf derselben ausgebreitet und nach einigen Minuten wieder mit destillirtem Wasser abgespült. Das Deckgläschen wird danach an der unbedeckten Fläche mit Filtrirpapier getrocknet, mit einem Tröpfchen Wasser an der belegten Seite auf den Objectträger verbracht und mit einer starken Objectivlinse und schwachem Oculare ohne Einsetzung einer Blende untersucht. Wenn möglich, ist eine Oelimmersion und ein Abbé'scher Beleuchtungsapparat zu benutzen. Will man das Präparat aufbewahren, hebt man das Deckgläschen vom Objectträger ab, nimmt das Wasser mit Filtrirpapier weg, lässt

das Präparat vollkommen trocknen und legt es ohne Weiteres in Canadabalsam ein, der in Terpentinöl oder Xylol gelöst ist.

Mit diesem Verfahren, das nach Bedürfniss modificirt werden kann, können die meisten Bacterien in Flüssigkeiten gefärbt werden.

Ist eine Flüssigkeit sehr reich an Bacterien oder an zelligen Bestandtheilen, so wird eine ganz geringe Menge derselben in einem Tröpfchen Wasser auf dem Deckgläschen vertheilt und so aufgetrocknet. In ähnlicher Weise wird auch abgestrichener Gewebssaft vertheilt. Enthält eine aufgetrocknete Flüssigkeit Fett, so wird dasselbe vor dem Färben durch Alcohol und Aether ausgezogen und danach mit angesäuertem Wasser abgespült.

Wie auf dem Deckgläschen so kann die Eintrocknungsprocedur auch auf dem Objectträger vorgenommen werden. Zuweilen ist es von Vortheil, den reinen Objectträger über der Flamme so weit zu erwärmen, bis an dessen Unterfläche alle Wasserniederschläge, die sich zuerst bilden, verschwunden sind, und dann die zu untersuchende Flüssigkeit mit einem Scalpell aufzustreichen. Wird in der richtigen Weise verfahren, so trocknet die Flüssigkeit sofort ein und es bleibt dabei auch die Form der in derselben enthaltenen Zellen, z. B. der Blutkörperchen, gut erhalten.

Für einzelne Färbungen ist es von Vortheil, die Farbe in Anilinwasser aufzulösen. Letzteres wird in der Weise bereitet, dass man 5 Cctm. Anilinöl mit 100 Cctm. pilzfreiem destillirtem Wasser tüchtig schüttelt und dann filtrirt. Bedarf man nur wenig Farblösung, so bedeckt man den Grund eines Reagirröhrchens mit Anilinöl, das man in einer Flasche in Vorrath hält, füllt das Röhrchen zu zwei Drittel mit destillirtem Wasser, schüttelt und filtrirt in ein anderes Reagirröhrchen oder in eine Uhrschale. Die Farben (Gentianaviolett, Fuchsin, Methylviolett) werden aus einer concentrirten alcoholischen Lösung zugesetzt und zwar so lange, bis die Lösung gesättigt ist, was sich durch ein deutliches Opalesciren der Flüssigkeit anzeigt. In 10 Cbctm. Anilinwasser lösen sich ungefähr 15 Tropfen einer alcoholischen Gentianaviolettlösung. Da die in Anilinwasser gelösten Farben nach einiger Zeit verderben, so ist es zu empfehlen, die Farbelösung jeweilen frisch zu bereiten.

Sind die Deckglaspräparate zu stark gefärbt, so können sie durch Alcohol, Säuren und Jodlösungen in derselben Weise entfärbt werden, wie es unten für die Entfärbung der Schnitte beschrieben ist. Doppelfärbungen, durch welche die Bacterien in anderer Farbe sich färben, als die im Präparate vorhandenen Zellen, werden in derselben Weise vorgenommen wie bei Schnitten. Bei Tuberkelbacillen findet meist ein besonderes Verfahren Anwendung, welches auf pag. 22 u. 23 mitgetheilt ist.

Von Farben, welche zur Färbung von Bacterien noch häufig gebraucht werden, ist noch zu nennen: Anilinbraun, das man in einer Mischung von Wasser und Glycerin zu gleichen Theilen bis zur Sättigung löst. Nach der Färbung, die in wenigen Minuten beendet ist, werden die Präparate mit Glycerin abgespült und in

Glycerin aufgehoben. Die Farbe ist vornehmlich geeignet zur Herstellung von Präparaten, die photographirt werden können.

2. Sollen **Bacterien innerhalb von Geweben** nachgewiesen werden, so legt man kleine Stücke des zu untersuchenden Organes möglichst frisch in absoluten Alcohol. In Müller'scher Flüssigkeit gehärtete Organe eignen sich zwar ebenfalls für den Nachweis von Mikroorganismen in Schnitten, allein es ist dabei jeweilen nicht ausgeschlossen, dass ein Theil der Bacterien erst nach dem Tode des betreffenden Gewebes zur Entwickelung gekommen ist.

Sind die Präparate in Alcohol hinlänglich erhärtet, so werden von denselben in der gewohnten Weise Schnitte angefertigt. Für die meisten Spaltpilze, für alle Mikrokokken und für Milzbrandbacillen eignet sich ganz besonders Gentianaviolett, von dem die oben (pag. 19) angegebene Lösung benutzt wird. Andere für diese oder jene pathogene Spaltpilzform besonders geeignete Farbstoffe sind in der Uebersicht pag. 22 bis pag. 24 angegeben. Da Nelkenöl und Chloroform die basischen Anilinfarben extrahiren, so benutzt man zur Aufhellung der Schnitte besser Terpentinöl oder Bergamottöl, zum Einschluss derselben Canadabalsam, der in Terpentin oder in Xylol gelöst ist. Nelkenöl kann nur dann benutzt werden, wenn man die Schnitte vor dem Einschluss in Balsam gut trocknet.

In vielen Fällen genügt es, die in Gentianaviolett gefärbten Schnitte in absolutem Alcohol oder erst in angesäuertem Wasser und dann in Alcohol auszuziehen und in Terpentinöl oder in Canadabalsam zu untersuchen. Da indessen bei diesem Verfahren neben den Schistomyceten auch die Kerne der Gewebszellen gefärbt sind, so ist für viele Fälle ein von GRAM angegebenes Verfahren vorzuziehen, durch welches die Gewebszellen vollständig entfärbt werden, während die Spaltpilze ihre intensive Färbung beibehalten.

Das Verfahren besteht darin, dass man die Schnitte zunächst in einer frisch filtrirten und am besten auch frisch zubereiteten Lösung von Gentianaviolett in Anilinwasser, deren Herstellung auf pag. 20 beschrieben ist, färbt. Die Schnitte sind dabei direct aus absolutem Alcohol in die Farbe zu übertragen. Nach der Färbung kommen sie direct oder nach momentaner Abspülung in absolutem Alkohol auf 1—3 Minuten in eine schwache Jodlösung (Jod 1,0, Jodkalium 2,0, destillirtes Wasser 300,0) und werden von da in absoluten Alcohol verbracht. Ist in letzterem eine vollständige oder nahezu vollständige Entfärbung eingetreten, so werden die Schnitte in Nelkenöl oder in Terpentinöl untersucht oder in Canadabalsam eingeschlossen. Wünscht man dem entfärbten Gewebe eine Färbung zu geben, so werden die Schnitte nach der vollständigen Entfärbung in Alcohol durch wässerige Bismarkbraun- oder Vesuvinlösung braun gefärbt und danach in Canadabalsam eingeschlossen.

Das Verfahren liefert ausgezeichnete Präparate. Bei dem Suchen nach Mikrokokken sind Irrthümer dadurch möglich, dass die Körner der sog. Mastzellen sich nicht hinlänglich entfärbt haben.

In gut gefärbten Präparaten sind die Bacterien mit Leichtigkeit mit jedem guten stärkeren Objectivsystem aufzufinden. Colonieen sieht man schon bei schwacher Vergrösserung. Zur genaueren Untersuchung ist indessen eine Oelimmersion $^1/_{12}$ und ein Abbe'scher Beleuchtungsapparat nothwendig.

Hat man keine geeigneten Farbstoffe zur Verfügung, so kann man Bacterien durch Behandlung der Schnitte mit Essigsäure oder mit etwa zweiprocentiger Kali- oder Natronlauge, gegen welche sie (mit Ausnahme der Recurrensspirillen) sehr resistent sind, sichtbar machen. Irrthümer sind indessen leicht möglich.

3. **Uebersicht über die Färbung der verschiedenen pathogenen Bacterien.**

Die **Mikrokokken** färben sich gut mit Gentianaviolett, Methylviolett, Methylenblau, Bismarkbraun, Fuchsin. Die Kapsel der Pneumoniekokken (Friedländer) färbt sich mit Gentianaviolett und Fuchsin nur schwach, mit Bismarkbraun und Methylenblau dagegen nahezu ebenso dunkel, wie die Kokken selbst. Die Gram'sche Methode ist nur bei Färbungen mit Gentianaviolett anwendbar.

**Milzbrandbacillen** färben sich mit den am meisten gebräuchlichen Anilinfarben. In Schnitten färbt man sie mit Lösungen von Gentianaviolett in Anilinwasser und entfärbt mit der Gram'schen Methode. Sehr schöne Präparate erhält man auch (Weigert) durch folgendes Verfahren: Schnitte 2—5 Minuten in 1 % wässeriger Gentianaviolettlösung, Auswaschen in Alcohol, Eintauchen in Wasser, $^1/_2$ bis 1 Stunde in Pikrocarmin (von Grübler zu beziehen), sodann Alcohol, Nelkenöl, Canadabalsam.

**Leprabacillen** färben sich gut mit Gentianaviolett und Fuchsin und verhalten sich Farbstoffen gegenüber ähnlich wie Tuberkelbacillen. Am Deckgläschen oder Objectträger ausgestrichener Saft muss sofort nach dem Antrocknen gefärbt werden, da nach einiger Zeit die Färbung schlecht gelingt.

Babes empfiehlt eine Färbung in einer Lösung von salzsaurem Rosanilin in Anilinwasser, Entfärbung durch 33 % Salpetersäure und nachherige Kernfärbung in Methylenblau.

**Tuberkelbacillen** im Sputum werden in der Weise aufgesucht, dass man Theile desselben, namentlich die in demselben enthaltenen weissen Bröckel, zwischen zwei Deckgläschen zerquetscht und dann die Deckgläschen von einander abzieht. Nach Trocknung und Fixirung des Belages durch Erwärmen (s. p. 19) wird die Färbung vorgenommen. Als Färbemittel dienen frisch zubereitete Lösungen von Gentianaviolett oder Methylviolett oder Diamantfuchsin in Anilinwasser (s. p. 20). Hat man kein Anilinwasser zur Verfügung, so kann man auch eine zweiprocentige Lösung von Gentianaviolett, der man 0,5 % Liquor ammon. caust. zusetzt, benutzen (Weigert). Sowohl Deckgläschenpräparate als auch Schnitte werden am besten 24 Stunden gefärbt, dann in destillirtem Wasser abgespült, in einer Mischung von 3 Theilen Salpetersäure und 100 Theilen Alcohol in wenig Minuten entfärbt, in reinem Alcohol abgespült und in Terpen-

tinöl resp. Canadabalsam untersucht. Deckgläschenpräparate kann man auch in Wasser untersuchen. Will man das Präparat nachträglich aufheben, so lässt man es trocknen und schliesst es in Canadabalsam ein.

Die Färbung kann auch auf dem Objectträger vorgenommen werden, auf welchem man das Sputum sorgfältig ausgebreitet hat.

Blaue Tuberkelbacillenpräparate kann man mit Bismarkbraun, rothe mit Methylenblau nachfärben. Man benutzt dazu verdünnte wässerige Lösungen, damit die Färbung nicht zu intensiv wird.

Will man Deckgläschenpräparate rasch färben, so erreicht man dies (RINDFLEISCH) in der Weise, dass man die Farbe, z. B. Fuchsinlösung, in eine kleine Porzellanschale bringt, das Deckgläschen mit der belegten Seite nach unten vorsichtig auf die Flüssigkeit auflegt, so dass es schwimmt, und die Schale über einer Flamme so lange erwärmt, bis reichlich Dämpfe auftreten. Danach lässt man das Präparat noch 5 Minuten stehen und verfährt dann wie oben angegeben.

Zur Entfärbung kann man (GAFFKY) auch eine Mischung: ein Volum officineller Salpetersäure in 4 Vol. Wasser und danach gewöhnlichen Spiritus benutzen, ein Verfahren, durch welches die Entfärbung in wenigen Secunden bewerkstelligt ist.

GUTTMANN empfiehlt zur Entfärbung eine Mischung von ein Theil Salpetersäure in 100 Th. Spiritus mit 70% Alcoholgehalt.

ORTH benutzt zur Entfärbung eine Mischung von 1 Th. Salzsäure mit 100 Th. Spiritus, mit ungefähr 70% Alcoholgehalt.

Tuberkelbacillen lassen sich nach der Gram'schen Methode färben, doch muss man dabei das Gentianaviolett 12—24 Stunden einwirken lassen.

Schnitte, welche Prapäraten entstammen, welche nur in Müller'scher Flüssigkeit gehärtet sind, müssen vor der Färbung 24 Stunden in absolutem Alcohol und dann 48 Stunden in Fuchsin eingelegt werden.

**Rotzbacillen** färben sich mit concentrirter wässeriger Methylenblaulösung. SCHÜTZ empfiehlt eine Mischung von Kalilauge 1 : 10,000 und concentrirte alcoholische Methylenblaulösung zu gleichen Theilen, in welcher die Schnitte 24 Stunden liegen bleiben. Danach werden sie in angesäuertem Wasser abgespült, 5 Minuten in 50% und 15 Minuten in absolutem Alcohol, dann in Cedernöl oder Terpentinöl und in Canadabalsam eingelegt.

**Typhusbacillen** nehmen alle Färbungen nur unvollkommen an. Am besten gelingen Färbungen mit Gentianaviolett und Methylenblau, wenn man die Farbstoffe 24 Stunden einwirken lässt oder wenn man die Färbeflüssigkeit erwärmt.

**Cholerabacillen** werden aus dem Inhalt des Darmes in der Weise gewonnen (KOCH), dass man ein stecknadelkopfgrosses Schleimflöckchen mit einem Platindraht auf den Rand des mit dem Stuhl gefüllten Gefässes hinaufzieht und auf einem Deckgläschen ausbreitet. Nach dem Trocknen und Erhitzen des Deckgläschens werden

einige Tropfen der oben (pag. 19) angegebenen wässerigen Fuchsin- oder Methylenblaulösung aufgegossen und nach einigen Secunden mit destillirtem Wasser abgespült. Sodann wird mit Hülfe eines Oelimmersionsystems $^1/_{12}$ und eines Abbe'schen Beleuchtungsapparates in Wasser untersucht. Um sie in Schnitten aufzusuchen, wird der Darm in absolutem Alcohol gehärtet und die Schnitte in starker wässeriger Methylenblaulösung 24 Stunden gefärbt und dann wie gewöhnlich behandelt.

Babes empfiehlt, um die Bacillen in alten Darmpräparaten aufzusuchen, Färbung mit concentrirter alcoholischer Fuchsinlösung unter Erwärmen der letzteren. Der Schnitt kann dann mit schwacher Sublimatlösung oder mit schwacher Jod-Jodkaliumlösung entfärbt und danach mit Alcohol und Nelkenöl behandelt und in Canadabalsam eingelegt werden.

**Recurrensspirillen** färben sich in Trockenpräparaten von Blut mit Gentianaviolett, Methylviolett und Fuchsin. In Schnitten gehärteter Organe sind sie sehr schwer zu färben, doch gelingt es, nach Koch, mit braunen Anilinfarben. Durch Säuren und Alcalien, sowie durch destillirtes Wasser werden die frischen Spirillen zerstört.

### B. Das Verfahren bei Anlegen von Reinculturen*).

Zum Studium der morphologischen und physiologischen Eigenschaften der Bacterien ist es nöthig, dass von denselben **Reinculturen** angelegt werden. Man hat zu diesem Zwecke früher schon verschiedene Nährlösungen empfohlen und meist künstliche Nährlösungen in flüssiger Form benutzt. Nägeli bezeichnet als künstliche Normallösungen für Spaltpilze folgende: 100,0 Wasser, 1,0 weinsaures Ammonium, 0,1 Dikaliumphosphat, 0,02 Magnesiumsulfat, 0,01 Calciumchlorid; oder 100,0 Wasser, 1,0 Eiweisspepton oder lösliches Eiweiss, 0,02 Dikaliumphosphat, 0,04 Magnesiumsulfat, 0,02 Calciumchlorid. Für manche Spaltpilze muss die Concentration erhöht, für andere verringert werden.

Zur Herstellung von Reinculturen aus einem Bacteriengemisch sind flüssige Nährsubstrate nicht geeignet. Weit zweckmässiger sind feste Nährböden (Koch), welche man im Allgemeinen in der Weise herstellt, dass man Infusen von Fleisch, Heu, Weizen, Brod etc. 5—10 % Gelatine oder 1—3 % Agar-Agar zusetzt. Am häufigsten werden Fleischwasser-Pepton-Gelatine, Fleischwasser-Pepton-Agar-Agar und sterilisirtes gelatinirtes Blutserum benutzt.

Zur Bereitung der **Fleischwasser-Pepton-Gelatine** werden

*) Das in diesem Abschnitt Enthaltene ist im Wesentlichen den Berichten, welche Johne (Deutsche Zeitschr. f. Thiermed. XI) und Birdert (Deutsche Medicinalz. VI. 1884) über die von R. Koch geleiteten bacteriologischen Kurse im k. Gesundheitsamte gegeben haben, entnommen.

250 Grm frisch gehacktes, möglichst fettfreies Rindfleisch mit 500 Grm destillirten Wassers zusammengerührt, über Nacht auf Eis stehen gelassen und nach wiederholtem Umrühren durch ein feines Seihtuch in ein Becherglas gepresst. Die ausgepresste Flüssigkeit wird durch Nachfüllen von destillirtem Wasser auf 400 Cubctm gebracht, 4 Grm Peptonum siccum (= 1 %), 2 Grm Kochsalz (= 0,5 %) und 40 Grm (= 10 %) gewöhnliche weisse Speisegelatine zugesetzt. Ist letztere aufgequollen, so wird das Becherglas in einem Wasserbade bis zur völligen Lösung der Gelatine mässig erwärmt und dann mit einer gesättigten Lösung von kohlensaurem Natron sorgfältig neutralisirt und zwar so, dass empfindliches rothes Lackmuspapier leicht gebläut wird. Ist die Lösung zu alkalisch, so wird Milchsäure zugesetzt.

Hierauf wird das Ganze in einem Wasserbade ½ bis 1 Stunde lang bis zu völligem Ausfällen des Eiweiss gekocht und die Flüssigkeit heiss durch Filter von schwedischem Filtrirpapier in sterilisirte, mit Wattepfröpfen versehene Reagirgläschen filtrirt. Die Reagirgläschen werden nur zu einem Drittel gefüllt. Die Gelatine ist gelblich gefärbt und vollkommen klar. Nach dem Einfüllen werden die Reagirgläschen sofort wieder mit dem Wattepfropf geschlossen und ihr Inhalt die nächsten 4 Tage je einmal durch Erhitzen über einer Flamme oder in einem Wasserbade zum Aufkochen gebracht. Es ist dabei zu beachten, dass der Wattepfropf nicht von der aufkochenden Gelatine benetzt wird. Eine Trübung durch ausgefälltes Eiweiss darf sich beim Aufkochen nicht einstellen.

**Fleischwasser-Pepton-Agar-Agar** wird in ähnlicher Weise bereitet, nur wird statt Gelatine 1—3 % Agar-Agar zugesetzt.

**Blutserumgelatine** erhält man in der Weise, dass man möglichst reines Rinder- oder Schafblutserum in sterilisirte, mit einem Wattepfropf versehene Reagirgläser füllt und 6 Tage hindurch täglich eine Stunde auf 59 ° C. erwärmt. Dann wird es mehrere Stunden auf 65 ° erwärmt, bis es erstarrt. Das Blutserum selbst wird in der Weise gewonnen, dass man frisches Thierblut in einem sterilisirten verschlossenen cylindrischen Gefäss ein bis zwei Tage an einem kühlen Orte stehen lässt, wobei sich das Serum vom Blutknochen trennt und mit einer Pipette aufgesogen werden kann.

Da die Herstellung bacterienfreier Nährgelatine nicht ohne Schwierigkeiten ist, so ist dem Ungeübten zu rathen, fertige Nährgelatine in sterilisirten Reagirröhrchen zu beziehen. Dr. Carl Roth in Berlin N. Strassburgerstrasse No. 18 und Dr. Theodor Schuchardt liefern dieselbe nach den im k. Gesundheitsamte von Koch aufgestellten Vorschriften.

Fleischwasser-Pepton-Gelatine dient zu Culturen bei Zimmertemperatur oder jedenfalls unter 25 ° C., da sie sich bei höheren Temperaturen verflüssigt. Blutserum und Agar-Agar werden zu Culturen bei höheren Temperaturen benutzt.

Zur Anlegung der Culturen sind verschiedene Apparate und Utensilien nöthig. Die im k. Gesundheitsamte zur Verwendung

kommenden werden von Dr. Robert Muencke Berlin N. W. Luisenstrasse No. 58, sowie von Dr. Hermann Rohrbeck Berlin N.W. Friedrichstrasse No. 100 geliefert. Es sind indessen nicht alle in dem Catalog enthaltenen Apparate nothwendig. Bei den meisten Untersuchungen kann man mit wenigen Apparaten und Utensilien auskommen.

Alle Instrumente und Utensilien, welche bei Anlegung von Culturen benutzt werden, müssen vor dem Gebrauch sterilisirt werden. Es geschieht dies theils durch Waschungen mit wässerigen Sublimatlösungen von 1 $\frac{0}{00}$, theils durch Erhitzung. Wer einen Sterilisationskasten zur Verfügung hat, desinficirt die Reagirgläschen, Glasplatten etc. durch Erhitzung derselben auf 160° während 1 bis 2 Stunden. Ist ein Sterilisationsofen nicht zur Hand, so kann man Glasplatten und Reagirgläschen über einer Flamme stark erhitzen. Die verschiedenen im Gebrauche stehenden Nadeln sollen aus Platin bestehen und werden vor dem Gebrauche ausgeglüht.

Das bei **Herstellung von Reinculturen** im k. Gesundheitsamte übliche Verfahren ist folgendes:

Die in einem Reagirgläschen befindliche sterilisirte Nährgelatine wird in gelinder Wärme verflüssigt und von der zu untersuchenden Substanz (Wasser, Blut, Eiter, Schleimflocken aus dem Darm, von einer frischen Schnittfläche mit geglühtem Messer abgeschabte Gewebsmasse) ein Tröpfchen oder ein kleines Partikelchen mit Hülfe eines ausgeglühten und mit einer Oese versehenen Platindrahtes eingebracht und durch Schütteln in derselben vertheilt. Enthält die zu untersuchende Masse voraussichtlich reichlich Bacterien, so wird aus dieser Mischung im Originalglas vermittelst des wieder ausgeglühten Platindrahtes ein Tropfen oder auch mehrere in ein zweites erwärmtes Reagirgläschen mit Nährgelatine gebracht und durch Bewegungen des Drahtes oder durch Schütteln in derselben vertheilt. Von dieser kann eventuell noch eine dritte Uebertragung stattfinden. Der in dem Reagirgläschen steckende Wattepfropf ist unmittelbar vor der Impfung herauszunehmen und nach der Impfung sofort wieder einzusetzen.

Der Inhalt der inficirten Reagirröhrchen wird weiterhin, sobald er dem Erstarren nahe ist, jeder für sich auf eine sorgfältig gereinigte, durch starkes Erhitzen über einer Gas- oder Spiritusflamme oder in einem Sterilisationskasten desinficirte Glasplatte gegossen und mit einem durch Hitze desinficirten Glasstabe gleichmässig im mittleren Bezirk der Glasplatte ausgebreitet. Die verschiedenen Glasplatten werden auf kleinen Glasbänkchen übereinandergelegt und zwar so, dass das Original zu unterst, die erste Verdünnung über demselben liegt u. s. w. Das Ganze wird in einer feuchten Kammer, welche durch zwei aufeinander passende, mit Filtrirpapier, welches mit Sublimatlösung von 1 : 1000 durchtränkt ist, ausgelegte, zuvor mit Sublimatlösung desinficirte Glasglocken oder durch zwei ebenso vorbereitete Suppenteller hergestellt wird.

Lässt man die Glasplatten in der feuchten Kammer bei Zim-

mertemperatur stehen, so erscheinen bei Anwesenheit von Mikroorganismen, welche sich bei dieser Temperatur vermehren, vom zweiten bis dritten Tage ab Colonieen, welche bei genügender Vertheilung der einzelnen Organismen bereits Reinculturen darstellen und je nach den zur Entwickelung gelangenden Spaltpilzformen bestimmte Eigenthümlichkeiten besitzen.

Aus diesen Colonieen werden mit einer feinen, an der Spitze auf einen Millimeter Länge leicht hakenförmig gekrümmten ausgeglühten Platinnadel minimale Mengen von Pilzen entnommen und die Procedur mit den Platten noch einmal wiederholt. Sind die Culturen nur klein, so muss die Entnahme von Impfmaterial aus der Cultur unter dem Mikroskope oder mit Hülfe einer Lupe vorgenommen werden.

In die danach entstandenen Reinculturen wird die Spitze einer zuvor ausgeglühten Platinnadel eingetaucht und die Nadel danach in die Nährgelatine eines (nicht erwärmten) Reagirröhrchens eingestossen.

Vielfach werden zu Culturen auch nicht mehlig kochende **Salatkartoffeln** benutzt. Um eine Kartoffel zu diesem Zwecke geeignet zu machen, wird sie sorgfältig mit einer Bürste gereinigt und gewaschen und dann eine Stunde in eine halbprocentige Sublimatlösung gelegt. Danach wird sie eine halbe Stunde in strömendem Wasserdampf gar gekocht, darf jedoch dabei nicht aufspringen. Die Kartoffel wird sodann durch ein zuvor ausgeglühtes Messer in zwei Hälften zerlegt und das Pilzmaterial vermittelst eines ausgeglühten Scalpells auf die Schnittflächen aufgestrichen und die beiden Hälften in eine feuchte Kammer verbracht. Die Kartoffel wird dabei nur an den mit der Schale bedeckten Stellen angefasst und die Hand, in welcher sie gehalten wird, ist vorher mit Sublimatlösung (1 : 1000) zu desinficiren.

Durch Wiederholung der Ueberimpfung kann man die verschiedenen Spaltpilzformen in zahlreichen Generationen weiter züchten. Ihre pathogenen Eigenschaften werden durch Impfung von Thieren geprüft, wobei als Ort der Impfung das subcutane Gewebe oder die Bauchhöhle oder der Darm oder das Auge oder die Lunge oder das Blut gewählt werden. Bei Injection in das Gefässsystem wird mit Vorliebe eine Iugularvene benutzt und die Pilze zur Injection in durch Kochen sterilisirter Kochsalzlösung von 0,75 % Salzgehalt vertheilt. Bei der Beurtheilung des Effectes ist stets zu berücksichtigen, dass Thiere gegen Spaltpilze sich vielfach anders verhalten als der Mensch, und dass auch die verschiedenen Thiere in ihrem Verhalten differiren. Am häufigsten werden Kaninchen, Meerschweinchen, Mäuse, Ratten, Hunde, Tauben, Sperlinge und Hühner zur Impfung benutzt.

Will man eine Cultur genauer mikroskopisch untersuchen, so wird mit einer feinen an der Spitze hakenförmig gekrümmten Nadel etwas Pilzmaterial aus derselben genommen und in der oben be-

schriebenen Weise in einem Tröpfchen Wasser auf ein Deckgläschen ausgebreitet, getrocknet und gefärbt.

Eine weitere Art der Bacteriencultur, welche eine genauere Betrachtung der Bacterien während des Lebens gestattet, ist die **Cultur im hängenden Tropfen.** Man benutzt dazu neutralisirte Bouillon, welche ebenso zubereitet wird, wie die Fleischwasserpeptongelatine, nur dass man den Zusatz von Gelatine und von Pepton unterlässt.

Nach der Neutralisation wird die Lösung eine Stunde im Wasserbade gekocht und zur Aufbewahrung heiss durch schwedisches Filtrirpapier in sterilisirte Reagirröhrchen filtrirt, die mit einem sterilisirten Wattepfropf verschlossen werden.

Nach Verschluss mit dem Wattepfropfen wird die Flüssigkeit in den Reagirgläschen in den nächsten Tagen ohne Lüftung des Pfropfes noch einige Male über einer Gas- oder Spiritusflamme aufgekocht.

Zur Cultur benutzt man ein kleines Tröpfchen, welches man vermittelst der Oese eines ausgeglühten Platindrahtes auf die Mitte eines sorgfältig gereinigten Deckglases bringt und hier mit dem Impfmaterial aus einer Plattencultur oder Stichcultur oder einer andern bacterienhaltigen Substanz vermittelst einer spitzen Platinnadel inficirt. Das Impfmaterial wird mit der Spitze der Nadel im Tropfen vertheilt, ohne den Tropfen weiter auszubreiten. Das in dieser Weise vorbereitete Deckgläschen wird danach umgedreht und auf die Vertiefung eines hohlgeschliffenen Objectträgers (zu beziehen bei H. Vogel in Giessen, W. P. Stender, Naundörfchen Leipzig, G. König, Berlin N. W. Dorotheenstrasse No. 35 u. A.) gesetzt, dessen Vertiefung am Rande zuvor mit einer dünnen Lage von Vaselin umgeben worden ist. Hängt der Tropfen über der Mitte der Vertiefung und ist der Verschluss durch das Vaselin gut hergestellt, so erhält man auf diese Weise eine kleine Kammer, in welcher die Bacterienentwickelung in den folgenden Tage mit Oelimmersionen verfolgt werden kann. Da das Object ungefärbt ist, so ist im Mikroskop eine Blende mit kleiner Oeffnung einzusetzen.

Will man die Bacterien auf einer gewissen Entwickelungsstufe fixiren und sie aufbewahren, so hebt man das Deckgläschen ab, dreht es um, lässt die Flüssigkeit eintrocknen, wischt die Vaseline ab und färbt in der früher angegebenen Weise.

Zur **Untersuchung der in der Luft enthaltenen Keime** füllt man (Koch) ein gewisses Quantum Nährgelatine in ein Glasschälchen und lässt dasselbe mit Hilfe eines Messingbleches in ein sterilisirtes cylindrisches Gefäss hinter, welches mit einem sterilisirten Wattepfropf verschlossen wird.

Nach dem Erstarren der Gelatine wird das Schälchen durch Wegnahme des Wattepfropfes eine bestimmte Zeit, 2 bis 24 Stunden der Luft ausgesetzt und der Wattepfropf wieder aufgesetzt. In den nächsten Tagen gelangen dann die auf die Nährflüssigkeit gefallenen Keime zur Entwickelung.

Ein anderes Verfahren besteht darin (Hesse), dass man in einer Glasröhre von 50 bis 100 Ctm. Länge und 4 bis 5 Ctm. Weite, die auf der einen Seite durch eine durchbohrte und durch eine undurchbohrte Kautschukmembran geschlossen ist, ein gewisses Quantum Nährgelatine einfüllt und danach mit einem durchbohrten Kautschukpfropf, in welchem eine mit einem Wattepfropf versehene Glasröhre steckt, schliesst. Durch Erhitzen in strömendem Wasserdampfe wird die Röhre sterilisirt und danach die Gelatine in horizontaler Lage zum Erkalten hingelegt. Ist die Gelatine starr geworden, so nimmt man die undurchbrochene Kautschukkappe ab, setzt das andere Ende mit einem Aspirator in Verbindung und lässt ein bestimmtes Quantum Luft über die Nährgelatine streichen.

Bei **Untersuchung von Wasser** wird in der früher für Blut, Eiter etc. angegebenen Weise verfahren, d. h. es werden eine Anzahl Tropfen Wassers mit Nährgelatine in der Wärme vermischt und die inficirte Gelatine auf eine sterilisirte Glasplatte ausgegossen.

Bei **Untersuchung von Bodenproben** werden feine Partikelchen derselben in der erwärmten Nährgelatine vertheilt und dann auf Platten ausgegossen oder es wird die ausgegossene Gelatine mit Erdproben bestreut.

Von den bei der ersten Impfung erhaltenen Colonieen wird jeweilen in der früher beschriebenen Weise weiter geimpft.

## VIII. Die Untersuchung von Schimmel- und Sprosspilzen.

Zur Untersuchung der beim Menschen vorkommenden **Fadenpilze** werden die von den Pilzen durchwachsenen Gewebe in Wasser oder Kochsalzlösung zertheilt und zerzupft und es gelingt meist schon auf diese Weise sich die einzelnen Bestandtheile der Pilze zur Anschauung zu bringen. Sind die Gewebe in denen sie liegen wenig durchsichtig, so kann man sie durch Anwendung einer 1—3 % Kali- oder Natronlauge aufhellen. Glycerin und Alcohol verursachen eine erhebliche Schrumpfung der Pilzfäden. Zur Härtung mit Fadenpilzen durchwachsener Gewebsstücke benutzt man gewöhnlich Alcohol, um ein postmortales Auswachsen möglichst bald und sicher zu verhindern. In Müllerscher Flüssigkeit sind indessen die Schrumpfungen geringer.

Zur **Färbung** eignen sich Anilinfarben, namentlich Vesuvin, doch verhalten sich die verschiedenen Species gegen die einzelnen Farben verschieden. Aspergillus färbt sich mit Fuchsin, Methylviolett und Vesuvin. Für die Untersuchung der Dermatophyten empfiehlt Balzer die mit denselben behafteten Haare, Schuppen und Favusscutula zuerst mit Alcohol und Aether zu entfetten. Danach werden sie einige Stunden mit wässeriger oder alcoholischer Lösung von Eosin oder von Chinolinblau gefärbt, und danach in der gewohnten Weise, d. h. nach Behandlung mit Alcohol und

Nelkenöl in dünnflüssigem Kanadabalsam eineschlossen. Verzichtet man auf das Einlegen, so untersucht man in 40procentiger Kalilauge.

Actinomyces färbt sich mit (WEIGERT) Wedl'scher Orseille, die man eine Stunde einwirken lässt. Danach wird das Präparat in Alcohol oberflächlich ausgewaschen und mit Gentianaviolett nachgefärbt. Die Kerne der Gewebszellen werden dabei blauviolett, die Pilzstrahlen rubinroth, das Bindegewebe orange gefärbt. Zur Färbung mischt man 20 Cctm. Alcohol absolutus mit 5 Cctm. Eisessig und 4 Cctm. destillirtem Wasser und setzt diesem Gemisch von der käuflichen Orseille (die man zum Verdampfen des Ammoniakes einige Tage an der Luft hat stehen lassen) so viel zu, dass eine tiefrothe Lösung entsteht.

Zur Herstellung von **Reinculturen** von Fadenpilzen verfährt man in derselben Weise, wie bei Spaltpilzen (pag. 26) und legt zunächst Plattenculturen an. NÄGELI und BREFELD vertheilen kleine Portionen von Sporen in so viel destillirtem Wasser, bis sie in einem Tropfen bei der mikroskopischen Untersuchung nur noch eine Spore finden. Ist diese Vertheilung erreicht, so werden verschiedene sterilisirte Nährboden mit je einem Tropfen Wasser geimpft. Das Koch'sche Verfahren mit der verflüssigten Nährgelatine (pag. 26) ist diesem vorzuziehen.

Ist eine Pilzspore auf irgend einem Nährboden zur Entwickelung gelangt, so wird sie hier weiter gezüchtet bis sie fructificirt. Von den Conidien werden alsdann neue Culturen auf sterilisirtem Nährboden angelegt.

Die Cultivirung wird theils bei gewöhnlicher Temperatur, theils bei höheren Temperaturen im Brütofen vorgenommen. Wächst von zwei untereinander gemischten Pilzen der eine nur bei niedrigen, der andere dagegen auch bei höheren Temperaturen, so kann man durch Einsetzen der Cultur in den Brütofen eine Reincultur des letzteren erhalten.

Als **Nährboden** können für viele Fadenpilze die für Spaltpilzculturen in Gebrauch stehenden Nährgelatinen benutzt werden, doch muss man meistens noch Zucker (bis 5 %) und Säure (Weinsteinsäure bis 5 % oder Phosphorsäure bis 1 %) zusetzen. Sodann werden mit Vorliebe Decocte von getrockneten Pflaumen oder Rosinen, Decocte von Mist von Pflanzenfressern, Abkochungen von Hefe mit Zuckerzusatz, Zuckerlösungen (bis 10 %) mit weinsaurem Ammoniak (bis 1 %) und Asche von Hefe oder von Cigarren, Brodinfuse, Weizeninfuse etc. zur Cultur von Schimmelpilzen benutzt. Durch Zusatz von 5—10 % Gelatine kann man aus den betreffenden Flüssigkeiten feste Nährboden machen. Häufig werden als Nährsubstrat auch Scheiben von gekochten Kartoffeln, feuchtes Brod, Pferdemist etc. benutzt. Brod kann man dazu mit verschiedenen Decocten düngen.

Aspergillus wächst (SIEBENMANN) gut auf feuchtem Schwarzbrod, 10—15 % Gelatine mit 0,5 % Tanninzusatz, sowie auf Blutserum

und auf Hühnereiweiss, dagegen schlecht auf Fruchtsäften, während Eurotium auf letzteren sehr gut gedeiht. Mucor wächst gut auf Pferdemist und Pferdemistdecocten.

Actinomyces wächst nach Boström sowohl auf Fleischwasser-Pepton-Gelatine als auch auf Fleischwasser-Pepton-Agar-Agar und auf Blutserum, am besten indessen auf letzteren. Boström legt in Fleischwasser-Pepton-Gelatine Plattenculturen an und impft dann auf Agar-Agar oder auf Blutserum.

Zur **Cultur von Sprosspilzen** benutzt man Malzdecocte, Bierwürze, Most oder eines der oben aufgeführten Decocte, denen man noch Zucker zusetzt.

## IX. Untersuchung der thierischen Parasiten.

Die Untersuchung der **thierischen Parasiten** bietet, so fern es sich nicht um eingehendere Untersuchung ihres Baues handelt, keine Schwierigkeiten. Viele, wie z. B. Acarus scabiei, Acarus folliculorum, Oxyuris vermicularis, Trichocephalus dispar, Anchylostoma duodenale, Trichina spiralis, Distoma hepaticum und lanceolatum etc. können ohne Weiteres in Wasser mikroskopisch untersucht werden. Häufig ist es dabei von Vortheil, durch einen mässigen mit einer Präparirnadel ausgeübten Druck auf das Deckgläschen das betreffende Thier platt zu drücken. Die Eier der Nematoden, Trematoden und Cestoden werden ebenfalls im Wasser untersucht.

Muskeltrichinen können sowohl durch Zerzupfungspräparate als durch Schnittpräparate aufgesucht werden. Das Gefriermikrotom leistet hier gute Dienste. Die Schnitte dürfen nicht zu dünn gemacht werden. Neuerdings wird sehr empfohlen dickere Schnitte mit wässerigen Lösungen von Methylgrün (1 : 30), durch welche die Trichinenkapseln sehr scharf hervortreten, zu färben und danach gut auszuwässern.

Die zarten Protozoen werden mit Vortheil mit fixirenden und färbenden Reagentien, wie Osmiumsäure (s. pag. 10), Chromsäure, Jod, Anilinfarben etc. behandelt. Darminhalt mit Protozoen bringt man zunächst ohne Zusatz oder mit Kochsalzlösung vermischt unter das Mikroskop. Coccidien färben sich in gehärteten Präparaten gut mit Gentianaviolett und Vesuvin.

Die Köpfe der Bandwürmer betrachtet man mit schwacher und mittelstarker Vergrösserung in Wasser oder Kochsalzlösung oder Glycerin. Echinococcenscolices kann man mit einem Scalpell von der Wand der Blasen abschaben und in Wasser oder Glycerin untersuchen. Haken sind oft noch in Zerzupfungspräparaten von abgestorbenen und verkalkten Echinococcen nachweisbar. Den Scolex des Cysticercus cellulosae kann man sich durch Zerreissen der Blase frei machen. Danach wird er zur Untersuchung des Hakenkranzes und der Saugnäpfe unter dem Deckglase zerquetscht.

pressten Gewebsstücke sowie allfällig vorhandener Verunreinigungen lässt man das mehr oder weniger roth gefärbte Wasser eintrocknen, setzt dann ein stecknadelkopfgrosses Tröpfchen Kochsalzlösung von 0,8 % zu, breitet dasselbe über die Oberfläche aus und lässt es wieder eintrocknen. Ist dies geschehen, trägt man mit einem Glasstabe reinen Eisessig auf, deckt mit einem grossen Deckgläschen zu, wobei man zweckmässig ein feines Haar unter das Deckgläschen legt, und erwärmt den Objectträger über einer Spiritusflamme so stark, bis der Eisessig aufkocht, also Blasen bildet. Durch fortgesetztes gelindes Erwärmen wird danach der Eisessig verdampft und es scheiden sich bei seiner Verflüchtigung die braunen Häminkrystalle aus. Nimmt man die Procedur in einer Uhrschale vor, so ist das Aufsetzen eines Deckgläschens beim Kochen des Eisessig nicht nöthig.

2) **Herz und Gefässe.** Härtung in Müller'scher Flüssigkeit oder Alcohol. Färbung in Hämatoxylin oder Alauncarmin, Doppelfärbung mit Hämatoxylin und Carmin.

3) **Milz und Lymphdrüsen.** Härtung in Müller'scher Flüssigkeit. Bei den Lymphdrüsen ist auch Alcoholhärtung anwendbar. Färbung in Hämatoxylin oder Alauncarmin.

4) Die **serösen Häute.** Behandlung wie bei 2.

5) Die **äussere Haut.** Behandlung wie bei 2.

6) Die **Schleimhäute.** Die Härtung in Müller'scher Flüssigkeit ist weit schöner als in Alcohol. Färbung mit Hämatoxylin oder Alauncarmin.

7) Die **Gewebe des Darmkanales** werden alle in Müller'scher Flüssigkeit weit besser als in Alcohol. Färbung wie bei 6.

8) **Leber und Pankreas.** Härtung in Müller'scher Flüssigkeit oder in Alcohol. Färbung in Hämatoxylin oder Alauncarmin. Doppelfärbung mit Alauncarmin und Eosin.

9) Der **Harnapparat.** Härtung wie bei 8. Zur Färbung des Nierengewebes ist Alauncarmin oder auch Gentianaviolett dem Hämatoxylin vorzuziehen. Doppelfärbung wie bei 8.

10) Der **Respirationsapparat.** Härtung in Müller'scher Flüssigkeit vorzuziehen, Alcoholhärtung jedoch nicht ausgeschlossen. Bei der Lunge ist zum Schneiden oft Nachhärtung mit Gummilösung (p. 8) oder Celloidin (pg. 9) nöthig. Färbung wie bei 8.

11) Das **centrale Nervensystem.** Härtung nur in Müller'scher Flüssigkeit vorzunehmen; beim Rückenmark frühestens in 3—4 Monaten, beim Gehirn in 4—6 Monaten beendet. Aufbewahrung in Müller'scher Flüssigkeit ist nicht über 2 bis 3 Jahre auszudehnen. Zum Zwecke dauernder Aufbewahrung ist das Präparat nach Vollendung der Härtung gründlich zu wässern und dann in Spiritus (oder auch in Glycerin) aufzuheben. Vom 3. bis 8. Tage der Härtung in Müller'scher Flüssigkeit sind die Präparate zum Zerzupfen geeignet.

Färbung mit neutralem ausgefaultem carminsaurem Ammoniak, welches namentlich die Ganglienzellen und die Axencylinder färbt. Zum Aufsuchen von Entzündungsherden eignet sich Hämatoxylin

oder Alauncarmin. Doppelfärbungen mit Hämatoxylin und neutralem Carmin sind dringend zu empfehlen. Die Schnitte sind in Canadabalsam aufzuheben.

Bei Anwesenheit von Fettkörnchenzellen und sclerotischen Herden liefert ein mehrstündiges Einlegen der Schnitte in einprocentige Osmiumsäure sehr gute Bilder, doch dürfen dabei die Präparate zu keiner Zeit in Spiritus gelegen haben. Die Schnitte werden nach der Osmiumbehandlung gut und lange ausgewässert und in Glycerin oder in hartem Canadabalsam aufgehoben.

Zur Färbung der Nervenfasern im Centralnervensystem ist von Weigert (Fortschritte der Med. II. N. 6) in letzter Zeit folgendes Verfahren empfohlen worden:

Theile des Centralnervensystemes werden in Müller'scher Flüssigkeit gehärtet, werden aus dieser direct geschnitten oder ohne vorhergehende Auswässerung in Alcohol übertragen. In Alcohol schon grün gewordene Stücke werden wieder in Müller'sche Flüssigkeit gelegt, bis sie braun werden. Als Farbe benutzt man eine Mischung von Hämatoxylin 1,0, Alcohol 10,0, Wasser 90,0 und lässt sie vor dem Gebrauch einige Tage stehen. Die Schnitte kommen aus Alcohol direct, ohne vorherige Auswässerung, in die Farbe und werden in einer zugedeckten Schale einige Stunden in einen auf 40 ° erwärmten Brütofen gestellt. Danach werden sie in Wasser abgespült und in eine Flüssigkeit von folgender Zusammensetzung gebracht: Borax 2,0, Ferridcyancalium 2,5, Wasser 100,0. Nach einer halben bis ganzen Stunde oder auch erst nach längerer Zeit wird die graue Substanz gelblich, während die weisse schwarz bleibt. Man spült jetzt mit Wasser ab, behandelt mit absolutem Alcohol und Xylol und schliesst in Canadabalsam ein. Das Verfahren gibt sehr schöne Präparate.

12) Die **peripheren Nerven** und die **Ganglien** werden im Allgemeinen gleich behandelt wie das centrale Nervensystem. Zerzupfungspräparate geben in vielen Fällen sehr gute Bilder. Erhärtet sind die Nerven am leichtesten auf Querschnitten zu untersuchen.

Von Nerven mit markhaltigen Fasern erhält man gute Präparate durch Einlegen kleiner Stücke in Müller'sche Flüssigkeit, welcher etwa 10 % einer einprocentigen Osmiumsäurelösung zugesetzt ist, indem dadurch die Markscheiden geschwärzt werden. Es empfiehlt sich ferner auch, kleine Nervenstücke oder Gewebsscheiben, welche solche enthalten, frisch in einprocentige Osmiumsäure zu legen und je nach ihrer Dicke etwa 6 bis 24 Stunden liegen zu lassen. Erscheint der Nerv auf einem Durchschnitt vollkommen schwarz, so wird er ausgewässert und in Wasser zerzupft. Nach gründlicher Wässerung kann das Zupfpräparat in Glycerin aufgehoben werden. Von den mit Osmiumsäure behandelten Nerven können mit dem Gefriermikrotom Schnitte angefertigt und mit Hämatoxylin gefärbt werden. Sie lassen sich ferner auch durch Alcohol (24 Stunden), sowie durch Gummilösung (24 Stunden) und Alcohol (24 Stunden), oder auch

durch Müller'sche Flüssigkeit (3 Monate) nachhärten und dann mit jedem Mikrotom schneiden.

Nerven mit vorwiegend marklosen Remak'schen Fasern können mit Vortheil frisch in Osmiumsäure zerzupft und danach auf dem Objectträger mit Fuchsin gefärbt werden. Meist ist indessen eine sichere Beurtheilung erst nach sorgfältiger und vollständiger Härtung in Müller'scher Flüssigkeit zu erzielen, wobei dieselben Färbungen, wie bei Nerven mit markhaltigen Fasern zur Anwendung kommen.

13) Das **Sehorgan.** Sämmtliche Abschnitte lassen sich nur in Müller'scher Flüssigkeit gut härten. Die Aufbewahrung in Müller'scher Flüssigkeit ist hier länger möglich, als beim Centralnervensystem. Sollen Theile des Bulbus genauer untersucht, dabei die gegenseitigen Lagerungsbeziehungen der einzelnen Theile möglichst erhalten werden, so ist eine Einbettung der betreffenden Theile in Hühnereiweiss oder in Celloidin (pag. 9) oder in irgend eine andere Einschlussmasse unerlässlich. Häufig wird dabei zuerst eine Durchfärbung des Stückes in Beale'schem Carmin oder auch in Bismarkbraun vorgenommen, um die Schnitte sofort einlegen zu können. Neben den schon erwähnten Einbettungsmethoden steht noch eine Einbettung in Paraffin vielfach in Gebrauch. Das zu schneidende Stück wird dabei zuerst gefärbt, dann in absolutem Alcohol vollkommen wasserfrei gemacht und danach in Terpentinöl und weiterhin in eine gesättigte Lösung von Paraffin in Terpentinöl gebracht. Das so durchtränkte Stück wird etwa eine halbe Stunde in eine durch Erwärmung verflüssigte Paraffinmasse eingelegt und dann in einem Pappkästchen in Paraffin eingeschmolzen. Die Schnite kommen direkt auf den Objectträger und werden hier nach Entfernung des anhängenden Paraffins mit einer Mischung von wasserfreiem Kreosot und Terpentinöl 1 : 1 unter leichter Erwärmung des Objectträgers von ihrem Paraffin befreit und danach mit Canadabalsam bedeckt. Das Verfahren, sorgfältig ausgeführt, giebt gute Präparate.

Zur Kernfärbung werden Haematoxylin und Alauncarmin oder auch Anilinfarben benutzt. Die Retina wird wie die Gewebe des Centralnervensystemes behandelt. Für manche Veränderungen sind Doppelfärbungen sehr zu empfehlen.

14) Das **Gehörorgan.** Die Gewebe des Mittelohres und des inneren Ohres werden mit Müller'scher Flüssigkeit gehärtet; beim äusseren Ohr kann auch Alcohol dazu benutzt werden. Ist zum Schneiden der zu untersuchenden Stellen eine Entkalkung des angrenzenden Knochengewebes nöthig, so ist dieselbe erst nach vollendeter Härtung vorzunehmen. Bei Zerlegung des Präparates in kleine, später zum Schneiden mit dem Schlittenmikrotom taugliche Scheiben ist Entkalkung in Pikrinsäure möglich. Färbung wie bei 13.

15) Das **Knochensystem.** Knochen und Gelenke werden in Müller'scher Flüssigkeit oder in Alcohol gehärtet. Erstere liefert schönere Präparate. Die Entkalkung (s. pag. 5) darf erst nach vollendeter Härtung vorgenommen werden. Die in Müller'scher Flüssig-

keit gehärteten Präparate werden zuerst gründlich ausgewässert, einige Tage in Alcohol gelegt und dann erst entkalkt.

Färbung mit Haematoxylin und Alauncarmin; Doppelfärbung mit Haematoxylin und neutralem Carmin in vielen Fällen sehr zu empfehlen, so namentlich bei Untersuchung von periostalen und endochondralen Ossificationsvorgängen. Neutrales Carmin färbt den entkalkten Knochen sowie osteoides Gewebe roth. Die Grundsubstanz verkalkten Knorpels, dessen Kalksalze ausgezogen sind, färbt sich mit Haematoxylin meist sehr intensiv blauviolett.

Unverkalkter Knorpel ist in seinem Verhalten gegen neutralen Carmin und Haematoxylin inconstant, doch kann man sagen, dass ruhender Knorpel sich im Allgemeinen besser mit Carmin, wuchernder und hypertrophischer Knorpel dagegen intensiver mit Haematoxylin färbt.

16) **Muskeln, Sehnen, Sehnenscheiden** und **Schleimbeutel** werden in Müller'scher Flüssigkeit gehärtet. Färbung mit Haematoxylin und Alauncarmin. Doppelfärbungen mit Alauncarmin und Eosin oder auch mit Haematoxylin und neutralem Carmin.

17) **Männlicher und weiblicher Geschlechtsapparat.** Die Härtung kann sowohl in Alcohol als in Müller'scher Flüssigkeit vorgenommen werden, doch liefert letztere die besseren Präparate, namentlich von den Keimdrüsen und der Placenta. Will man bei letzterer das Auseinanderfallen der Schnitte vermeiden, so bettet man geeignete Stücke in Celloidin (pag. 9) oder in Eiweiss (pag. 8) ein. Färbung wie bei 16.

Frommann'sche Buchdruckerei (Hermann Pohle) in Jena.

This book should be returned to the Library on or before the last date stamped below.

A fine of five cents a day is incurred by retaining it beyond the specified time.

Please return promptly.